Atlas visual de patologías dentales y orales

en pequeños animales y exóticos

Javier Collados Soto

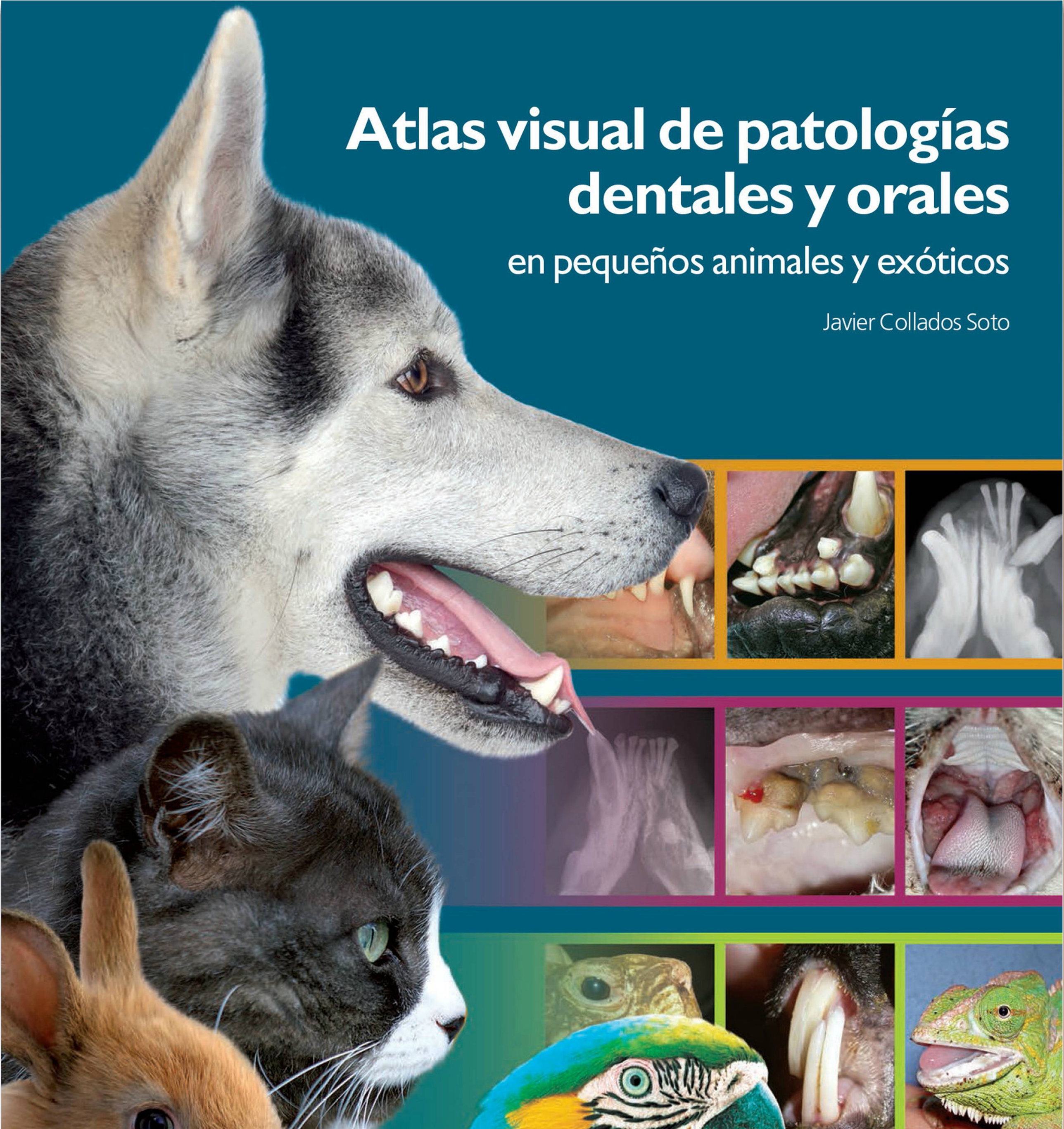

SERVET

Atlas visual de patologías dentales y orales

en pequeños animales y exóticos

Javier Collados Soto

Reservados todos los derechos.

No puede reproducirse ni total ni parcialmente, almacenarse en un sistema de recuperación o transmitirse en forma alguna por medio de cualquier procedimiento, sea éste mecánico, electrónico, de fotocopia, grabación o cualquier otro sin el previo permiso escrito del editor.

Cualquier forma de reproducción, distribución, comunicación pública o transformación de esta obra sólo puede ser realizada con la autorización de sus titulares, salvo excepción prevista por la ley. Diríjase a CEDRO (Centro Español de Derechos Reprográficos) si necesita fotocopiar o escanear algún fragmento de esta obra (www.conlicencia.com; 91 702 19 70 / 93 272 04 47).

Advertencia:
La ciencia veterinaria está sometida a constantes cambios evolutivos. Del mismo modo que la farmacología y el resto de las ciencias también lo están. Así pues, es responsabilidad ineludible del veterinario clínico, basándose en su experiencia profesional, la determinación y comprobación de la dosis, el método, el periodo de administración y las contraindicaciones de los tratamientos aplicados a cada paciente.

Ni el editor ni el autor asumen responsabilidad alguna por los daños y/o perjuicios que pudieran generarse a personas, animales o propiedades como consecuencia del uso o la aplicación correcta o incorrecta de los datos que aparecen en esta obra.

© 2008 Grupo Asís Biomedia S.L.
Plaza Antonio Beltrán Martínez, nº 1, planta 8 - letra I
(Centro empresarial El Trovador)
50002 Zaragoza - Spain

Diseño y compaginación:
Servet editorial - Grupo Asís Biomedia S.L.
www.grupoasis.com

Impreso por:
mcc graphics
Planta Elkar
Larrondo Beheko Etorbidea, Edif. 4
48180 Loiu (Bizkaia)

ISBN: 978-84-935971-6-0

Impreso en España

Atlas visual de patologías dentales y orales

en pequeños animales y exóticos

Javier Collados Soto

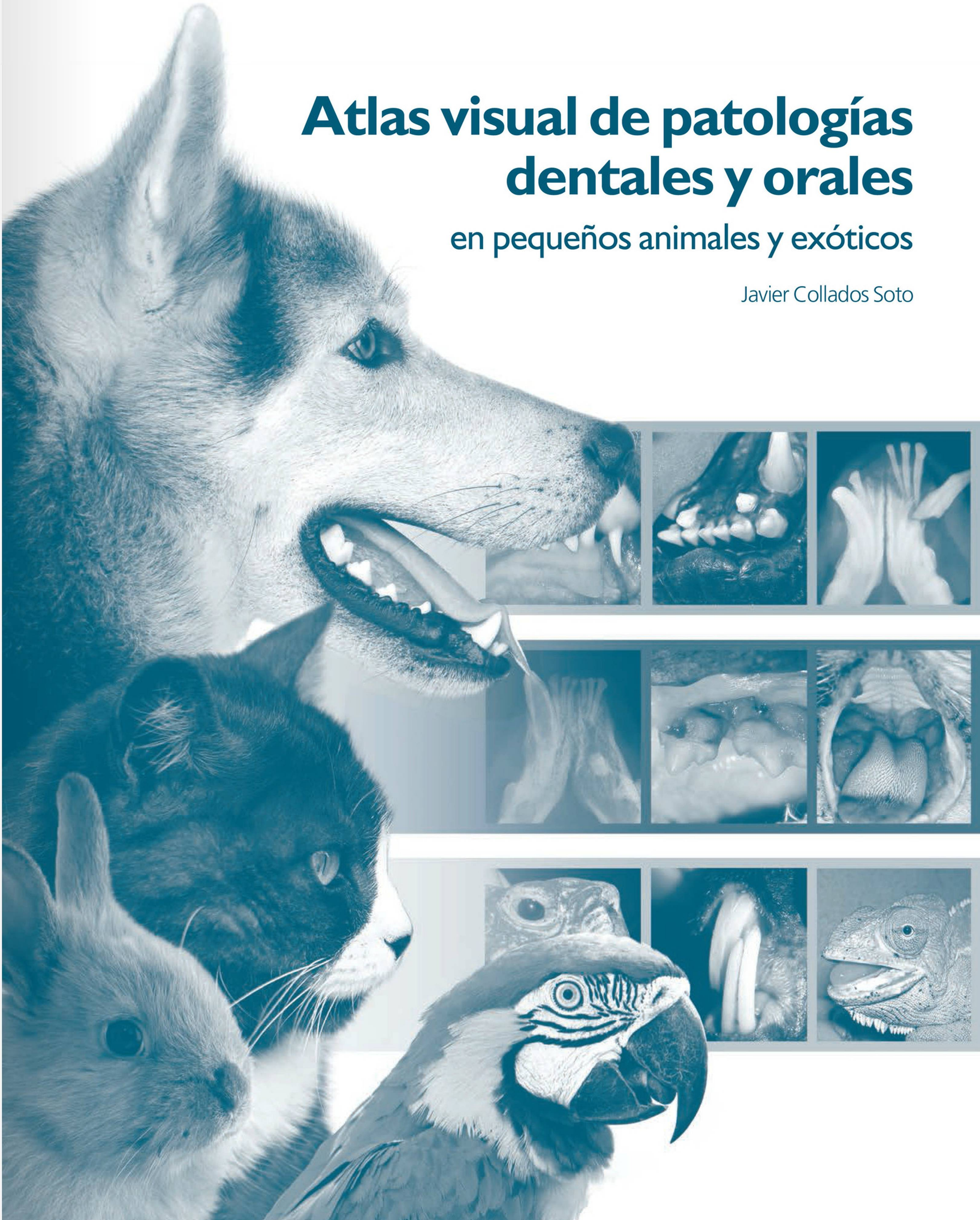

El autor

Javier Collados Soto obtuvo la licenciatura de grado en Veterinaria por la Universidad Complutense de Madrid (UCM) en 1994. Dedicado exclusivamente a la Odontología y Cirugía Oral Veterinaria, ejerce su especialidad en numerosos centros y hospitales veterinarios de España, centralizando sus servicios en Madrid. Es responsable del Servicio de Odontología y Cirugía Oral del Hospital Veterinario Sierra de Madrid. Ha sido profesor y coordinador de la asignatura de Odontología Animal en la Facultad de Veterinaria de la Universidad Alfonso X el Sabio de Madrid.

Demostrando siempre su inquietud e interés por la especialización, ha realizado numerosas estancias en el Servicio de Odontología y Cirugía Oral del *Veterinary Medical Teaching Hospital*, de la Universidad de California (UCDavis), USA.

Es miembro de la *European Veterinary Dental Society* (EVDS) desde 1999, así como miembro fundador de la Sociedad Española de Odontología-Cirugía Maxilofacial Veterinaria y Experimental (SEOVE).

Ha publicado numerosos artículos en esta especialidad, y ha impartido ponencias en congresos y cursos nacionales e internacionales en el campo de la Odontología Veterinaria.

Colaboradores

Beatriz Álvarez Carrión
Centro Veterinario Camaleo.
C/ Oñate, 7. 28020 Madrid.
Texto e imágenes de las páginas 400 (c1)*, 450 a 462 ambos inclusive, 465, 466, 467.

María Bedia Rodríguez
Centro Veterinario Camaleo.
C/ Oñate, 7. 28020 Madrid
Texto e imágenes de las páginas 400 (c1), 450 a 462 ambos inclusive, 465, 466, 467.

Vittorio Capello
Clinica Veterinaria S. Siro.
Clinica Veterinaria Gran Sasso. Milano, Italy.
Texto e imágenes de las páginas 400 (c2), 401, 402, 403, 420, 422 (c1), 423 (c1), 424, 425 (c2), 426 (c1 y c2).

Antonio Folch Marín
Responsable del Servicio de Animales Exóticos.
C/ Capitán Luque, 18.
Hospital Clínico Veterinario.
45600 Talavera de la Reina (Toledo).
Texto e imágenes de las páginas 428, desde 439 a 447 ambos inclusive, 448 (c2), 449, 463, 464.

María Paz Gracia
CertVD.
Centro Veterinario de Referencia
Bahía de Málaga.
Parque Empresarial Laurotorre 25
Alhaurín de la Torre. 29130 Málaga.
Texto e imágenes de las páginas 111 (c1), 295 (c1), 296 (c2).

Carmen Lorente Méndez
Dpto. Medicina y Cirugía Animal.
Facultad de CC EE y de la Salud.
Universidad CEU Cardenal Herrera.
Edificio Seminario s/n. 46113
Moncada (Valencia).
Texto e imágenes de las páginas 61 (c1), 62 (c1), 66, 68, 104 (c2), 105, 118 (c1), 167 (c1), 289 (c1), 312 (c2).

Valentina Lorenzo Fernández
Diplomado European College of Veterinary Neurology (dipl. ECVN).
Centro Veterinario Prado de Boadilla.
Boadilla del Monte.
Resonancia magnética veterinaria.
San Agustín del Guadalix. Madrid
Texto e imágenes de las páginas 67 (c2), 69.

Carlos Macias
DSAS (Orthopaedics) MRCVS.
Centro Veterinario de Referencia
Bahía de Málaga.
Parque Empresarial Laurotorre 25.
Alhaurin de la Torre. 29130 Málaga.
Texto e imágenes de las páginas 76, 202.

Manuel Villagrasa Hijar
CES Ophtalmologie.
Director del centro oftalmológico veterinario.
C/ Goya 106. 28009 Madrid.
Texto e imágenes de las páginas 99 (c1), 115, 180.

Javier Collados ha realizado la traducción de los textos de los casos de Vittorio Capello y de las clasificaciones de la introducción de las páginas 7, 8, 9, 10, 11 y 13 pertenecientes al texto del: AVDC BOARD. Veterinary Dental Nomenclature. Recommendations from the AVDC Nomenclature Committee adopted by the American Veterinary Dental College Board. 2007.

* c1, c2, c3, c4 corresponde a la posición de cada caso en la página en cuestión siendo numerados de izquierda a derecha y de arriba abajo.

Foreword

This Atlas constitutes a new and valuable contribution to the literature of veterinary dentistry. It is not a text book; rather it uses a wide spectrum of well organised visual material to clearly explain different dental and oral pathologies in a wide range of species.

The Spanish author has selected well known international collaborators to contribute a comprehensive range of high quality visual material comprising over 1500 pictures arranged on more than 450 pages. The chapters and pages are laid out in a clear and interesting format that communicate information effectively and retain the reader's interest on a voyage of discovery.

The overall organization in terms of aetiology, clinical and diagnostic features together with well labeled diagrams and illustrations is a format that allows the reader to quickly delve down to whatever level of detail is required. In particular the juxtaposition of different visual formats provides a multi dimensional insight. For example well selected clinical photographs and matching radiographs highlight the value of radiography in diagnosis.

An understanding of histology is vital to a true understanding of pathology and yet it is an area which is often overlooked. It is pleasing to see that this book covers the topic, which can be dry and uninteresting, in a lively, well informed, manner. Another area rarely covered in books on veterinary dentistry is oral medicine, the oral manifestation of systemic diseases. Again, in this book the skilful use of visual media allows clear explanations of complex topics.

Within my experience the range of species covered by this book is unsurpassed with not just cats, dogs, lagomorphs and rodents being included but also other exotic species including birds, reptiles and turtles.

The Atlas is both a well conceived idea and a well executed project. This one book has such a broad coverage of both topics and species that it constitutes a uniquely valuable addition to the library of any veterinarian.

Cecilia Gorrel
BSc, MA, Vet MB, DDS, MRCVS, Hon FAVD, Dipl EVDC
RCVS-recognised Specialist in Veterinary Dentistry

Prólogo

Este Atlas constituye una nueva y valiosa contribución a la literatura de odontología veterinaria. No es un libro de texto, sino que incluye un amplio espectro de material visual bien organizado que describe, de una manera clara, las diferentes patologías dentales y orales en una amplia variedad de especies.

El autor español ha seleccionado colaboradores internacionales reconocidos para contribuir a una extensa gama de material visual de alta calidad que incluye alrededor de 1.500 fotografías distribuidas en más de 450 páginas. Los capítulos y páginas están dispuestos en un formato claro e interesante que comunica información de manera efectiva, manteniendo de forma constante el interés del lector.

La organización global en términos de etiología, rasgos clínicos y diagnósticos puestos en relieve de una manera conjunta con diagramas e ilustraciones bien señaladas, es un formato que permite al lector profundizar rápidamente al nivel de detalle que requiera. En particular, la yuxtaposición de diferentes formatos visuales proporciona una comprensión multidimensional. Por ejemplo, fotografías clínicas bien seleccionadas con sus correspondientes radiografías, realzan el gran valor que la radiografía tiene en el diagnóstico.

La comprensión de la histología es vital para un entendimiento real de la patología, y ésta es todavía un área que es frecuentemente obviada. Satisface ver que este libro cubre este campo, que puede ser árido y poco interesante, de una manera amena y bien documentada. Otro área que raras veces es tratada en libros de odontología veterinaria es la medicina oral, la manifestación oral de las enfermedades sistémicas. Una vez más en este libro, el hábil uso del medio visual permite explicaciones claras de tópicos complejos.

En mi experiencia, el abanico de especies cubiertas en este libro es incomparable, abarcando no sólo gatos, perros, lagomorfos y roedores, sino también otras especies exóticas como aves, reptiles y tortugas.

El Atlas es tanto una idea bien concebida, como un buen proyecto ejecutado. Este libro único posee una cobertura de tópicos y especies tan extensa, que constituye una adición única de gran valor para la biblioteca de cualquier veterinario.

Cecilia Gorrel
BSc, MA, Vet MB, DDS, MRCVS, Hon FAVD, Dipl EVDC
RCVS-recognised Specialist in Veterinary Dentistry

Prefacio

"Cuanto más avanzo,
más largo es el camino por recorrer"
Anónimo

Cuando empecé a crecer en la especialidad de Odontología y Cirugía Oral Veterinaria, siempre eché de menos una única obra donde estuvieran representadas visualmente las patologías orales más frecuentes, estando obligado a una profunda inmersión en diferentes libros y revistas de la especialidad. Deseaba con profunda inquietud e impaciencia, "ver" todo aquello que tan bien descrito estaba en estas publicaciones. Siempre anhelé tener como referencia una obra visual, que sirviera de apoyo a la amplia y excelente literatura que ya existe en el campo de la Odontología Veterinaria.

A pesar de ello, en aquel momento no pasó nunca por mi imaginación que se me encomendaría esta profunda y ardua labor más de una década después de empezar mi andadura en la especialización.

Siempre consideré que la premisa "una imagen vale más que mil palabras" es fundamental para la adecuada formación práctica del estudiante de veterinaria, así como del veterinario que se encuentra inmerso ante un caso clínico de una especialidad que no le es del todo familiar. Cuando he impartido la asignatura de "Odontología Animal" en el último curso de la licenciatura de veterinaria o bien he impartido cursos de formación, siempre he intentado desplegar mi experiencia clínica en imágenes que queden impresas en la retina del destinatario, mostrando imágenes de alta calidad visual para un reconocimiento sencillo y claro de la enfermedad oral. Si lo conseguía con uno solo de mis compañeros, el esfuerzo había merecido la pena. Y éste es el objetivo magnificado de esta obra.

En este Altas he intentado plasmar las imágenes más representativas de las patologías a las que estoy dedicado en exclusividad. Con una estructura que engloba claras ilustraciones, y un reflejo visual de imágenes de estas patologías junto con pruebas diagnósticas para encumbrar muchas de éstas, deseo queden plasmados los puntos clave para su reconocimiento visual, así como la

orientación a un preciso diagnóstico y tratamiento. Deseo también que esta herramienta sea un medio de referencia rápido para la identificación y mejor comprensión de las patologías orales, y muy especialmente dentales, en pequeños animales y exóticos, tanto en la labor diaria del veterinario clínico generalista, como para el estudiante de los últimos cursos de la licenciatura en veterinaria.

Siempre presente la hipótesis de "no están todos los que son, pero sí son todos los que están", este atlas visual es, gracias a, y especialmente para, los cientos de compañeros que han confiado sus pacientes a mis manos. Por supuesto también está dirigido para aquellos compañeros que han demostrado una profesionalidad extraordinaria e innata, dedicando un valioso tiempo personal a incrementar su formación en la especialidad, teniendo como objetivo final, mejorar la salud oral de uno de sus pacientes.

Nunca intenté crear un libro de texto; existe una literatura extraordinaria, numerosa y de calidad, en Odontología humana y veterinaria, avalada esta última por Diplomados Europeos y Americanos en Odontología Veterinaria, con un contenido científico tremendamente fascinante y completo. Mi objetivo fue siempre recopilar imágenes para una mejor comprensión de estos textos. Si cumplo mi objetivo, estaré orgulloso y eternamente agradecido a todos aquellos que han colaborado directa o indirectamente en la creación de la obra. Si alguien se siente defraudado, será el estímulo perfecto para seguir creciendo, y desde la humildad del reconocimiento de la crítica constructiva, mejorar la obra en una segunda edición.

Si tan solo una de las más de 1.500 imágenes queda en tu retina para siempre, mi objetivo estará ampliamente superado, y el esfuerzo recompensado. Espero que la obra sea un estímulo para incrementar tu biblioteca en la especialidad, así como para despertar una profunda inquietud por una mayor formación en el campo de la Odontología y Cirugía Oral Veterinaria.

Javier Collados

Agradecimientos

A mi mujer Silvia, por su comprensión infinita, cariño y apoyo incondicional durante todos estos años, así como por la generosa concesión de cada hora robada a nuestras vidas para la creación de esta obra. Sin su dedicación y paciencia, nunca habría podido finalizar con extrema ilusión este proyecto.

A mis padres, Carlos y Pilar, cuyo apoyo ha hecho posible que lograra desarrollar mis cualidades en el mundo veterinario, estimulando desde el primer momento la ilusión de un niño de ser veterinario. A mi hermano David, cuyo conocimiento de Odontología Humana siempre compartió íntimamente conmigo, haciéndome crecer en mi especialidad.

A mis compañeros Nacho, Belén, Yolanda, Javier, Ramón, Sergio, Bea y Buzz, por demostrarme cada día lo que representa ser un buen veterinario en su concepto más profundo y amplio. Especialmente a Luis, que con un recuerdo todavía emocionado, fue un ejemplo viviente de la dignificación de la profesión.

A Mª Esther, ejemplo de dedicación extrema al bienestar animal y representante fiel del concepto sumo de la responsabilidad de ser dueño de un animal de compañía, con todos y cada uno de los puntos que ello conlleva.

A todos los excepcionales colaboradores del libro, Antonio, Beatriz, Carlos, Carmen, Manuel, María Paz, María, Valentina y muy especialmente a Vittorio, por el gran esfuerzo y dedicación mostrado y plasmado, todos ellos han hecho que esta obra sea inmensa ante mis ojos.

A Elena F., por sus extraordinarios diagnósticos histopatológicos.

A todos y cada uno de los compañeros veterinarios que han creído en mi visión particular de la Odontología Veterinaria en los últimos trece años, a los cuales no me atrevo a nombrar por el temor de pecar y olvidar uno solo de los nombres, y no hacer justicia con él. Este Atlas es por y para ellos.

A Tao, Ciro, Brenda, Lis, Athia, Arnold, y a tantos otros colaboradores espontáneos que son el fin último de lo que soy.

A Servet, especialmente a Yolanda y Carlos, por su paciencia y excelente profesionalidad. Espero que estén tan orgullosos de la Obra como yo lo estoy.

A Frank, le consideraré siempre mi mentor, y aquí plasmo mi más profundo agradecimiento.

Javier Collados

Índice

Introducción

Terminología posicional dental 2
Estructura histológica del diente en caninos y felinos 3
Diagrama de la dentadura de perro y gato 4
Ejemplo de sondaje periodontal 6
Clasificación de la enfermedad periodontal (AVDC, 2007) 7
Clasificación del índice de placa bacteriana y cálculo dental (Logan & Boyce, 1994) 7
Clasificación del índice gingival (Wolf *et al*, 2005) 8
Clasificación de movilidad dental (AVDC, 2007) 8
Clasificación de las lesiones de furcación (AVDC, 2007) 9
Clasificación de las fracturas dentales (AVDC, 2007) 10
Lesiones endoperiodontales 12
Clasificación de las reabsorciones dentales (AVDC, 2007) 13
Diagrama de la Lesión Odontoclástica Reabsortiva Felina (FORL) 14

Patologías dentales y de la cavidad oral en el perro

Cavidad oral fisiológica y radiología dental en el perro 16

Dientes permanentes 16
Dientes deciduos 19
Erupción fisiológica 20
Modelos de radiografías dentales en perro 21

Oclusión y maloclusión 25

Oclusión 25
- Zona incisal 25
- Zona de los caninos 25
- Zona de los primeros premolares 25
- Zona de los últimos premolares y molares 26

Maloclusión 27
- Apiñamiento dental 27

Ausencia dental ... 28
Braquignatismo mandibular relativo ... 30
Prognatismo mandibular relativo ... 35
Braquignatismo maxilar-prognatismo mandibular ... 38
Desviación dental ... 39
Lingualización (linguoversión) del canino inferior ... 40
Mesialización (mesioversión) del canino superior ... 43
Diente supernumerario ... 44
Mordida abierta ... 47
Mordida cruzada anterior ... 48
Mordida cruzada posterior ... 49
Persistencia dental ... 50
Rotación dental ... 57
Wry mouth o desviación de la línea media ... 59

Patologías sistémicas y su repercusión en la cavidad oral ... 60

Hiperparatiroidismo secundario ... 60
Dermatitis de contacto ... 61
Leishmaniosis ... 61
Linfoma ... 63
Lupus eritematoso sistémico ... 67
Parálisis facial ... 67
Pénfigo bulloso ... 68
Tétanos ... 69

Patologías propias de la cavidad oral ... 70
Neoplasias ... 70
Procesos no neoplásicos. Hiperplasia gingival ... 70
Ameloblastoma ... 74
Ameloblastoma periférico. (Épuli acantomatoso) ... 75
Carcinoma de células escamosas ... 77
Fibroma odontogénico periférico. (Épuli fibromatoso osificante) ... 84
Fibrosarcoma ... 91
Hemangiosarcoma ... 94
Mastocitoma ... 95
Melanoma ... 96
Osteosarcoma ... 101
Tumor de células redondas ... 102
Etiología inmunológica ... 104
Miositis eosinofílica ... 104
Pioderma mucocutáneo ... 104
Congénitas y del desarrollo ... 105
Celulitis juvenil ... 105
Labio leporino ... 106
Macroglosia ... 106
Osteopatía craneomandibular ... 107
Paladar hendido ... 108
Queilitis-Dermatitis labial ... 108
Trufa hendida ... 109
Etiología metabólica y yatrogénica ... 109
Calcinosis circunscrita ... 109
Fístula oronasal ... 110
Granuloma eosinofílico ... 111
Ránula salivar o sialocele ... 111
Etiología traumática ... 111
Lesiones en tejidos blandos ... 111
Cuerpo extraño ... 111
Dermatitis traumática ... 118
Hiperplasia traumática ... 118
Lesiones linguales ... 119
Lesiones por oclusión/maloclusión ... 122
Quemaduras por cable eléctrico ... 123
Trauma por mordida externa ... 124
Lesiones en tejidos duros ... 125
Fracturas de mandíbula ... 125
Fracturas de maxilar ... 130
Origen bacteriano ... 134
Enfermedad periodontal ... 134
Estomatitis ulcerativa. Ulceritis de contacto ... 151
Estomatitis ulceromembranosa ... 157
Fístula dental ... 158
Fístula oronasal ... 160
Osteomielitis en cavidad oral ... 163

Origen viral, micótico y parasitario 167
Demodicosis 167
Miasis 167
Papilomatosis 168

Patologías dentales 170
Abrasión dental 170
Alteración en el desarrollo y erupción dental 176
Agenesia dental 176
Alteraciones inespecíficas del diente 177
Diastema no fisiológico 177
Dientes incluidos o impactados 178
Erupción incompleta 182
Fusión 184
Geminación 184
Hiperdoncia (dientes supernumerarios) 185
Hipodoncia 187
Hipoplasia-Hipomineralización del esmalte 188
Microdoncia 193
Odontodisplasia 195
Oligodoncia 199
Quiste dentígero 200
Alteraciones yatrogénicas 203
Atrición patológica 203
Ausencia dental 205
Avulsión dental 206
Caries dental 210
Decoloración dental 216
Fractura dental 223
Fractura de esmalte 223
Infracción de esmalte 224
Fractura no complicada de corona 224
Fractura no complicada de corona y raíz 228
Fractura complicada de corona 229
Fractura complicada de corona y raíz 236
Fractura radicular 248
Luxación-Subluxación dental 253
Patología pulpar 256
Reabsorción dental 260
Tinción dental 263

Patologías dentales y de la cavidad oral en el gato

Cavidad oral fisiológica y radiología dental en el gato 266
Dientes permanentes 266
Dientes deciduos 268
Modelos de radiografías dentales en gato 269

Oclusión y maloclusión 271
Oclusión 271
Zona incisal 271
Zona premolares y molares 271
Zona caninos 272
Maloclusión 272
Apiñamiento dental 272
Ausencia dental 273
Braquignatismo mandibular relativo 274
Braquignatismo maxilar relativo 274
Prognatismo mandibular relativo 276
Desviación dental 277
Mordida abierta 282
Persistencia dental 283
Rotación dental 283
Wry mouth o desviación de la línea media 284

Patologías sistémicas y su repercusión en la cavidad oral 285
Leucemia e inmunodeficiencia felina (FeLV, FIV) 285

Patologías propias de la cavidad oral 289
Neoplasias 289
Carcinoma células escamosas 289
Fibrosarcoma 294
Etiología metabólica, yatrogénica y miscelánea 295
Granuloma eosinofílico 295
Lentigo 296
Etiología traumática 297
Lesiones en tejidos blandos 297
Cuerpo extraño 297
Lesiones linguales 297
Lesiones por oclusión/maloclusión 299
Quemadura por cable eléctrico 305
Trauma externo 306

Lesiones en tejidos duros ... 308
Fracturas-alteración de articulación temporomandibular-miscelánea ... 308
Fracturas de mandíbula ... 310
Fracturas de maxilar ... 311
Origen bacteriano, viral, micótico y parasitario ... 312
Criptococosis ... 312
Candidiasis ... 313
Enfermedad periodontal ... 314
Gingivoestomatitis felina ... 331
Osteomielitis en cavidad oral ... 343

Patologías dentales ... 344
Alteración en el desarrollo y erupción dental ... 344
Agenesia dental ... 344
Dientes incluidos o impactados ... 345
Geminación ... 346
Hiperdoncia (dientes supernumerarios) ... 348
Ausencia dental ... 348
Decoloración dental ... 351
Fractura dental ... 353
Fractura de esmalte ... 353
Fractura no complicada de corona ... 354
Fractura complicada de corona ... 355
Fractura complicada de corona y raíz ... 362
Fractura radicular ... 366
Lesión Odontoclástica Reabsortiva Felina (FORL) ... 367
Patología pulpar ... 383
Enfermedad dental adquirida (EDA) ... 411
Sobrecrecimiento de premolares y molares ... 414

ROEDORES ... 420
Cavia porcellus ... 420
Hipoplasia de esmalte ... 420
Sobrecrecimiento de incisivos ... 421
Sobrecrecimiento de premolares y molares ... 422
Chinchilla laniger ... 423
Enfermedad dental adquirida (EDA) ... 423
Maloclusión de los premolares y molares ... 426
Phodopus campbelli ... 426
Sobrecrecimiento de incisivos ... 426
Phodopus sungorus sungorus ... 427
Prolapso de abazón ... 427
Sciurus sp. ... 428
Sobrecrecimiento de incisivos ... 428
Cynomys sp. ... 430
Sobrecrecimiento de incisivos ... 430

MUSTÉLIDOS ... 431
Mustela putorius furo ... 431
Maloclusión ... 431
Ausencia dental ... 431
Enfermedad periodontal ... 432
Atrición patológica ... 435
Abrasión dental ... 435
Fractura dental ... 436

Patologías dentales y de la cavidad oral en otros animales exóticos ... 439
AVES ... 439
Cacatua moluccensis ... 439
Sobrecrecimiento de ranfoteca ... 439
Myiopsitta monachus ... 440
Sobrecrecimiento de ranfoteca ... 440
Psittacula krameri ... 441
Sobrecrecimiento de ranfoteca ... 441
Serinus sp. ... 442
Sobrecrecimiento de ranfoteca ... 442
Melopsittacus undulatus ... 443
Sobrecrecimiento de ranfoteca ... 443
Ara ararauna ... 445
Sobrecrecimiento de ranfoteca ... 445

Patologías dentales y de la cavidad oral en animales exóticos

Patologías dentales y de la cavidad oral en pequeños mamíferos ... 391
LAGOMORFOS ... 391
Oryctolagus cuniculus ... 391
Sobrecrecimiento de incisivos ... 391
Osteomielitis ... 403
Maloclusión de premolares y molares ... 404
Complicación de la extracción de incisivos ... 404
Enfermedad metabólica ósea (EMO) ... 405
Tinción ... 406
Absceso mandibular ... 407

Psittacus erithacus erithacus 446
Sobrecrecimiento de ranfoteca 446
Maloclusión y sobrecrecimiento de ranfoteca 447
Tyto alba 448
Desviación de ranfoteca 448
Platycercus eximius 448
Maloclusión y sobrecrecimiento de ranfoteca 448

Reptiles 449
Boa constrictor 449
Estomatitis 449
Corallus caninus 450
Estomatitis 450
Septicemia 450
Morelia spilota 450
Estomatitis 450
Python regius 451
Celulitis labial 451
Chamaeleo calyptratus 452
Glositis 452
Estomatitis 452
Enfermedad metabólica ósea (EMO) 455
Chamaeleo (Furcifer) lateralis 456
Estomatitis 456
Abrasión rostral 456
Chamaeleo (Furcifer) pardalis 459
Osteolisis 459
Chamaeleo (Furcifer) oustaleti 459
Estomatitis 459
Chamaeleo (Furcifer) pardalis 460
Dermatomicosis 460
Chamaeleo (Trioceros) jacksonii 461
Estomatitis 461
Lesiones linguales 461
Chamaeleo (Trioceros) melleri 462
Gota visceral 462
Alteración digestiva 462
Iguana iguana 463
Enfermedad metabólica ósea 463
Physignatus cocincinus 464
Abrasión rostral 464
Indotestudo eloganta 464
Sobrecrecimiento de ranfoteca 464
Geochelone carbonaria 465
Maloclusión y sobrecrecimiento de ranfoteca 465
Agrionemys hosrfieldi y Trachemys scripta elegans 466
Sobrecrecimiento de ranfoteca 466
Testudo graeca 467
Inflamación oral 467
Fractura de ranfoteca 467

Otros mamíferos 468
Procyon lotor 468
Enfermedad periodontal 468
Panthera pardus 469
Enfermedad periodontal 469
Panthera leo tigris 470
Enfermedad periodontal y fractura dental 470
Acinonyx jubatus 471
Maloclusión 471
Ursus arctos 472
Persistencia y fractura dental 472
Cercopithecus aethiops 473
Fractura dental 473

Bibliografía 475

Índice alfabético 479

Atlas visual de patologías dentales y orales

en pequeños animales y exóticos

Terminología posicional dental

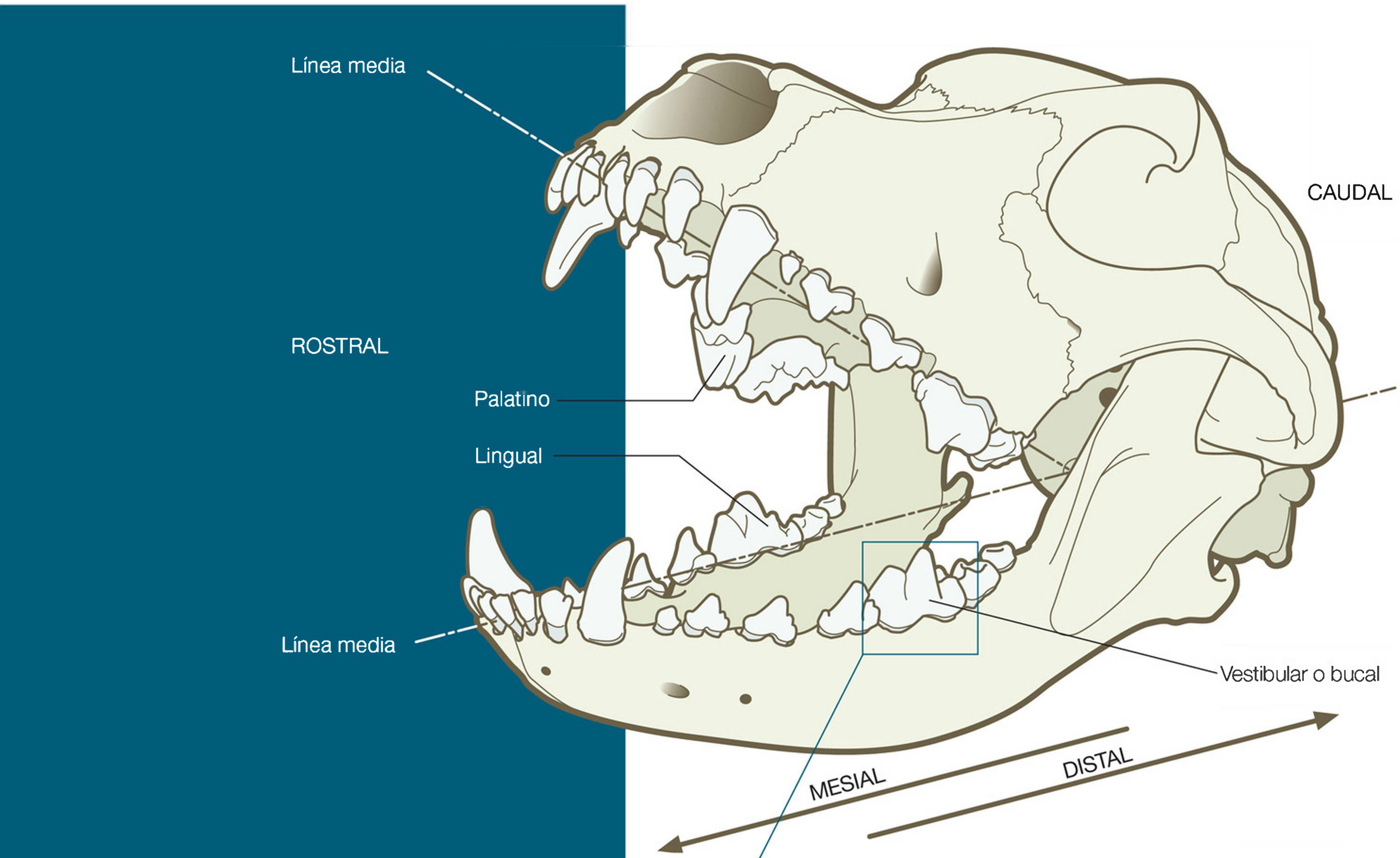

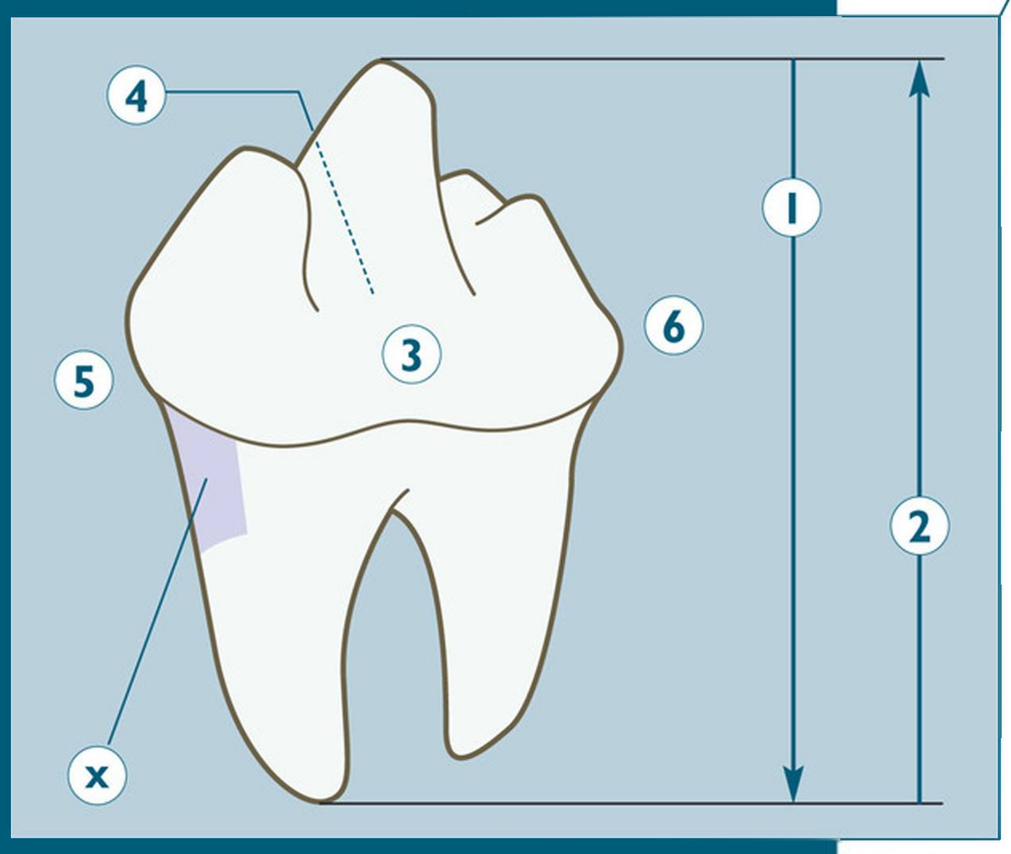

Terminología posicional dental

La terminología posicional dental es usada para determinar la localización de las diferentes superficies y direcciones y/o sentidos del diente o de la dentición:

① **Apical:** hacia el ápice del diente.

② **Coronal:** hacia la corona del diente.

③ **Vestibular-bucal-facial-labial:** la superficie del diente hacia los labios o carrillo.

④ **Lingual (mandíbula)/palatina (maxilar):** la superficie del diente hacia la lengua (mandíbula) o el paladar (maxilar).

⑤ **Mesial:** la superficie del diente más cercana al primer incisivo.

⑥ **Distal:** la superficie del diente más alejada del primer incisivo.

Interproximal: las superficies adyacentes entre dientes.

Incisal: superficie masticatoria de incisivos.

Oclusal: superficie masticatoria de premolares y molares.

Esta terminología se puede combinar en las diferentes regiones anatómicas dentales, para localizar puntos exactos anatómicos en el diente. Por ejemplo, la zona representada con la letra ⓧ será la **superficie mesial del tercio coronal de la raíz mesial del primer molar inferior.**

Estructura histológica del diente en caninos y felinos

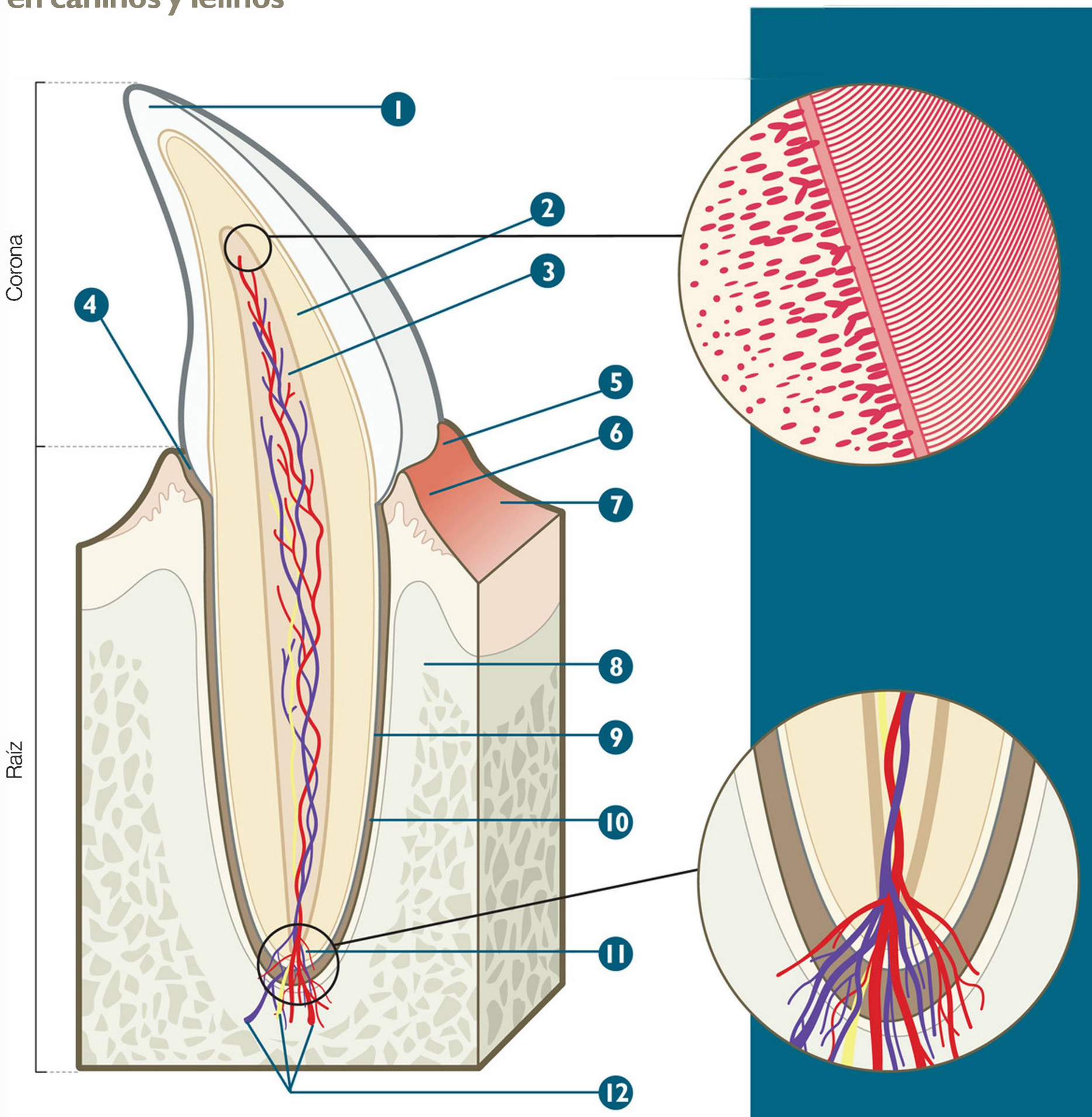

1. Esmalte.
2. Dentina.
3. Cavidad pulpar con pulpa dental.
4. Surco gingival.
5. Encía libre.
6. Encía adherida.
7. Mucosa alveolar.
8. Hueso alveolar.
9. Cemento.
10. Ligamento periodontal.
11. Delta apical.
12. Vascularización e inervación dental.

Estructura histológica del diente (esquema)

El **esmalte**, producido por los ameloblastos, es la superficie más mineralizada del organismo. La dentina ocupa la mayor parte del diente maduro en la corona y la raíz, y es producida por los odontoblastos.

Esta **dentina** posee los túbulos dentinarios, que son más anchos cerca de la pulpa y van estrechándose conforme se acercan a la unión esmalte-dentina.

La **pulpa** es una estructura vascular con fibras nerviosas, vasos sanguíneos y linfáticos, y tejido conectivo. Esta pulpa dentaria está dentro de la cavidad pulpar (**cámara pulpar** en la corona, y **canal pulpar** en la raíz).

El **ligamento periodontal** es un tejido fibroso conectivo rico en células y vasos e inervado, que posee fibras de colágeno llamadas *fibras de Sharpey*, que son la conexión entre el cemento y el hueso alveolar. Este ligamento periodontal es la estructura determinante en el mantenimiento del diente en el alveolo.

Diagrama de la dentadura de perro y gato

Nomenclatura de la dentición permanente de perro

Perro maxilar		
Derecha	Izquierda	
I1maxD (101)	I1maxI (201)	a
I2maxD (102)	I2maxI (202)	b
I3maxD (103)	I3maxI (203)	c
CmaxD (104)	CmaxI (204)	d
P1maxD (105)	P1maxI (205)	e
P2maxD (106)	P2maxI (206)	f
P3maxD (107)	P3maxI (207)	g
P4maxD (108)	P4maxI (208)	h
M1maxD (109)	M1maxI (209)	i
M2maxD (110)	M2maxI (210)	j

Perro mandíbula		
Derecha	Izquierda	
I1mandD (401)	I1mandI (301)	k
I2mandD (402)	I2mandI (302)	l
I3mandD (403)	I3mandI (303)	m
CmandD (404)	CmandI (304)	n
P1mandD (405)	P1mandI (305)	o
P2mandD (406)	P2mandI (306)	p
P3mandD (407)	P3mandI (307)	q
P4mandD (408)	P4mandI (308)	r
M1mandD (409)	M1mandI (309)	s
M2mandD (410)	M2mandI (310)	t
M3mandD (411)	M3mandI (311)	u

Perro: dientes deciduos

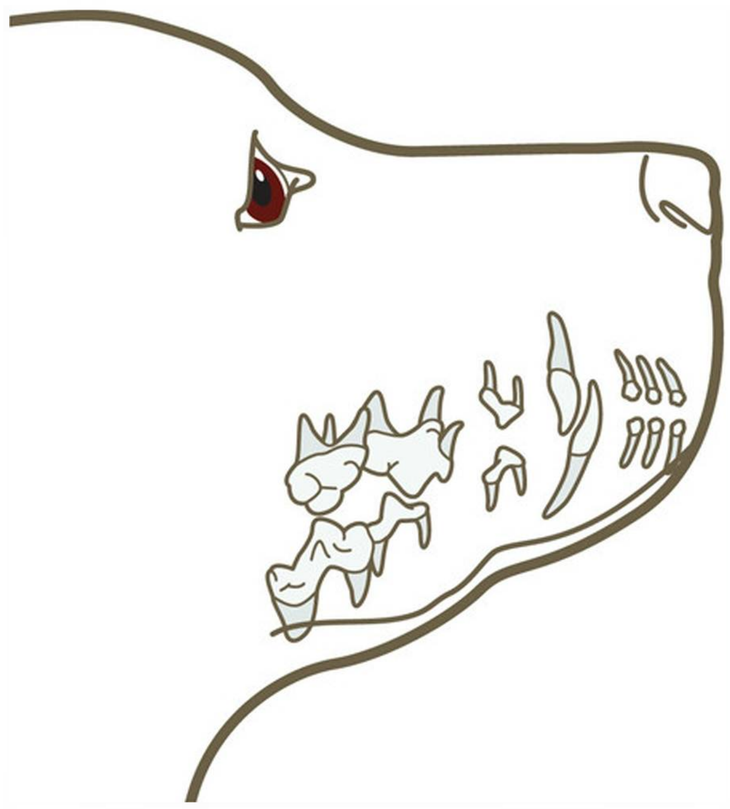

Perro: dientes permanentes

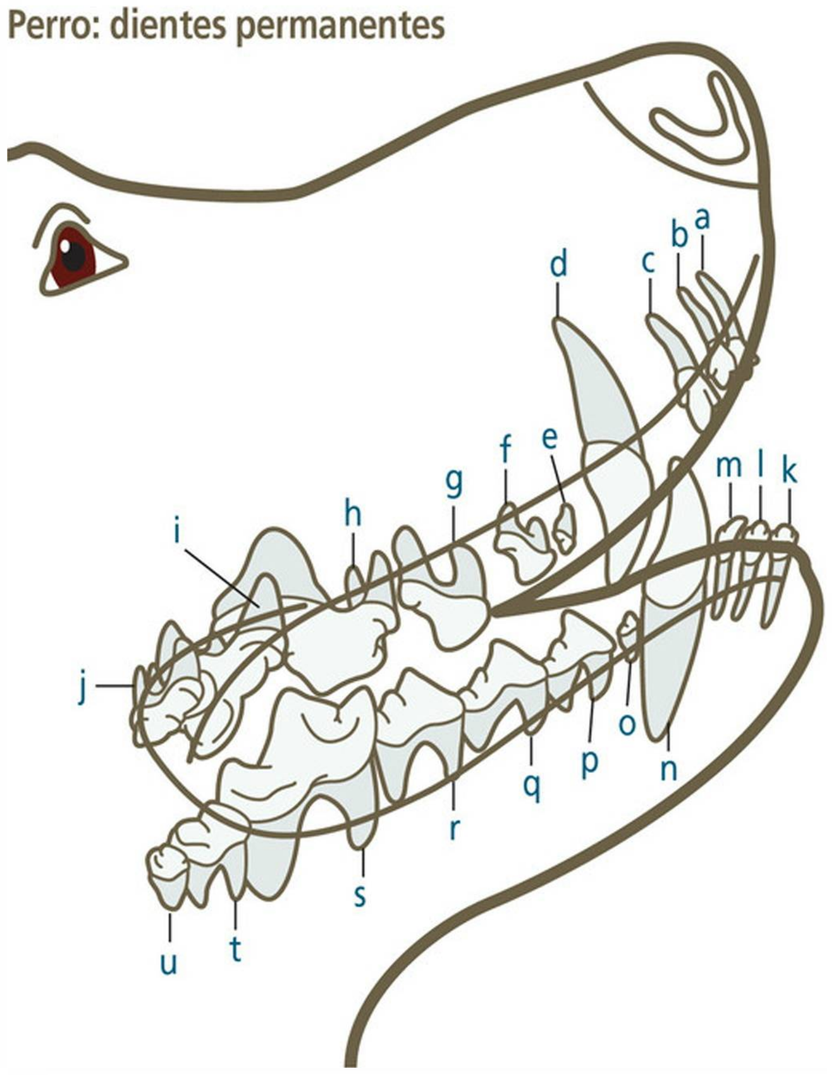

Nomenclatura dental

Para una mayor comprensión de este texto, dos nomenclaturas dentales serán utilizadas:

- **Abreviatura anatómica.** En esta abreviatura encontramos tres partes. En la primera, encontramos la abreviatura del diente, representado por I (incisivo), C (canino), P (premolar) o M (molar), seguido por la numeración que corresponda al diente (si procede). En la segunda, representamos si pertenece al "max" (maxilar) o a la "mand" (mandíbula). Y por último, la tercera parte será el lado afectado, D (derecho) o I (izquierdo). Así, por ejemplo, el P2maxD, corresponderá al segundo premolar superior derecho. El uso único de este sistema es suficiente para la perfecta comprensión de este texto.

Gato: dientes deciduos



Gato: dientes permanentes

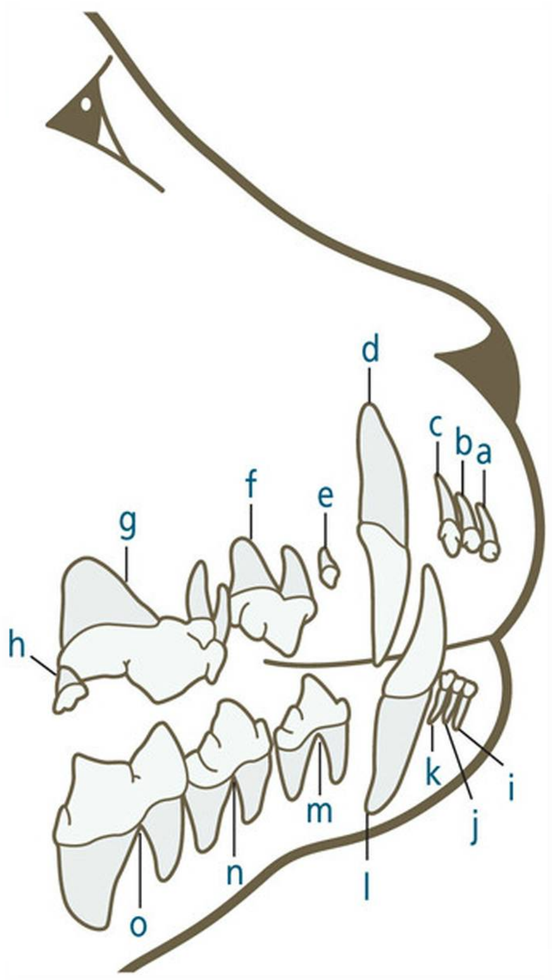

Nomenclatura de la dentición permanente de gato

Gato maxilar		
Derecha	Izquierda	
I1maxD (101)	I1maxI (201)	a
I2maxD (102)	I2maxI (202)	b
I3maxD (103)	I3maxI (203)	c
CmaxD (104)	CmaxI (204)	d
P2maxD (106)	P2maxI (206)	e
P3maxD (107)	P3maxI (207)	f
P4maxD (108)	P4maxI (208)	g
M1maxD (109)	M1maxI (209)	h

Gato mandíbula		
Derecha	Izquierda	
I1mandD (401)	I1mandI (301)	i
I2mandD (402)	I2mandI (302)	j
I3mandD (403)	I3mandI (303)	k
CmandD (404)	CmandI (304)	l
P3mandD (407)	P3mandI (307)	m
P4mandD (408)	P4mandI (308)	n
M1mandD (409)	M1mandI (309)	o

- **Sistema de Triadan modificado.** Es el sistema numérico de elección en Odontología Veterinaria. Es un sistema específico de numeración e identificación de los dientes en Odontología humana, adaptado a las diferencias anatómicas de los dientes en los animales. Para facilitar la comprensión del texto, y para aquellos que estén familiarizados con este sistema, esta nomenclatura acompañará entre paréntesis a cada diente denominado mediante la abreviatura anatómica. Por ejemplo, P2maxD (106).

Ejemplo de sondaje periodontal

En los sondajes periodontales, la introducción de la sonda periodontal en el surco gingival de 1 a 3 mm (dependiendo de la especie y diente a estudio) es fisiológico normal. Cuando introducimos la sonda periodontal una longitud de 4 mm o superior, implica en la mayoría de la ocasiones, una pérdida ósea en esa región, así como del ligamento periodontal que estaba íntimamente unido al cemento del diente.

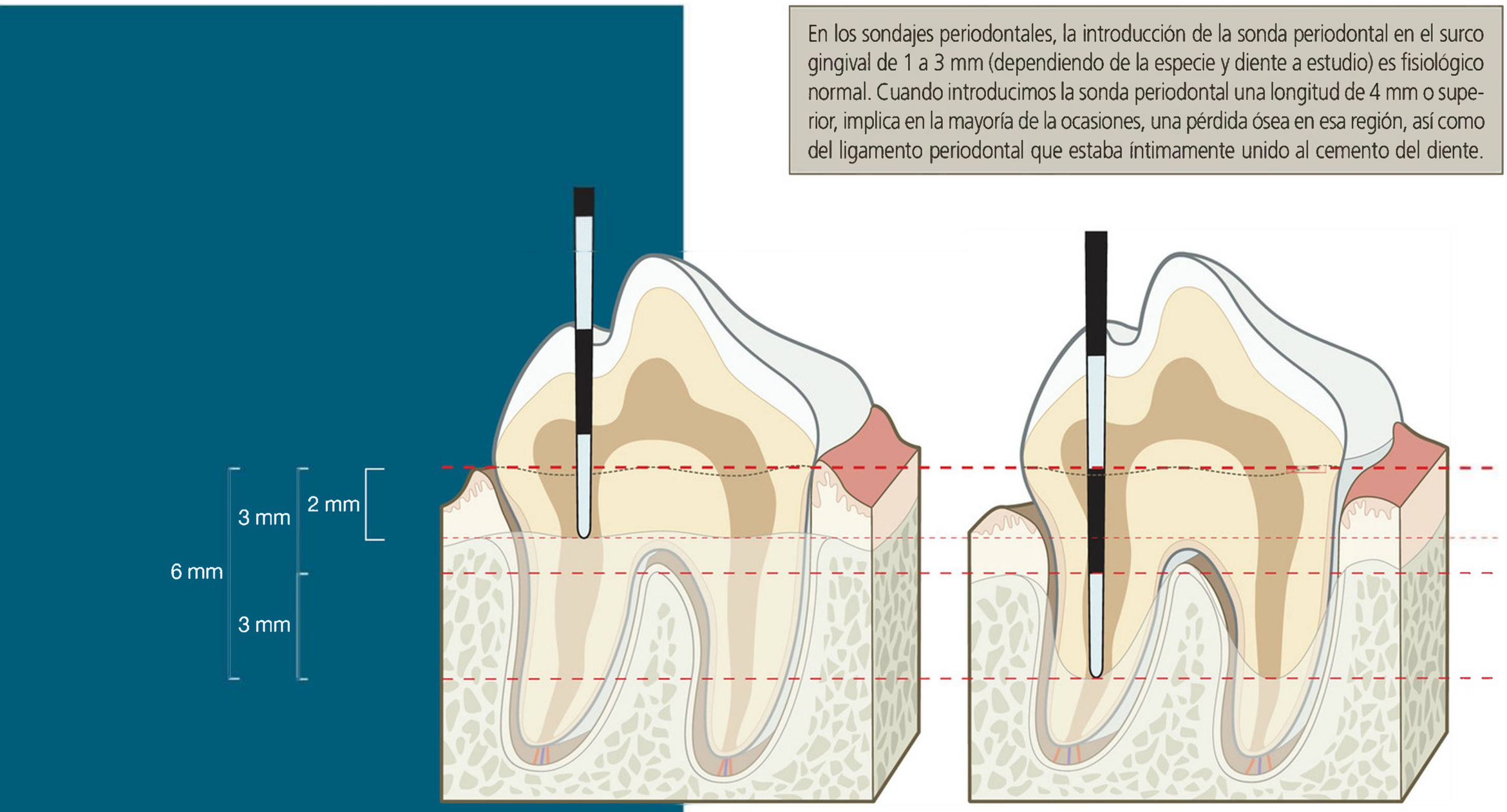

Ejemplo de sondaje de surco gingival (2 mm)

Ejemplo de sondaje de bolsa periodontal (6 mm)

Instrumental básico de exploración dental y sondaje periodontal



Sonda-explorador XP23/127, Hu-Friedy ®

* Fotografía cedida por cortesía de Carlos Rueda de Hu-Friedy ® España.

Detalle de la sonda-explorador XP23/127, Hu-Friedy ®



Detalle del extremo con sonda 3-6-9-12.



Detalle del extremo con explorador.

Las sondas periodontales y exploradores dentales son instrumentos esenciales e imprescindibles para una adecuada exploración y sondaje dental durante el examen definitivo de la cavidad oral. Especialmente útil resulta el instrumento "Sonda-explorador XP23/127, Hu-Friedy ®".Este instrumento posee un extremo con una sonda periodontal 3-6-9-12, lo que significa que cada cambio de color, supondrá una distancia de 3 mm. Esto será muy útil para la medición de distancias, no sólo en surcos gingivales, bolsas periodontales e hiperplasias gingivales, sino también en la medición de masas orales, caries, reabsorciones y fracturas dentales...así como para la detección de clases de lesiones de furcación. En el otro extremo, este instrumento posee un explorador dental, imprescindible para la detección de fracturas y caries dentales, y muy especialmente de la Lesión Odontoclástica Reabsortiva Felina (FORL), en el cuello dentario del gato.

Clasificación de la enfermedad periodontal (AVDC, 2007)*

El grado de afectación de la enfermedad periodontal se refiere a un diente. En la misma cavidad oral, diferentes dientes pueden estar afectados por diferentes fases de enfermedad periodontal.

- **Normal.** Clínicamente normal, no existe inflamación gingival o periodontitis clínicamente evidente.
- **Fase 1.** Gingivitis sólo sin pérdida de unión. La altura y arquitectura del margen alveolar son normales.
- **Fase 2.** Periodontitis temprana (como máximo un 25% de pérdida de unión), existe una clase de lesión de furcación 1 en dientes multirradiculares. Existen signos radiológicos tempranos de periodontitis. La pérdida de unión periodontal es menos de un 25 % bien por medición mediante el sondaje periodontal del nivel de unión clínica, o bien mediante la determinación radiológica de la distancia desde el margen alveolar a la unión cemento-esmalte en relación con la longitud de la raíz.
- **Fase 3.** Periodontitis moderada, 25-50 % de pérdida de unión, bien por medición mediante el sondaje periodontal del nivel de unión clínica, mediante la determinación radiológica de la distancia desde el margen alveolar a la unión cemento-esmalte en relación con la longitud de la raíz, o bien existe una clase de lesión de furcación 2 en dientes multirradiculares.
- **Fase 4.** Periodontitis severa, más de un 50% de pérdida de unión, bien por medición mediante el sondaje periodontal del nivel de unión clínica, mediante la determinación radiológica de la distancia desde el margen alveolar a la unión cemento-esmalte en relación con la longitud de la raíz, o bien existe una clase de lesión de furcación 3 en dientes multirradiculares.

* Nota aclaratoria: en líneas generales, en la literatura odontológica en español, la terminología encontrada será "Etapa o Grado de Enfermedad Periodontal". Sin embargo, la clasificación del Colegio de Odontólogos Veterinarios Americano (AVDC, 2007) establece claramente las diferencias entre el término "*Grade*" y el término "*Stage*". El término "*Grade*" se refiere al grado de severidad de una enfermedad o condición anormal en el tiempo de diagnóstico de ésta, sin relación a si la enfermedad es progresiva. El término "*Stage*" se refiere a la extensión de la lesión patológica en el curso de una enfermedad que parece ser progresiva. Por lo que en inglés, según el AVDC, el término "*Stage*" (y no "*Grade*") es la terminología correcta para denominar la clasificación de la enfermedad periodontal. Debido a las posibles confusiones en la nomenclatura en ambos idiomas, en esta obra se podrán utilizar indistintamente ambas terminologías ("Fase", "Etapa" o "Grado"), para referirse a la clasificación de la enfermedad periodontal.

Clasificación del índice de placa bacteriana y cálculo dental (Logan & Boyce, 1994)

Índice de placa bacteriana

- Índice 0. No hay detección de placa bacteriana.
- Índice 1. Del 1 al 25 % de la corona está cubierta por placa bacteriana.
- Índice 2. Del 25 al 50 % de la corona está cubierta por placa bacteriana
- Índice 3. Del 50 al 75 % de la corona está cubierta por placa bacteriana.
- Índice 4. Del 75 al 100 % de la corona está cubierta por placa bacteriana.

Índice de cálculo dental

- Índice 0. No hay detección de cálculo dental.
- Índice 1. Del 1 al 25 % de la corona está cubierta por cálculo dental.
- Índice 2. Del 25 al 50 % de la corona está cubierta por cálculo dental.
- Índice 3. Del 50 al 75 % de la corona está cubierta por cálculo dental.
- Índice 4. Del 75 al 100 % de la corona está cubierta por cálculo dental.

Clasificación del índice gingival (Wolf *et al*, 2005)

- Índice 0. Encía normal, no hay inflamación ni decoloración o sangrado.
- Índice 1. Inflamación ligera, ligero cambio de color, alteración ligera de la superficie gingival, no existe sangrado.
- Índice 2. Inflamación moderada, eritema, inflamación, sangrado durante el sondaje periodontal o a la compresión.
- Índice 3. Inflamación severa, severo eritema e inflamación, tendencia al sangrado espontáneo, alguna ulceración.

Clasificación de movilidad dental (AVDC, 2007)*

- Clase 0. Movilidad fisiológica hasta 0.2 mm.
- Clase 1. La movilidad se incrementa en cualquier dirección excepto axial en una distancia mayor a 0.2 mm y hasta 0.5 mm.
- Clase 2. La movilidad se incrementa en cualquier dirección excepto axial en una distancia mayor a 0.5 mm y hasta 1.0 mm.
- Clase 3. La movilidad se incrementa en cualquier dirección excepto axial en una distancia mayor a 1.0 mm, o existe movimiento axial.

* Nota aclaratoria: en líneas generales, en la literatura odontológica en español, la terminología encontrada será "Clases o Grados de Movilidad Dental". Sin embargo, la Clasificación del Colegio de Odontólogos Veterinarios Americano (AVDC, 2007) establece claramente las diferencias entre el término "*Grade*" y el término "*Stage*". El término "*Grade*" se refiere al grado de severidad de una enfermedad o condición anormal en el tiempo de diagnóstico de ésta, sin relación a si la enfermedad es progresiva. El término "*Stage*" se refiere a la extensión de la lesión patológica en el curso de una enfermedad que parece ser progresiva. Por lo que en inglés, según el AVDC, el término "*Stage*" (y no "*Grade*") es la terminología correcta para denominar la clasificación de movilidad dental. Debido a las posibles confusiones en la nomenclatura en ambos idiomas, en esta obra se podrán utilizar indistintamente ambas terminologías ("Clase" o "Grado"), para referirse a la clasificación de la movilidad dental.



Clasificación de las lesiones de furcación (AVDC, 2007) *

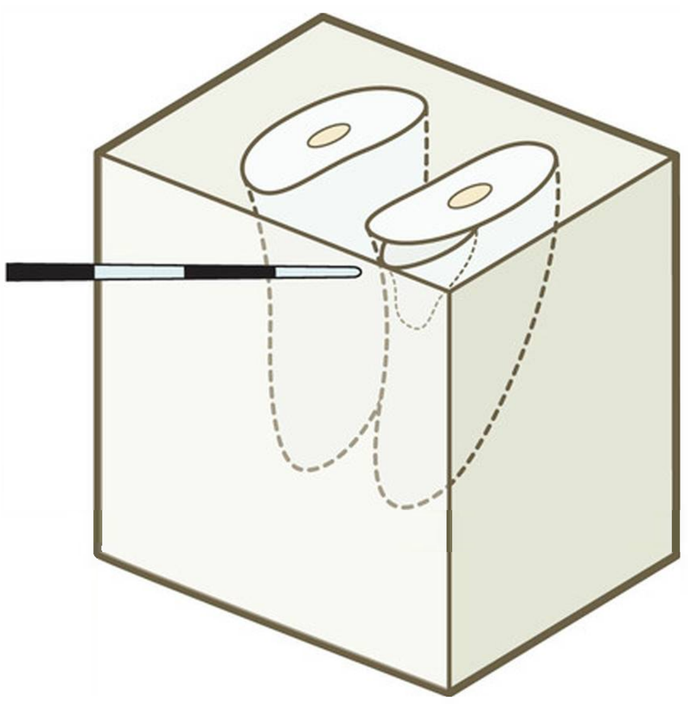

No existe afectación de la furca

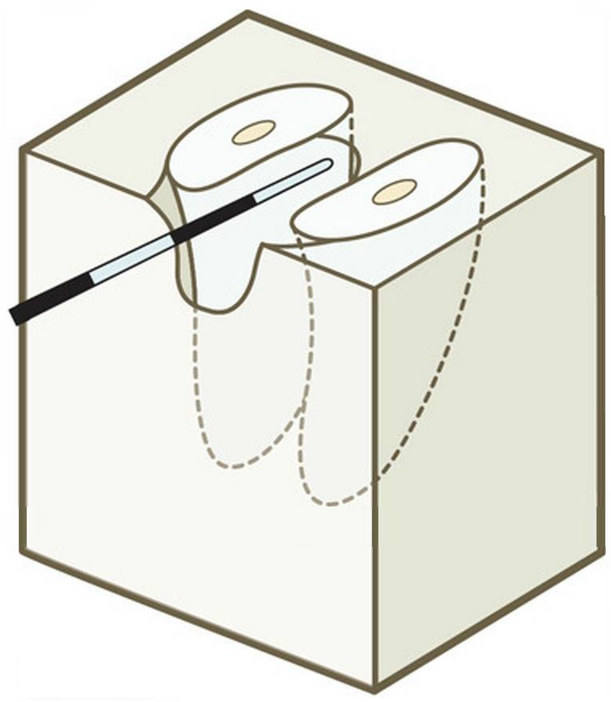

Clase 2

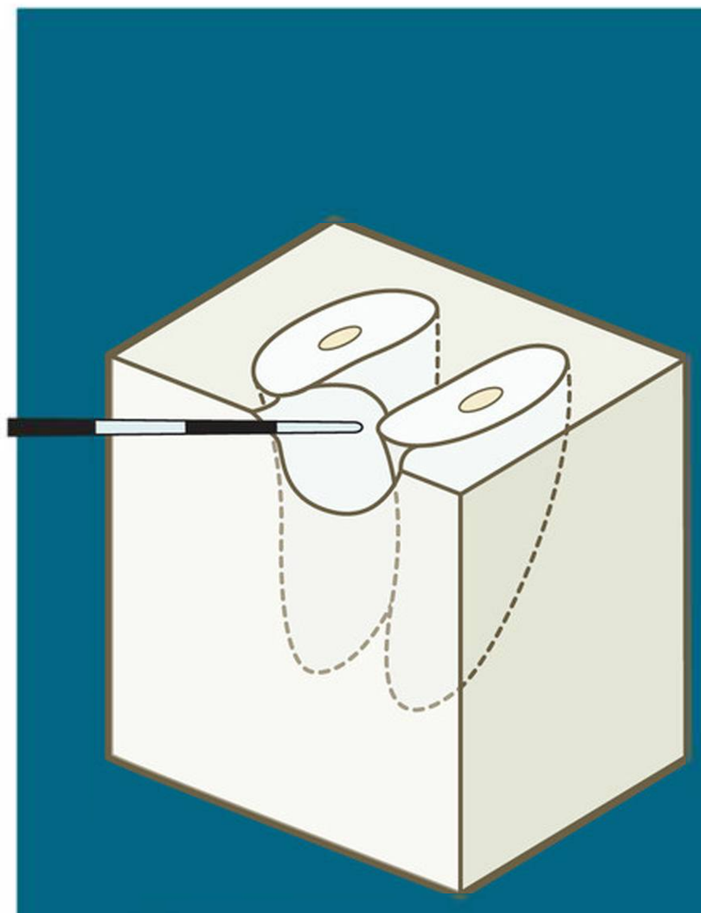

Clase 1



Clase 3

Clasificación de las lesiones de furcación (afectación/exposición de la furca). AVDC, 2007*.

- Clase 1. Afectación de la furcación cuando la sonda periodontal puede introducirse menos de la mitad del espacio debajo de la corona en cualquier dirección en un diente multirradicular, con pérdida de unión.
- Clase 2. Afectación de la furcación cuando la sonda periodontal puede introducirse más de la mitad del espacio debajo de la corona en un diente multirradicular, con pérdida de unión pero no atraviesa de lado a lado.
- Clase 3. Exposición de la furcación cuando la sonda periodontal puede introducirse debajo de la corona en un diente multirradicular, atravesando de lado a lado la furcación.

* Nota aclaratoria: en líneas generales, en la literatura odontológica en español, la terminología encontrada será "Grado o Clase de Furcación". Sin embargo, la Clasificación del Colegio de Odontólogos Veterinarios Americano (AVDC, 2007), establece claramente las diferencias entre el término "*Grade*" y el término "*Stage*". El término "*Grade*" se refiere al grado de severidad de una enfermedad o condición anormal en el tiempo de diagnóstico de ésta, sin relación a si la enfermedad es progresiva. El término "*Stage*" se refiere a la extensión de la lesión patológica en el curso de una enfermedad que parece ser progresiva. Por lo que en inglés, según el AVDC, el término "*Stage*" (y no "*Grade*") es la terminología correcta para denominar la clasificación de las lesiones de furcación. Debido a las posibles confusiones en la nomenclatura en ambos idiomas, en esta obra se podrán utilizar indistintamente ambas terminologías ("Clase" o "Grado").

Clasificación de las fracturas dentales (AVDC, 2007)

Las infracciones y fracturas de esmalte tienen poca significación clínica, excepto por las superficies rugosas que en ocasiones originan estas últimas, pudiendo producir lesiones en tejidos blandos adyacentes.

Las fracturas no complicadas de corona tienen significación en cuanto a que la exposición de los túbulos dentinarios puede producir hipersensibilidad dentinaria.

En las fracturas complicadas de corona, al producirse la exposición pulpar, se produce una pulpitis o inflamación de la pulpa que, sin un tratamiento adecuado (endodóncico o bien, la extracción dentaria), conllevará la aparición de una necrosis pulpar que progresará hacia el delta apical, provocando finalmente una patología periapical.

En las fracturas complicadas de corona y raíz, esta situación estará complicada con un mayor riesgo de avance de la enfermedad periodontal en aquellas regiones donde la fractura altere la región gingival, por mayor depósito de placa bacteriana debido a la fractura.

Las fracturas radiculares, en la mayoría de las ocasiones, son candidatas a la extracción dentaria, especialmente aquellas ocasionadas en el tercio coronal de la raíz. Especial precaución debe tenerse en el gato, para diferenciar los estados avanzados de la FORL (patología muy frecuente) con las fracturas radiculares estrictas (menos frecuentes y normalmente de origen traumático o yatrogénico).

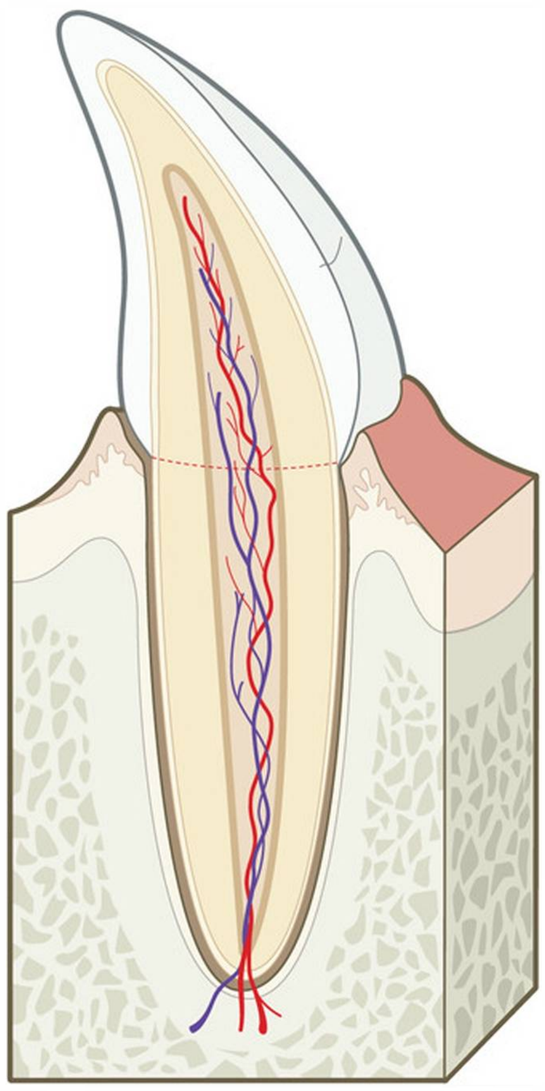

Infracción de esmalte: fractura incompleta ("fisura") del esmalte sin pérdida de sustancia dental.

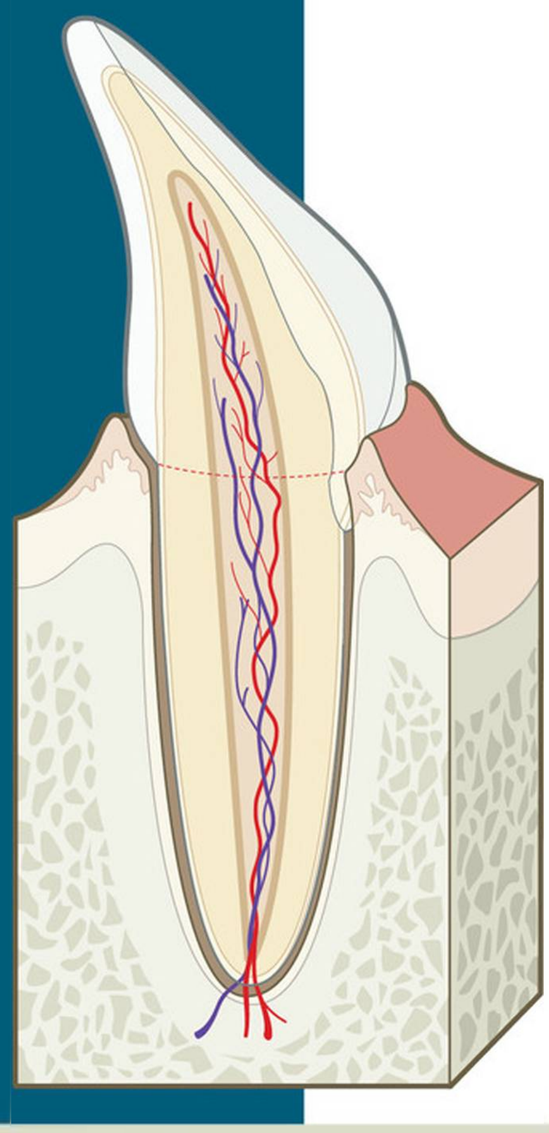

Fractura no complicada de corona y raíz: fractura de la corona (esmalte y dentina) y raíz (dentina y cemento) que no expone la pulpa.

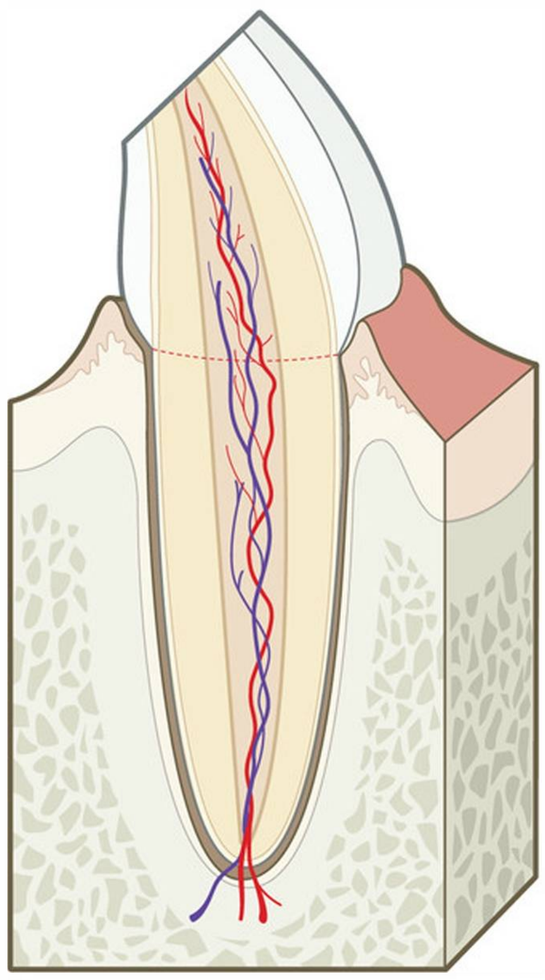

Fractura complicada de corona: fractura de la corona (esmalte y dentina) que expone la pulpa.

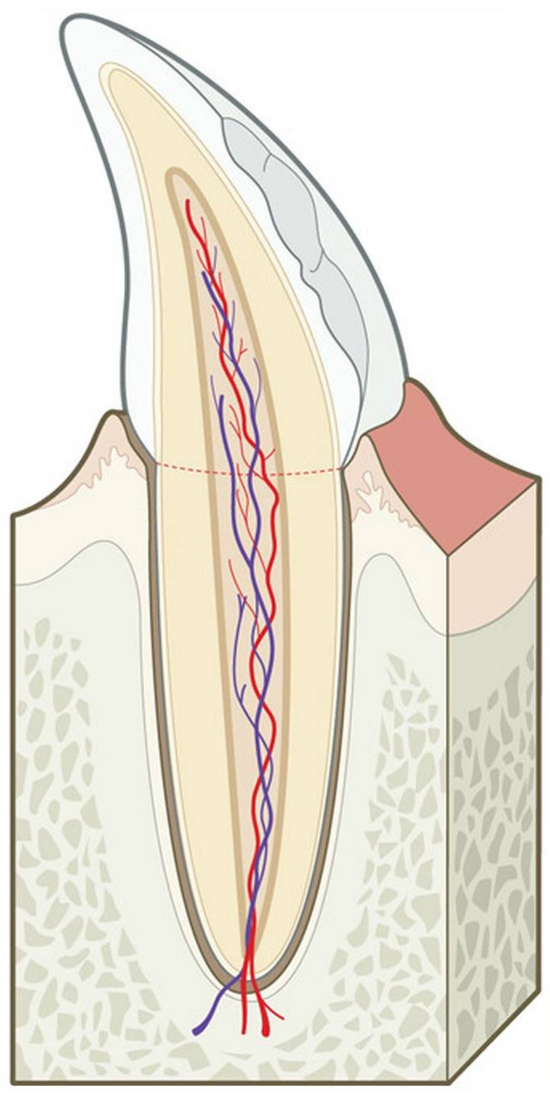

Fractura de esmalte: fractura con pérdida de sustancia dental de la corona, afecta exclusivamente al esmalte.

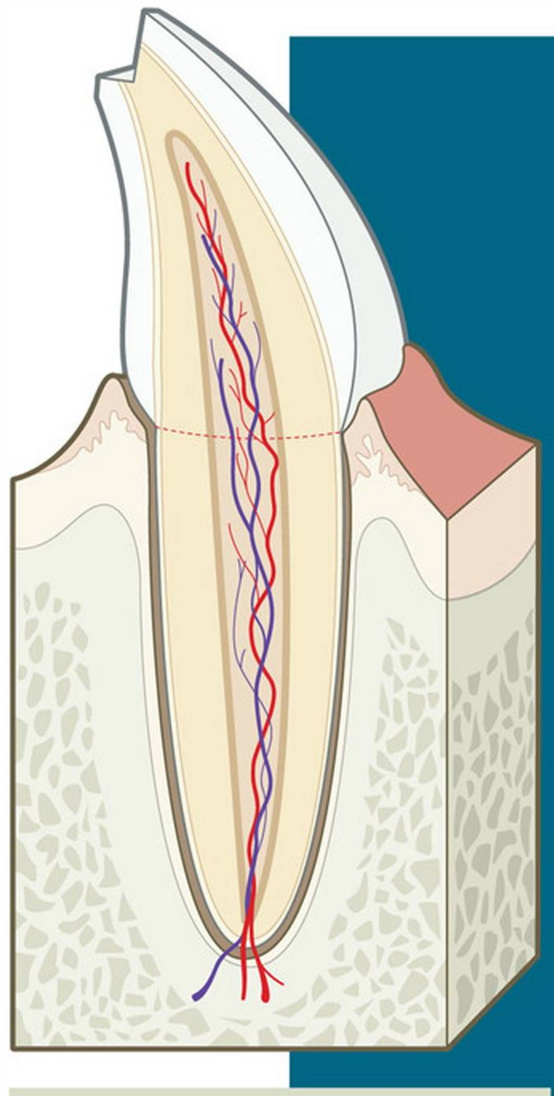

Fractura no complicada de corona: fractura de la corona (esmalte y dentina) que no expone la pulpa.

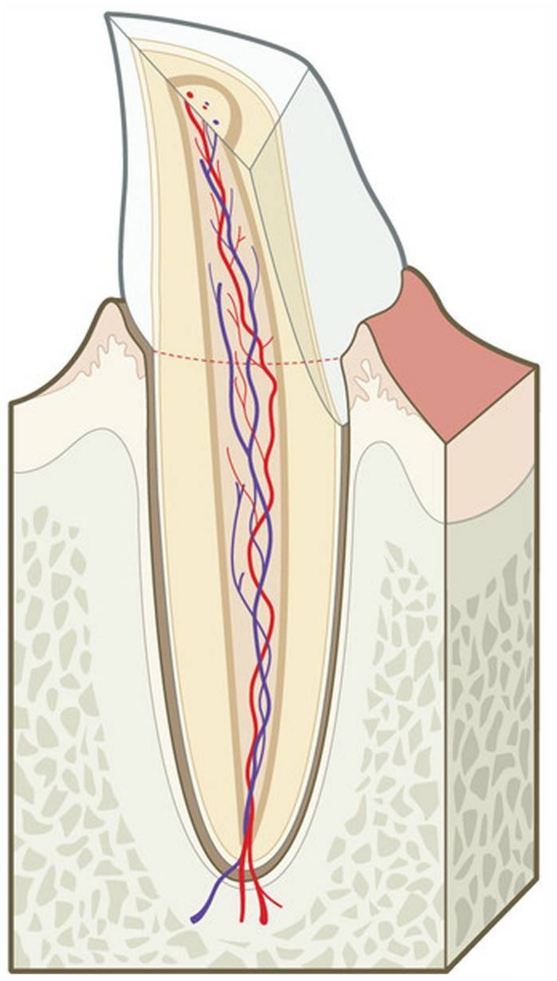

Fractura complicada de corona y raíz: fractura de la corona (esmalte y dentina) y raíz (dentina y cemento) que expone la pulpa.

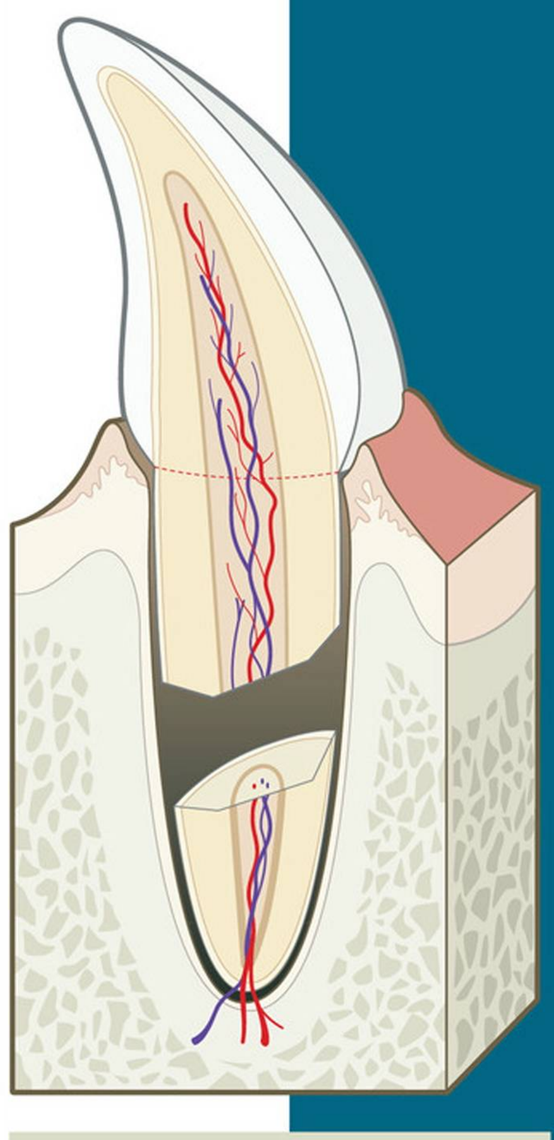

Fractura radicular: fractura que afecta a la raíz (dentina y cemento).

Lesiones endoperiodontales

Las lesiones endoperiodontales son aquellas lesiones de naturaleza inflamatoria que comprometen, o alteran simultáneamente, las estructuras del ligamento periodontal y la pulpa dentaria.

La clasificación de estas lesiones está basada en el origen de las lesiones. Así, las lesiones tipo I son aquellas que comienzan como lesiones pulpares, donde la contaminación bacteriana típica de la necrosis pulpar migra a través del delta apical y pasa al ligamento periodontal.

En las lesiones tipo II, las bacterias que se encuentran en las bolsas periodontales profundas invaden la cavidad pulpar por su progreso a través del delta apical, provocando una necrosis pulpar.

En las lesiones tipo III, las lesiones periodónticas y endodónticas son independientes, y progresan y coinciden en el tiempo.

Tipo I

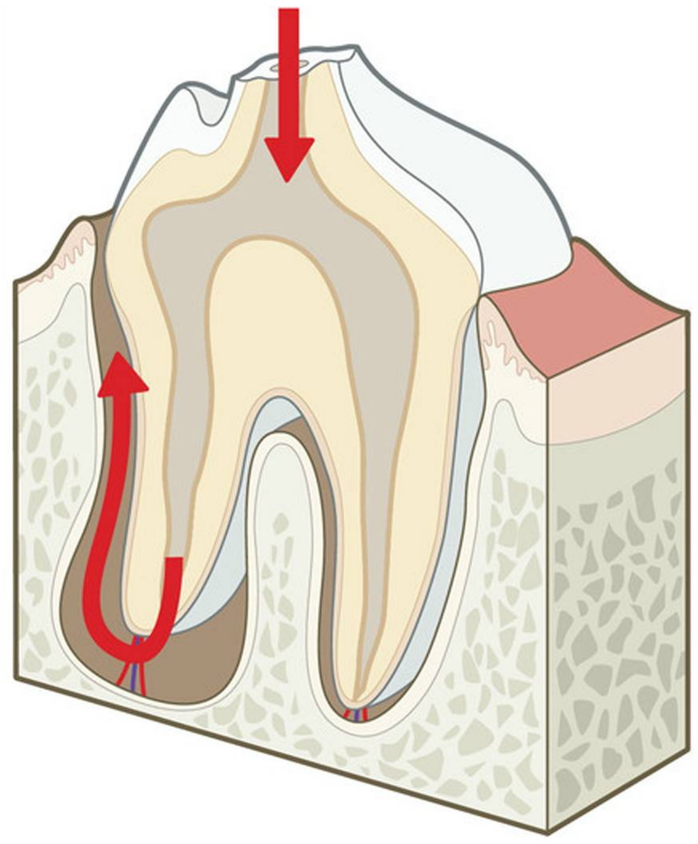

Tipo II

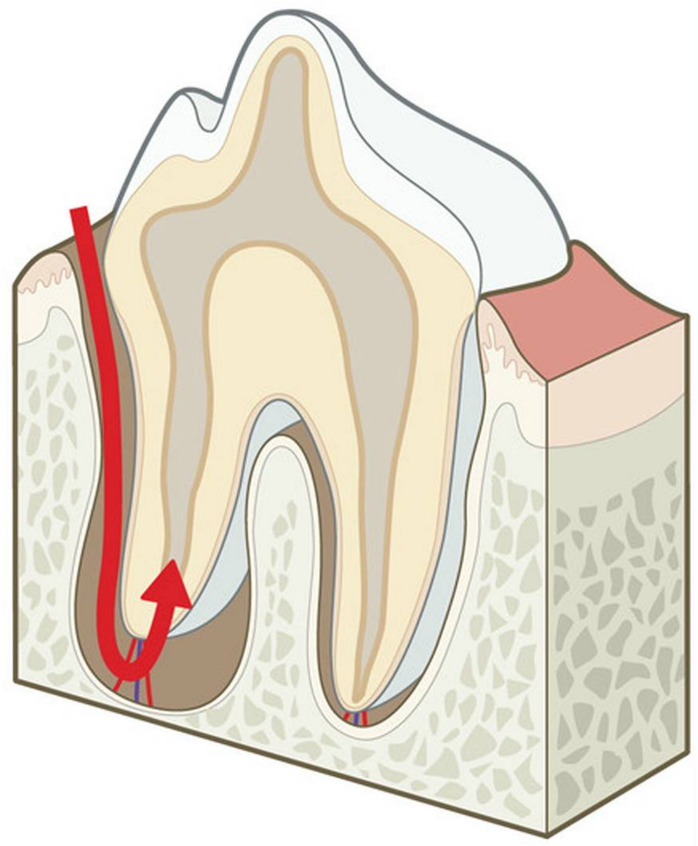

Tipo III

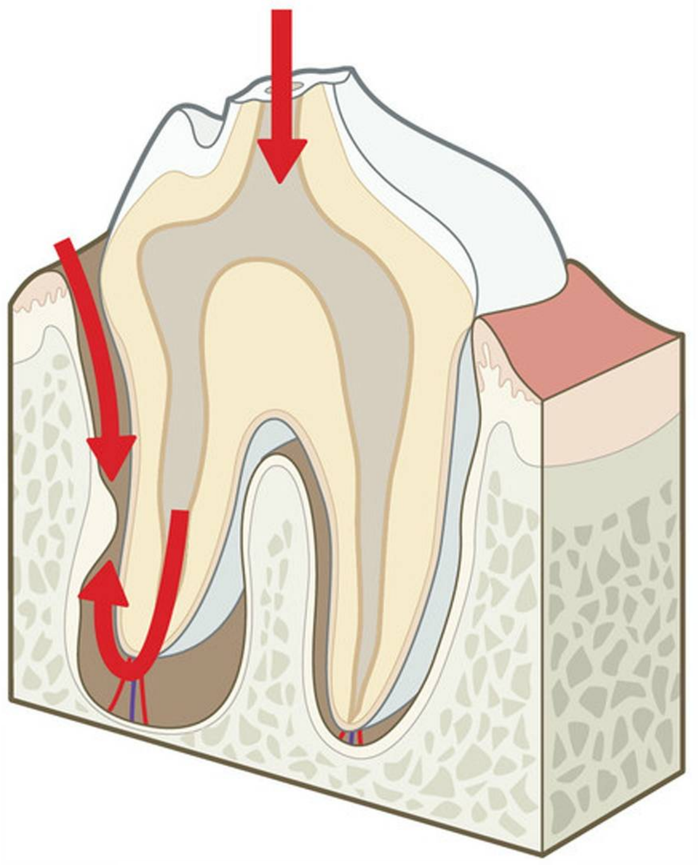

Clasificación de las reabsorciones dentales (AVDC, 2007) *

- Clase 1. Pérdida ligera de tejido duro dental (cemento o cemento y esmalte).
- Clase 2. Pérdida moderada de tejido duro dental (cemento o cemento y esmalte con pérdida de dentina que no se extiende a la cavidad pulpar).
- Clase 3. Pérdida profunda de tejido duro dental (cemento o cemento y esmalte con pérdida de dentina que se extiende a la cavidad pulpar); la mayor parte del diente conserva su integridad.
- Clase 4. Pérdida extensa de tejido duro dental (cemento o cemento y esmalte con pérdida de dentina que se extiende a la cavidad pulpar); la mayor parte del diente pierde su integridad.
  - Clase 4a. Corona y raíz están afectados por igual.
  - Clase 4b. La corona está más seriamente afectada que la raíz.
  - Clase 4c. La raíz está más seriamente afectada que la corona.
- Clase 5. Remanentes de tejido duro dental son visibles únicamente como radiopacidades irregulares. El recubrimiento gingival es completo.

* Nota aclaratoria: en líneas generales, en la literatura odontológica en español, la terminología encontrada será "Clases o Grados de Reabsorción Dental". Sin embargo, la Clasificación del Colegio de Odontólogos Veterinarios Americano (AVDC, 2007) establece claramente las diferencias entre el término "*Grade*" y el término "*Stage*". El término "*Grade*" se refiere al grado de severidad de una enfermedad o condición anormal en el tiempo de diagnóstico de ésta, sin relación a si la enfermedad es progresiva. El término "Stage" se refiere a la extensión de la lesión patológica en el curso de una enfermedad que parece ser progresiva. Por lo que en inglés, según el AVDC, el término "*Stage*" (y no "*Grade*") es la terminología correcta para denominar la clasificación de reabsorción dental (incluyendo la lesión odontoclástica reabsortiva felina). Debido a las posibles confusiones en la nomenclatura en ambos idiomas, en esta obra se podrán utilizar indistintamente ambas terminologías ("Clase" o "Grado"), para referirse a la clasificación de la reabsorción dental, incluyendo la lesión odontoclástica reabsortiva felina (FORL).



La lesión odontoclástica reabsortiva felina (FORL) es detectada frecuentemente en el gato. La etiología es incierta, existiendo numerosas hipótesis que explican parcialmente la posible causa de la patología.

La incidencia de esta patología es superior al 60% en pacientes con al menos un diente afectado, incrementándose ésta con la edad del animal.

Estas lesiones se manifiestan como una destrucción dental (reabsorción externa o interna), especialmente en el área de la unión cemento-esmalte y en regiones apicales a ésta. De ahí que la radiología dental es imprescindible para un estudio detallado y adecuado de la enfermedad.

En esta patología intervienen activamente los osteoclastos, que se encuentran en las superficies dentales afectadas. Macroscópicamente podemos detectar diferentes hallazgos, siendo común en los primeros estadíos la detección mediante el explorador dental de reabsorciones dentales en el cuello dentario, así como la formación de tejido de granulación en la encía cubriendo los defectos dentales.

En numerosas ocasiones, mediante el uso del explorador dental, se manifiesta dolor evidente producido por la patología, incluso bajo anestesia general; de ahí la importancia del adecuado diagnóstico y tratamiento de esta enfermedad.

Diagrama de la Lesión Odontoclástica Reabsortiva Felina (FORL)

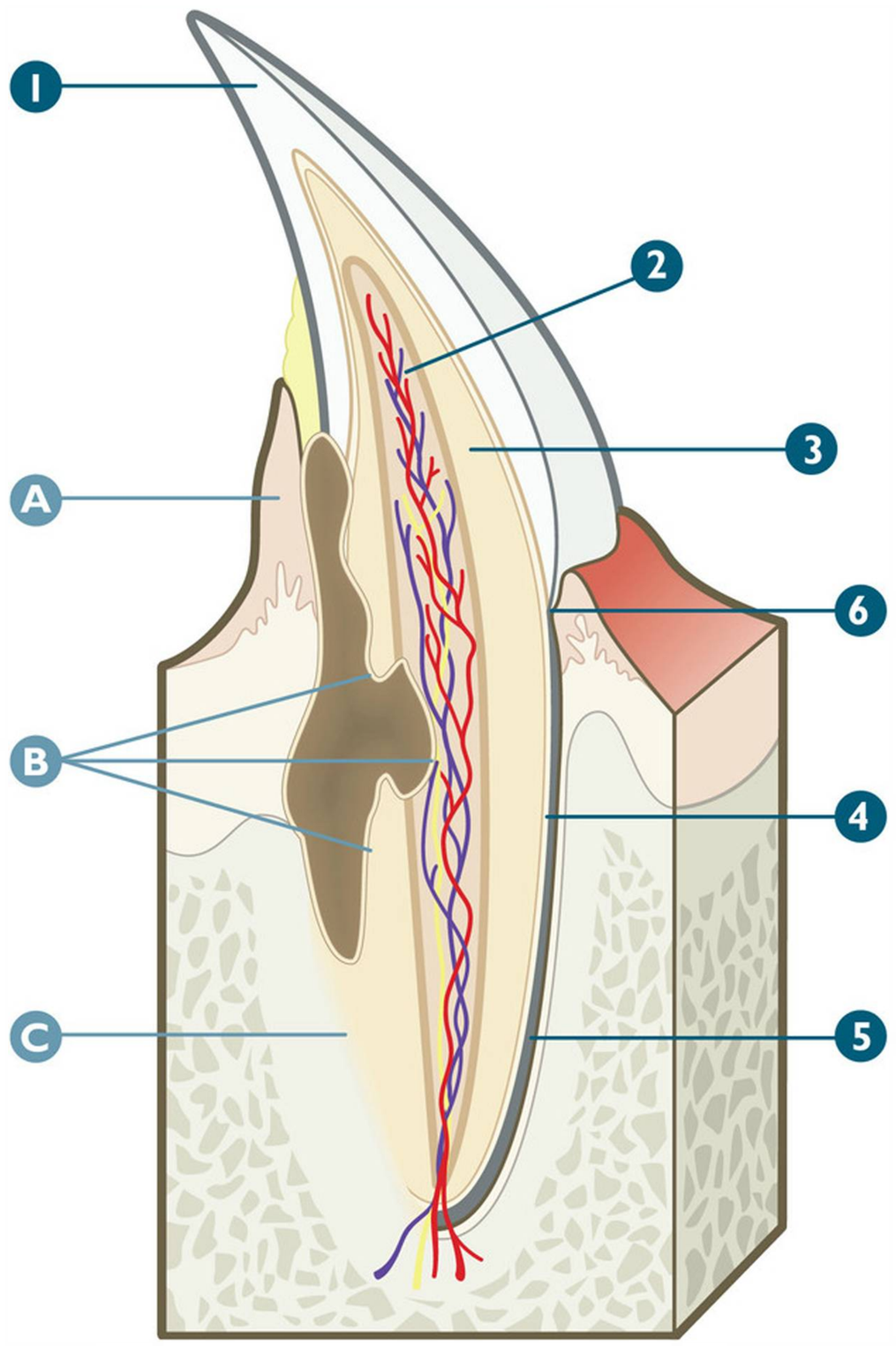

1. Esmalte.
2. Cavidad pulpar con pulpa dentaria.
3. Dentina.
4. Cemento.
5. Ligamento periodontal.
6. Unión cemento-esmalte.

A. Hiperplasia gingival.
B. Reabsorción dental.
C. Anquilosis.



Patologías dentales y de la cavidad oral en el perro

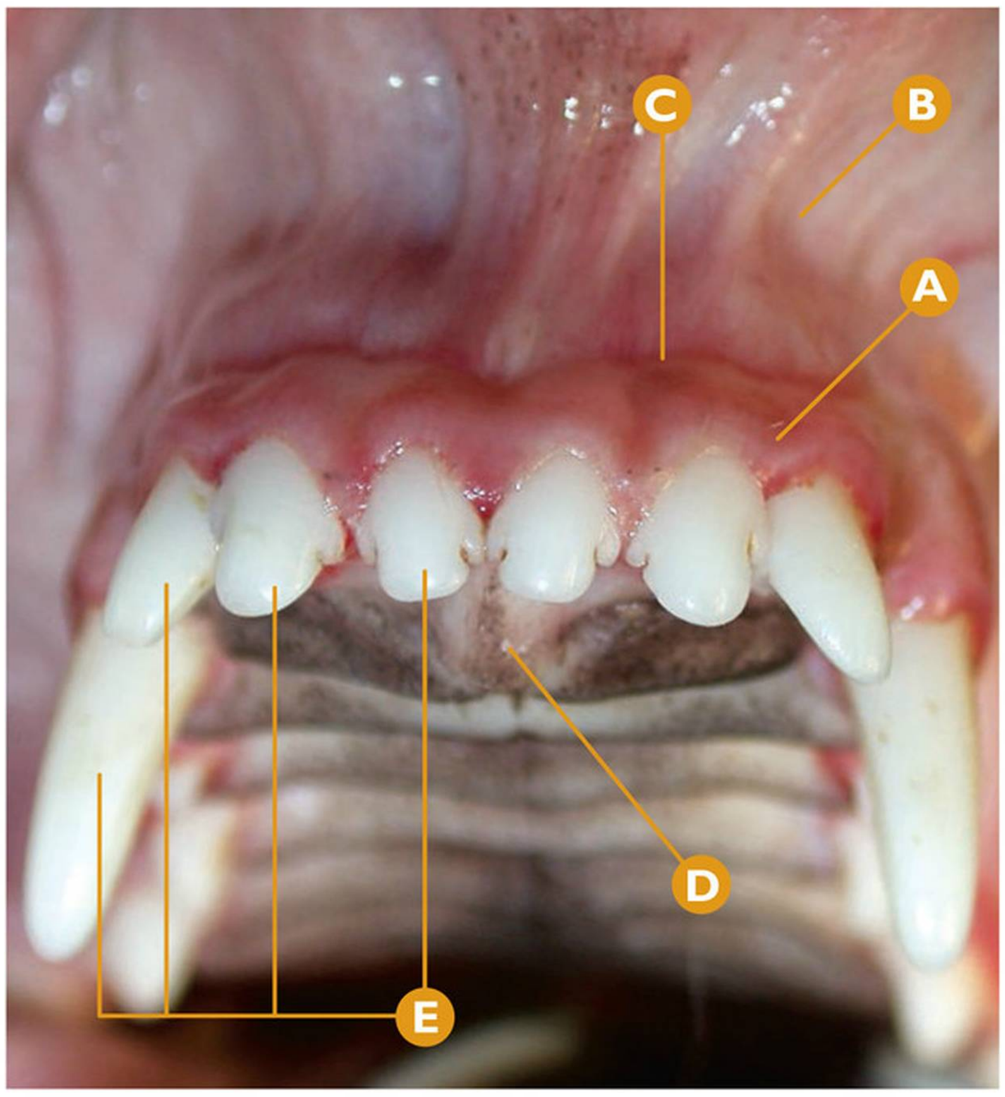

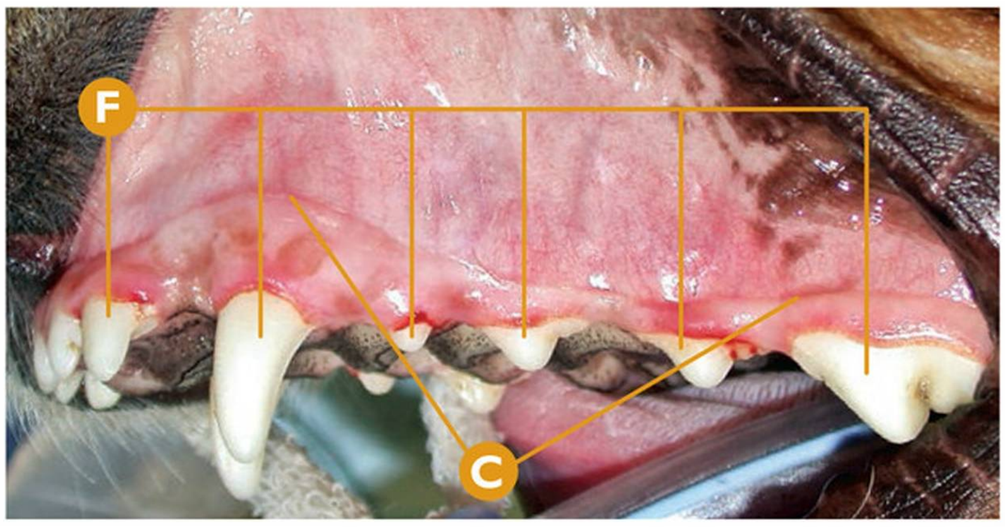

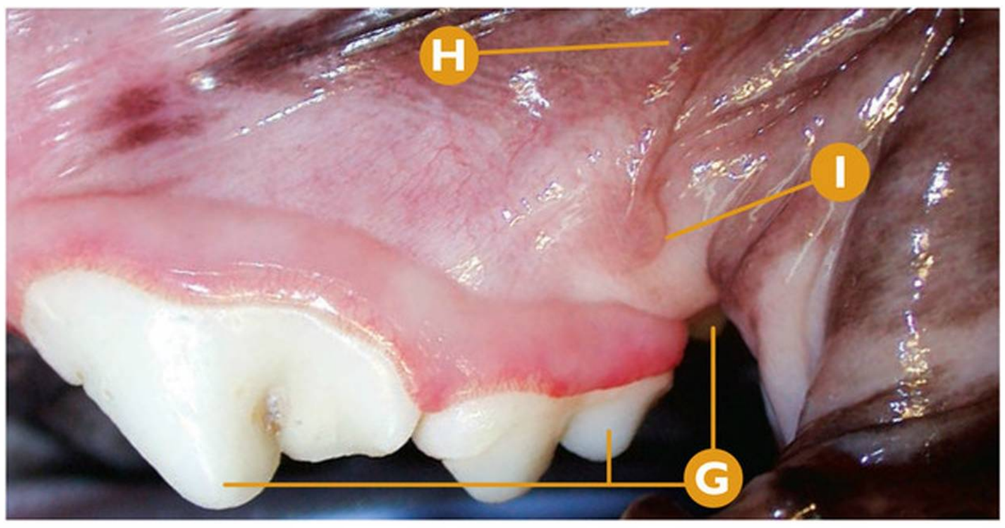

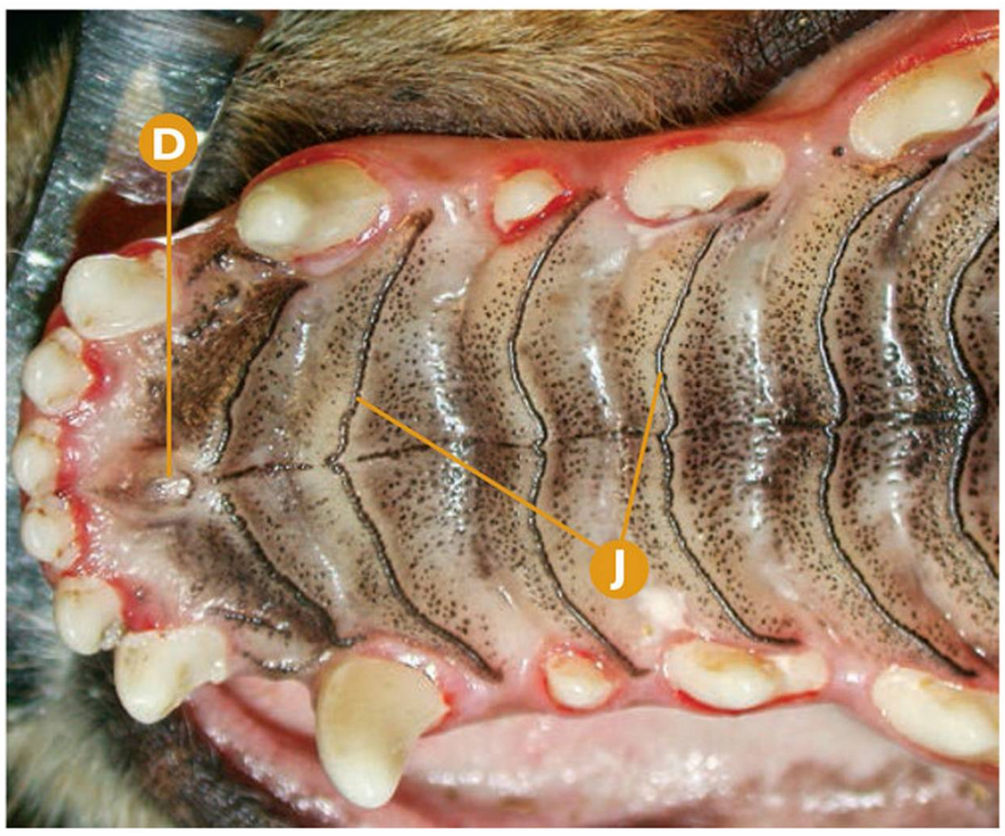

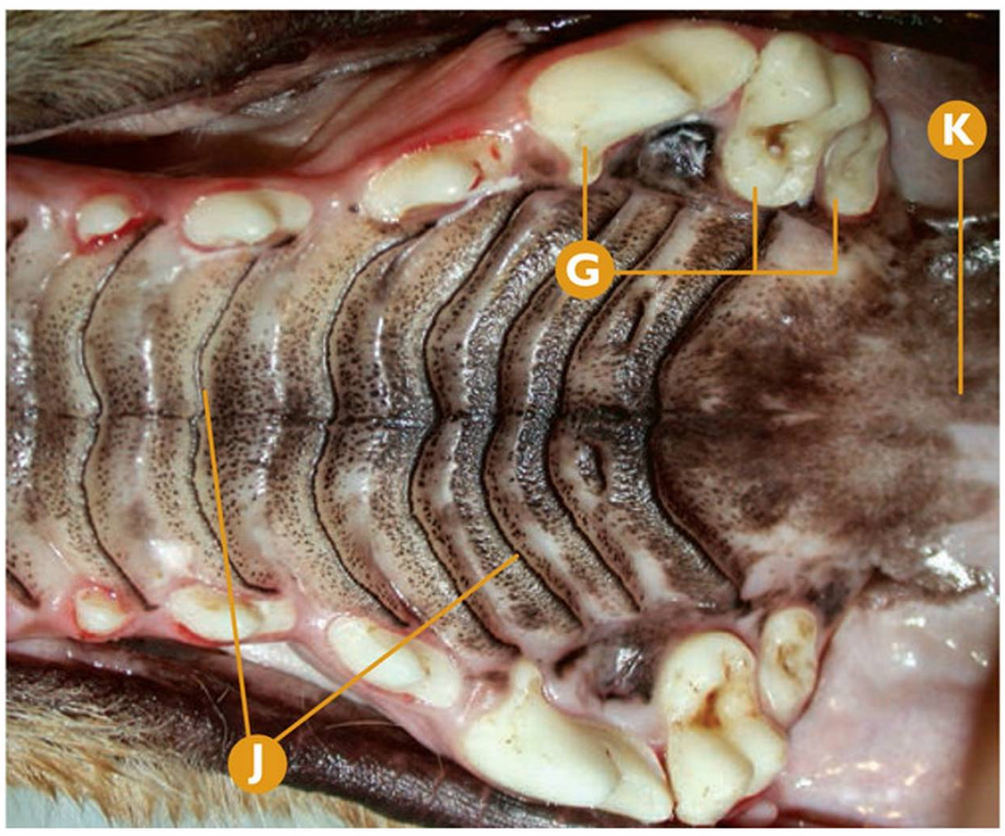

Dientes permanentes

Anatomía dental y de la cavidad oral fisiológica normal en el perro (adulto). Presencia de dientes permanentes.

- **A** Encía.
- **B** Mucosa.
- **C** Unión mucogingival.
- **D** Papila incisiva.
- **E** De derecha a izquierda: I1maxD (101), I2maxD (102), I3maxD (103) y CmaxD (104); vista rostral.
- **F** De derecha a izquierda: P4maxI (208), P3maxI (207), P2maxI (206), P1maxI (205), CmaxI (204), I3maxI (203).
- **G** De derecha a izquierda: M2maxI (210), M1maxI (209) y P4maxI (208).
- **H** Papila del conducto de la glándula parótida (ligeramente desplazada distalmente de su posición fisiológica al producir retracción de los tejidos blandos regionales para favorecer su visualización).
- **I** Papila del conducto de la glándula zigomática.
- **J** Crestas palatinas del paladar duro.
- **K** Paladar blando.

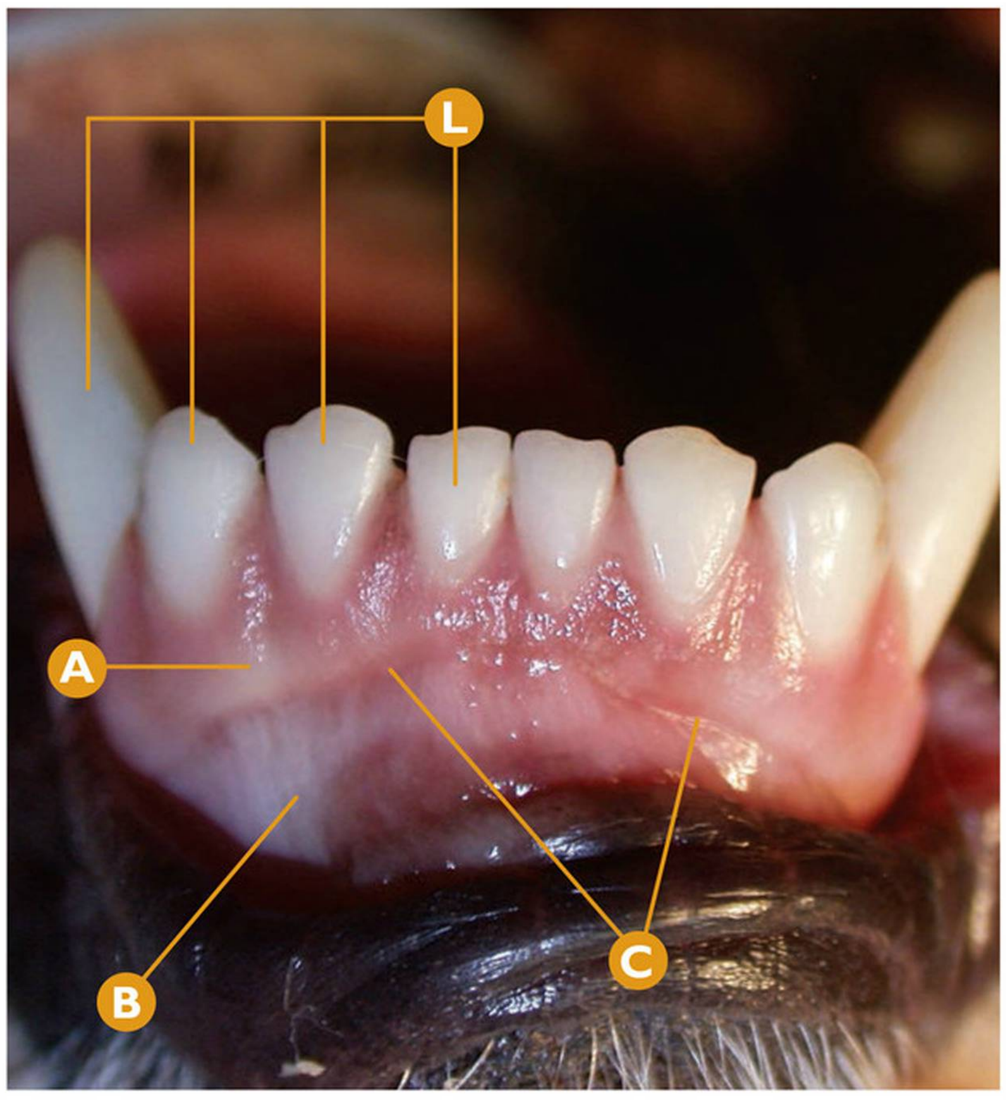

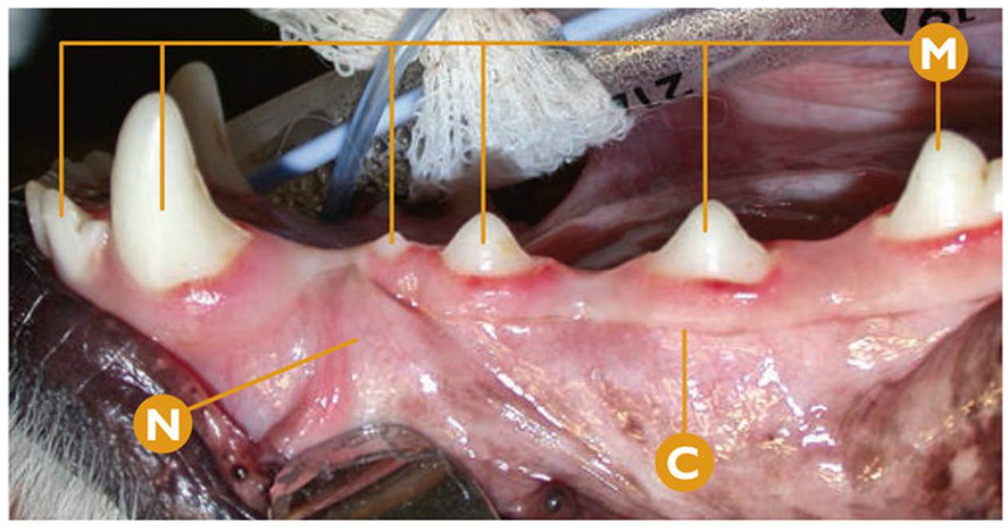

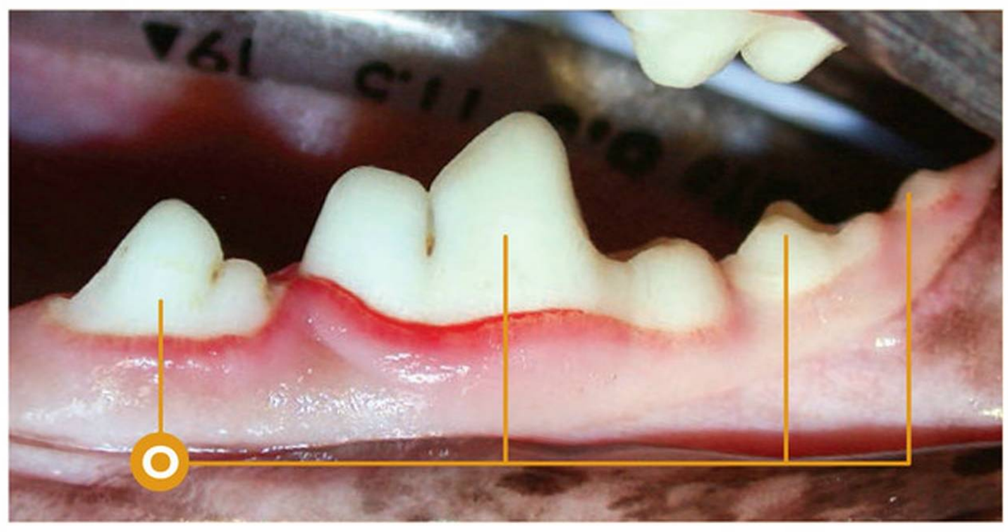

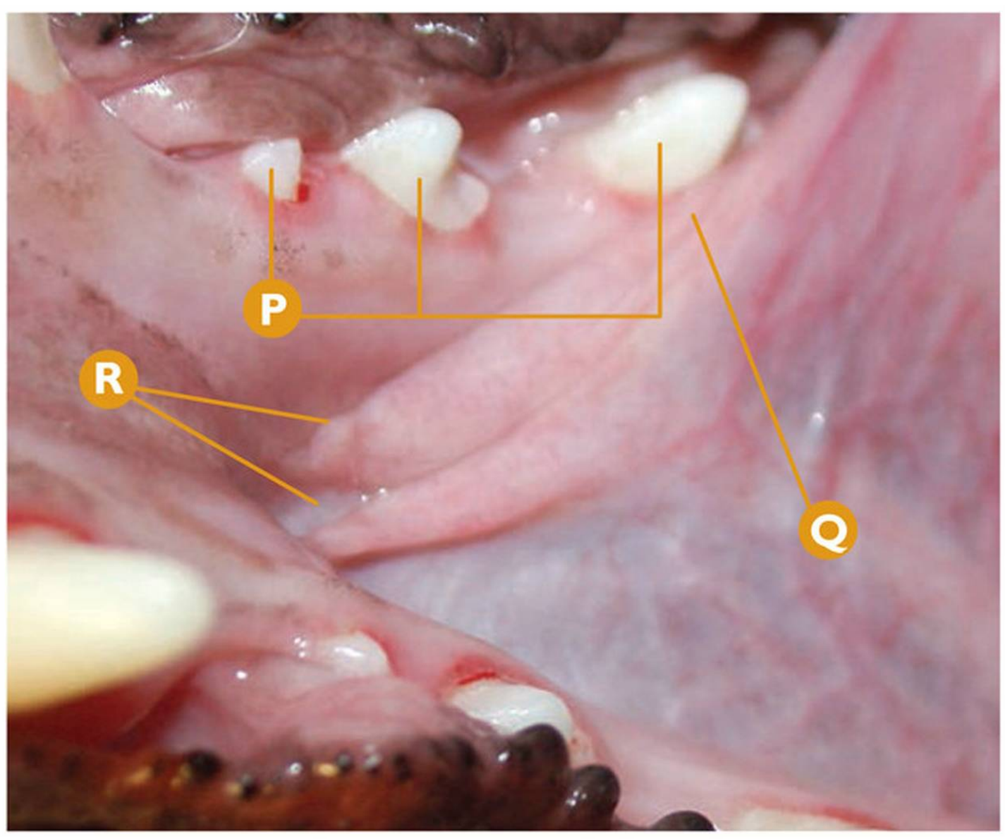

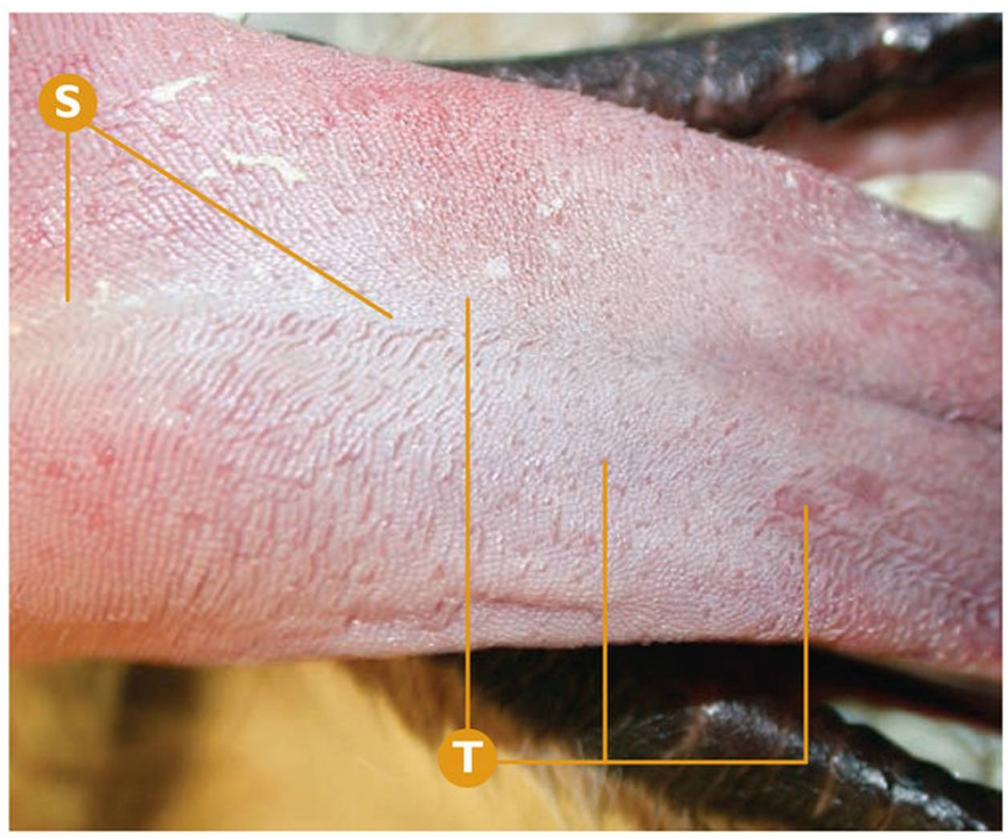

L De derecha a izquierda: I1mandD (401), I2mandD (402), I3mandD (403), CmandD (404); vista rostral.

M De derecha a izquierda: P4mandI (308), P3mandI (307), P2mandI (306), P1mandI (305), CmandI (304), I3mandI (303); vista vestibular.

N Frenillo labial.

O De derecha a izquierda: M3mandI (311), M2mandI (310), M1mandI (309), P4mandI (308); vista vestibular.

P De derecha a izquierda: P3mandD (407), P2mandD (406), P1mandD (405); vista lingual.

Q Frenillo lingual.

R Carúnculas sublinguales.

S Surco medio de la superficie dorsal de la lengua.

T De derecha a izquierda: papilas valladas o caliciformes, papilas fungiformes, y papilas filiformes de la lengua.

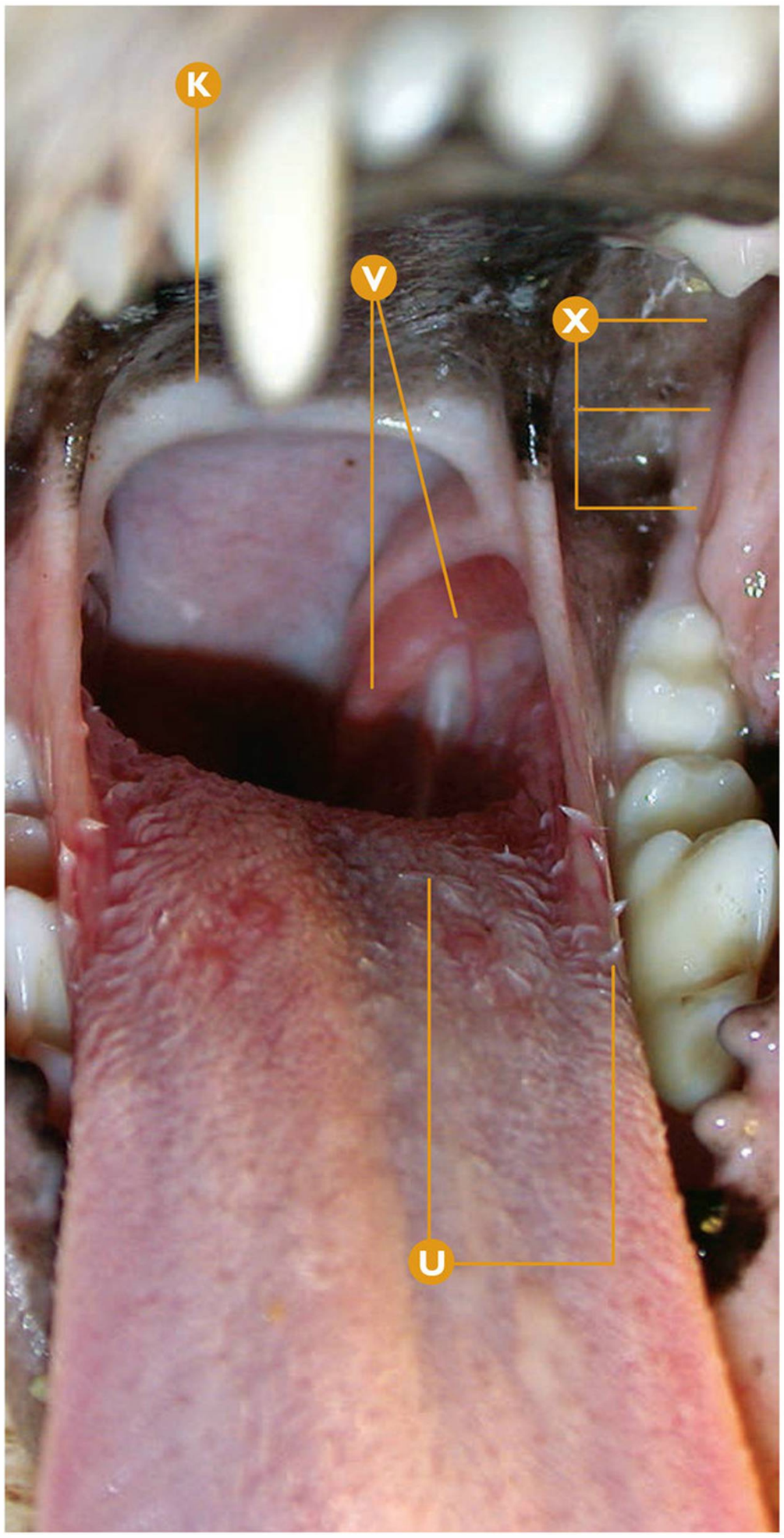

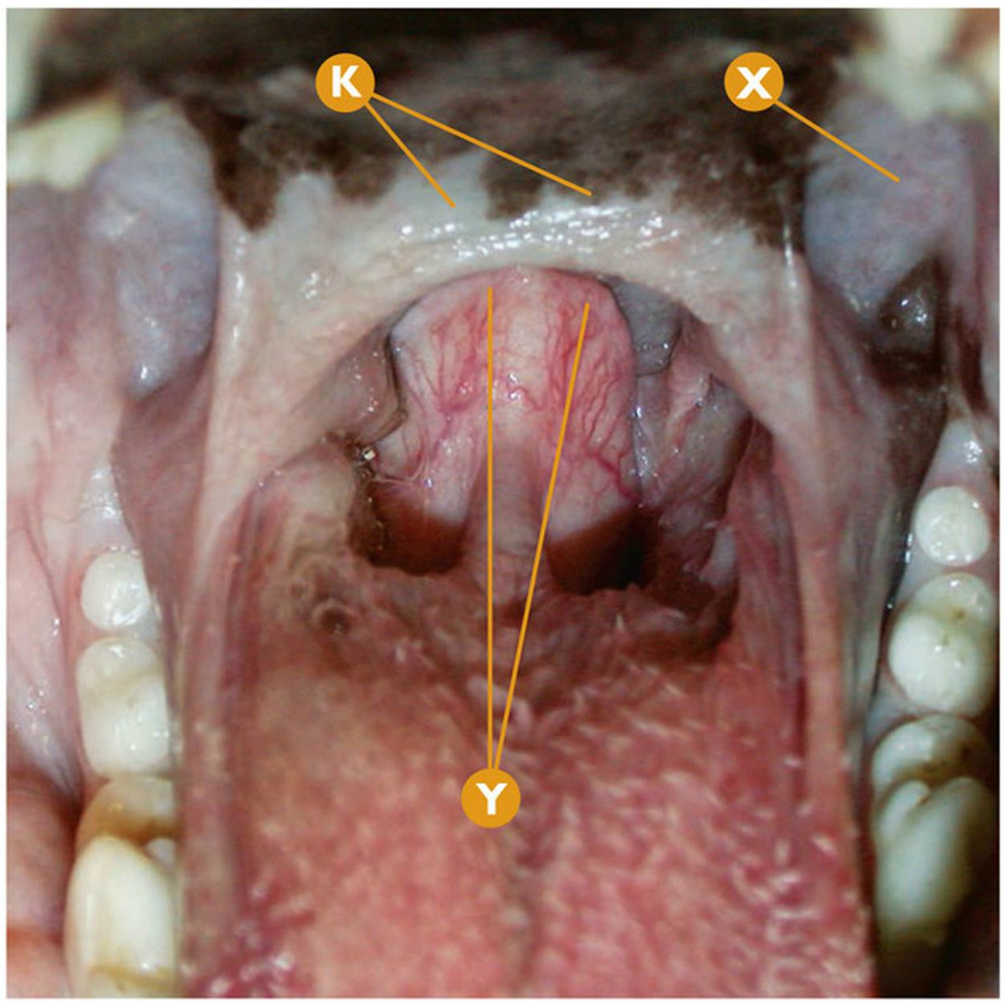

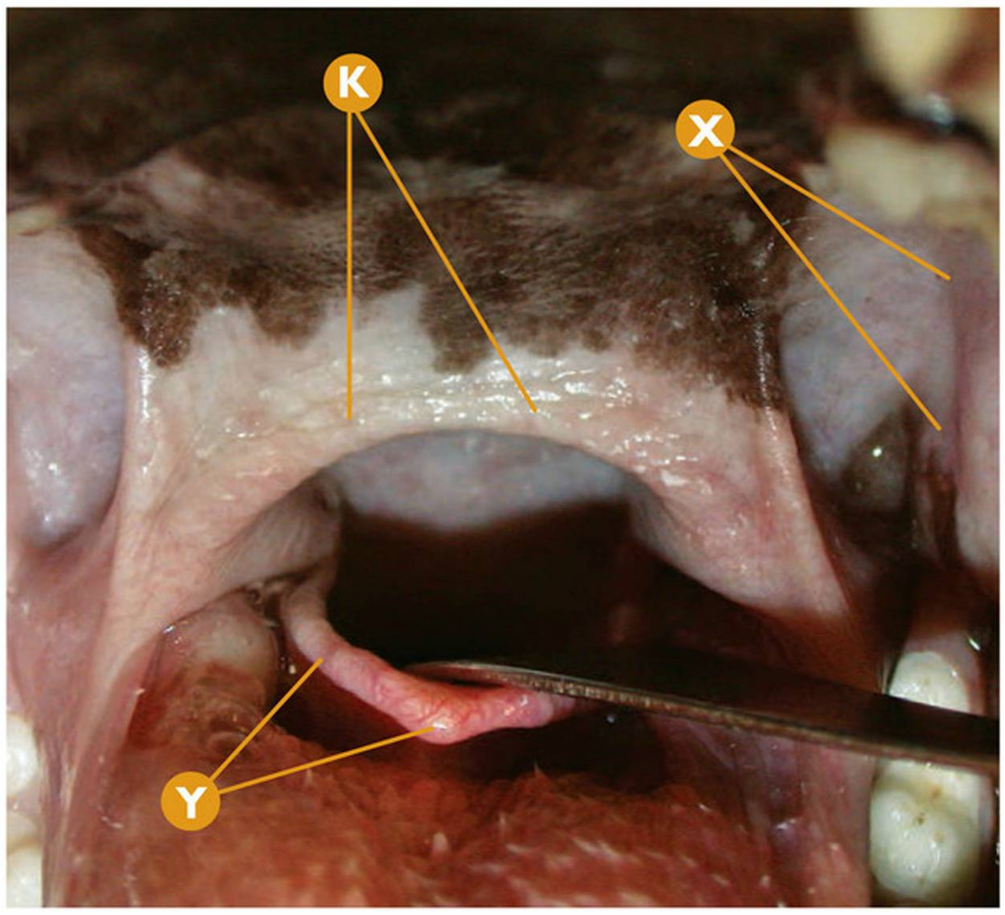

Dientes permanentes

Anatomía dental y de la cavidad oral fisiológica normal en el perro (adulto). Presencia de dientes permanentes.

- K Paladar blando.
- U De derecha a izquierda: papilas foliadas y papilas cónicas de la lengua.
- V Tonsila izquierda, parcialmente expuesta fuera de la fosa tonsilar.
- X Mucosa bucal caudal izquierda.
- Y Epiglotis.

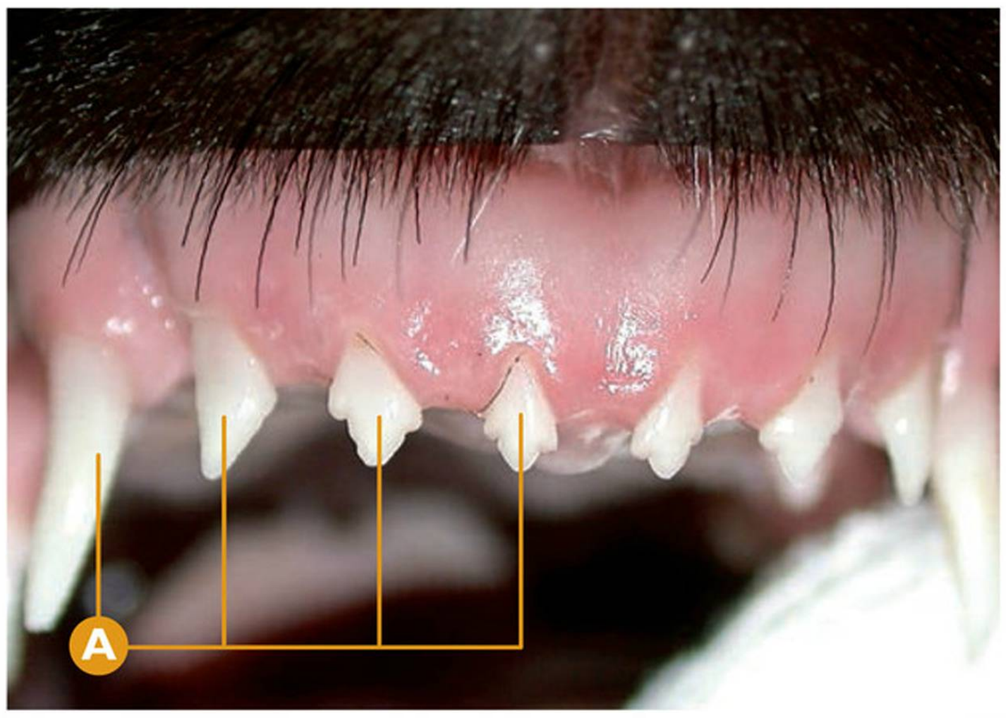

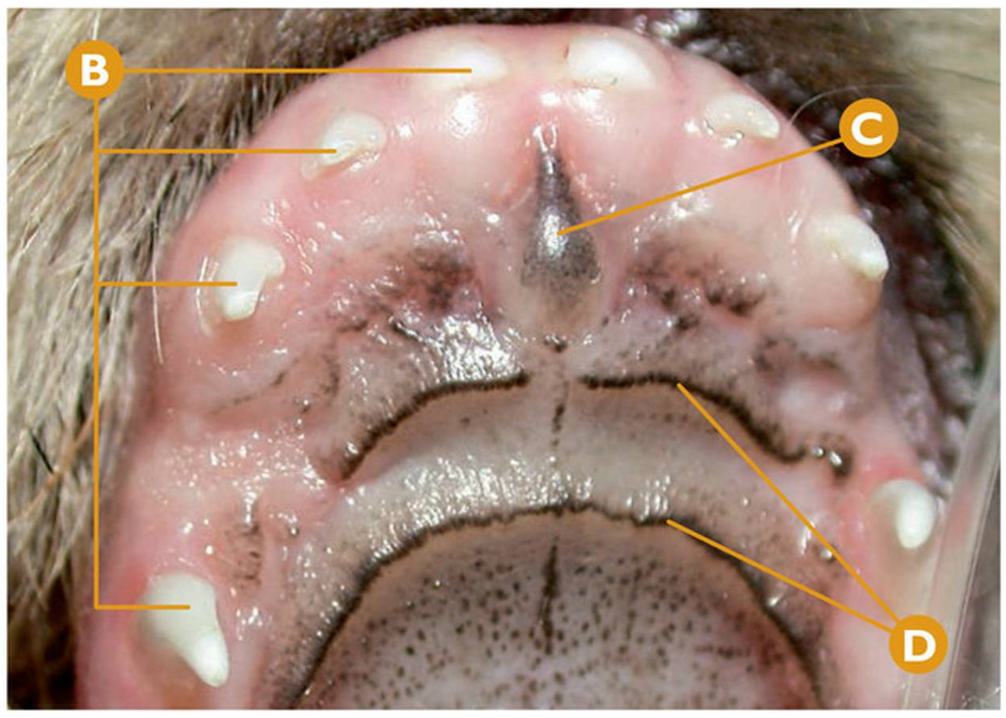



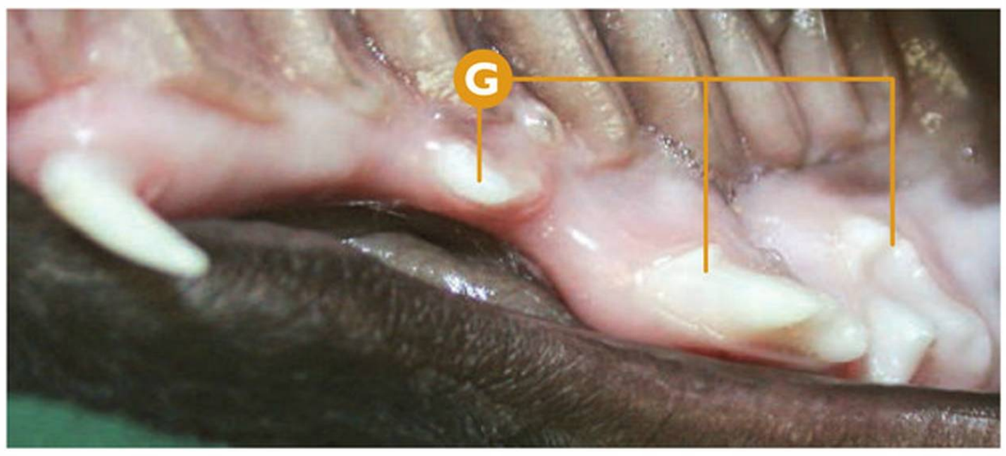

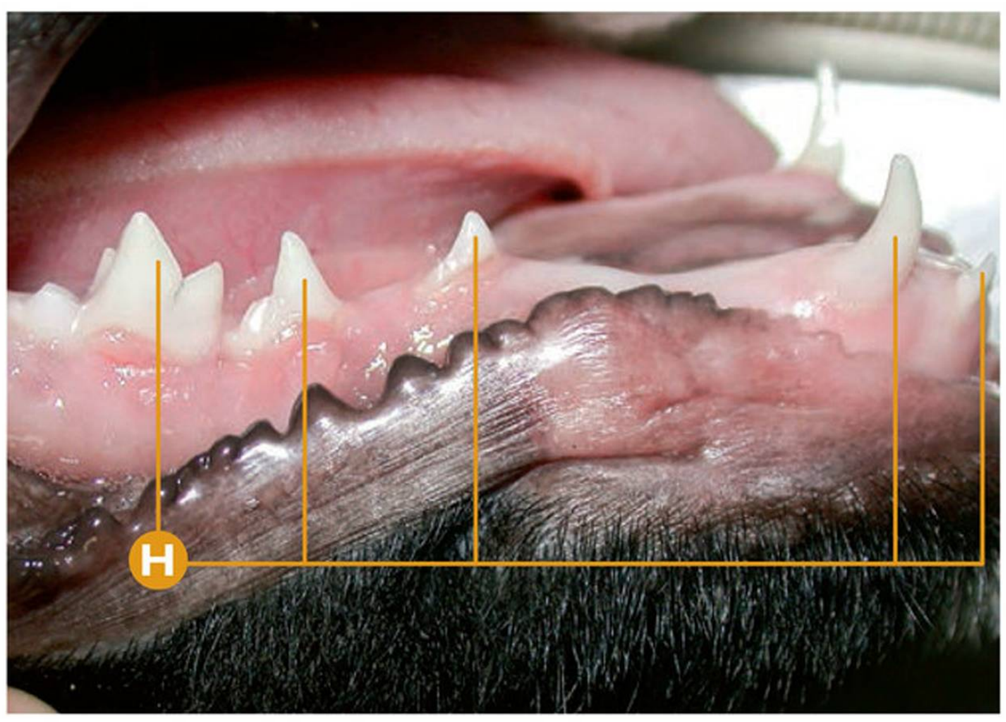

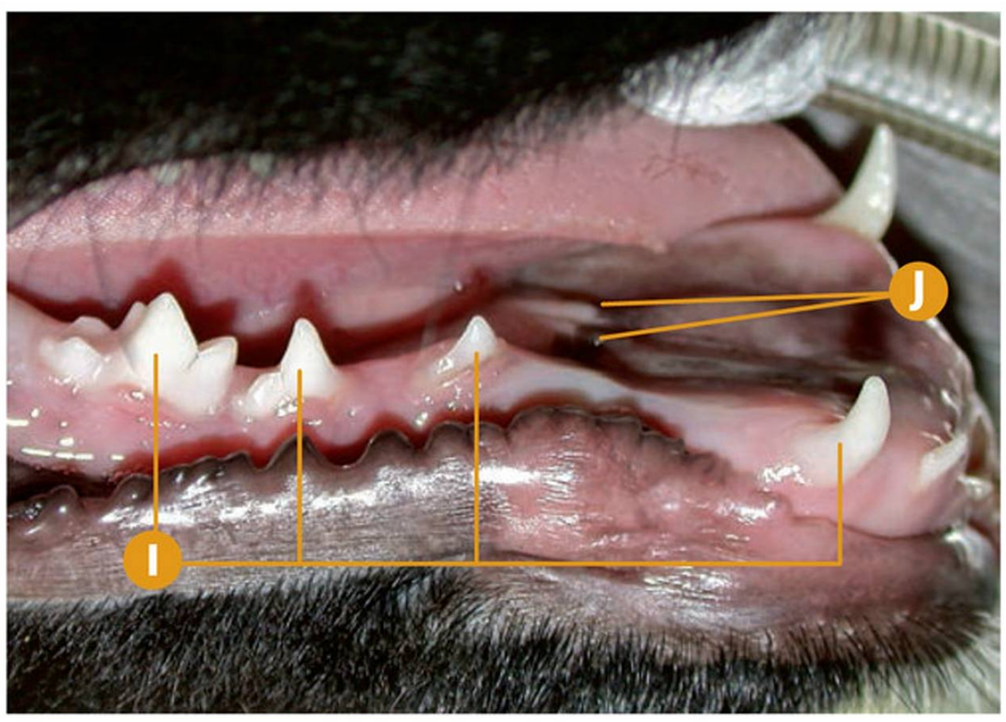

Dientes deciduos

Anatomía dental y de la cavidad oral fisiológica normal en el perro (cachorro). Presencia de dientes deciduos.

- **A** De derecha a izquierda, todos deciduos: I1maxD (501), I2maxD (502), I3maxD (503) y CmaxD (504); vista rostral.
- **B** De arriba abajo, todos deciduos: I1maxD (501), I2maxD (502), I3maxD (503) y CmaxD (504); vista palatina.
- **C** Papila incisiva.
- **D** Paladar duro (crestas).
- **E** De derecha a izquierda, todos deciduos: I3maxD (503), CmaxD (504), P2maxD (506), P3maxD (507) y P4maxD (508); vista vestibular.
- **F** Unión mucogingival.
- **G** De derecha a izquierda, todos deciduos: P4maxD (508), P3maxD (507), P2maxD (506); vista palatina.
- **H** De derecha a izquierda, todos deciduos: I3mandD (803), CmandD (804), P2mandD (806), P3mandD (807) y P4mandD (808); vista vestibular.
- **I** De derecha a izquierda, todos deciduos: CmandD (804), P2mandD (806), P3mandD (807) y P4mandD (808); vista vestibulocoronal.
- **J** Carúncula sublingual.

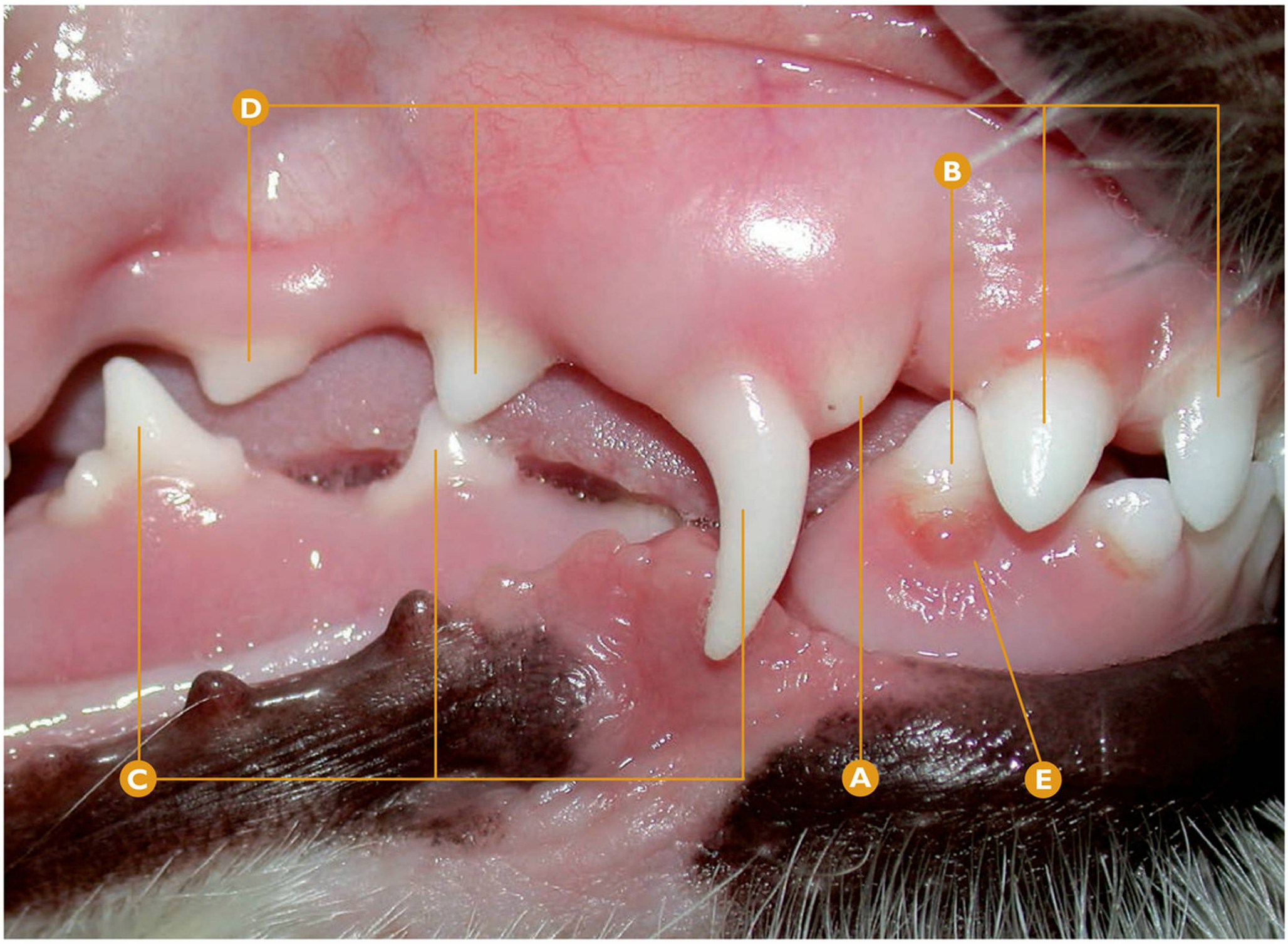

Erupción fisiológica

Anatomía dental fisiológica normal en el perro. Dentición mixta durante la erupción fisiológica de dientes permanentes, combinada con la exfoliación de los dientes deciduos.

- **A** Cúspide del CmaxD (104).
- **B** Cúspide del CmandD (404).
- **C** De derecha a izquierda: CmaxD deciduo (504), P2mandD deciduo (806), P3mandD deciduo (807).
- **D** De derecha a izquierda: I2maxD (102), I3maxD (103), P1maxD (105), P2maxD deciduo (506).
- **E** Signos de reciente exfoliación del CmandD deciduo (804).

Modelos de radiografías dentales en perro

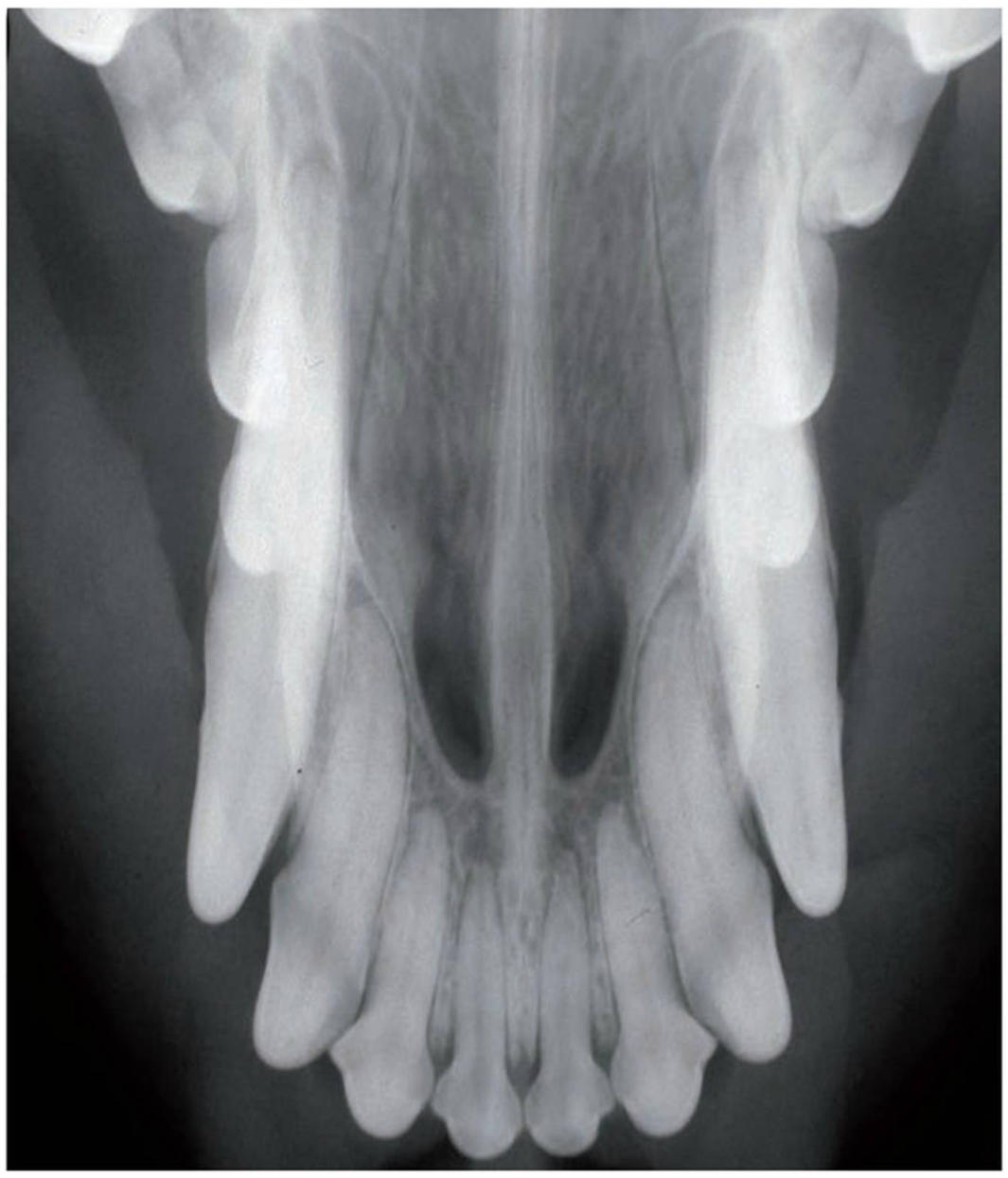

Foto 1. Radiografía oclusal intraoral (técnica de la bisectriz) para valoración radiológica de incisivos y caninos en el maxilar, en un paciente de 5 años de edad.



Foto 2. Radiografía lateral intraoral (técnica de la bisectriz) para valoración radiológica del canino maxilar izquierdo (Cmaxl) en un paciente de 5 años de edad.



Foto 3. Radiografía intraoral de la maxila rostral izquierda (técnica de la bisectriz) para valoración radiológica de los primeros premolares (P1maxl, P2maxl, P3maxl) en un paciente de 5 años de edad.

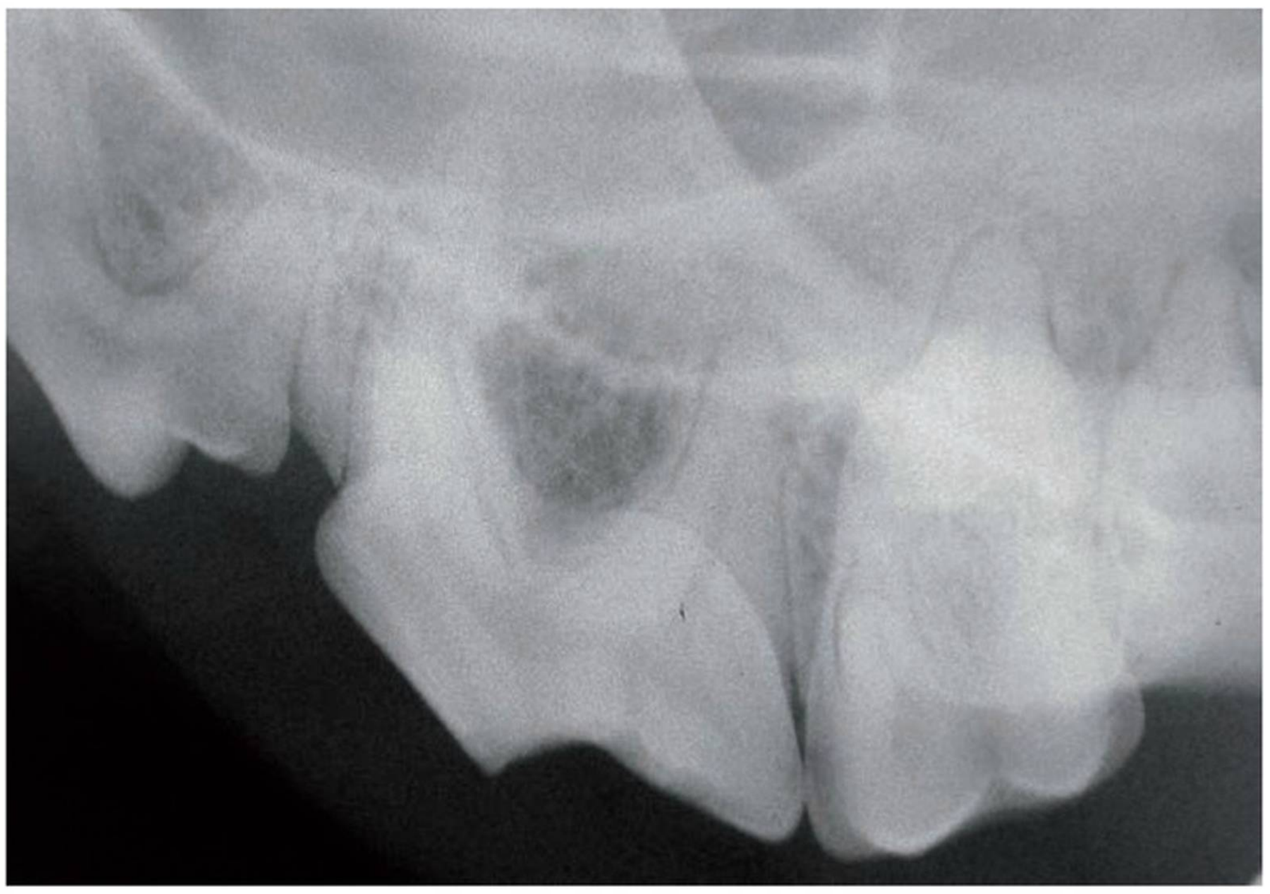

Foto 4. Radiografía intraoral de la maxila distal izquierda (técnica de la bisectriz) para valoración radiológica de los últimos premolares y molares (P4maxI, M1maxI, M2maxI) en un paciente de 5 años de edad.



Foto 5. Radiografía oclusal intraoral (técnica de la bisectriz) para valoración radiológica de incisivos y caninos mandibulares en un paciente de 5 años de edad.

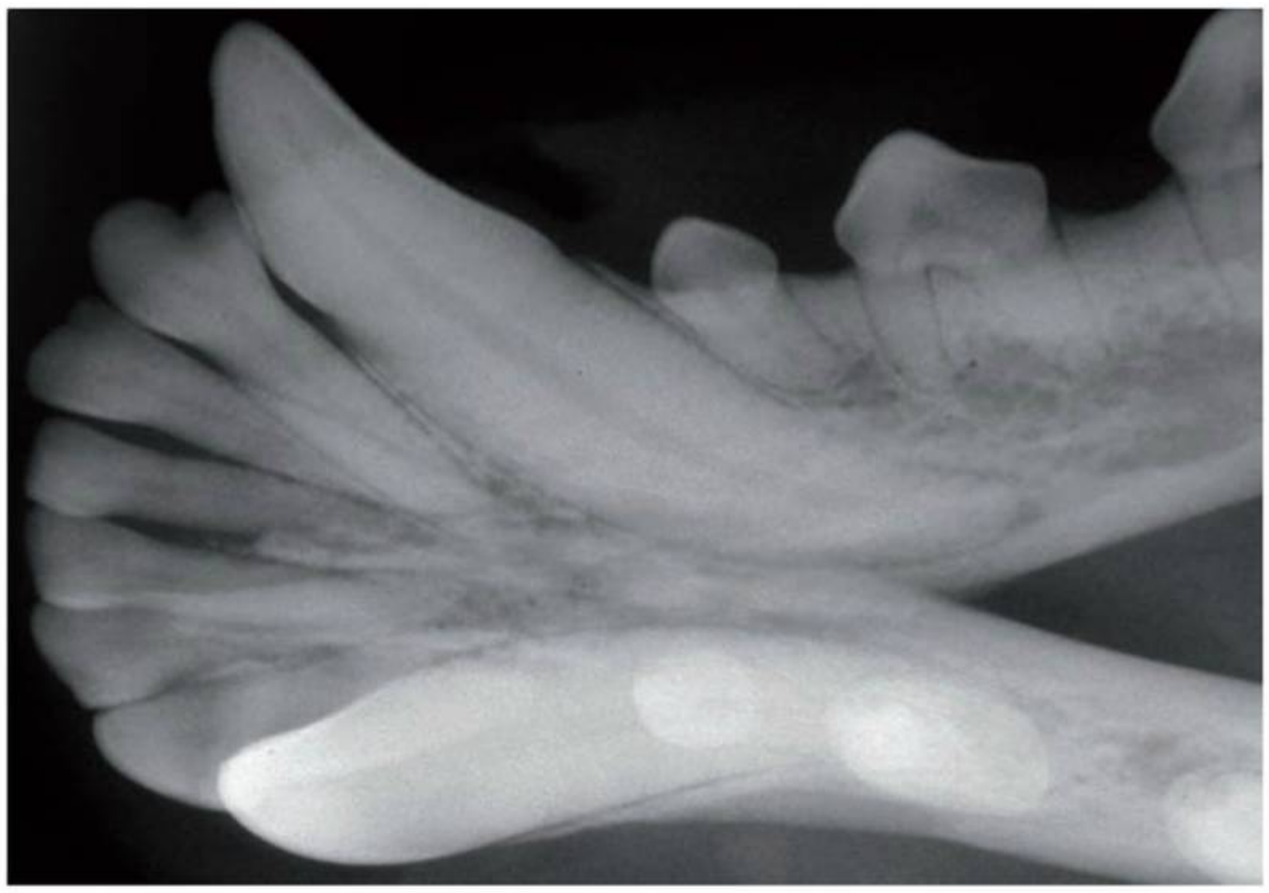

Foto 6. Radiografía lateral intraoral (técnica de la bisectriz) para valoración radiológica del canino mandibular izquierdo (Cmandl) en un paciente de 5 años de edad.



Foto 7. Radiografía intraoral de la mandíbula rostral izquierda (técnica del paralelismo) para valoración radiológica de los primeros premolares (P1mandl, P2mandl, P3mandl) en un paciente de 5 años de edad.



Foto 8. Radiografía intraoral de la mandíbula distal izquierda (técnica del paralelismo) para valoración radiológica de los últimos premolares y molares (P4mandl, M1mandl, M2mandl, M3mandl) en un paciente de 8 años de edad.

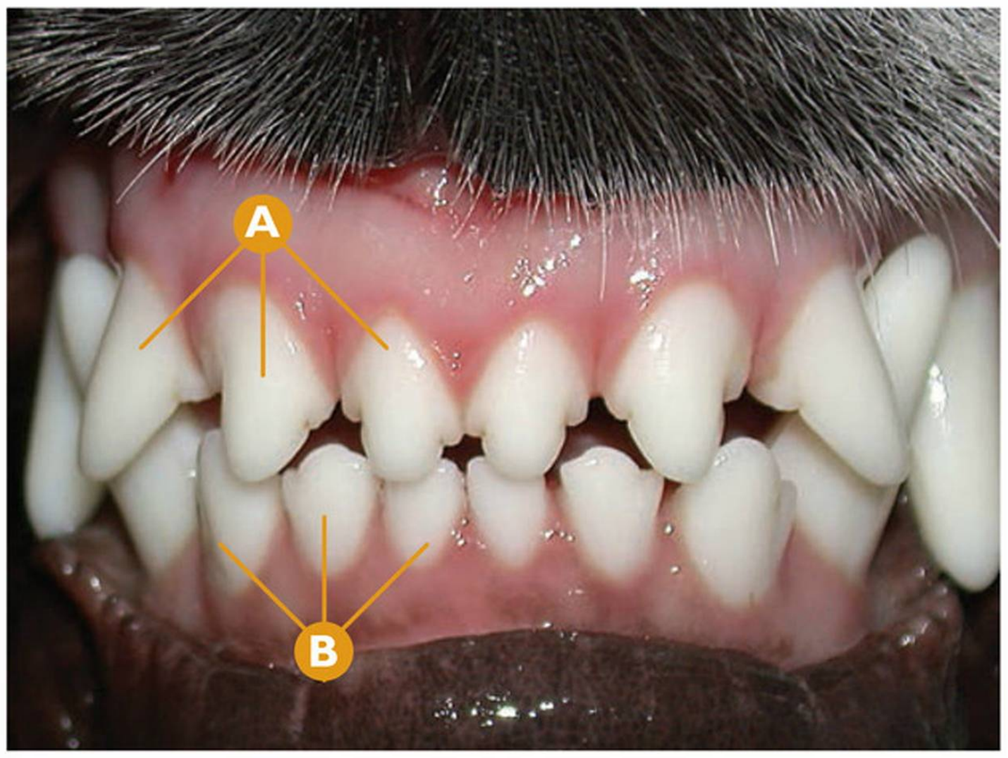

Oclusión | **Zona incisal**

Oclusión fisiológica normal en zona incisal (permanentes).

A De derecha a izquierda: I1maxD (101), I2maxD (102), I3maxD (103).

B De derecha a izquierda: I1mandD (401), I2mandD (402), I3mandD (403).

Puntos clave del diagnóstico/tratamiento

Esta oclusión en la zona incisal es una oclusión fisiológica en la mayoría de las razas. En ella, observamos que la cúspide de los primeros incisivos inferiores, ocluye en la superficie distal de la corona de sus homólogos superiores. Los segundos incisivos inferiores ocluyen distalmente a los superiores homólogos, así como también lo hacen los terceros incisivos inferiores con los suyos respectivamente.

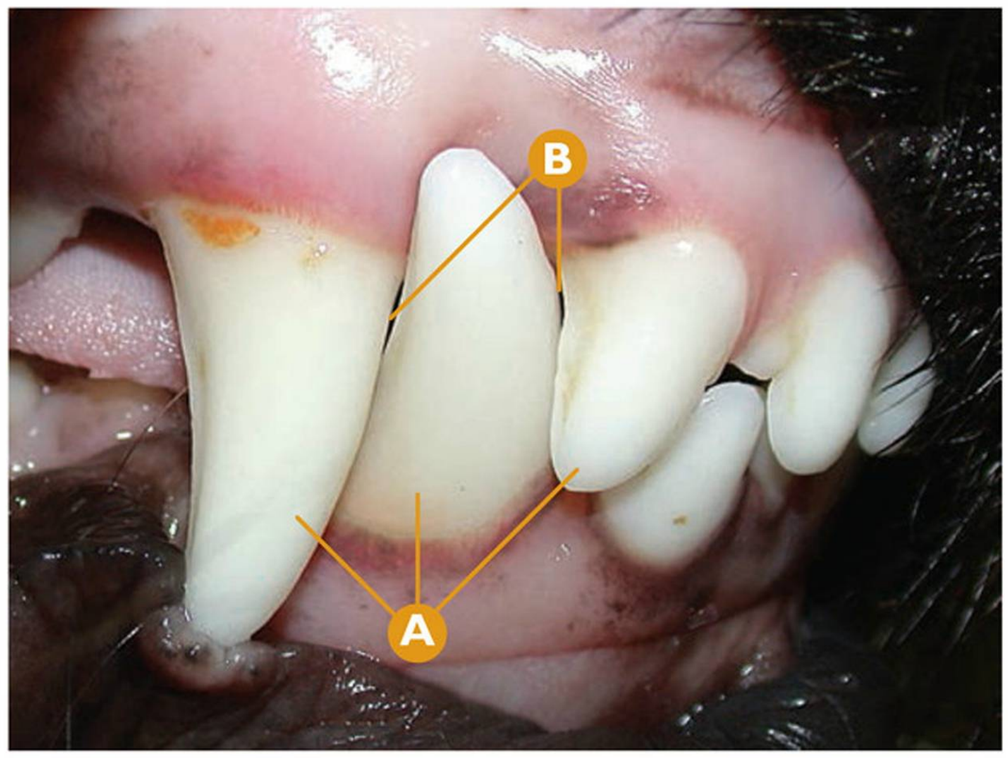

Oclusión | **Zona de los caninos**

Oclusión fisiológica normal en zona caninos (permanentes).

A De derecha a izquierda: I3maxD (103), CmandD (404) y CmaxD (104).

B Equidistancia del CmandD (404), a I3maxD (103) y a CmaxD (104).

Puntos clave del diagnóstico/tratamiento

En la oclusión de la zona de los caninos, el canino inferior debe situarse equidistante al tercer incisivo y al canino superior homólogos.

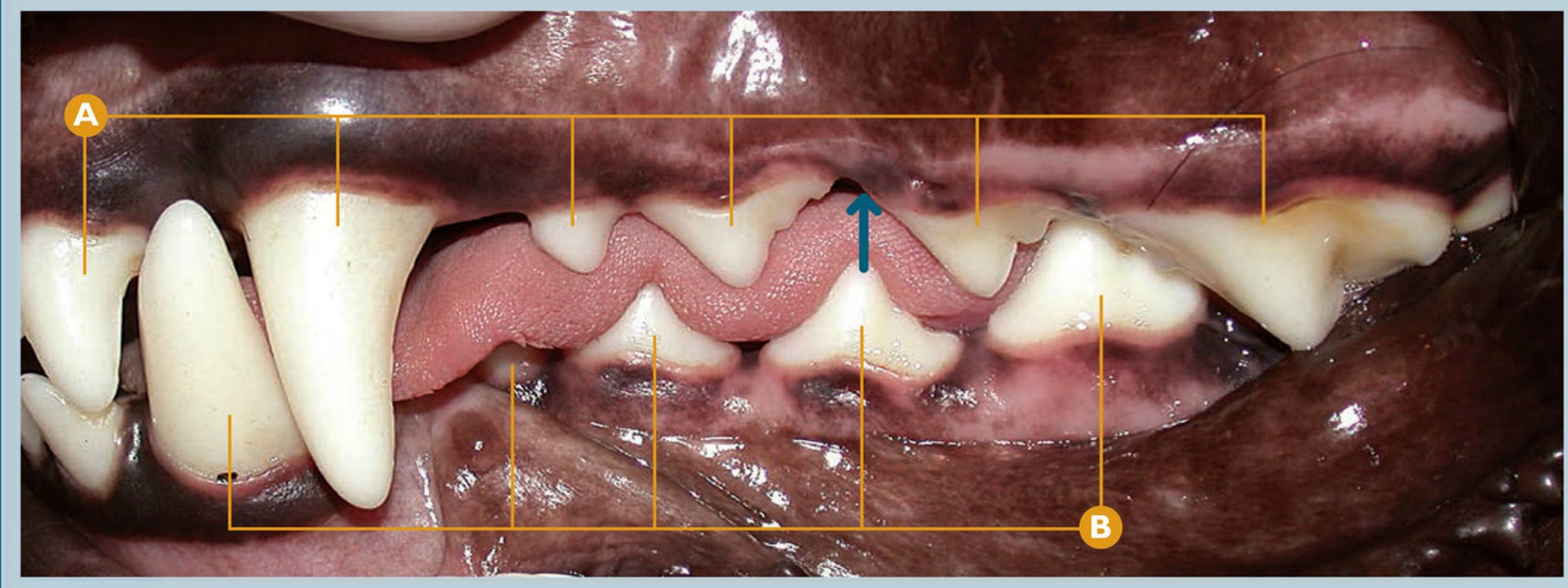

Oclusión | **Zona de los primeros premolares**

Oclusión fisiológica normal en premolares (dientes permanentes).

A De derecha a izquierda: P4maxI (208), P3maxI (207), P2maxI (206), P1maxI (205), CmaxI (204) y I3maxI (203).

B De derecha a izquierda: P4mandI (308), P3mandI (307), P2mandI (306), P1mandI (305) y CmandI (304).

Puntos clave del diagnóstico/tratamiento

Es una oclusión fisiológica normal, donde la cúspide de los premolares inferiores está dirigida hacia el espacio interdental mesial de su homólogo superior; por ejemplo, la cúspide del P3mandI (307) "apunta" al espacio interdental mesial del P3maxI (207).

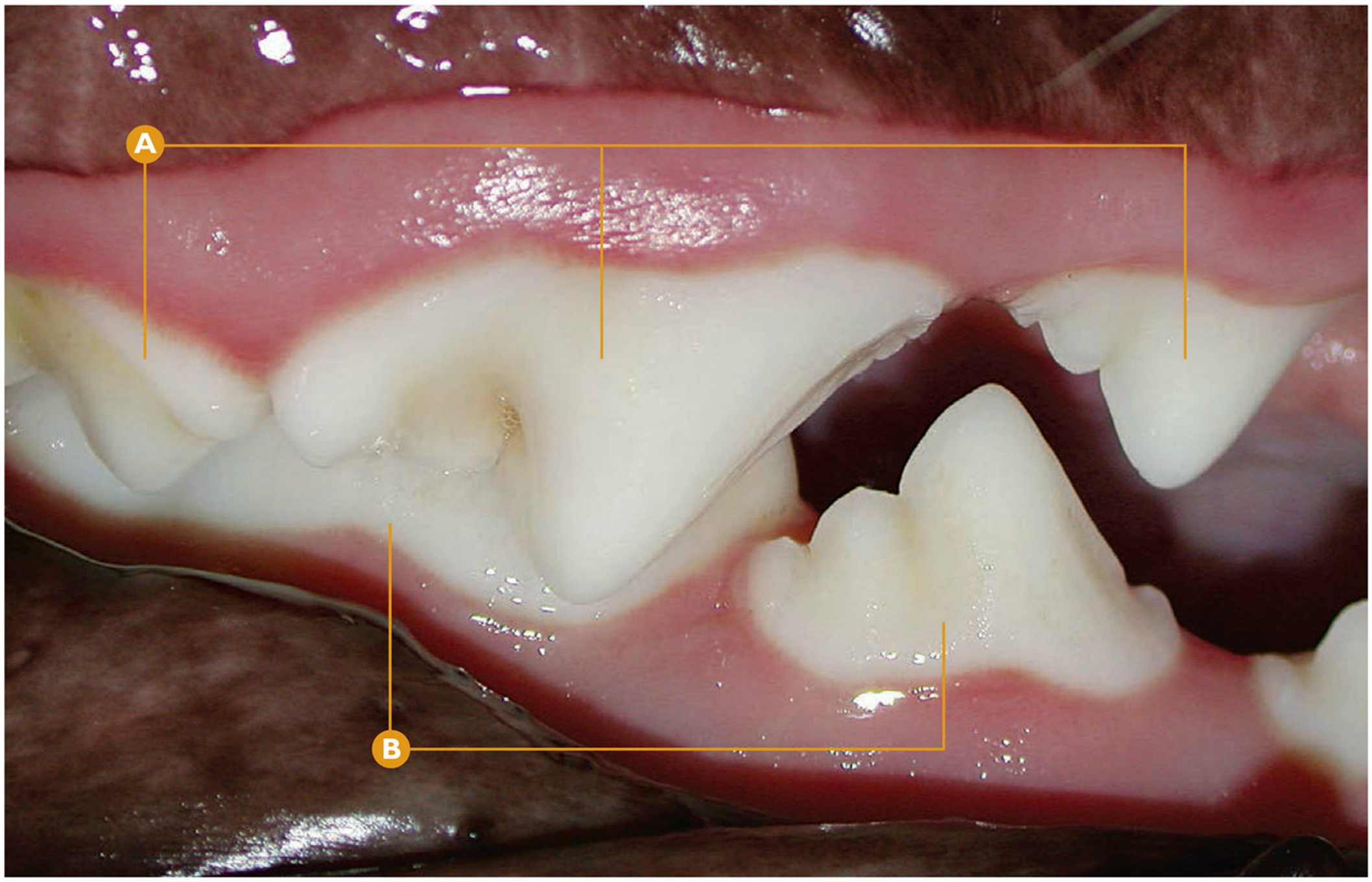

Oclusión | **Zona de los últimos premolares y molares**

Oclusión fisiológica normal en premolares y molares del área distal (dientes permanentes).

A De derecha a izquierda: P3maxD (107), P4maxD (108), M1maxD (109).

B De derecha a izquierda: P4mandD (408), M1mandD (409).

Puntos clave del diagnóstico/tratamiento

Es una oclusión fisiológica, donde la cúspide del P4mandD "apunta" al espacio interdental mesial de su homólogo superior. A su vez, el M1mandD (409) ocluye en el área palatina del P4maxD (108).

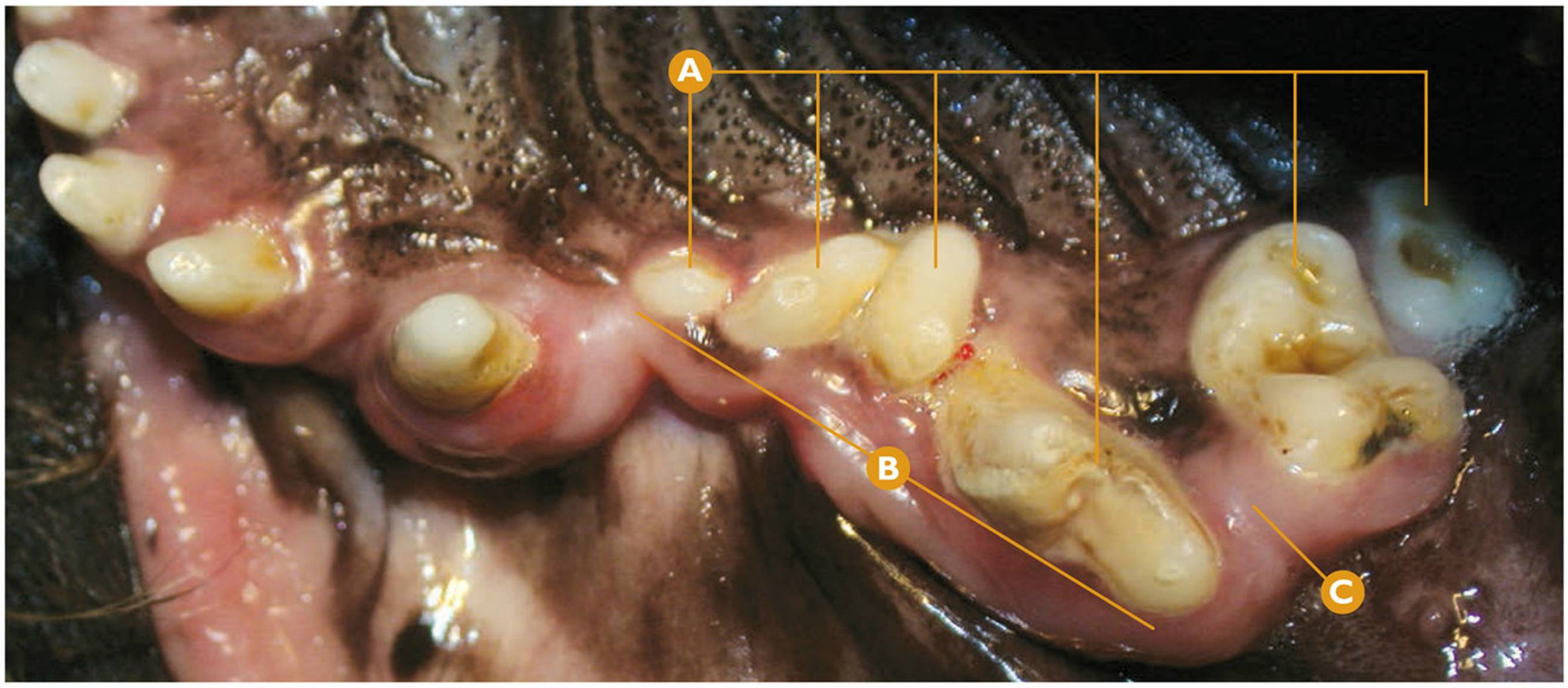

Maloclusión | **Apiñamiento dental**

Apiñamiento dental por braquignatismo maxilar.

- A De derecha a izquierda: M2maxD (110), M1maxD (109), P4maxD (108), P3maxD (107), P2maxD (106), P1maxD (105).
- B Rotación y apiñamiento dental de P4maxD (108), P3maxD (107), P2maxD (106).
- C Diastema no fisiológica entre M1maxD (109) y P4maxD (108), por rotación dental de este último.

Puntos clave del diagnóstico/tratamiento

En pacientes con braquignatismo maxilar, frecuentemente encontramos apiñamiento de dientes, así como rotaciones por falta de espacio. Esta condición aumenta la predisposición a la enfermedad periodontal por alteración en los márgenes gingivales.

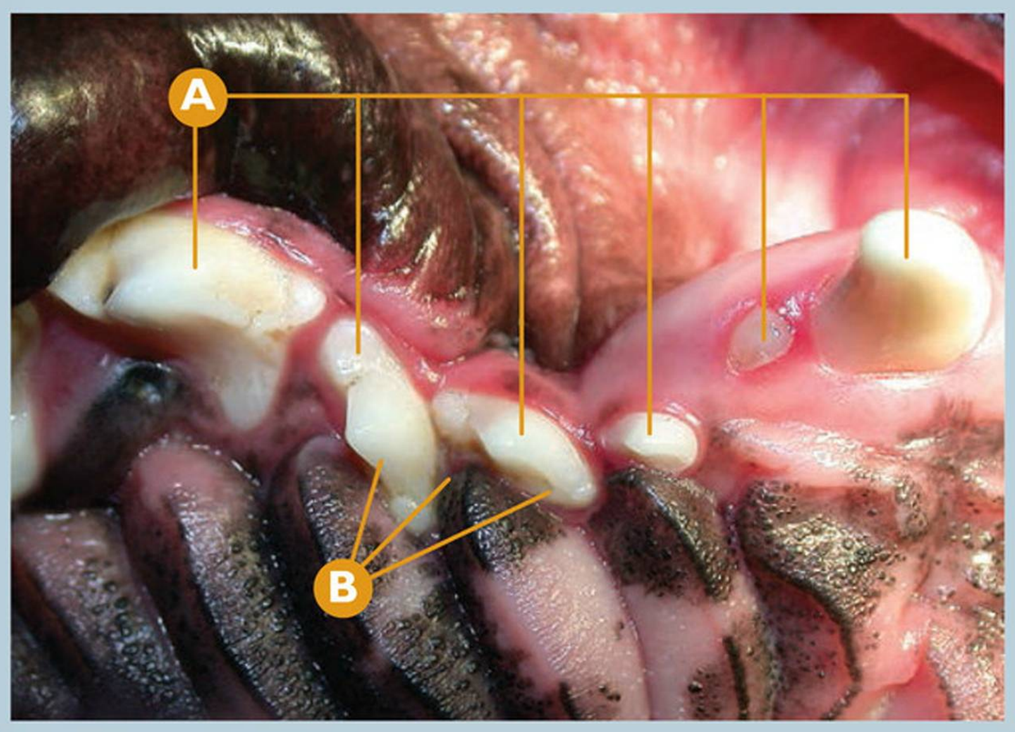

Maloclusión | **Apiñamiento dental**

Apiñamiento dental por braquignatismo maxilar.

- A De derecha a izquierda: CmaxD (104), P1´maxD (S105), P1maxD (105), P2maxD (106), P3maxD (107), P4maxD (108).
- B Rotación y apiñamiento dental de P2maxD (106), P3maxD (107).

Puntos clave del diagnóstico/tratamiento

En aquellas regiones donde existe el apiñamiento dental, debemos insistir al propietario en la importancia de mantener en casa una higiene oral adecuada, pues aumenta el riesgo de un mayor avance de la enfermedad periodontal. A pesar de una correcta higiene oral, en estas regiones deberán realizarse probablemente, frecuentes tratamientos periodontales profesionales.

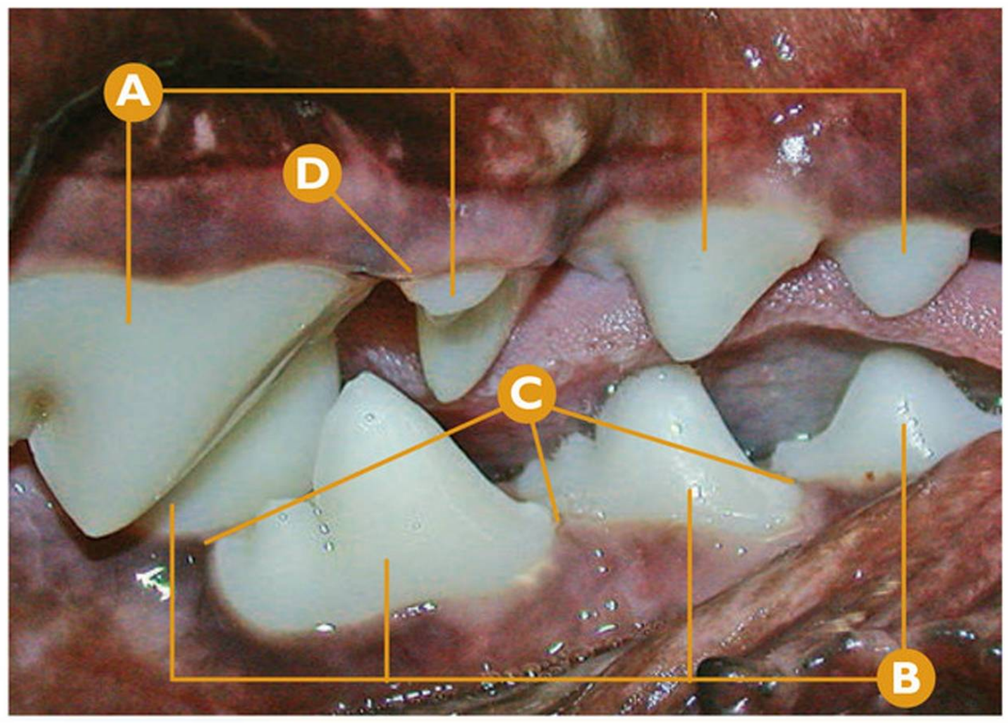

Maloclusión | **Apiñamiento dental**

Apiñamiento dental por braquignatismo maxilar relativo.

- A De derecha a izquierda: P1maxD (105), P2maxD (106), P3maxD (107), P4maxD (108).
- B De derecha a izquierda: P2mandD (406), P3mandD (407), P4mandD (408), M1mandD (409).
- C Rotación y apiñamiento dental de P3mandD (407), P4mandD (408).
- D Rotación severa de P3maxD (107).

Puntos clave del diagnóstico/tratamiento

En determinadas maloclusiones esqueléticas, podemos encontrar frecuentemente esta patología, más habitual en el maxilar. Su importancia radica, como ya hemos visto, en la mayor predisposición a la enfermedad periodontal regional.

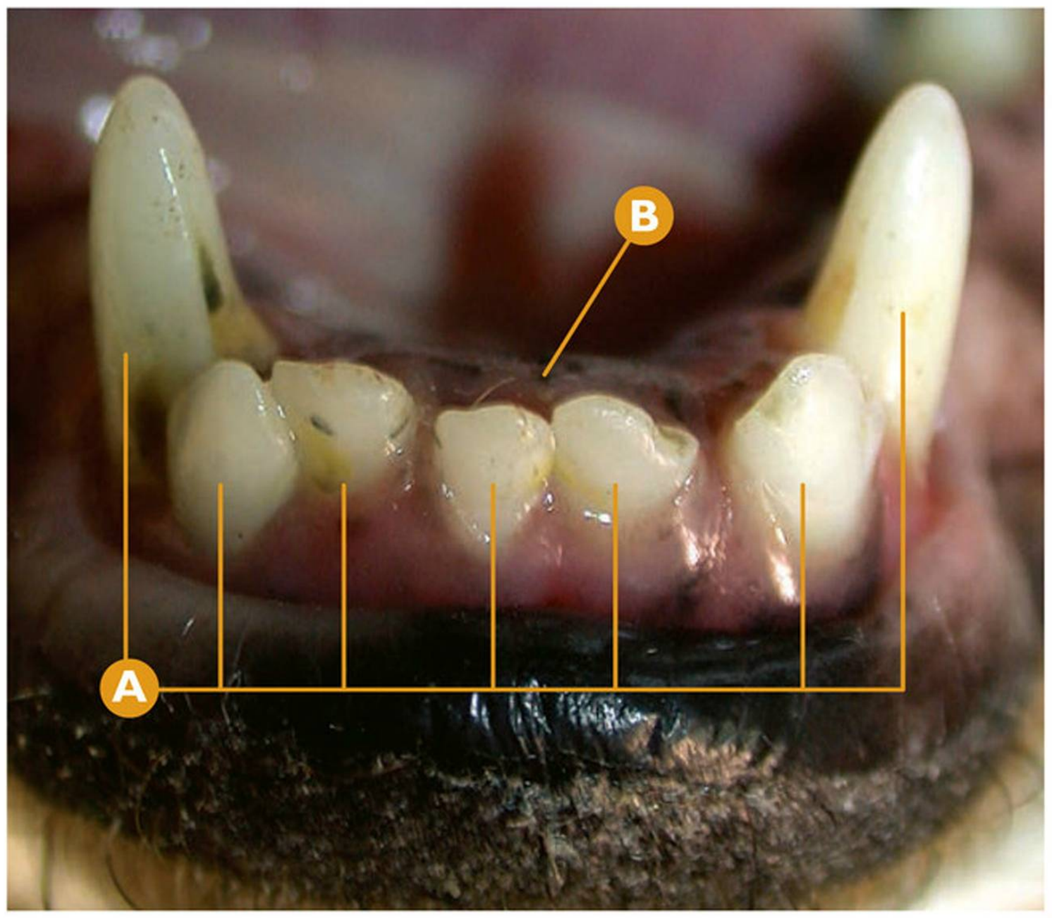

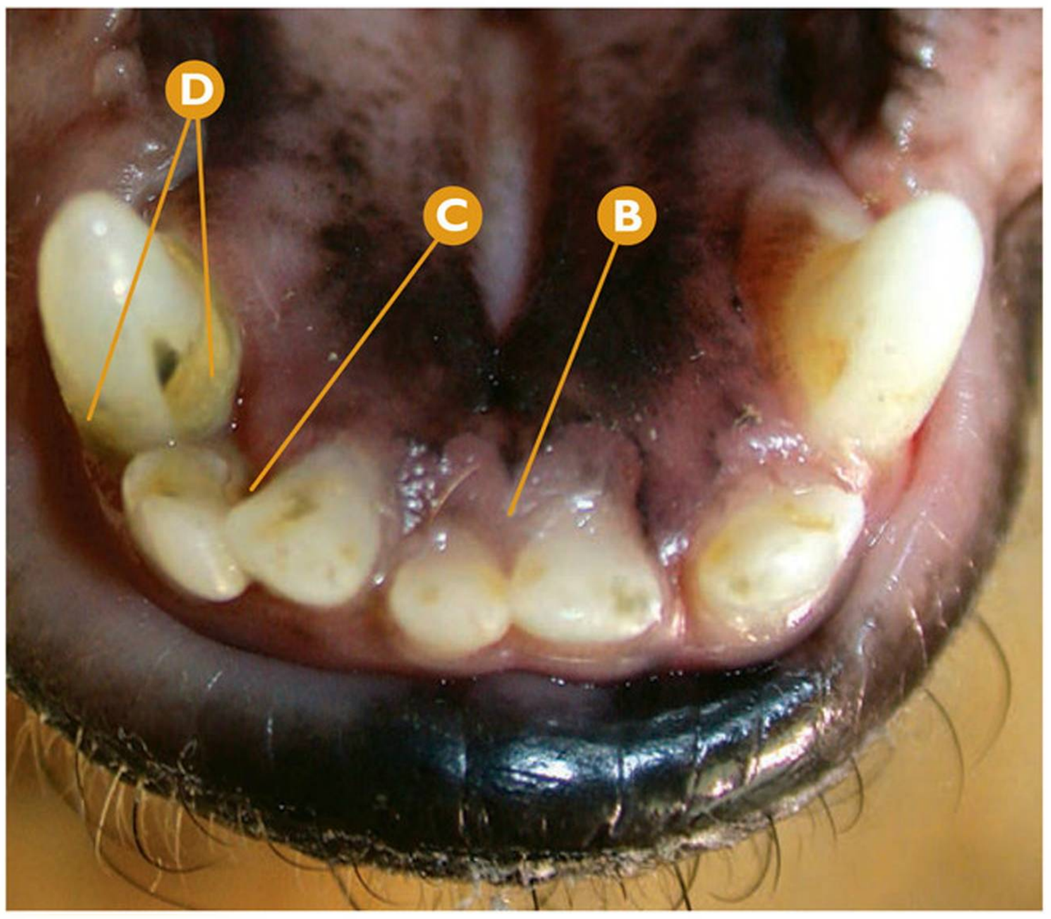

Maloclusión | **Ausencia dental**

Ausencia de I1mandI (301).

- **A** De derecha a izquierda: CmandI (304), I3mandI (303), I2mandI (302), I1mandD (401), I2mandD (402), I3mandD (403) y CmandD (404).
- **B** Ausencia de I1mandI (301).
- **C** Apiñamiento dental entre I2mandD (402) y I3mandD (403).
- **D** Índice 2 de cálculo dental en CmandD (404).

Puntos clave del diagnóstico/tratamiento

En este caso clínico detectamos la ausencia de I1mandI (301), determinada por la morfología y tamaño dental de los dientes regionales, siendo en muchas ocasiones una agenesia dental. Una radiografía dental estará indicada para la confirmación de este hecho.

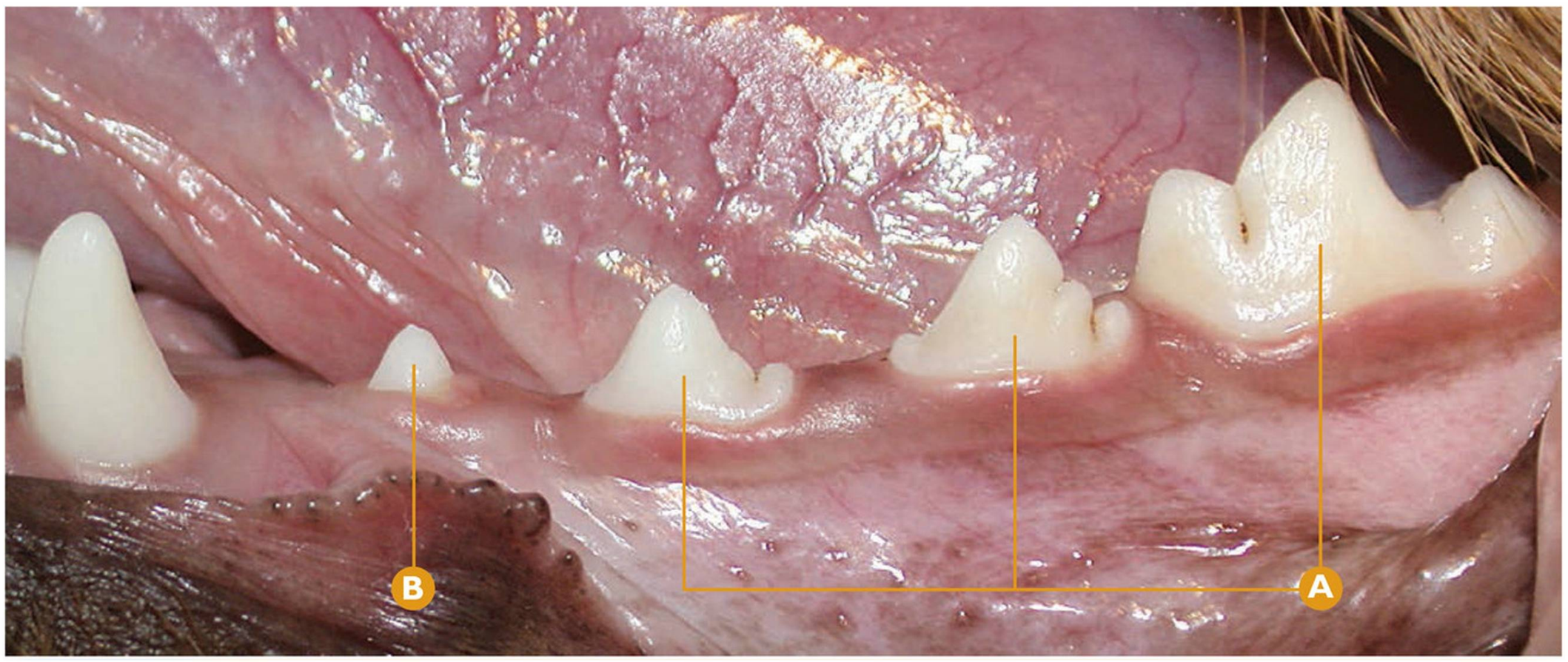

Maloclusión | **Ausencia dental**

Ausencia de P1mandI (305) o P2mandI (306).

- **A** De derecha a izquierda: M1mandI (309), P4mandI (308), P3mandI (307).
- **B** P1mandI (305) o P2mandI (306).

Puntos clave del diagnóstico/tratamiento

En aquellos casos donde exista ausencia de un diente, debemos realizar una radiografía dental para determinar si la ausencia es debida a una falta de erupción, agenesia u otra causa. En este caso, si realizamos una radiografía en el área del P1mandI/P2mandI, y determinamos que este diente tiene dos raíces, entonces este diente se denominará P2mandI (306).

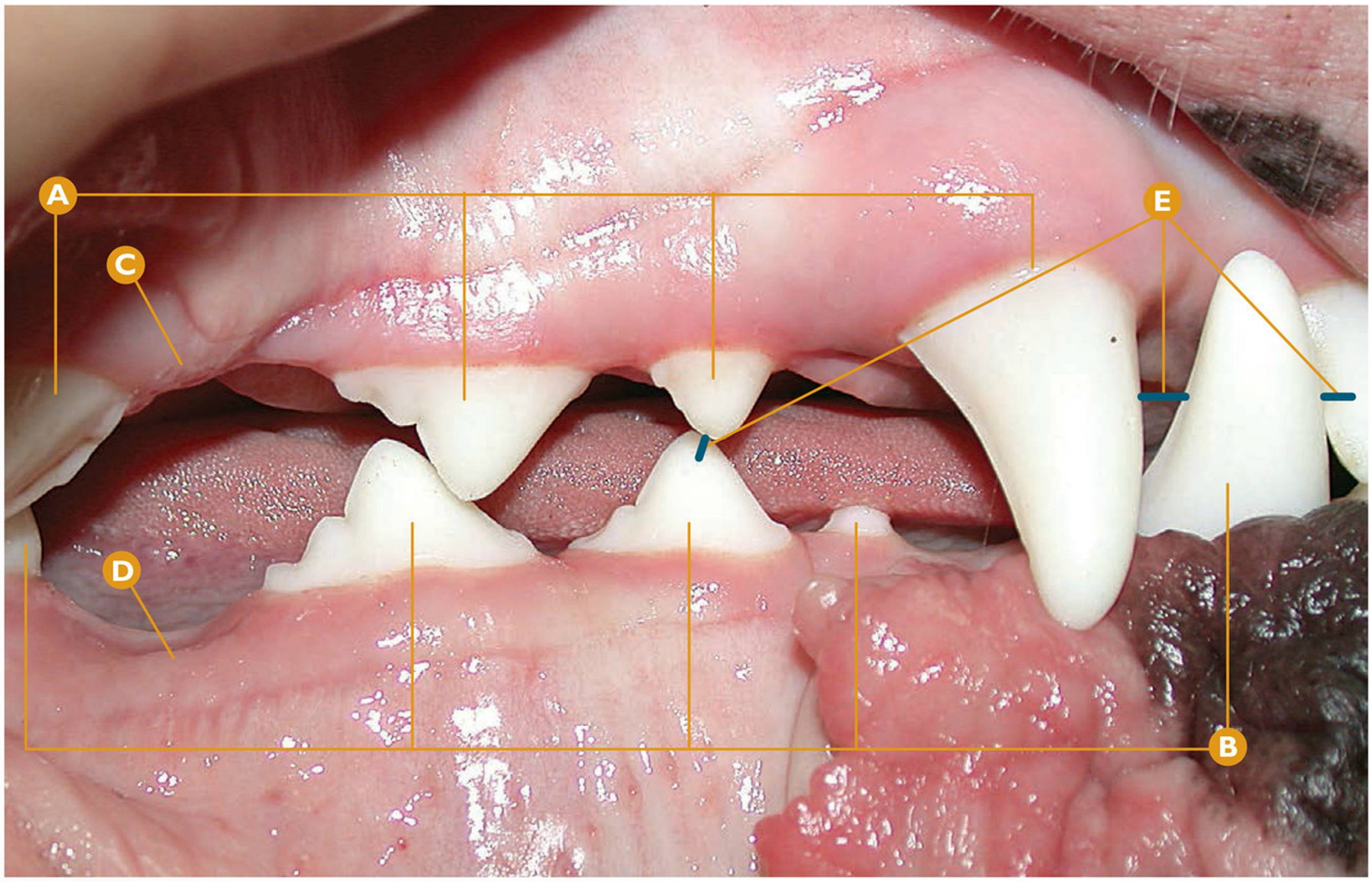

Maloclusión | **Ausencia dental**

Ausencia de P3maxD (107) y P4mandD (408).

- A De derecha a izquierda: CmaxD (104), P1maxD (105), P2maxD (106) y P4maxD (108).
- B De derecha a izquierda: CmandD (404), P1mandI (405), P2mandI (406), P3mandI (407), M1mandI (409).
- C Ausencia de P3maxD (107).
- D Ausencia de P4mandD (408).
- E Sospecha de prognatismo mandibular.
- F Rx dental: signos radiológicos compatibles con P2maxD (106).
- G Rx dental: signos radiológicos compatibles con agenesia del P3maxD (107).

Puntos clave del diagnóstico/tratamiento

En numerosas ocasiones detectamos ausencia de dientes permanentes, pero esto no significa necesariamente que sea una agenesia dental; debemos realizar una radiografía dental regional para valorar si hubiera otra patología dental, tal como fractura radicular, impactación dental, odontodisplasia...



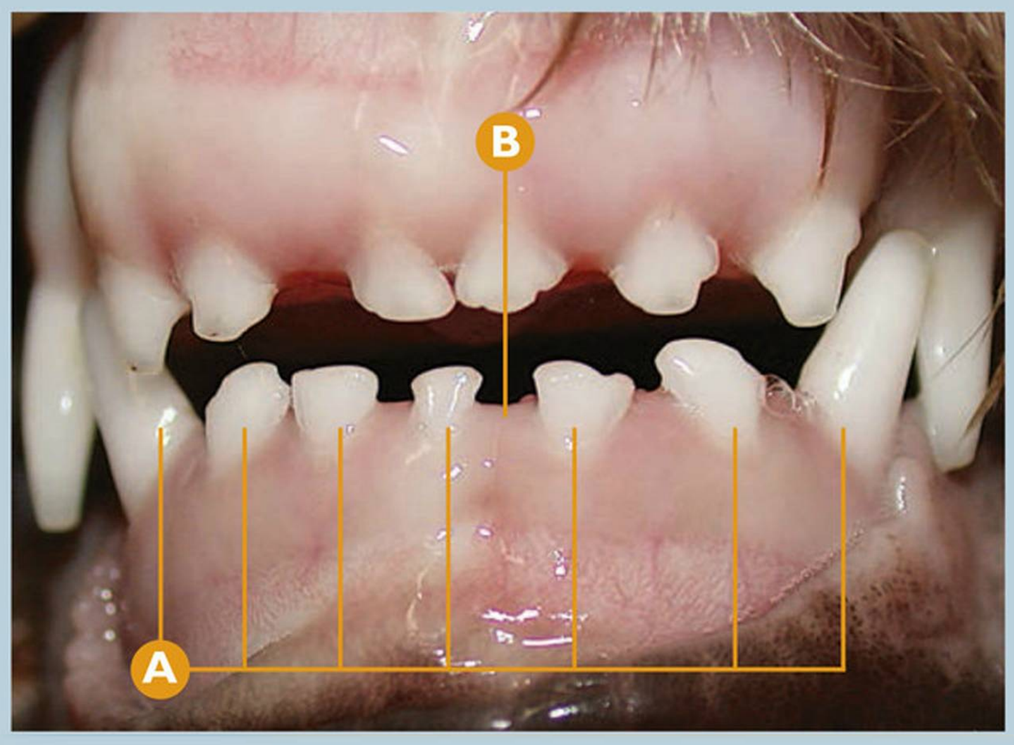

Maloclusión | **Ausencia dental**

Ausencia del I1mandI deciduo (701).

- A De derecha a izquierda: todos deciduos: CmandI (704), I3mandI (703), I2mandI (702), I1mandD (801), I2mandD (802), I3mandD (803) y CmandD (804).
- B Ausencia del I1mandI deciduo (701).

Puntos clave del diagnóstico/tratamiento

Durante la erupción y permanencia de los dientes deciduos debemos valorar la oclusión y existencia de todos estos dientes, especialmente de los incisivos y caninos. En este caso clínico existe la ausencia del I1mandI deciduo (701), y debemos confirmar su agenesia mediante la radiología dental.

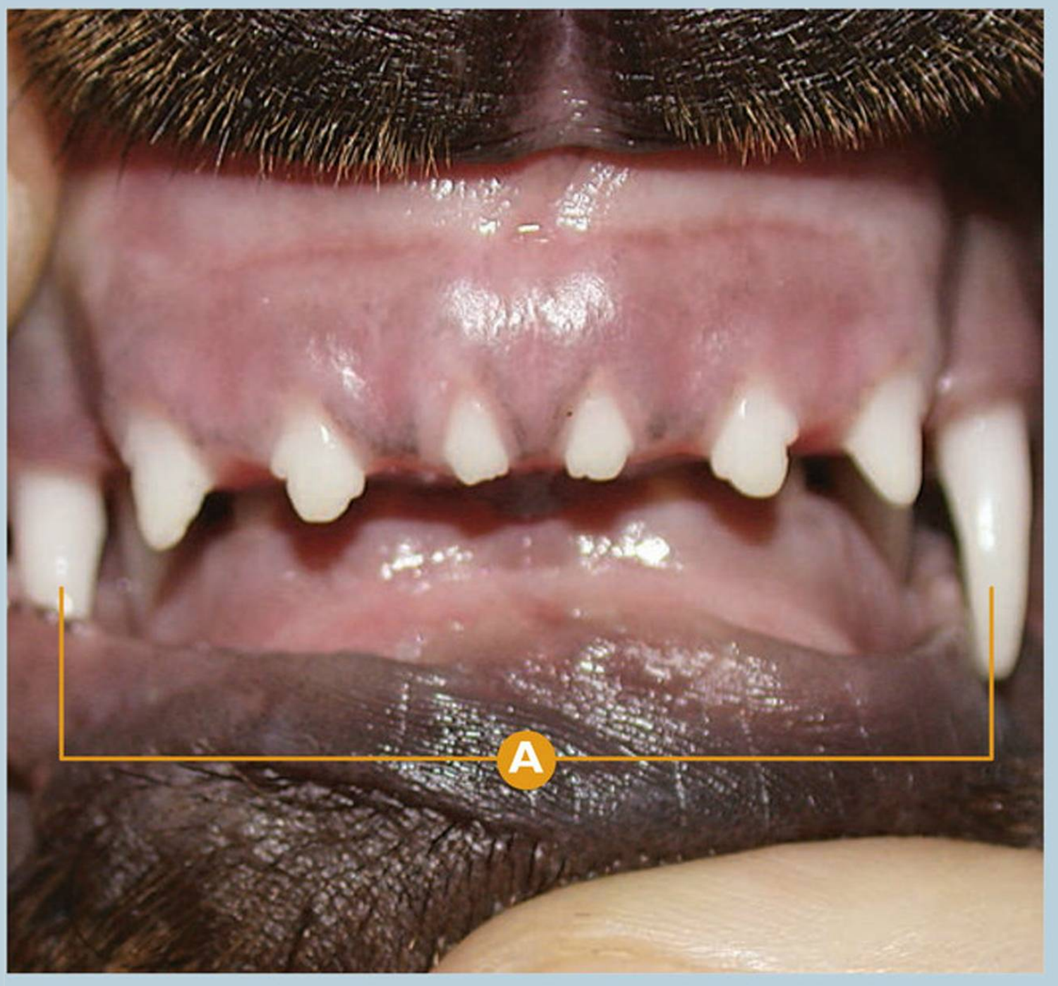

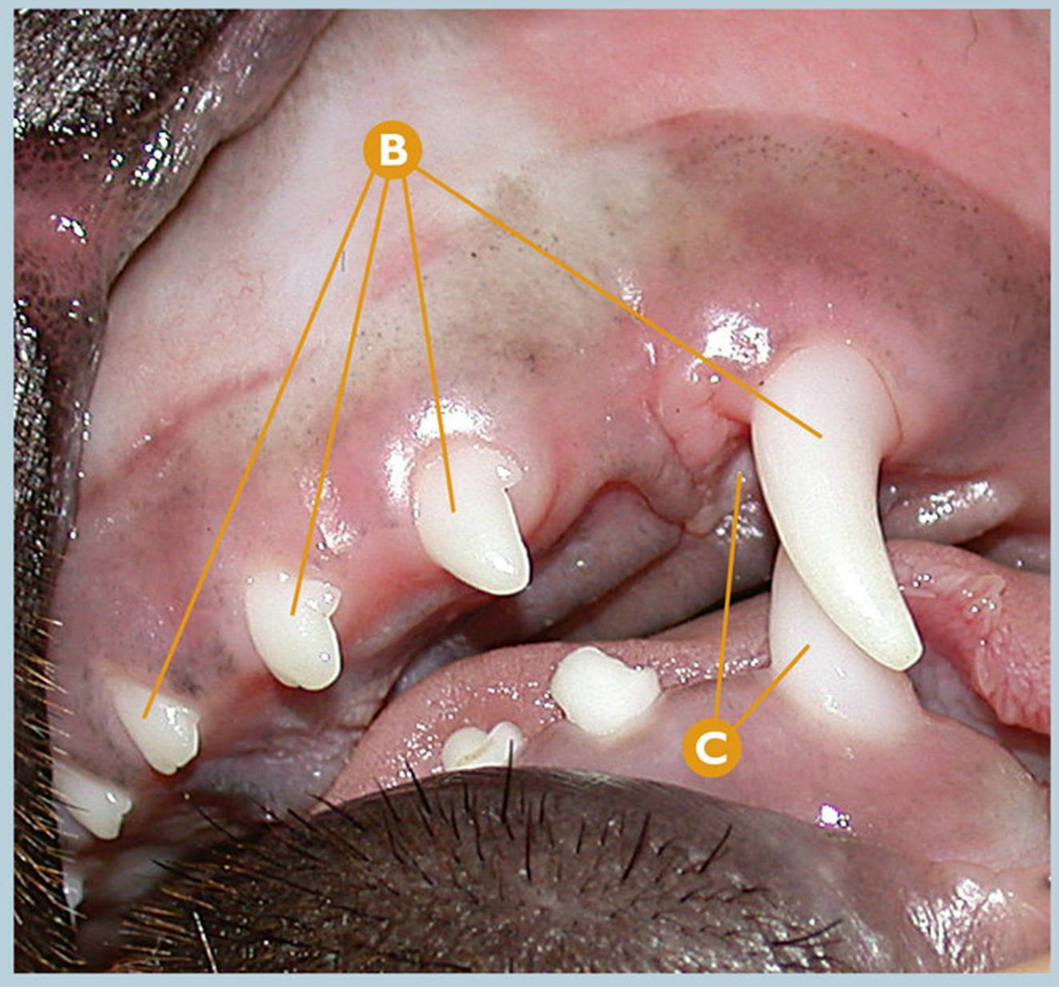

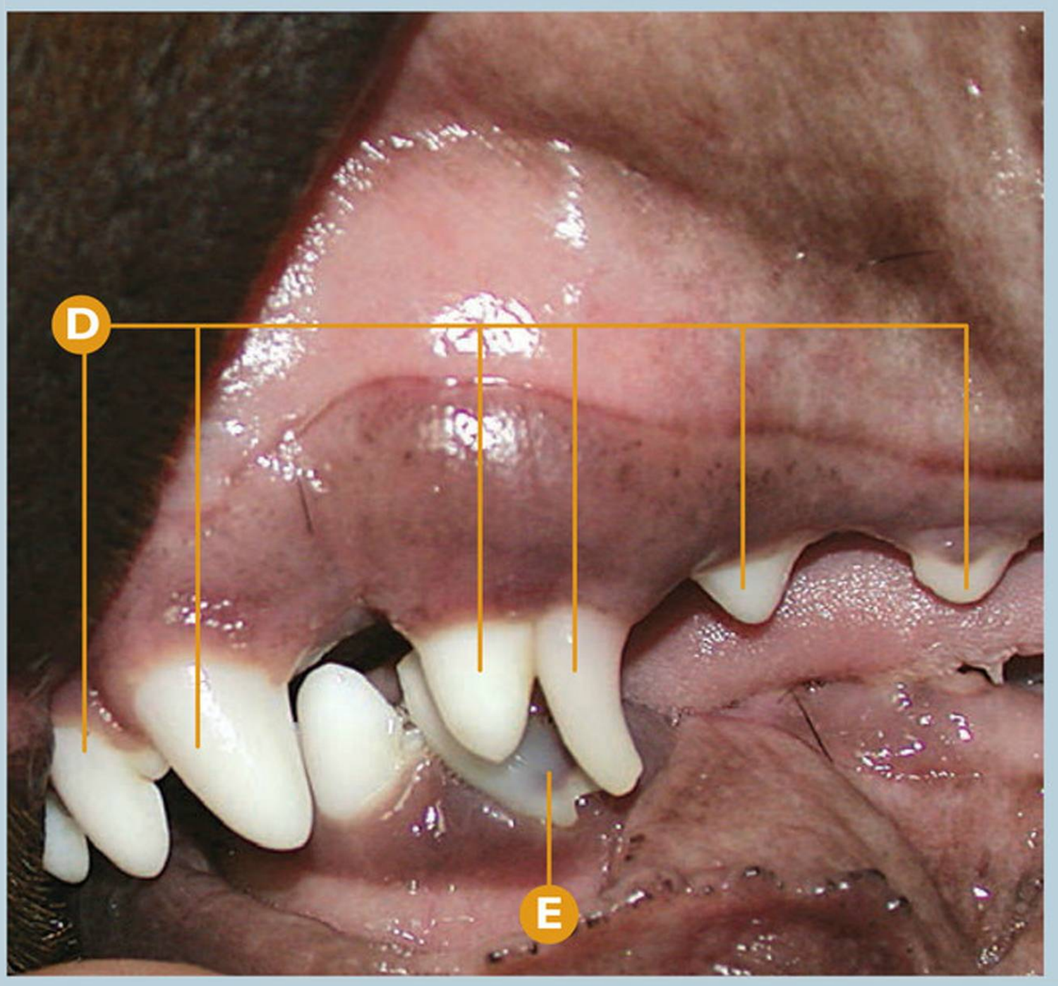

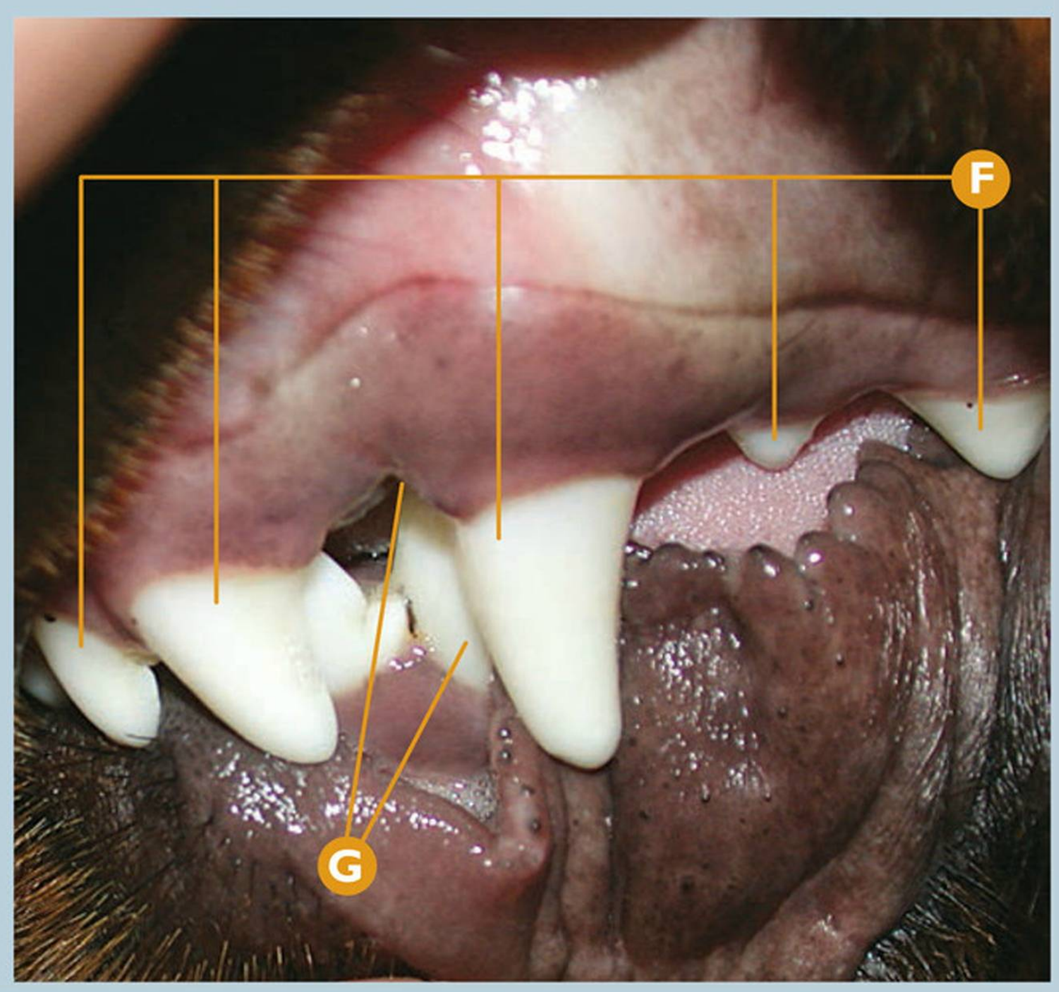

Maloclusión | **Braquignatismo mandibular relativo**

Evolución de sospecha de braquignatismo mandibular moderado a los 2, 4 y 7 meses de edad (región de los caninos, lado izquierdo).

A Edad 2 meses: sospecha de braquignatismo mandibular.

B Edad 2 meses: (de derecha a izquierda) Cmaxl deciduo (604), I3maxl deciduo (603), I2maxl deciduo (602), I1maxl deciduo (601).

C Edad 2 meses: maloclusión de Cmandl deciduo (704), impactando en la mucosa del área palatina del Cmaxl deciduo (604).

D Edad 4 meses: (de derecha a izquierda) P2maxl deciduo (606), P1maxl (205), Cmaxl deciduo (604), erupción incompleta del Cmaxl (204), I3maxl (203), I2maxl (202).

E Edad 4 meses: desviación mesial por movilidad severa de Cmandl deciduo (704), exfoliación inminente.

F Edad 7 meses: (de derecha a izquierda) P2maxl (206), P1maxl (205), Cmaxl (204), I3maxl (203), I2maxl (202).

G Edad 7 meses: maloclusión de Cmandl (304), impactando en la mucosa del área palatina del Cmaxl (204).

Puntos clave del diagnóstico/tratamiento

La sospecha de un braquignatismo mandibular moderado (pendiente de la valoración de la oclusión de premolares y molares definitivos) en este caso clínico es patente durante la presencia de los dientes deciduos. En la mayoría de los casos, cuando esta sospecha es ya evidente en este periodo, la maloclusión también tiene lugar con la dentición permanente. El tratamiento debe ir orientado a evitar las lesiones en tejidos duros y blandos regionales.

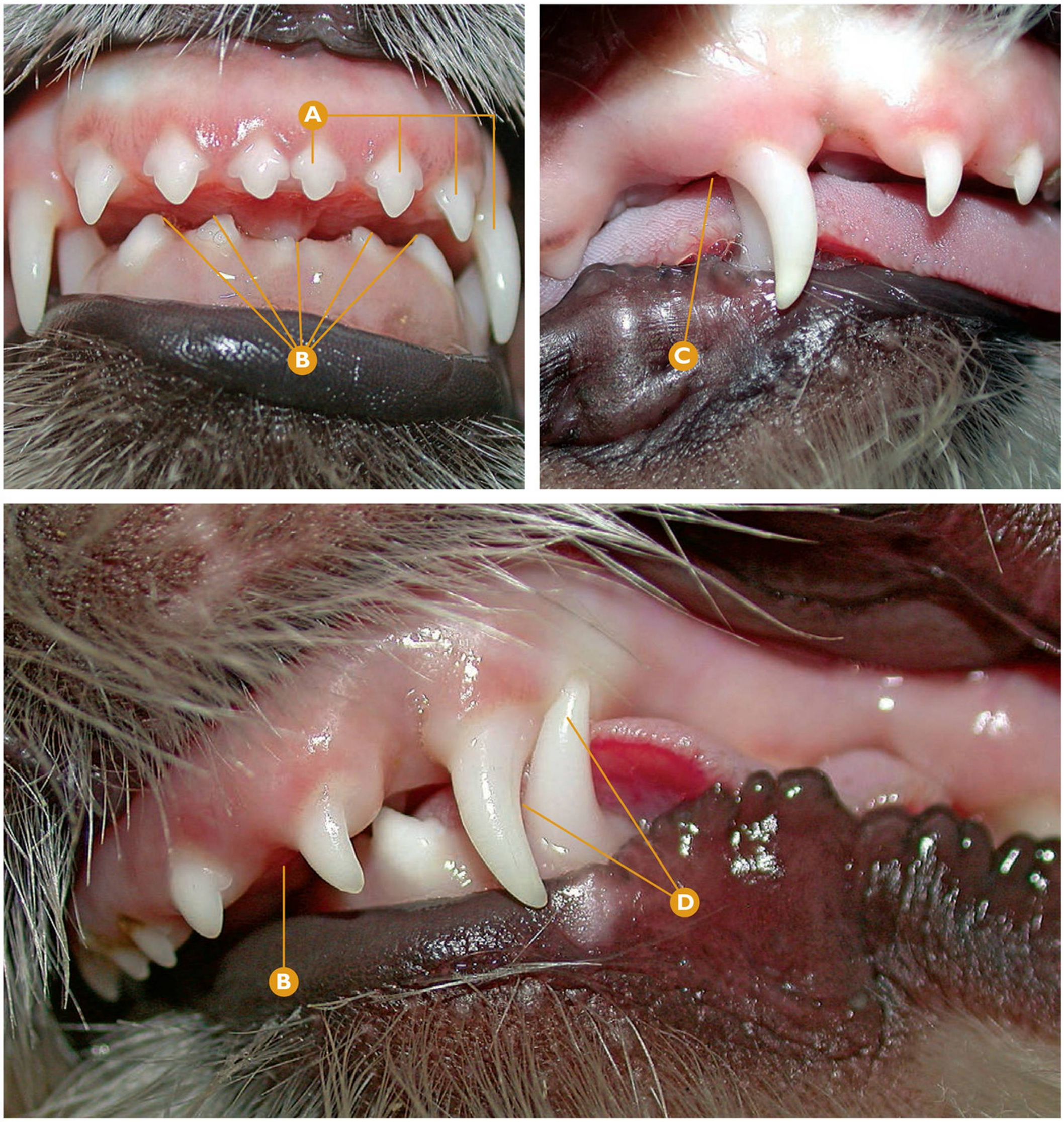

Maloclusión | **Braquignatismo mandibular relativo**

Sospecha de braquignatismo mandibular severo a los 3 meses de edad (área de los caninos, lado derecho e izquierdo).

- **A** De derecha a izquierda: Cmaxl deciduo (604), I3maxl deciduo (603), I2maxl deciduo (602), I1maxl deciduo (601).
- **B** Sospecha de braquignatismo mandibular severo en oclusión de los incisivos deciduos.
- **C** Maloclusión de CmandD deciduo (804), ocluyendo en la mucosa del área palatina del CmaxD deciduo (504).
- **D** Maloclusión de Cmandl deciduo (704), ocluyendo distalmente al Cmaxl deciduo (604).

Puntos clave del diagnóstico/tratamiento

La sospecha de un braquignatismo mandibular severo también es patente en este caso clínico durante la presencia de los dientes deciduos. En el lado derecho, el CmandD deciduo (804) incide en la mucosa del área palatina del CmaxD deciduo (504). En el lado izquierdo, el Cmandl deciduo (704), ocluye distalmente al Cmaxl deciduo (604), cuando en la "mordida" normal fisiológica debería ocluir en el área mesial de este último.

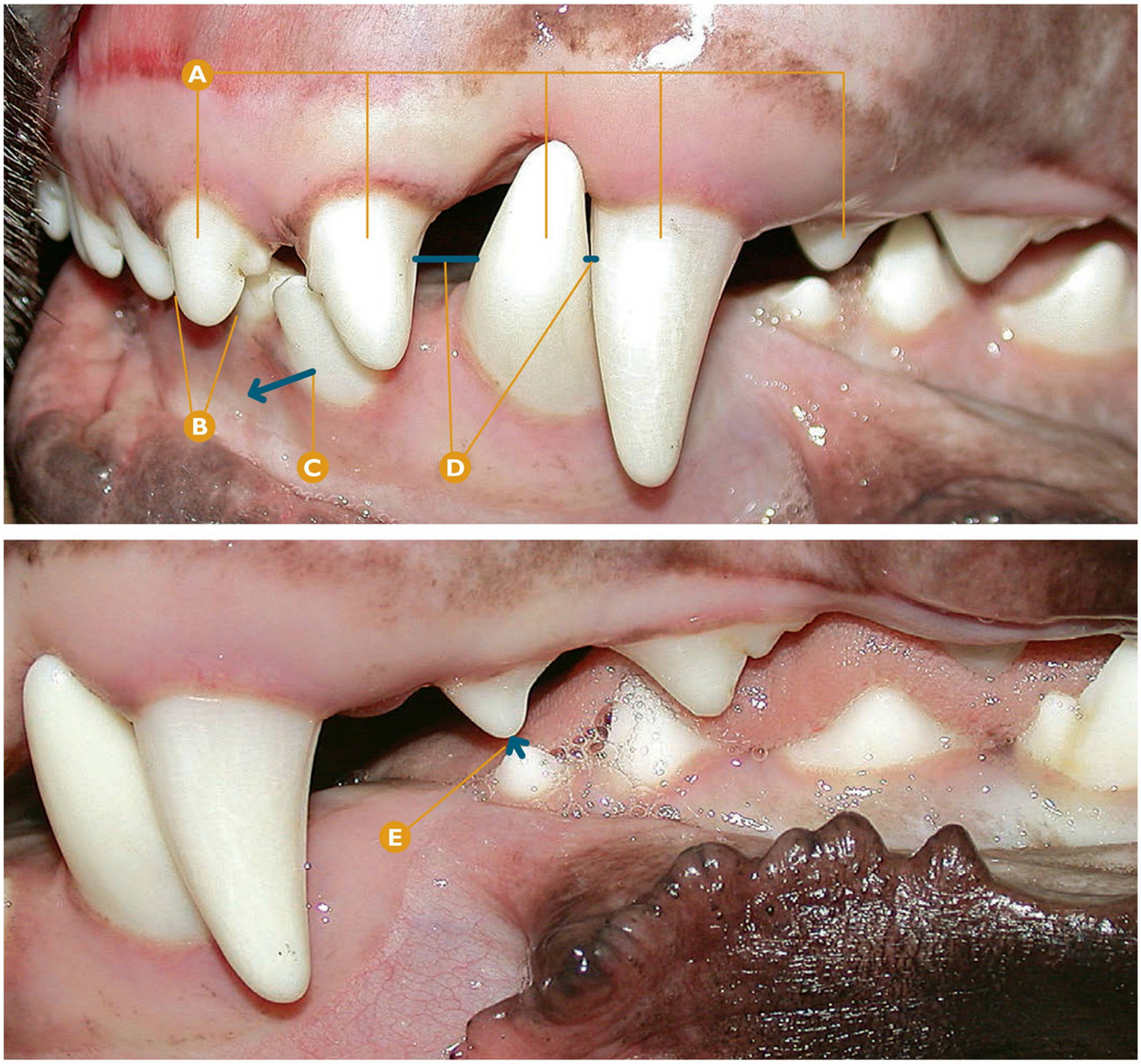

Maloclusión | **Braquignatismo mandibular relativo**

Braquignatismo mandibular relativo moderado.

A De derecha a izquierda: P1maxI (205), CmaxI (204), CmandI (304), I3maxI (203) y I2maxI (202).

B Existencia de espacio en la zona de oclusión de los incisivos superiores respecto a los inferiores.

C Desviación mesial del I3mandI (303).

D El CmandI (304) no está equidistante a I3maxI (203) y CmaxI (204), con desplazamiento distal de la oclusión de la mandíbula.

E La cúspide del P1mandI (305) "apunta" a la cúspide del P1maxI (205), por desplazamiento distal de la oclusión de la mandíbula.

Puntos clave del diagnóstico/tratamiento

El braquignatismo mandibular en este caso está determinado especialmente por la oclusión de caninos y primeros premolares. En esta maloclusión, el CmandI (304) está íntimamente unido al CmaxI (204), existiendo un gran espacio hasta el I3maxI (203). La cúspide del P1mandI (305) "apunta" a la cúspide del P1maxI (205), en lugar del espacio interdental mesial de este último.



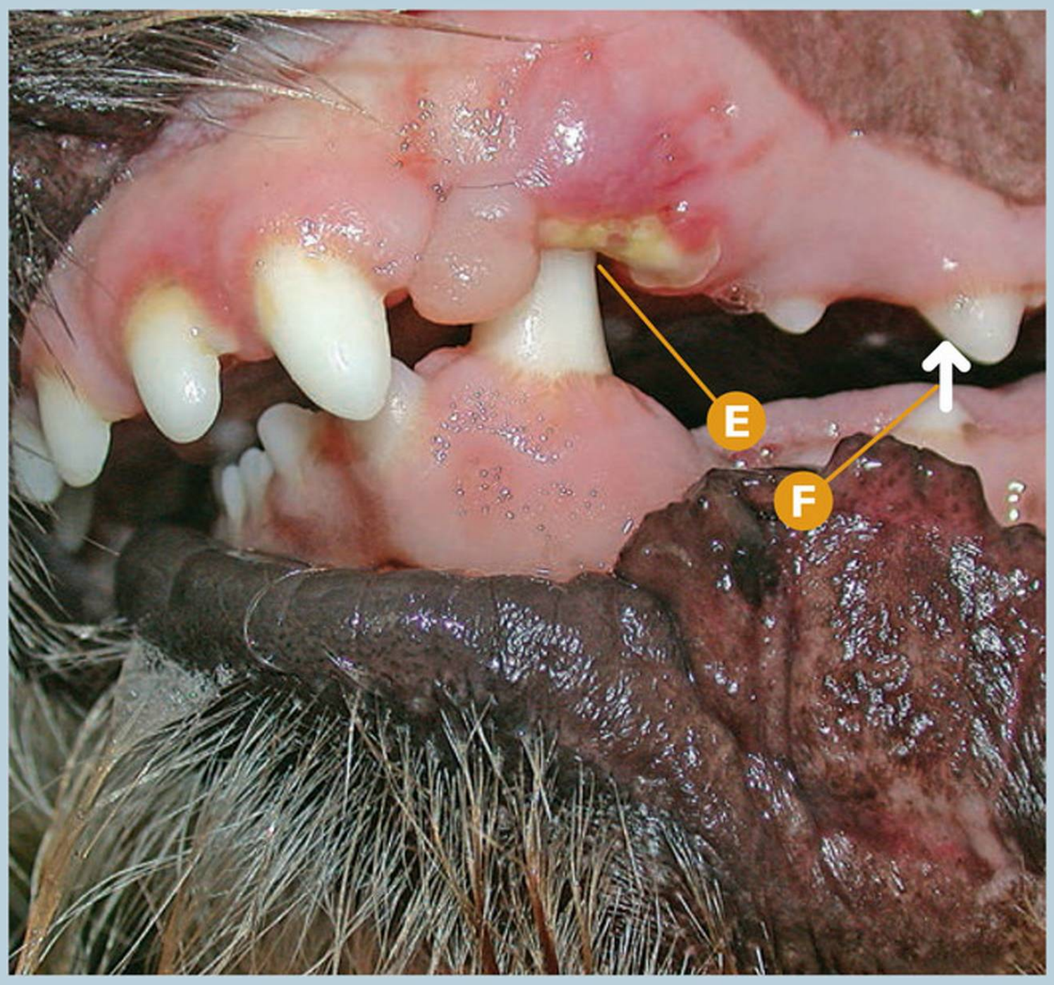

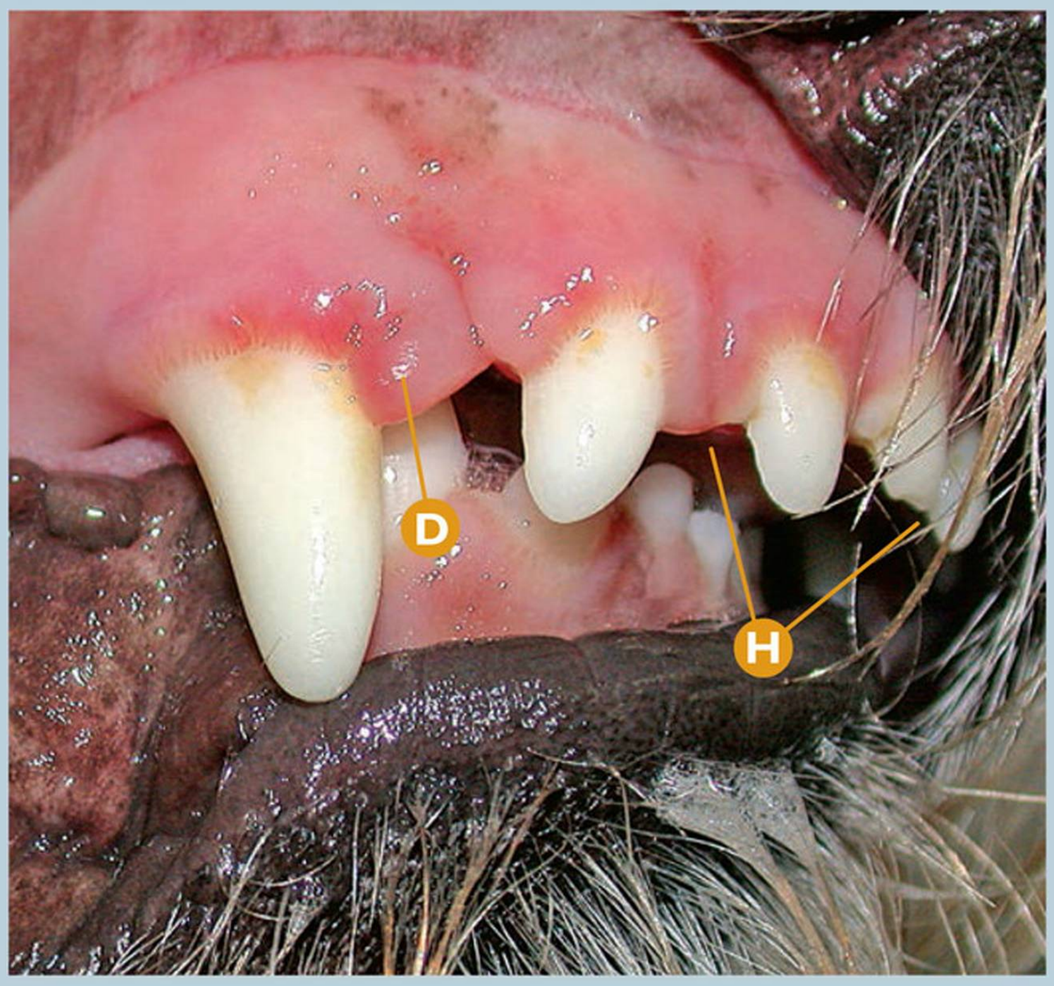

Maloclusión | **Braquignatismo mandibular relativo**

Braquignatismo mandibular relativo severo.

A De derecha a izquierda: P3maxI (207), P2maxI (206), P1maxI (205), fractura complicada de corona y raíz del CmaxI (204), I3maxI (203) y I2maxI (202).

B De derecha a izquierda: P2mandI (306), P1mandI (305), CmandI (304) y I3mandI (303).

C Atrición de la corona del CmandI (304) por oclusión en la superficie palatina del CmaxI (204) (ahora fracturado).

D Sospecha de hiperplasia gingival.

E Impactación del CmandI (304) en el paladar por el braquignatismo mandibular al cierre de la oclusión.

F La cúspide del P1mandI (305) "apunta" a la corona del P2maxI (206), por desplazamiento distal severo de la oclusión de la mandíbula.

G Detalle de la oclusión de los incisivos debido al braquignatismo mandibular.

H Detalle de la oclusión de los incisivos, vista vestibular derecha.

Puntos clave del diagnóstico/tratamiento

El braquignatismo mandibular en casos severos, puede favorecer la aparición de otro tipo de maloclusiones y/o patologías dentales (por ejemplo, atriciones dentales).
El tratamiento ortodóncico funcional correctivo de las maloclusiones dentales secundarias al braquignatismo mandibular es, en ocasiones, complicado.



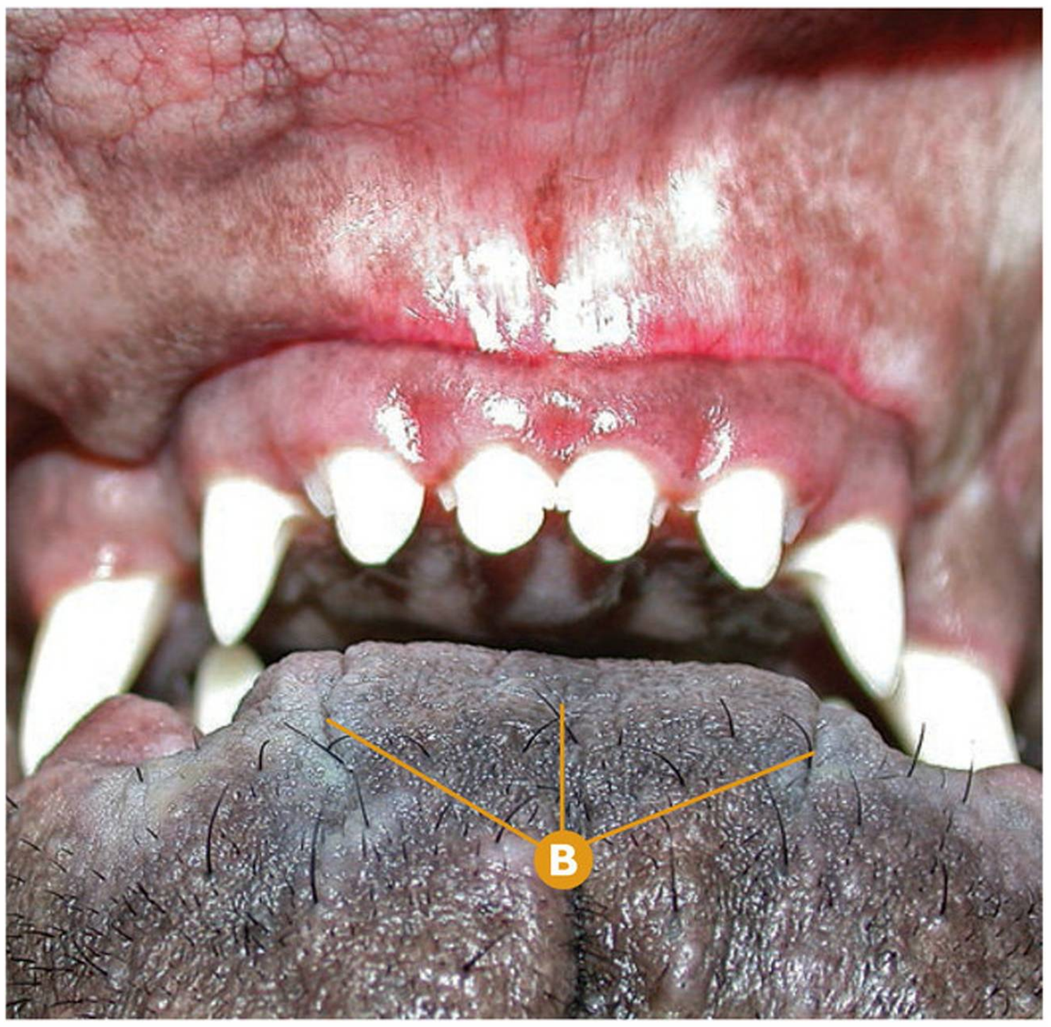

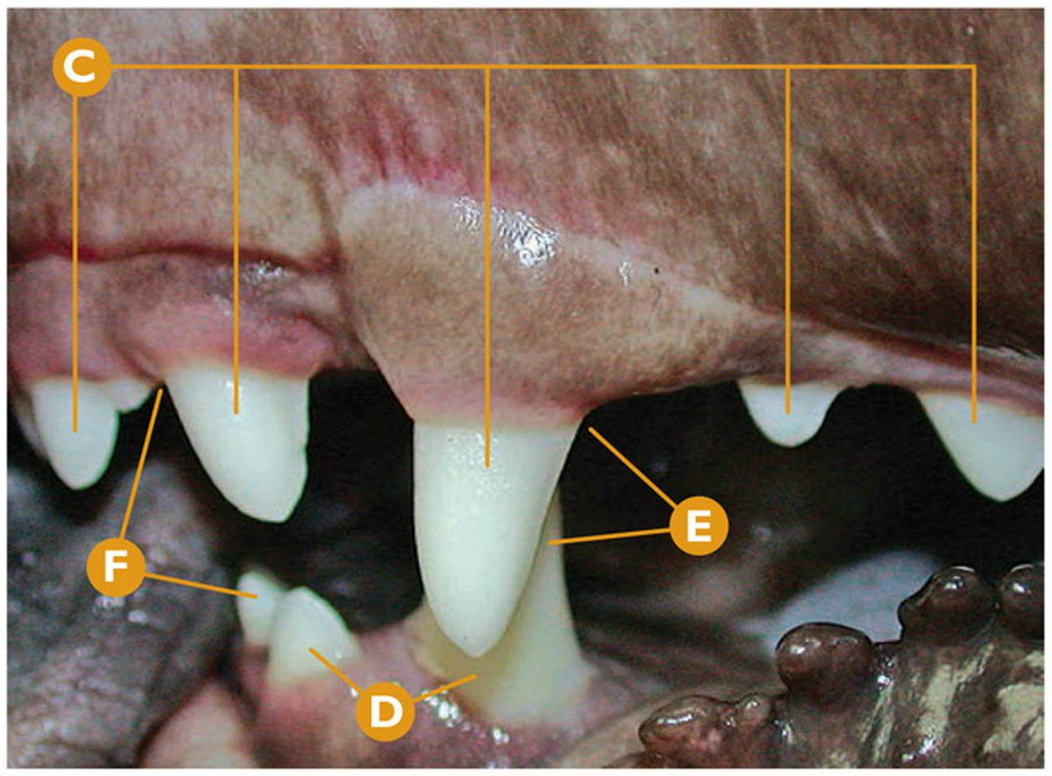

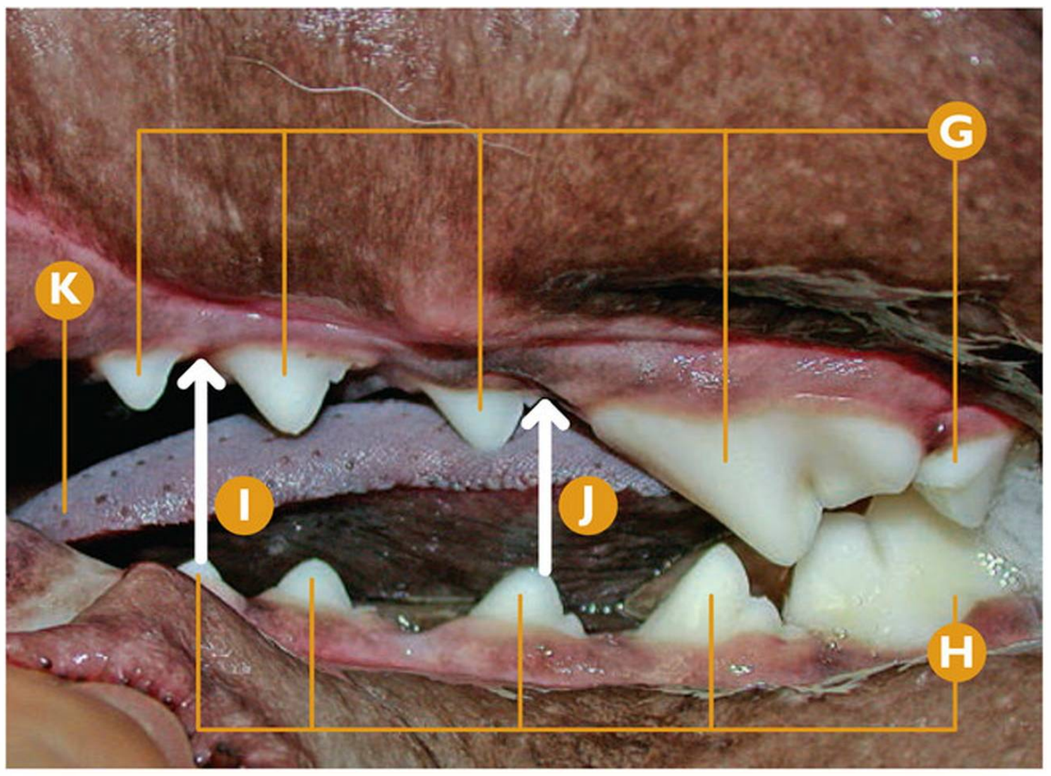

Maloclusión | **Braquignatismo mandibular relativo**

Braquignatismo mandibular relativo severo.

- **A** Sospecha de braquignatismo mandibular por maloclusión en la zona incisal, ocluyendo los incisivos superiores sobre el labio inferior.
- **B** Detalle de las lesiones en labio inferior por oclusión de los incisivos superiores.
- **C** De derecha a izquierda: P2maxI (206), P1maxI (205), CmaxI (204), I3maxI (203) y I2maxI (202).
- **D** De derecha a izquierda: CmandI (304) y I3mandI (303).
- **E** Detalle de la oclusión del CmandI (304) en la región palatina del CmaxI (204).
- **F** Detalle del braquignatismo mandibular en la zona incisal.
- **G** De derecha a izquierda: M1maxI (209), P4maxI (208), P3maxI (207), P2maxI (206) y P1maxI (205).
- **H** De derecha a izquierda: M1mandI (309), P4mandI (308), P3mandI (307), P2mandI (306) y P1mandI (305).
- **I** La cúspide del P1mandI (305) "apunta" al espacio interdental distal de su homólogo por desplazamiento distal severo de la oclusión de la mandíbula.
- **J** La cúspide del P3mandI (307) "apunta" al espacio interdental distal del P3mandI (307) por desplazamiento distal severo de la oclusión de la mandíbula.
- **K** Lengua azul, típica de la raza Chow Chow.

Puntos clave del diagnóstico/tratamiento

El braquignatismo mandibular relativo, como hemos visto, puede provocar lesiones en tejidos blandos (zona incisal), como consecuencia de la maloclusión en esa región. En estos casos severos, el tratamiento conservador funcional corrector de esta maloclusión puede ser complicado, puesto que las consecuencias de ésta pueden detectarse en diferentes y alejadas zonas unas de otras, siendo necesarios varios sistemas de corrección. En ocasiones, incluso, debemos incluir cirugía correctora del labio inferior.

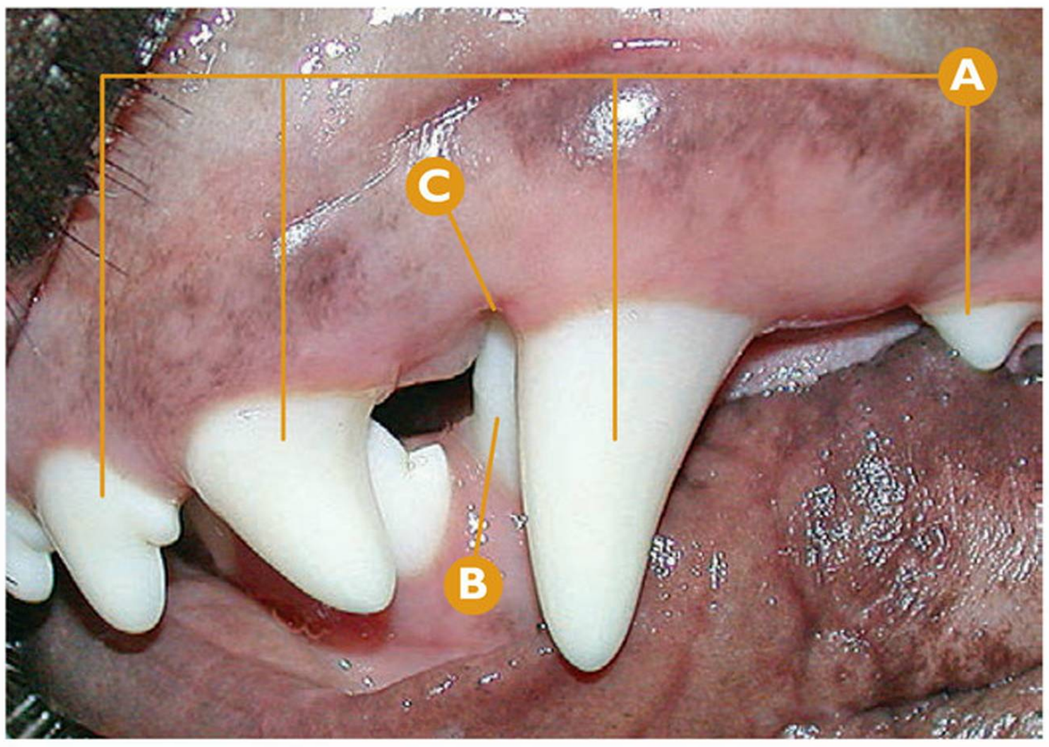

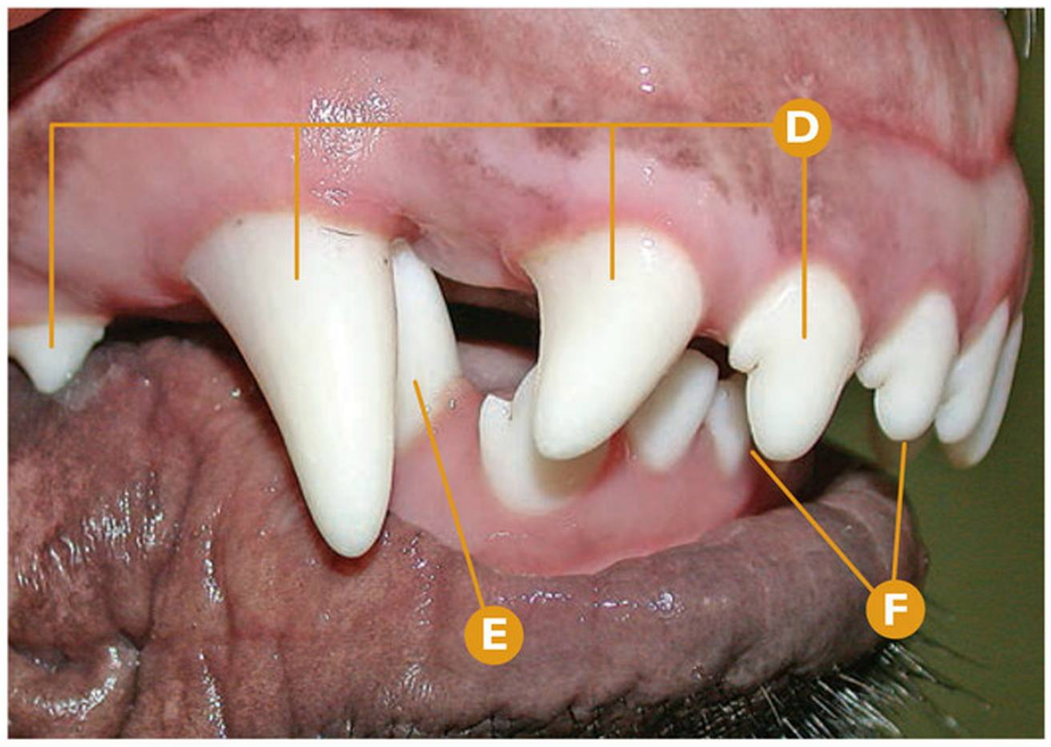

Maloclusión — Braquignatismo mandibular relativo

Braquignatismo mandibular relativo severo.

- A De derecha a izquierda: P1maxI (205), CmaxI (204), I3maxI (203) y I2maxI (202).
- B CmandI (304).
- C Vista vestibular izquierda. Impactación del CmandI (304) en el paladar, por el braquignatismo mandibular.
- D De derecha a izquierda: I2maxD (102), I3maxD (103), CmaxD (103), P1maxD (105).
- E CmandD (404).
- F Vista vestibular derecha: detalle del prognatismo mandibular en la zona incisal.

Puntos clave del diagnóstico/tratamiento

Este es otro caso clínico en el que el braquignatismo mandibular relativo puede provocar grandes alteraciones en la oclusión. Debemos valorar la oclusión de los premolares, para intentar determinar exactamente el tipo de maloclusión esquelética (braquignatismo mandibular o prognatismo maxilar), si es posible.

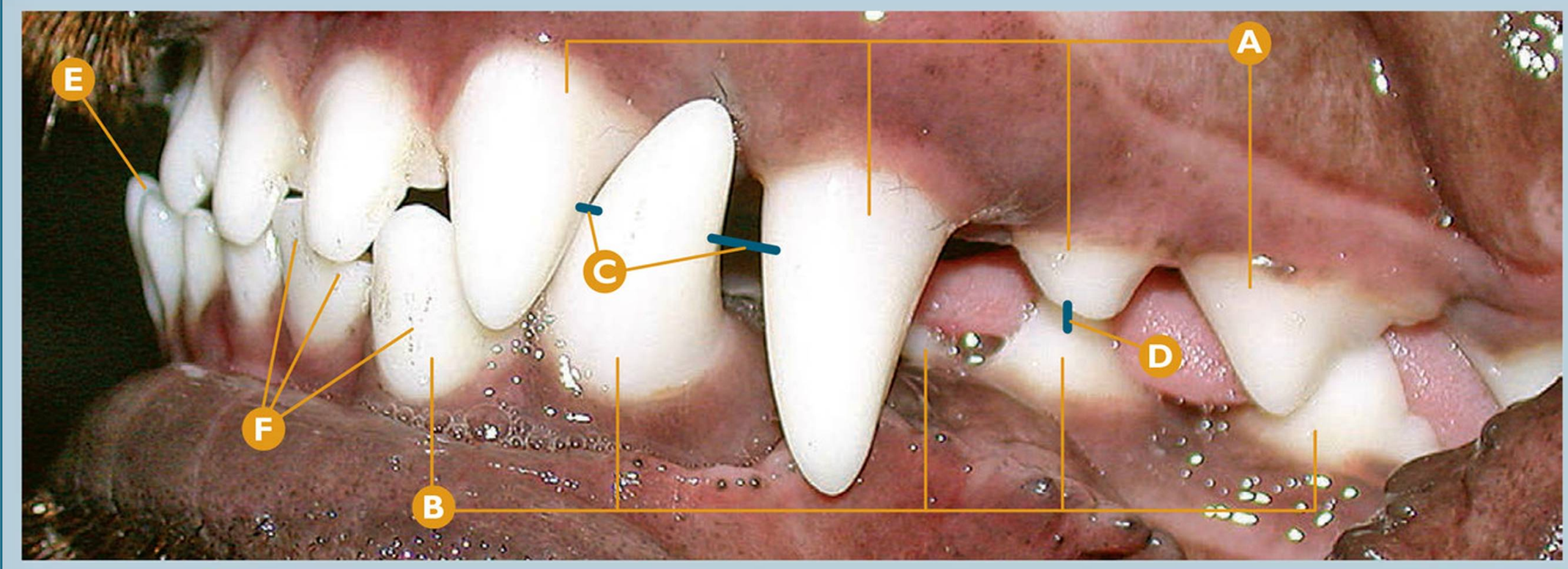

Maloclusión — Prognatismo mandibular relativo

Sospecha de prognatismo mandibular relativo moderado a los 7 meses de edad (área de los caninos y primeros premolares del lado izquierdo).

- A De derecha a izquierda: P2maxI (206), P1maxI (205), CmaxI (204) y I3maxI (203).
- B De derecha a izquierda: P3mandI (307), P2mandI (306), P1mandI (305), CmandI (304) y I3mandI (303).
- C CmandI (304) no es equidistante en su oclusión a I3maxI (203) y CmaxI (204).
- D Cúspide del P2mandI (306) "apunta" a la cúspide del P1maxI (205).
- E Sospecha de mordida cruzada anterior.
- F Tinciones metálicas en el esmalte.

Puntos clave del diagnóstico/tratamiento

La sospecha de un prognatismo mandibular relativo moderado en este caso clínico (pendiente de la valoración de la oclusión de premolares en región distal y molares) está basada en la maloclusión de los caninos y primeros premolares; la distancia del CmandI (304) al I3maxI (203) y al CmaxI (204) debería ser igual, y la cúspide del P2mandI (306) en una oclusión fisiológica normal debería "apuntar" al espacio interdental mesial de su homólogo P2maxI (206).

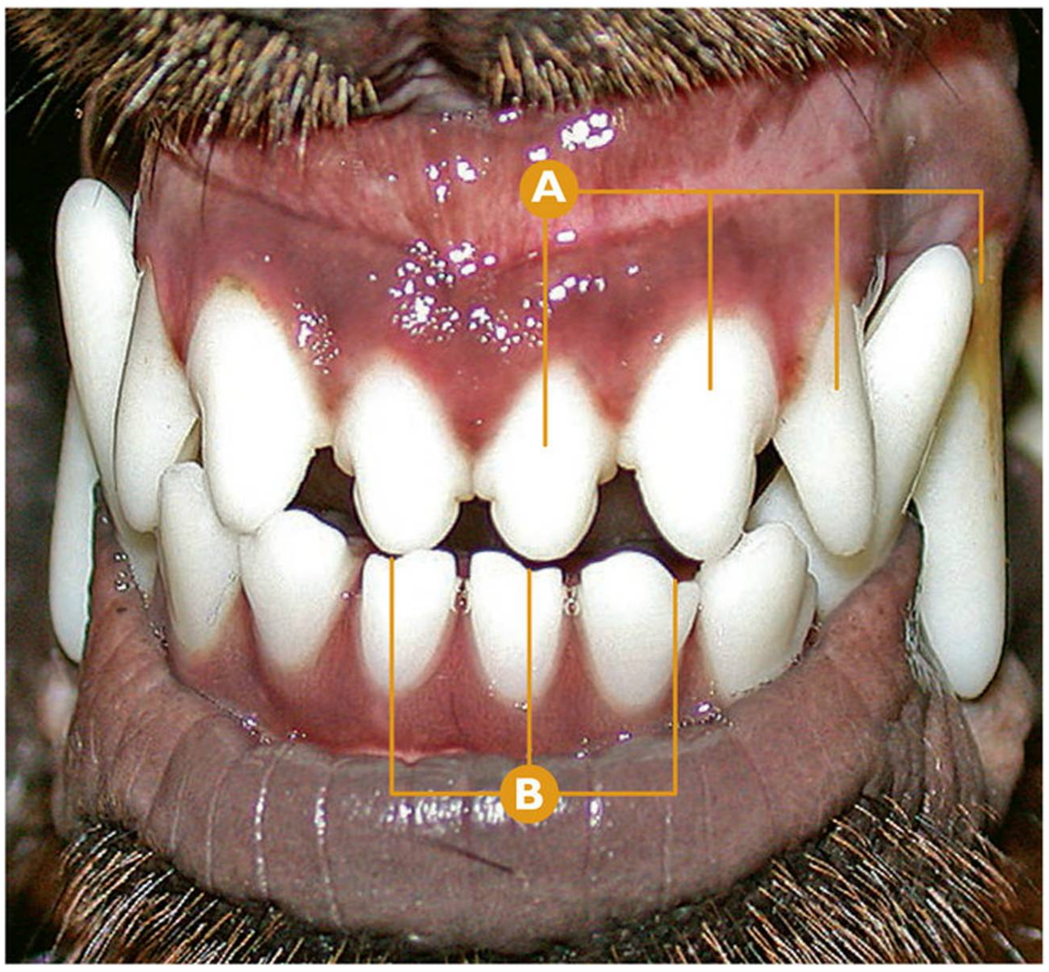

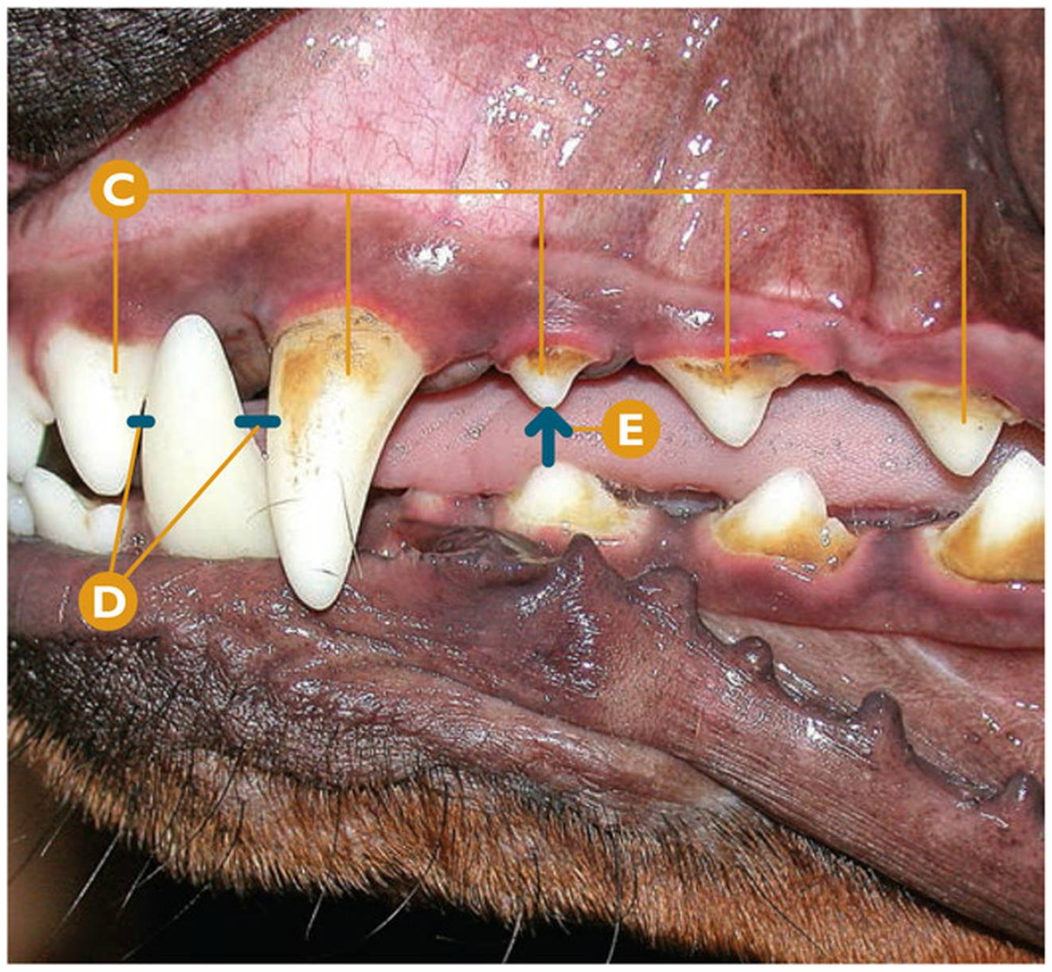

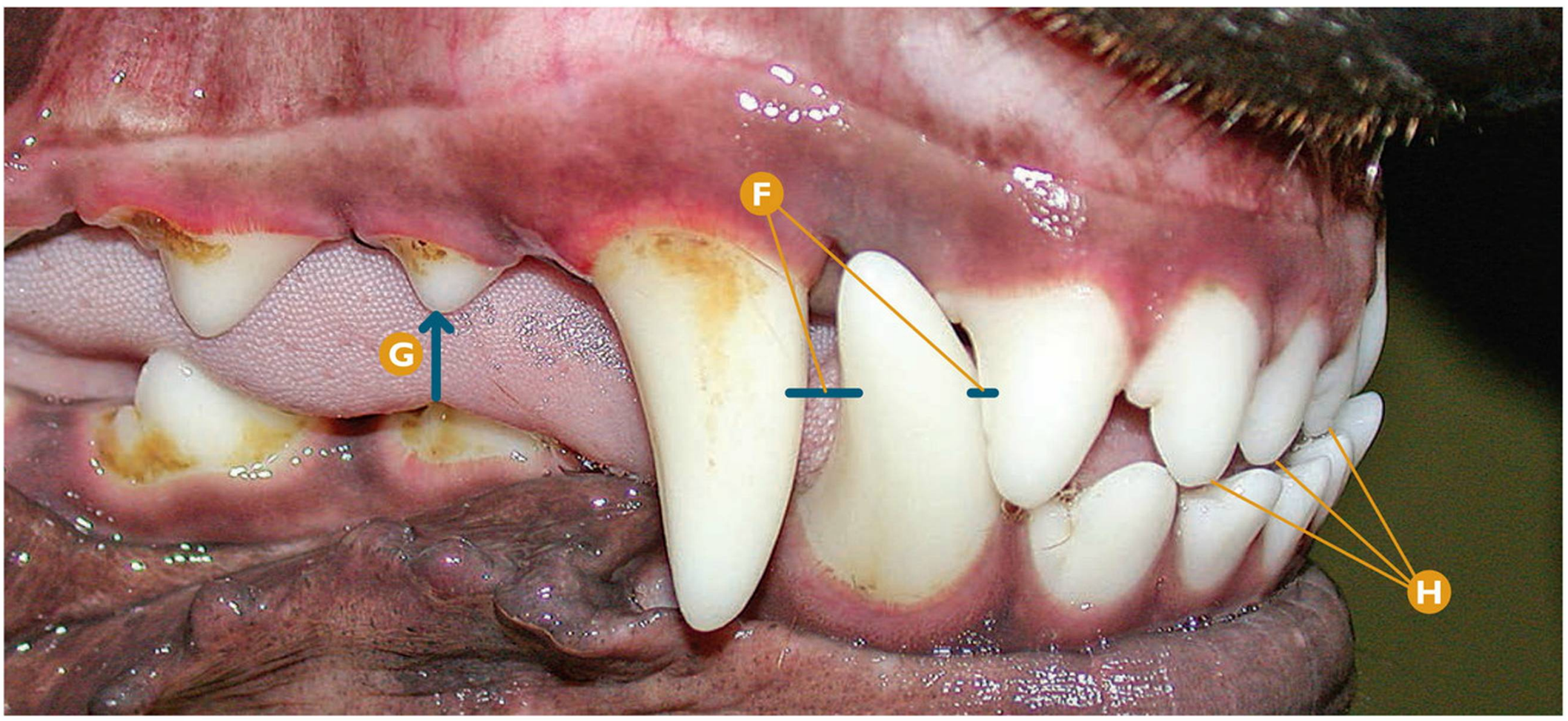

Maloclusión — Prognatismo mandibular relativo

Prognatismo mandibular relativo ligero a moderado (área incisal, caninos y primeros premolares).

- **A** De derecha a izquierda: Cmaxl (204), I3maxl (203), I2maxl (202) y I1maxl (201).
- **B** Oclusión de la cúspide de I1maxD (101), I1maxl (201) y I2maxl (202) en el área distal de sus homólogos inferiores, sospecha de prognatismo mandibular.
- **C** De derecha a izquierda: P3maxl (207), P2maxl (206), P1maxl (205), Cmaxl (204) y I3maxl (203).
- **D** Cmandl (304) no es equidistante ni al Cmaxl (204) ni al I3maxl (203), confirmación de prognatismo mandibular relativo.
- **E** La cúspide del P2mandl (306) "apunta" a la cúspide del P1maxl (205), confirmación de prognatismo mandibular relativo.
- **F** CmandD (404) no es equidistante ni al CmaxD (104) ni al I3maxD (103), confirmación de prognatismo mandibular relativo.
- **G** La cúspide del P2mandD (406) "apunta" a la cúspide del P1maxD (105), confirmación de prognatismo mandibular relativo.
- **H** Detalle de la oclusión de la cúspide de I1maxl (201), I1maxD (101) y I2maxD (102) en el área distal de sus homólogos inferiores.

Puntos clave del diagnóstico/tratamiento

La sospecha inicial de un prognatismo mandibular/braquignatismo maxilar ligero a moderado, se confirma valorando la oclusión de caninos y primeros premolares. Como vemos visto en este caso clinico, el diagnóstico de esta maloclusión debe estar basada en las tres zonas (incisal, caninos y premolares).

Errores comunes

Diagnosticar un prognatismo mandibular/braquignatismo maxilar mediante el examen oral de la zona incisal. La valoración de las tres áreas es imprescindible para diagnosticar cualquier maloclusión.



Maloclusión | **Prognatismo mandibular relativo**

Prognatismo mandibular relativo moderado a severo (área incisal, caninos y primeros premolares).

A De derecha a izquierda: I2maxI (202), I1maxI (201), I1maxD (101) y I2maxD (102).

B Mordida cruzada anterior, provocada por el prognatismo mandibular.

C De derecha a izquierda: CmaxI (204), I3maxI (203), I2maxI (202), I1maxI (201).

D Vista rostrovestibular izquierda: detalle de la mordida cruzada anterior.

E De derecha a izquierda: P3maxI (207), P2maxI (206), P1maxI (205), CmaxI (204).

F De derecha a izquierda: P3mandI (307), P2mandI (306), P1mandI (305).

G Cúspide del P2mandI (306) "apunta" a la cúspide del P1maxI (205), confirmación de prognatismo mandibular relativo.

H Abrasión moderada en la región distal del CmaxI (204).

Puntos clave del diagnóstico/tratamiento

El prognatismo mandibular relativo moderado a severo en este caso clínico ha provocado otra maloclusión en la zona incisal (mordida cruzada anterior). El diagnóstico de la maloclusión debe estar valorado no sólo en la región incisal, sino en el área de los caninos y premolares.

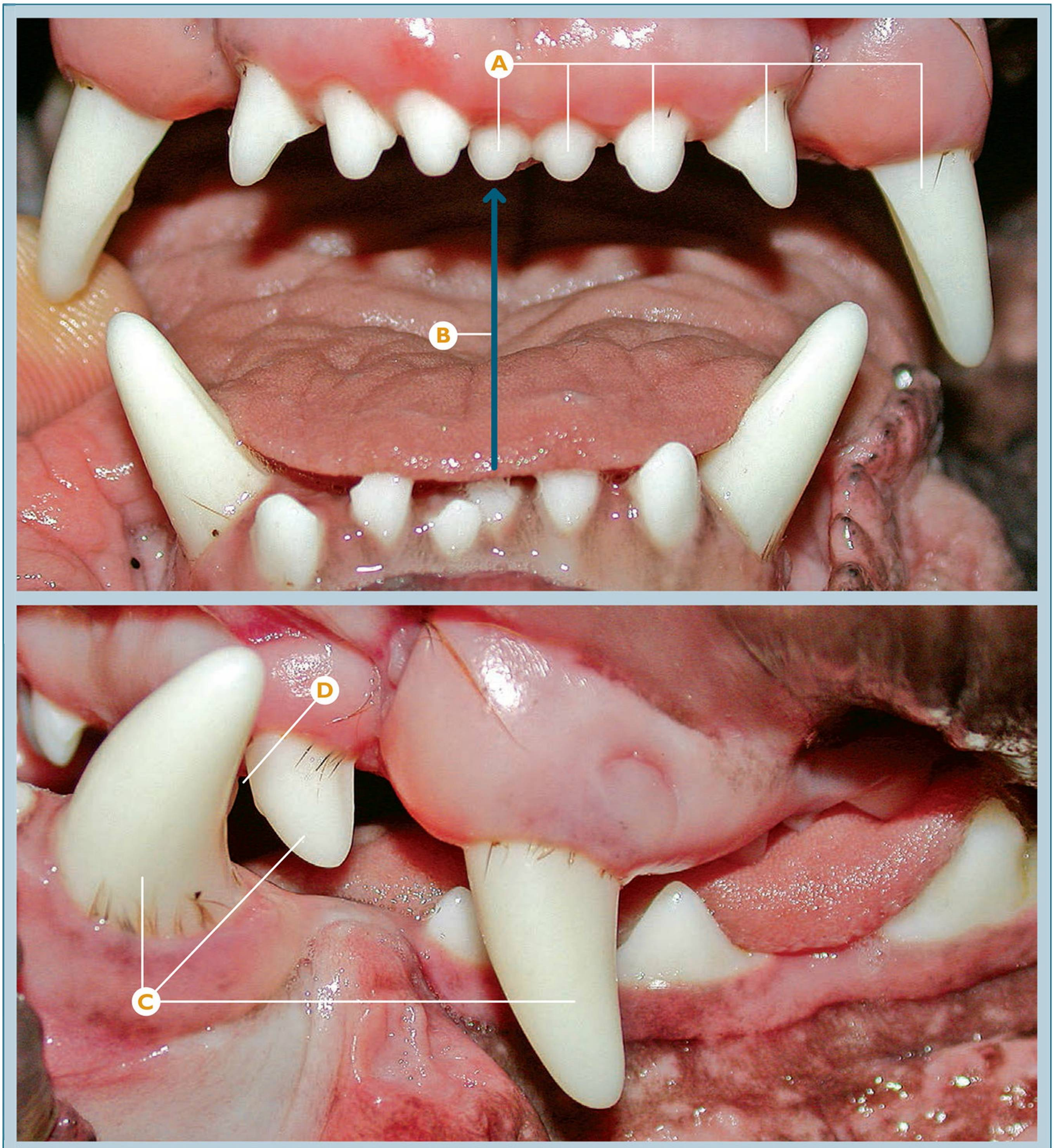

Maloclusión | **Braquignatismo maxilar-prognatismo mandibular**

Braquignatismo maxilar fisiológico en un Boxer.

- A De derecha a izquierda: Cmaxl (204), I3maxl (203), I2maxl (202), I1maxl (201) y I1´maxl (S201).
- B Falta de concordancia entre el maxilar y la mandíbula.
- C De derecha a izquierda: Cmaxl (204), I3maxl (203) y Cmandl (304).
- D Braquignatismo maxilar fisiológico en un Boxer, con oclusión del Cmandl (304) en el área mesial del I3maxl (203).

Puntos clave del diagnóstico/tratamiento

Algunas razas como el Boxer, Bulldog, y en general, las razas braquicéfalas poseen en general, un braquignatismo maxilar típico y fisiológico. La precaución que hay que tener en cuenta es que, en ocasiones, esta oclusión puede ocasionar lesiones en tejidos blandos aunque se trate de una "mordida" normal.

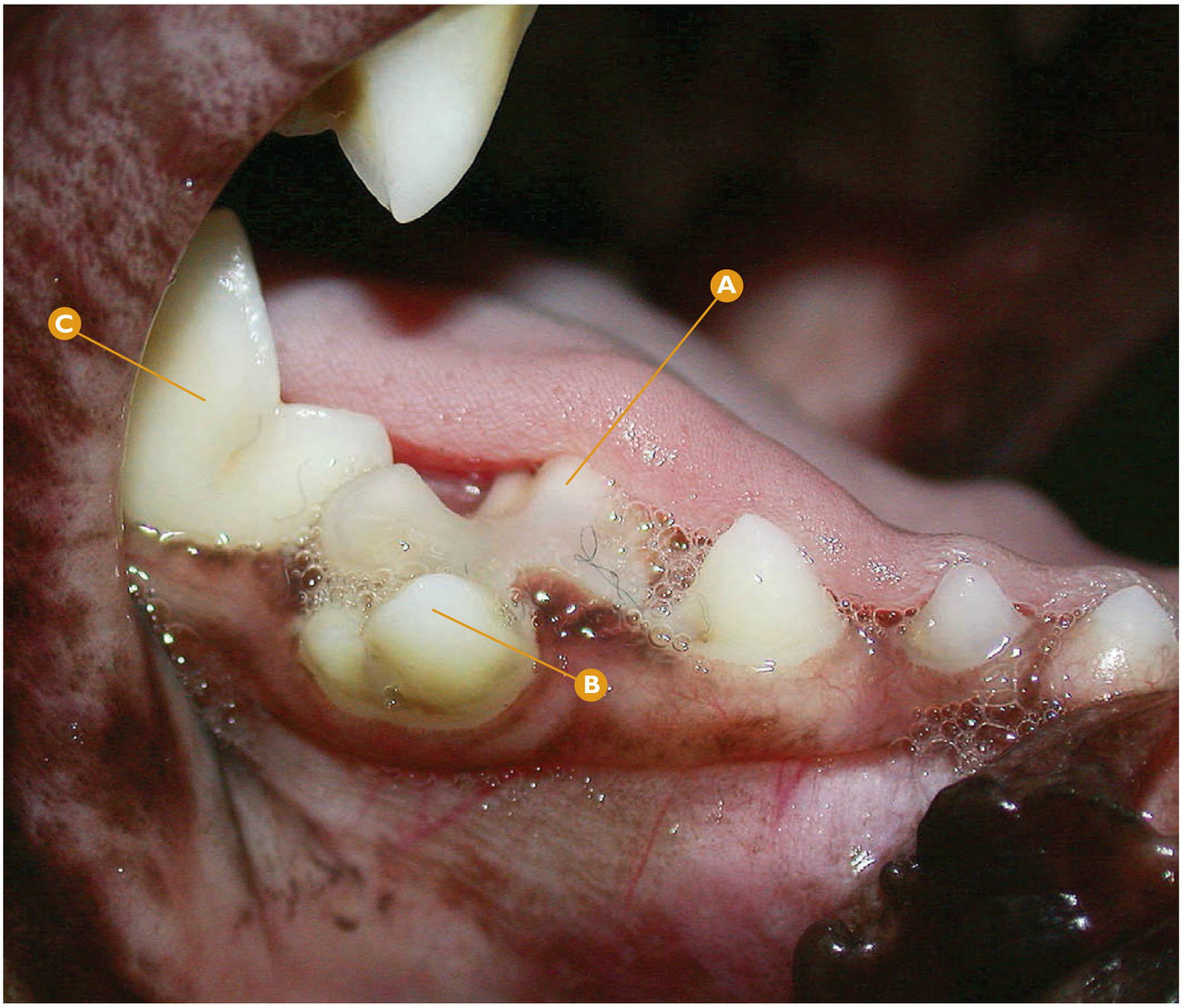

Maloclusión | **Desviación dental**

Desviación vestibular (vestibuloversión) severa del P4mandD (408).

- A Persistencia del P4mandD deciduo.
- B Desviación vestibular del P4mandD (408).
- C M1mandD (409).

Puntos clave del diagnóstico/tratamiento

La persistencia del P4mandD, así como no realizar la ortodoncia interceptiva (extracción) de este diente deciduo a tiempo, provoca una desviación del P4mandD (408) al erupcionar.

Errores comunes

No realizar la extracción de los dientes persistentes puede provocar maloclusiones en los definitivos que, como en esta ocasión, no se podrán corregir sin ayuda de un tratamiento ortodóncico.

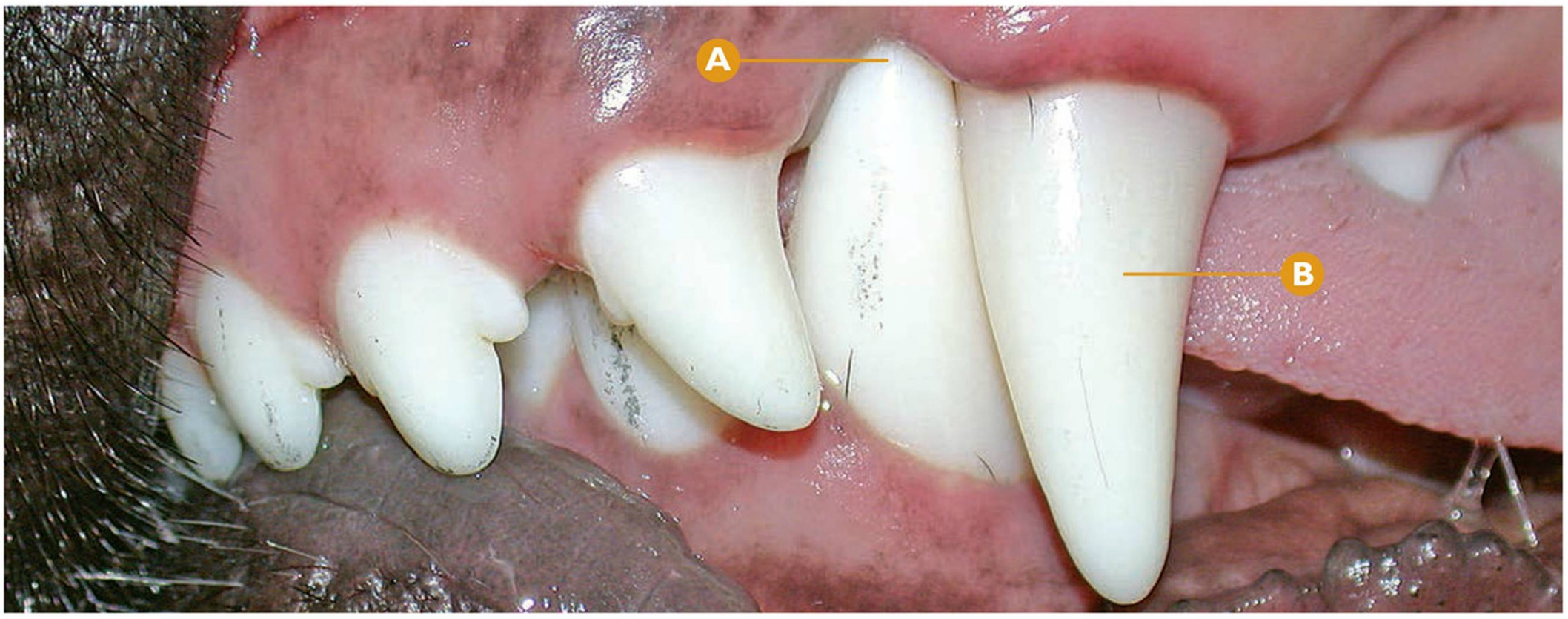

Maloclusión | **Desviación dental** | **Lingualización (linguoversión) del canino inferior**

Lingualización ligera del Cmandl (304).

A Impactación de la cúspide del Cmandl en la encía del espacio interdental mesial al Cmaxl (204).

B Cmaxl (204).

Puntos clave del diagnóstico/tratamiento

La desviación de un diente se refiere a su movimiento respecto a su eje transversal. Cuando la lingualización o linguoversión (desviación hacia lingual) del canino inferior es ligera, como en este caso clínico, no suele provocar sintomatología general, únicamente local, mediante una úlcera o depresión, en el mejor de los casos, de la encía en el espacio interdental entre el I3maxl (203) y el Cmaxl (204). La corrección mediante un plano inclinado (tratamiento ortodóncico) tiene un buen pronóstico en estos casos.

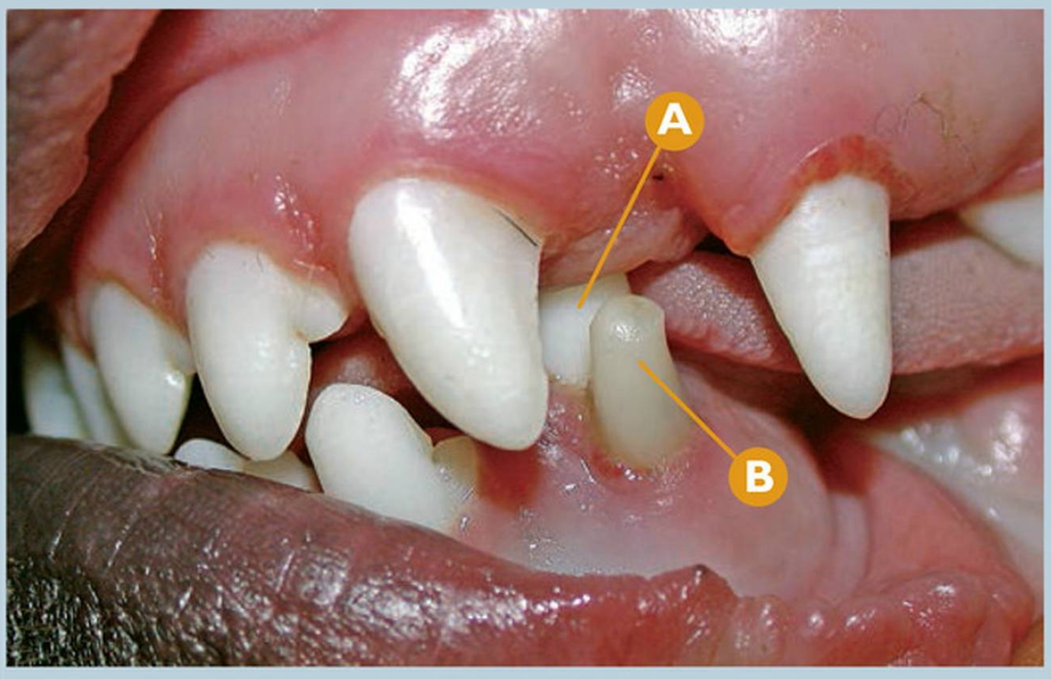

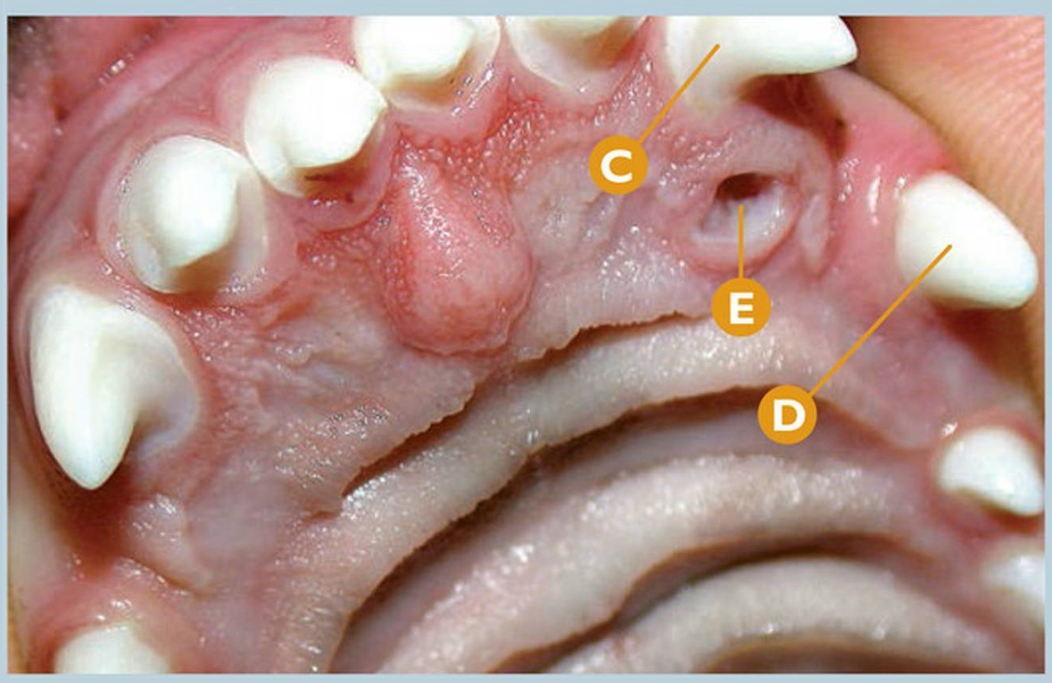

Maloclusión | **Desviación dental** | **Lingualización del canino inferior**

Lingualización severa del Cmandl (304).

A Desviación lingual severa del Cmandl (304).

B Persistencia del Cmandl deciduo (704), con abrasión del tercio coronal de su corona.

C I3maxl (203).

D Cmaxl (204).

E Depresión causada por la impactación de la cúspide del Cmandl (304) en la mucosa palatina del área distopalatina del I3maxl (203).

Puntos clave del diagnóstico/tratamiento

La persistencia de los caninos deciduos inferiores es una de las causas que provocan la lingualización o linguoversión de los caninos permanentes inferiores. En ocasiones, esta maloclusión provoca lesiones en la mucosa palatina por impactación de la cúspide del canino inferior durante la oclusión. El tratamiento primario en este caso clínico es la eliminación de la causa de la maloclusión o la extracción del Cmandl deciduo (704). Tras realizar ésta, habrá que valorar la evolución del proceso y, si la maloclusión no se corrige, plantear tratamientos conservadores (ortodoncia, odontosección con pulpectomía parcial coronal) o no (extracción).

Errores comunes

Este tipo de lingualización severa es, en ocasiones, consecuencia de no realizar un tratamiento de ortodoncia interceptiva (extracción de los dientes persistentes) en las primeros momentos de la persistencia dental de los dientes deciduos. "Esperar a ver cuál es la evolución" cuando existe persistencia de los caninos inferiores puede traer consecuencias relativamente graves como en este caso; los tratamientos de las consecuencias son más complicados y de inferior grado pronóstico que la ortodoncia interceptiva.

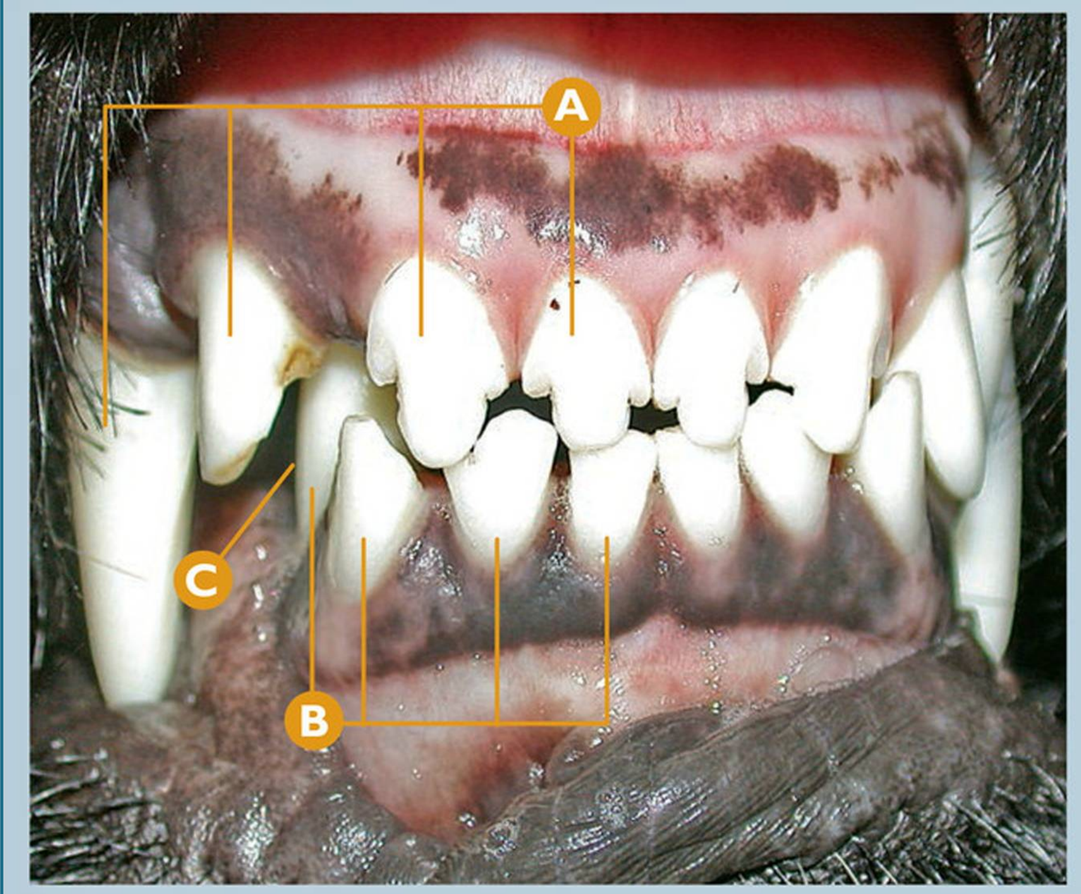

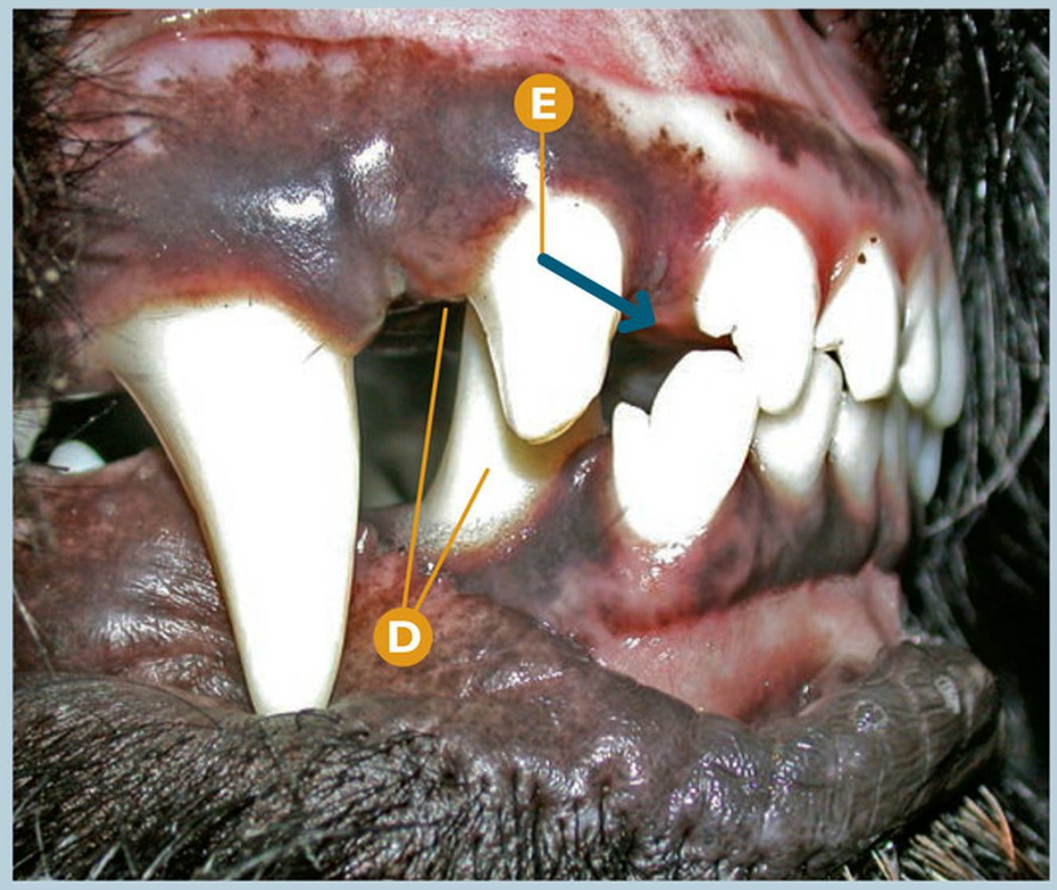



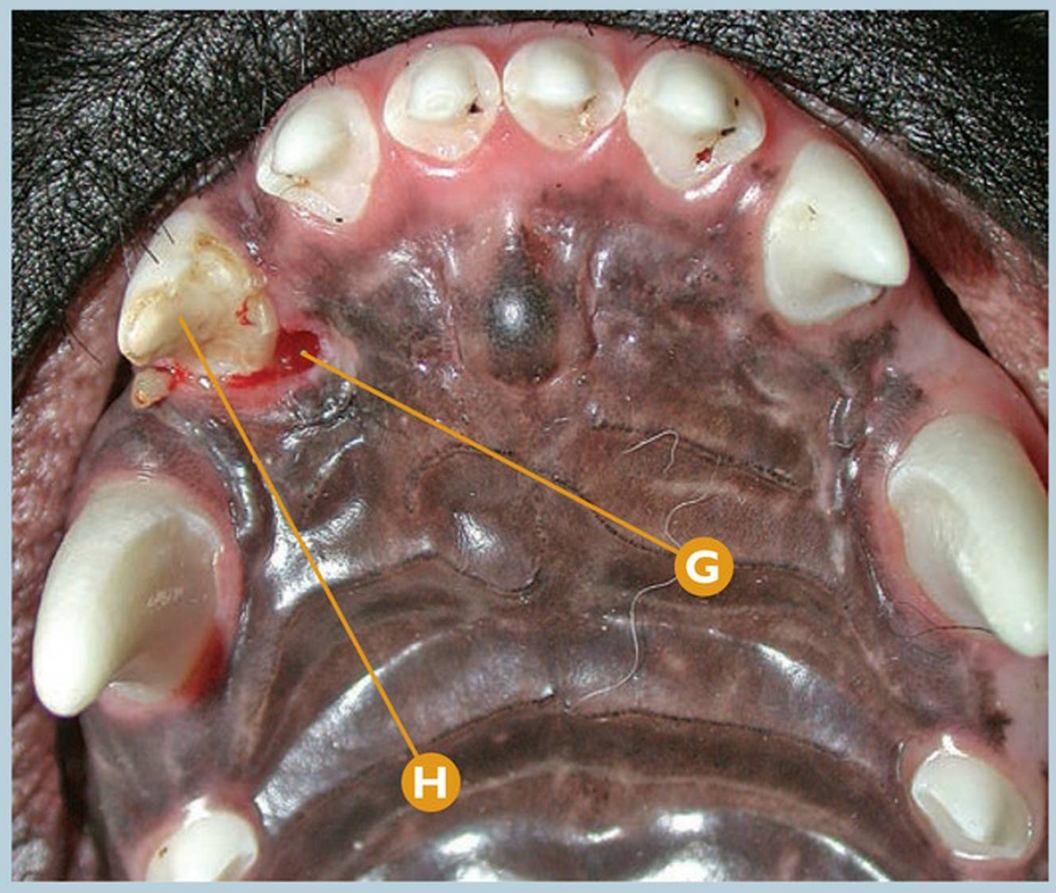

Maloclusión | **Desviación dental** | **Lingualización (linguoversión) del canino inferior**

Lingualización severa del CmandD (404).

A De derecha a izquierda: I1maxD (101), I2maxD (102), I3maxD (103), CmaxD (104).

B De derecha a izquierda: I1mandD (401), I2mandD (402), I3mandD (403), CmandD (404).

C Lingualización severa del CmandD (404), vista rostral.

D Lingualización severa del CmandD (404), vista vestibular derecha.

E Desplazamiento vestibular del I3maxD (103) por impactación del CmandD (404) lingualizado.

F Detalle de la lingualización severa del CmandD (404), vista vestibular derecha.

G Zona de impacto de la cúspide del CmandD (404), provocando una úlcera en la encía y mucosa palatina del I3maxD (103).

H Sospecha de fractura de esmalte /atrición en I3maxI (103) por el impacto de la corona del CmandD (404).

Puntos clave del diagnóstico/tratamiento

En algunos casos clínicos la lingualización del canino inferior es severa, provocando lesiones en tejidos blandos, e incluso duros en el paladar. También esta maloclusión puede provocar lesiones en los dientes (fracturas, atrición) y favorecer la enfermedad periodontal de aquellos dientes contra los que impacta. El tratamiento conservador en este caso fue un plano inclinado (tratamiento ortodóncico), con buen pronóstico y resolución del caso.

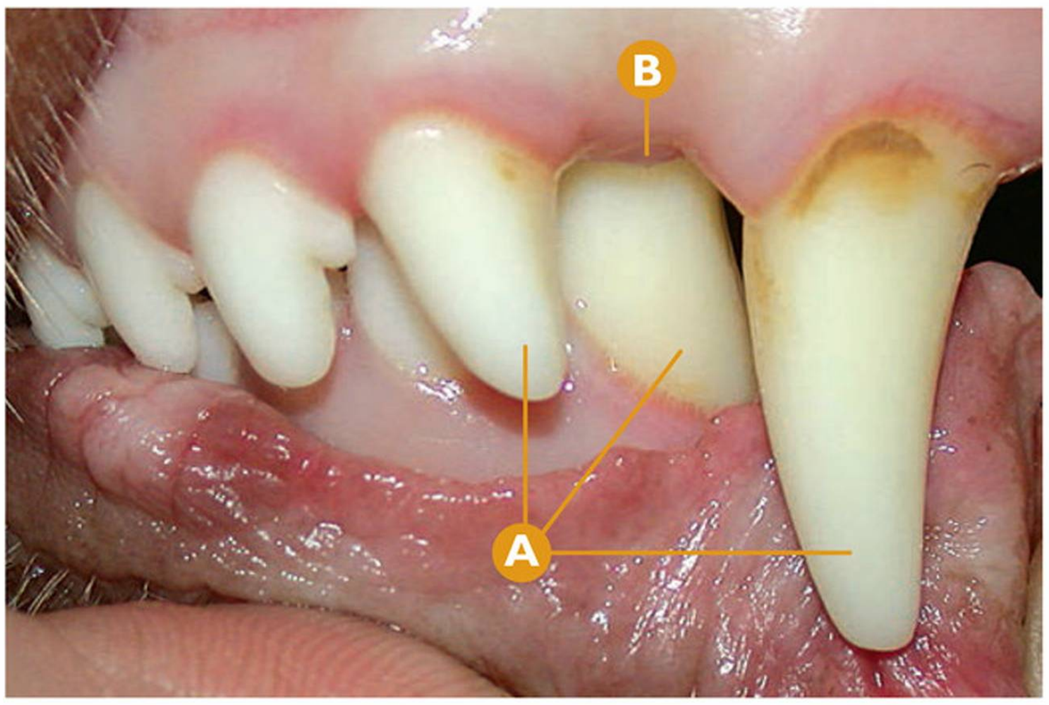

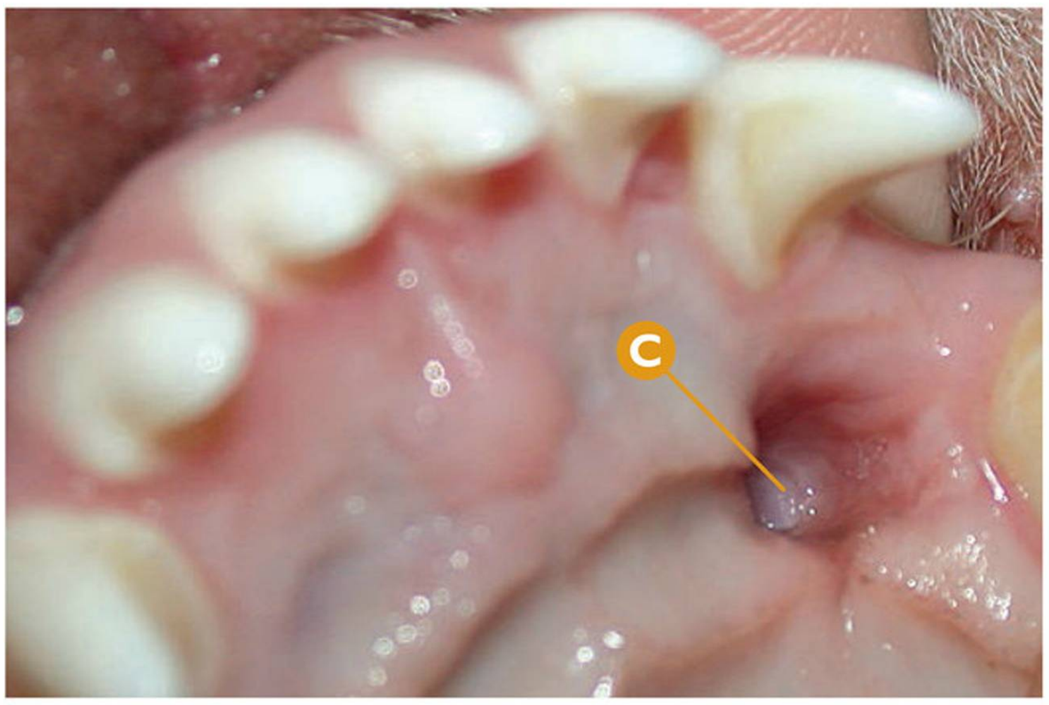

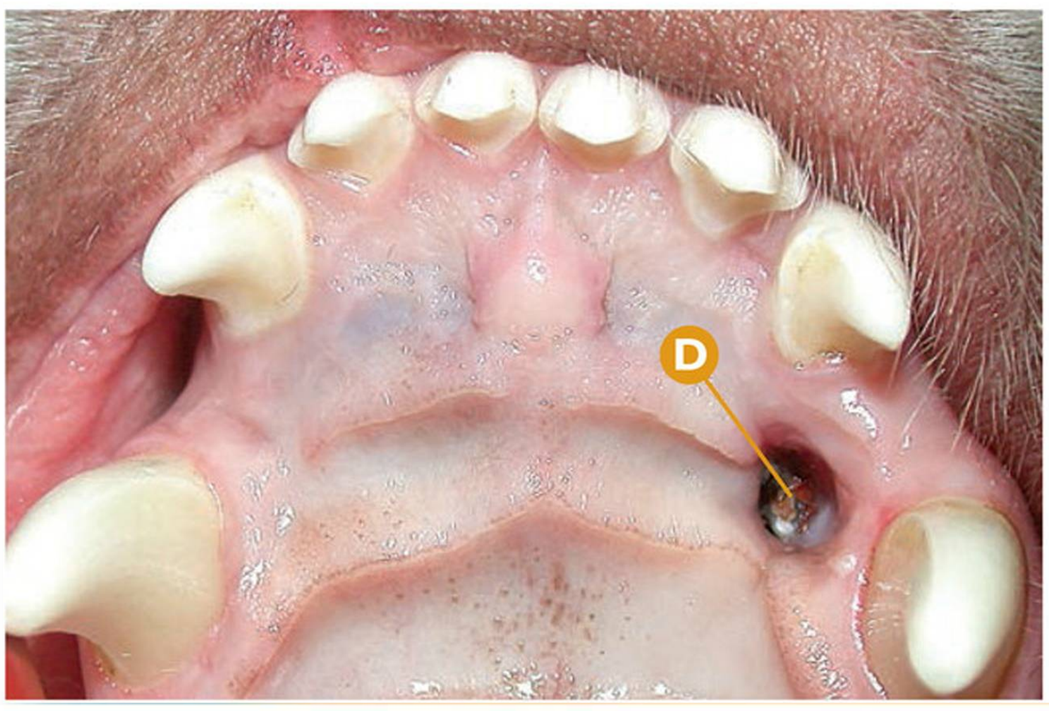



Maloclusión | **Desviación dental** | **Lingualización (linguoversión) del canino inferior**

Lingualización severa del Cmandl (304).

Ⓐ De derecha a izquierda: Cmaxl (204), Cmandl (304) y I3maxl (203).

Ⓑ Lingualización severa del Cmandl (304).

Ⓒ Zona de impacto de la cúspide del Cmandl (304).

Ⓓ Detalle de la zona de impacto de la cúspide del Cmandl (304), en la mucosa palatina, en el área mesiopalatina del Cmaxl (204).

Ⓔ Rx dental: signos radiológicos compatibles con osteolisis moderada, forma redonda, compatible con la lesión provocada por la maloclusión del Cmandl (304).

Puntos clave del diagnóstico/tratamiento

Ocasionalmente, encontramos casos donde la lingualización del canino inferior es severa, provocando lesiones en tejidos blandos y duros del paladar. Estas lesiones podrían llegar a provocar fístulas oronasales, que deberán ser tratadas posteriormente a la corrección de la maloclusión.



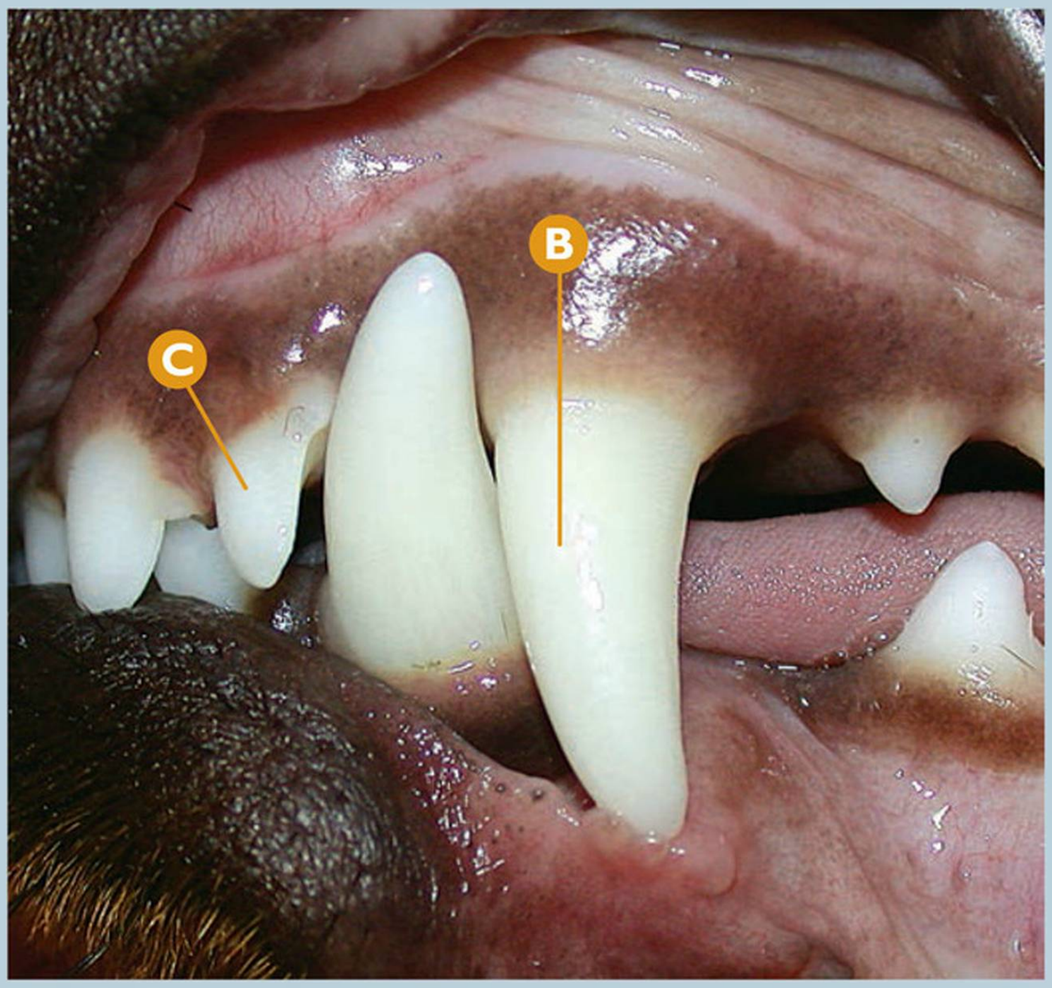

Maloclusión | **Desviación dental** | **Mesialización (mesioversión) del canino superior**

Mesialización (desviación mesial) del CmaxD (104).

- A Mesialización del CmaxD (104).
- B Oclusión correcta del CmaxI (204).
- C Ausencia de erupción completa del I3maxI (203).

Puntos clave del diagnóstico/tratamiento

El Cmand debe ocluir entre el Cmax y el I3max, a la misma distancia entre estos últimos dos dientes, quedando el Cmax distal al Cmand. Cuando se produce una mesialización del Cmax como en este caso, el proceso se invierte, es decir, el Cmand se situa distal al Cmax.



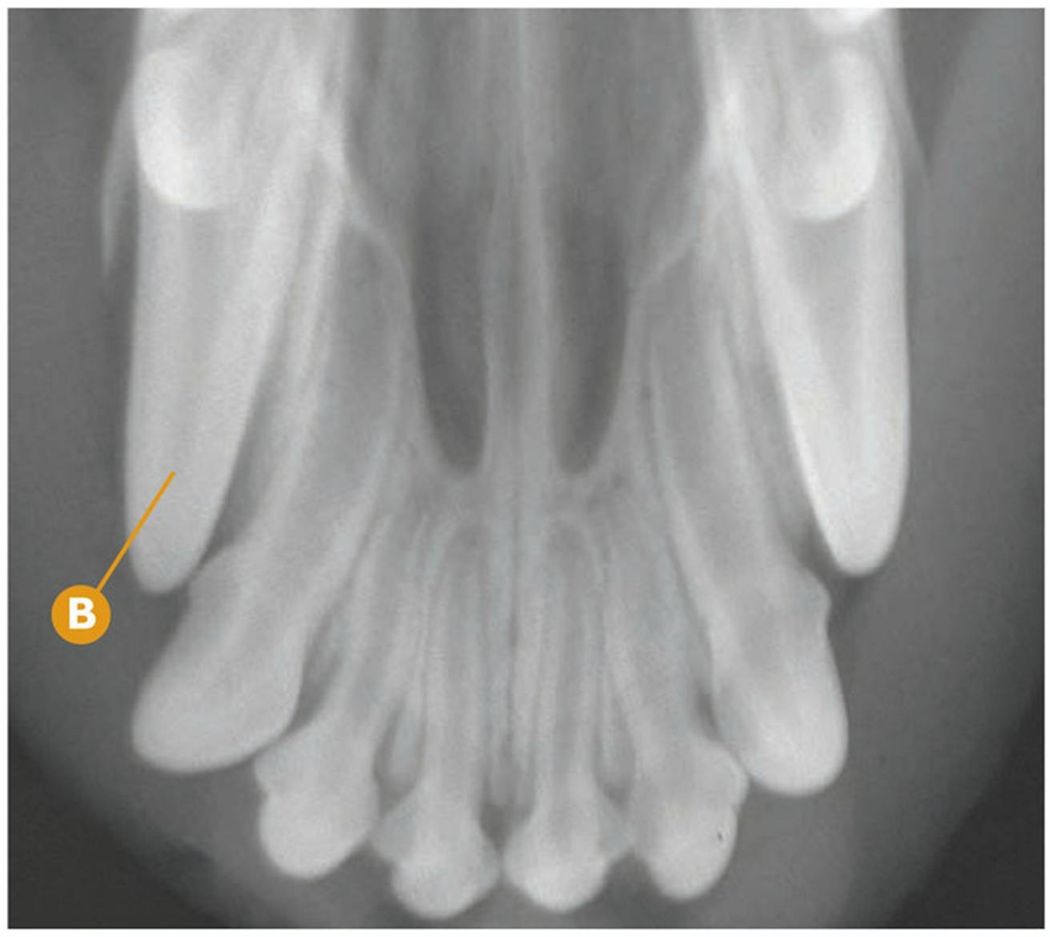

Maloclusión | **Desviación dental** | **Mesialización (mesioversión) del canino superior**

Desviación mesial del CmaxD (104) en su fase inicial durante la erupción.

- A Cúspide del CmaxD (104) con sospecha de desviación mesial.
- B Signos radiológicos que confirman que la cúspide corresponde con el CmaxD (104).

Puntos clave del diagnóstico/tratamiento

Cuando existe la sospecha de la existencia de esta maloclusión por aparición de la cúspide del canino en una localización patológica durante la erupción, debemos confirmar radiológicamente la existencia y adecuada morfología dental, así como proponer un tratamiento adecuado (ortodóncico, si deseamos un tratamiento conservador).

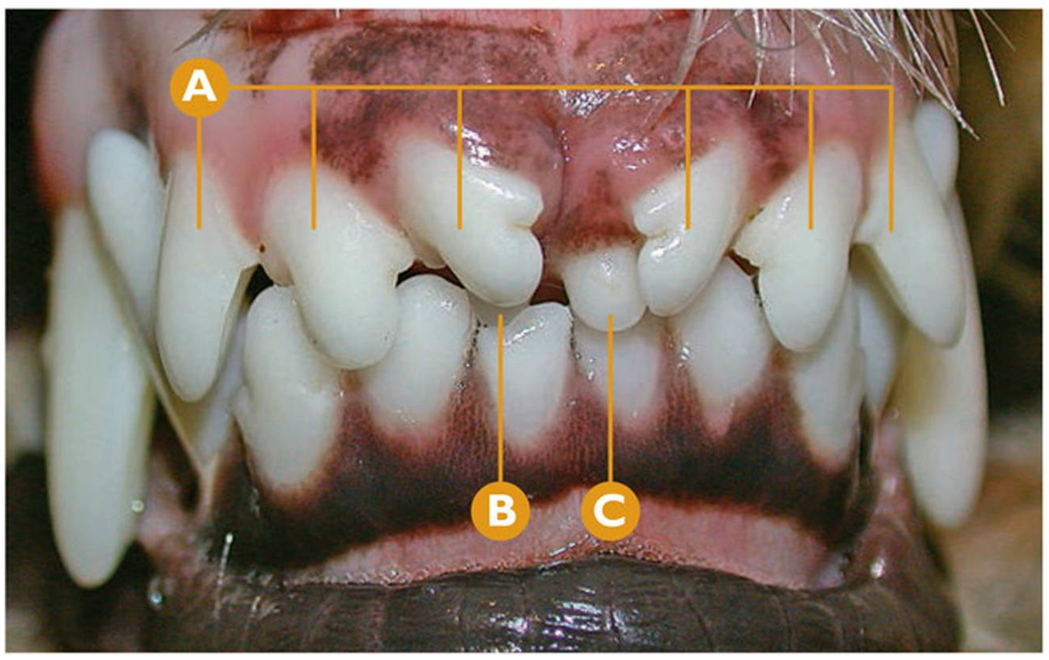

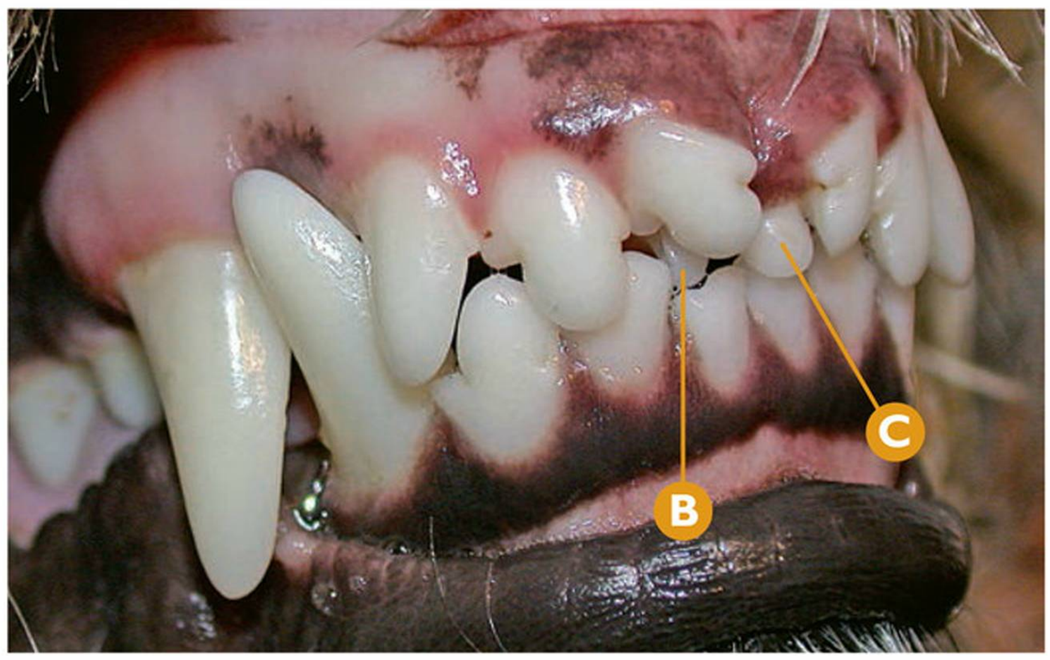

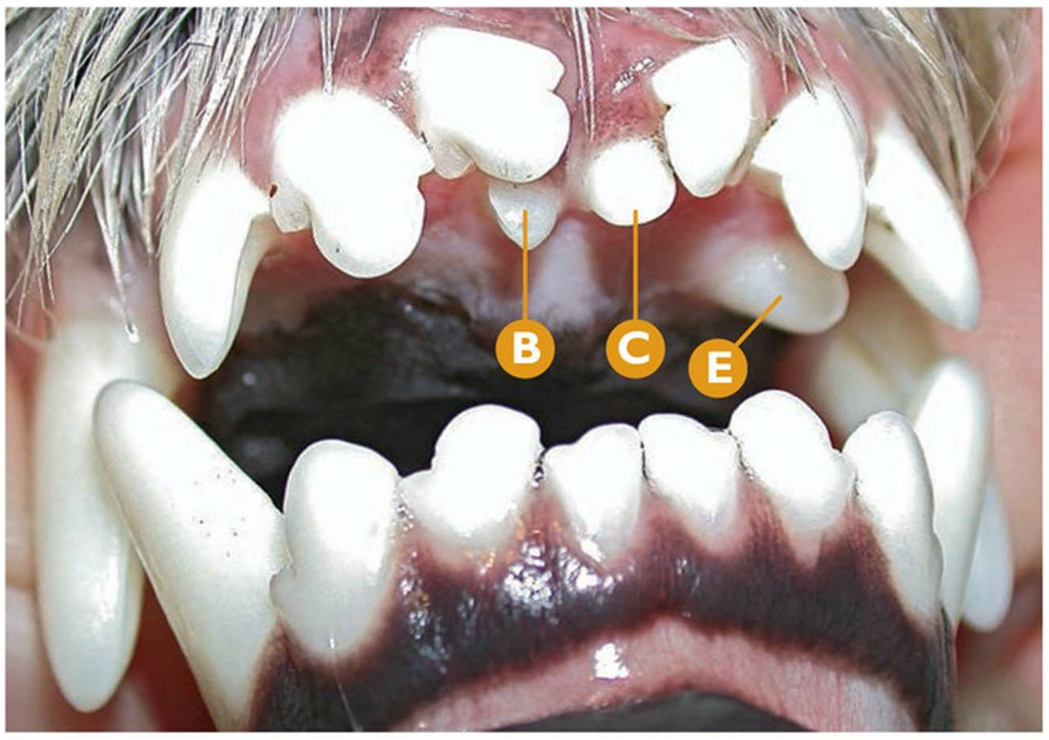

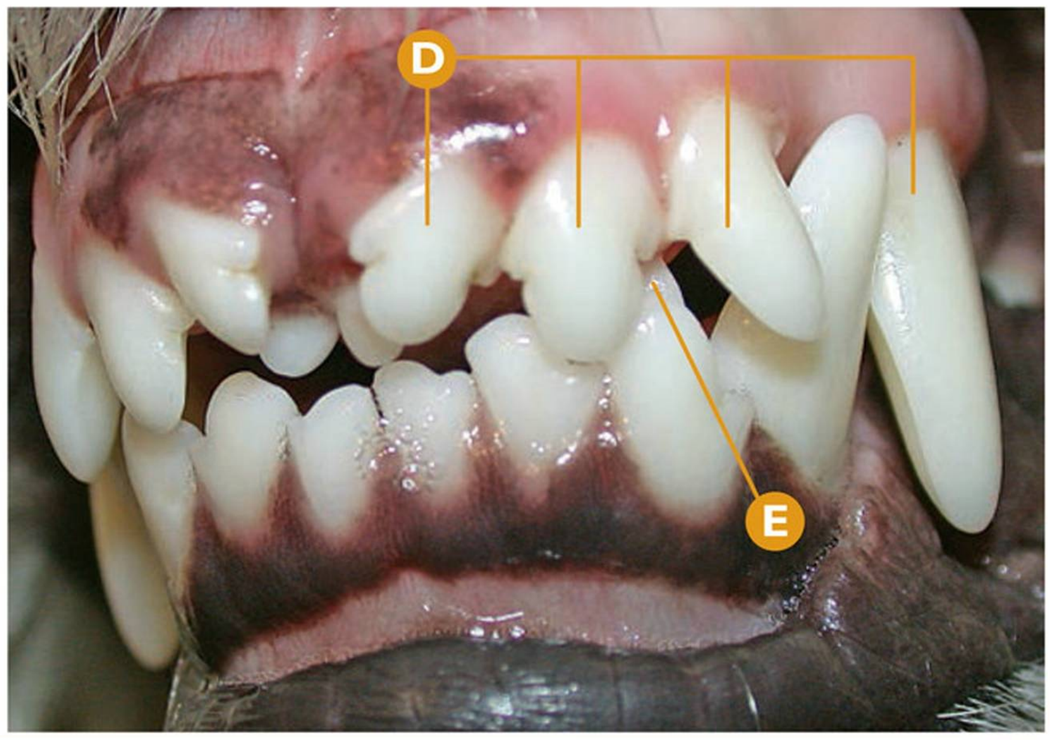

Maloclusión | **Diente supernumerario**

Presencia de tres dientes supernumerarios: I1´maxD (S101), I1´maxI (S201) y C´maxI (S204).

- **A** De derecha a izquierda: I3maxI (203), I2maxI (202), I1maxI (201), I1maxD (101), I2maxD (102) y I3maxD (103).
- **B** I1´maxD (S101).
- **C** I1´maxI (S201).
- **D** De derecha a izquierda: CmaxI (204), I3maxI (203), I2maxI (202) y I1maxI (201).
- **E** C´maxI (S204).

Puntos clave del diagnóstico/tratamiento

Un diente supernumerario es la duplicación de un diente permanente, pudiendo estar erupcionado o no, localizándose su presencia en diferentes regiones ectópicas. La presencia de estos dientes provoca, como ocurre en este caso clínico, apiñamiento y desviación dental de dientes permanentes. La radiología dental previa es imprescindible para el diagnóstico y valoración del tratamiento (extracción dentaria de los dientes supernumerarios).

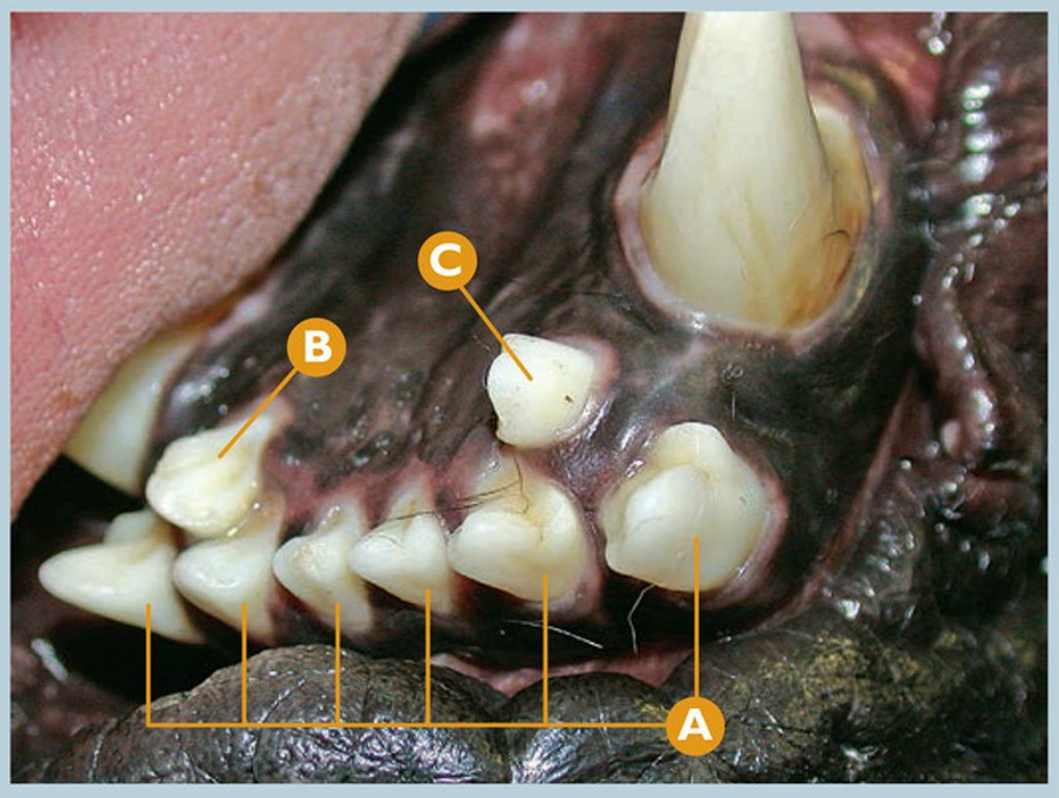

Maloclusión | **Diente supernumerario**

Presencia de dos dientes supernumerarios, I1´mandI (S301) y I2´mandD (S402).

- **A** De derecha a izquierda: I3mandI (303), I2mandI (302), I1mandI (301), I1mandD (401), I2mandD (402) y I3mandD (403),
- **B** I2´mandD (S402).
- **C** I1´mandI (S301).

Puntos clave del diagnóstico/tratamiento

Los dientes supernumerarios, como demuestra este caso, pueden estar íntimamente ligados o no a la localización de su homólogo permanente. La morfología de la corona y la radiología dental nos pueden dar las claves para su identificación.



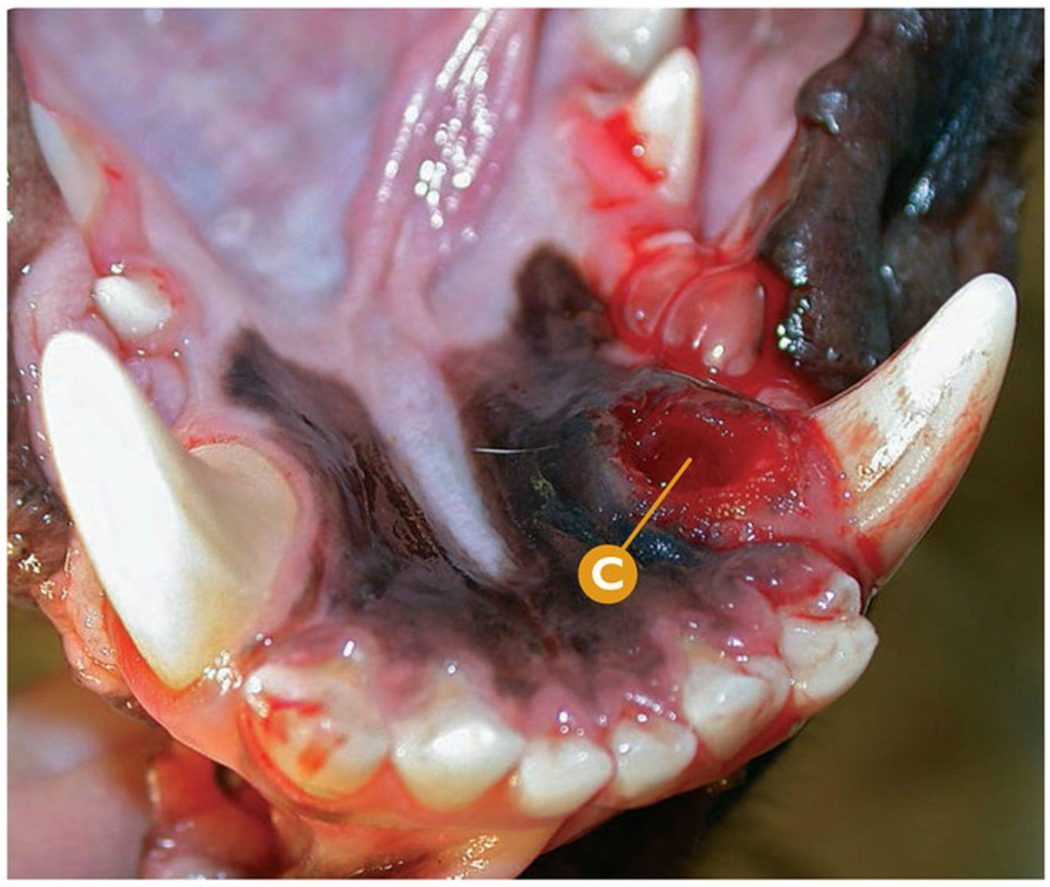



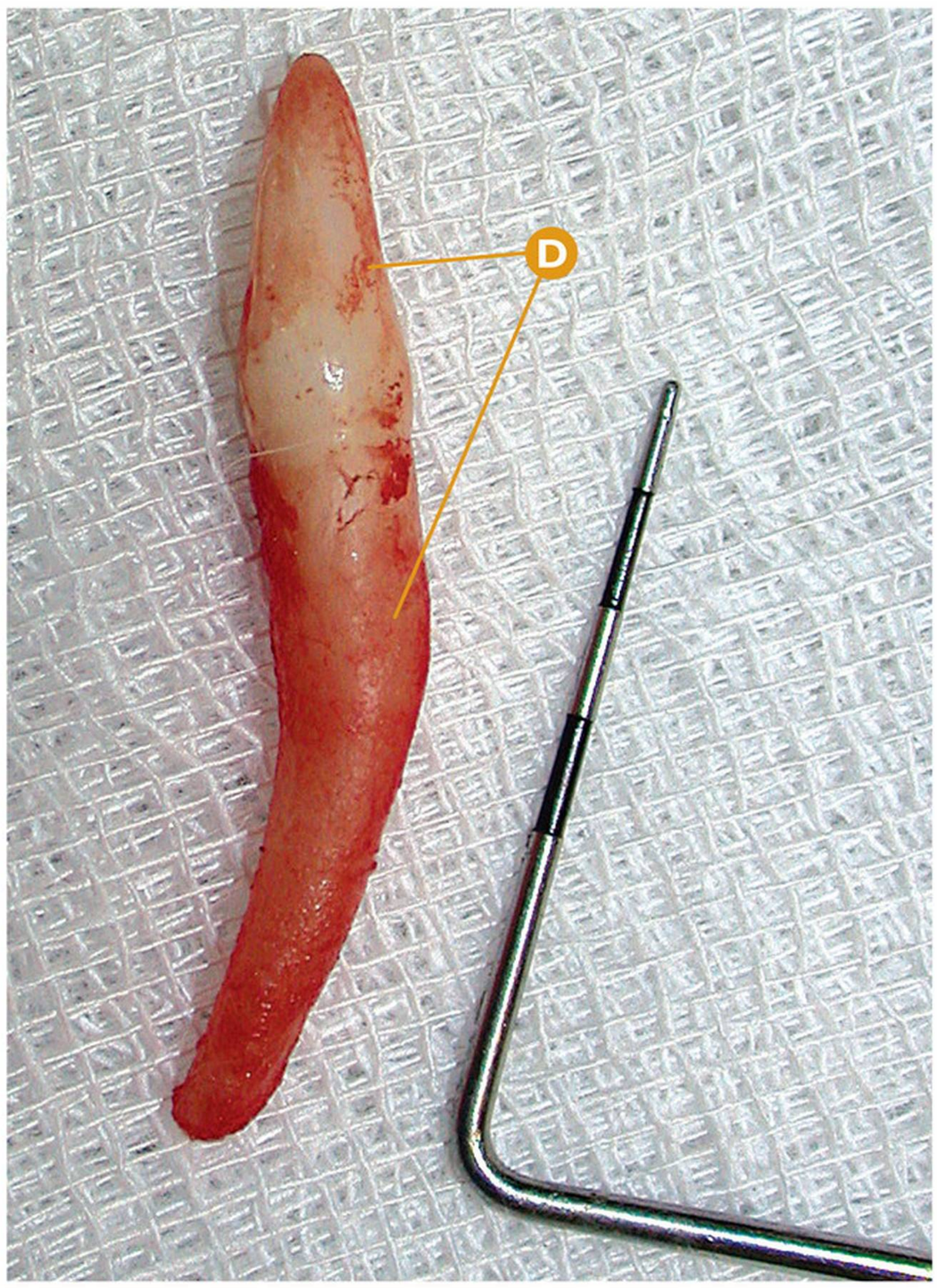

Maloclusión | **Diente supernumerario**

Presencia del diente supernumerario C´mandl (S304).

- **A** De derecha a izquierda: Cmandl (304) y C´mandl (S304).
- **B** Rx dental: signos radiológicos compatibles con la presencia del C´mandl (S304).
- **C** Detalle de la región tras la extracción del C´mandl (S304).
- **D** Detalle del C´mandl (S304), tras extracción.

Puntos clave del diagnóstico/tratamiento

En este caso clínico, la morfología del diente supernumerario, así como la radiología dental nos dan la clave para su identificación. El tratamiento recomendado es la extracción dentaria, pues al localizarse en la región lingual del Cmandl (304), íntimamente ligado a éste, favorecería el avance de la enfermedad periodontal en esa región.



Maloclusión | **Diente supernumerario**

Presencia del diente supernumerario M2´maxI (S210).

- A De derecha a izquierda: M2´maxI (S210), M2maxI (210), M1maxI (209).
- B Rotación del P3maxI (207).
- C Resto de alimento en la superficie oclusal del M1maxI (209).
- D Detalle del M2´maxI (S210).

Puntos clave del diagnóstico/tratamiento

La duplicación del segundo molar superior es poco frecuente. En muchos casos, provoca un apiñamiento dental regional, que favorece el avance de la enfermedad periodontal.



Maloclusión | **Mordida abierta**

Mordida abierta severa por discrepancia severa entre el maxilar y mandíbula.

A Incapacidad de provocar un cierre completo de la cavidad oral por maloclusión, discrepancia severa entre el área superior e inferior de la cavidad oral.

B Oclusión de la zona de los caninos al cierre de la cavidad oral, lado derecho.

C Sospecha de hiperplasia gingival.

D Sospecha de fractura complicada de corona y raíz del I3maxD (103).

E Oclusión de la zona de los caninos al cierre de la cavidad oral, lado izquierdo.

Puntos clave del diagnóstico/tratamiento

La mordida abierta es una maloclusión en la que por discrepancia dental o esquelética se impide el cierre completo de la cavidad oral. Son muchos los factores que pueden influir en esta patología, desde factores de origen dental (congénitos o adquiridos) a aquéllas cuya causa reside en el maxilar o la mandíbula. Este caso es compatible a su vez con una *wry mouth* o desviación de la línea media.

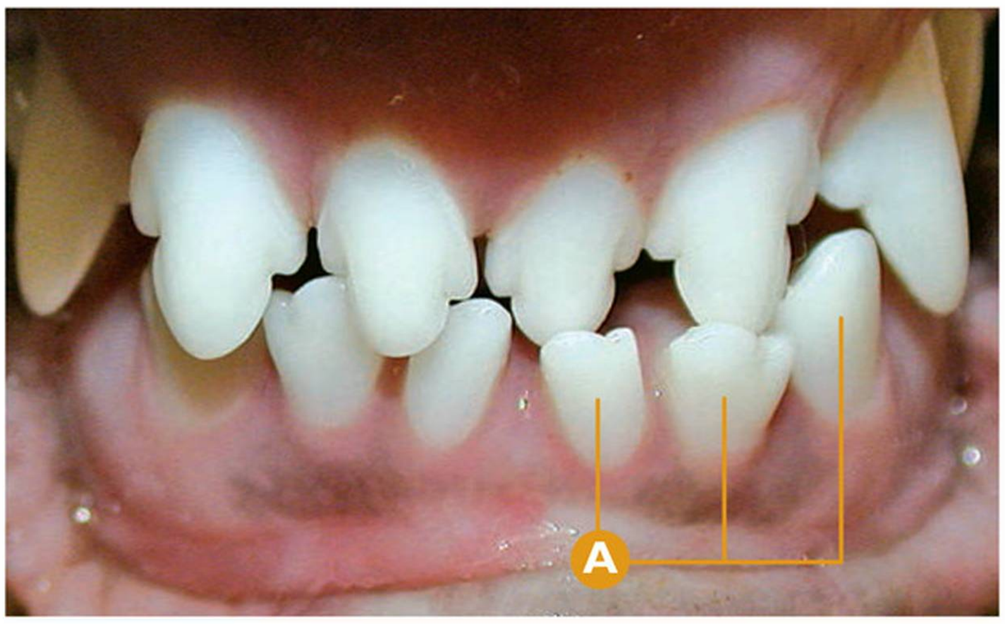

Maloclusión | **Mordida cruzada anterior**

Mordida cruzada anterior (rostral).

A Derecha a izquierda: maloclusión de I3mandI (303), I2mandI (302), I1mandI (301).

Puntos clave del diagnóstico/tratamiento

En este caso clínico existe una mordida cruzada anterior, en la que los tres incisivos inferiores izquierdos (I3mandI, I2mandI, I1mandI) se sitúan en el área mesial/mesiovestibular de sus homólogos superiores. En una oclusión fisiológica normal deberían ocluir distalmente a éstos últimos. Existen numerosas opciones de mordida cruzada anterior, considerándose éstas en la mayoría de las ocasiones de origen congénito, bien por una persistencia de los incisivos deciduos, bien por una discrepancia entre maxilar y mandíbula. La importancia del proceso radica en un mayor avance de la enfermedad periodontal regional.

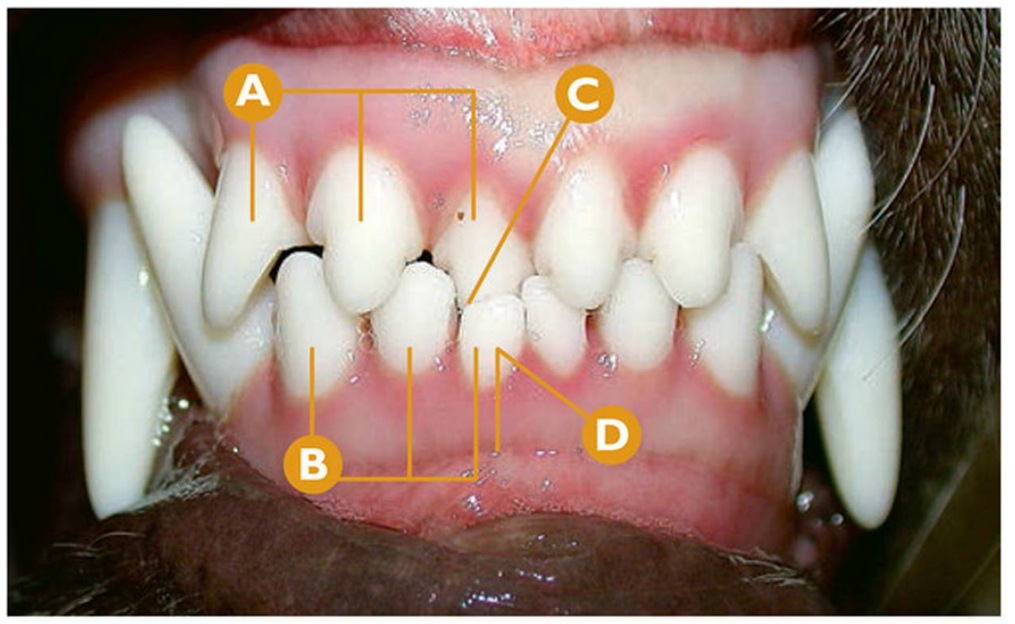

Maloclusión | **Mordida cruzada anterior**

Mordida cruzada anterior (rostral).

A De derecha a izquierda: I1maxD (101), I2maxD (102), I3maxD (103).

B De derecha a izquierda: I1mandD (401), I2mandD (402), I3mandD (403).

C Contacto del área distal de la corona del I1mandD (401), con el área mesiovestibular de la cúspide del I1maxD (101).

D Ligera desviación mesial del I1mandD (401), debido a la maloclusión.

Puntos clave del diagnóstico/tratamiento

En esta ocasión, existe una mordida cruzada anterior debido a la maloclusión única de un diente. En estos casos, en los que la maloclusión se limita a una única región, los tratamientos correctivos ortodóncicos tienen un buen pronóstico.

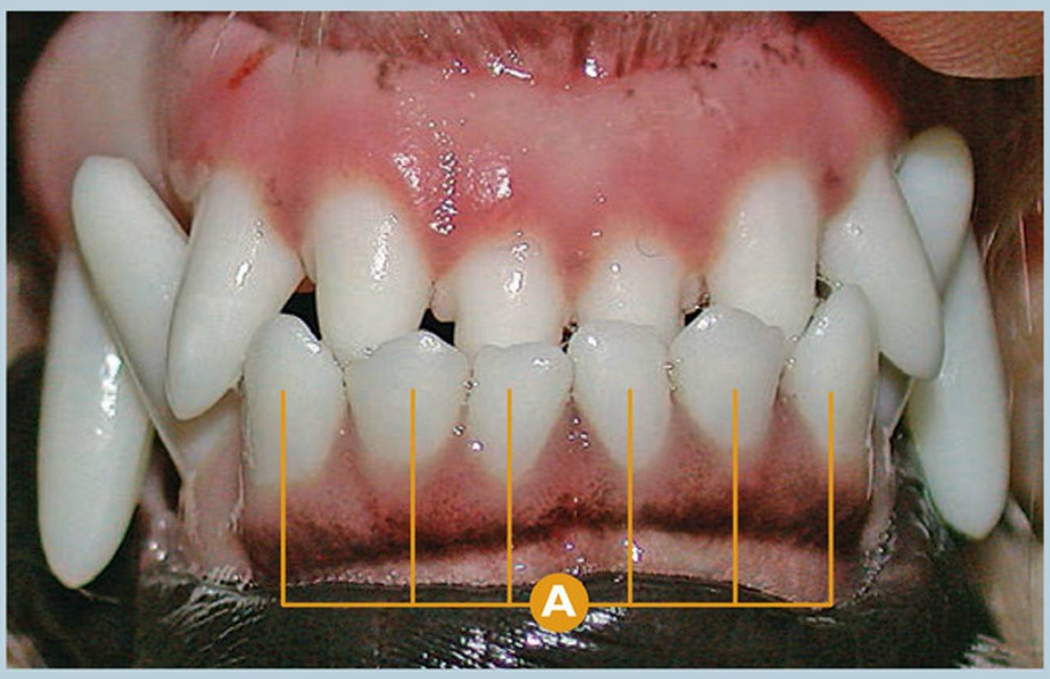



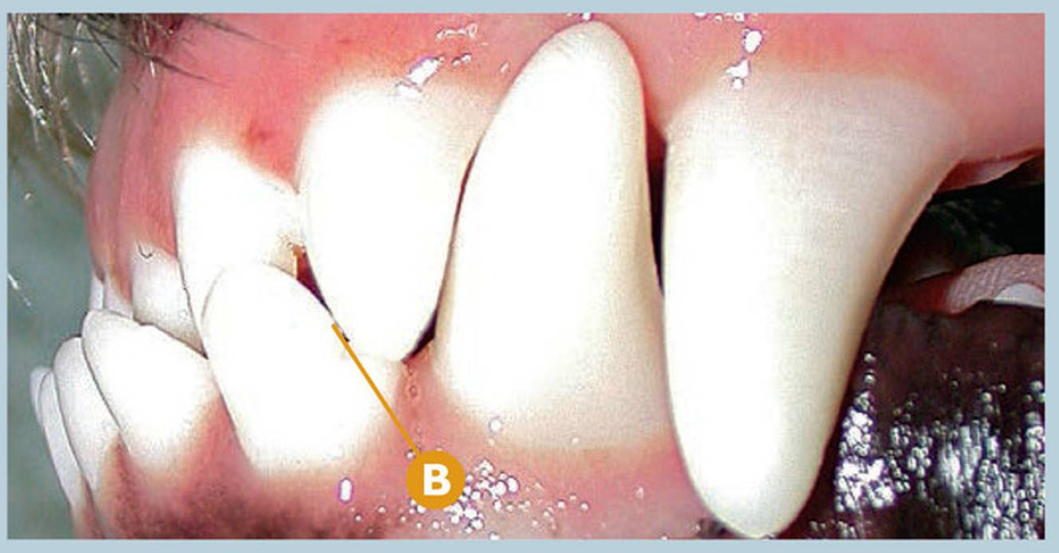

Maloclusión | **Mordida cruzada anterior**

Mordida cruzada anterior (rostral) completa.

A De derecha a izquierda: maloclusión de I3mandI (303), I2mandI (302), I1mandI (301), I1mandD (401), I2mandD (402), I3mandD (403).

B Contacto del área distal de la corona del I3mandI (303) con el área mesial de la corona del I3maxI (203).

C Contacto del área distal de la corona del I3mandD (403) con el área mesial de la corona del I3maxD (103).

Puntos clave del diagnóstico/tratamiento

En ocasiones encontramos una mordida cruzada anterior completa, en la que el área distal o distolingual de todos los incisivos inferiores contacta con el área mesial o mesiovestibular de sus homólogos superiores. El contacto entre estos dientes, durante la oclusión, favorecerá probablemente el avance de la enfermedad periodontal en esta región.

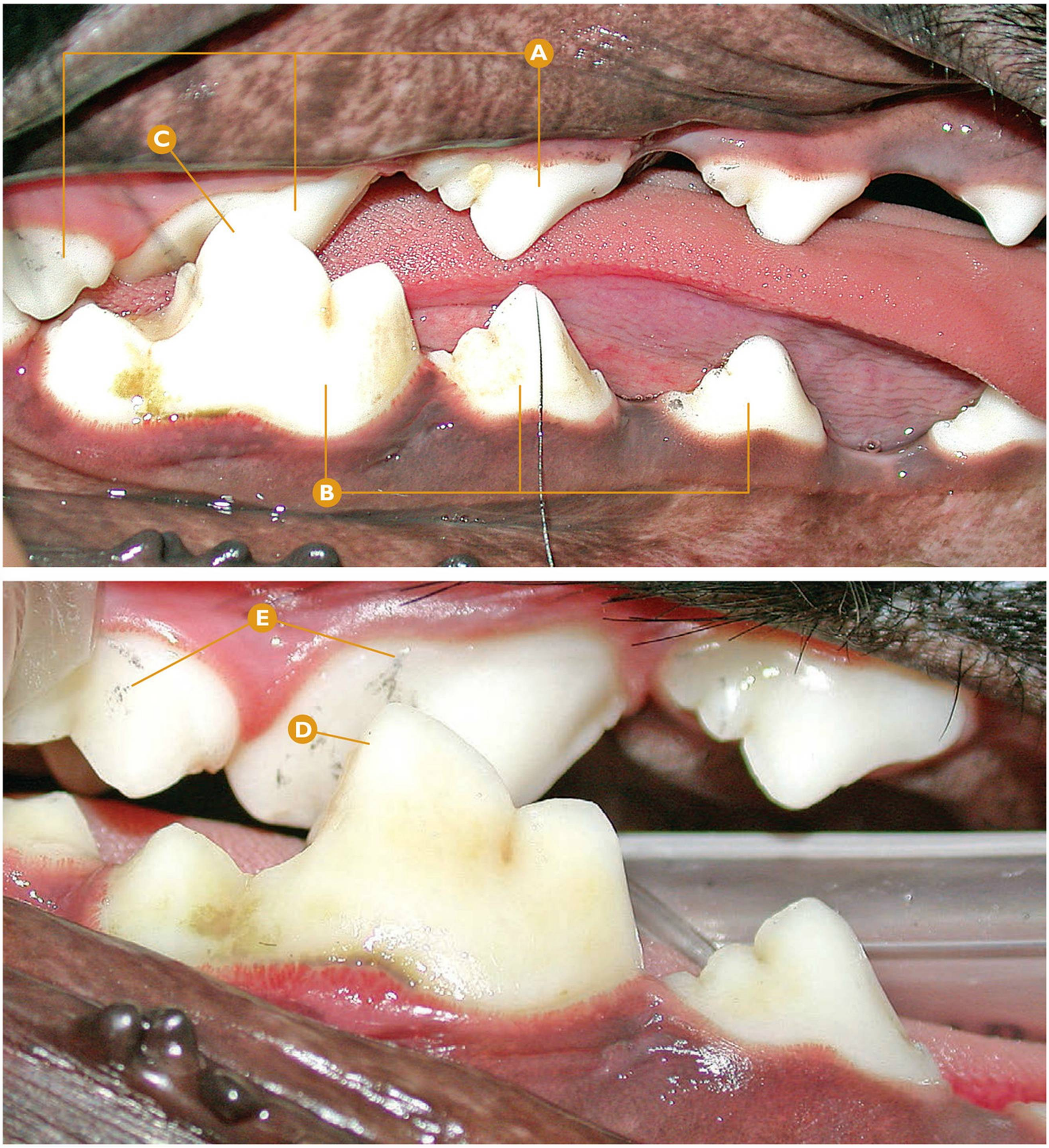

Maloclusión **Mordida cruzada posterior**

Mordida cruzada posterior (distal).

- A De derecha a izquierda: P3maxD (107), P4maxD (108) y M1maxD (109).
- B De derecha a izquierda: P3mandD (407), P4mandD (408) y M1mandD (409).
- C Maloclusión en la que la superficie lingual del M1mandD (409) ocluye con la superficie vestibular del P4maxD (108).
- D Detalle de la mordida cruzada posterior (distal).
- E Tinción metálica.

Puntos clave del diagnóstico/tratamiento

En este caso clínico, existe una mordida cruzada posterior, en la que la superficie lingual del M1mandD (409) ocluye con la superficie vestibular del P4maxD (108), en lugar de hacerlo en el área palatina, de este último. Esta infrecuente maloclusión se debe normalmente a un maxilar anormalmente estrecho o a una mandíbula excepcionalmente ancha en la región posterior. El tratamiento está basado en aquellas acciones encaminadas a evitar las lesiones en tejidos blandos, así como el control del avance de la enfermedad periodontal en esa región.

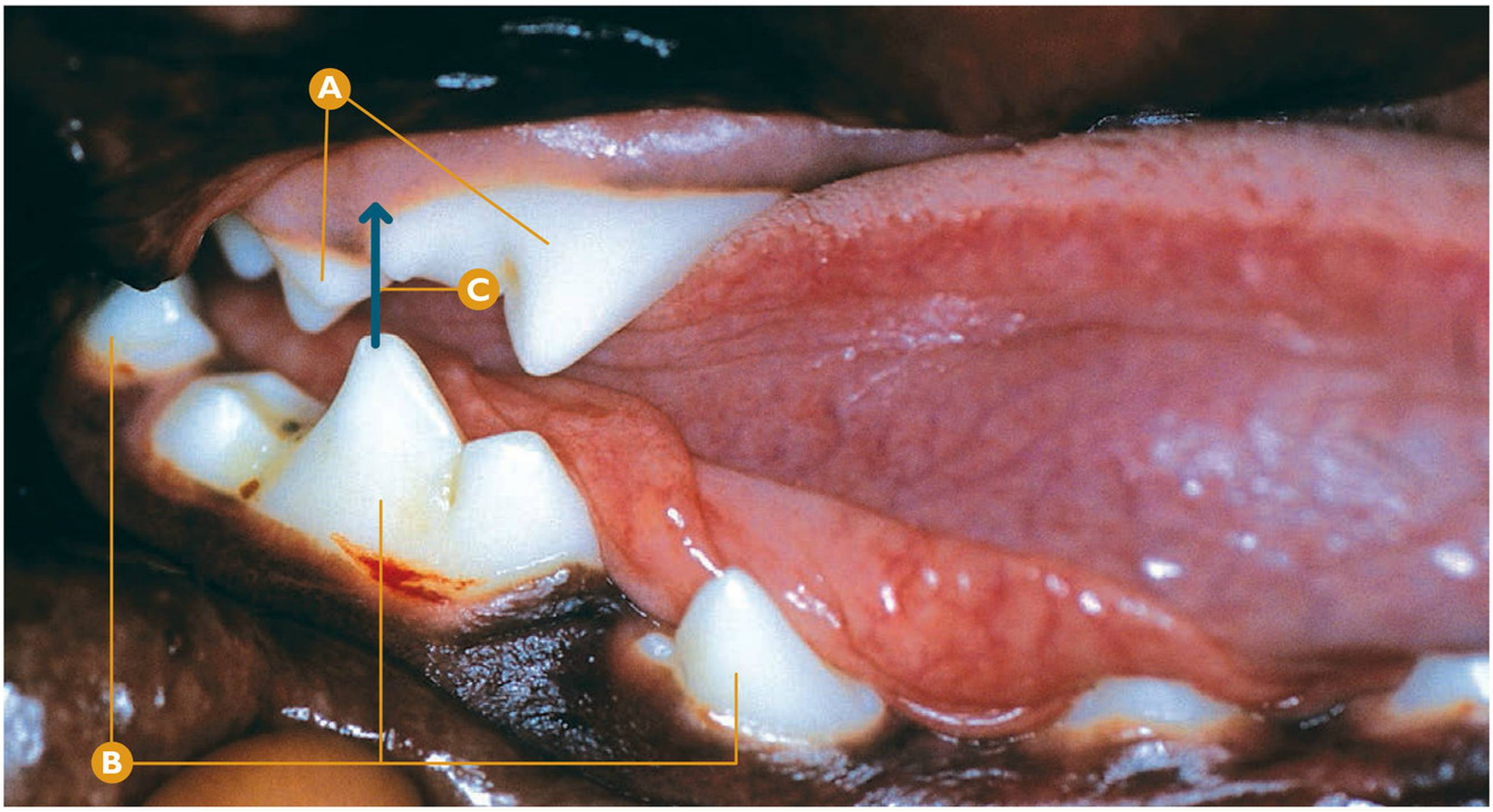

Maloclusión | **Mordida cruzada posterior**

Mordida cruzada posterior (distal).

A De derecha a izquierda: P4maxD (108) y M1maxD (109).

B De derecha a izquierda: P4mandD (408), M1mandD (409) y M2mandD (410).

C Detalle de la mordida cruzada posterior (distal).

Puntos clave del diagnóstico/tratamiento

Este es otro caso clínico típico en el que la superficie lingual del M1mandD (409) ocluye en la zona vestibular del P4maxD (108). A pesar de que en la mayoría de las ocasiones, esta maloclusión no requiere un tratamiento, debemos recomendar control exhaustivo de la enfermedad periodontal en esta región.

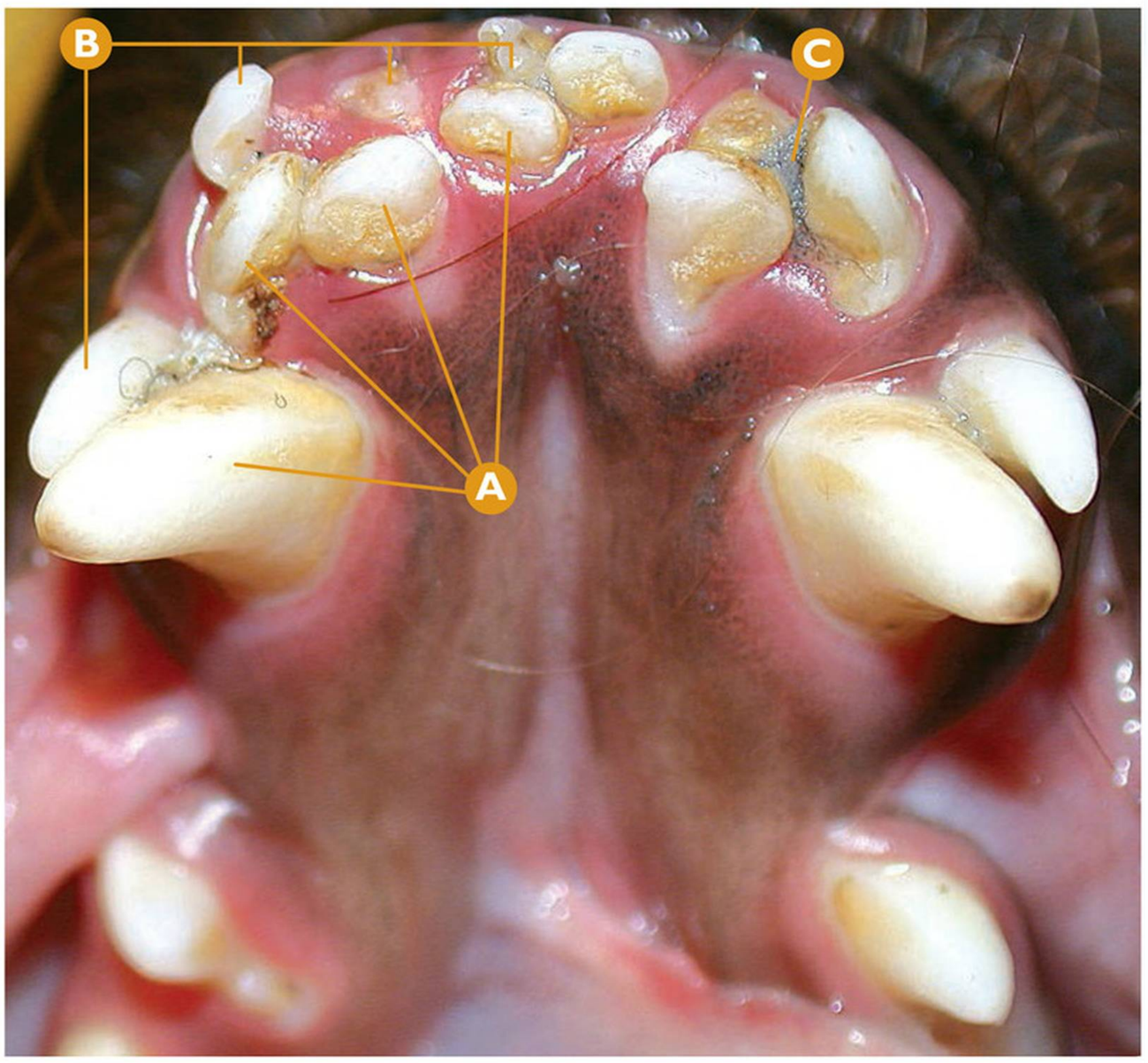

Maloclusión | **Persistencia dental**

Persistencia de caninos e incisivos inferiores.

A De derecha a izquierda: I1mandI (301), I2mandI (302), I3mandI (303), CmandI (304).

B De derecha a izquierda: I1mandI deciduo (701) , I2mandI deciduo (702), I3mandI deciduo (703), CmandI deciduo (704).

C Impactación de pelo.

Puntos clave del diagnóstico/tratamiento

El término "persistente" se refiere a aquellos dientes deciduos que han "fallado" en la exfoliación. La existencia conjunta en espacio y tiempo de dientes deciduos y permanentes causa una maloclusión de estos últimos y puede provocar, como en este caso, impactación de pelos y acúmulación severa de placa bacteriana, favoreciendo la evolución de la enfermedad periodontal.

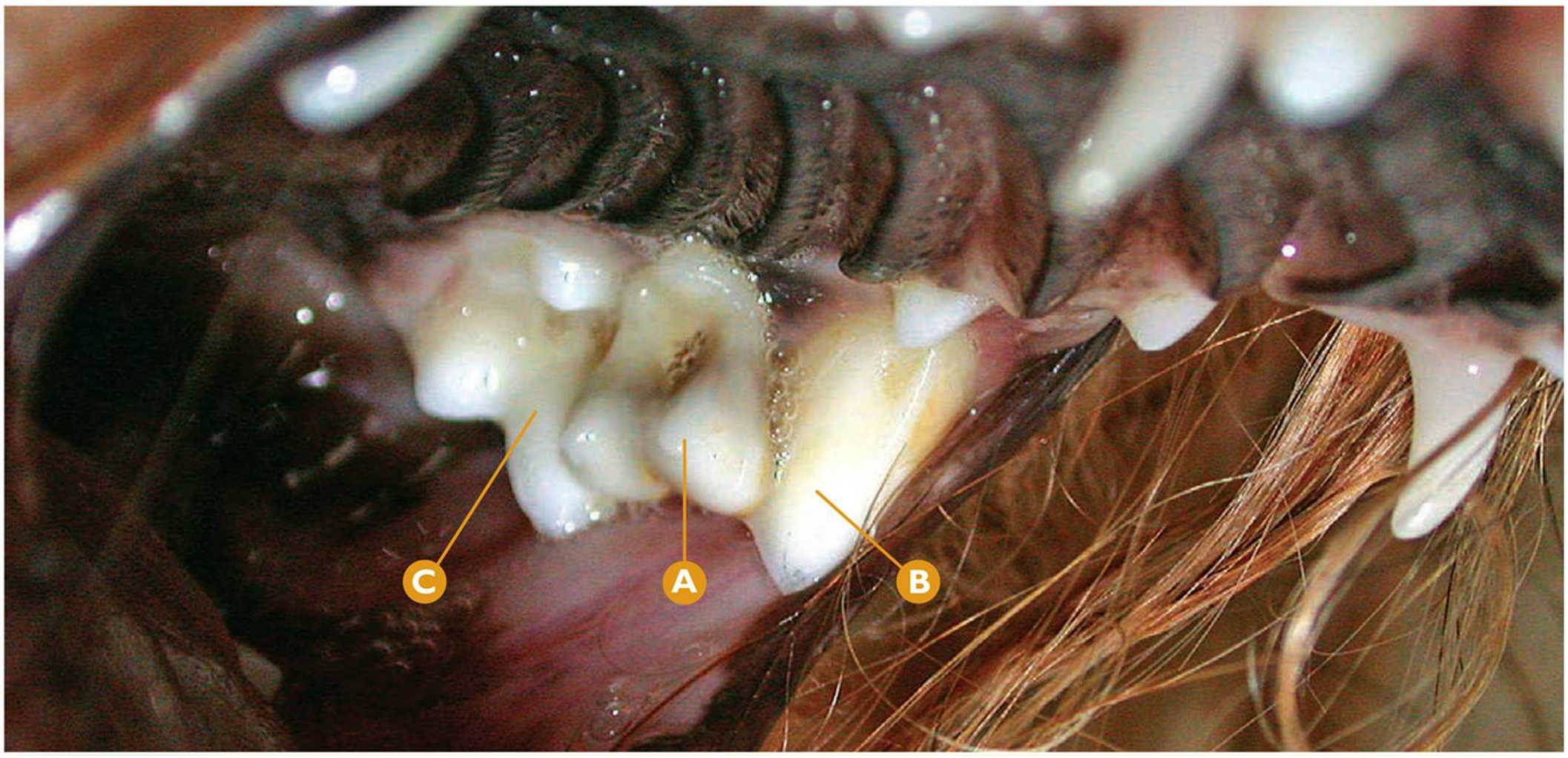

Maloclusión | **Persistencia dental**

Persistencia de P4maxI deciduo (608).

A P4maxI deciduo (608).

B P4maxI (208).

C M1maxI (209).

Puntos clave del diagnóstico/tratamiento

En ocasiones, la persistencia del P4maxI deciduo, puede interferir en la erupción del los dientes definitivos, especialmente del P4maxI y M1maxI, provocando erupciones incompletas o rotaciones y desviaciones dentales.

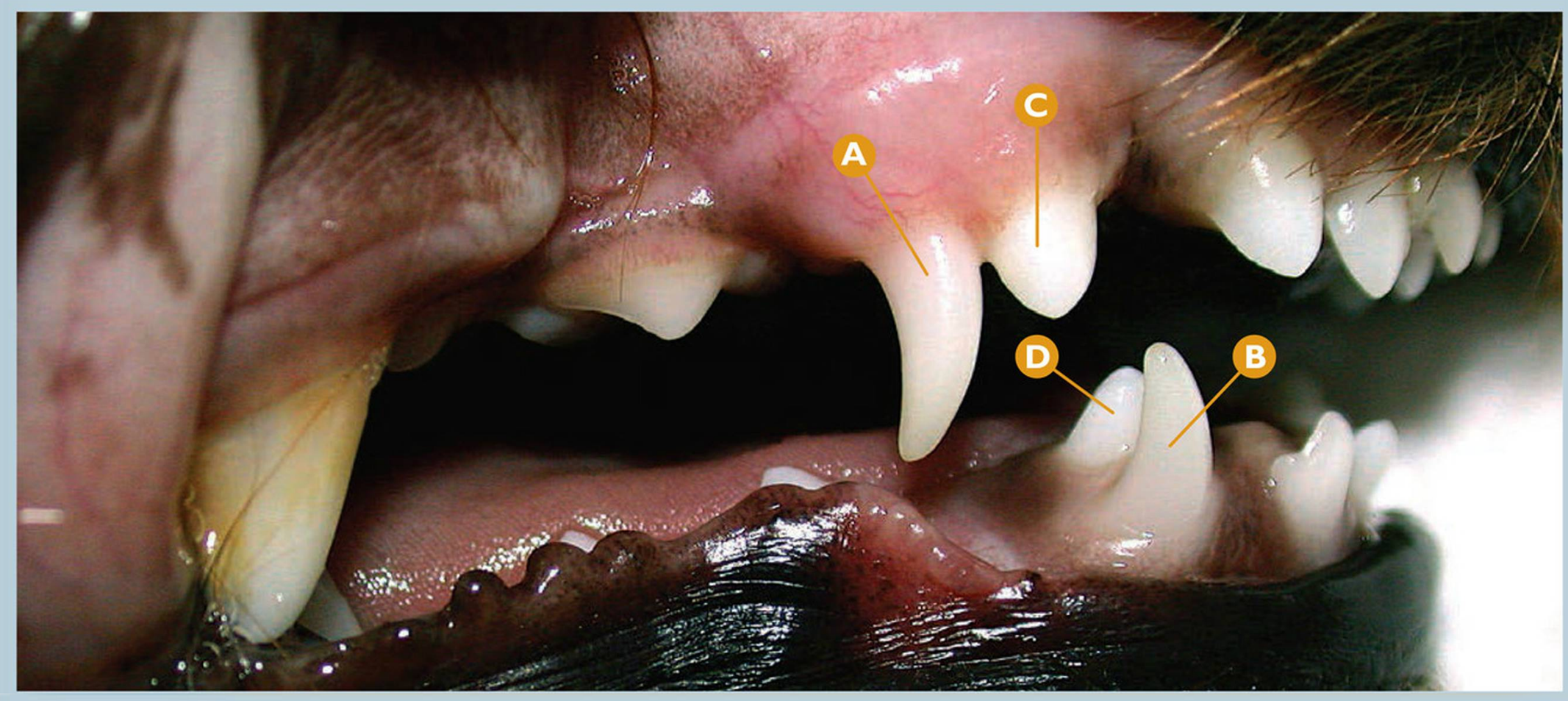

Maloclusión | **Persistencia dental**

Persistencia de CmaxD deciduo (504) y CmandD deciduo (804).

A CmaxD deciduo (504).

B CmandD deciduo (804).

C CmaxD (104), erupción incompleta.

D CmandD (404), erupción incompleta.

Puntos clave del diagnóstico/tratamiento

En este momento, en el que coexisten el canino deciduo y el canino permanente correspondiente (éste ultimo no erupcionado completamente), es el momento en el que deberemos realizar un tratamiento ortodóncico interceptivo de la dentición temporal (extracción de dientes deciduos), para la prevención tanto de maloclusiones como del avance de la enfermedad periodontal entre ambos dientes.

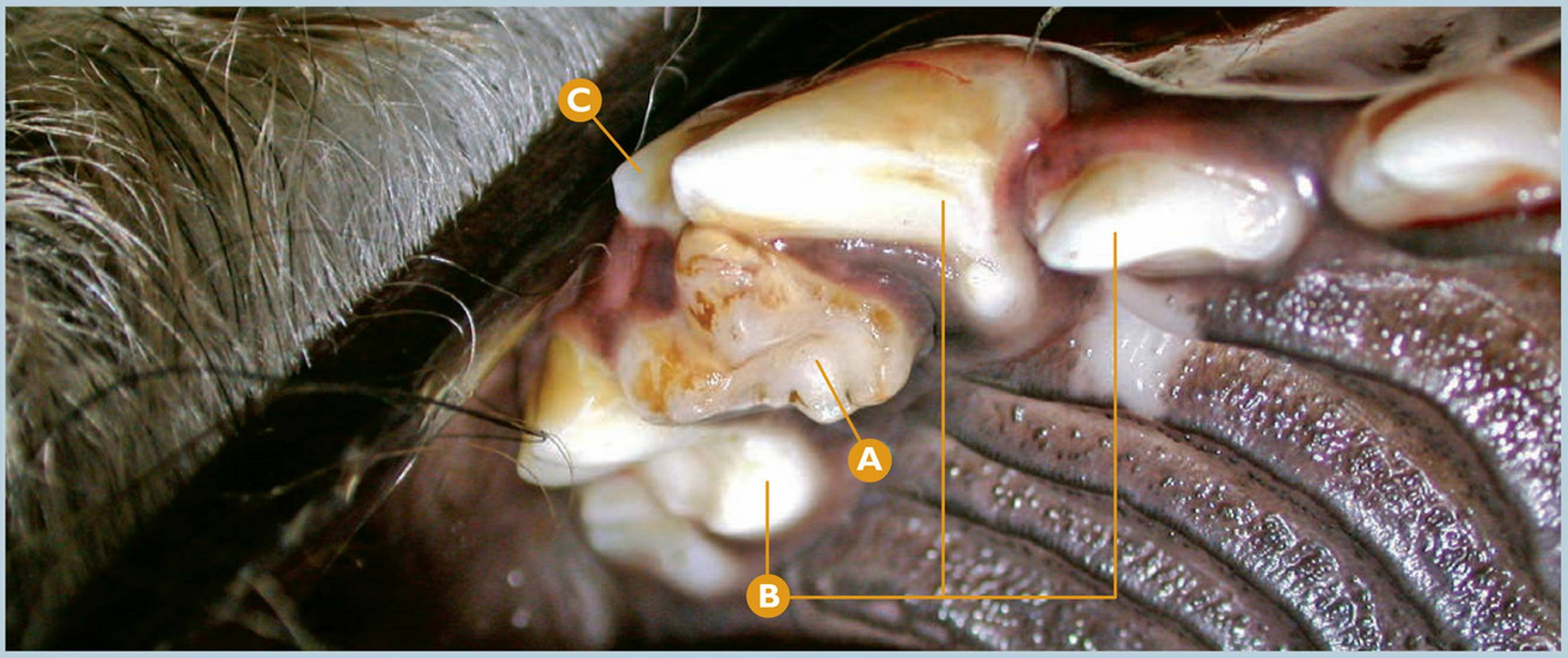

Maloclusión | **Persistencia dental**

Persistencia de P4maxD deciduo (508).

A P4maxD deciduo (508).

B De derecha a izquierda: P3maxD (107), P4maxD (108), M1maxD (109).

C Rotación vestibular del área distal del P4maxD (108).

Puntos clave del diagnóstico/tratamiento

La persistencia del P4maxD deciduo provoca, en muchas ocasiones, maloclusiones con rotación y desviación de los dientes permanentes regionales. En este caso, existe una rotación vestibular del área distal del P4maxD (108), provocando un espacio interdental patológico entre el P4maxD (108) y el M1maxD (109). Debemos realizar un tratamiento ortodóncico interceptivo mediante la extracción del P4maxD deciduo (508).

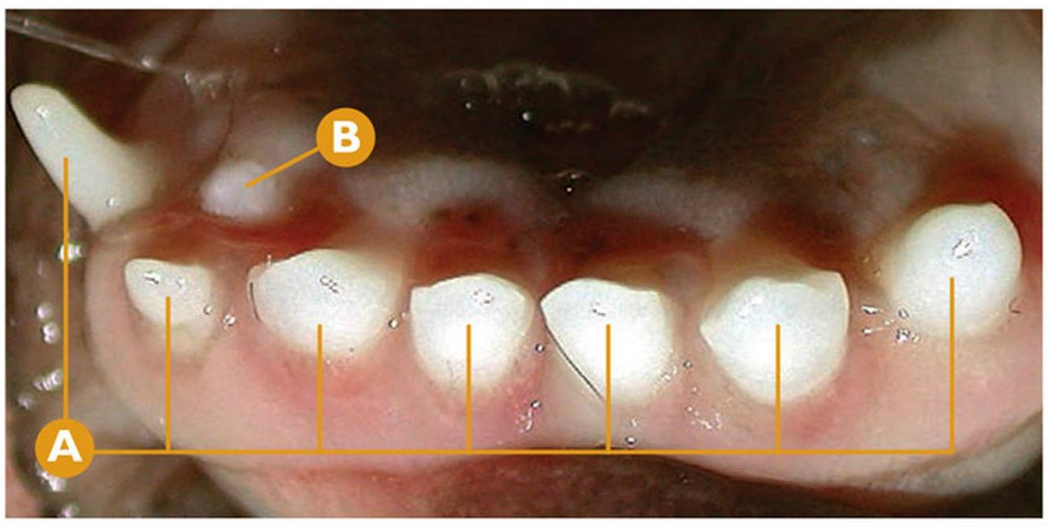

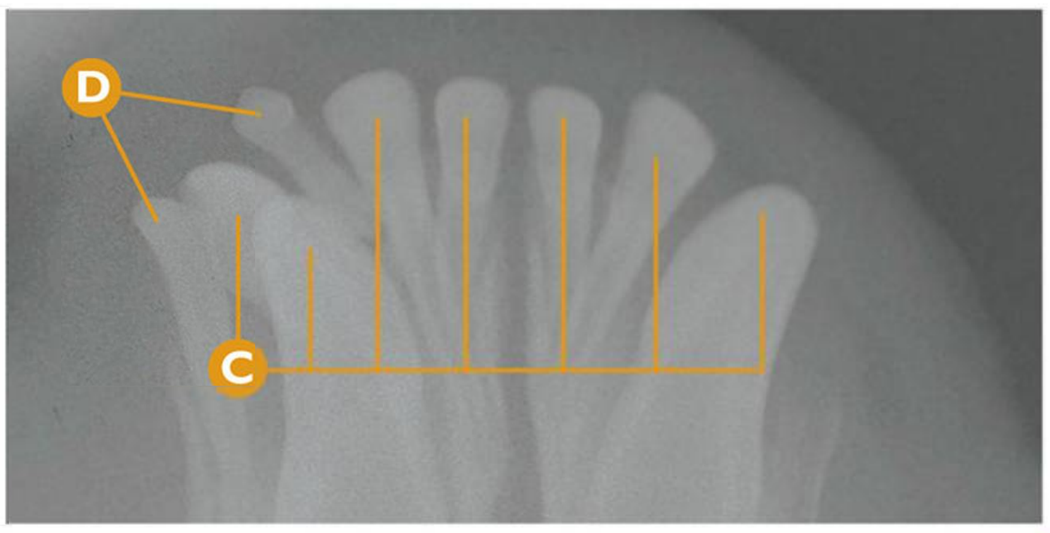

Maloclusión | **Persistencia dental**

Persistencia de caninos e incisivos inferiores. Uso de la radiología dental para identificación.

A De derecha a izquierda: CmandI (304), I2mandI (302), I1mandI (301), I1mandD (401), I2mandD (402), I3mandD deciduo (803), CmandD deciduo (804). Confirmación radiológica dental.

B Cúspide correspondiente al inicio de erupción del CmandD (404). Confirmación radiológica dental.

C Rx dental. De derecha a izquierda: signos radiológicos compatibles con CmandI (304), I2mandI (302), I1mandI (301), I1mandD (401), I2mandD (402), CmandD (404), I3mandD (403) impactado.

D Rx dental. De derecha a izquierda: signos radiológicos compatibles con I3mandD deciduo (803), CmandD deciduo (804).

Puntos clave del diagnóstico/tratamiento

En numerosas ocasiones, el examen oral definitivo nos puede llevar a error a la hora de identificar los dientes, especialmente en el periodo de erupción de los dientes permanentes y cuando existe persistencia de ciertas piezas. La radiología dental es un método diagnóstico excelente para la identificación de estos dientes.

Errores comunes

No realizar una radiografía dental durante el tratamiento ortodóncico interceptivo (extracción de los dientes persistentes), especialmente cuando existen maloclusiones severas, puede llevarnos a errores fatales, realizando la extracción de dientes equivocados.

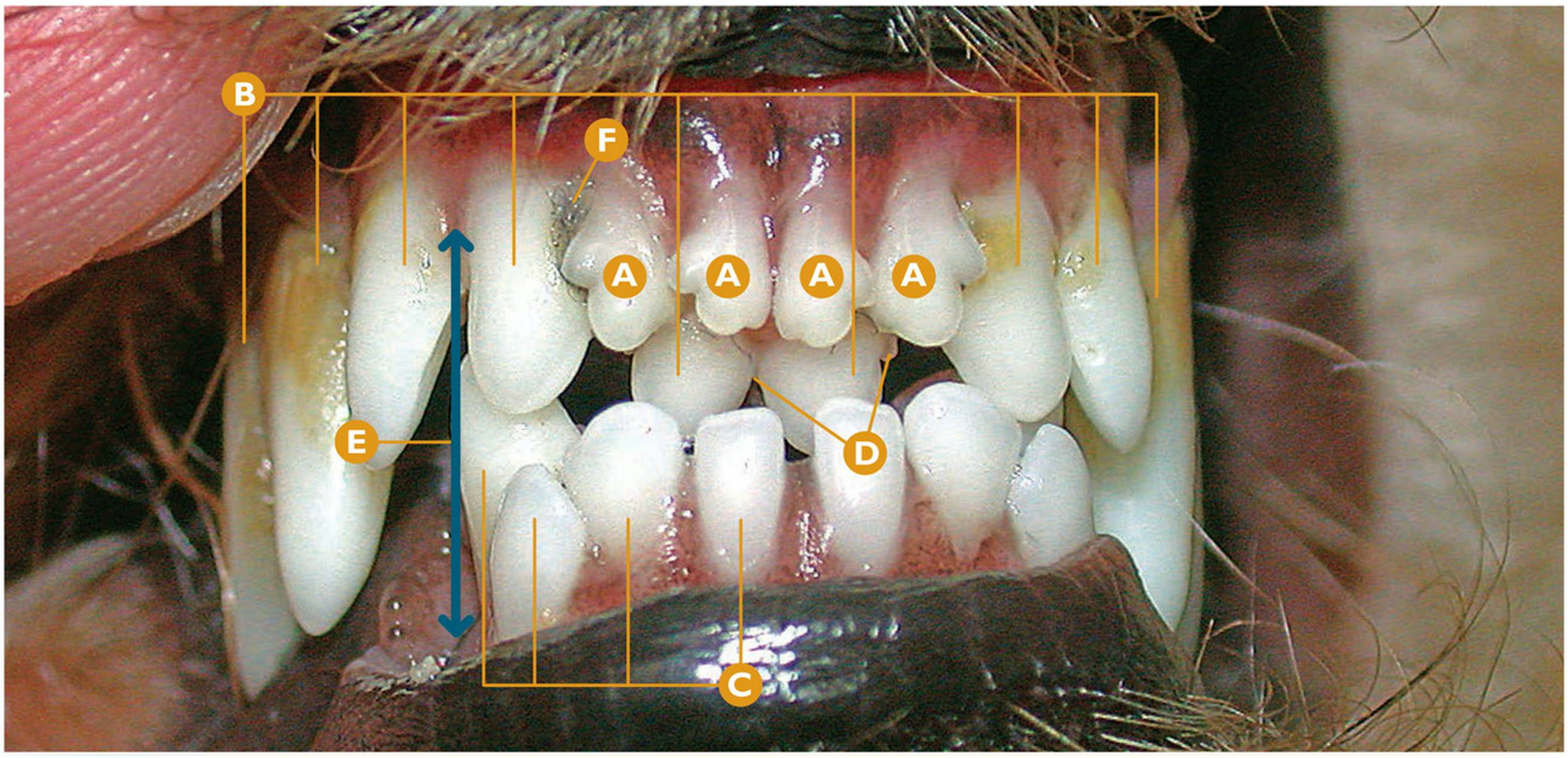

Maloclusión | **Persistencia dental**

Persistencia de cuatro incisivos superiores.

- **A** De derecha a izquierda: I2maxI deciduo (602), I1maxI deciduo (601), I1maxD deciduo (501) y I2maxD deciduo (502).
- **B** De derecha a izquierda: CmaxI (204), I3maxI (203), I2maxI (202), I1maxI (201), I1maxD (101), I2maxD (102), I3maxD (103), CmaxD (104) y CmaxD deciduo (504).
- **C** De derecha a izquierda: I1mandD (401), I2mandD (402), I3mandD (403) y CmandD (404).
- **D** Desviación palatina del I1maxI (201) y I1maxD (101), por persistencia de I2maxI deciduo (602), I1maxI deciduo (601), I1maxD deciduo (501) y I2maxD deciduo (502).
- **E** Sospecha de prognatismo mandibular por maloclusión en la zona de los incisivos y del CmandD (404).
- **F** Impactación de pelo.

Puntos clave del diagnóstico/tratamiento

La persistencia de dientes deciduos, puede provocar un empeoramiento de maloclusiones ya existentes, como la sospecha de prognatismo mandibular que existe en este caso. La persistencia de los incisivos superiores ha provocado una desviación palatina moderada de I1maxI (201) y I1maxD (101). El tratamiento inicial partirá de la ortodoncia interceptiva (extracción de los dientes persistentes).

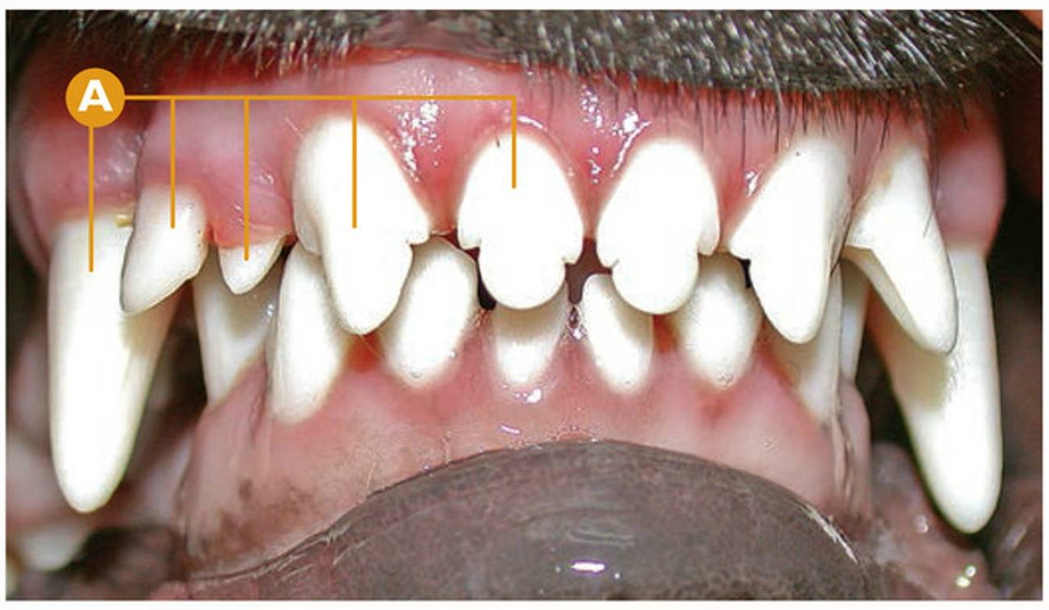

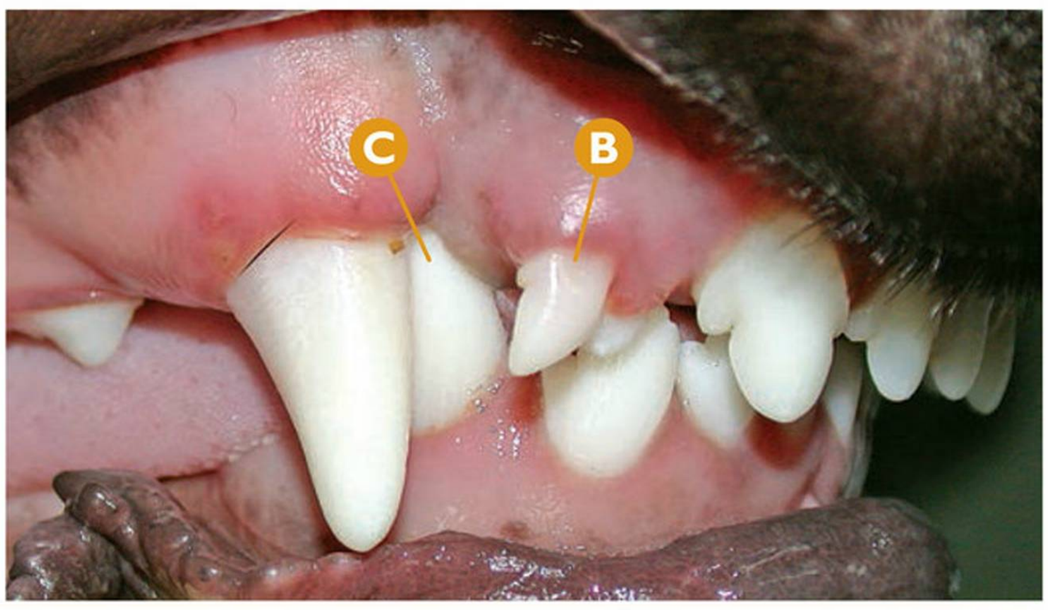

Maloclusión | **Persistencia dental**

Persistencia del I3maxD (503).

- **A** De derecha a izquierda: I1maxD (101), I2maxD (102), I3maxD (103), I3maxD deciduo (503) y CmaxD (104).
- **B** Persistencia del I3maxD deciduo (503).
- **C** Lingualización del CmandD (404).

Puntos clave del diagnóstico/tratamiento

La persistencia de dientes deciduos puede provocar maloclusiones no sólo respecto a sus homólogos permanentes, sino también en el resto de los dientes regionales. En este caso clínico, la persistencia del I3maxD decicuo (503) dificulta la corrección de otra maloclusión existente como es la lingualización del CmandD (404). La extracción del diente persistente es urgente en estos casos clínicos.

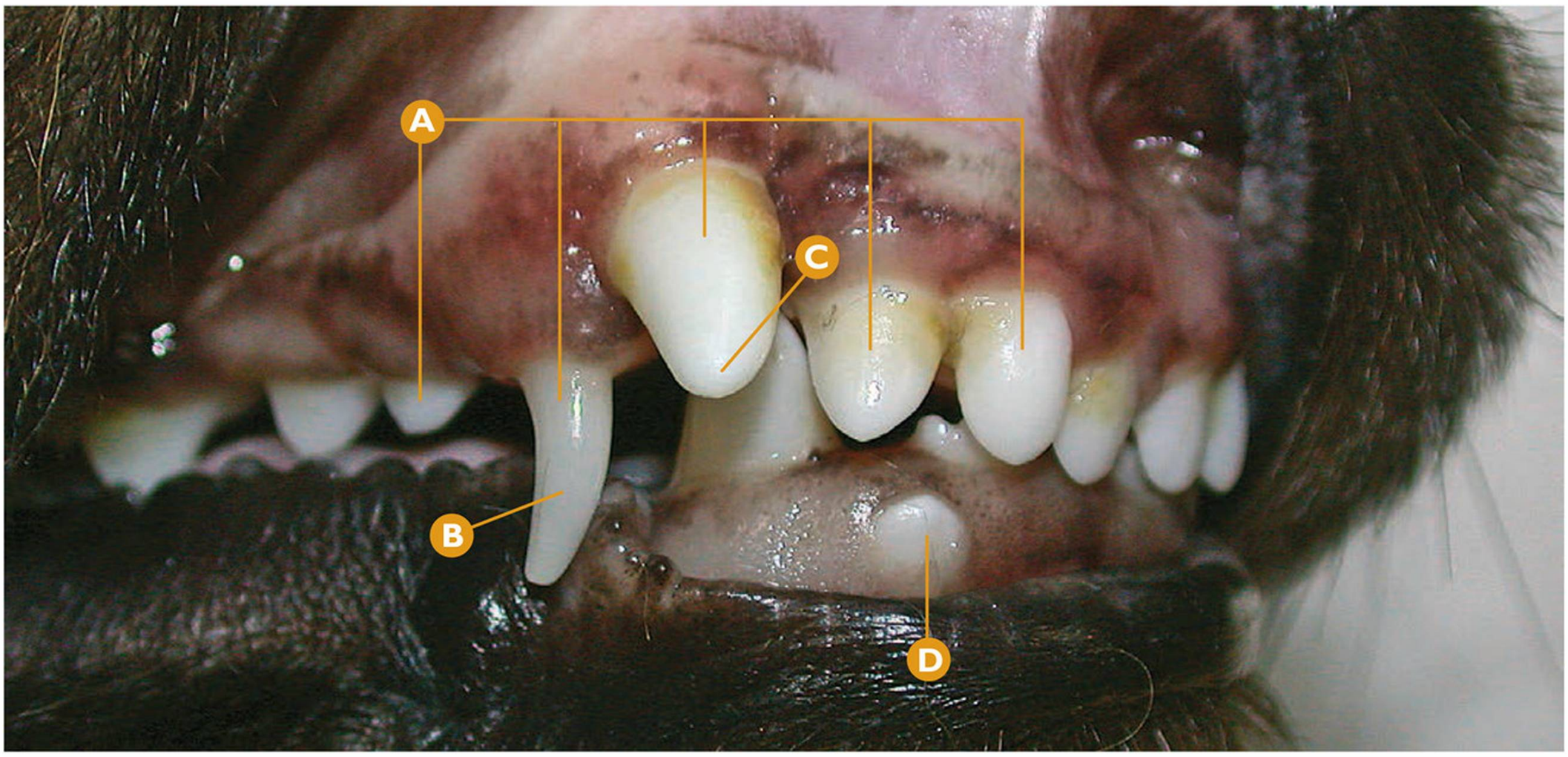

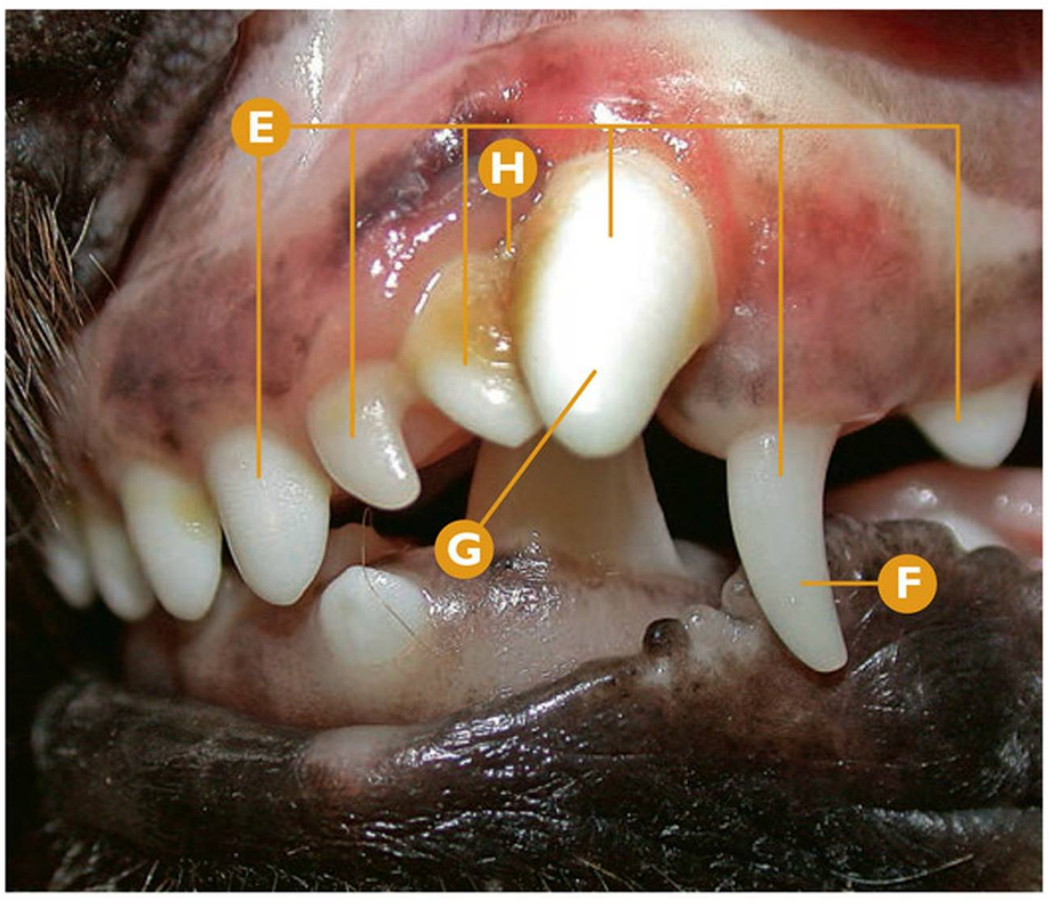

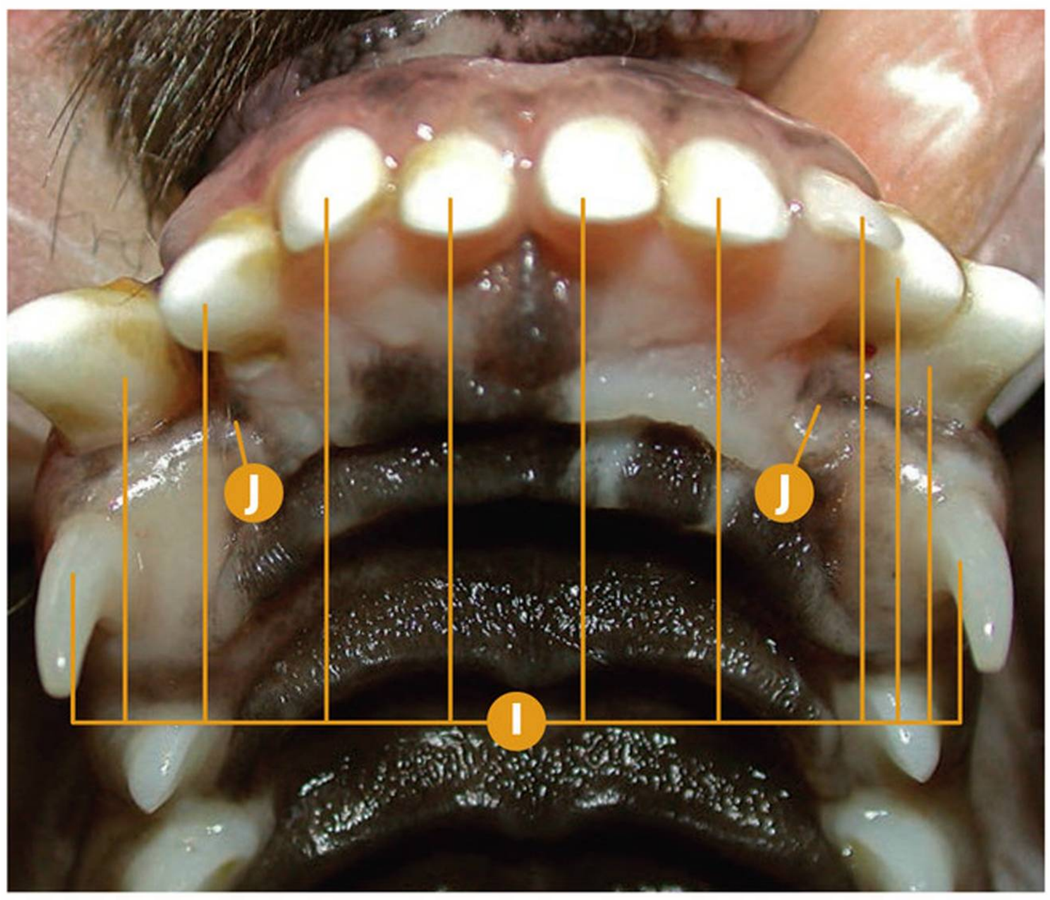

Maloclusión | **Persistencia dental**

Persistencia del CmaxD deciduo (504) y CmaxI deciduo (604).

- **A** De derecha a izquierda: I2maxD (102), I3maxD (103), CmaxD (104), CmaxD deciduo (504) y P1maxD (105).
- **B** Persistencia del CmaxD deciduo (504).
- **C** Desviación mesiovestibular del CmaxD (104) provocada por la persistencia del CmaxD deciduo (504) e impactación del CmandD (404).
- **D** Desviación vestibular del I3mandD (403).
- **E** De derecha a izquierda: P1maxI (205), CmaxI deciduo (604), CmaxI (204), I3maxI (203), sospecha de I2maxI deciduo (602) y I2maxI (202).
- **F** Persistencia del CmaxI deciduo (604).
- **G** Desviación mesiovestibular del CmaxI (204) provocada por la persistencia del CmaxI (204) e impactación del CmandI (304).
- **H** Apiñamiento entre CmaxI (204) y I3maxI (203), que acelera el proceso de la enfermedad periodontal en esa región.
- **I** De derecha a izquierda: CmaxI deciduo (604), CmaxI (204), I3maxI (203), sospecha de I2maxI deciduo (602), I2maxI (202), I1maxI (201), I1maxD (101), I2maxD (102), I3maxD (103), CmaxD (104) y CmaxD deciduo (504).
- **J** Zonas de impacto de los caninos inferiores en el paladar.

Puntos clave del diagnóstico/tratamiento

La persistencia de dientes deciduos, en ocasiones, provoca otro tipo de maloclusiones, como la desviación mesiovestibular de los caninos inferiores; esto a su vez trae como consecuencia que los caninos inferiores impacten contra el área palatina de sus homólogos superiores, provocando una lesión en la mucosa. El tratamiento estará basado en la extracción de los dientes persistentes, así como en la corrección ortodóncica de aquellos permanentes afectados por la desviación.

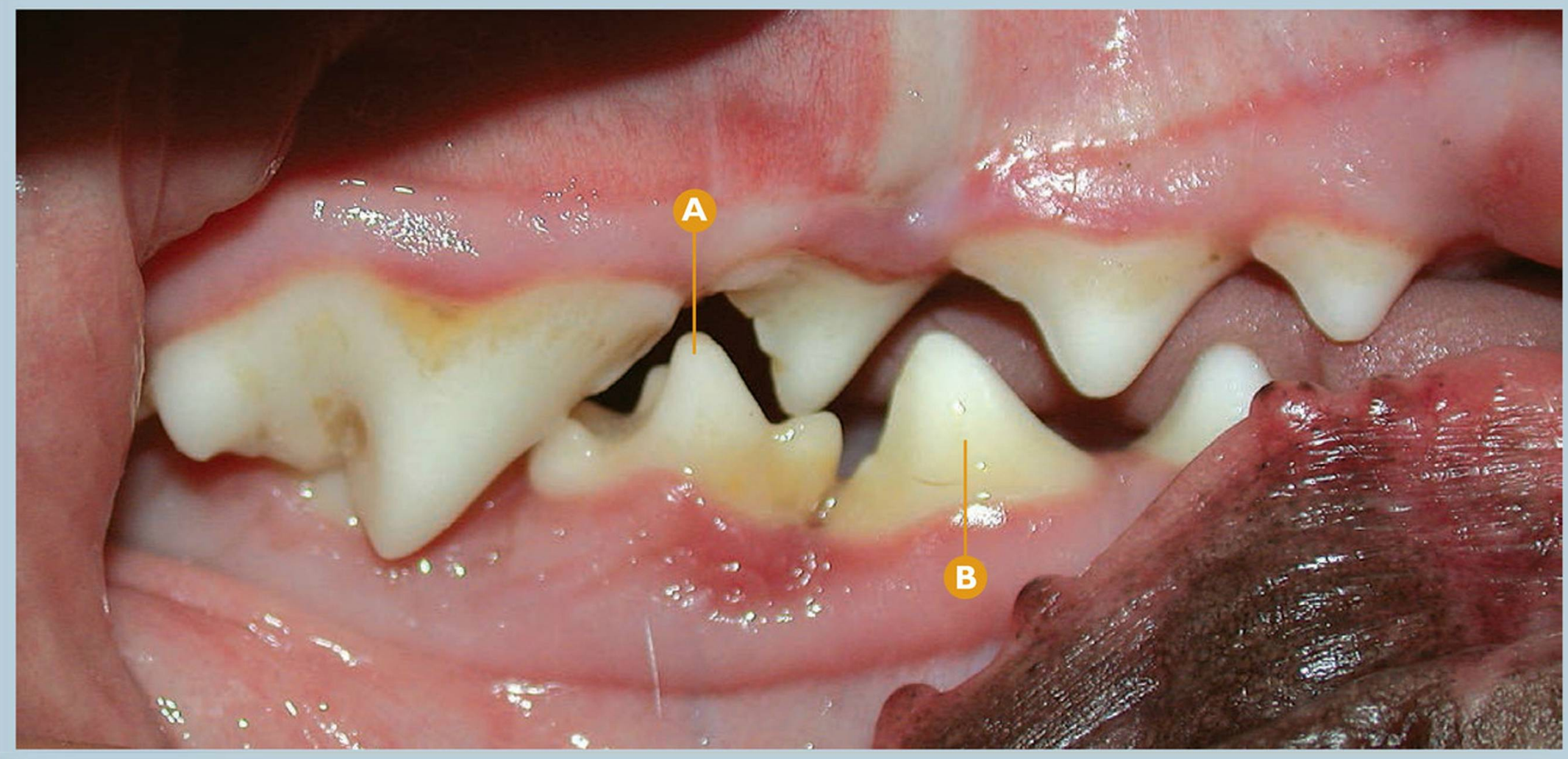

Maloclusión | **Persistencia dental**

Persistencia de P4mandD deciduo (808).

A Persistencia de P4mandD deciduo (808).

B P3mandD (407).

Puntos clave del diagnóstico/tratamiento

La persistencia del P4mandD deciduo (808) puede alterar la erupción del P4mandD (408) si está presente; el estudio radiológico dental previo en este área será imprescindible antes de proceder al tratamiento ortodóncico interceptivo o extracción del diente persistente.



Maloclusión | **Persistencia dental**

Persistencia del P3maxD deciduo (507), provocando la desviación palatina del P3maxD (103) durante la erupción dental.

A De derecha a izquierda: P2maxI (206), P1maxI (205), CmaxI deciduo (604), CmaxI (204), I3maxI deciduo (603).

B De derecha a izquierda: CmandI (304), CmandI deciduo (704), I3mandI (303).

C Acumulación de tejido textil y pintura en la zona de persistencia dental.

D De derecha a izquierda: CmaxD (104), CmaxD deciduo (504), P1maxD (105), P2maxD (106), P3maxD deciduo (507), P4maxD (108); vista vestibular.

E P3maxD deciduo (507); vista rostral.

F Desviación palatina del P3maxD (103), causada por la persistencia del P3maxD deciduo (507); vista rostral.

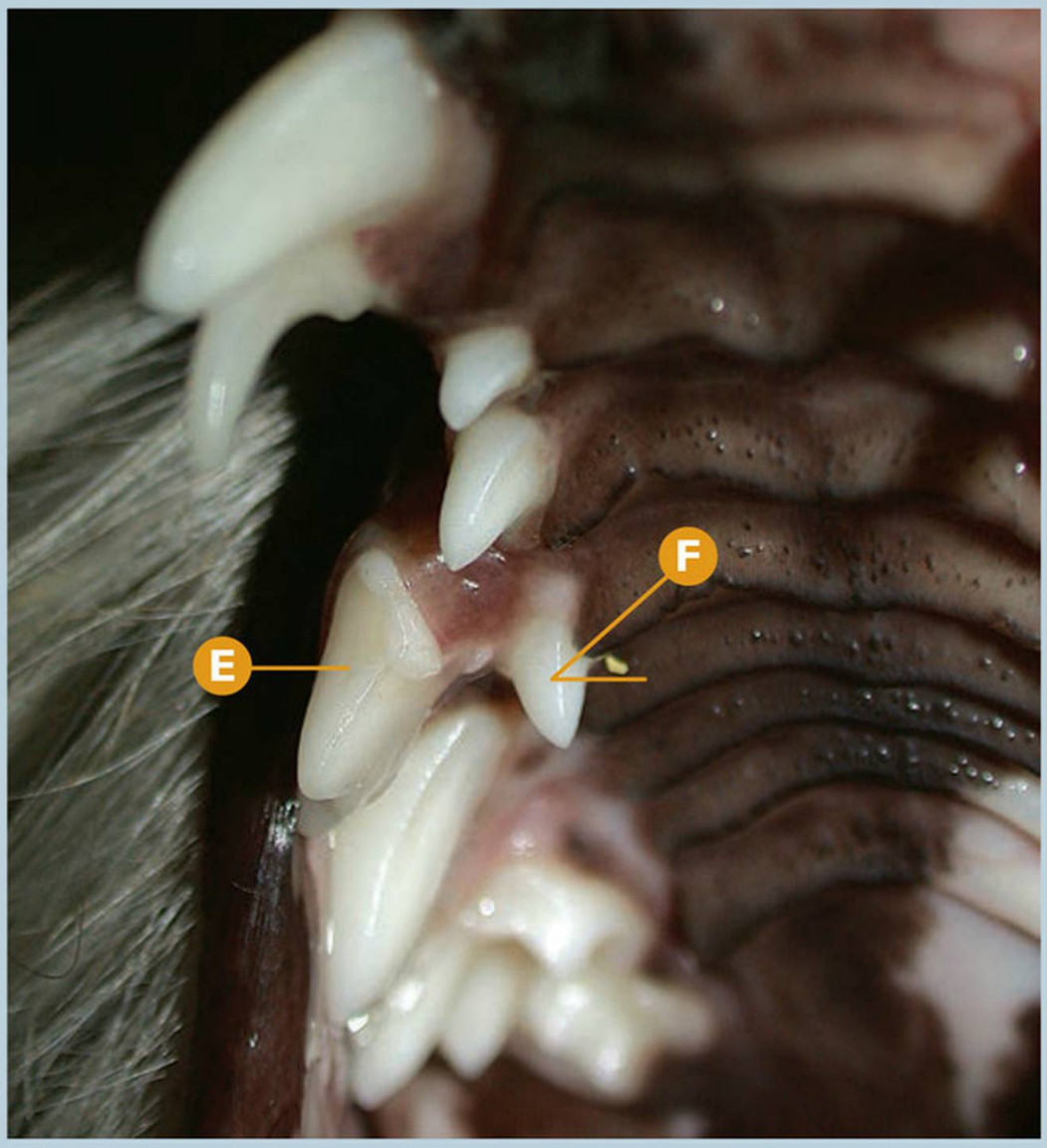

Puntos clave del diagnóstico/tratamiento

La persistencia puede provocar desviaciones dentales en dientes permanentes que pueden pasar desapercibidas si no realizamos un examen oral adecuado; dicho examen debe ser realizado de forma completa, incluso realizarlo bajo sedación para valorar todos dientes permanentes, especialmente si no son visibles durante su erupción. Esta desviación, patente en este caso clínico, es la consecuencia de no realizar un tratamiento ortodóncico intercerptivo o extracción de dientes deciduos en el momento adecuado.

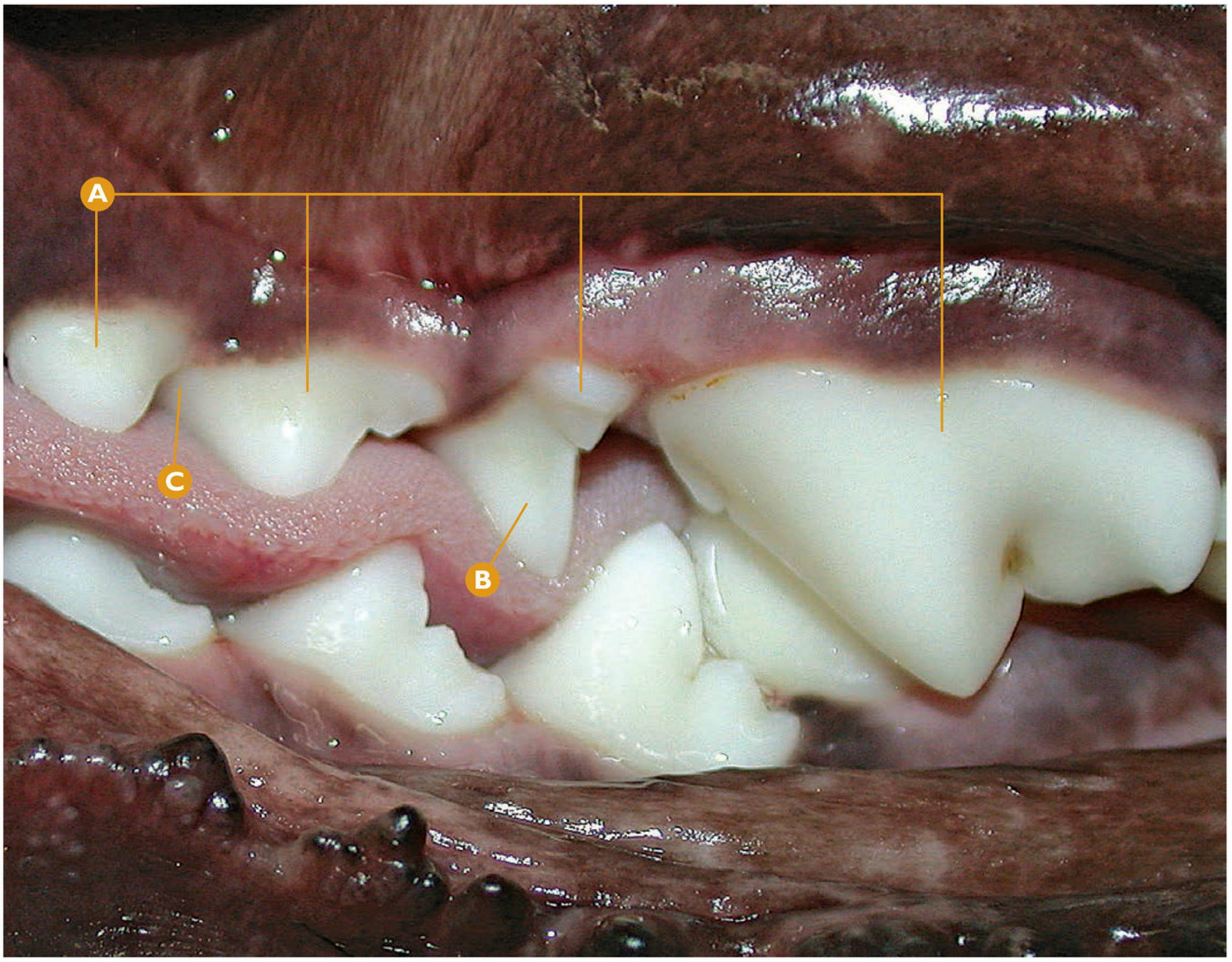

Maloclusión | **Rotación dental**

Rotación severa del P3maxI (207) y ligera del P2maxI (206).

A De derecha a izquierda: P4maxI (208), P3maxI (207), P2maxI (206) y P1maxI (205).

B Rotación de 90° del P3maxI (207).

C Rotación de 15° del P2maxI (206).

Puntos clave del diagnóstico/tratamiento

En la rotación de un diente existe un movimiento de éste sobre su eje longitudinal. En este caso de braquignatismo maxilar, podemos detectarlo en estos dos dientes, en diferente grado. El tratamiento inicial se basará en el control regional del avance de la enfermedad periodontal.

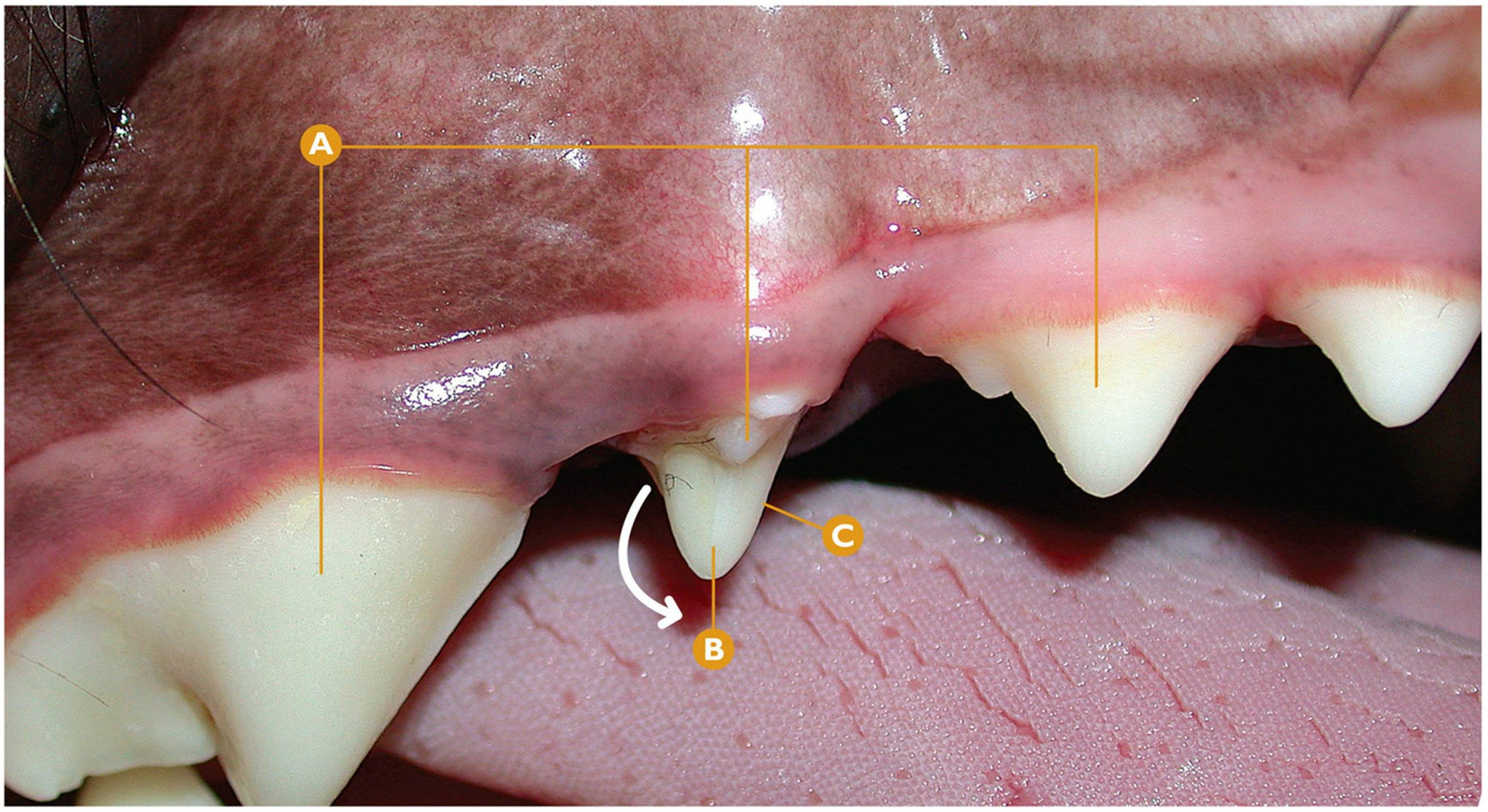

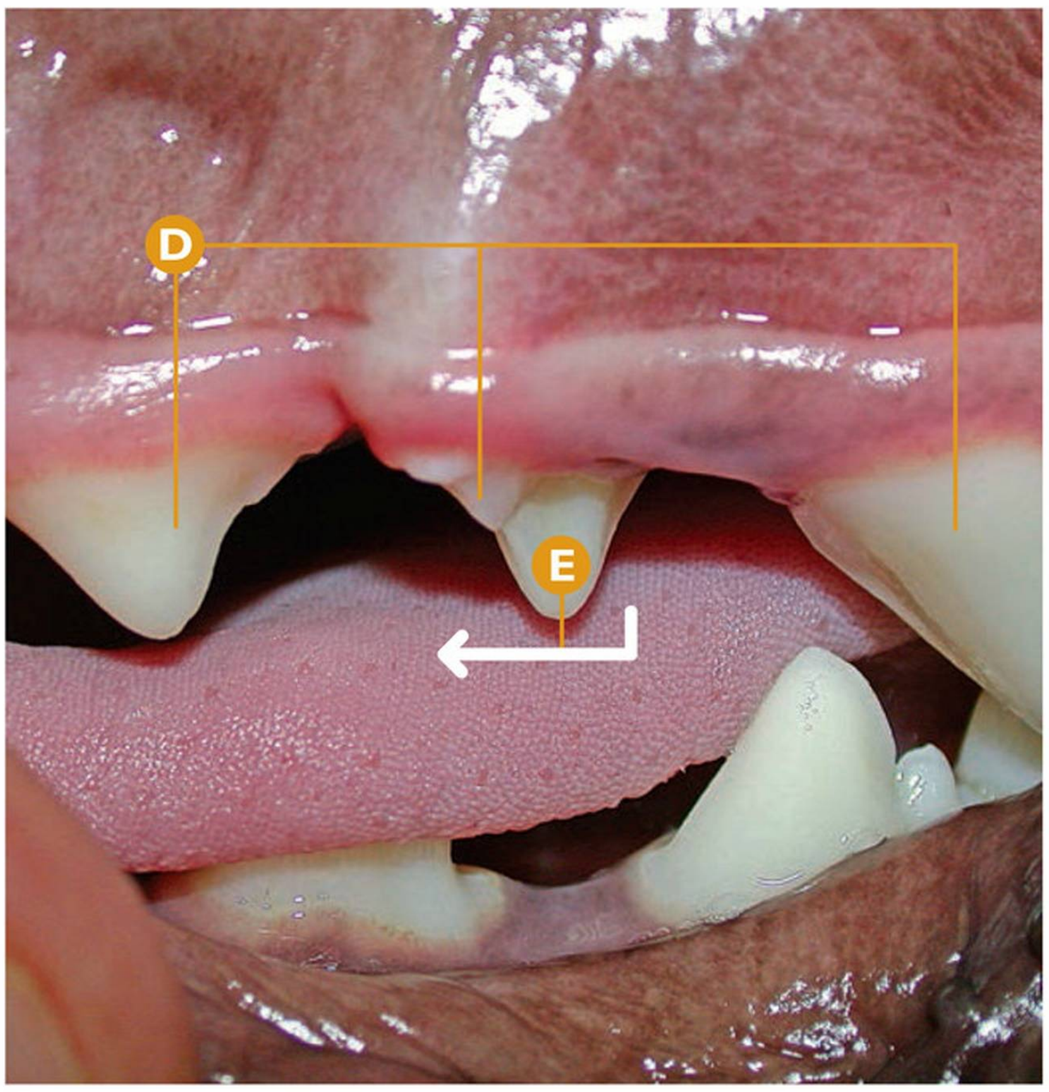

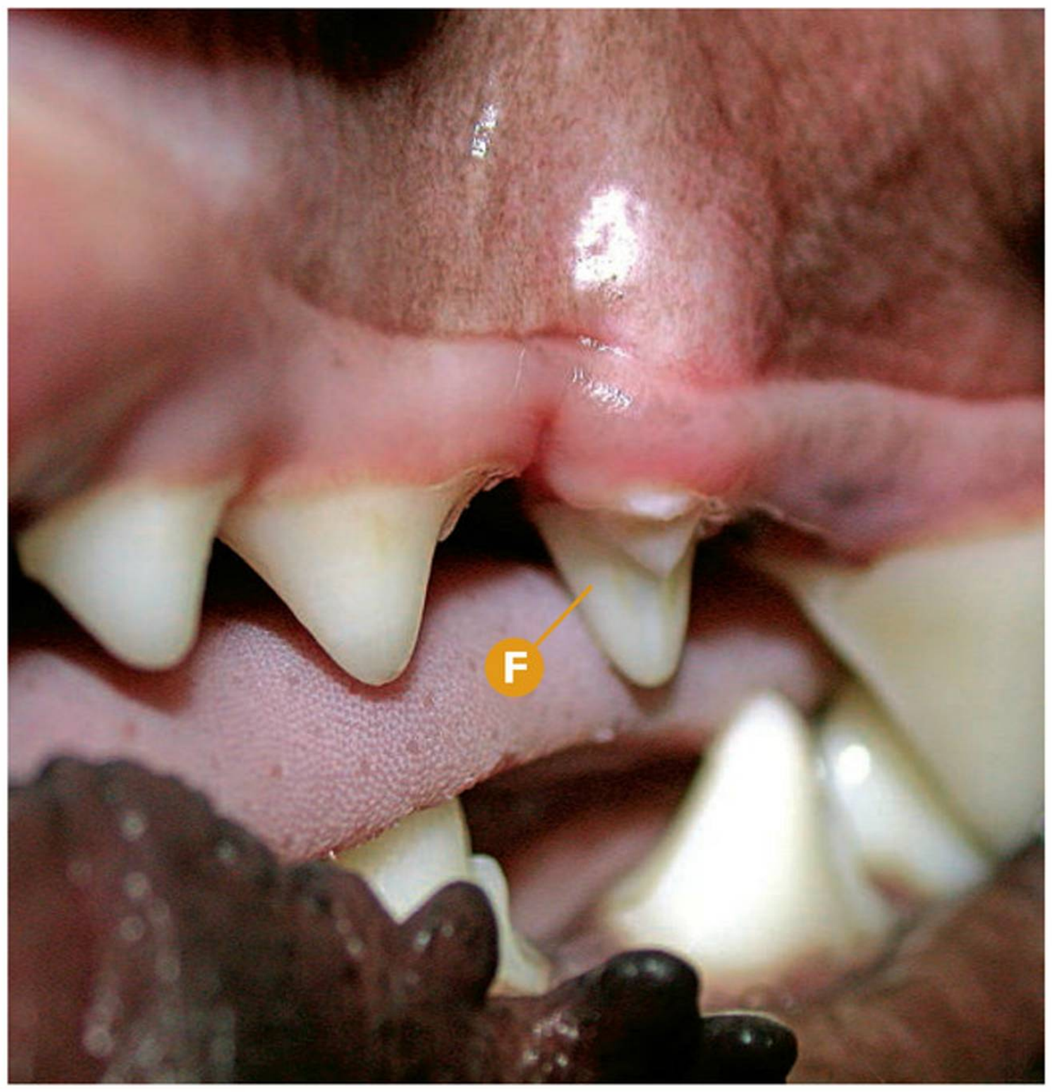

Maloclusión | **Rotación dental**

Rotación severa del P3maxD (107) y del P3maxI (207).

- A De derecha a izquierda: P2maxD (106), P3maxD (107) y P4maxD (108).
- B Rotación de 90° del P3maxD (107).
- C Superficie vestibular de la corona del P3maxD (107).
- D De derecha a izquierda: P4maxI (208), P3maxI (207) y P2maxI (207).
- E Rotación de 135° del P3maxI (207).
- F Superficie vestibular de la corona del P3maxI (207).

Puntos clave del diagnóstico/tratamiento

La rotación de un diente se refiere al movimiento del diente sobre su eje longitudinal, siendo frecuente detectarlo en el tercer premolar superior. No es tan frecuente detectar que esta rotación alcance o supere los 90° como en este caso clínico.

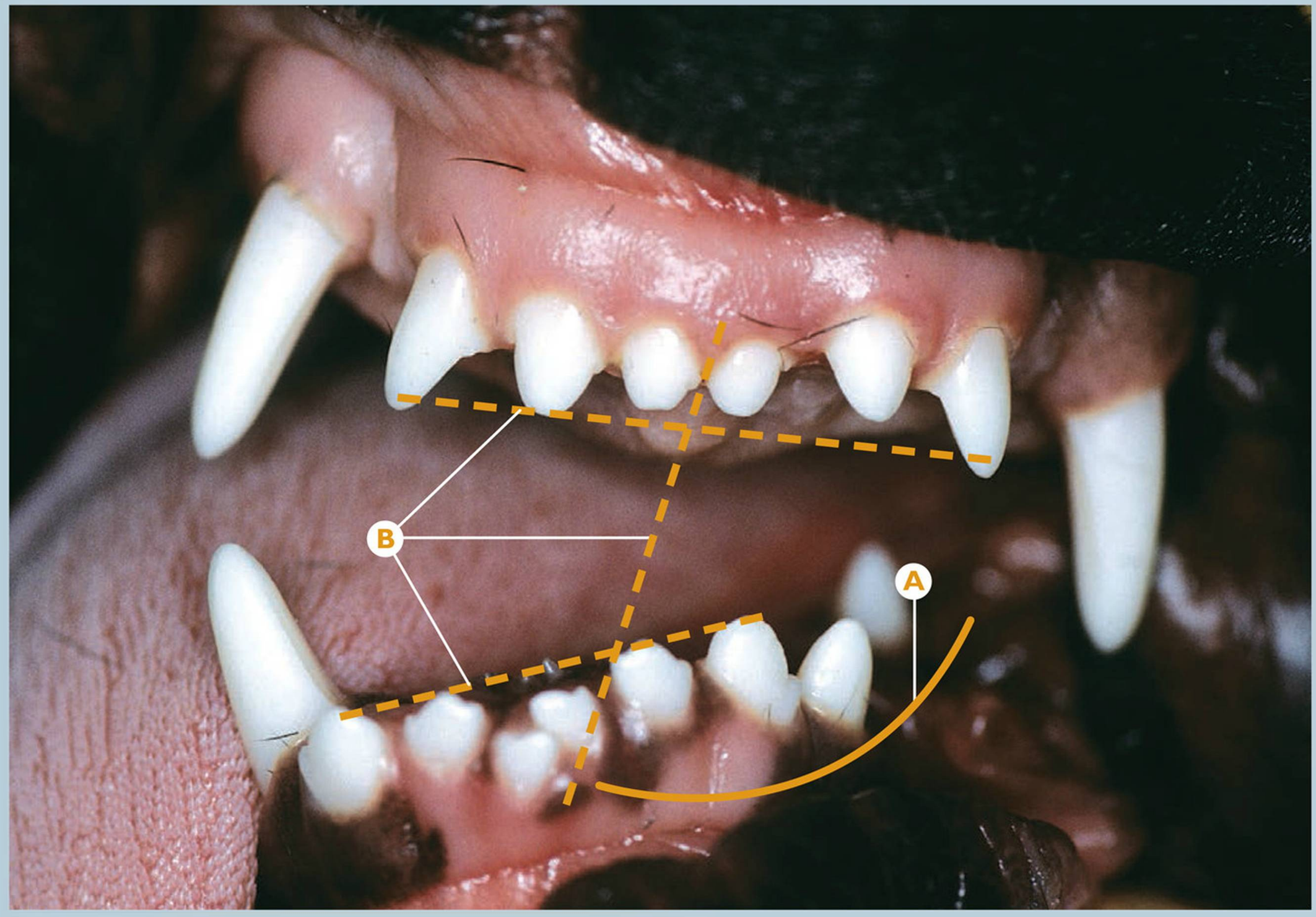

Maloclusión | ***Wry mouth* o desviación de la línea media**

Desviación de la línea media o *wry mouth* severa en un Boxer.

- (A) Desviación de la línea media por braquignatismo mandibular unilateral (lado izquierdo).
- (B) Desviación de la línea media entre incisivos superiores e inferiores, así como asimetría del plano incisal.
- (C) Desviación de la lengua y deslizamiento de ésta por la zona sin capacidad de cerrar la cavidad oral.

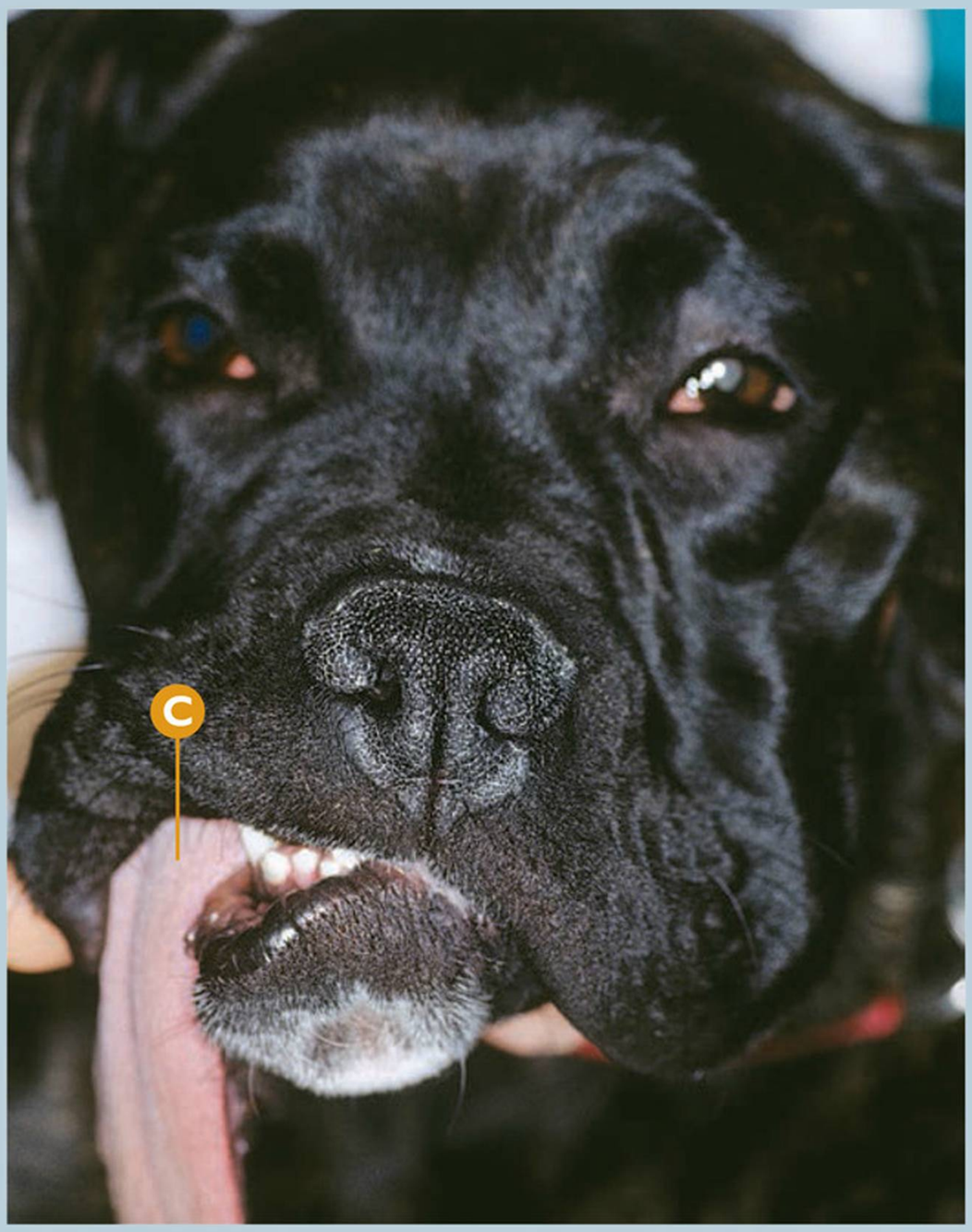

Puntos clave del diagnóstico/tratamiento

La desviación de la línea media o *wry mouth*, puede producirse en su base esquelética y dental, así como únicamente dental. La etiología del proceso puede ser adquirida (traumática es lo más frecuente) o congénita.

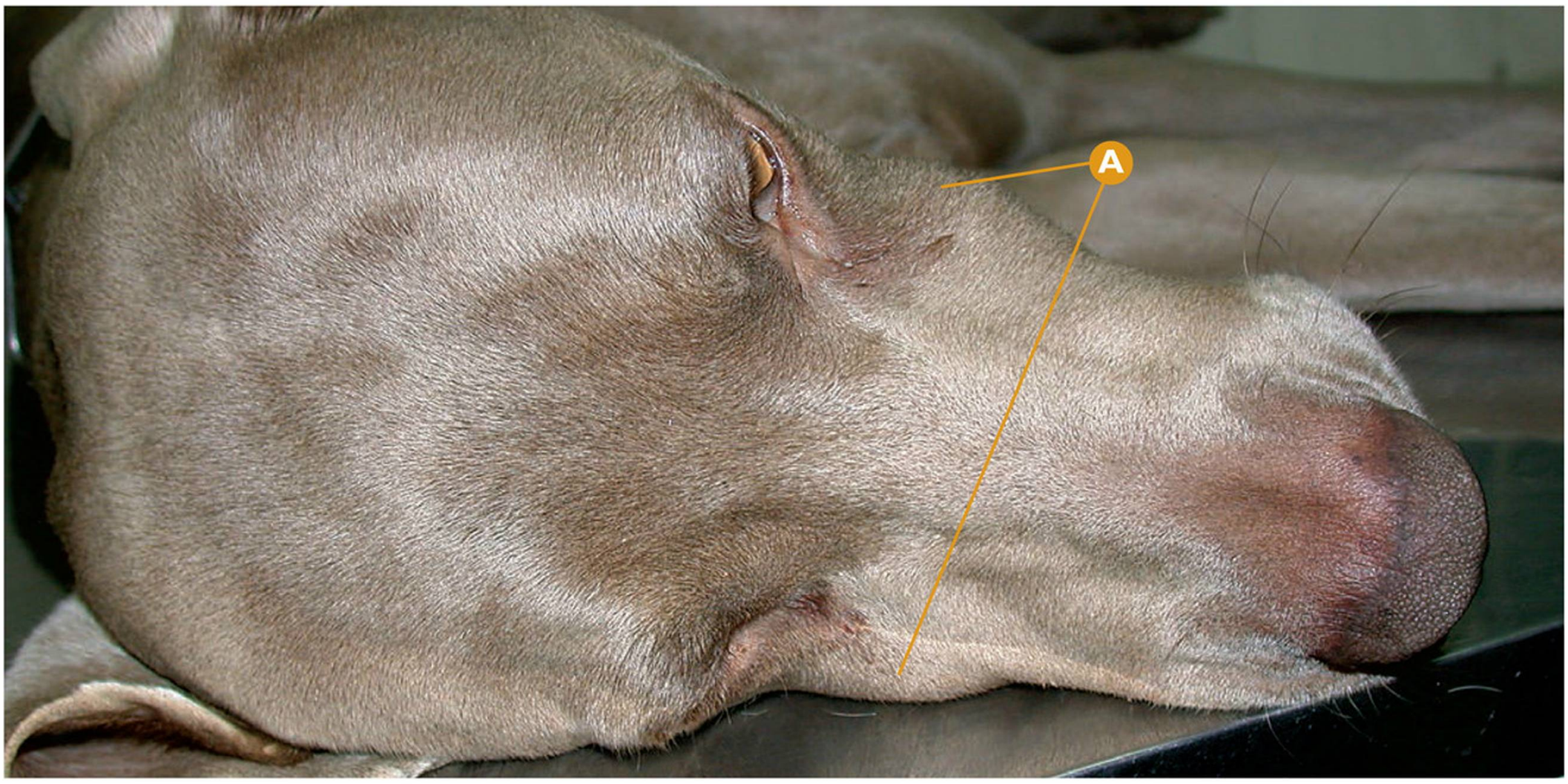

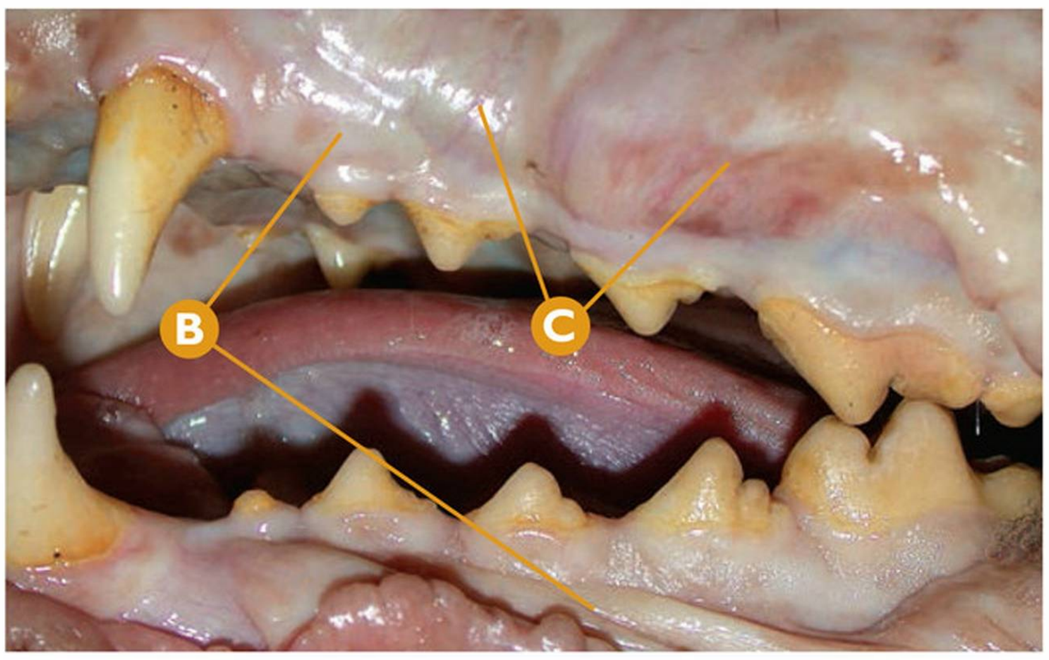

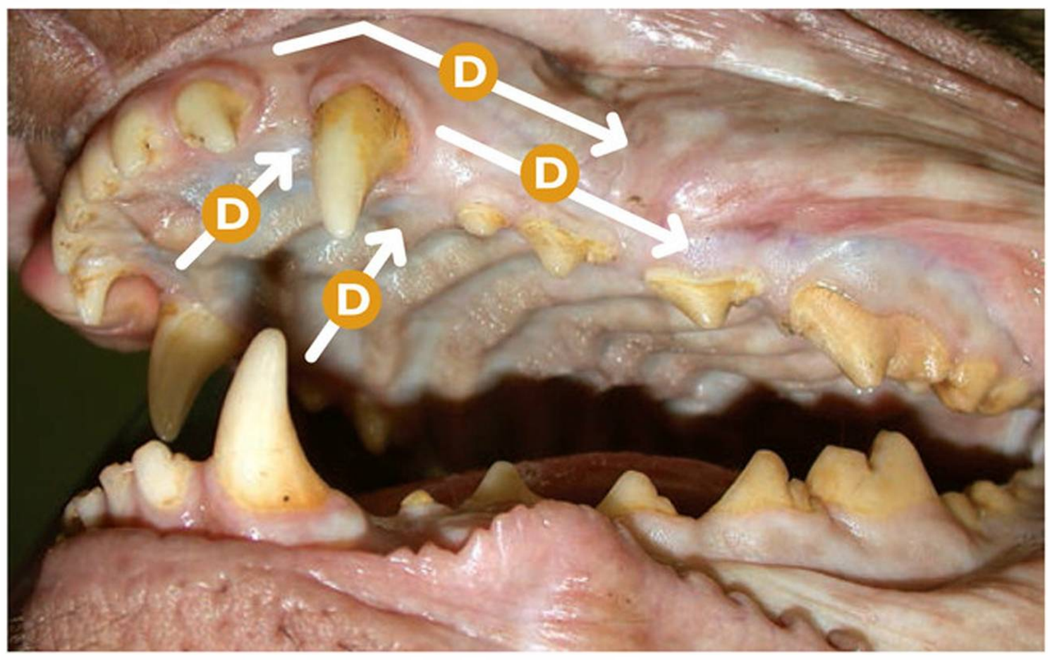

Hiperparatiroidismo secundario

Hiperparatiroidismo secundario a insuficiencia renal crónica.

- **A** Detalle del animal postrado, con sospecha de inflamación de ambos maxilares.
- **B** Mucosas pálidas generalizadas.
- **C** Sospecha de inflamación en mucosa y tejido óseo, en la región apical de los premolares superiores.
- **D** Movilidad severa de ambos maxilares, cediendo fácilmente a la desviación completa por presión, al igual que ocurre con ambas mandíbulas, "mandíbula de goma".
- **E** Rx convencional: signos radiológicos compatibles con pérdida de densidad ósea de moderada a severa en mandíbula y maxilar.
- **F** Rx convencional: signos radiológicos compatibles con pérdida de densidad ósea severa en tabla alveolar de diferentes dientes.
- **G** Rx convencional: signos radiológicos compatibles con pérdida de densidad ósea severa en corticales, con adelgazamiento de éstas en la mandíbula.

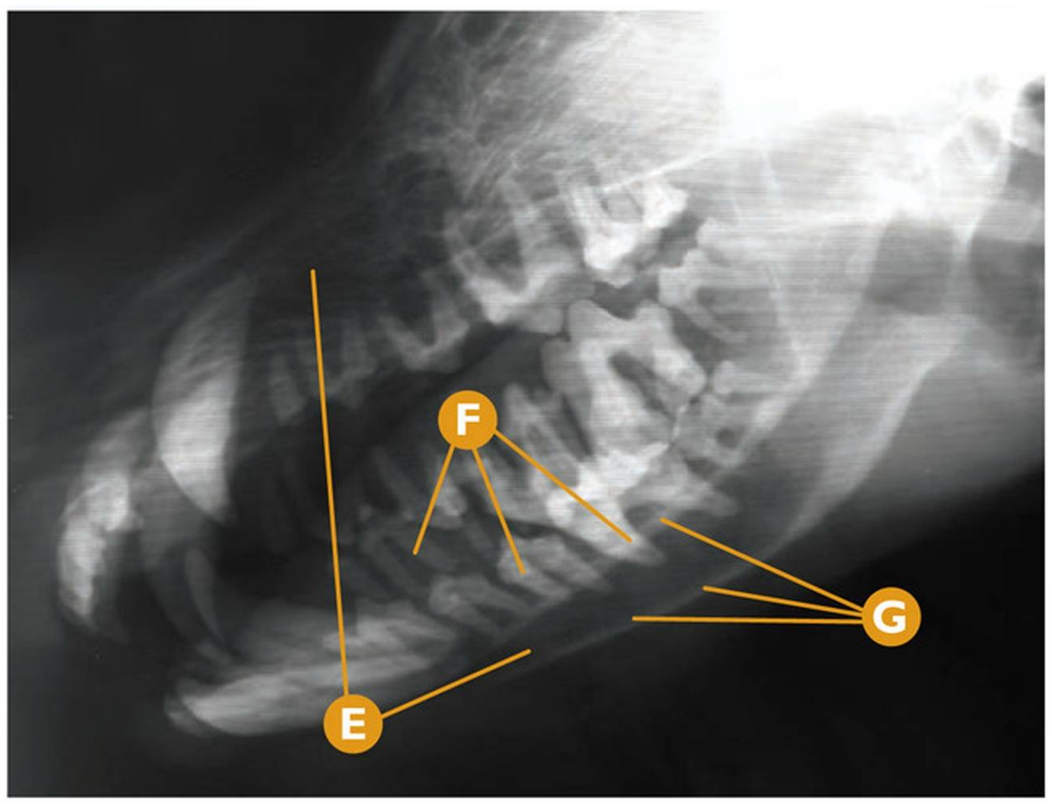

Puntos clave del diagnóstico/tratamiento

El hiperparatiroidismo tiene como mayor consecuencia la absorción del calcio óseo para mantener el equilibrio calcio /fósforo. En este caso, la etiología primaria es una insuficiencia renal crónica. Se trata de un proceso progresivo que suele comenzar con desmineralización moderada a severa en la mandíbula, pasando después al maxilar, huesos del cráneo y finalmente a otros huesos del esqueleto. Esta desmineralización de la mandíbula y el maxilar permite que podamos desplazarlos lateralmente, dando la sensación de que "están hechos de goma"; por eso en la literatura se refiere al proceso comúnmente como "mandíbula de goma".

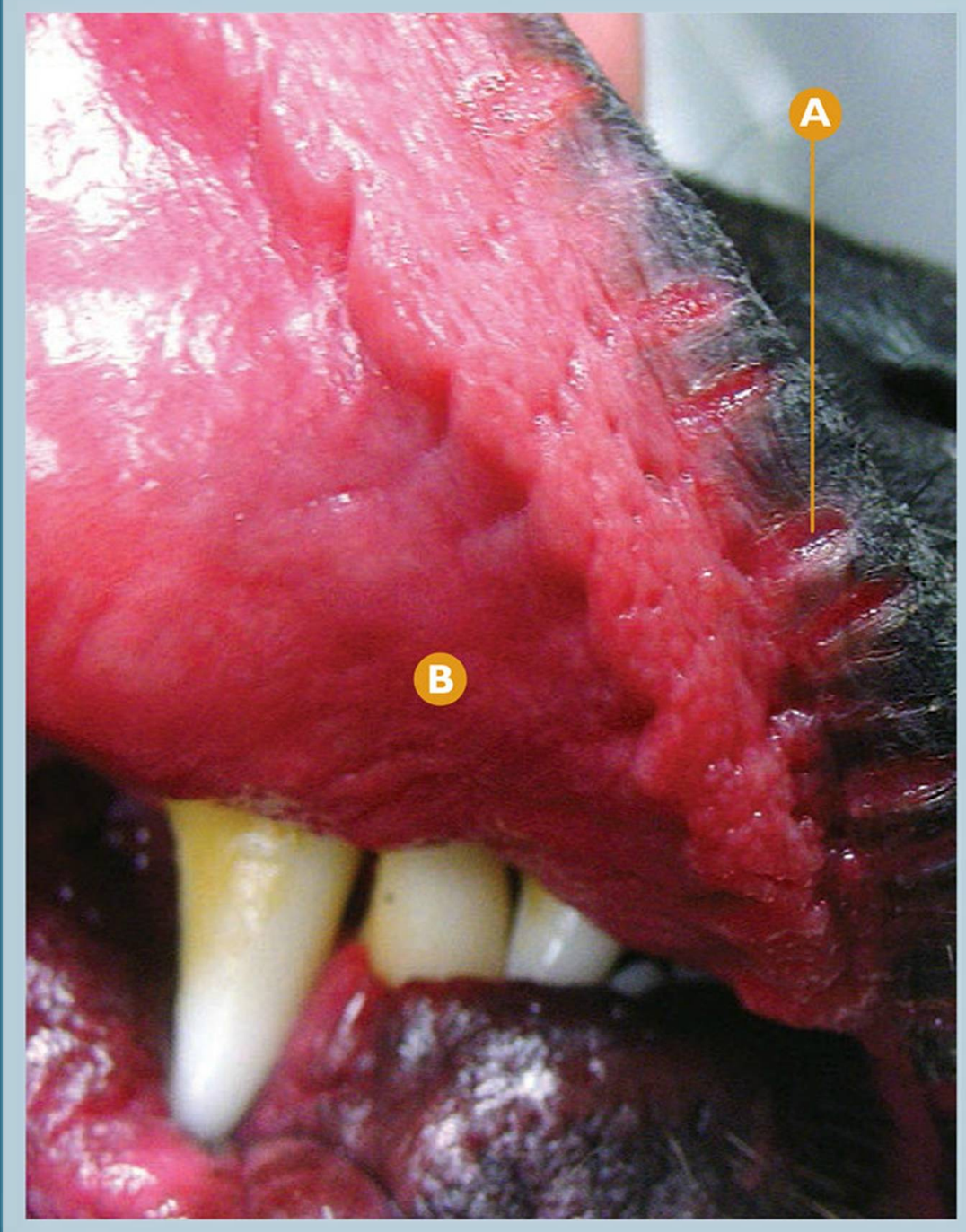

Dermatitis de contacto

Dermatitis de contacto en los labios.

A Fisuras en el borde libre de los labios.

B Congestión de la mucosa labial.

Puntos clave del diagnóstico/tratamiento

La dermatitis de contacto es una entidad poco frecuente que puede tener un origen alérgico o irritante, por ello, se prefiere hablar de dermatitis de contacto que de hipersensibilidad o alergia de contacto. Suele afectar a áreas de contacto y zonas con poca protección pilar como labios, abdomen, zona palmar y plantar y cara interna de pabellones auriculares. Es importante hacer una anamnesis completa interrogando sobre el posible contacto con productos químicos, superficies tratadas, aplicación tópica de medicamentes u otros productos. El mejor tratamiento es identificar la sustancia desencadenante y evitar una nueva exposición. En ocasiones es necesario el empleo de glucocorticoides.

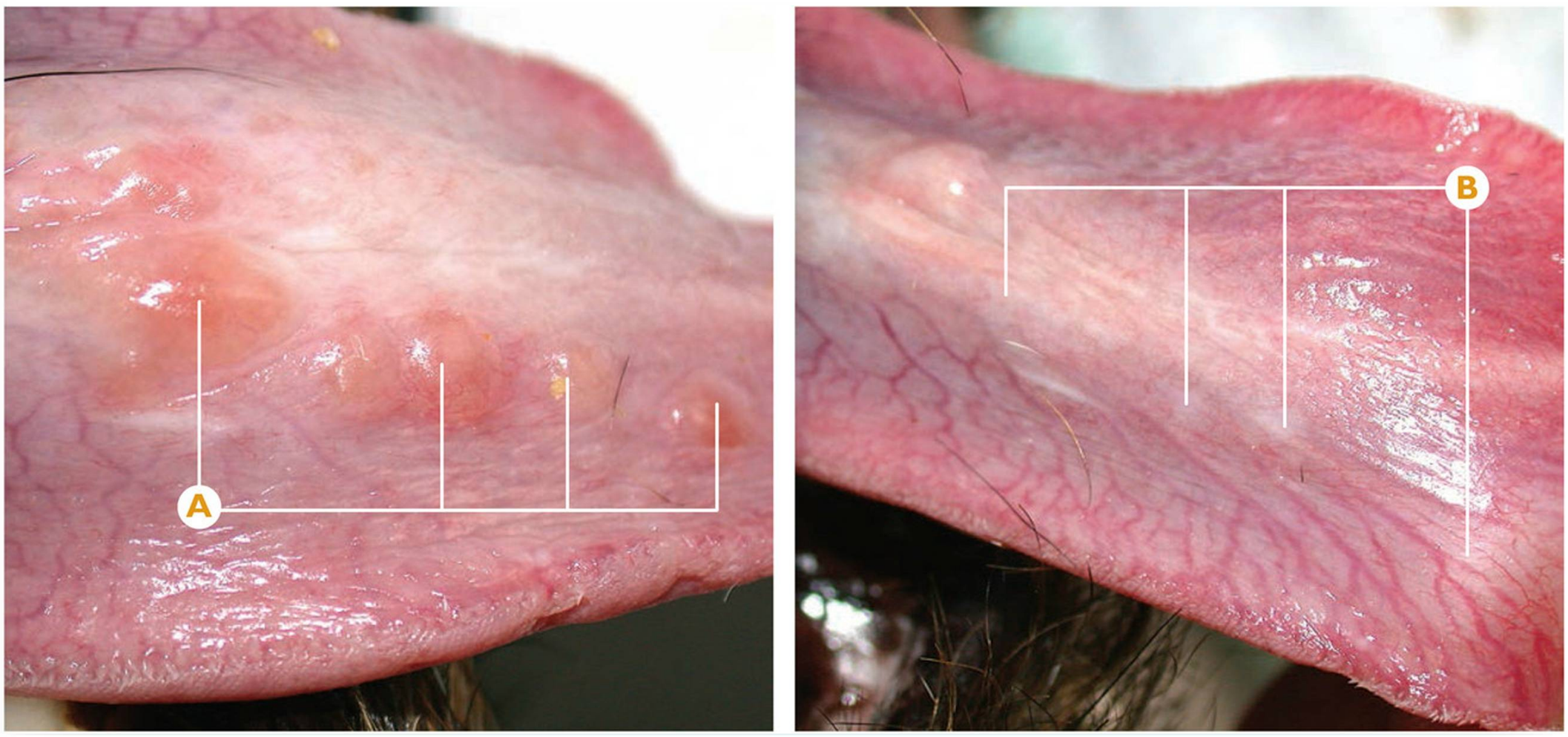

Leishmaniosis

Lesiones linguales provocadas por la leishmaniosis (confirmado histológicamente).

A Lesiones múltiples en la superficie ventral de la lengua.

B Revisión bianual después del tratamiento de leishmaniosis; reacción cicatricial de las zonas en las que se realizó la toma de muestras para biopsia.

Puntos clave del diagnóstico/tratamiento

Es frecuente encontrar estas lesiones, especialmente en la mucosa de la superficie ventral de la lengua, en animales con leishmaniosis. Aunque no tiene ninguna significación clínica, en ocasiones, pueden ser el primer indicio de detección de la patología.

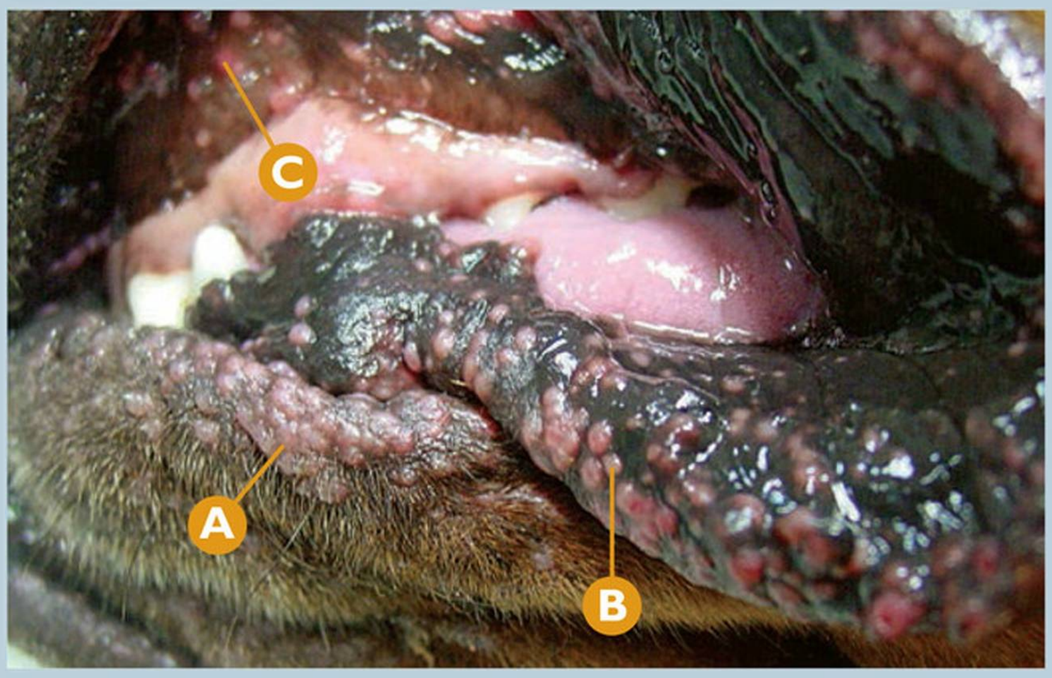

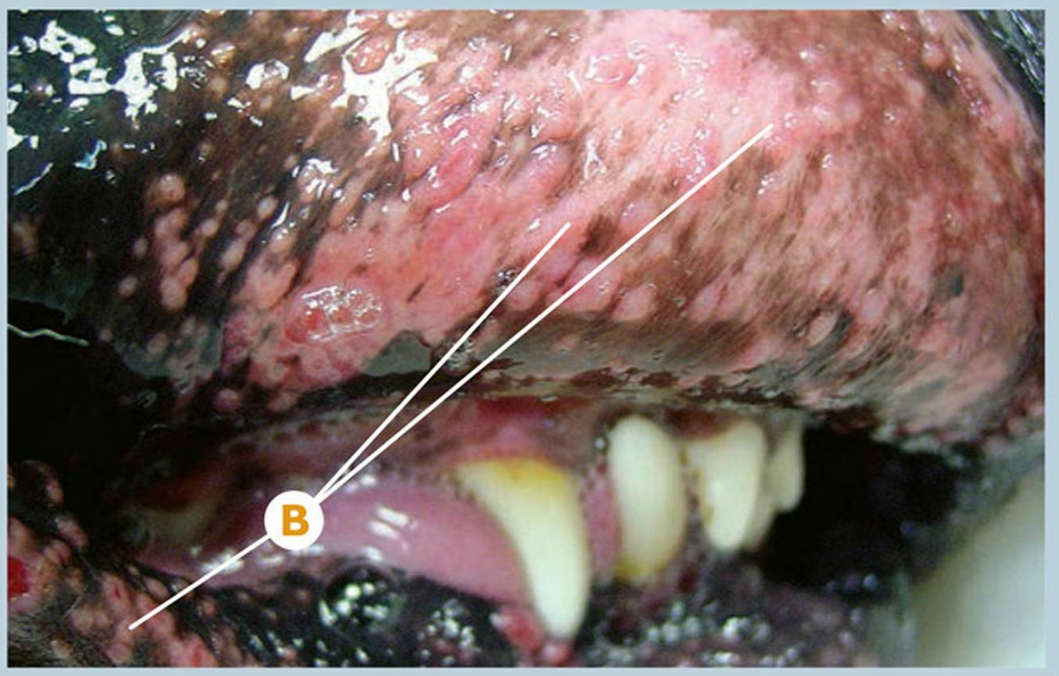

Leishmaniosis

Leishmaniosis. Sintomatología atípica en la cavidad oral.

A Pápulas en labio.

B Pápulas en mucosa labial.

C Pápulas en mucosa oral.

Puntos clave del diagnóstico/tratamiento

Múltiples lesiones papulares en labios y mucosas orales. Título de anticuerpos antileishmania en rango dudoso; proteinograma, hemograma y bioquímica dentro de la normalidad.

Los posibles diagnósticos diferenciales sugeridos fueron enfermedad reactiva o neoplásica de origen histiocitario o linfocitario y leishmaniosis cutánea.

El diagnóstico debe basarse en la realización de una biopsia. La biopsia reveló la existencia de una dermatitis granulomatosa difusa con presencia de numerosos amastigotes de leishmania en el interior de los macrófagos.

Estas formas de leishmaniosis cutánea sin afección sistémica no son frecuentes y su diagnóstico se basa en la observación del parásito en la lesión.



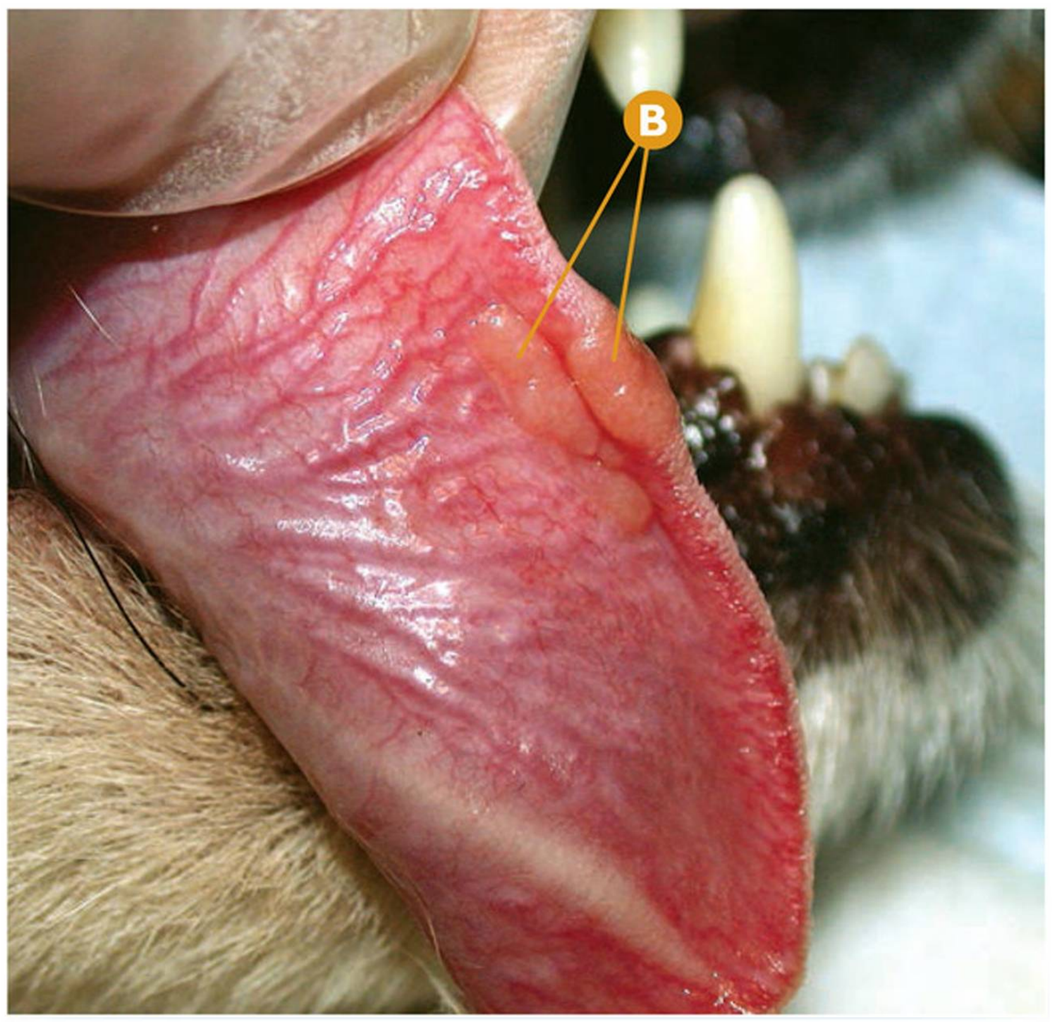

Leishmaniosis

Lesiones linguales provocadas por la leishmaniosis (confirmado histológicamente).

A Lesión en la superficie dorsal lingual, borde derecho.

B Lesión papulomatosa en borde derecho y superficie ventral de la lengua.

Puntos clave del diagnóstico/tratamiento

Estas lesiones provocadas por la leishmaniosis, fueron diagnosticadas mediante la detección de los amastigotes en el interior de los macrófagos, durante el estudio anatomopatológico. El tratamiento sistémico de la enfermedad será la clave del tratamiento local.

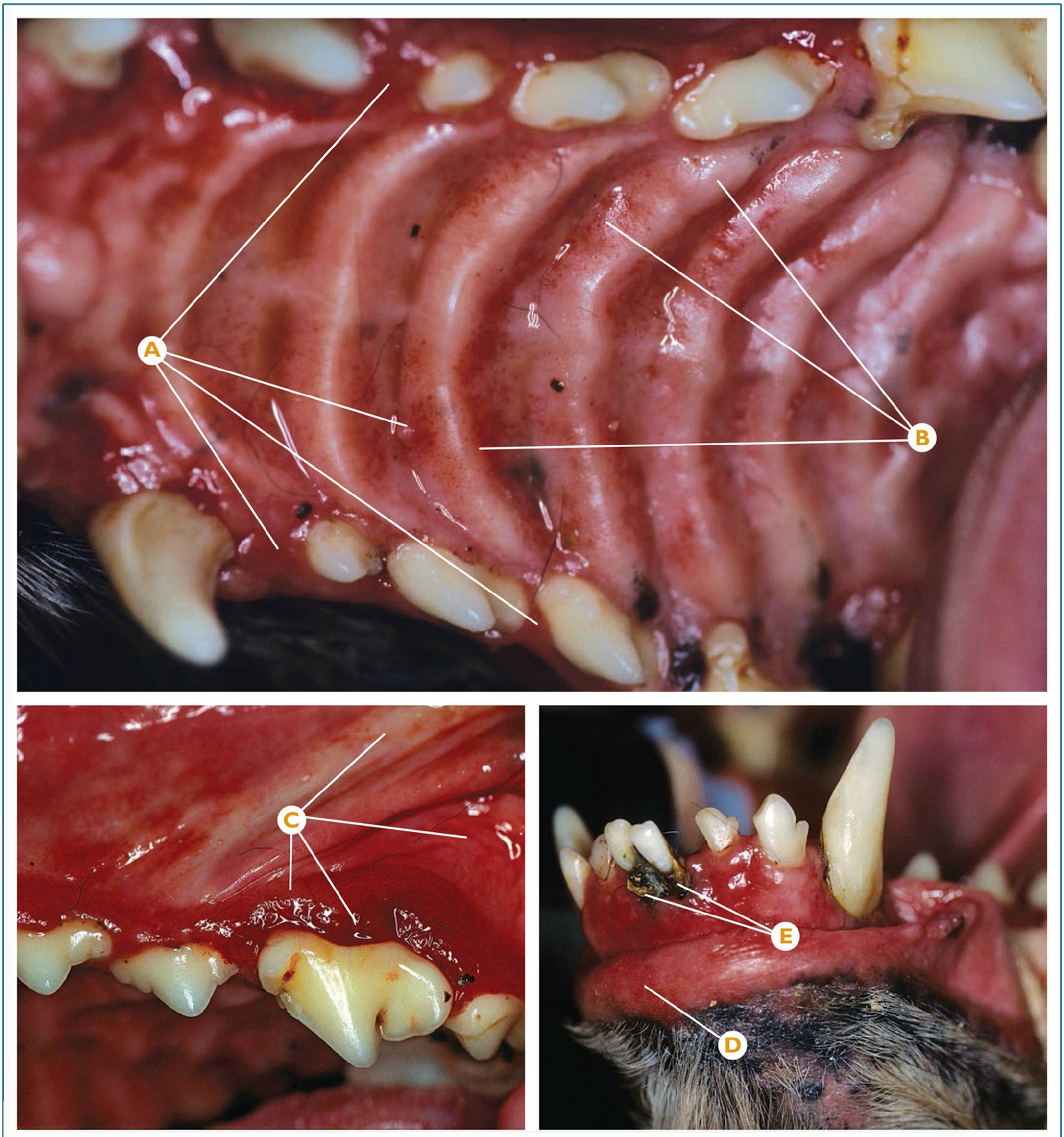

Linfoma

Linfoma (confirmado histopatológicamente); sintomatología en mucosa palatina.

A Gingivitis y estomatitis severa generalizada.

B Detalle de la estomatitis, con despigmentación de mucosa palatina severa.

C Índice 3 gingival en P4maxI (208), con petequias en la mucosa regional.

D Detalle de la estomatitis del labio inferior.

E Fase 4 de enfermedad periodontal en I1mandI (301) y I1mandD (401).

Puntos clave del diagnóstico/tratamiento

Un linfoma puede dar sintomatología en la cavidad oral de una manera inespecífica, y en diferentes regiones de la cavidad oral. El diagnóstico histopatológico es imprescindible para llegar a un diagnóstico correcto, así como la realización de pruebas diagnósticas sistémicas complementarias.

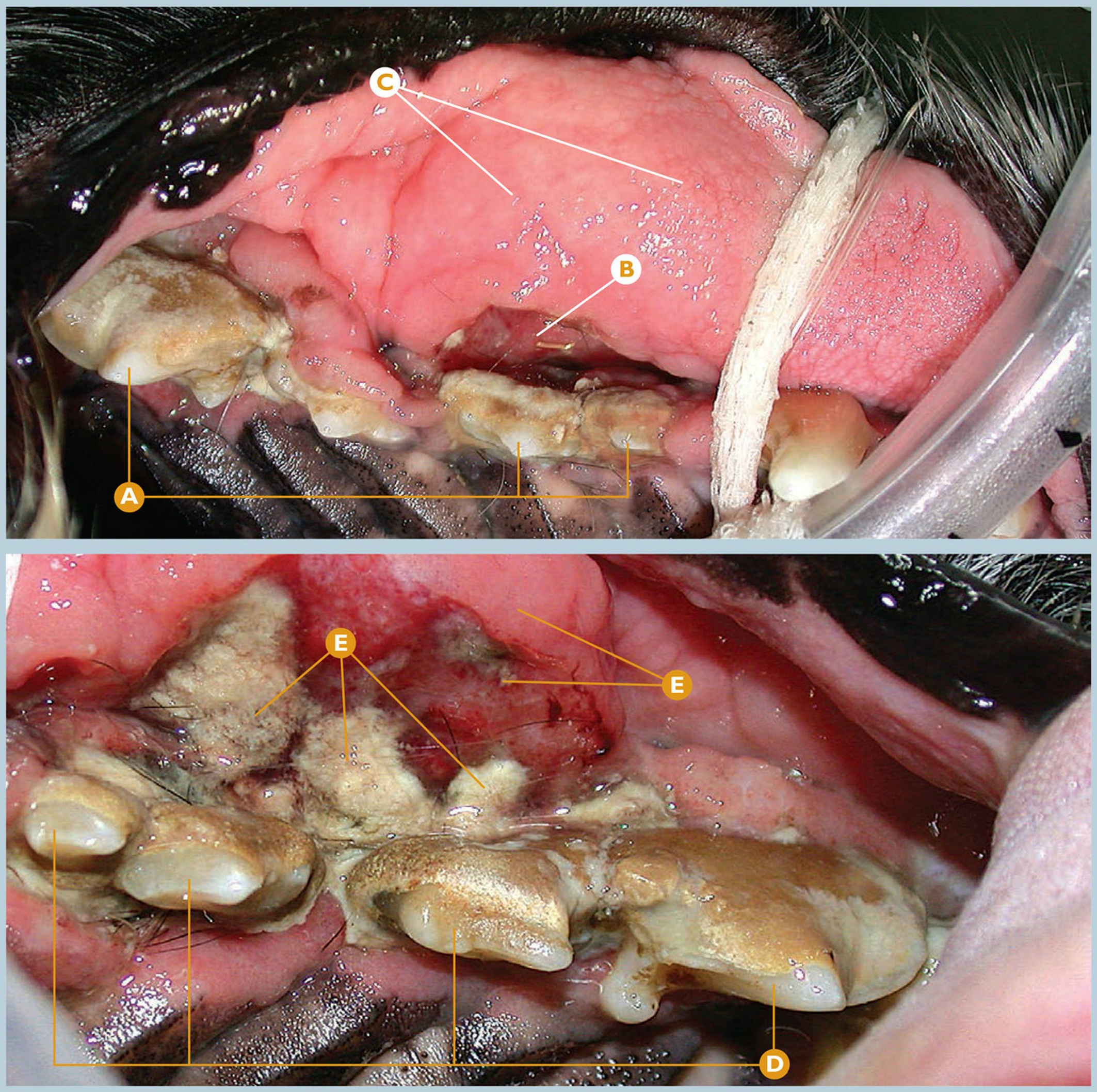

Linfoma

Linfoma (confirmado histopatológicamente); sintomatología principalmente en encía y mucosa vestibular de premolares y molares.

A De derecha a izquierda: índice 3 de placa bacteriana y cálculo dental en P1maxD (105), P2maxD (106) y P4maxD (108).

B Sospecha de ulceritis de contacto.

C Mucosa con inflamación severa.

D De derecha a izquierda: P4maxI (208), P3maxI (207), P2maxI (206) y P1maxI (205).

E Mucosa con inflamación severa y zonas de ulceración y tejido necrosado, diagnósticado como linfoma tras realizar la biopsia incisional.

Puntos clave del diagnóstico/tratamiento

La sintomatología sistémica y las pruebas diagnósticas sistémicas complementarias pueden detectar la presencia de un linfoma. En algunas ocasiones como en este caso clínico, el hallazgo más patente es la sintomatología de la cavidad oral. Una biopsia incisional de encía y mucosa vestibular fue realizada, llegando al diagnóstico histopatológico de un linfoma.



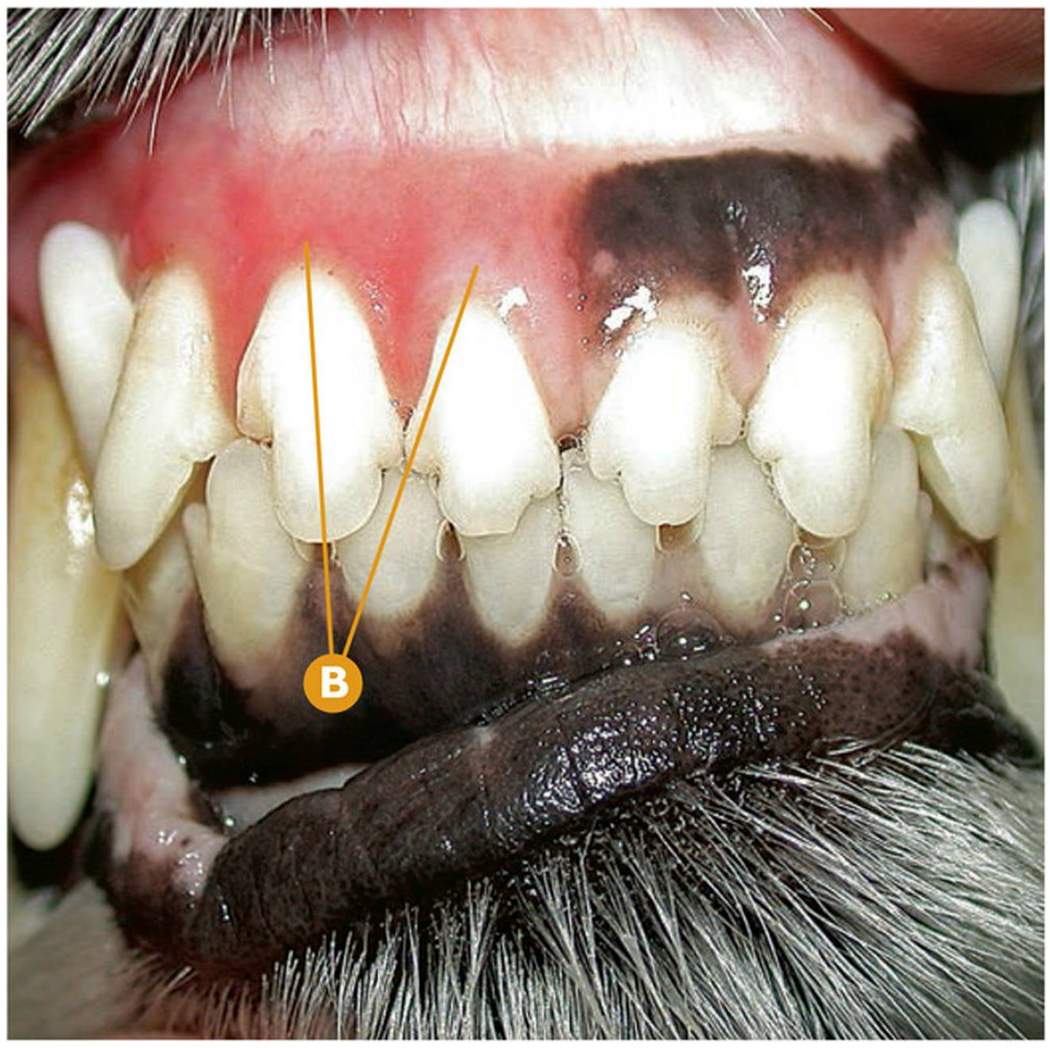

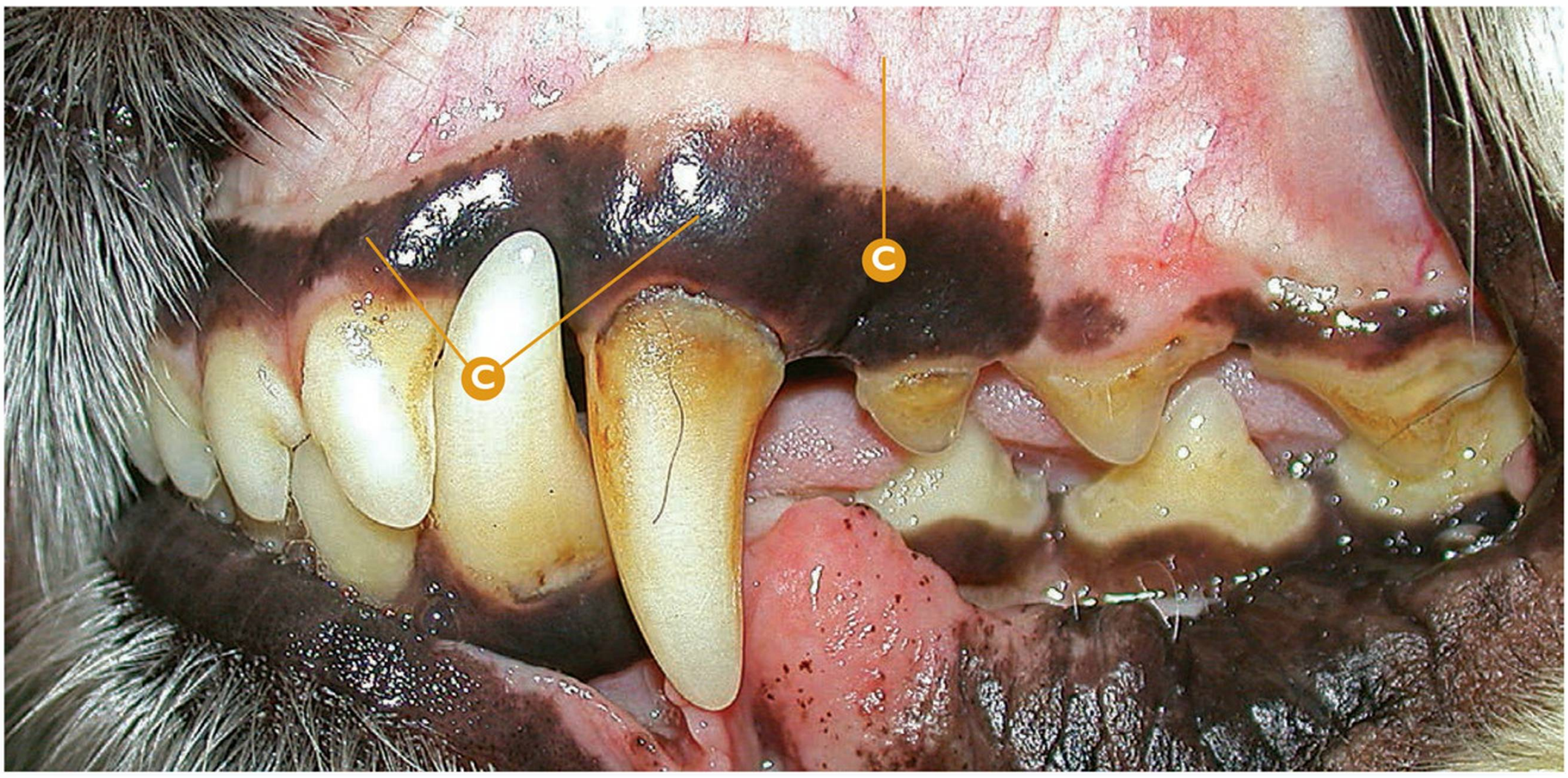

Linfoma

Linfoma (confirmado histopatológicamente); sintomatología en encía y mucosa oral unilateral.

A Gingivitis y estomatitis moderada a severa unilateral en la región del CmaxD (104), P1maxD (105) y P2maxD (106), con despigmentación; vista vestibular derecha.

B Gingivitis y estomatitis moderada a severa unilateral en la región de los incisivos superiores del lado derecho, con despigmentación; vista rostral.

C Encía y mucosa pigmentada, sin lesiones aparentes de cambio de color o gingivoestomatitis; vista vestibular izquierda.

Puntos clave del diagnóstico/tratamiento

Este es un ejemplo claro de cómo un linfoma puede dar sintomatología poco específica en la cavidad oral, siendo patente en el maxilar de manera unilateral. El diagnóstico histopatológico así como las pruebas diagnósticas sistémicas complementarias están siempre indicadas para el correcto diagnóstico.

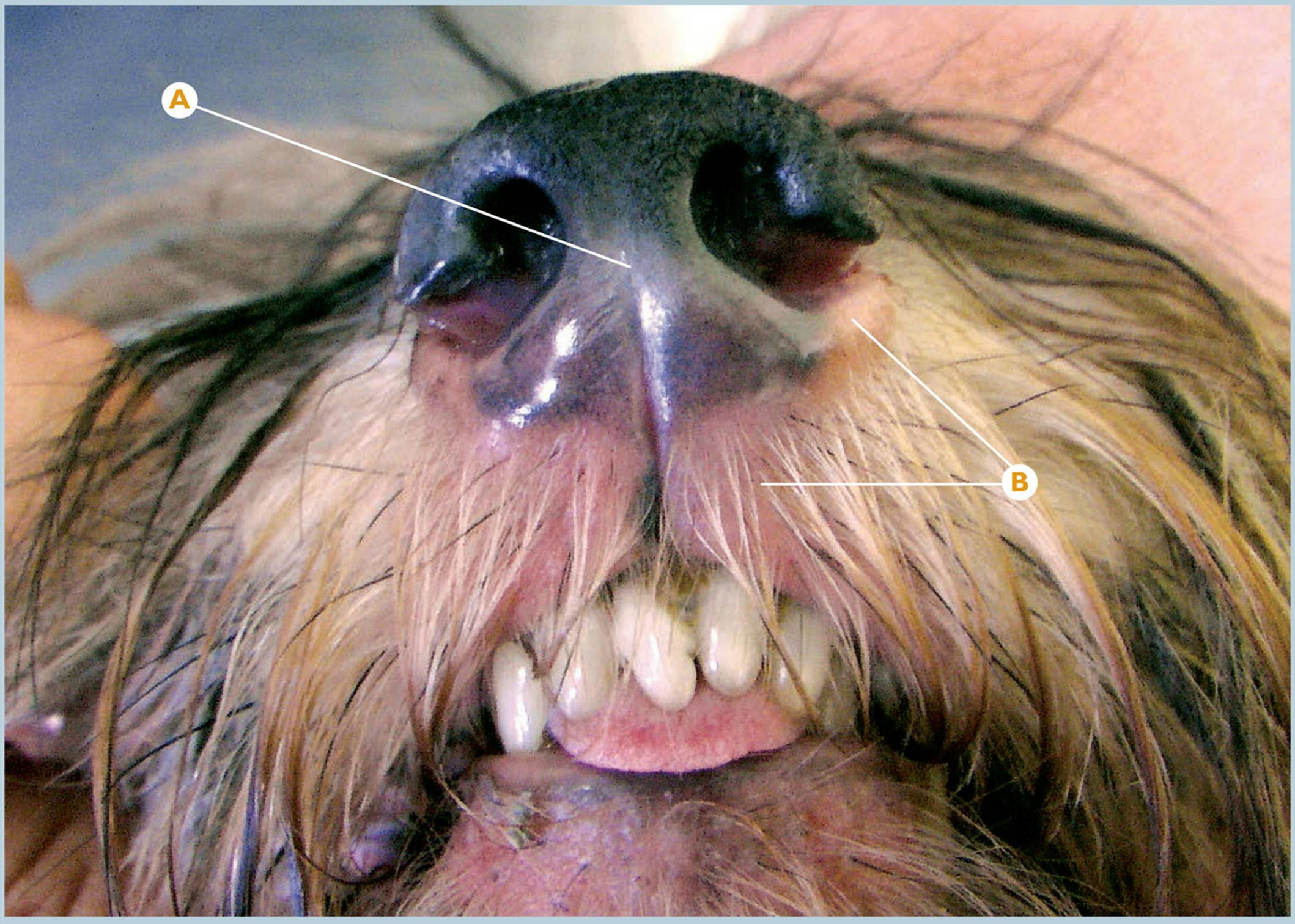

Linfoma

Linfoma epiteliotropo.

A Pérdida de la arquitectura de la trufa. Se puede apreciar cómo la superficie de esta estructura pierde su característica rugosidad y se transforma en lisa y brillante.

B Despigmentación.

Puntos clave del diagnóstico/tratamiento

En este caso clínico, el linfoma epiteliotropo afecta la trufa y la región perioral.

Los linfomas cutáneos representan el 1% de todos los tumores de la piel en perros, apareciendo principalmente entre los 6-14 años de edad (media 11 años). Aunque clínicamente puede asemejarse a cualquier problema inflamatorio de la piel, se pueden definir básicamente 4 presentaciones clínicas: eritroderma exfoliativo, forma mucocutánea, forma nodular o en placas y forma ulcerativa de la mucosa oral. La biopsia es la prueba diagnóstica por excelencia.

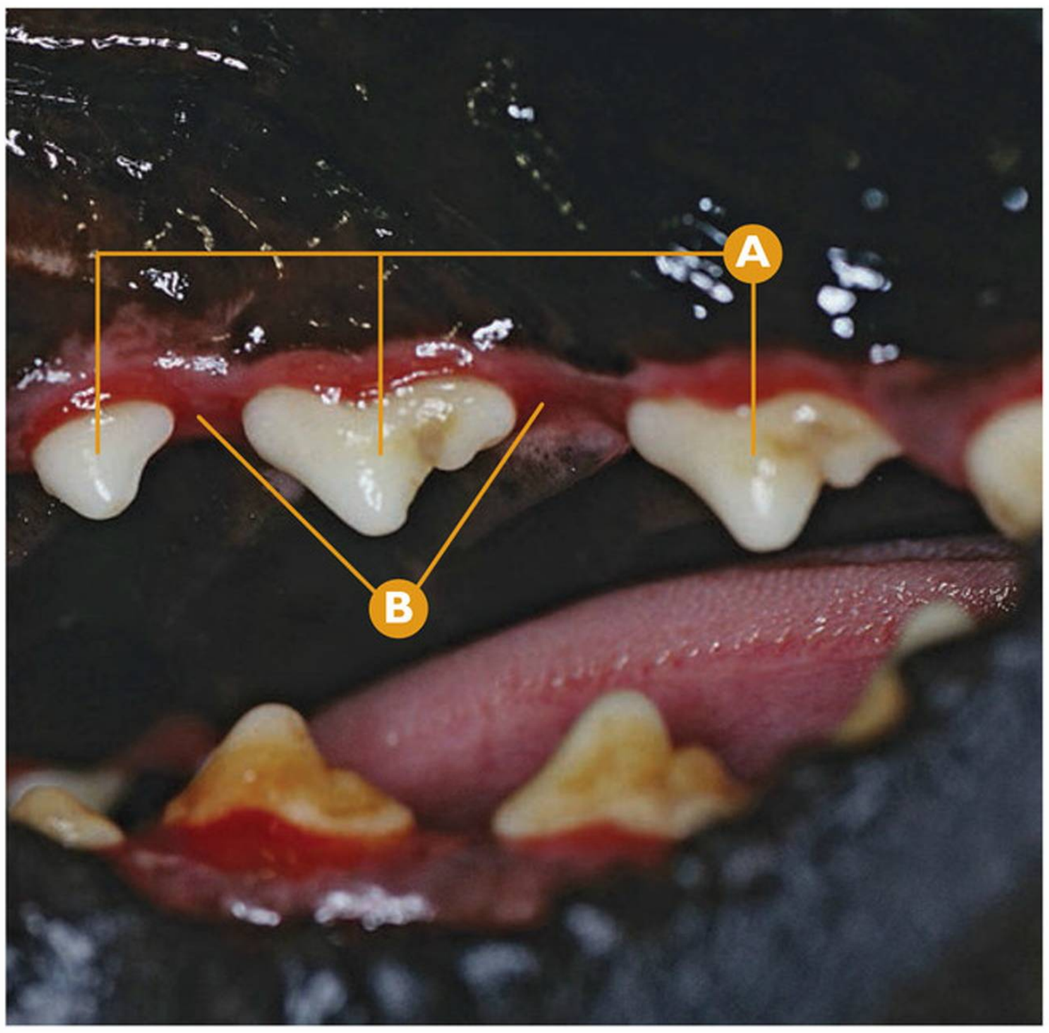



Lupus eritematoso sistémico

Lupus eritematoso sistémico (confirmado histopatológicamente).

A De derecha a izquierda: P3mandI (207), P2mandI (206), P1mandI (205).

B Gingivitis severa generalizada.

C Detalle de la gingivitis severa y ulceración en el área distal del P3maxD (107).

Puntos clave del diagnóstico/tratamiento

El lupus eritematoso sistémico produce frecuentemente lesiones orales que consisten, habitualmente, en una gingivitis severa generalizada, así como ulceraciones con márgenes eritematosos. El diagnóstico se realiza mediante la combinación de la sintomatología clínica sistémica, el estudio histopatológico así como otras pruebas (serológicas).



Parálisis facial

Parálisis facial derecha.

A Disminución de la apertura palpebral (ptosis).

B Caída de pabellón auricular.

C Asimetría de la trufa y sequedad del lado afectado.

D Flacidez del labio afectado.

Puntos clave del diagnóstico/tratamiento

El reflejo palpebral está disminuido o ausente, con posibles úlceras corneales por alteración del parpadeo y de la producción de lágrima.

Existen razas en las cuales la parálisis idiopática es más frecuente, como Cocker, Boxer y Setter inglés.

En el diagnóstico diferencial deben tenerse en cuenta principalmente causas inflamatorias y/o infecciosas, traumatismos faciales, metabólicas (hipotiroidismo) y neoplasias.

Errores comunes

Independientemente de la causa, no debe olvidarse la prevención de úlceras corneales mediante la aplicación de lágrima artificial.

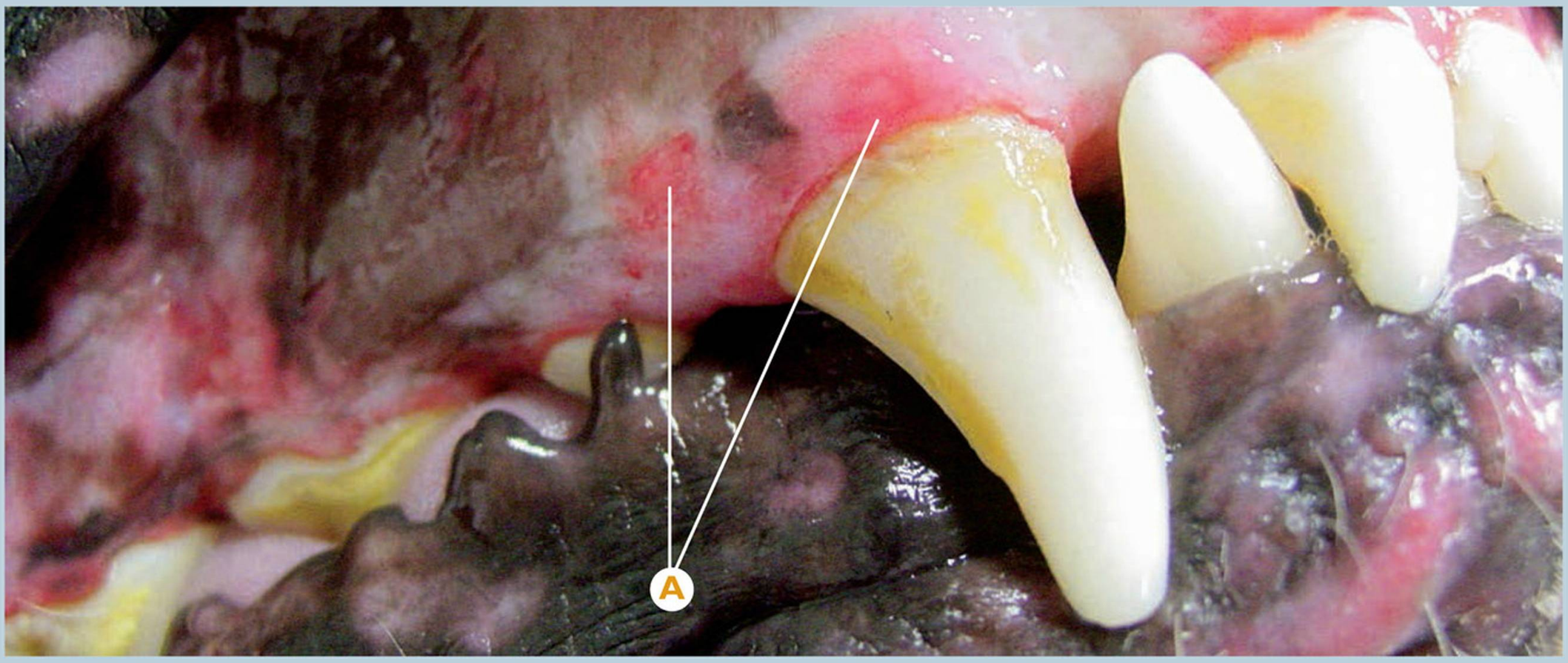





Pénfigo bulloso

Penfigoide bulloso, lesiones ulcerativas.

- A Úlceras en mucosa y encía.
- B Úlceras en el filtrum y plano nasal.
- C Úlceras en piel perioral.

Puntos clave del diagnóstico/tratamiento

El diagnóstico diferencial de la enfermedad ulcerativa cutánea y oral incluye fundamentalmente enfermedades de origen autoinmune como: pénfigo vulgar, penfigoide bulloso, epidermolisis bullosa adquirida, lupus eritematoso sistémico u otros procesos inmunomediados como: eritema multiforme, necrolisis epidérmica tóxica o reacciones cutáneas a fármacos.

La biopsia es la prueba fundamental para llegar al diagnóstico de estos procesos.

Errores comunes

Confiar en que la biopsia vaya a caracterizar exactamente la enfermedad. La biopsia no puede considerarse una prueba diagnóstica única y debe interpretarse en el contexto de la enfermedad. Otros datos importantes son la historia, el examen físico general, la analítica sanguínea y la identificación del antígeno implicado.

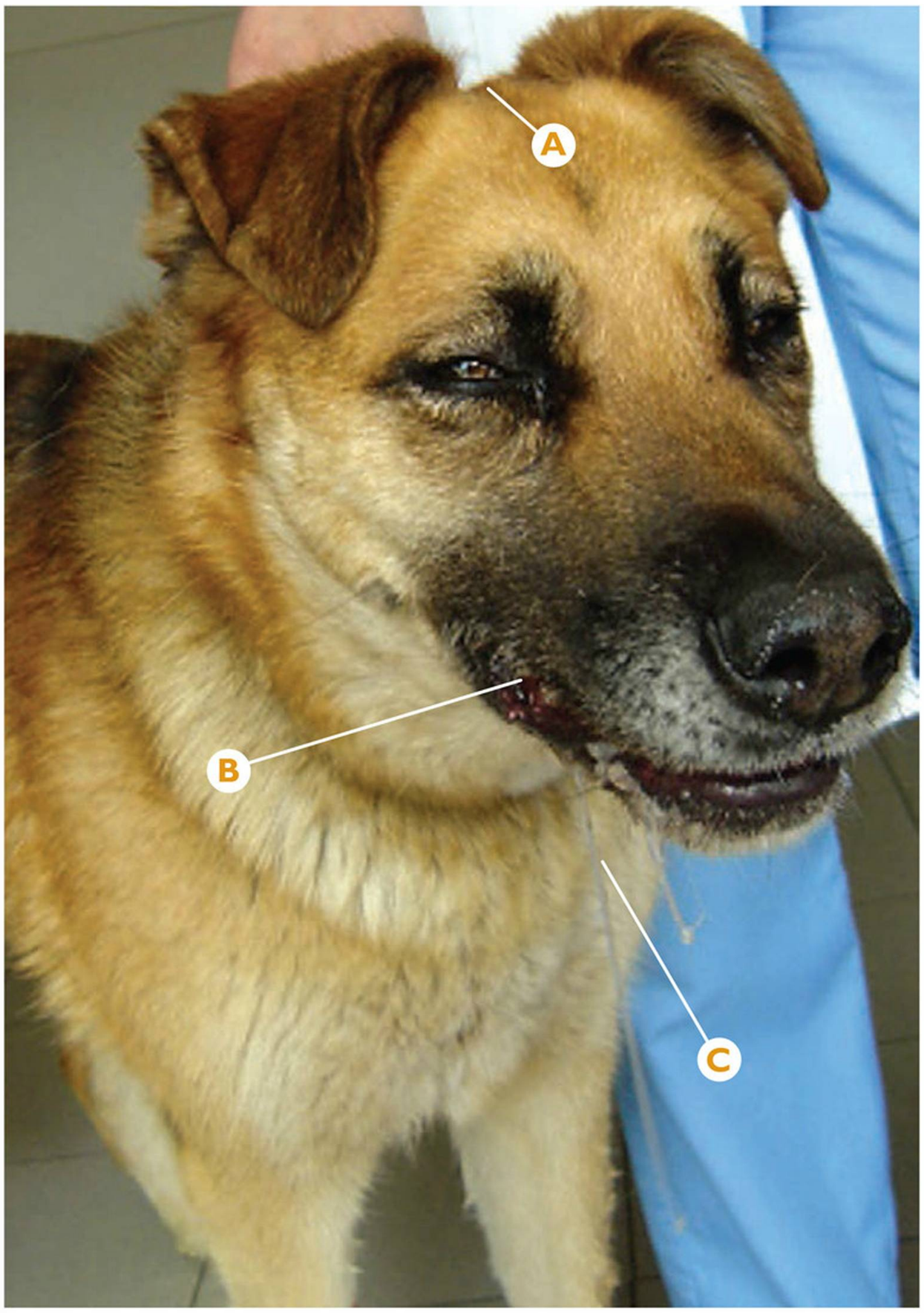

Tétanos

Espasticidad facial por tétanos (*facies tetanica*).

- **A** La contracción hace que los pabellones auriculares se desplacen en sentido dorsal, con formación de pliegues entre ellos.
- **B** Espasticidad de los labios (risa sardónica).
- **C** Caída de saliva por la dificultad de deglución.

Puntos clave del diagnóstico/tratamiento

El diagnóstico se realiza por la sintomatología característica, que aparece en individuos que han sufrido una herida generalmente punzante.

Errores comunes

La infección por tétanos no debe descartarse aunque no pueda determinarse el foco infeccioso de origen ni por la historia clínica ni por la exploración física.



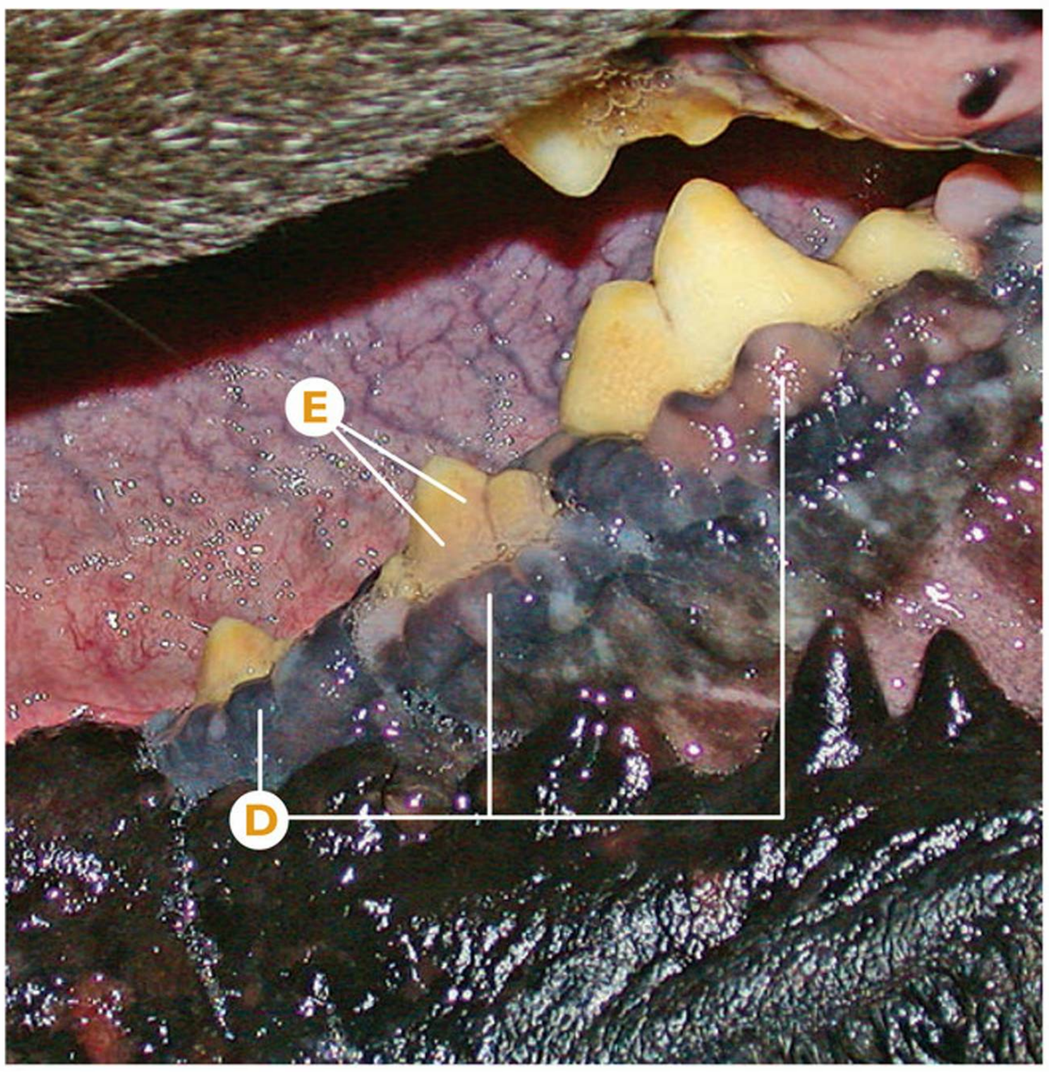

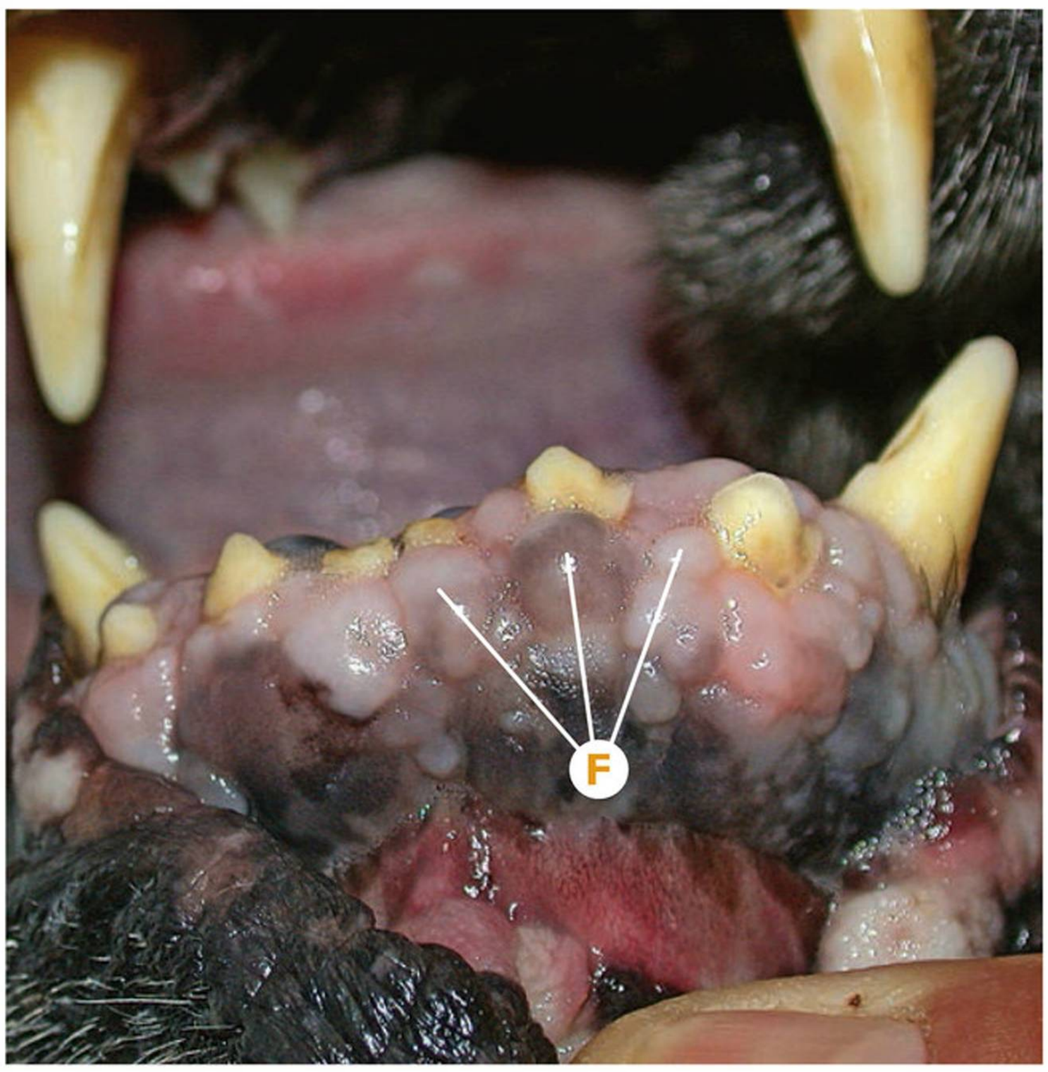

Neoplasias | **Procesos no neoplásicos. Hiperplasia gingival**

Hiperplasia gingival (confirmado histopatológicamente).

- **A** De derecha a izquierda: hiperplasia gingival moderada en P2maxI (206), P1maxI (205) y CmaxI (204).
- **B** Índice 3 de placa bacteriana en CmaxI (204).
- **C** Índice 1 de cálculo dental en CmaxI (204).
- **D** De derecha a izquierda: hiperplasia gingival ligera a moderada en M1mandI (309), P4mandI (308) y P3mandI (307).
- **E** Índice 4 de placa bacteriana en P4mandI (308).
- **F** De derecha a izquierda: hiperplasia gingival moderada a severa en I3mandI (303), I2mandI (302) y I1mandI (301).

Puntos clave del diagnóstico/tratamiento

La hiperplasia gingival es un proceso no neoplásico. La etiología es diversa, incluyendo el componente racial, traumático,... siendo la enfermedad periodontal una de sus causas más frecuentes. El diagnóstico histopatológico es imprescindible. El tratamiento está basado en la eliminación de la hiperplasia mediante gingivectomía.

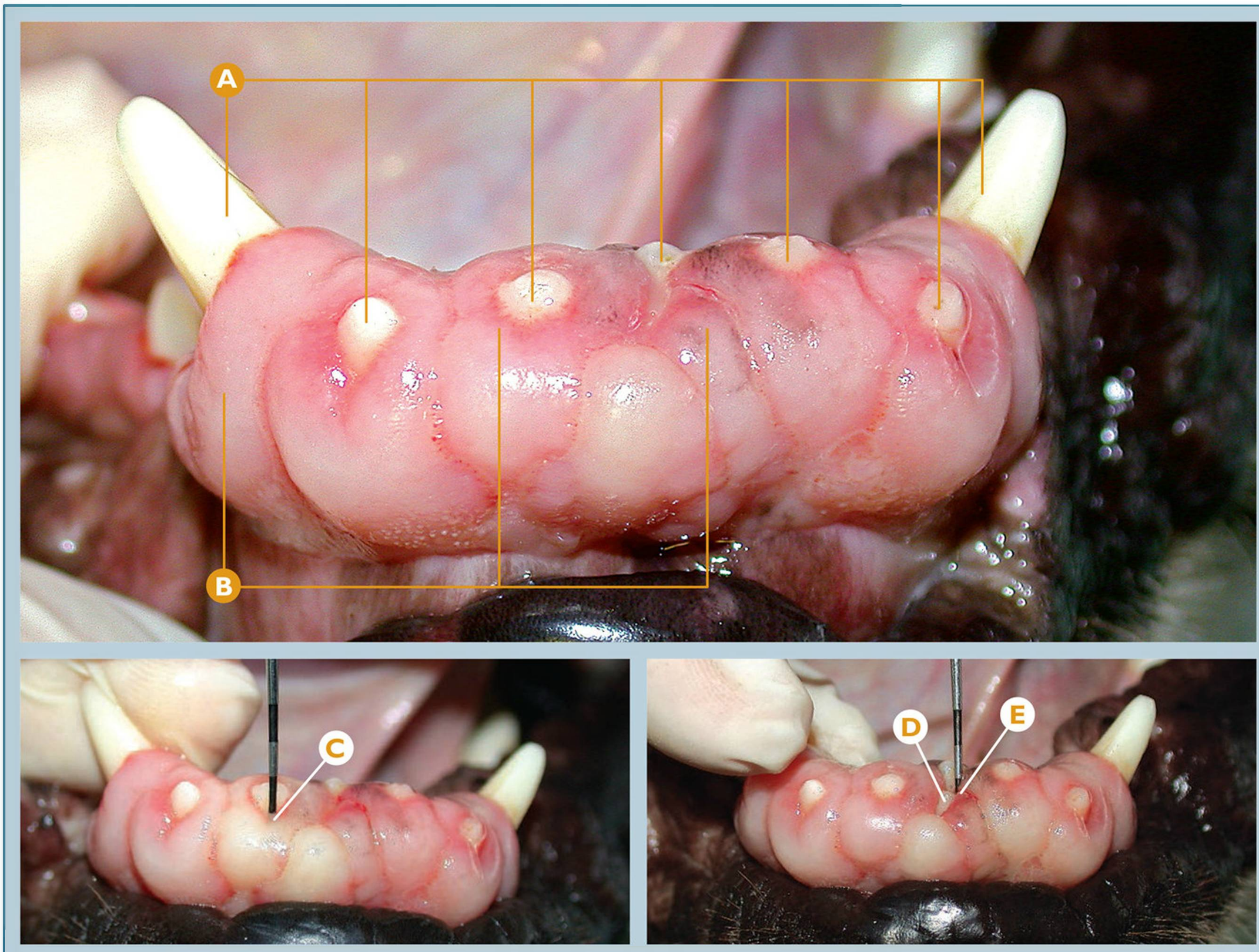

Neoplasias | **Procesos no neoplásicos. Hiperplasia gingival**

Hiperplasia gingival ligera a moderada (confirmado histopatológicamente).

A De derecha a izquierda: Cmandl (304), I3mandl (303), I2mandl (302), I1mandl (301), I2mandD (402), I3mandD (403) y CmandD (404).

B Hiperplasia gingival ligera a moderada.

C Hiperplasia gingival de 2 mm en el área vestibular del I2mandD (402), medida con la sonda periodontal.

D I1mandD (401), cubierto por la hiperplasia gingival.

E Hiperplasia gingival de 5 mm en el área vestibular del I1mandl (301).

Puntos clave del diagnóstico/tratamiento

La hiperplasia gingival es un proceso no neoplásico. Es este caso clínico, la etiología se basa en un componente racial (raza Boxer) y la enfermedad periodontal. La radiología dental estará especialmente indicada en estos casos, para determinar si existen dientes que en el examen oral inicial están ausentes, pero en realidad, están presentes cubiertos por la hiperplasia gingival regional.

Neoplasias | **Procesos no neoplásicos. Hiperplasia gingival**

Hiperplasia gingival en encía vestibular del P4maxD (108) (confirmado histopatológicamente).

A De derecha a izquierda: P3maxD (107) y P4maxD (108).

B Hiperplasia gingival en encía del P4maxD (108).

C Índice 1 de cálculo dental en P4maxD (108).

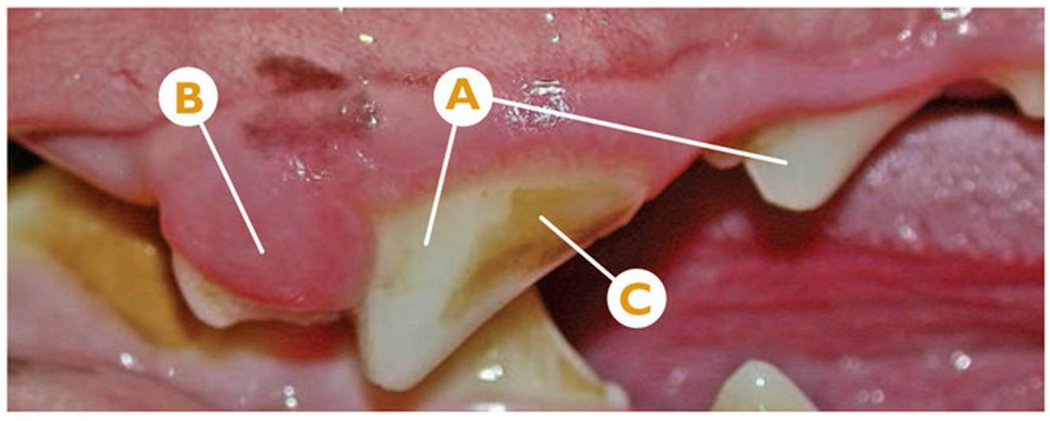

Puntos clave del diagnóstico/tratamiento

La hiperplasia gingival es un proceso no neoplásico no invasivo por lo que tampoco provoca metástasis. La confirmación del proceso benigno debe realizarse mediante el diagnóstico histopatológico, tras biopsia incisional o excisional del proceso.

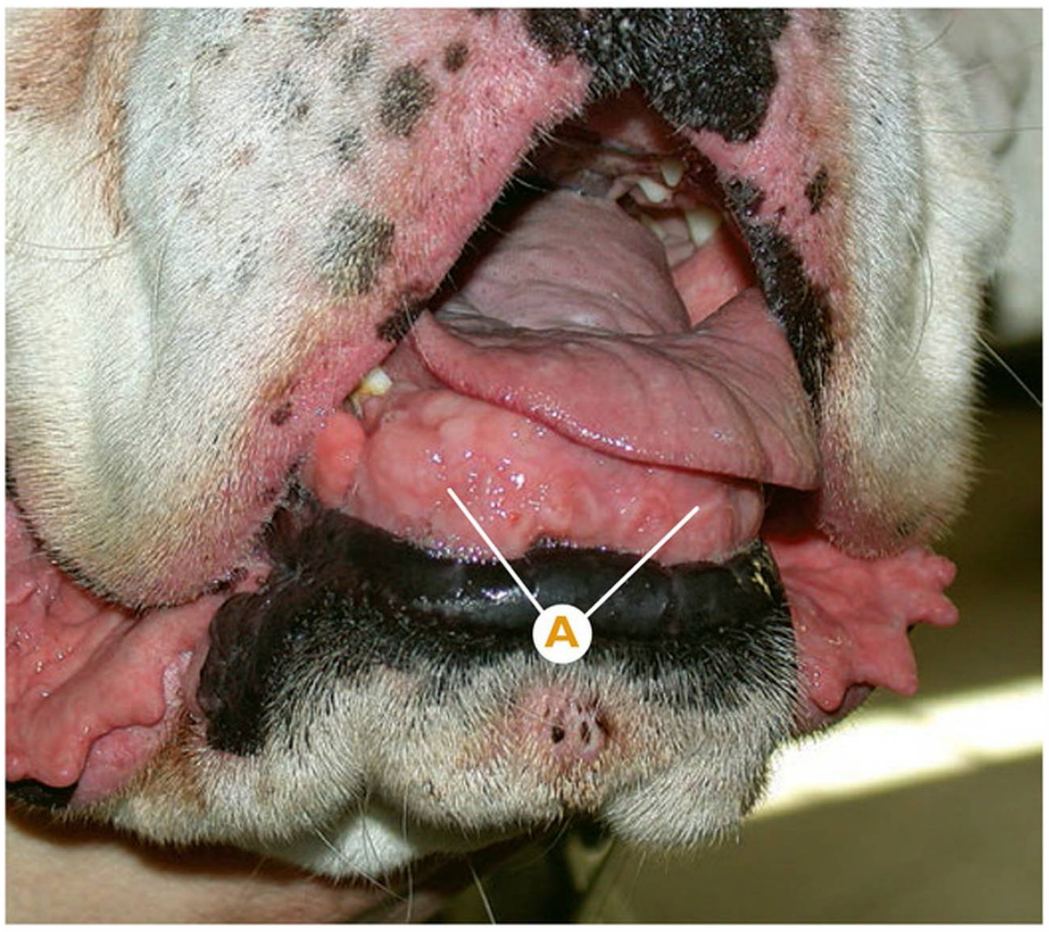

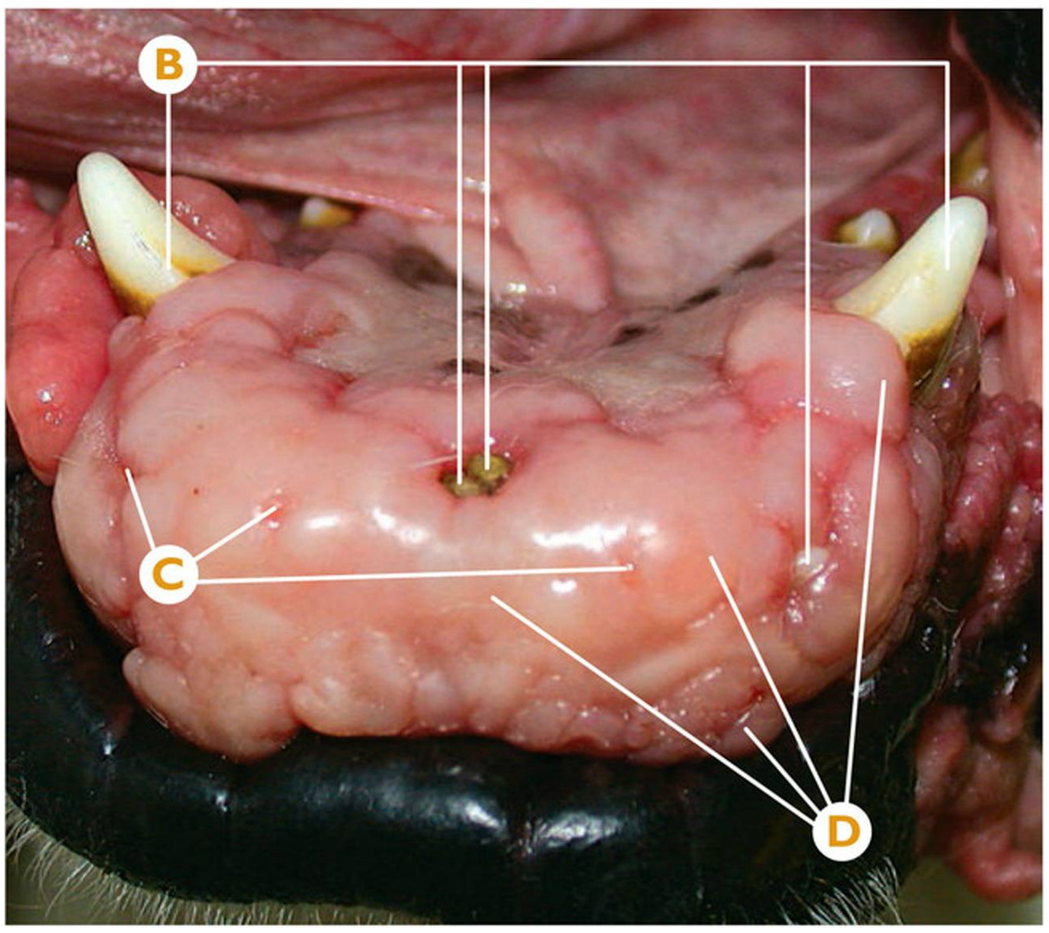

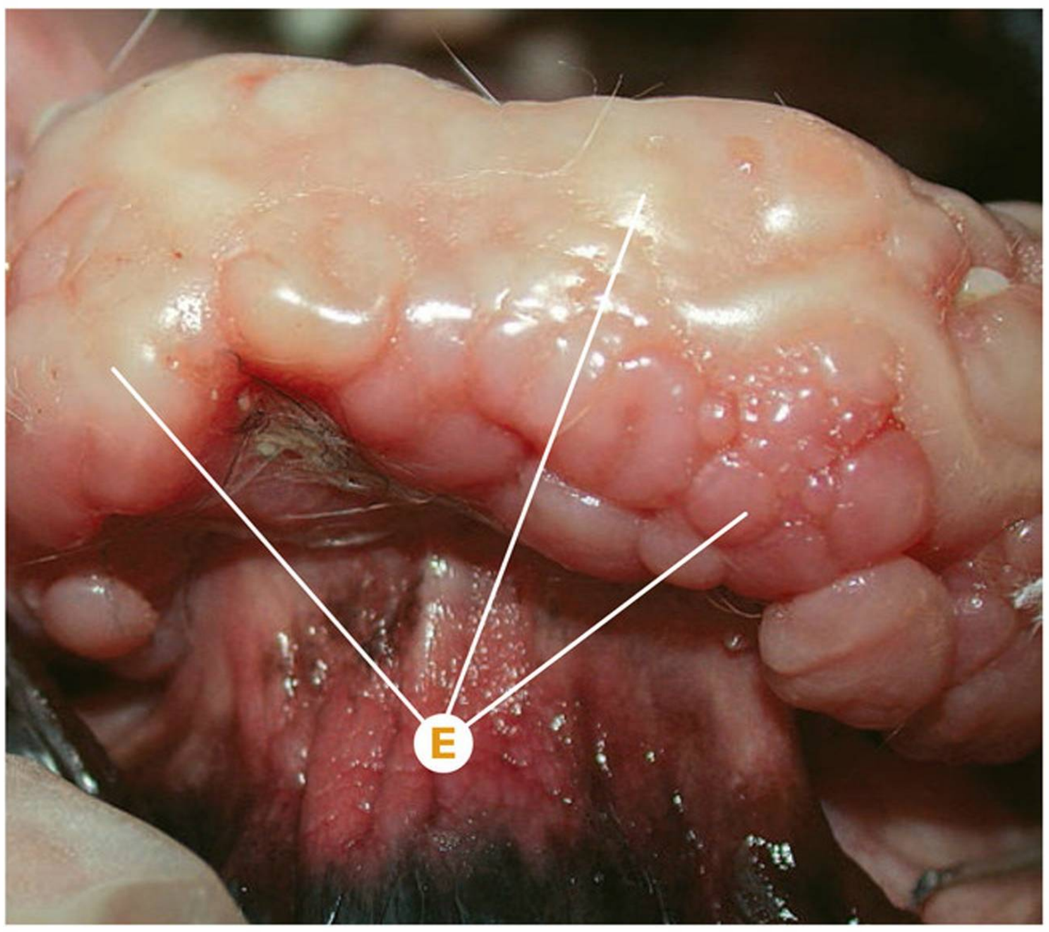

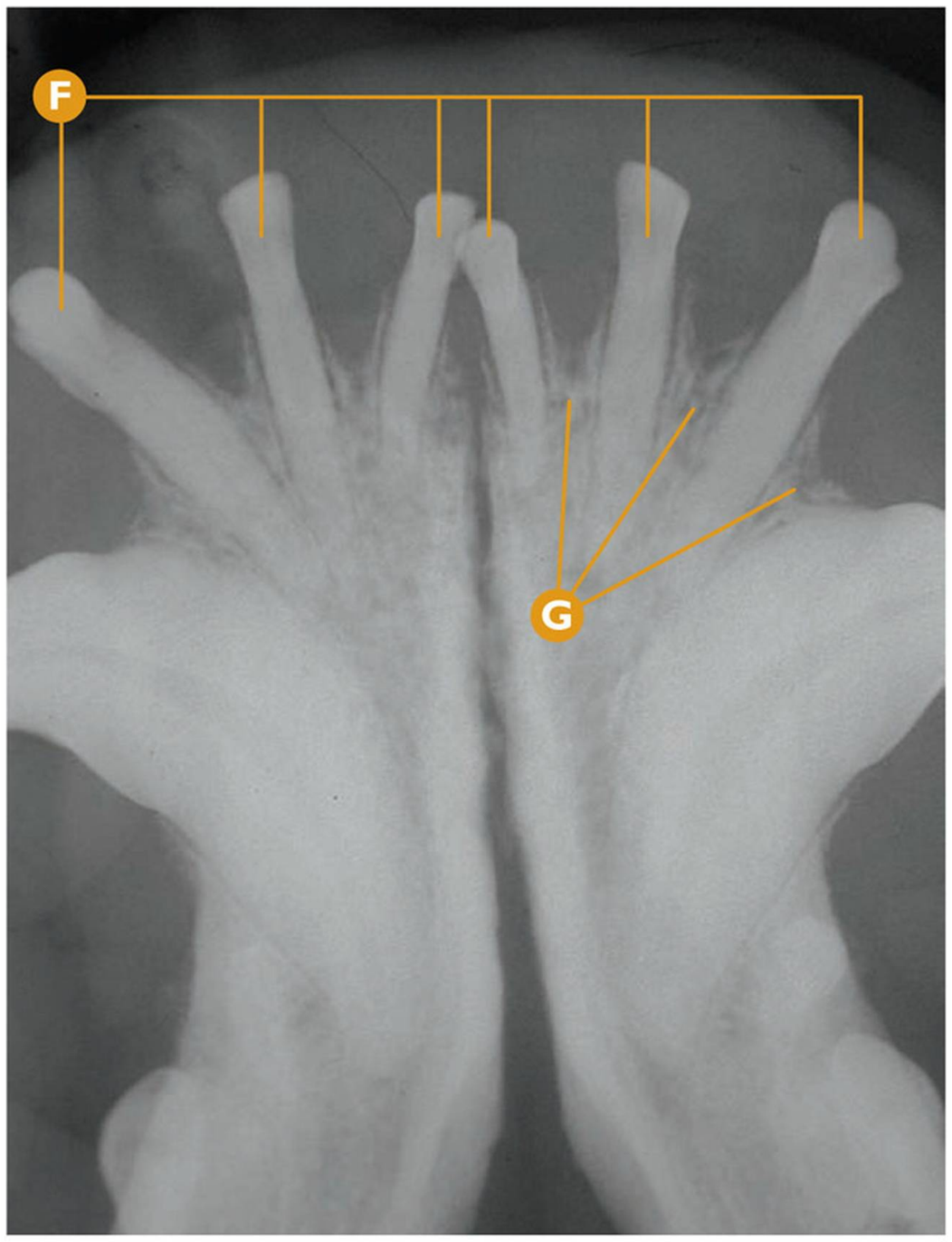

Neoplasias | **Procesos no neoplásicos**
Hiperplasia gingival

Hiperplasia gingival severa generalizada, hiperplasia fibrosa (confirmado histopatológicamente).

A Sospecha de hiperplasia gingival en un Bulldog.

B De derecha a izquierda: Cmandl (304), I3mandl (303), I1mandl (301), I1mandD (401) (estos dos últimos con cálculo dental en la corona) y CmandD (404).

C Ausencia de I2mandl (302), I2mandD (402), y I3mandD (403).

D Hiperplasia gingival severa generalizada, hiperplasia fibrosa en la región incisal inferior; vista rostral.

E Detalle de hiperplasia gingival severa generalizada, hiperplasia fibrosa en la región incisal inferior.

F Rx dental: signos radiológicos compatibles con presencia de los seis incisivos inferiores.

G Rx dental: signos radiológicos compatibles con pérdida ósea vertical entre incisivos inferiores.

Puntos clave del diagnóstico/tratamiento

La hiperplasia gingival, si no se realiza un tratamiento adecuado mediante su resolución quirúrgica, puede progresar a un proceso severo, que puede incluso cubrir los incisivos, aumentando el riesgo de pérdida de éstos por enfermedad periodontal. Los tratamientos orientados a la resolución quirúrgica del proceso deber ser realizados en los estadios iniciales.

Errores comunes

Cuando existe ausencia aparente de incisivos, debemos realizar radiología dental regional para valorar la presencia o no real de estos dientes, puesto que han podido ser cubiertos por la hiperplasia gingival.

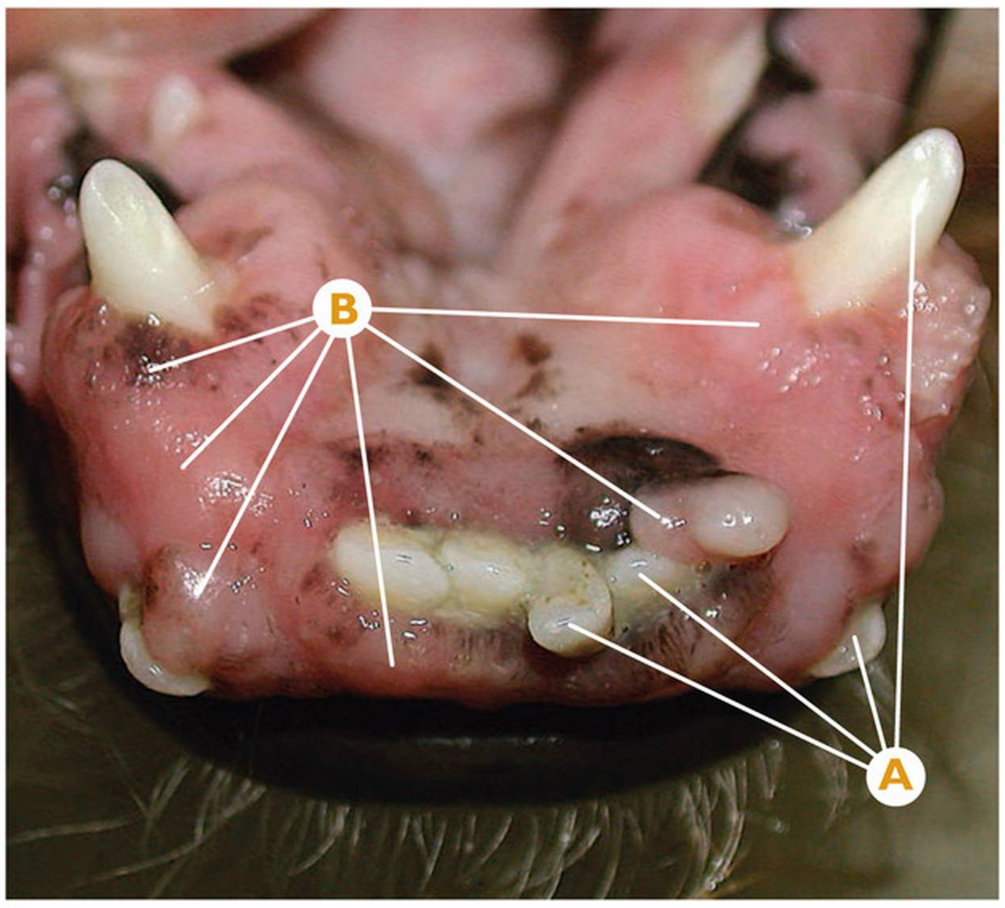

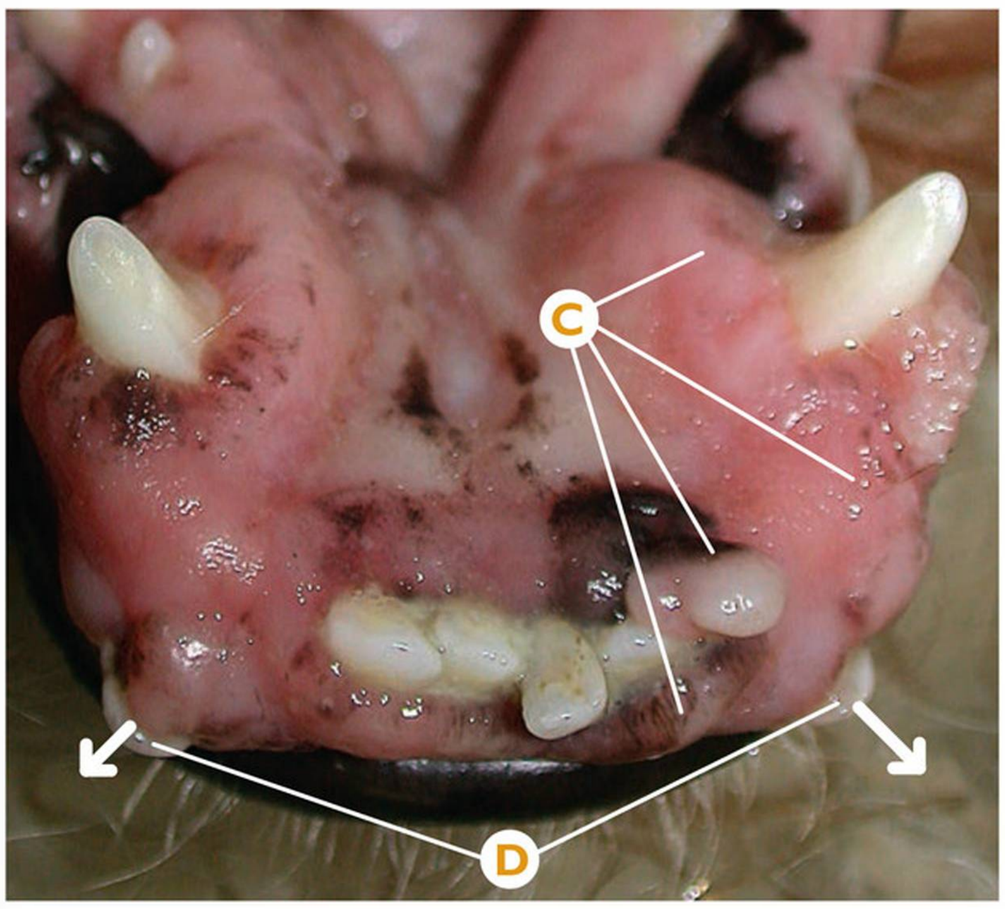

Neoplasias | **Procesos no neoplásicos**
Hiperplasia gingival

Hiperplasia gingival moderada-severa en el área de los incisivos y caninos inferiores (confirmado histopatológicamente).

- **A** De derecha a izquierda: Cmandl (304), I3mandl (303), I2mandl (302), I1mandl (301).
- **B** Hiperplasia gingival moderada a severa.
- **C** Detalle de la hiperplasia gingival moderada a severa.
- **D** Desplazamiento vestibular del I3mandD (403) y I3mandl (303).
- **E** Rx dental: signos radiológicos compatibles con pérdida ósea horizontal severa en el área de los incisivos inferiores.

Puntos clave del diagnóstico/tratamiento

La hiperplasia gingival en este caso clínico tiene dos componentes, un componente racial (raza West Highland White Terrier) y la enfermedad periodontal como componente "irritativo". En la radiología dental detectamos una fase 4 de enfermedad periodontal en algunos de los incisivos inferiores, especialmente en I2mandD (402), I1mandD (401) y I1mandl (301), que deberán ser extraídos en el momento que se realice la resolución quirúrgica de la hiperplasia gingival.

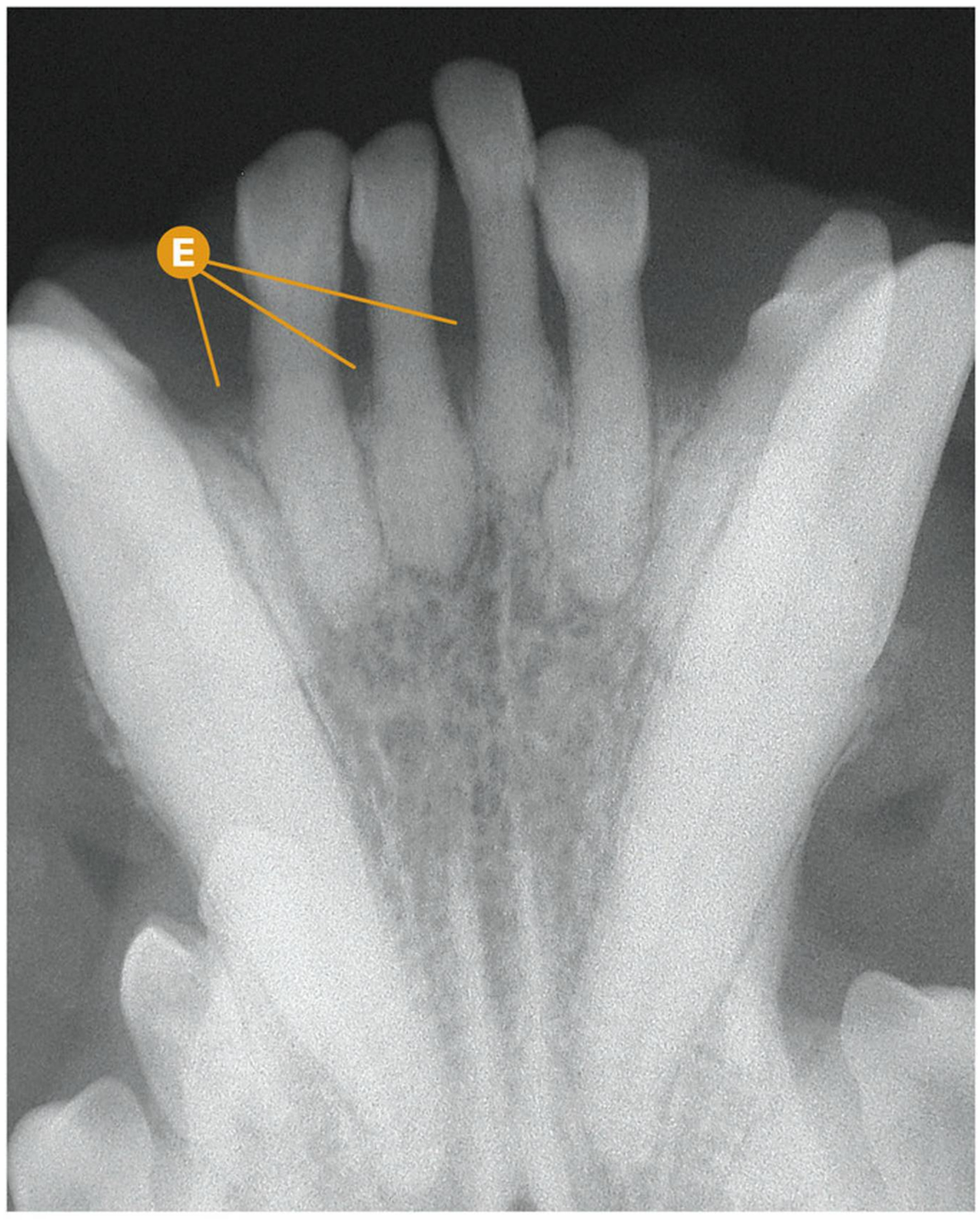

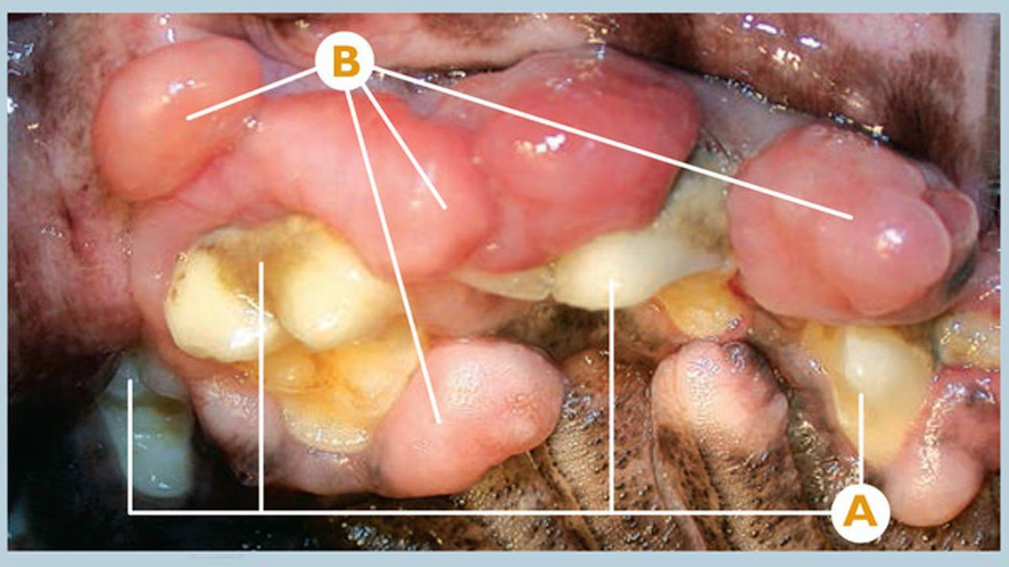

Neoplasias | **Procesos no neoplásicos**
Hiperplasia gingival

Hiperplasia gingival severa generalizada (confirmado histopatológicamente).

- **A** De derecha a izquierda: P3maxD (107), P4maxD (108), M1maxD (109) y M2maxD (110).
- **B** Hiperplasia gingival severa generalizada en la región de los premolares y molares.

Puntos clave del diagnóstico/tratamiento

La hiperplasia gingival, aún siendo típica en determinadas razas, se puede producir en cualquier otra. La existencia de diferentes fases de enfermedad periodontal, también puede ser un factor predisponente para su aparición. La resolución quirúrgica del proceso debe ir combinada con un tratamiento periodontal adecuado.

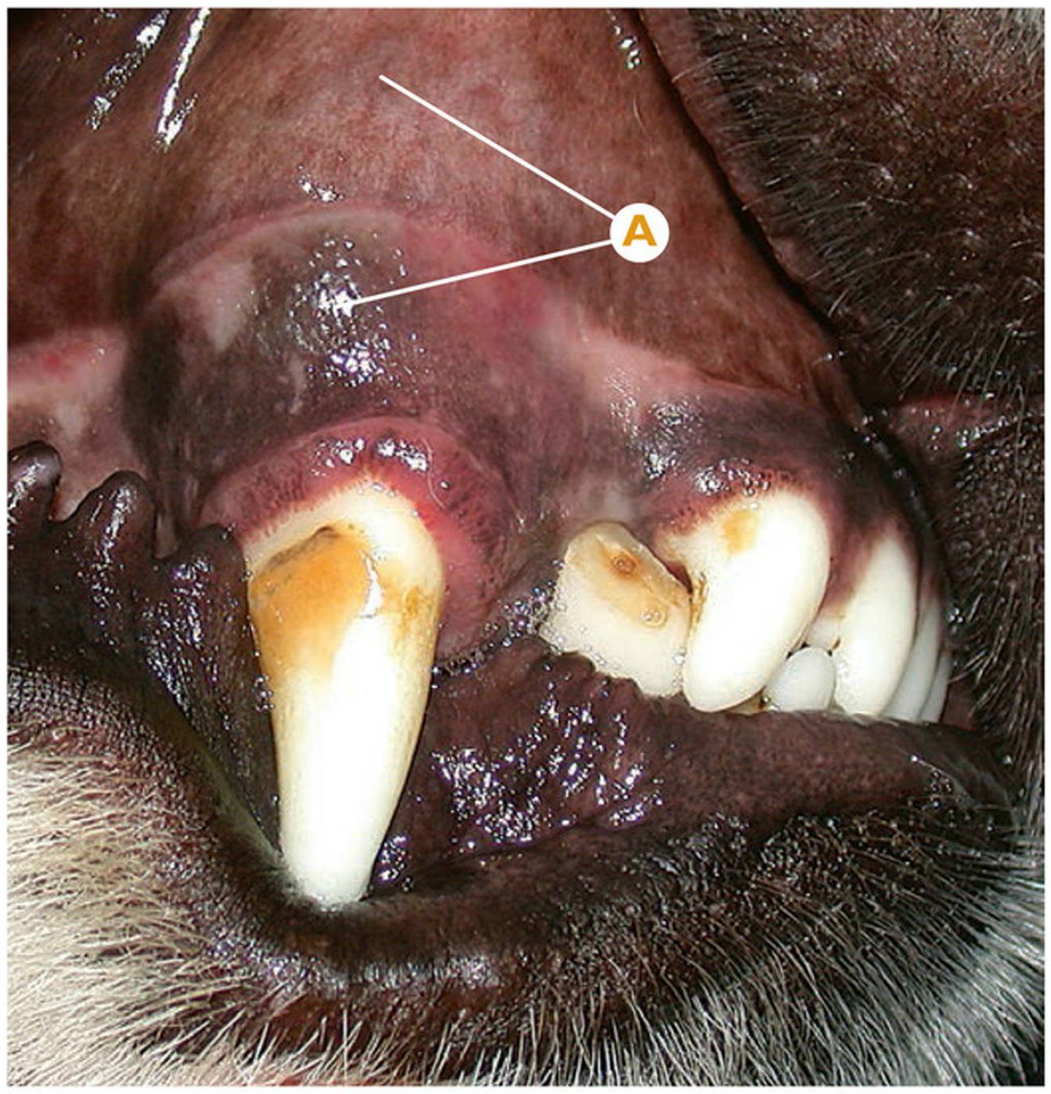

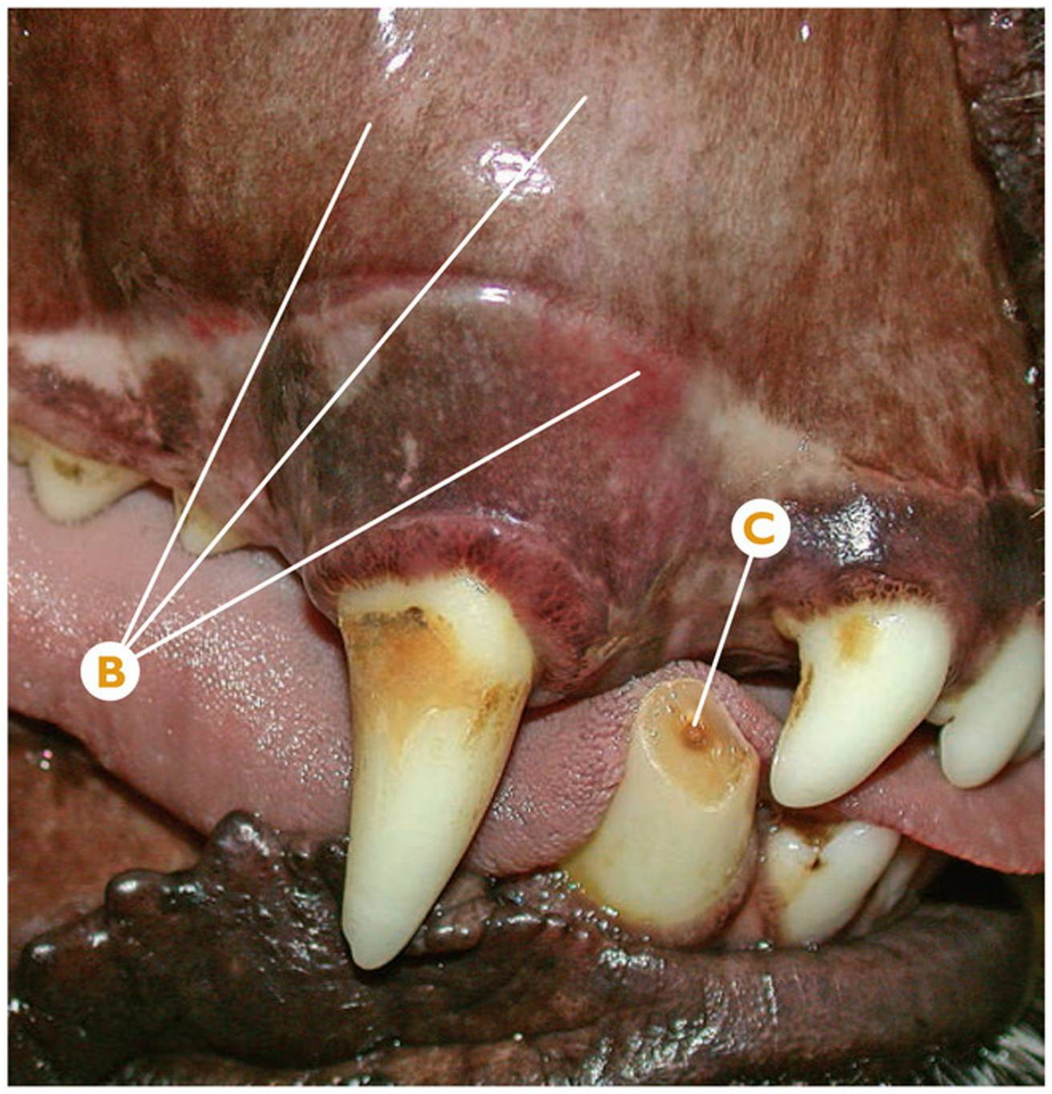

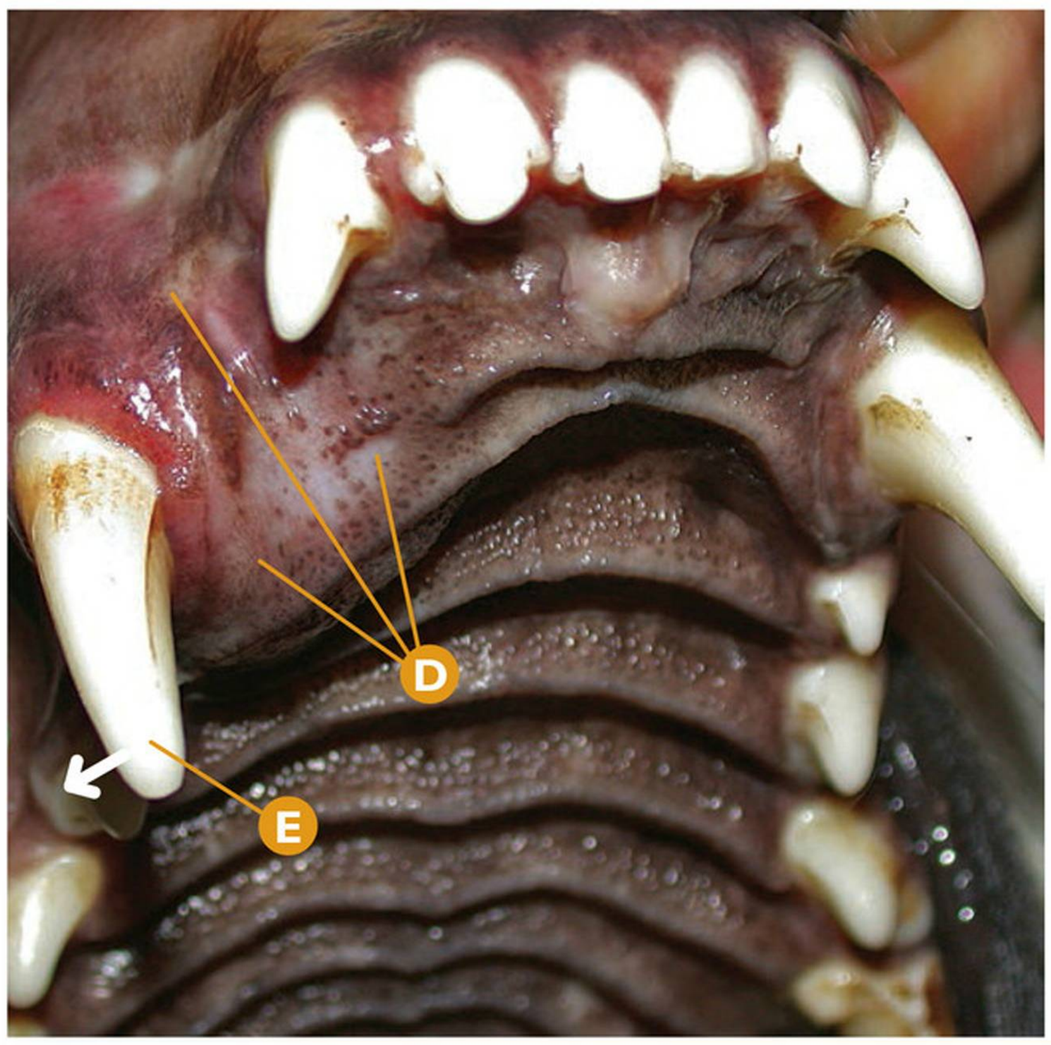

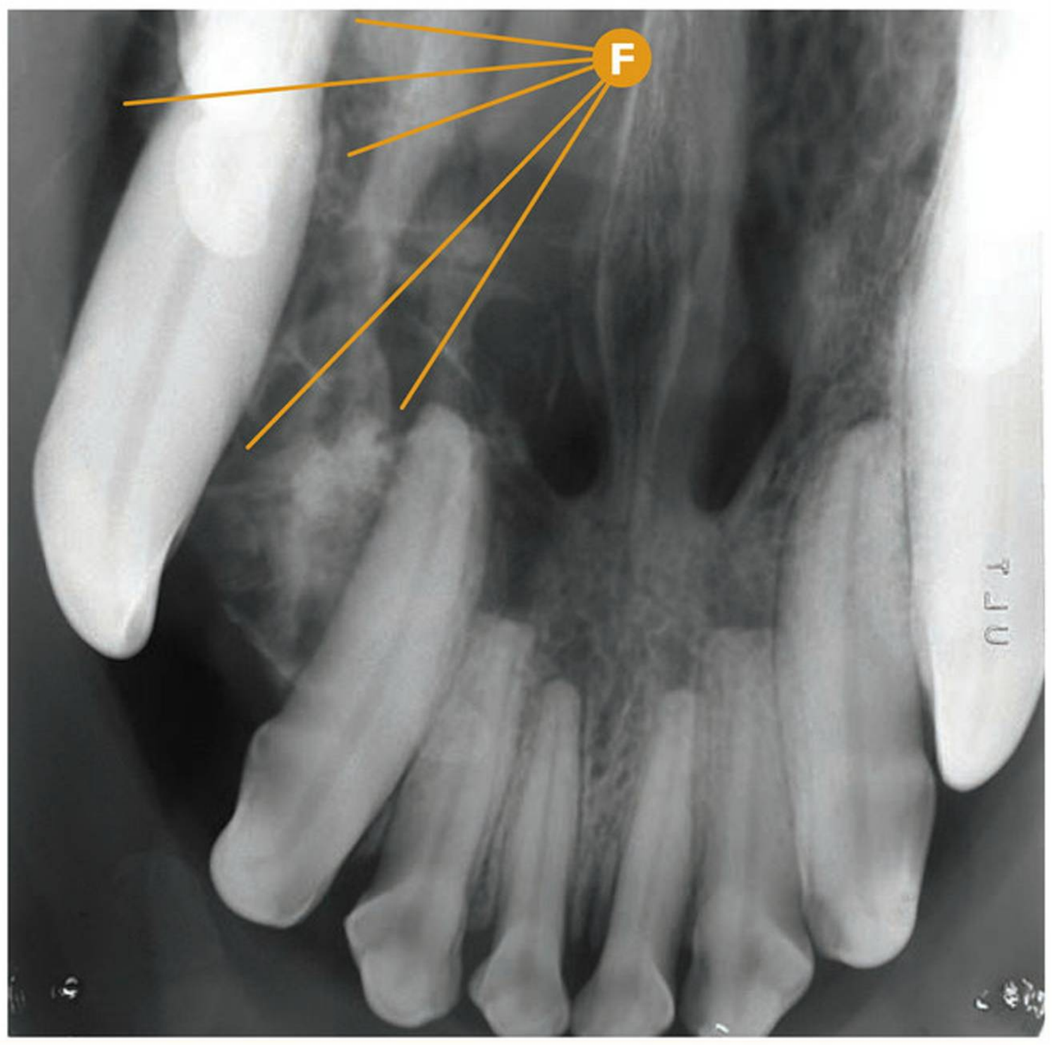

Neoplasias | **Ameloblastoma**

Ameloblastoma (intraóseo) en el área del CmaxD (104) (confirmado histopatológicamente).

- **A** Sospecha de inflamación severa en la región del "*jugum* alveolar" del CmaxD (104), vista vestibular.
- **B** Ameloblastoma en el área de la región del "*jugum* alveolar" del CmaxD (104), vista vestibular.
- **C** Fractura complicada de corona del CmandD (404).
- **D** Detalle del ameloblastoma en el área palatina del CmaxD (104), vista palatina.
- **E** Desplazamiento mesiovestibular del CmaxD (104) por el proceso neoplásico.
- **F** Rx dental: signos radiológicos compatibles con osteolisis moderada en el área mesial, palatina y vestibular del CmaxD (104), así como el típico aspecto radiológico "quístico".

Puntos clave del diagnóstico/tratamiento

El ameloblastoma (intraóseo) es un tumor benigno de origen odontogénico, denominado antiguamente "adamantinoma". Es una neoplasia invasiva localmente, con moderada capacidad de infiltración local, así como osteolisis moderada, y sin capacidad metastática. El tratamiento consiste en una excisión quirúrgica radical y amplia, al igual que ocurre con el ameloblastoma periférico (épuli acantomatoso), de características histológicas similares.

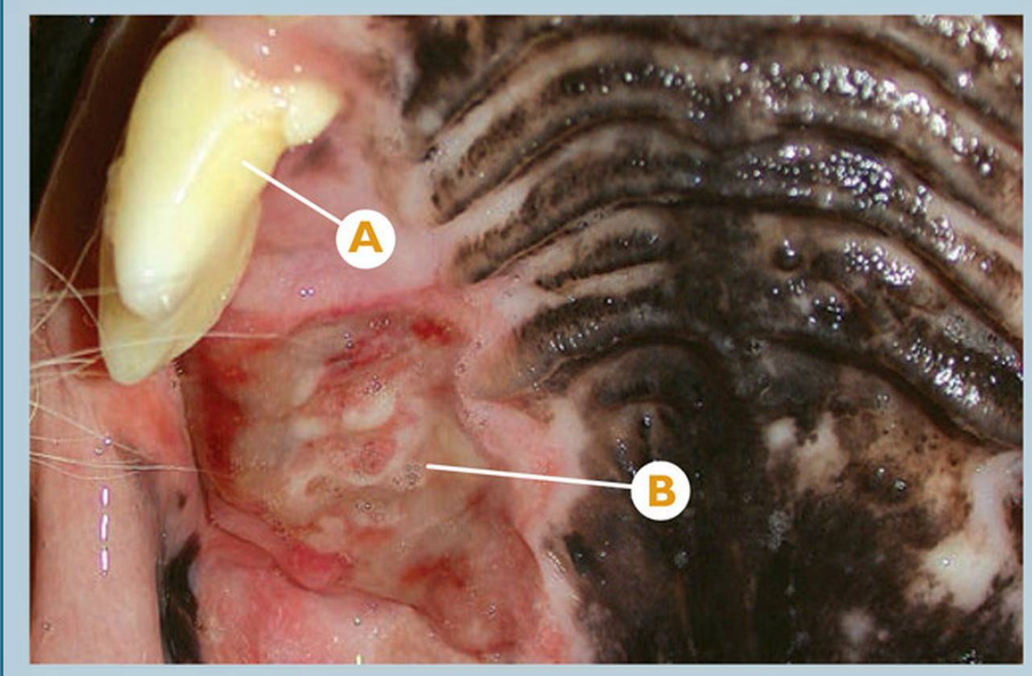

Neoplasias | **Ameloblastoma**

Ameloblastoma (intraóseo) en el área distal al P4maxD (108) (confirmado histopatológicamente).

A P4maxD (108).

B Ameloblastoma en el área distal al P4maxD (108), con ausencia del M1maxD (109) y M2maxD (110).

Puntos clave del diagnóstico/tratamiento

El ameloblastoma (intraóseo) siendo un tumor benigno de origen odontogénico, es una neoplasia invasiva localmente. En ocasiones como este caso clínico, la radiología dental nos dará una información limitada de su grado de invasión. El uso del TAC o la resonancia magnética nos dará un valor real del grado de invasión alcanzado.

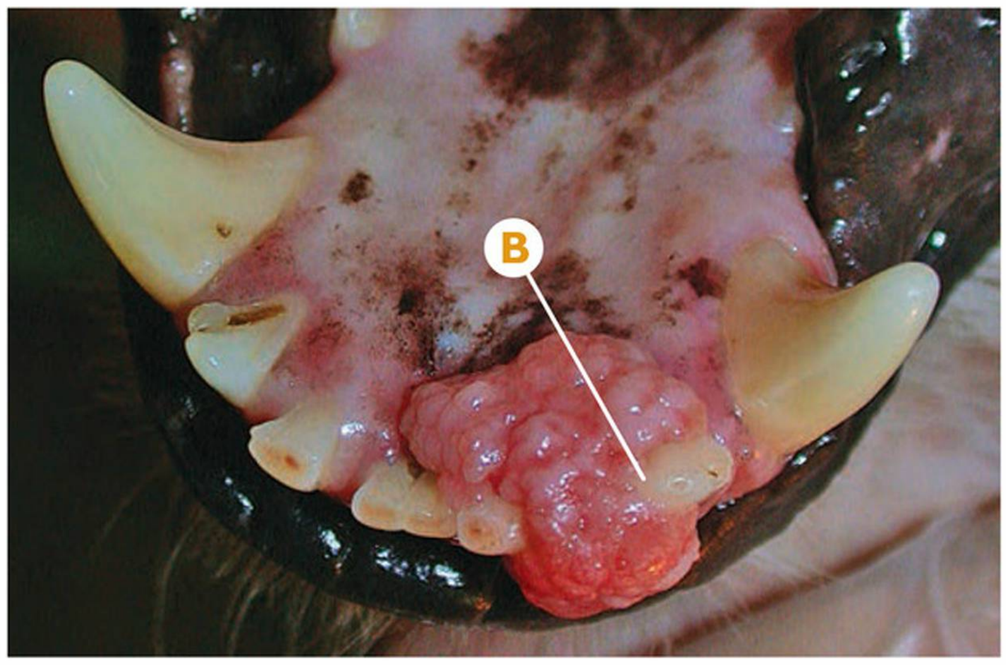

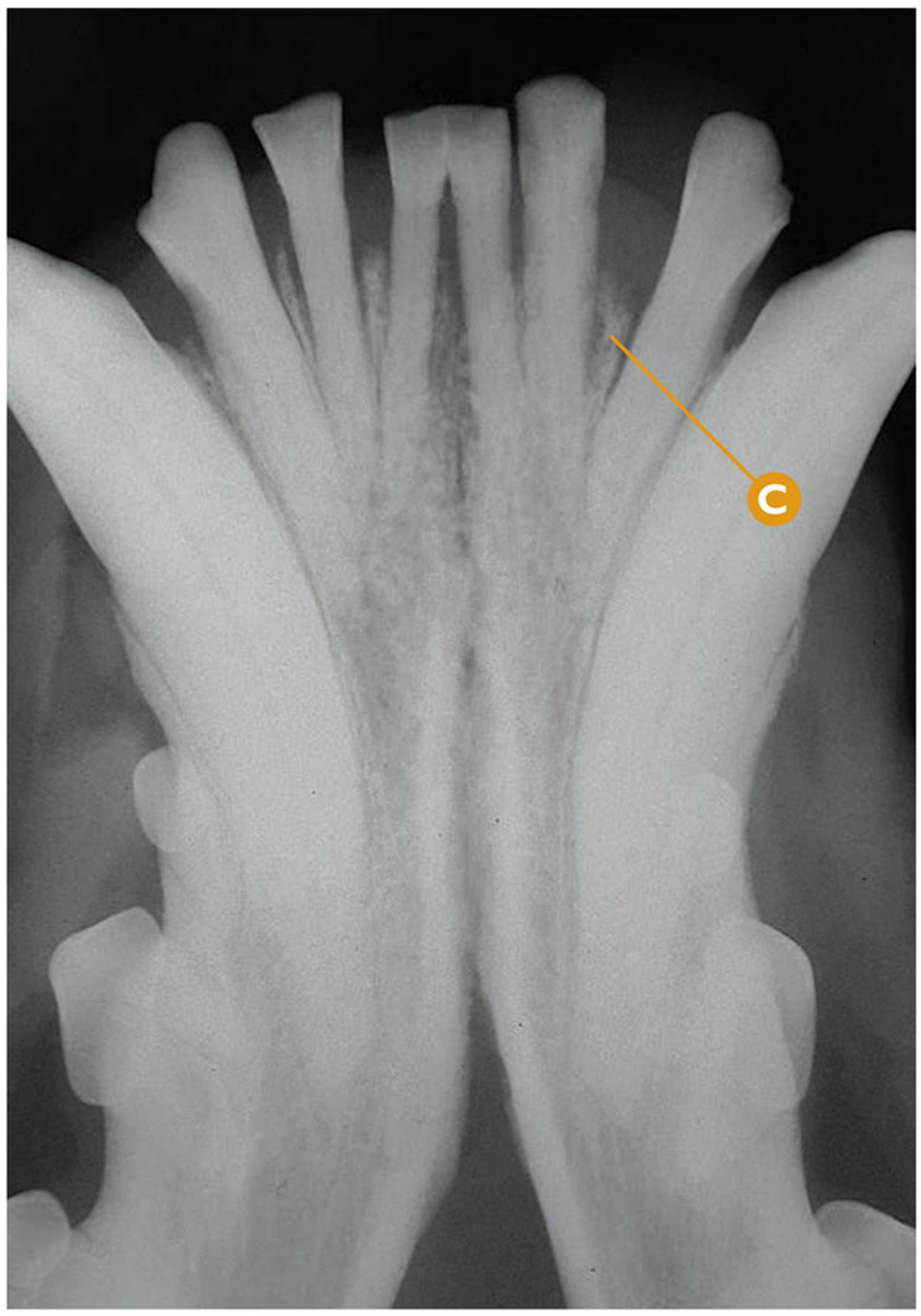

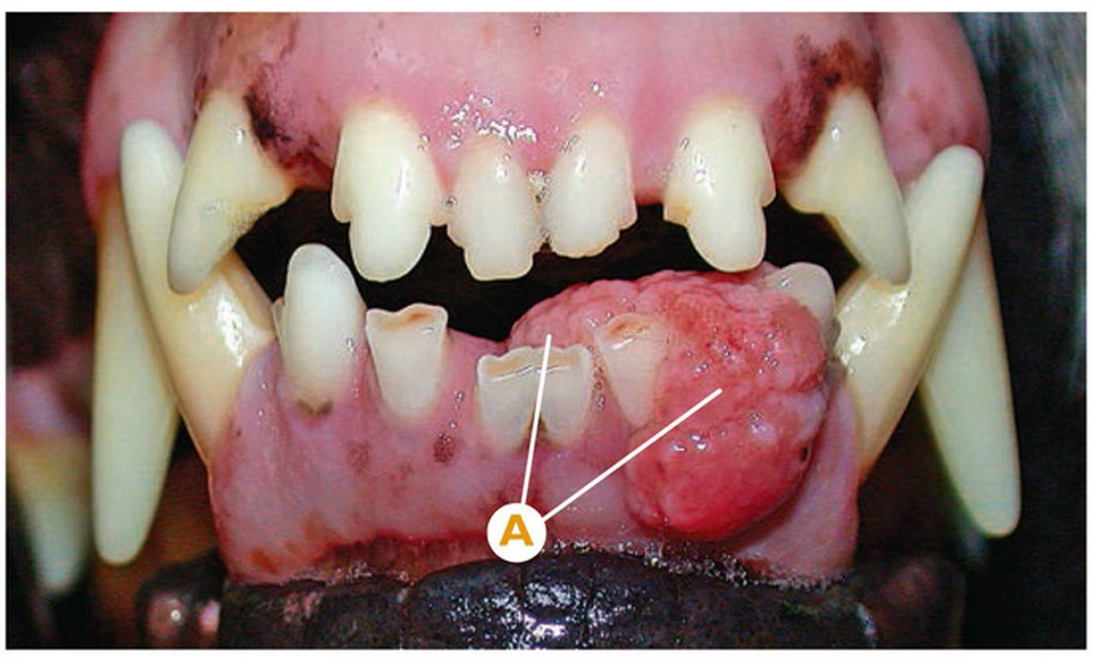

Neoplasias | **Ameloblastoma periférico (épuli acantomatoso)**

Ameloblastoma periférico (épuli acantomatoso) en el área del I2mandI (302) y I3mandI (303) (confirmado histopatológicamente).

A Ameloblastoma periférico en la región mesial y vestibular del I3mandI (303).

B Desplazamiento distal del I3mandI (303), ocasionado por el crecimiento de la neoplasia.

C Rx dental: signos radiológicos compatibles con ligera pérdida de densidad ósea, sin afectación del tejido dentario.

Puntos clave del diagnóstico/tratamiento

El ameloblastoma periférico (épuli acantomatoso) es un tumor benigno de origen odontogénico, con moderada capacidad de infiltración local, con discreta alteración del hueso alveolar sin provocar destrucción dental y sin capacidad de metástasis a distancia. El tratamiento consiste en una excisión quirúrgica radical y amplia.

Errores comunes

No realizar control radiológico dental del proceso, pues el tratamiento quirúrgico tiene que estar basado en los límites radiológicos de la neoplasia. No debemos menospreciar la capacidad infiltrativa del proceso; si no realizamos una resección de la neoplasia amplia con márgenes seguros, la recurrencia es frecuente.

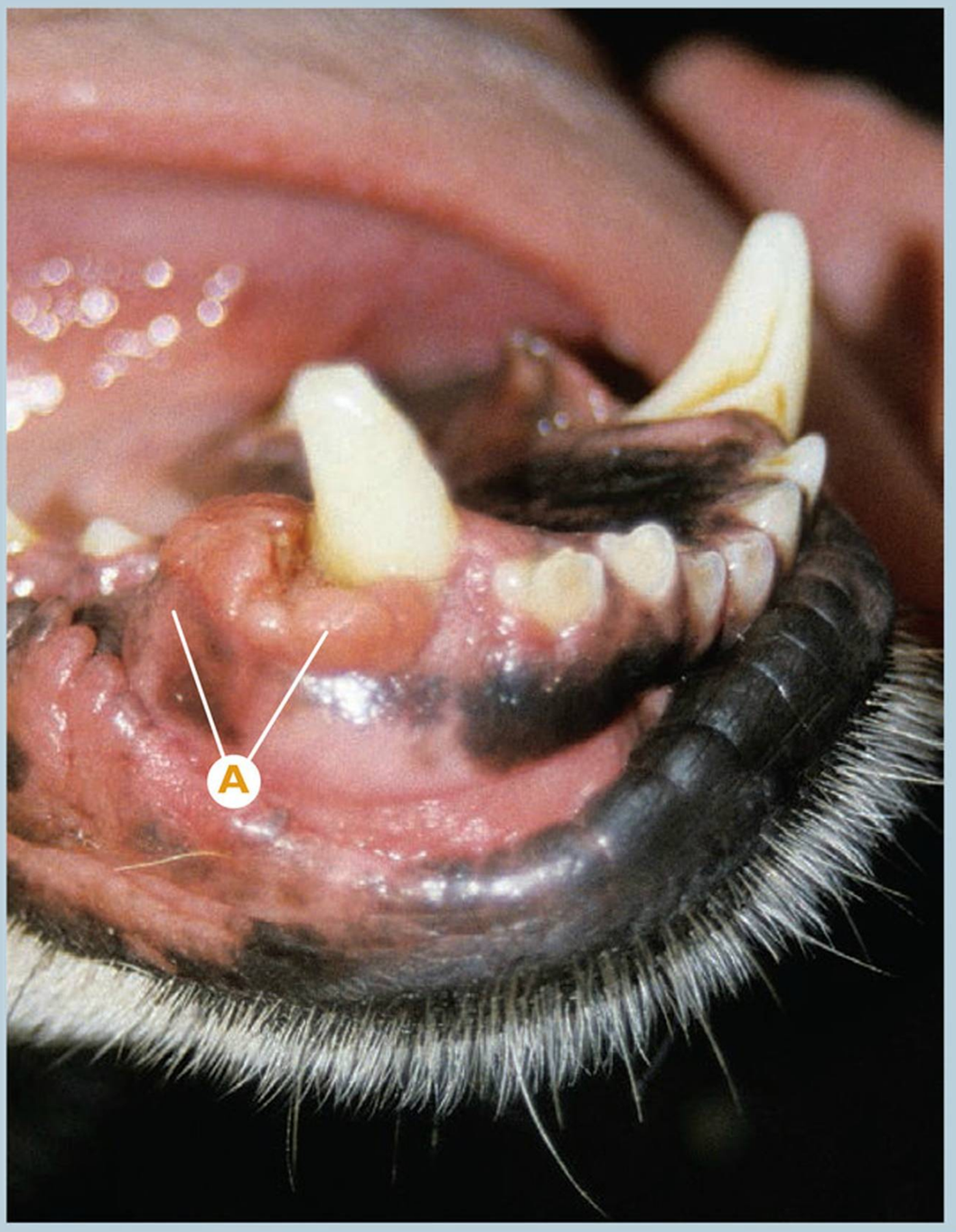

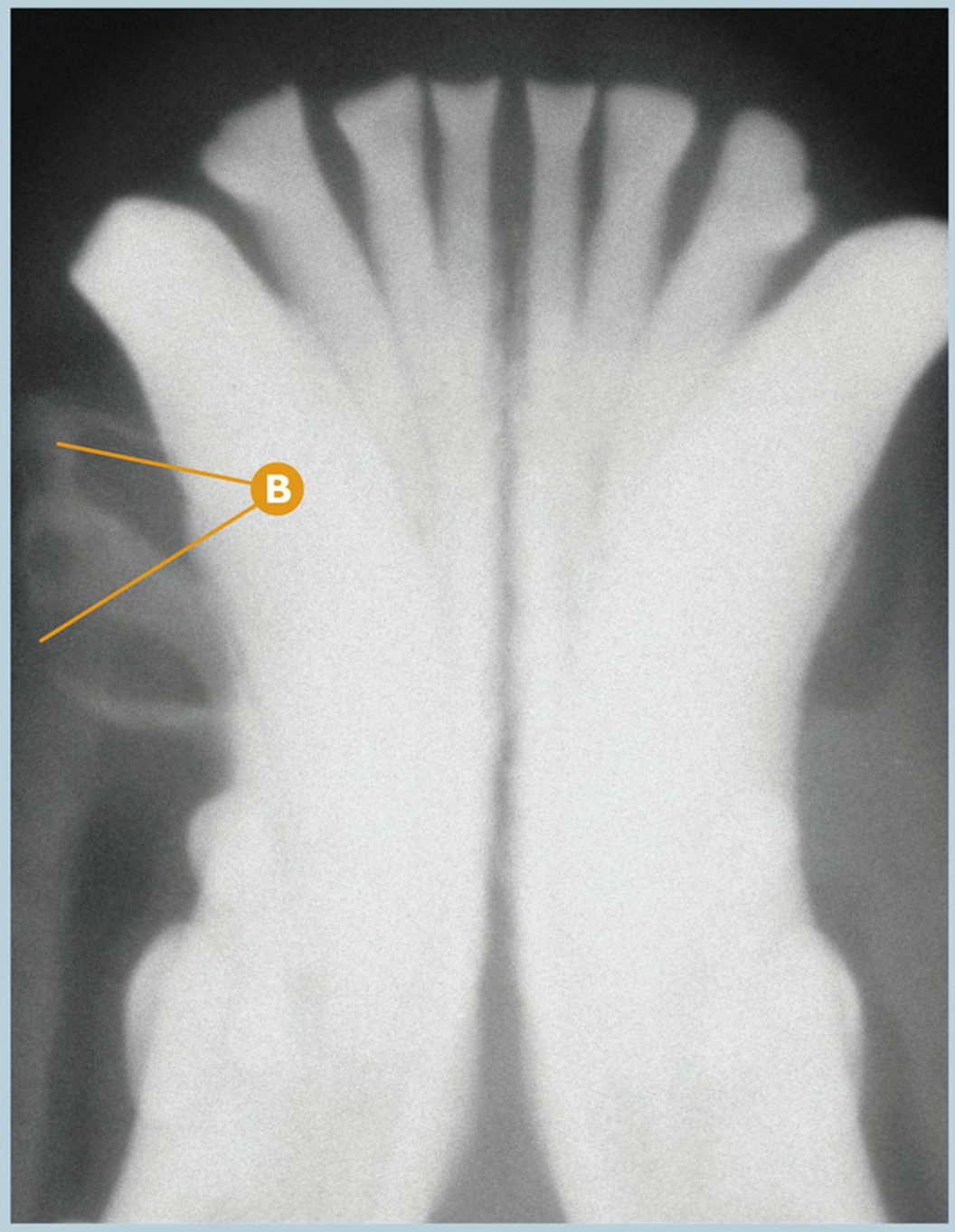

Neoplasias | **Ameloblastoma periférico (épuli acantomatoso)**

Ameloblastoma periférico (épuli acantomatoso) en el área del vestibular y distal del CmandD (404) (confirmado histopatológicamente).

A Lesión proliferativa en el área del CmandD (404).

B Rx convencional: signos radiológicos compatibles con osteolisis y neoformación de tejido osteoide en el área del vestibular del CmandD (404).

Puntos clave del diagnóstico/tratamiento

El ameloblastoma periférico (épuli acantomatoso) es una lesión solitaria de origen neoplásico, de crecimiento lento. Es de carácter maligno local aunque sin capacidad metastática. La cirugía puede ser curativa si se obtienen márgenes adecuados por lo que es necesario hacer un diagnóstico radiográfico detallado de la zona afectada.

Errores comunes

Confundirlo con otro proceso neoplásico. Es necesario realizar una biopsia de la lesión para obtener un diagnóstico definitivo.

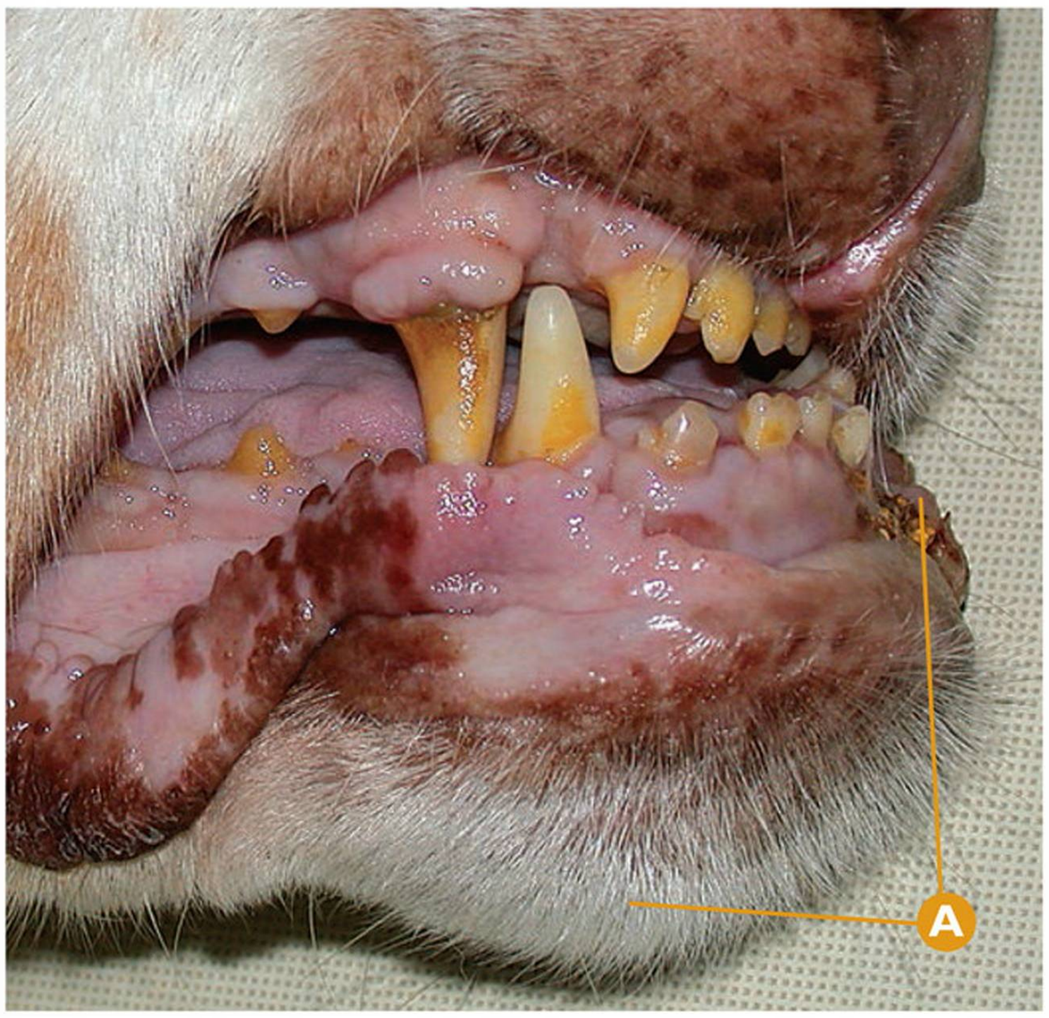

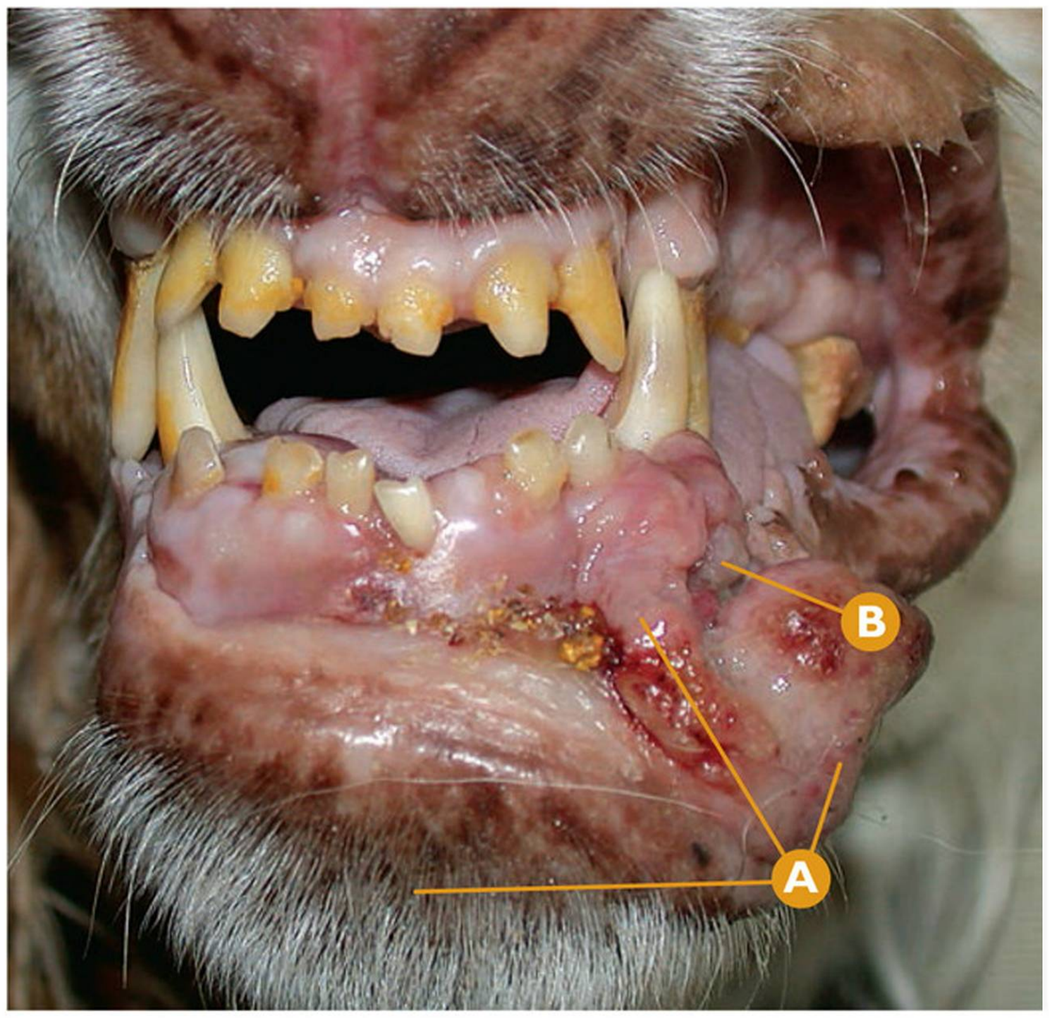

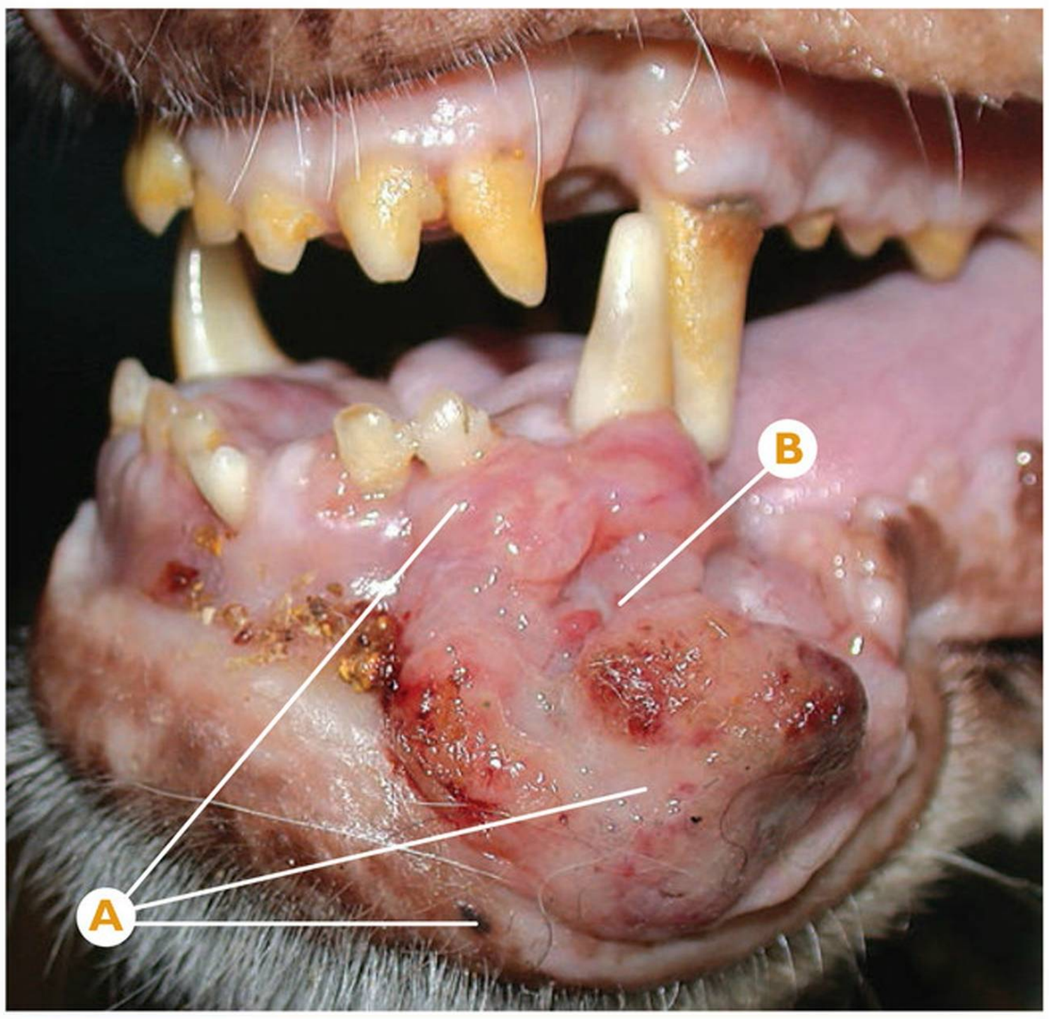

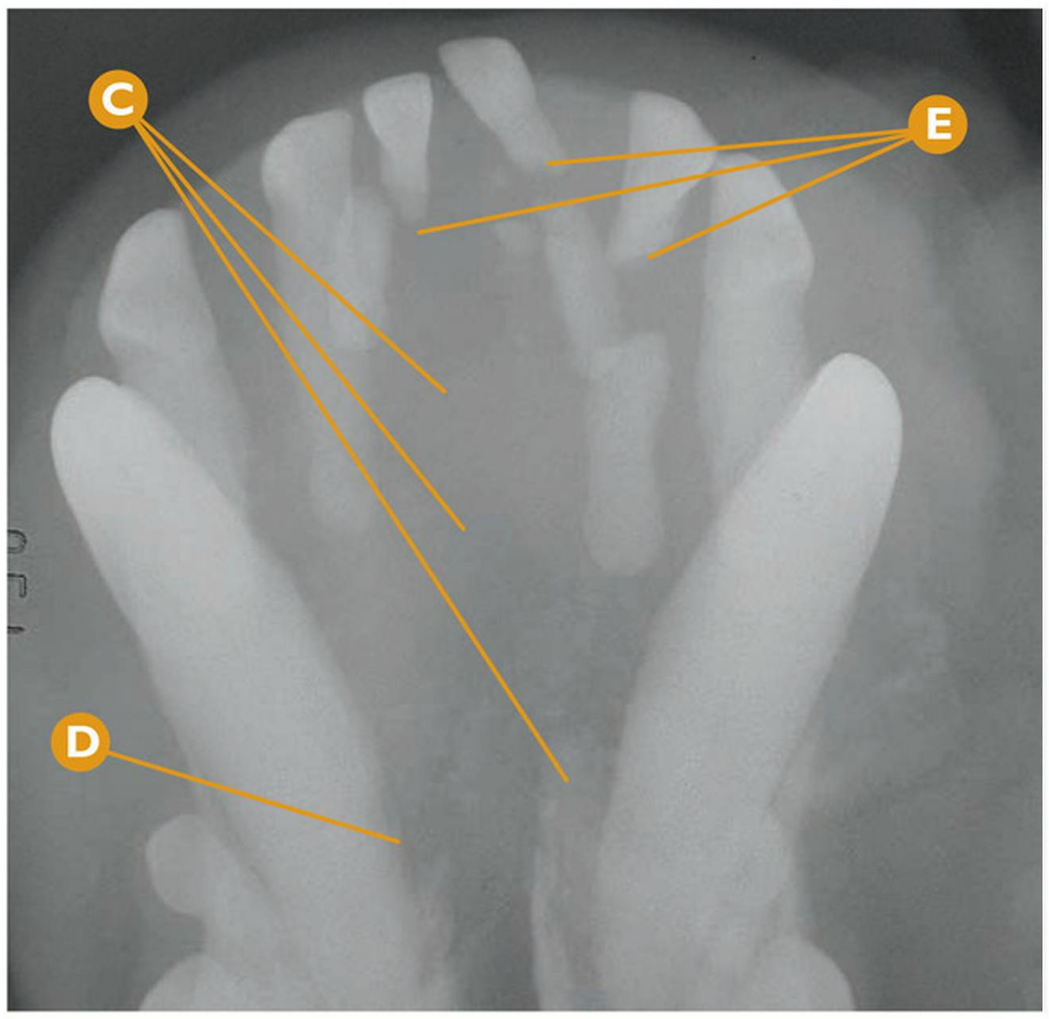

Neoplasias | **Carcinoma de células escamosas**

Carcinoma de células escamosas en el área incisal inferior (confirmado histopatológicamente).

- **A** Crecimiento neoplásico en región incisal inferior y sínfisis (carcinoma de células escamosas).
- **B** Ulceración del tejido neoplásico.
- **C** Rx dental: signos radiológicos compatibles con osteolisis severa en región incisal inferior y sínfisis mandibular.
- **D** Rx dental: signos radiológicos compatibles con osteolisis severa en región apical del CmandD (404).
- **E** Rx dental: signos radiológicos compatibles con destrucción dentaria en incisivos.

* Clasificación WHO: *Histological Classification of Tumors of Domestic Animals*.

Puntos clave del diagnóstico/tratamiento

El carcinoma de células escamosas es un tumor maligno frecuente en la cavidad oral, con gran capacidad de metástasis regional, así como invasivo localmente.

El aspecto macroscópico es muy variable, al igual que los signos radiológicos en la radiografía dental. Así pues, el diagnóstico histopatológico en este tipo de tumor es imprescindible, aún más si cabe, que en el resto de las neoplasias orales. El tratamiento es quirúrgico radical con márgenes amplios, y el pronóstico reservado.

Errores comunes

Es imprescindible realizar la estadificación TNM* de la neoplasia, así como realizar un examen radiológico dental completo, pues los márgenes quirúrgicos deben basarse en los límites radiológicos. En este caso clínico, los márgenes radiológicos son mucho más amplios que los márgenes del aspecto macroscópico.

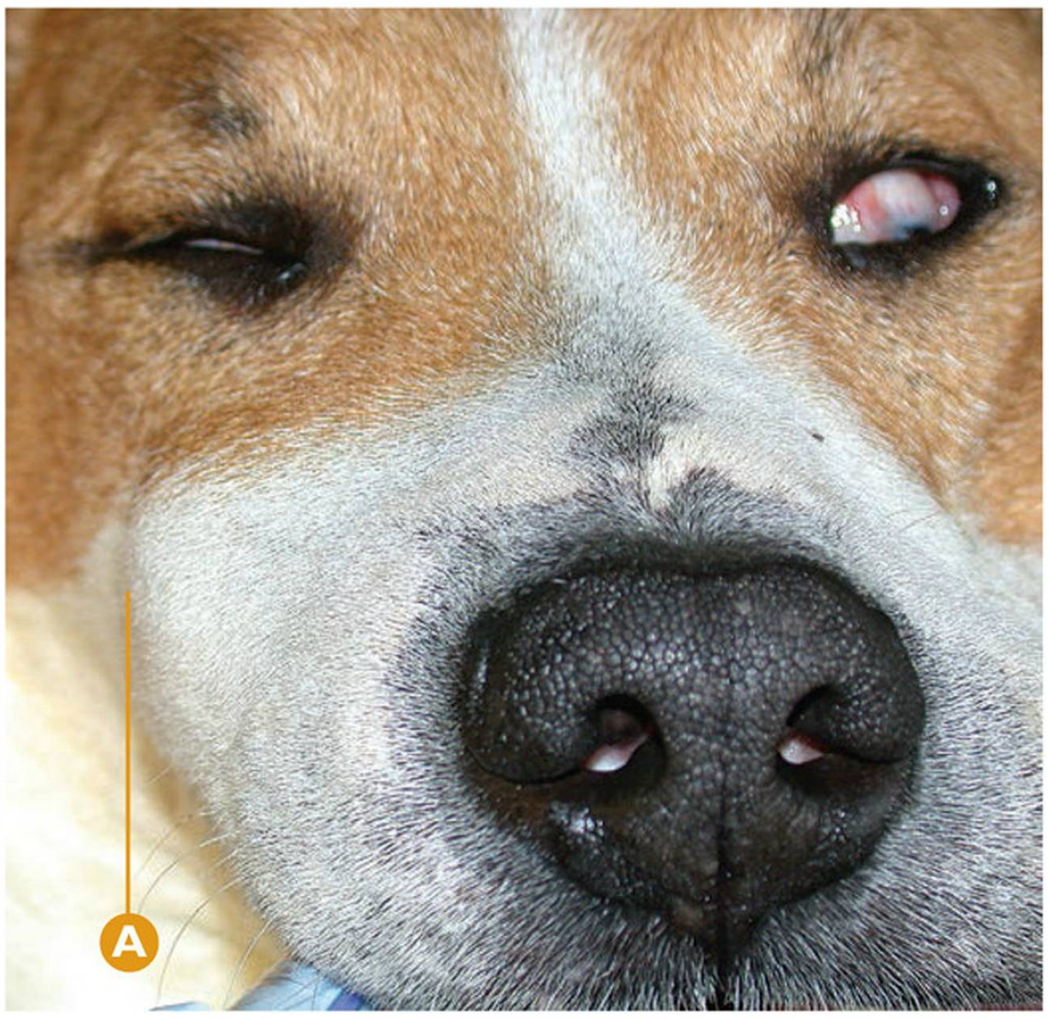

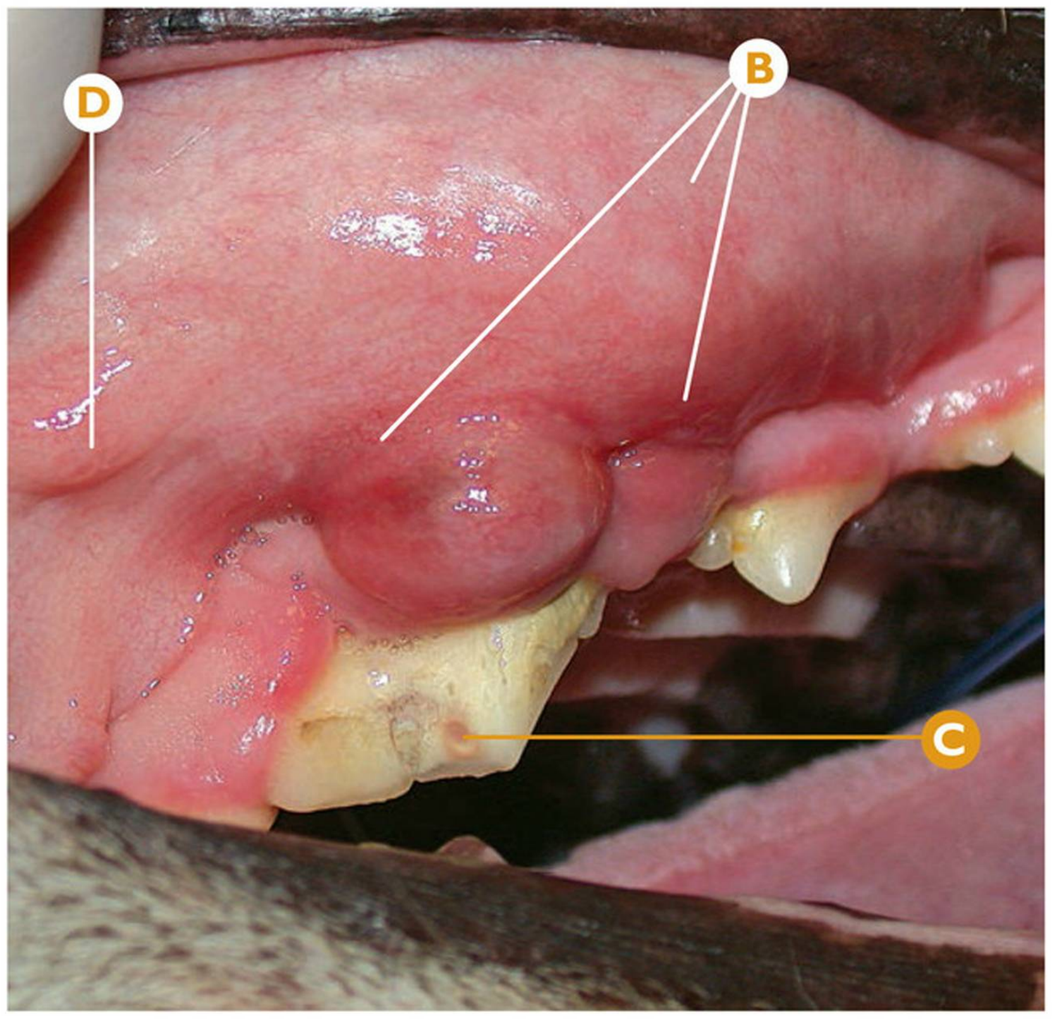

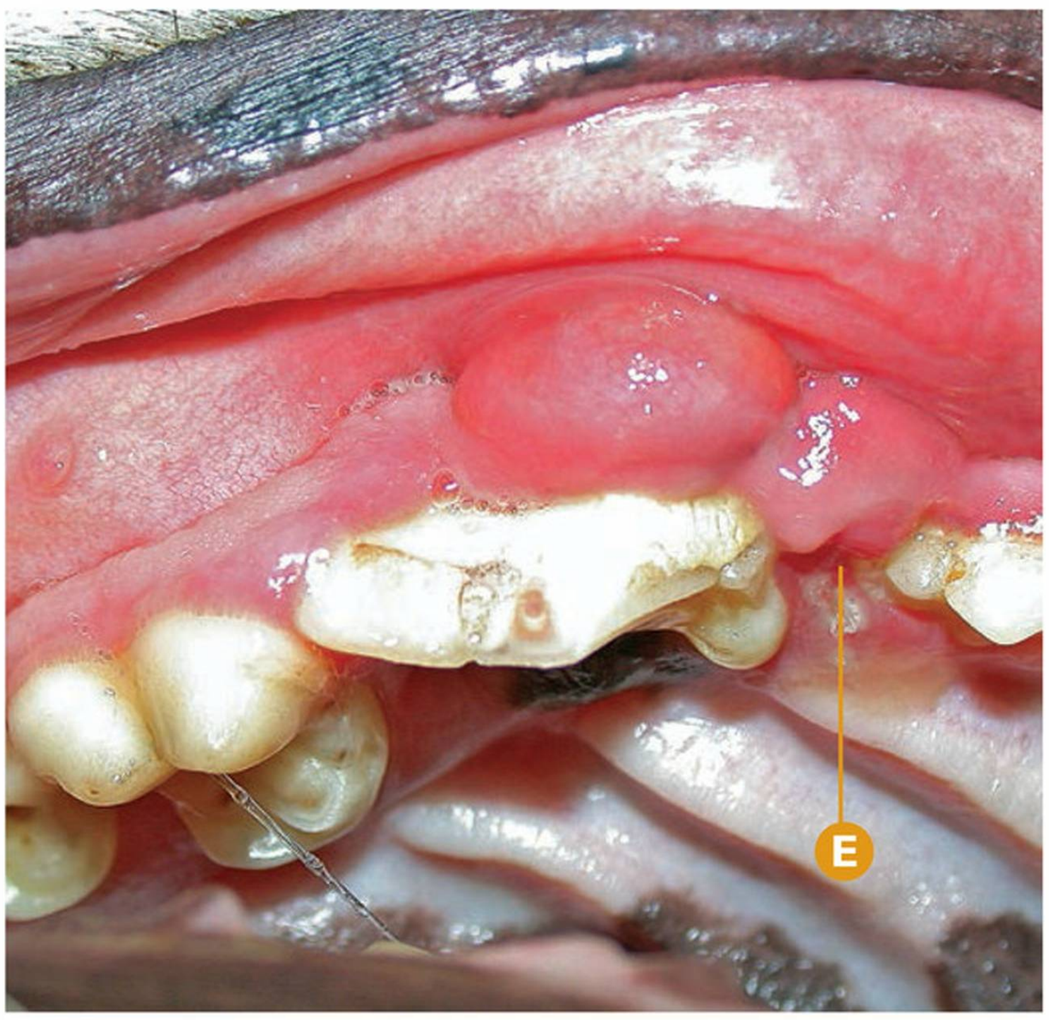

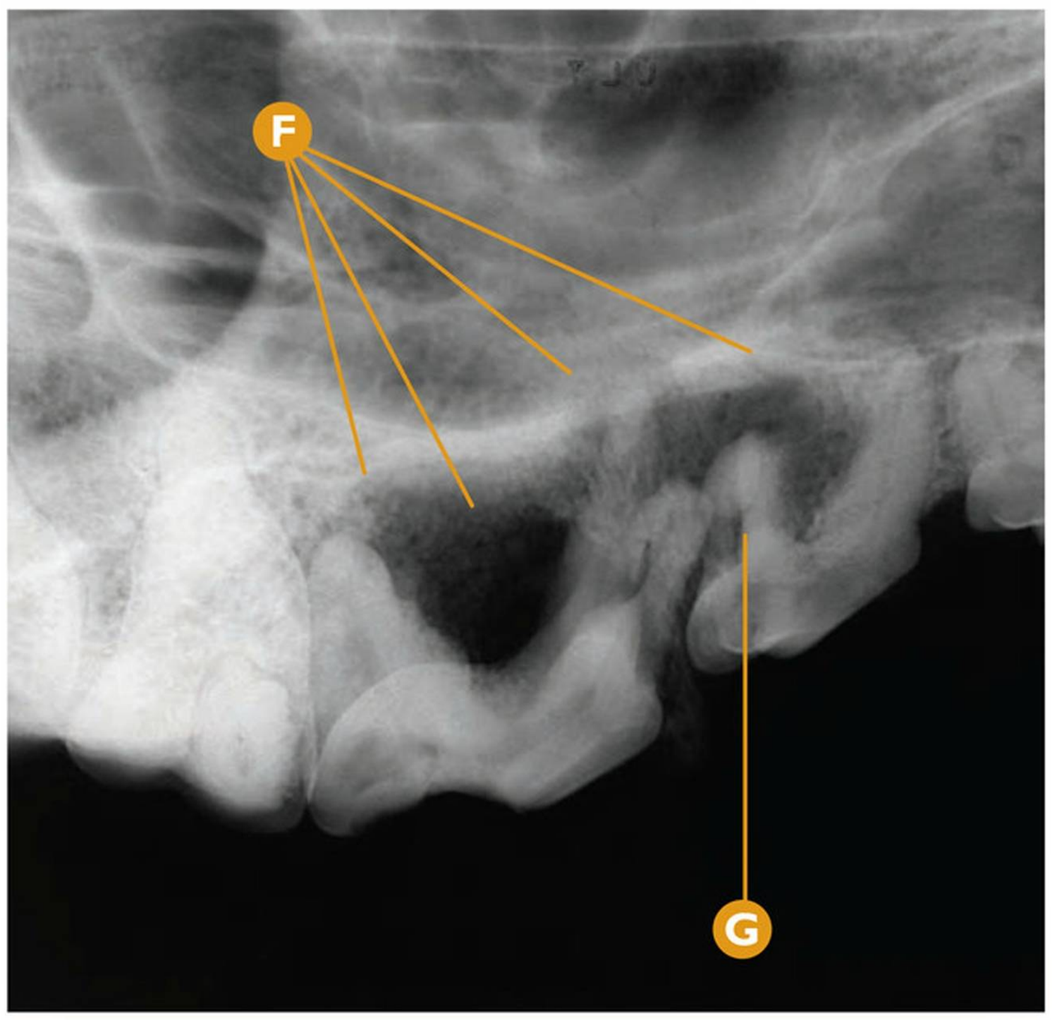

Neoplasias | **Carcinoma de células escamosas**

Carcinoma de células escamosas en el área apical del P3maxD (107) y P4maxD (108) (confirmado histopatológicamente).

- **A** Sospecha de inflamación infraorbitaria en el lado derecho.
- **B** Crecimiento neoplásico en región apical del P3maxD (107) y P4maxD (108) (carcinoma de células escamosas).
- **C** Fractura complicada de corona y raíz en P4maxD (108).
- **D** Salida del conducto de la glándula parótida, conducto de *Stenon*.
- **E** Ulceración con zona drenaje de líquido sero-purulento en el área mesial del P4maxD (108).
- **F** Rx dental: signos radiológicos compatibles con osteolisis severa en área de la furca y raíces del P4maxD (108), así como raíz distal del P3maxD (107).
- **G** Rx dental: signos radiológicos compatibles con destrucción dentaria en raíz distal del P3maxD (107).

Puntos clave del diagnóstico/tratamiento

En ocasiones, los procesos neoplásicos pueden ser detectados conjuntamente con patologías que pueden dar una sintomatología similar. En este caso clínico, la fractura complicada de corona y raíz en P4maxD (108), podría dar una sintomatología compatible con un absceso infraorbitario. El estudio radiológico dental e histopatológico (mediante una biopsia incisional) es imprescindible para el correcto diagnóstico de la patología. El TAC en estos casos será un arma diagnóstica clave para valorar los márgenes reales de la extensión de la neoplasia y así, planear un adecuado tratamiento. Éste está basado en la excisión quirúrgica radical con márgenes amplios.

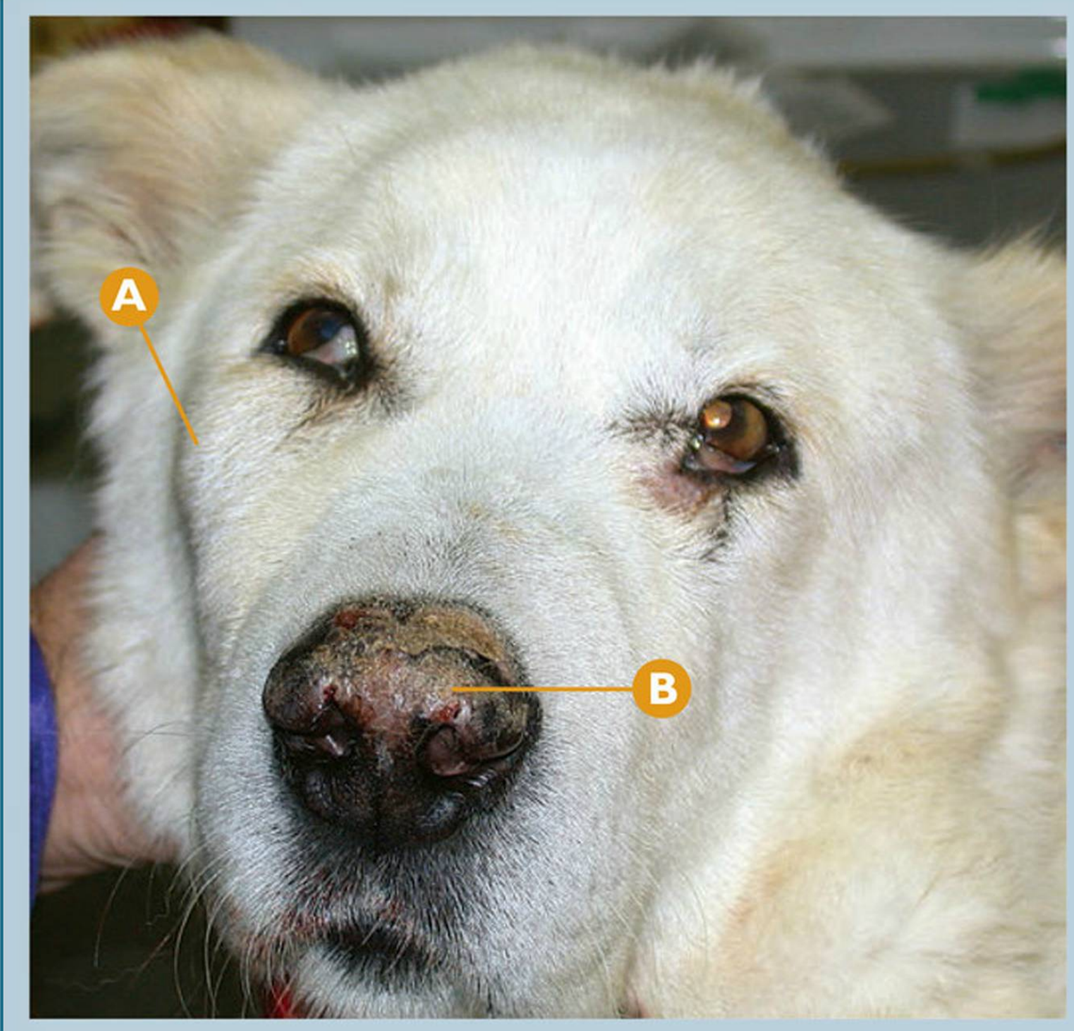

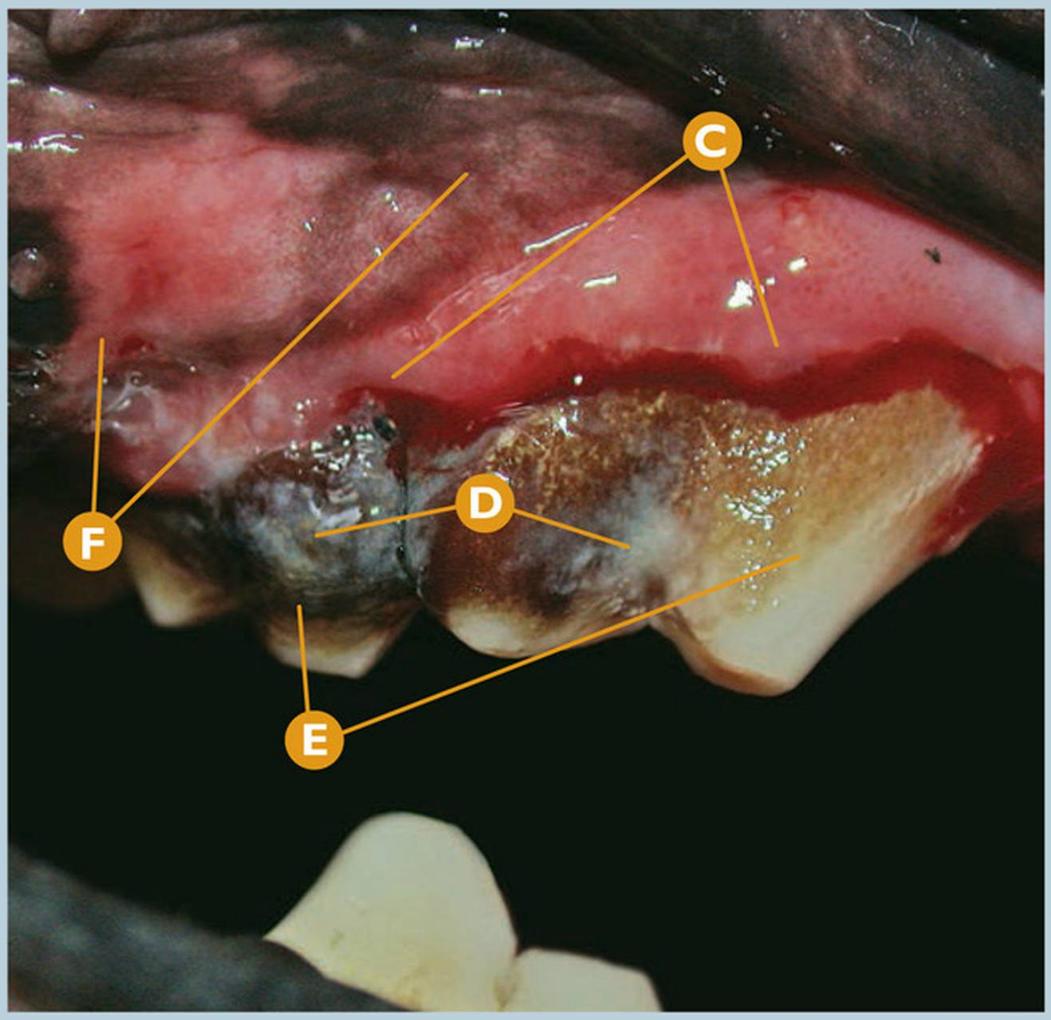

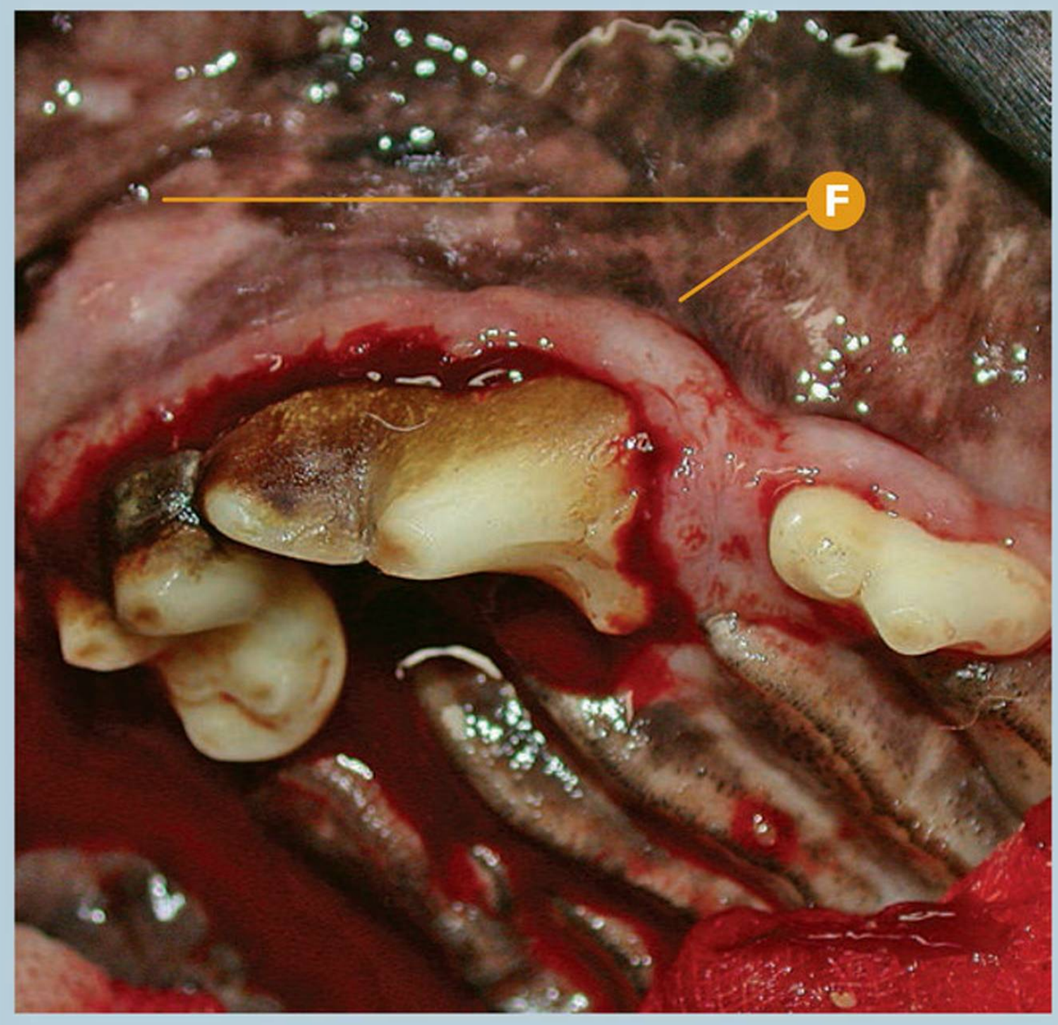

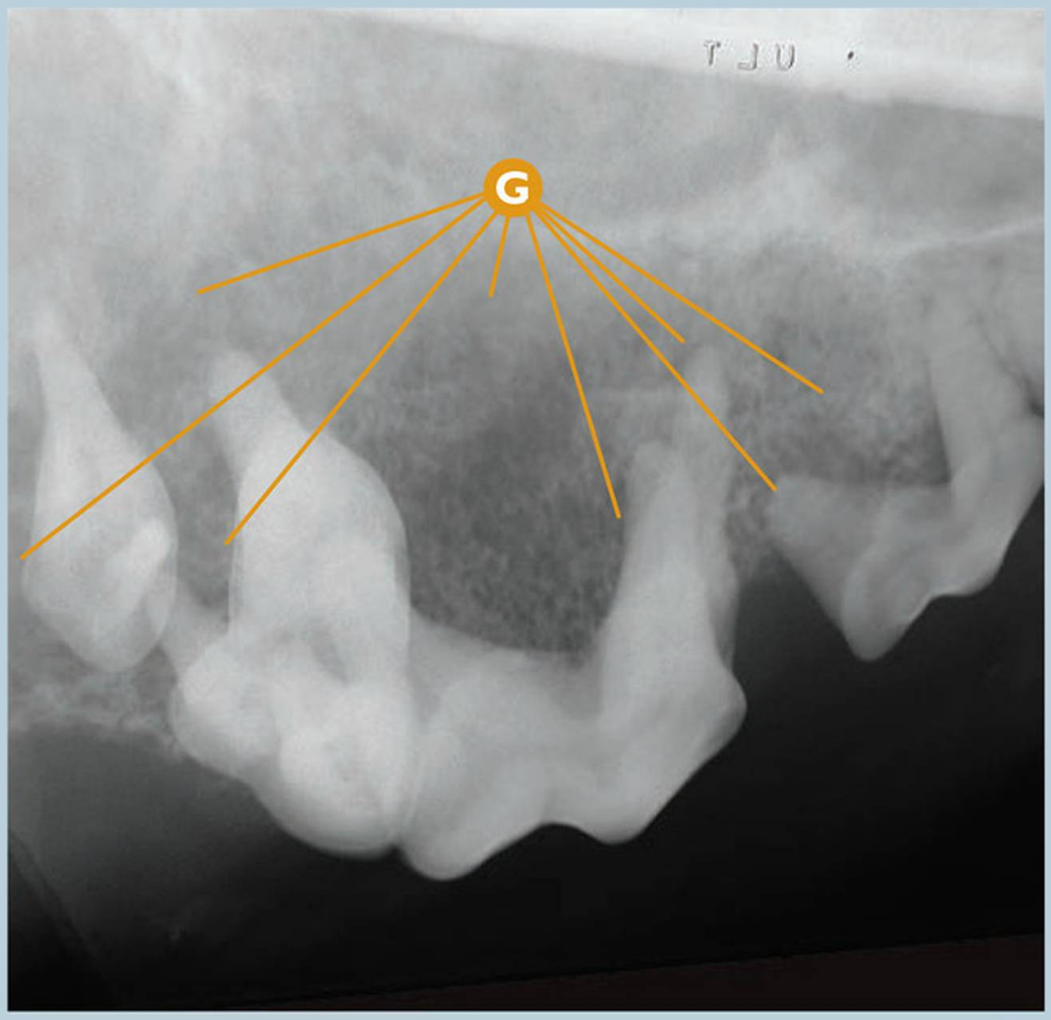

Neoplasias | **Carcinoma de células escamosas**

Carcinoma de células escamosas en el área del P3maxD (107), P4maxD (108), M1maxD (109) y M2maxD (110) (confirmado histopatológicamente).

- **A** Sospecha de inflamación severa en el área infraorbitaria derecha.
- **B** Descamación en trufa por leishmaniosis.
- **C** Índice 3 gingival en P4maxD (108), M1maxD (109).
- **D** Índice 3 de placa bacteriana en P4maxD (108), M1maxD (109).
- **E** Índice 4 de cálculo dental en P4maxD (108), M1maxD (109).
- **F** Crecimiento severo en la región de la mucosa apical del P4maxD(108) y M1maxD (109) (carcinoma de células escamosas).
- **G** Rx dental: signos radiológicos compatibles con osteolisis difusa severa en región apical de la raíz distal del P3maxD (107), y región apical y radicular del P4maxD (108), M1maxD (109) y M2maxD (110).

Puntos clave del diagnóstico/tratamiento

El carcinoma de células escamosas, en este caso clínico, está muy avanzado provocando signos radiológicos compatibles con una extensa osteolisis regional.

El pronóstico es reservado-pobre debido a la gran invasión de los tejidos regionales.

Errores comunes

Asumir que una inflamación infraorbitaria tiene un origen periodóntico o endodóntico; este paciente fue tratado durante un largo periodo de tiempo con antibioterapia y antiinflamatorios por la sospecha de una patología dental, sin la realización de pruebas diagnósticas complementarias, únicamente basado en la sintomatología clínica. El estudio radiológico dental nos confirma que la biopsia incisional está altamente recomendada, con el resultado de carcinoma de células escamosas.

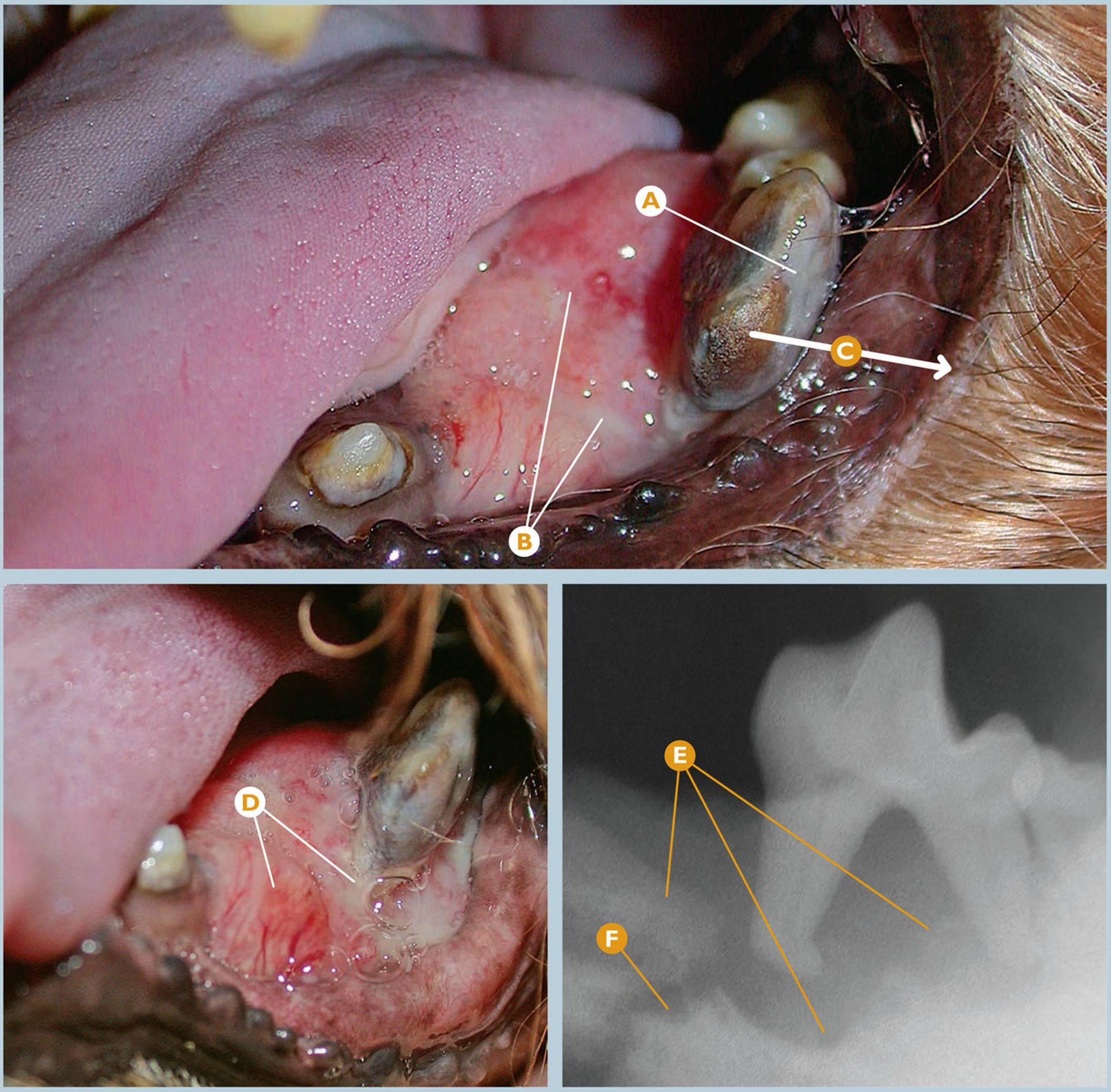

Neoplasias | **Carcinoma de células escamosas**

Carcinoma de células escamosas en el área del M1mandI (309) (confirmado histopatológicamente).

A M1mandI (309).

B Crecimiento neoplásico en región mesial y lingual del M1mandI (309) (carcinoma de células escamosas).

C Desplazamiento vestibular del M1mandI (309) por la pérdida de su base ósea y compresión de la masa.

D Detalle del tejido neoplásico con líquido seropurulento por infección secundaria en región mesial del M1mandI (309).

E Rx dental: signos radiológicos compatibles con osteolisis severa en región del M1mandI (309).

F Rx dental: signos radiológicos compatibles con fractura mandibular en región mesial del M1mandI (309), secundaria a la osteolisis por la neoplasia.

Puntos clave del diagnóstico/tratamiento

El carcinoma de células escamosas, en este caso clínico, tiene una gran capacidad de invasión local. En ocasiones, cuando este proceso se localiza en la mandíbula, pueden producirse fracturas secundarias debidas a la destrucción y debilidad ósea regional.

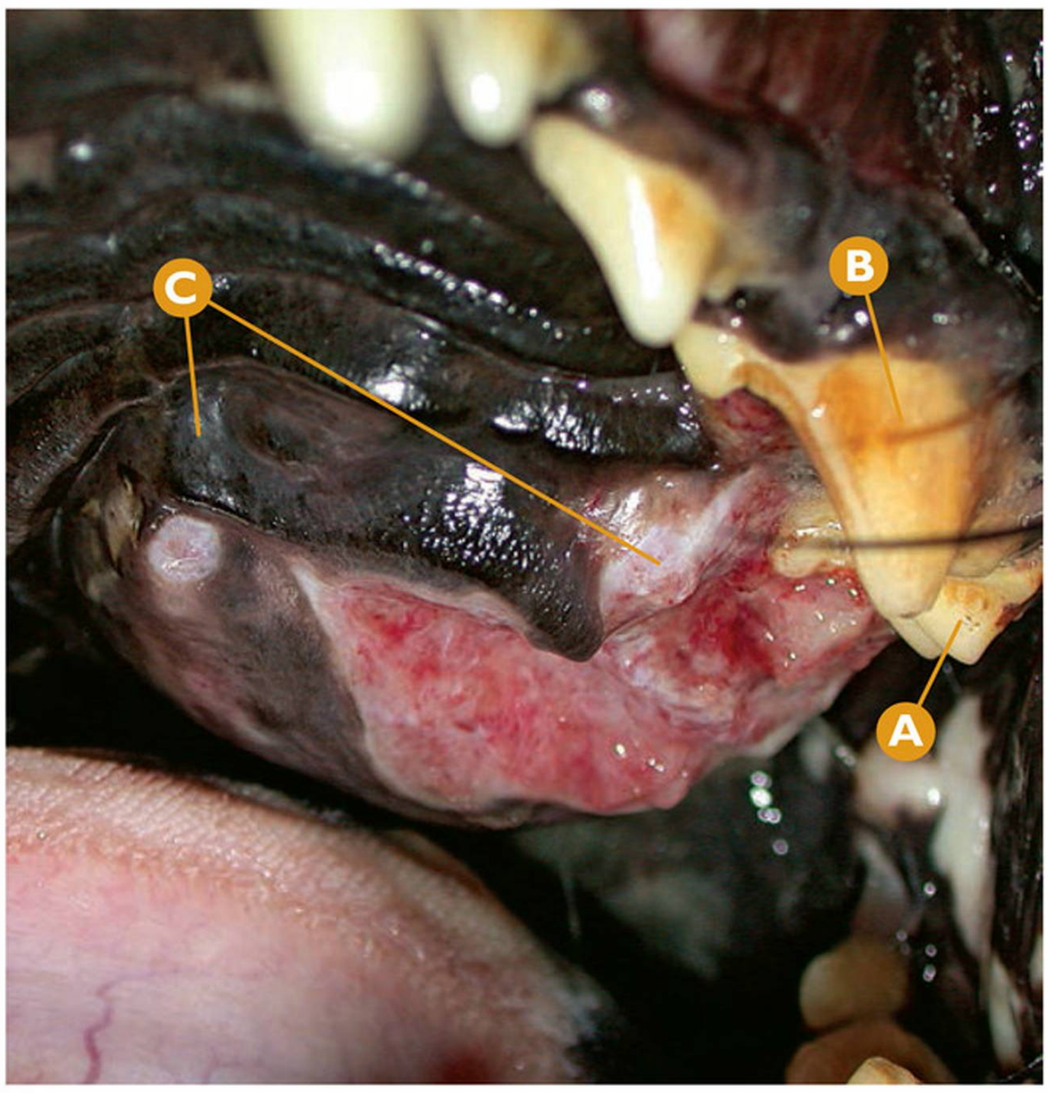



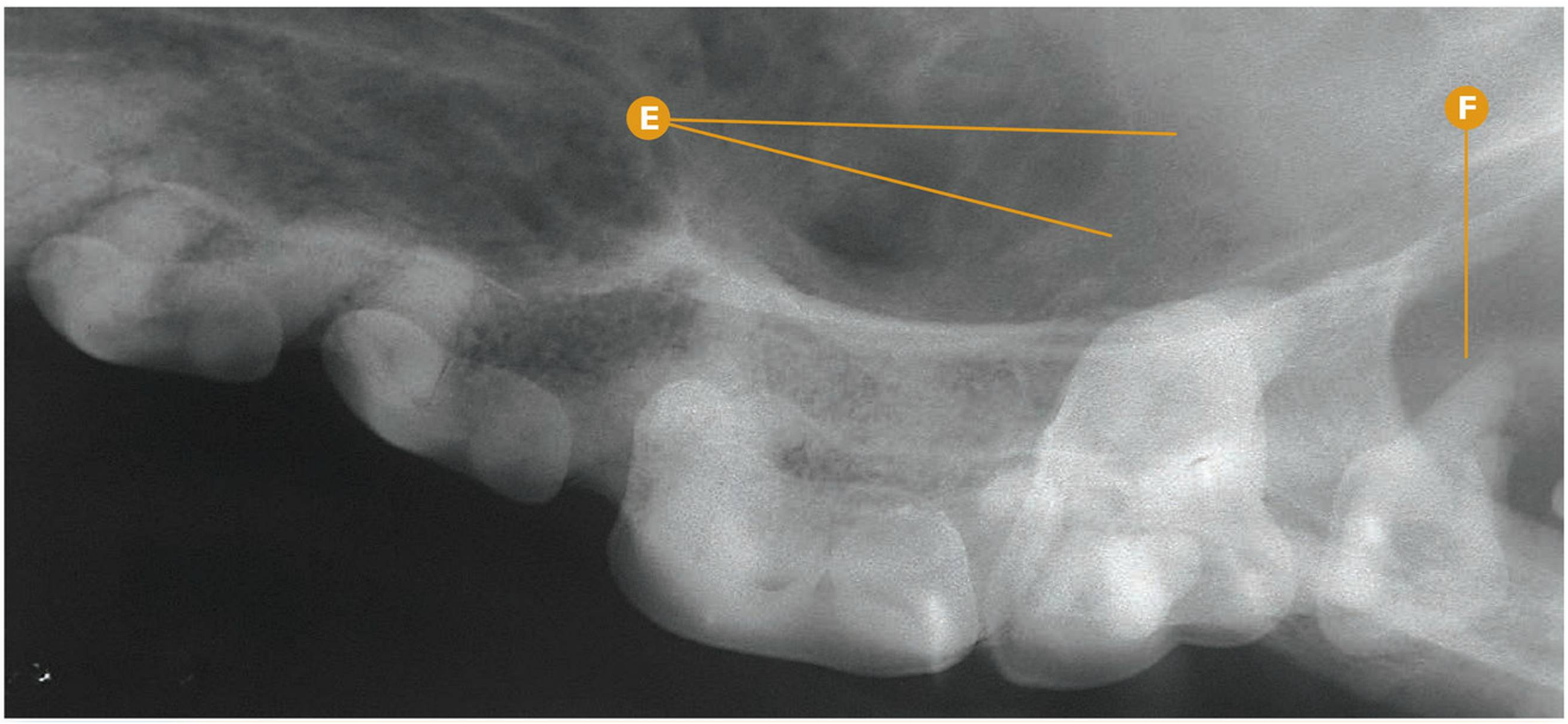

Neoplasias | **Carcinoma de células escamosas**

Carcinoma de células escamosas en el área palatina del M1maxl (209) (confirmado histopatológicamente).

- **A** M1maxl (209).
- **B** P4maxl (208).
- **C** Carcinoma de células escamosas de gran tamaño en el paladar en el área palatina del M1maxl (209).
- **D** Detalle de la ulceración del tejido tumoral.
- **E** Rx dental: signos radiológicos compatibles con osteolisis moderada a severa difusa en área palatina del M1maxl (209).
- **F** Rx dental: signos radiológicos compatibles con osteolisis severa en el área radicular del M2maxl (210).

Puntos clave del diagnóstico/tratamiento

El carcinoma de células escamosas, en este caso clínico, invade ampliamente la mucosa y la base ósea del paladar. En estos casos, la radiología dental nos dará una información limitada de la extensión del proceso neoplásico, demandando pruebas diagnósticas como el TAC o incluso la resonancia magnética para establecer los márgenes reales del tumor. El tratamiento estará basado en la excisión quirúrgica con márgenes amplios, si es viable.

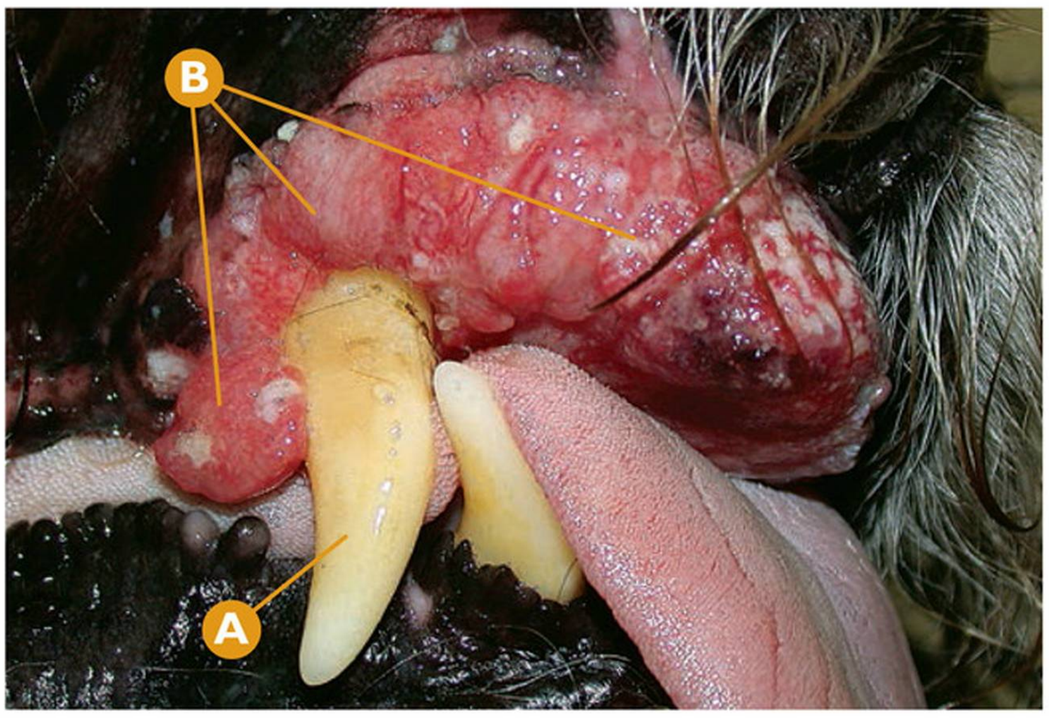

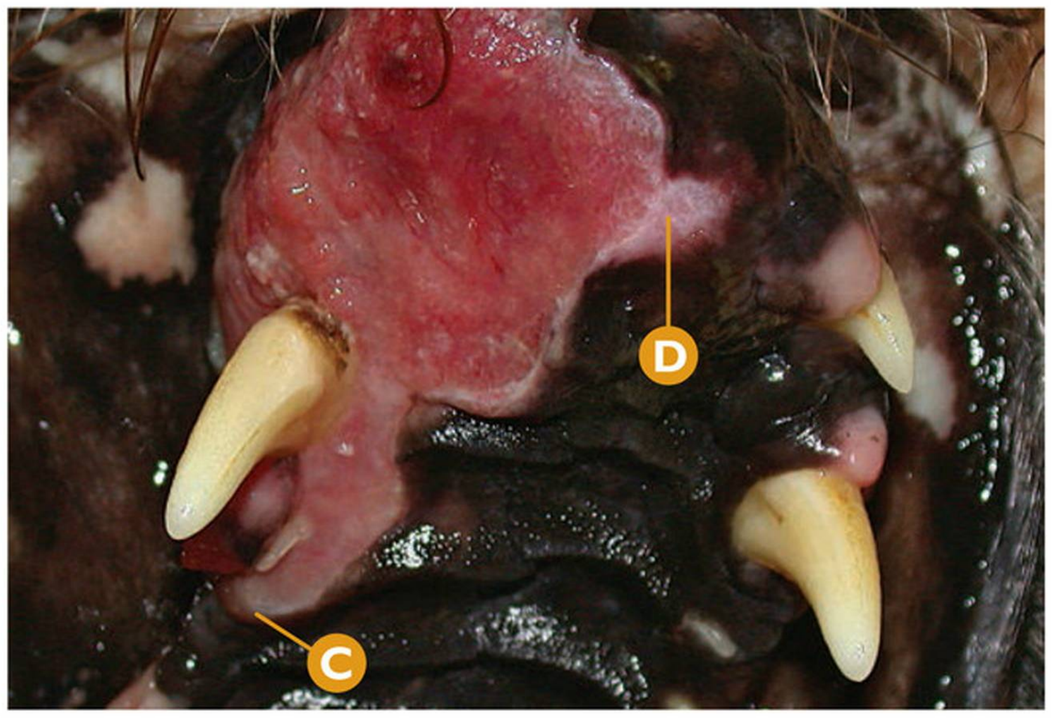

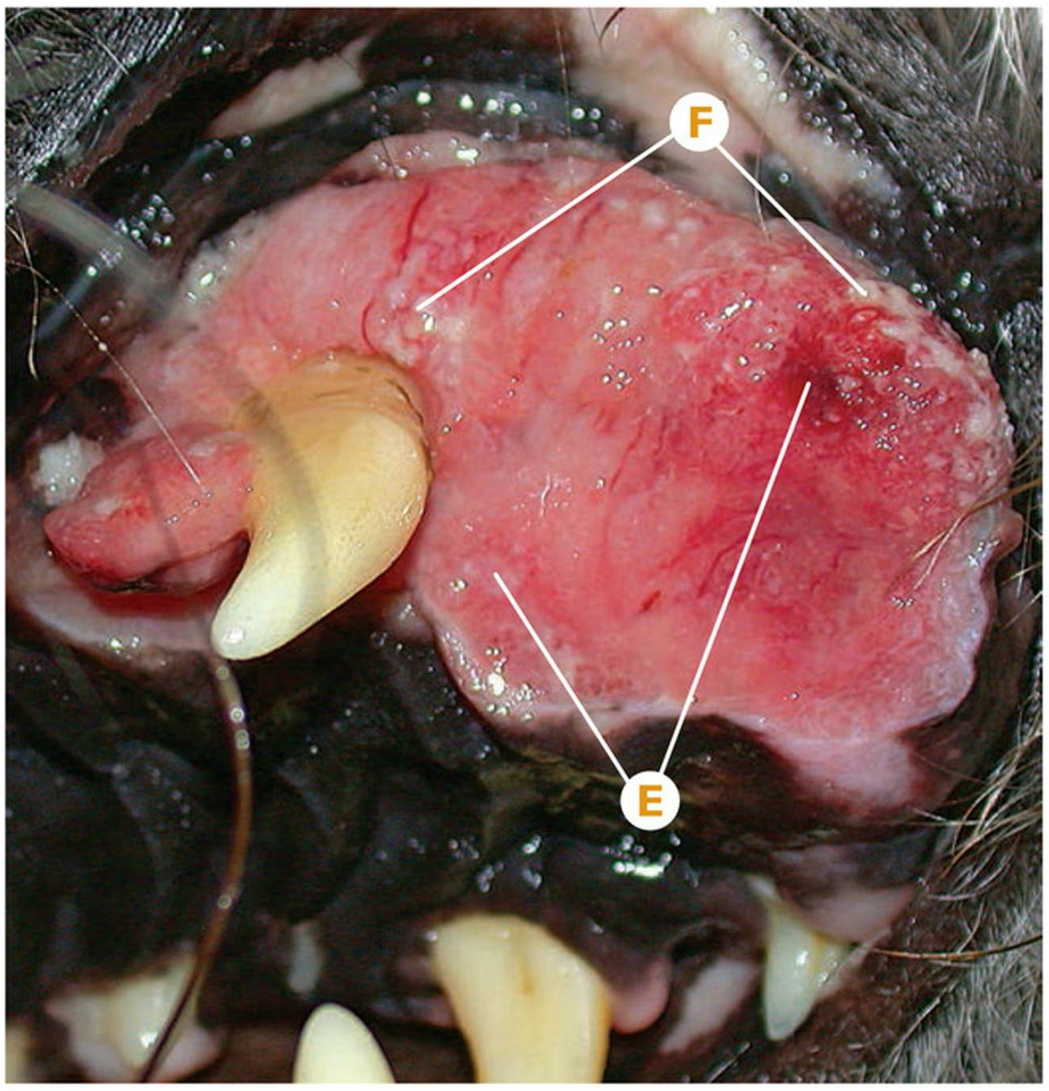

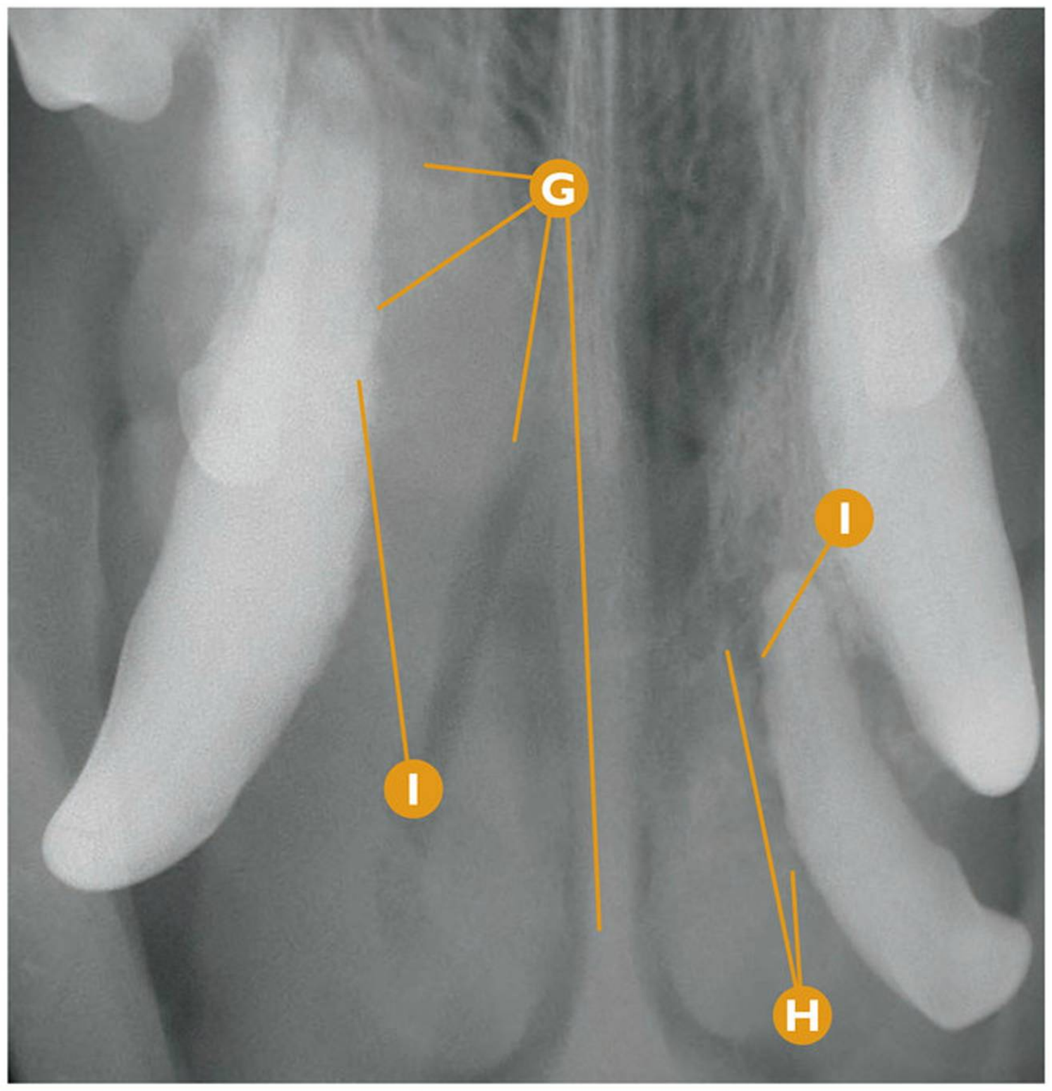

Neoplasias | **Carcinoma de células escamosas**

Carcinoma de células escamosas en el área incisal superior y del CmaxD (104) (confirmado histopatológicamente).

- **A** CmaxD (104).
- **B** Carcinoma de células escamosas avanzado en el área incisal superior y del CmaxD (104).
- **C** Detalle de la extensión de la neoplasia hasta el área distal del P1maxD (105).
- **D** Detalle de la extensión de los límites macroscópicos de la neoplasia hasta el área del I1maxI (201), ausente.
- **E** Detalle de la ulceración del tejido tumoral.
- **F** Detalle de tejido necrótico.
- **G** Rx dental: signos radiológicos compatibles con osteolisis severa en la zona incisal superior, área del CmaxD (104) y P1maxD (105).
- **H** Rx dental: signos radiológicos compatibles con osteolisis en el área radicular del I3maxI (203).
- **I** Rx dental: signos radiológicos compatibles con reabsorción radicular externa ligera.

Puntos clave del diagnóstico/tratamiento

El carcinoma de células escamosas, en esta ocasión, invade el paladar en su región más rostral de una manera amplia. A pesar de que los márgenes macroscópicos son claros y delimitados, sólo la radiología dental, el TAC o la resonancia magnética, nos darán los márgenes reales de la neoplasia. Este último punto es fundamental a la hora de tomar decisiones de tratamiento quirúrgico, así como de la valoración pronóstica de éste.

Errores comunes

Determinar los márgenes de un proceso neoplásico por el aspecto macroscópico. Como hemos visto en este caso clínico, pueden existir grandes diferencias entre los márgenes macroscópicos y radiológicos de una neoplasia. Si usamos únicamente los márgenes macroscópicos del tumor a la hora de plantear un tratamiento quirúrgico adecuado, se eleva enormemente la posibilidad de que los márgenes quirúrgicos no estén limpios de tejido tumoral.

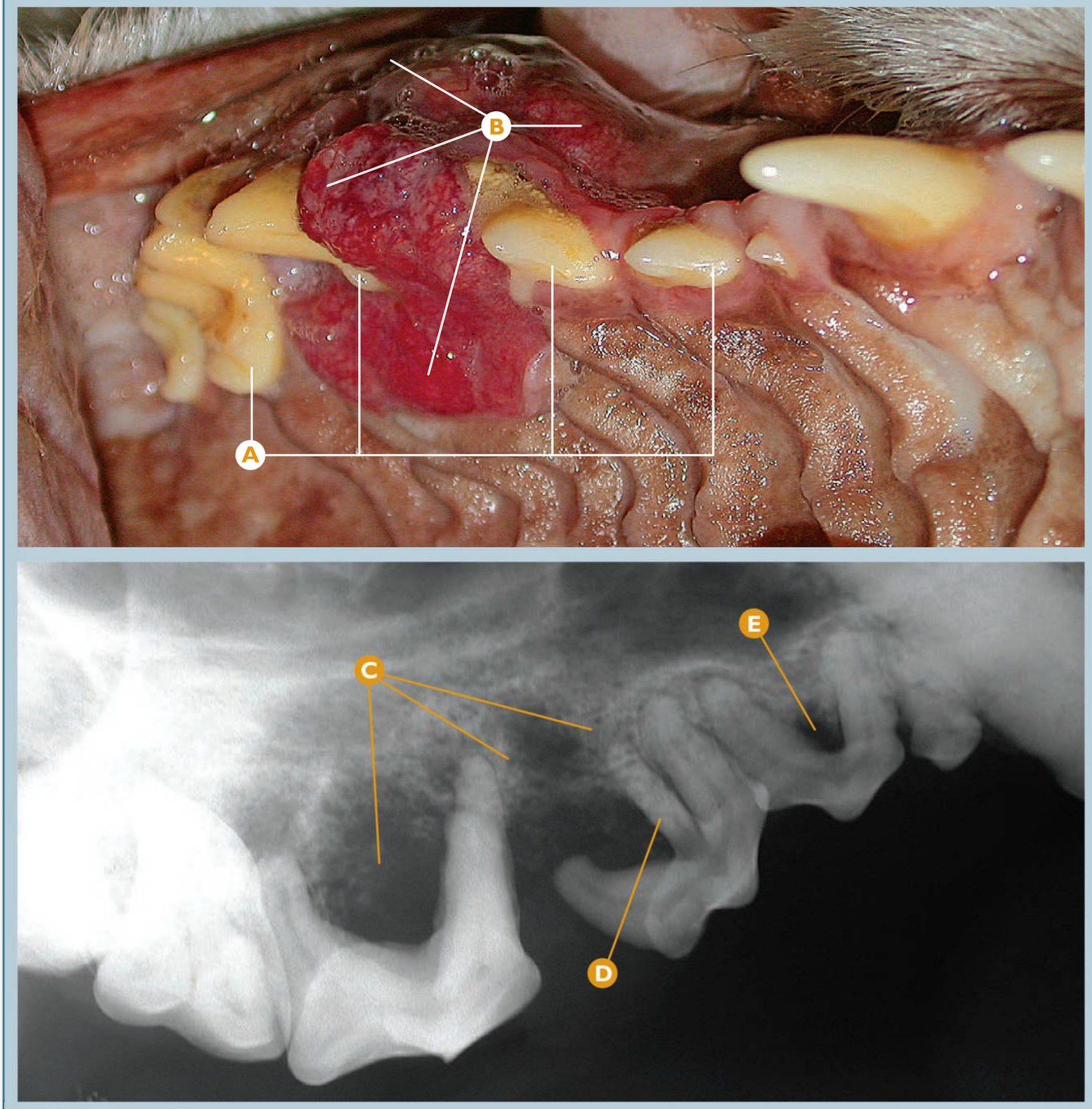

Neoplasias | **Carcinoma de células escamosas**

Carcinoma de células escamosas en el área palatina y vestibular del P3maxD (107) y P4maxD (108) (confirmado histopatológicamente).

- **A** De derecha a izquierda: P2maxD (106), P3maxD (107), P4maxD (108) y M1maxD (109).
- **B** Carcinoma de células escamosas en el paladar, en el área palatina y vestibular del P3maxD (107) y P4maxD (108).
- **C** Rx dental: signos radiológicos compatibles con osteolisis severa difusa en área del P3maxD (107) y P4maxD (108).
- **D** Rx dental: signos radiológicos compatibles con raíz accesoria del P3maxD (107).
- **E** Rx dental: signos radiológicos compatibles con lesión de furcación clase 3 en P2maxD (106).

Puntos clave del diagnóstico/tratamiento

El carcinoma de células escamosas, en este caso, también invade ampliamente los tejidos duros y blandos del paladar. Los márgenes radiológicos valorados mediante la radiología dental, TAC o resonancia magnética, o mejor la combinación de la primera con una de las dos siguientes, nos dará un pronóstico del proceso ante el planteamiento de su resolución quirúrgica.

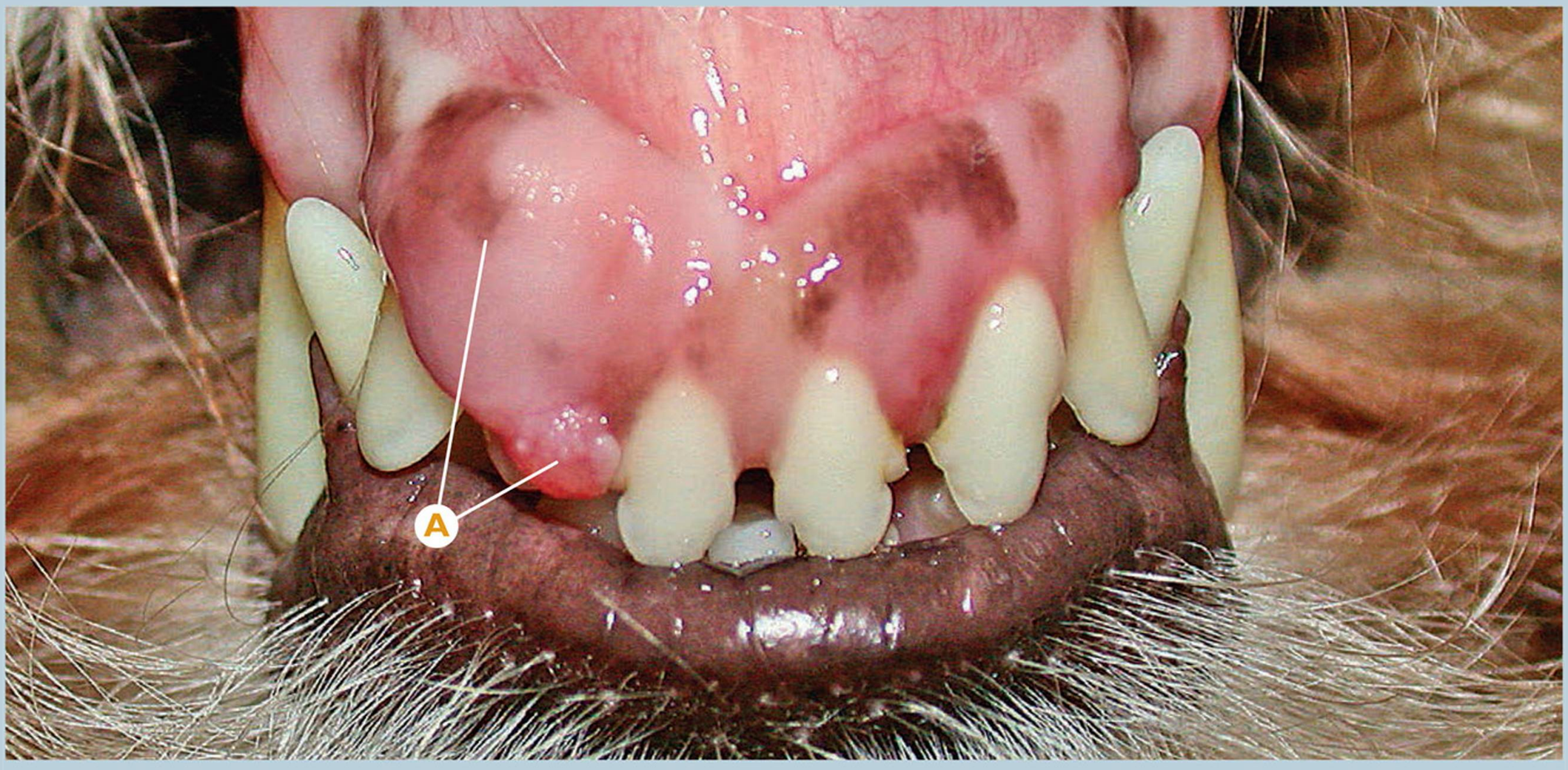



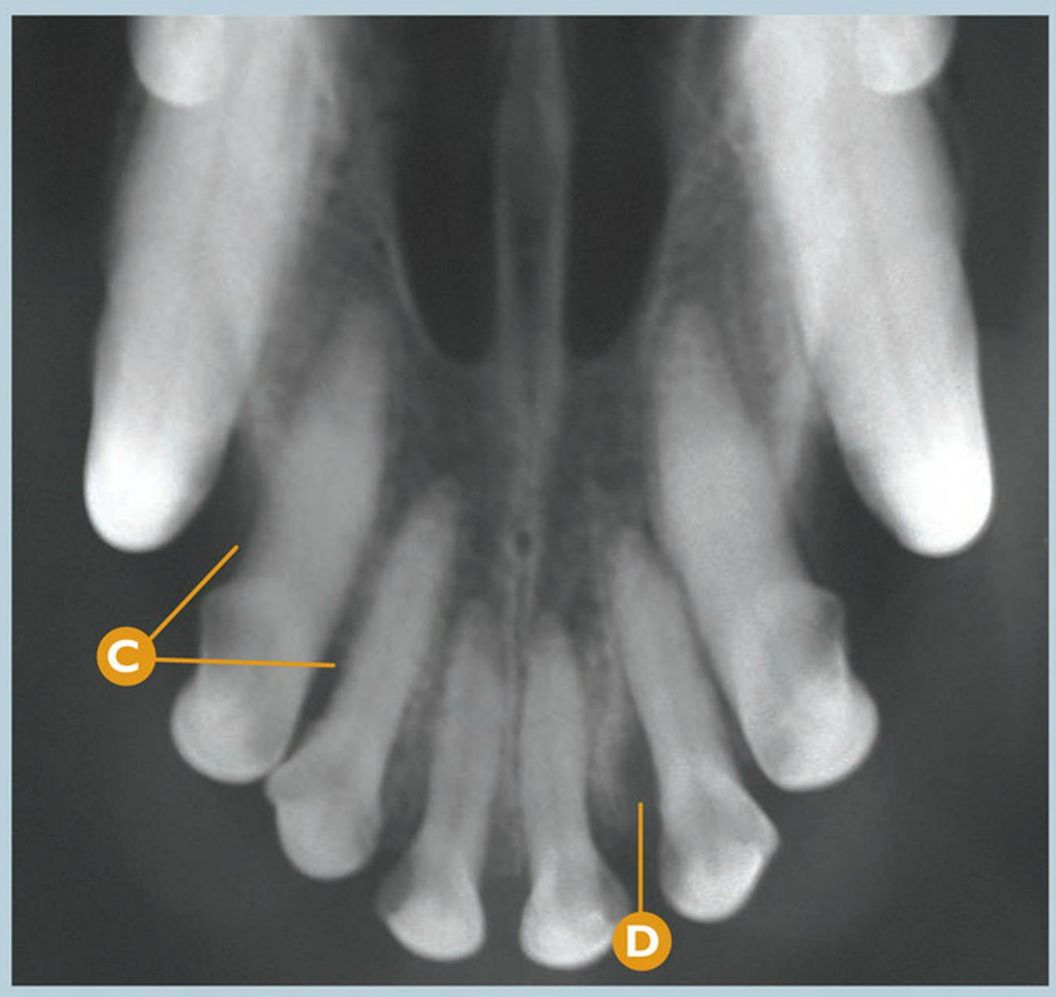

Neoplasias **Fibroma odontogénico periférico (épuli fibromatoso osificante)**

Fibroma odontogénico periférico (épuli fibromatoso osificante) en el área vestibular y apical del I2maxD (102) y I3maxD (103) (confirmado histopatológicamente).

- A Fibroma odontogénico periférico (épuli fibromatoso)* en el área de la encía vestibular del I2maxD (102).
- B Desplazamiento distopalatino ligero del I2maxD (102).
- C Rx dental: signos radiológicos compatibles con ausencia de osteolisis regional en el área de I2maxD (102) y I3maxD (103).
- D Rx dental: signos radiológicos compatibles con pérdida de hueso vertical en la región mesial del I2maxI (202), probablemente por enfermedad periodontal (proceso independiente del fibroma odontogénico periférico en este caso clínico).

* Fibroma odontogénico periférico es la correcta denominación del tumor benigno comúnmente llamado "épuli fibromatoso" o "épuli osificante". La diferencia macroscópica y radiológica más patente entre ambos es la deposición de tejido osteoide en el llamado "épuli osificante" (aumentando su dureza y firmeza), pero en ambos casos, se trata de la misma neoplasia.

Puntos clave del diagnóstico/tratamiento

El fibroma odontogénico periférico (comúnmente denominado épuli fibromatoso osificante) es un tumor benigno de origen odontogénico con moderada capacidad de invasión de tejidos blandos regionales, pero sin capacidad de infiltración en el tejido óseo, y por supuesto, sin capacidad de metástasis a distancia. Estos tumores pueden favorecer la enfermedad periodontal en esa zona. En este caso, no existe formación de tejido osteoide, reflejándose así su ausencia en la radiografía dental. El tratamiento consiste en una excisión quirúrgica con márgenes radiológicos amplios.

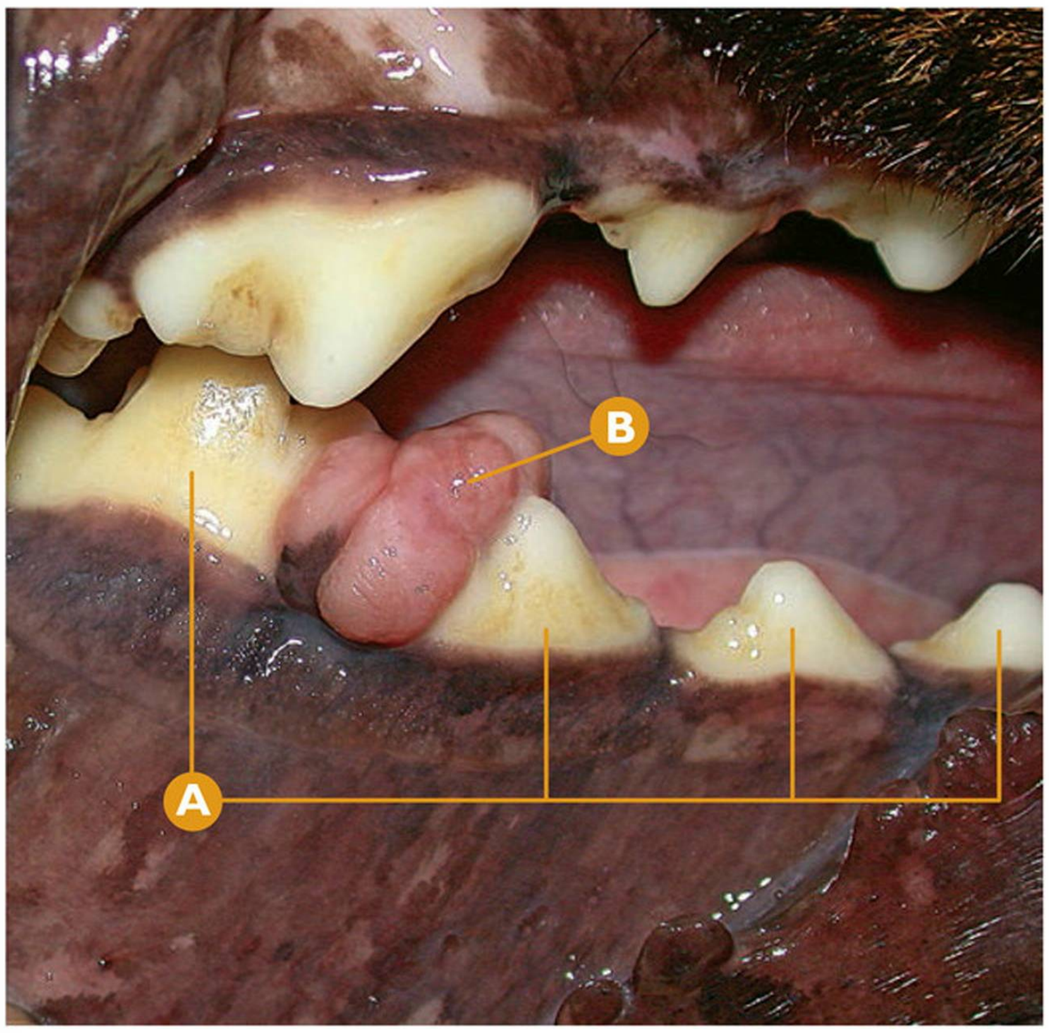

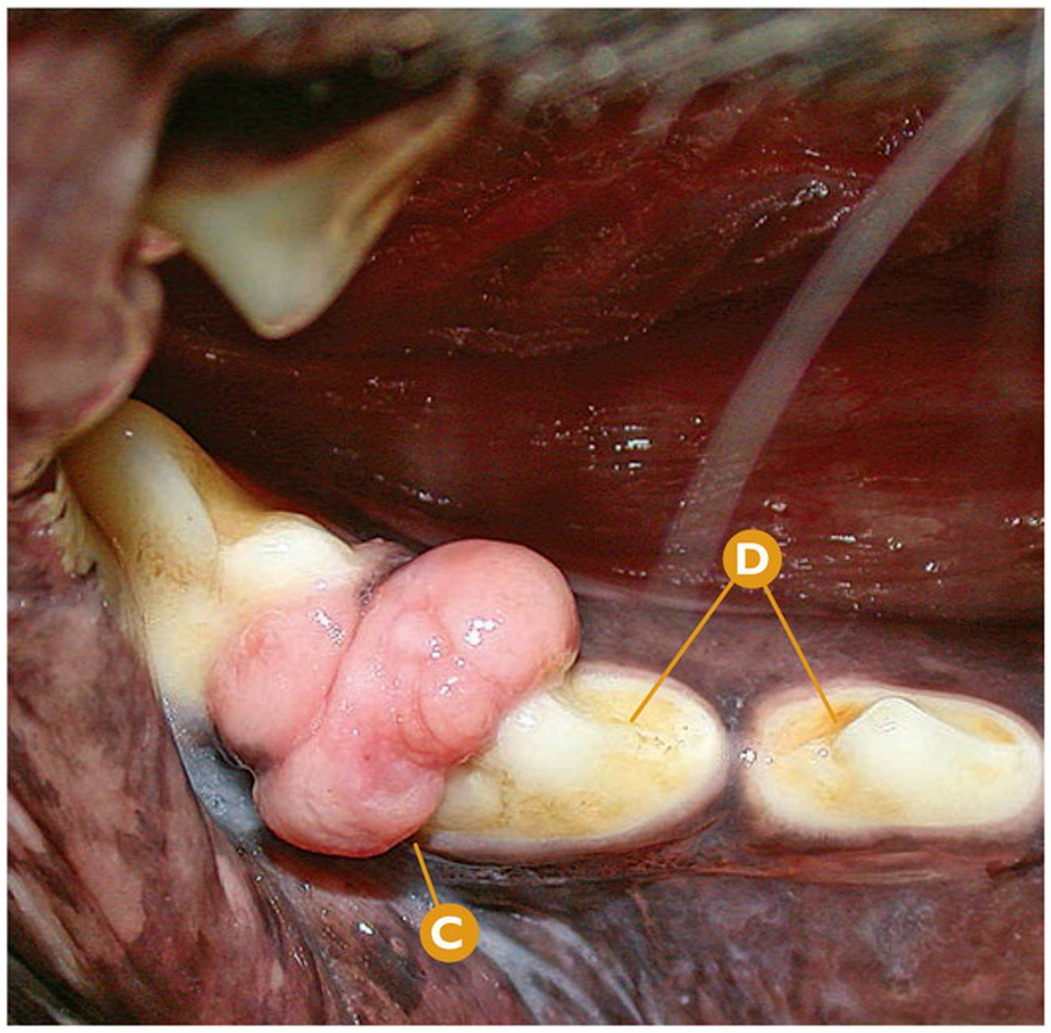

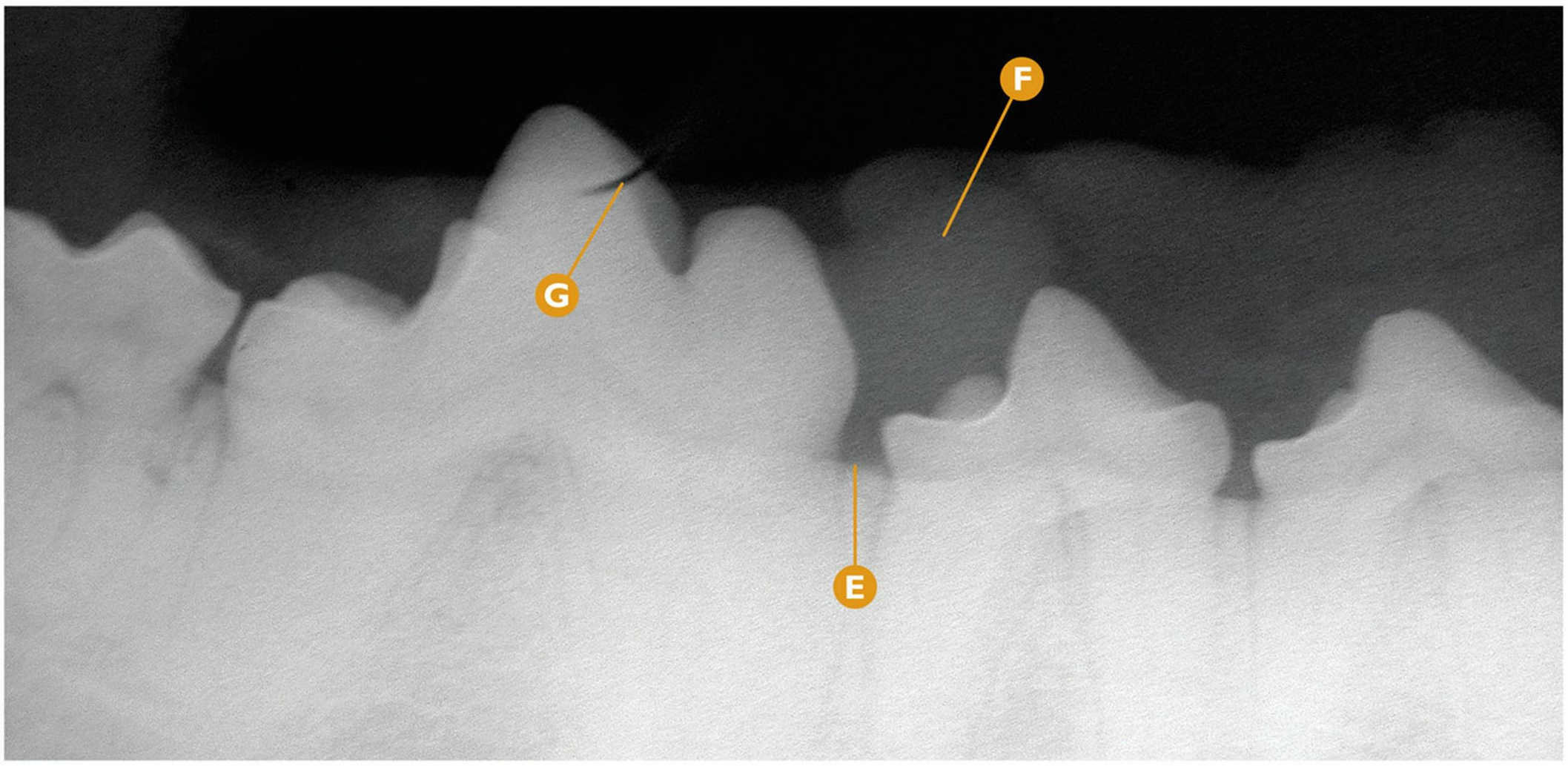

Neoplasias | **Fibroma odontogénico periférico (épuli fibromatoso osificante)**

Fibroma odontogénico periférico (épuli fibromatoso osificante) en el área mesial del M1mandD (409) (confirmado histopatológicamente).

- **A** De derecha a izquierda: P2mandD (406), P3mandD (407), P4mandD (408) y M1mandD (409).
- **B** Fibroma odontogénico periférico (épuli fibromatoso osificante) en el área mesial del M1mandD (409).
- **C** Desplazamiento vestibular ligero del área distal del P4mandD (408).
- **D** Índice 2 de cálculo dental en P3mandD (407) y P4mandD (408).
- **E** Rx dental: signos radiológicos compatibles con ausencia de osteolisis en la región interdental de P4mandD (408) y M1mandD (409).
- **F** Rx dental: signos radiológicos compatibles con una masa de tejido blando (neoplasia) y ausencia de tejido osteoide.
- **G** Rx dental: artefacto.

Puntos clave del diagnóstico/tratamiento

En este caso clínico, el fibroma odontogénico periférico (épuli fibromatoso osificante) como es característico, no tiene capacidad de infiltración en el tejido óseo local, aunque si ha producido un ligero desplazamiento del P4mandD (408). No existe formación de tejido osteoide durante la formación de la neoplasia, no detectándose así en la radiografía dental.

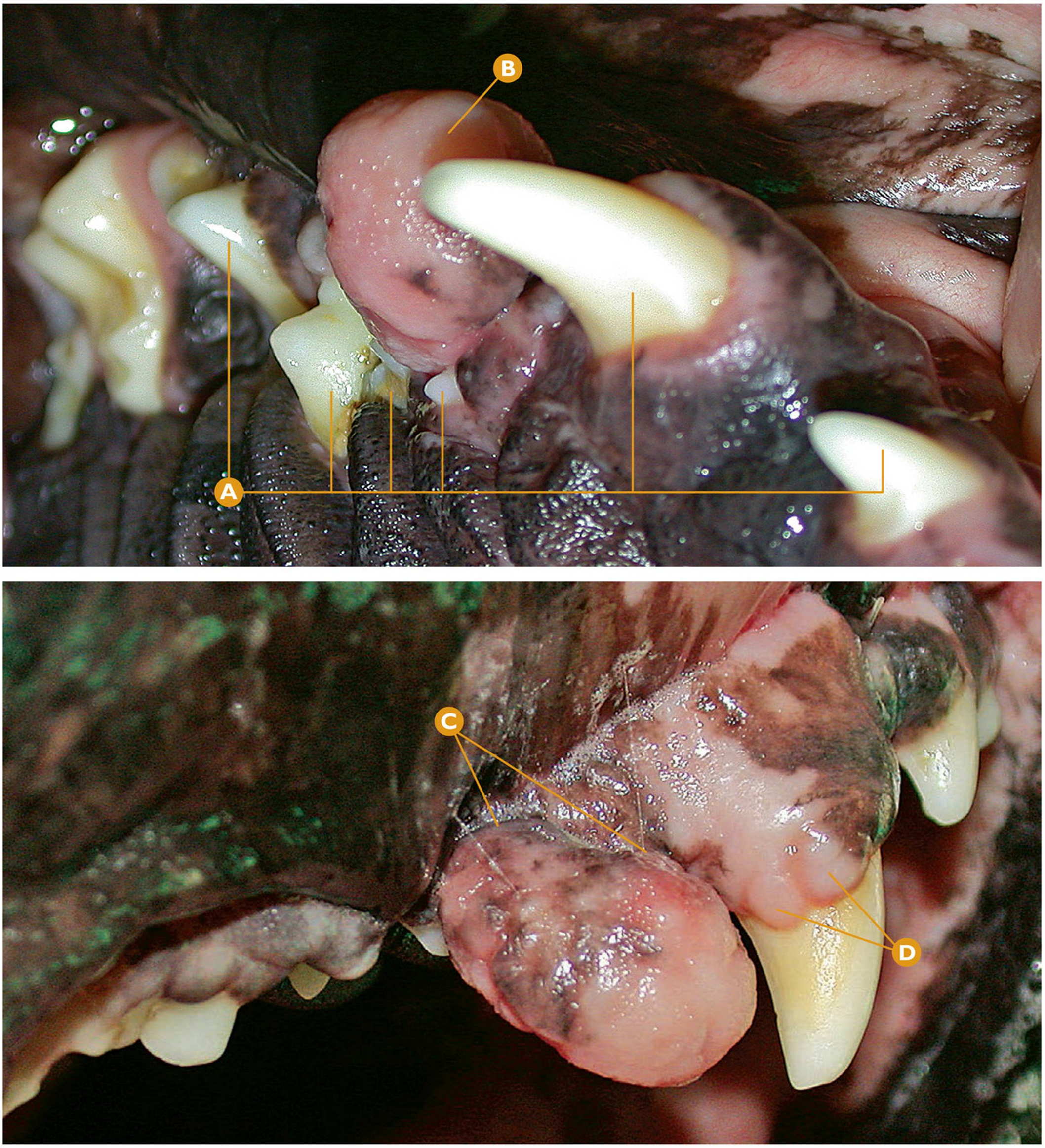

Neoplasias | **Fibroma odontogénico periférico (épuli fibromatoso osificante)**

Fibroma odontogénico periférico (épuli fibromatoso osificante) en el área vestibular del P1maxD (105) (confirmado histopatológicamente).

- **A** De derecha a izquierda: I3maxD (103), CmaxD (104), P1maxD (105), P2maxD (106), P3maxD (107) y P4maxD (108).
- **B** Fibroma odontogénico periférico (épuli osificante) en el área vestibular del P1maxD (105).
- **C** Detalle de la base del fibroma odontogénico periférico en la vista vestibular.
- **D** Sospecha de hiperplasia gingival en la encía vestibular del CmaxD (104).

Puntos clave del diagnóstico/tratamiento

El fibroma odontogénico periférico (épuli fibromatoso osificante) en este caso clínico tiene una base pediculada en la región vestibular del P1maxD (105). El estudio radiológico dental regional así como la determinación de la base del tumor, nos darán la clave de la extensión de la excisión quirúrgica para un tratamiento adecuado.

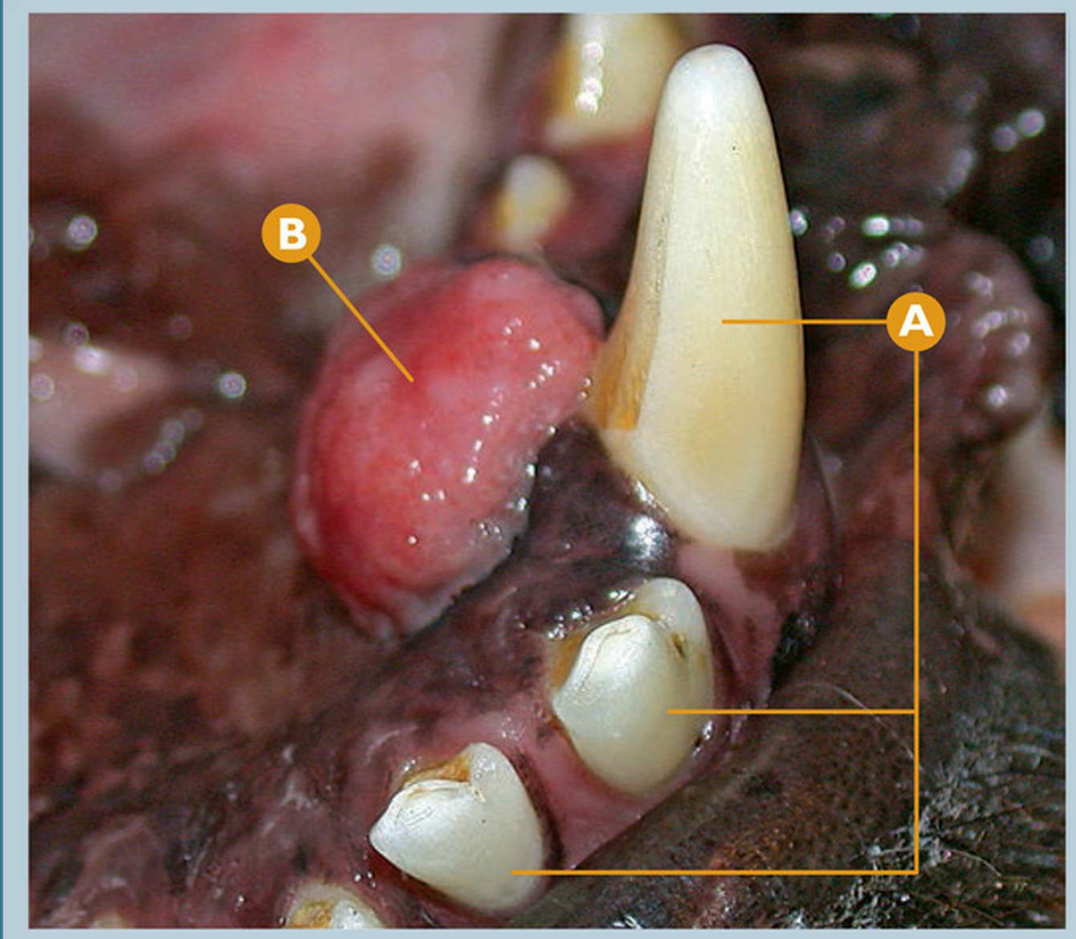

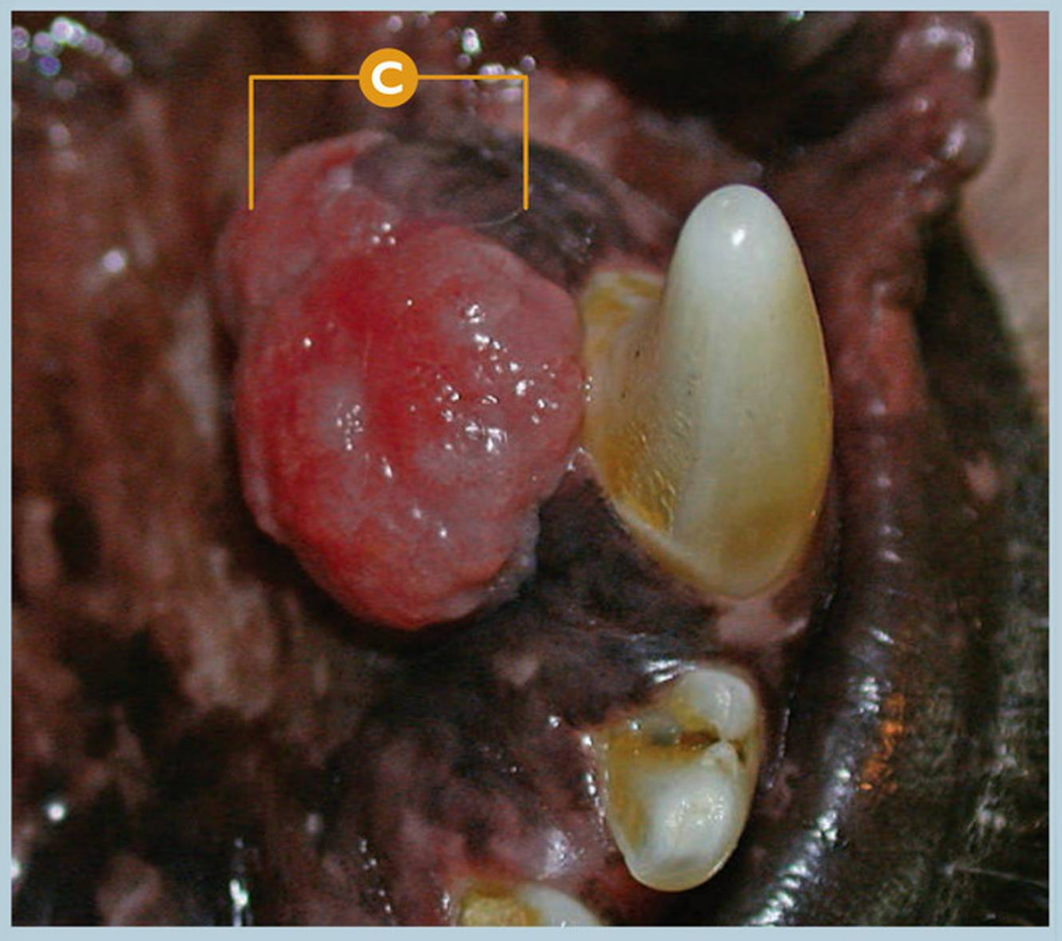

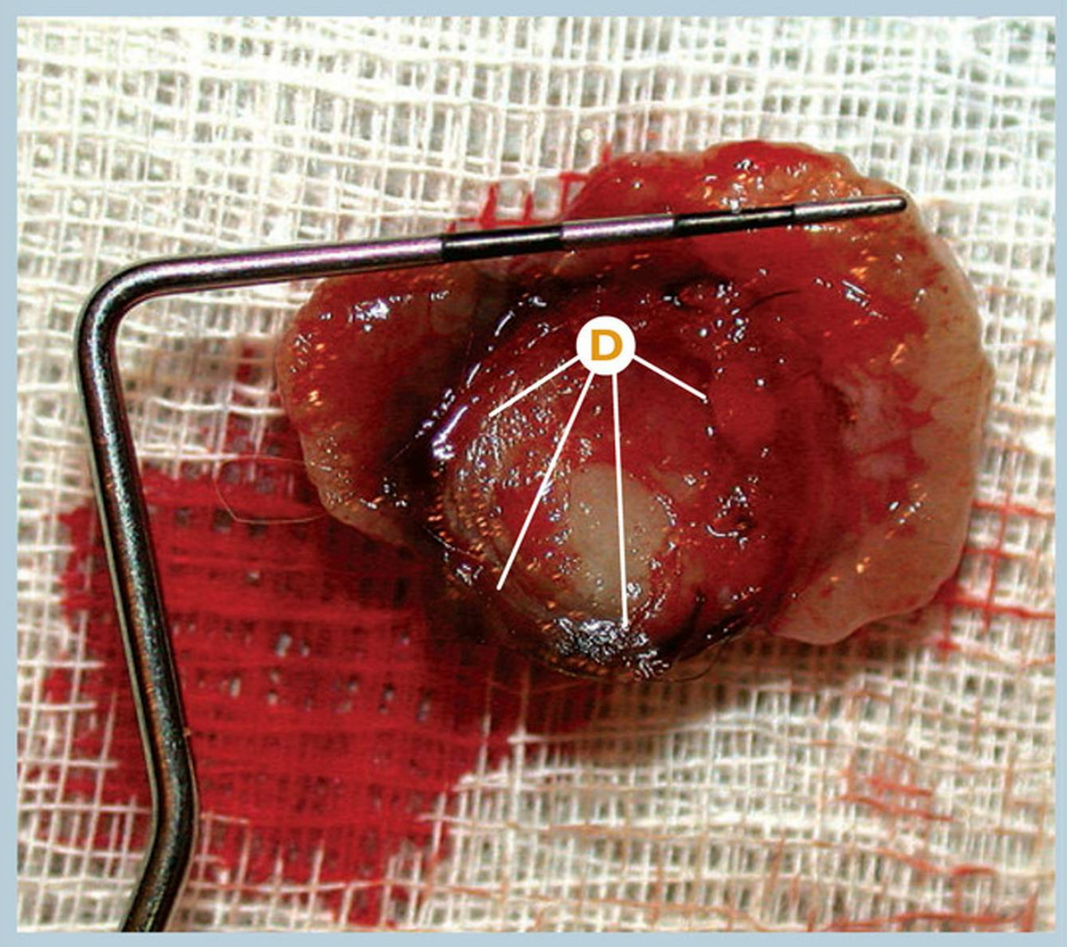



Neoplasias | **Fibroma odontogénico periférico (épuli fibromatoso osificante)**

Fibroma odontogénico periférico (épuli fibromatoso osificante) en el área lingual y distal del Cmandl (304) (confirmado histopatológicamente).

A De derecha a izquierda: Cmandl (304), I3mandl (303) y I2mandl (302).

B Fibroma odontogénico periférico (épuli fibromatoso) en el área lingual del Cmandl (304).

C Detalle de la extensión del fibroma odontogénico periférico.

D Detalle de la base del fibroma odontogénico periférico, tras realizar la biopsia de la masa.

E Rx dental: (de derecha a izquierda) Cmandl (304), I3mandl (303), I2mandl (302) y I1mandl (301).

F Rx dental: signos radiológicos compatibles con ausencia de osteolisis en la región lingual del Cmandl (304).

Puntos clave del diagnóstico/tratamiento

El fibroma odontogénico periférico (épuli fibromatoso osificante) no provoca signos radiológicos compatibles con osteolisis regional. La realización de una biopsia excisional fue el plan para la determinación del diagnóstico definitivo citado anteriormente.

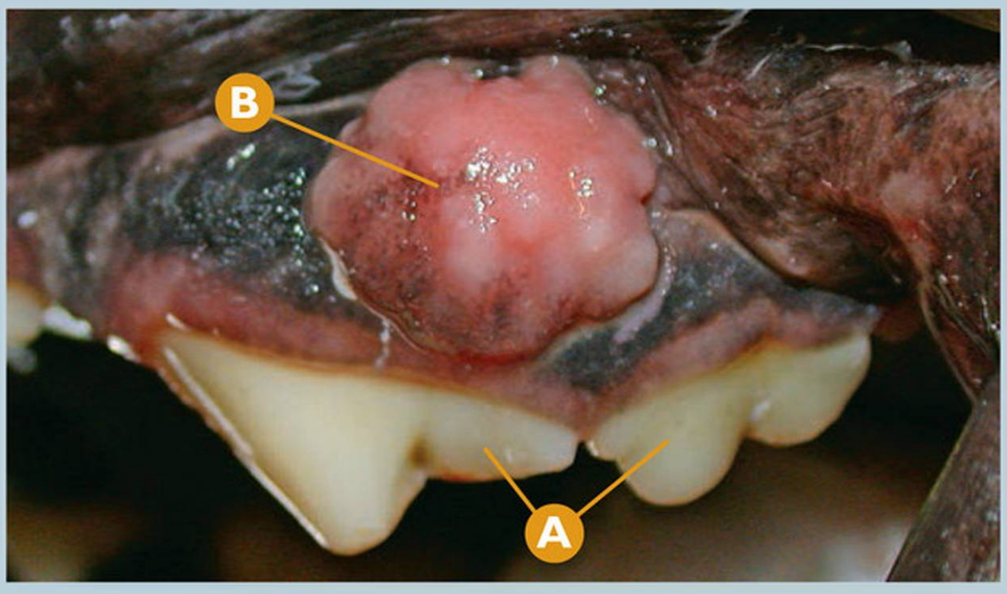

Neoplasias | **Fibroma odontogénico periférico (épuli fibromatoso osificante)**

Fibroma odontogénico periférico (épuli fibromatoso osificante) en el área de la encía vestibular del P4maxI (208) (confirmado histopatológicamente).

A De derecha a izquierda: M1maxI (209) y P4maxI (208).

B Fibroma odontogénico periférico (épuli osificante) en el área de la encía vestibular del P4maxI (208).

Puntos clave del diagnóstico/tratamiento

El fibroma odontogénico periférico (épuli fibromatoso osificante), en esta ocasión, a pesar de tener una localización poco frecuente, muestra los signos característicos macroscópicos del proceso. Sin embargo, el diagnóstico histopatológico es imprescindible para confirmar el proceso, así como la orientación de la valoración radiológica dental.

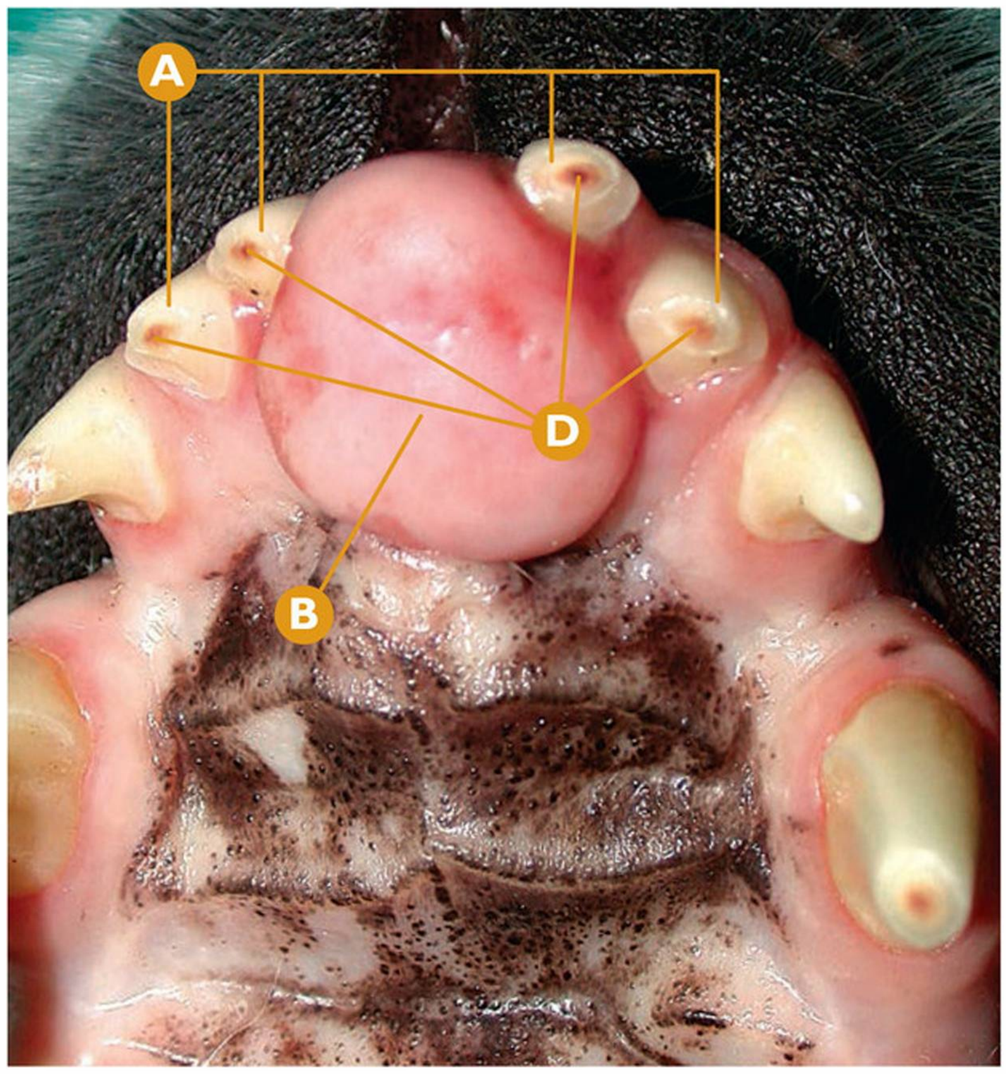

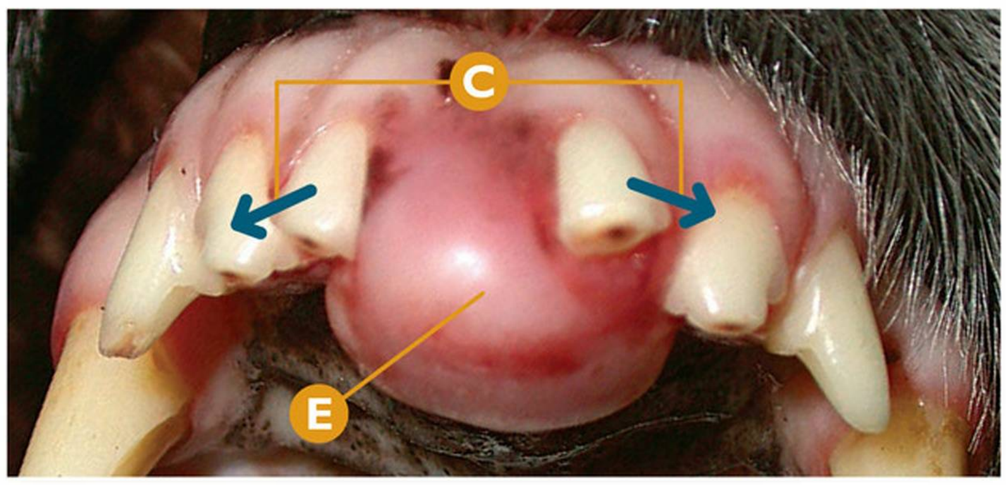

Neoplasias | **Fibroma odontogénico periférico (épuli fibromatoso osificante)**

Fibroma odontogénico periférico (épuli fibromatoso osificante) en el área interdental (mesial) y palatina del I1maxD (101) y I1maxI (201) (confirmado histopatológicamente).

A De derecha a izquierda: I2maxI (202), I1maxI (201), I1maxD (101) y I2maxD (102).

B Fibroma odontogénico periférico (épuli fibromatoso) en el área interdental y palatina del I1maxD (101) y I1maxI (201).

C Desviación distovestibular de I1maxD (101) y I1maxI (201), por compresión del tumor.

D Abrasión dental en diferentes dientes, con exposición de dentina 3ª.

E Detalle del fibroma odontogénico periférico (épuli fibromatoso), vista rostral.

F Rx dental: signos radiológicos compatibles con ausencia de invasión en el tejido óseo de la neoplasia en la región interdental y palatina del I1maxD (101) y I1maxI (201).

G Rx dental: signos radiológicos compatibles con pérdida de hueso vertical en la región interdental del I1maxD (101) y I1maxI (201); etiologías posibles son la compresión y desplazamiento dental, enfermedad periodontal.

Puntos clave del diagnóstico/tratamiento

El fibroma odontogénico periférico (épuli fibromatoso osificante) no tiene capacidad de infiltración en el tejido óseo local, aunque como hemos visto en otros casos, si su localización es interdental y aumenta de tamaño, puede producir desplazamientos (desviación) de dientes regionales.

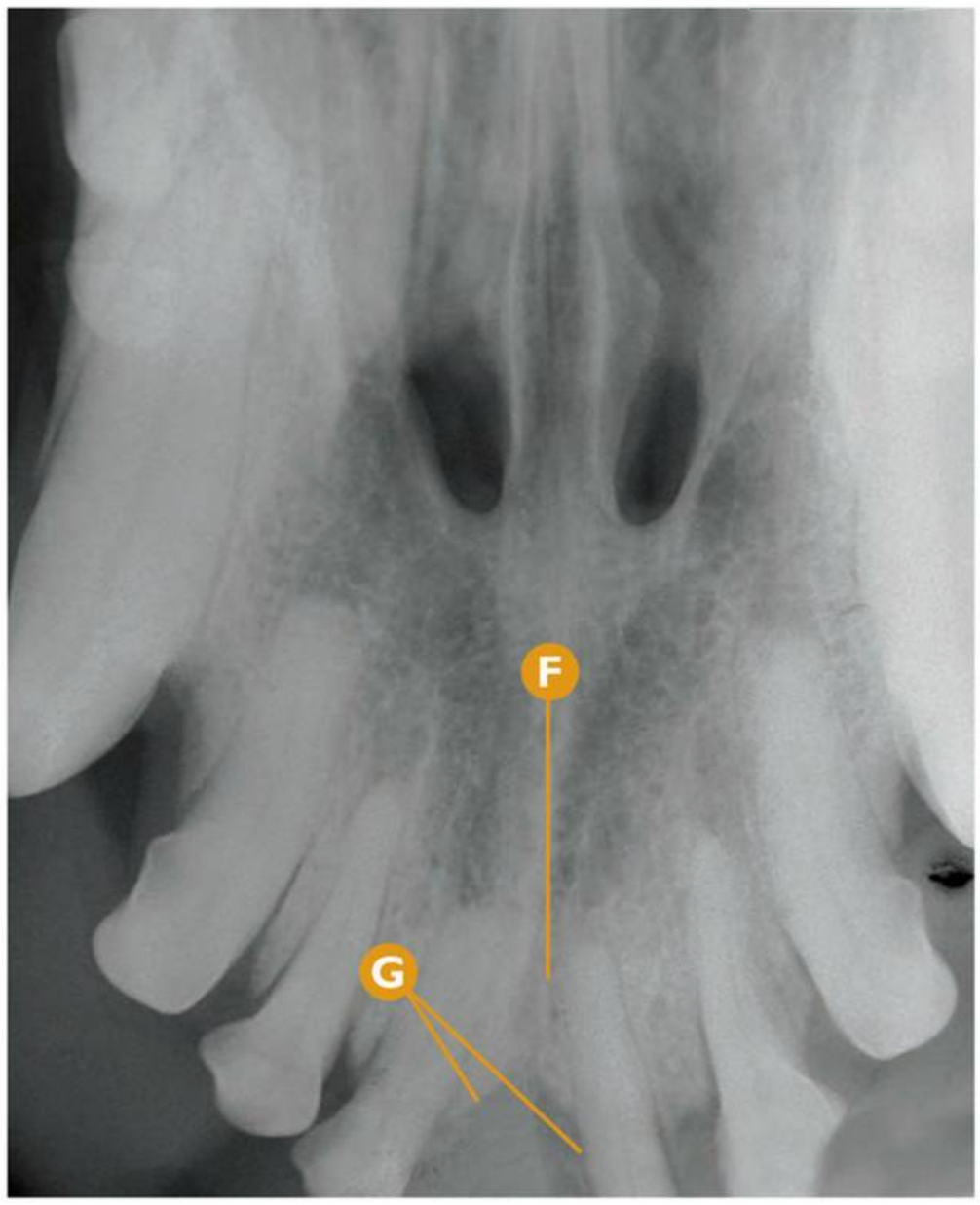

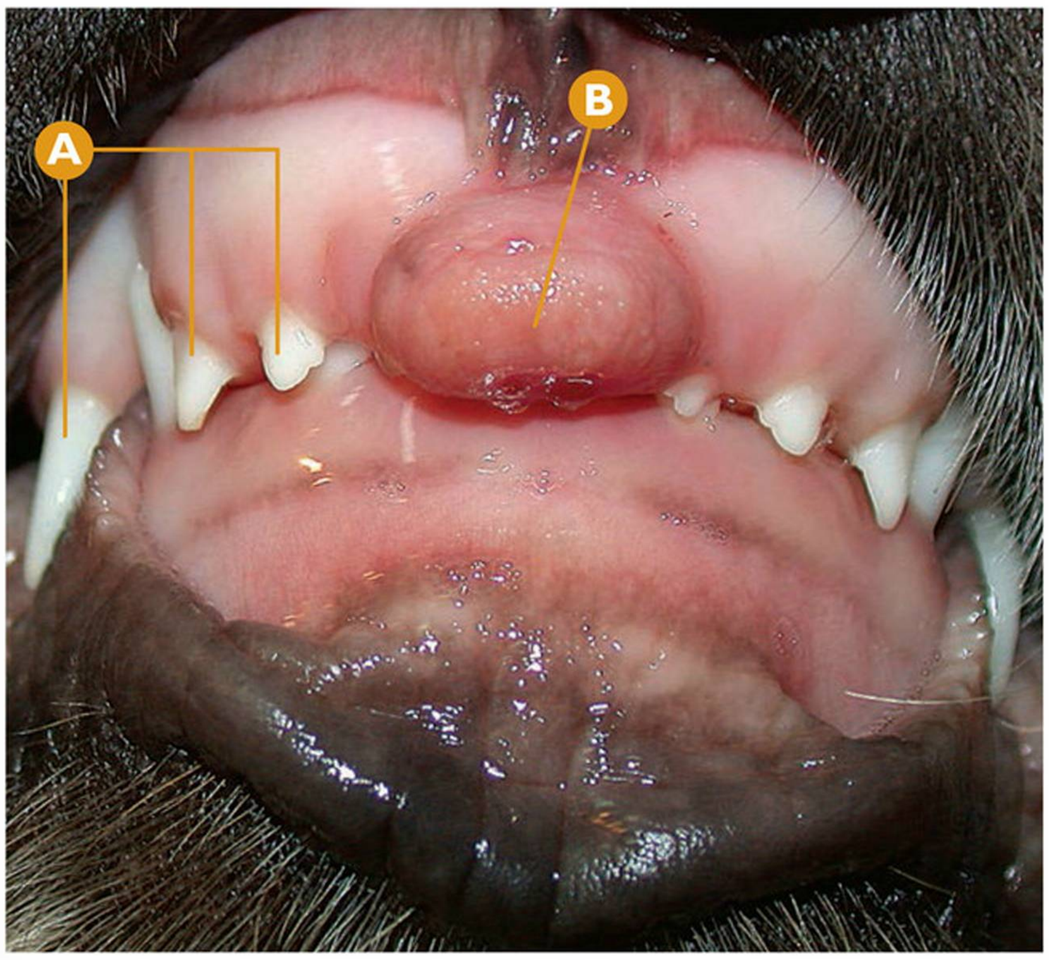

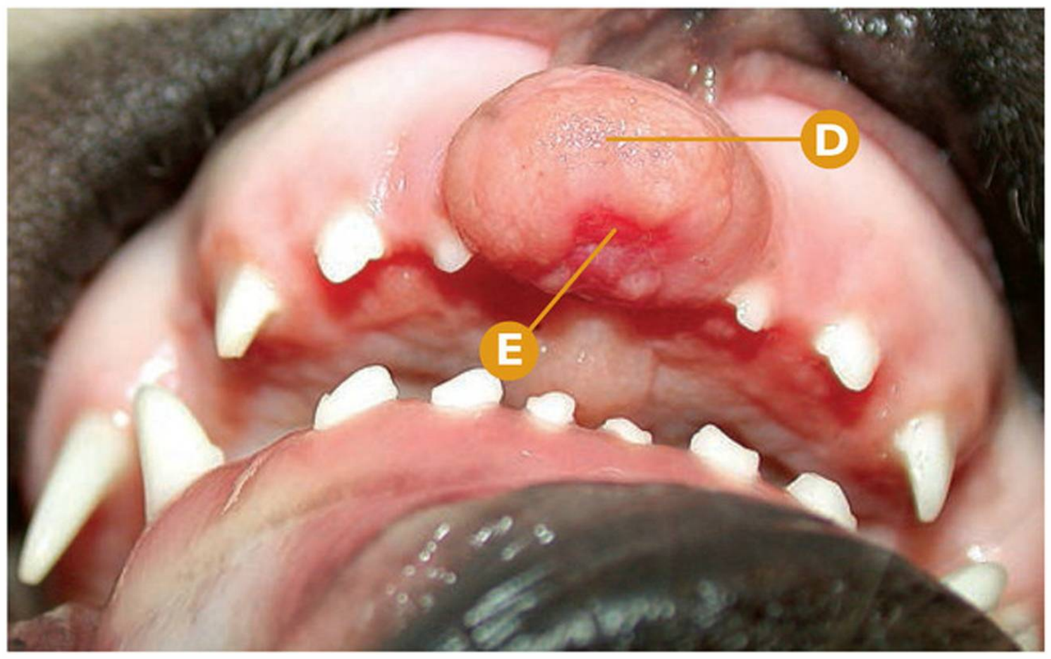

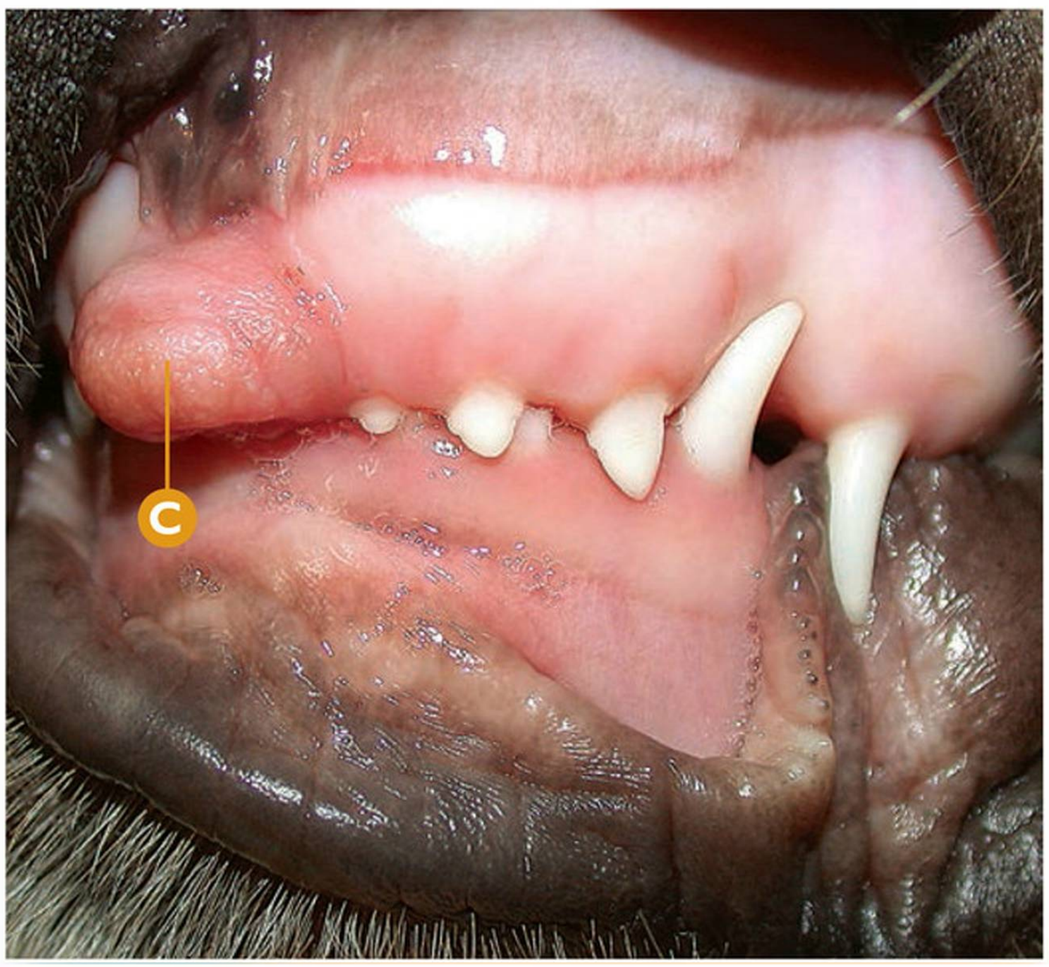

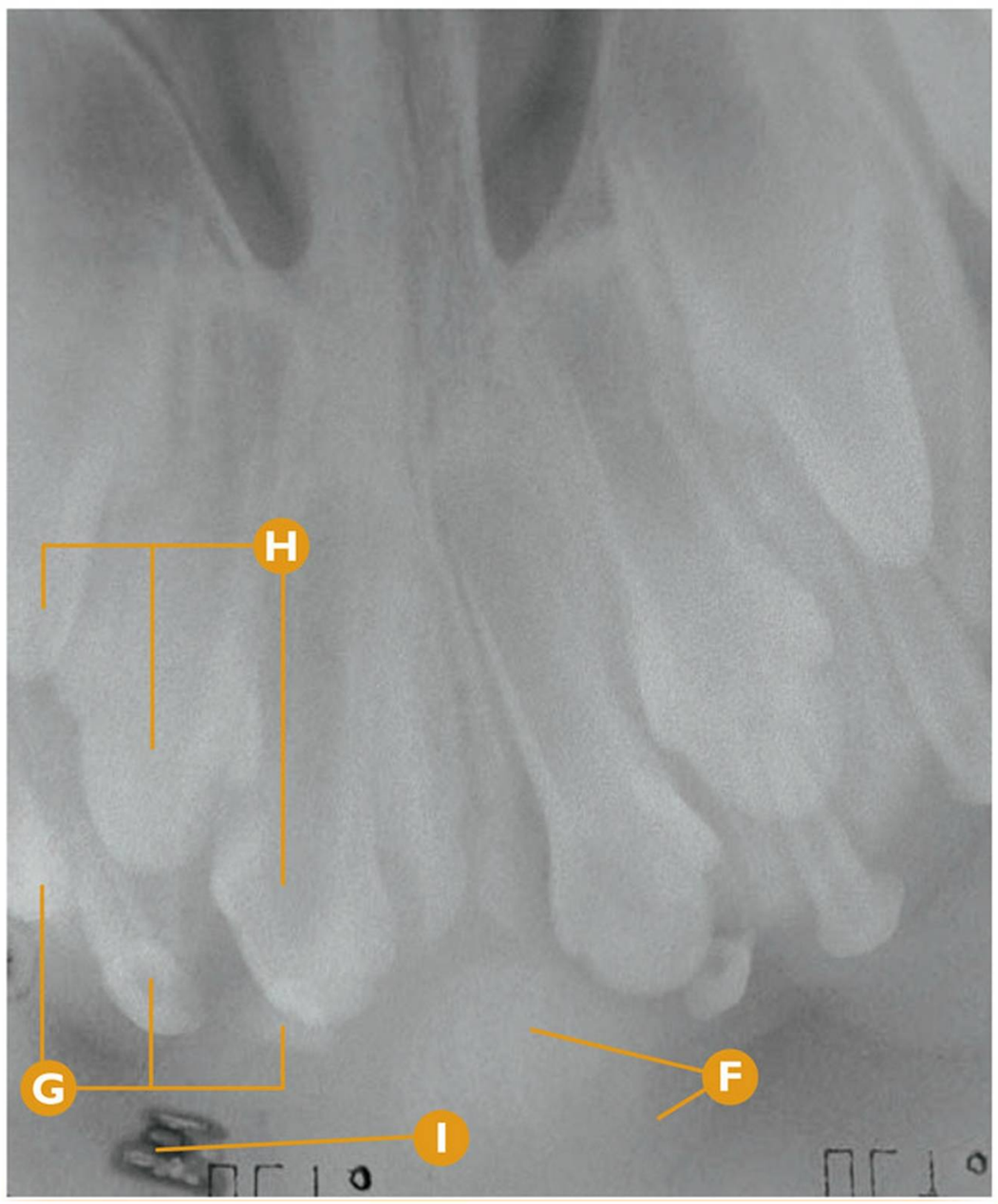

Neoplasias | **Fibroma odontogénico periférico (épuli fibromatoso osificante)**

Fibroma odontogénico periférico (épuli fibromatoso osificante) en la encía mesial del I1maxD deciduo (501) y I1maxI deciduo (601) en un cachorro de 80 días (confirmado histopatológicamente).

A De derecha a izquierda: I2maxD deciduo (502), I3maxD deciduo (503) y CmaxD deciduo (504).

B Fibroma odontogénico periférico (épuli osificante) en la encía mesial del I1maxD deciduo (502) y I1maxI deciduo (601); vista rostral.

C Detalle del fibroma odontogénico periférico (épuli osificante) en la encía mesial del I1maxD deciduo (502) y I1maxI deciduo (601).

D Detalle del fibroma odontogénico periférico (épuli osificante) en la encía mesial del I1maxD deciduo (502) y I1maxI deciduo (601); vista palatina.

E Detalle de zona de ulceración del tumor por oclusión con los incisivos deciduos inferiores.

F Rx dental: signos radiológicos compatibles con fibroma odontogénico periférico (épuli osificante), con formación de tejido osteoide en el interior.

G Rx dental: (de derecha a izquierda) signos radiológicos compatibles con I1maxD deciduo (501), I2maxD deciduo (502) y I3maxD deciduo (503).

H Rx dental: (de derecha a izquierda) signos radiológicos compatibles con I1maxD (101), I2maxD (102) y I3maxD (103).

I Rx dental: artefacto.

Puntos clave del diagnóstico/tratamiento

El fibroma odontogénico periférico (épuli osificante), en esta ocasión, se manifiesta en un paciente de una edad inferior a los tres meses de edad. Esta presentación en edades tan tempranas es extremadamente rara, teniendo un pronóstico benigno ante su adecuada resolución quirúrgica.

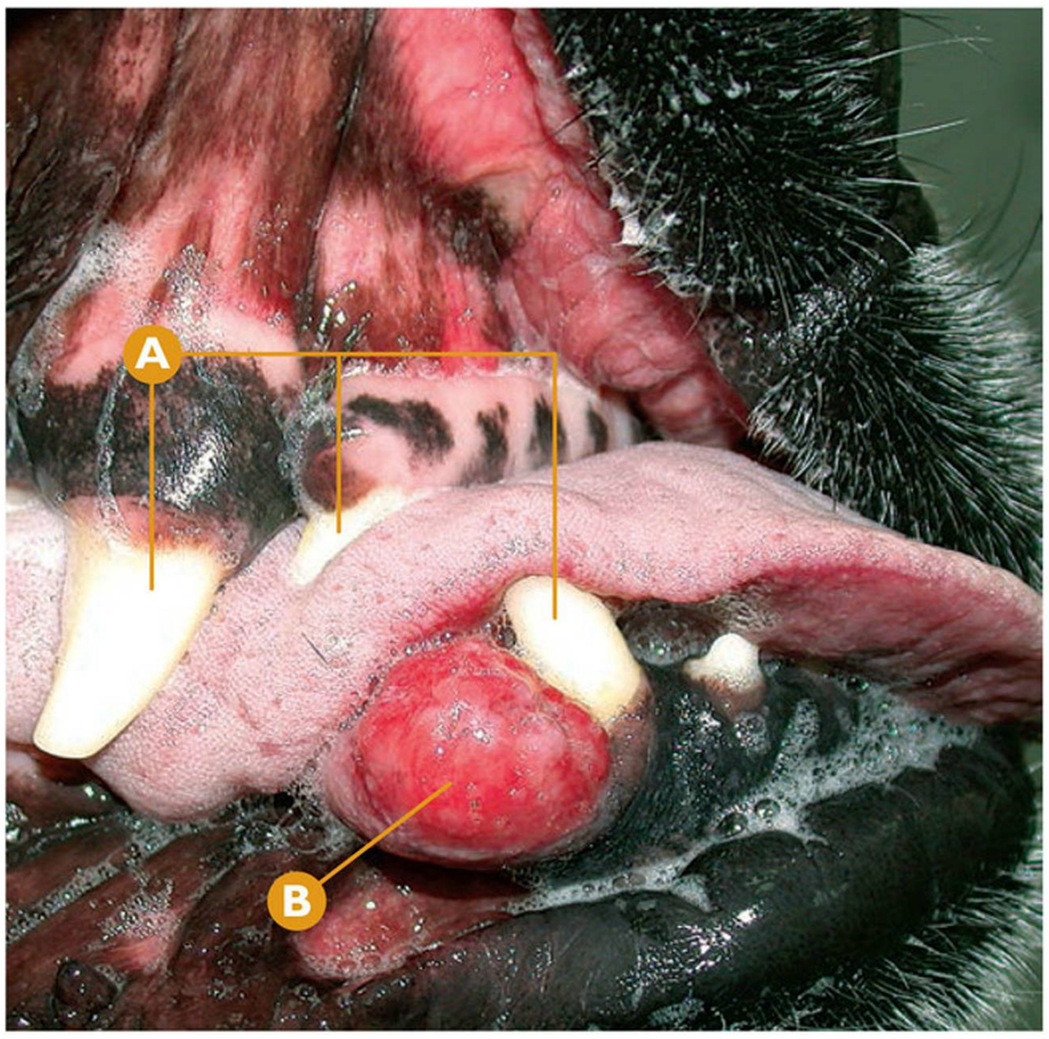

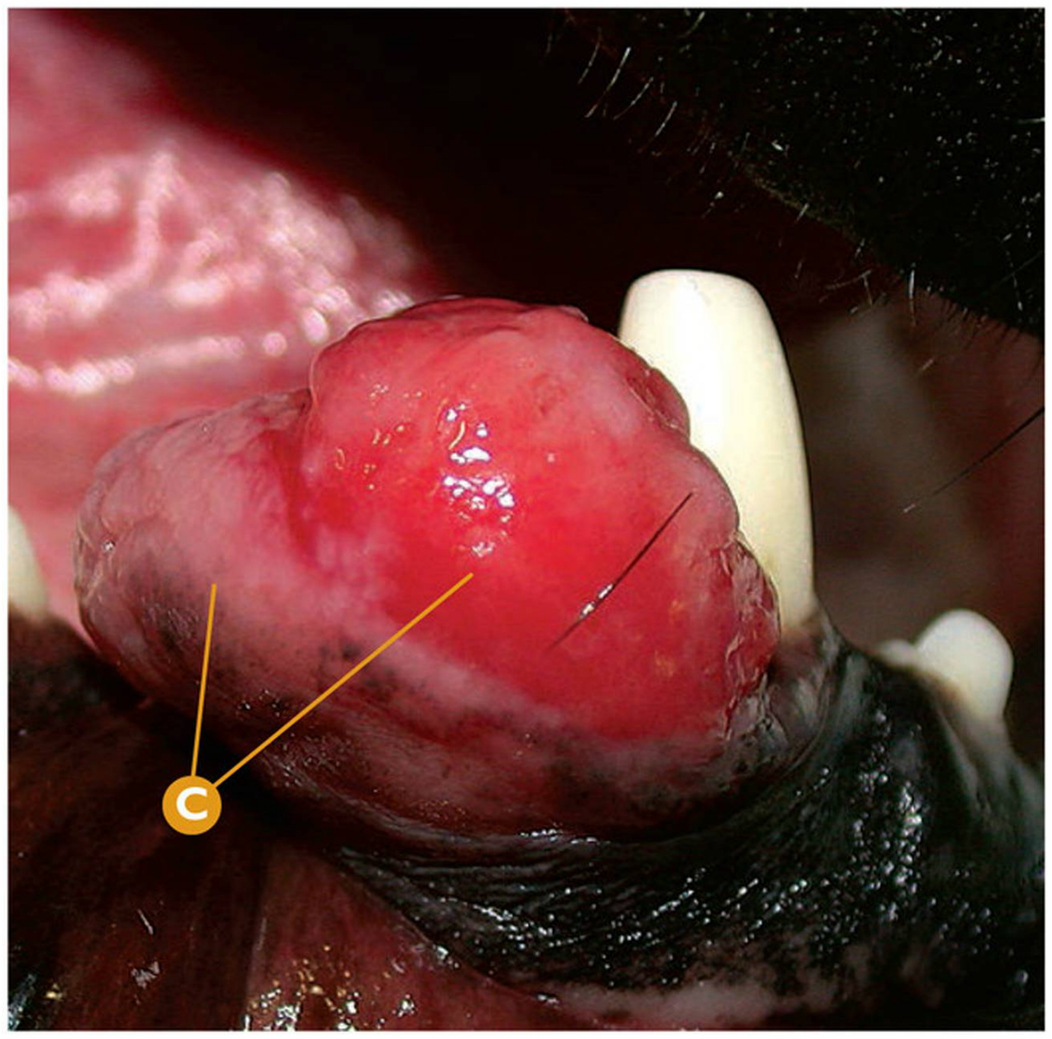

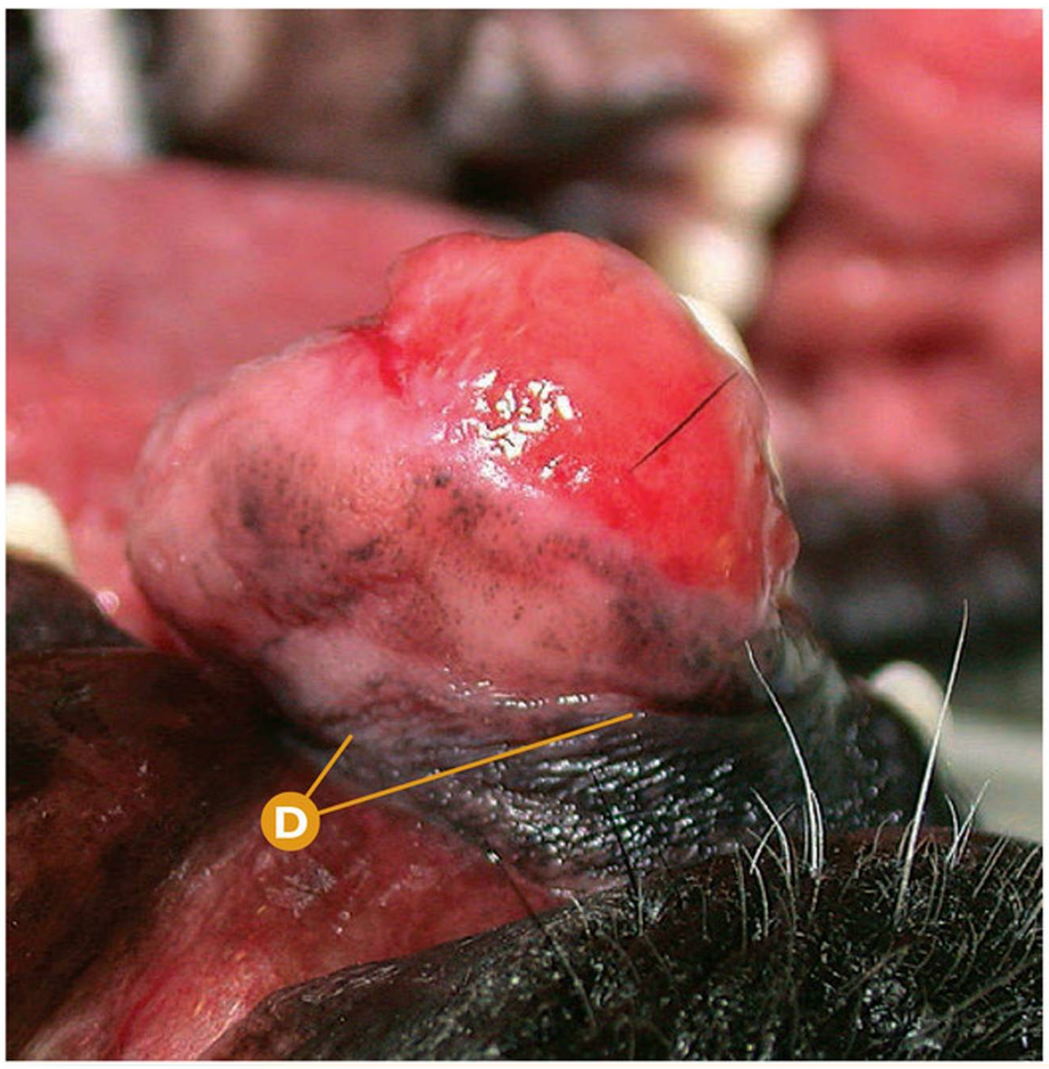

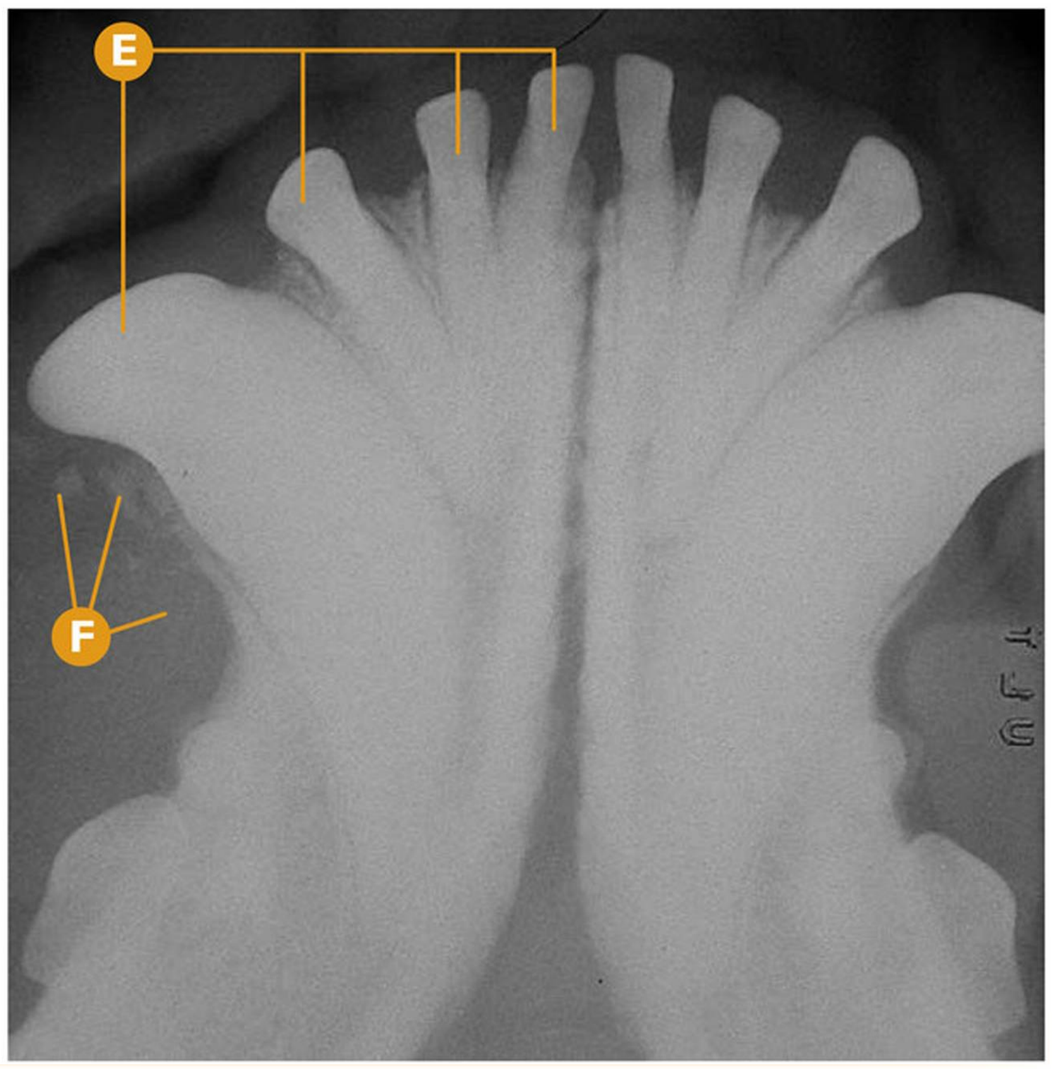

Neoplasias | **Fibroma odontogénico periférico (épuli fibromatoso osificante)**

Fibroma odontogénico periférico (épuli fibromatoso osificante) en el área vestibular del CmandD (404) (confirmado histopatológicamente).

- **A** De derecha a izquierda: CmandD (404), I3maxD (103), CmaxD (104).
- **B** Fibroma odontogénico periférico (épuli osificante) en el área vestibular del CmandD (404).
- **C** Detalle de la extensión del fibroma odontogénico periférico con zona de ulceración.
- **D** Detalle de la base del fibroma odontogénico periférico.
- **E** Rx dental: (de derecha a izquierda) I1mandD (401), I2mandD (402), I3mandD (403), CmandD (404).
- **F** Rx dental: signos radiológicos compatibles con fibroma odontogénico periférico (épuli osificante) con ligera formación de tejido osteoide en el interior.

Puntos clave del diagnóstico/tratamiento

El fibroma odontogénico periférico (épuli fibromatoso osificante) en numerosas ocasiones, pude desarrollar áreas de ulceración, sin que ello implique un mayor grado de malignificación. La radiología dental, así como el diagnóstico histopatológico deben ser la base del diagnóstico y pronóstico de la patología.

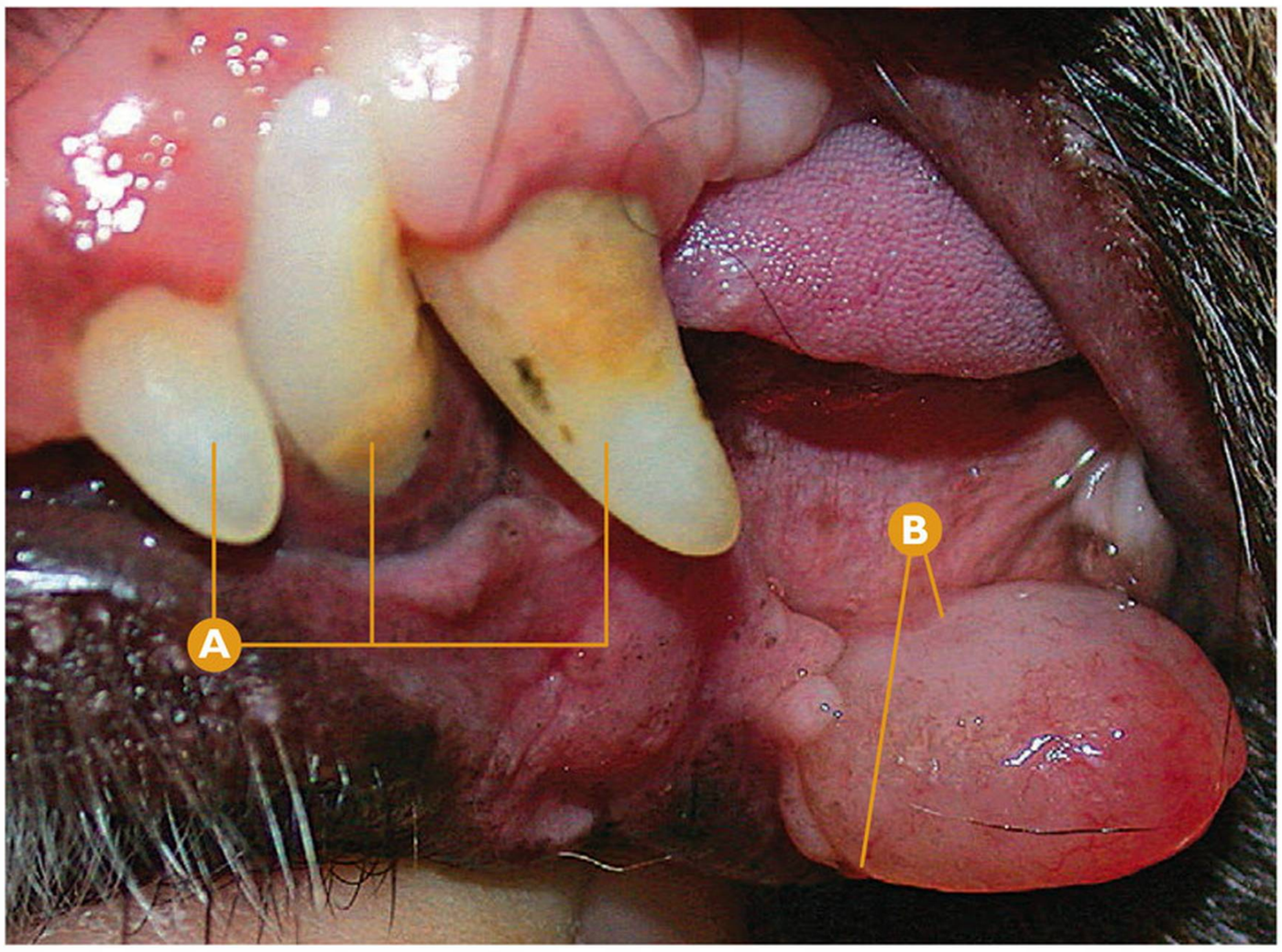

Neoplasias | **Fibrosarcoma**

Fibrosarcoma en mucosa apical a P1mandI (305) (confirmado histopatológicamente).

- A De derecha a izquierda: CmaxI (204), CmandI (304) y I3maxI (203).
- B Crecimiento neoplásico en mucosa apical a P1mandI (305) y P2mandI (306) (fibrosarcoma).

Puntos clave del diagnóstico/tratamiento

El fibrosarcoma es un tumor maligno relativamente frecuente en la cavidad oral con poca capacidad de metástasis regional y relativa a distancia, aunque sí invasivo localmente. El tratamiento es quirúrgico radical con márgenes radiológicos amplios con un pronóstico reservado-bueno, dependiendo de la localización y regiones afectadas.

Errores comunes

Infravalorar pequeñas masas orales; toda neoplasia, incluso la más agresiva se desarrolla a partir de masas de pequeño tamaño, que diagnosticadas a tiempo, mejoran su pronóstico ante el tratamiento quirúrgico. No tiene sentido "esperar a ver la evolución", deberemos realizar siempre una biopsia de las masas orales, independientemente del tamaño que tengan en el momento de su detección.

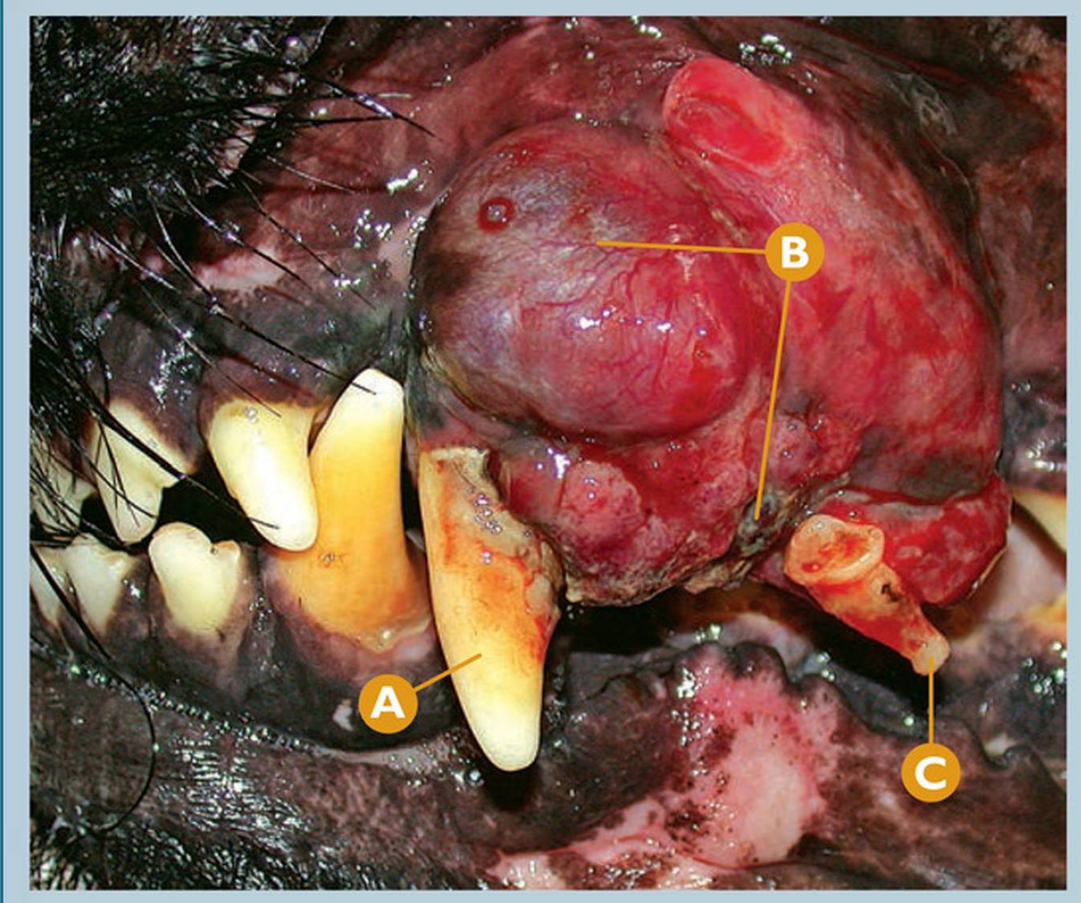

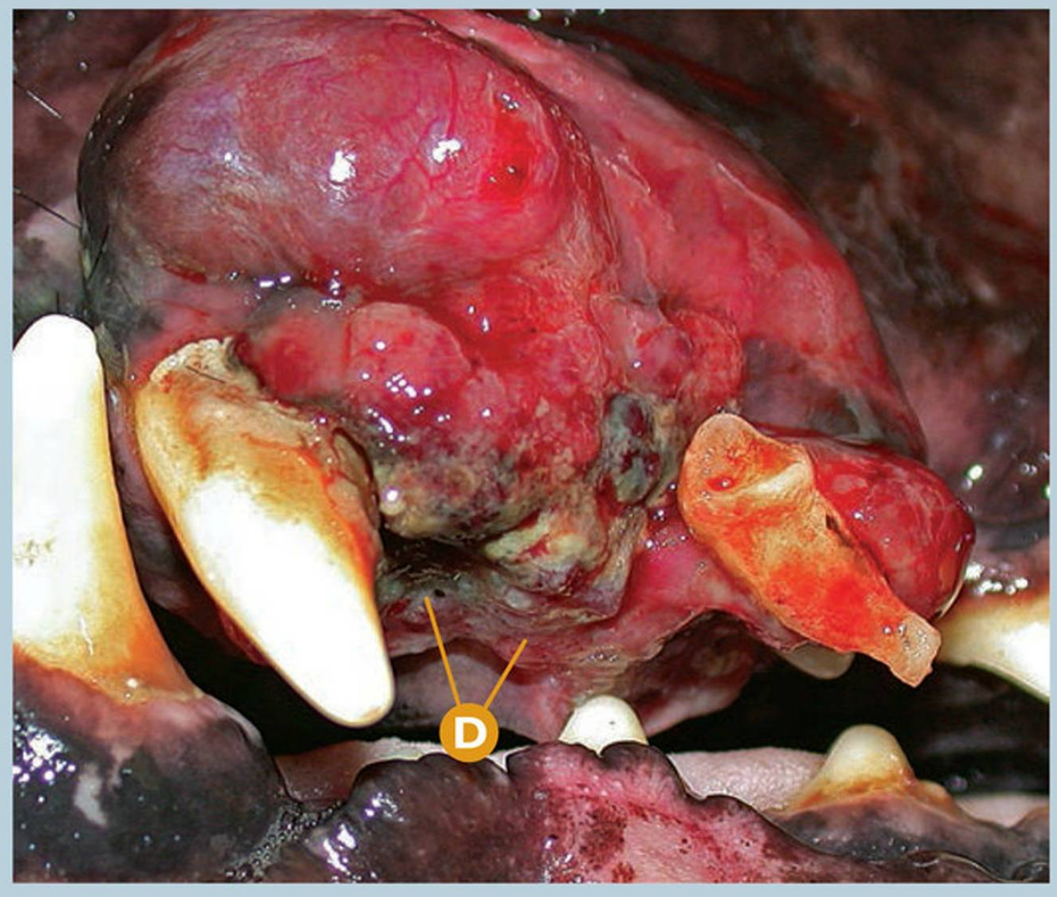

Neoplasias | **Fibrosarcoma**

Fibrosarcoma en mucosa palatina, distal y apical al CmaxI (204) (confirmado histopatológicamente).

- A CmaxI (204).
- B Fibrosarcoma en mucosa distal y apical al CmaxI (204).
- C Avulsión del P1maxI (205) por crecimiento de la masa y pérdida de su base ósea.
- D Invasión de la masa en la región palatina y palatodistal del CmaxI (204).

Puntos clave del diagnóstico/tratamiento

Como demuestra este caso clínico, el fibrosarcoma es un tumor maligno con gran capacidad de invasión local, que al destruir tejido óseo es frecuente encontrar dientes "flotando" encima o parcialmente englobados en la masa. La radiología dental y especialmente el TAC, nos darán las claves de la viabilidad del tratamiento y pronóstico del proceso.

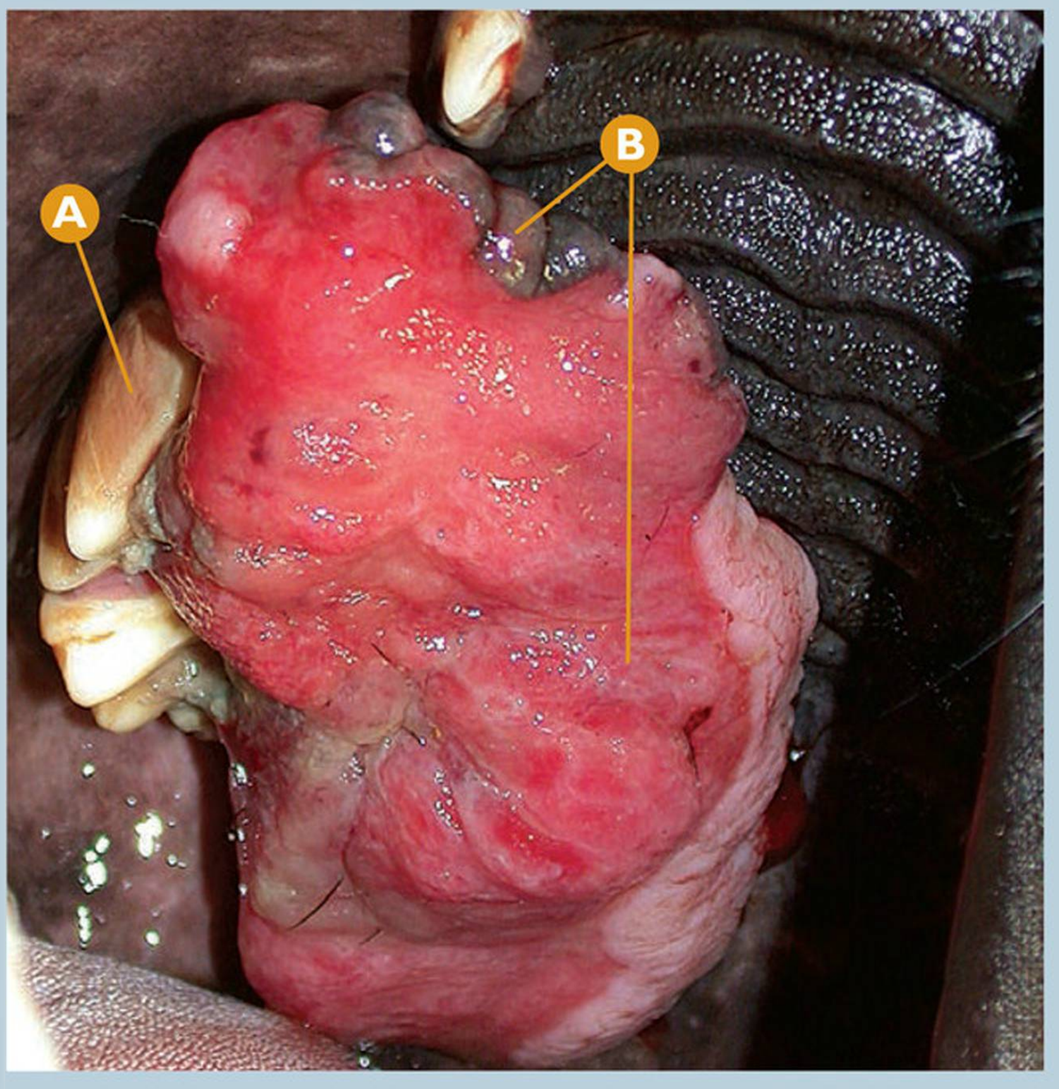

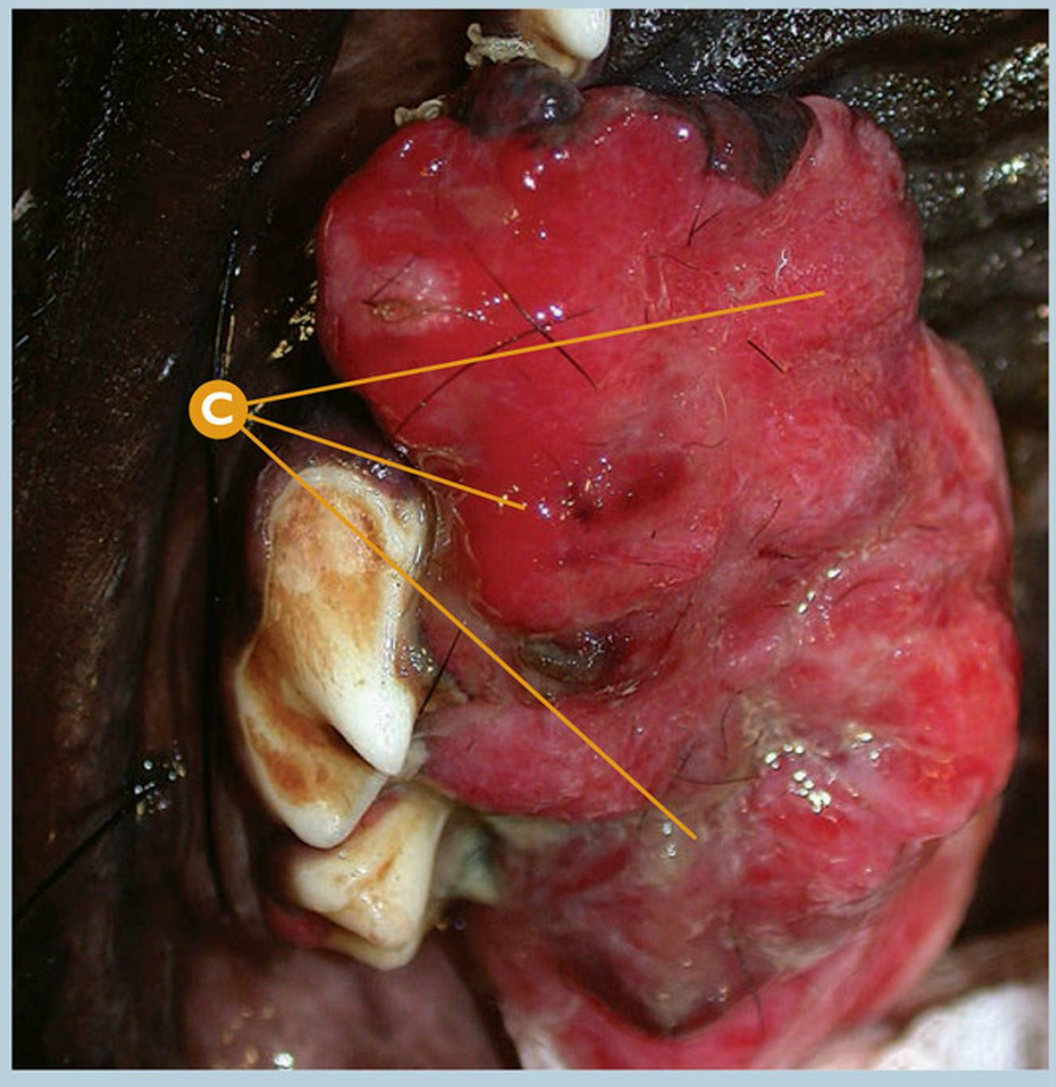

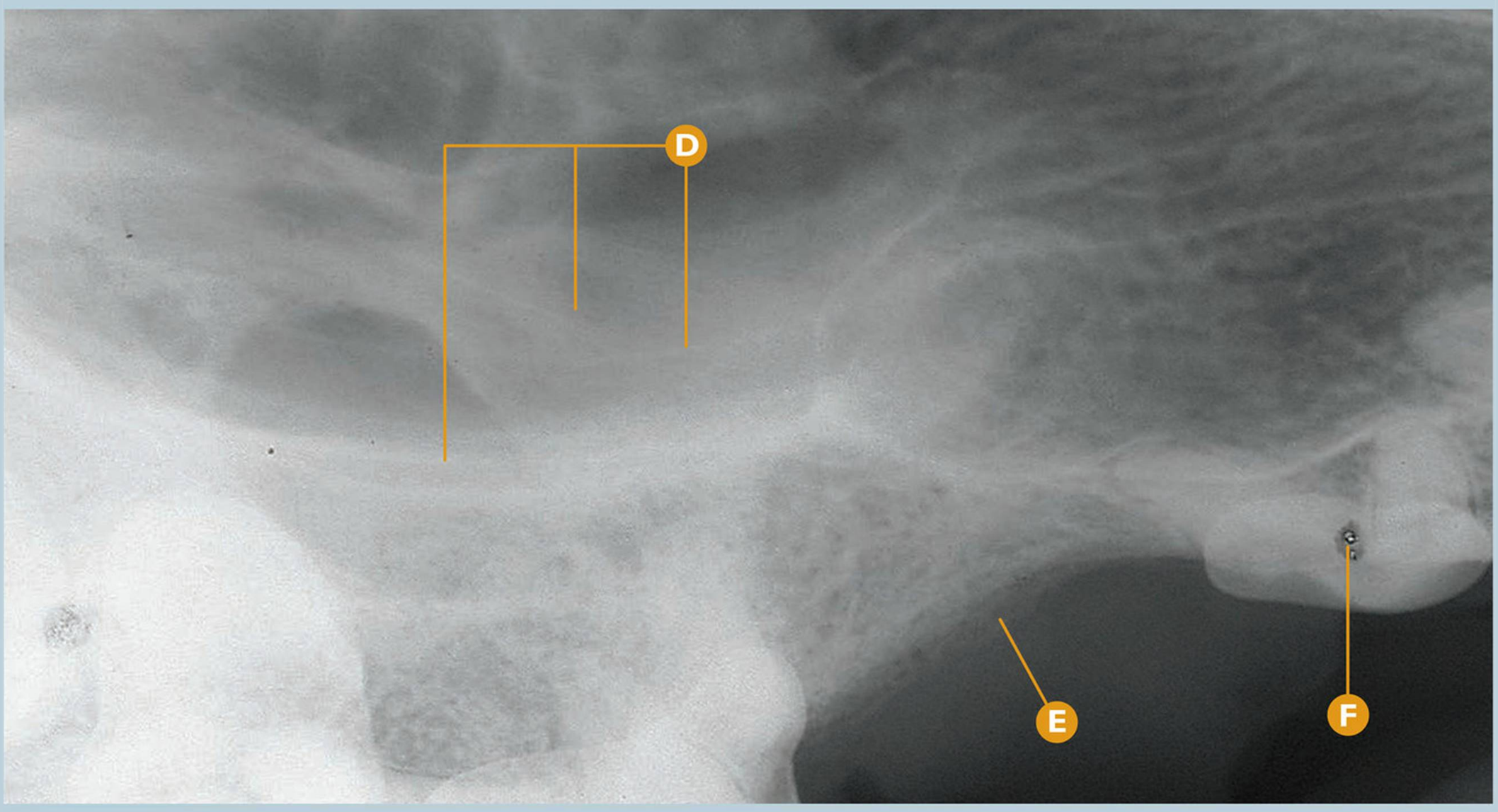

Neoplasias **Fibrosarcoma**

Fibrosarcoma de gran tamaño en mucosa palatina en la región del P3maxD (107) ausente y P4maxD (108) (confirmado histopatológicamente).

A P4maxD (108).

B Fibrosarcoma en el área de la mucosa palatina del P4maxD (108).

C Detalle del fibrosarcoma, lobulado y con zonas de infección.

D Rx dental: signos radiológicos compatibles con osteolisis moderada a severa difusa en la región palatina del P4maxD (108).

E Rx dental: signos radiológicos compatibles con ausencia del P3maxD (107).

F Rx dental: artefacto.

Puntos clave del diagnóstico/tratamiento

Debido al alto grado de invasión local del fibrosarcoma y su capacidad de destrucción del tejido óseo, cuando detectamos esta neoplasia en el paladar debemos realizar un estudio detallado de la radiología dental y del TAC. Para poder planear la resolución quirúrgica adecuada del proceso debemos determinar los márgenes reales del tumor, que estará basados en los márgenes radiológicos.

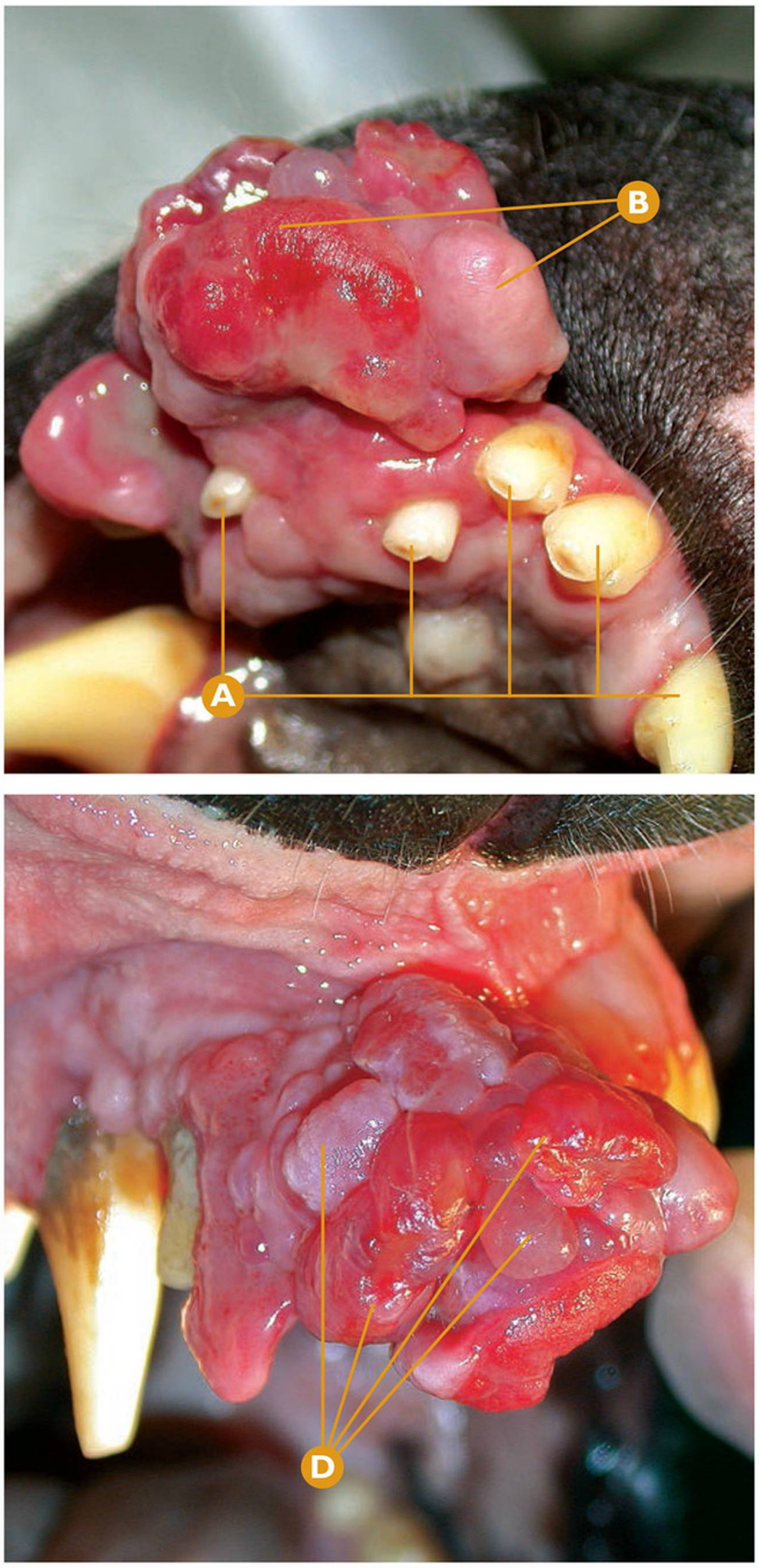

Neoplasias | **Fibrosarcoma**

Fibrosarcoma en encía y mucosa de I1maxD (101) y I2maxD (102) (confirmado histopatológicamente).

- A De derecha a izquierda: I3maxI (203), I2maxI (202), I1maxI (201), I1maxD (101), I2maxD (102).
- B Fibrosarcoma en encía y mucosa de I1maxD (101) y I2maxD (102).
- C Detalle del fibrosarcoma en encía y mucosa de incisivos superiores, vista rostral.
- D Detalle del fibrosarcoma, lobulado.
- E Rx dental: (de derecha a izquierda) I1maxD (101), I2maxD (102) y I3maxD (103).
- F Rx dental: signos radiológicos compatibles con osteolisis ligera en la región de I1maxD (101) y I2maxD (102) con desviación de los incisivos.
- G Rx dental: artefacto.

Puntos clave del diagnóstico/tratamiento

En aquellos casos donde el fibrosarcoma está muy localizado, especialmente en regiones como esta incisal superior, y con bajos signos radiológicos de invasión ósea, el tratamiento mediante la excisión quirúrgica con márgenes amplios tiene un pronóstico reservado a bueno.

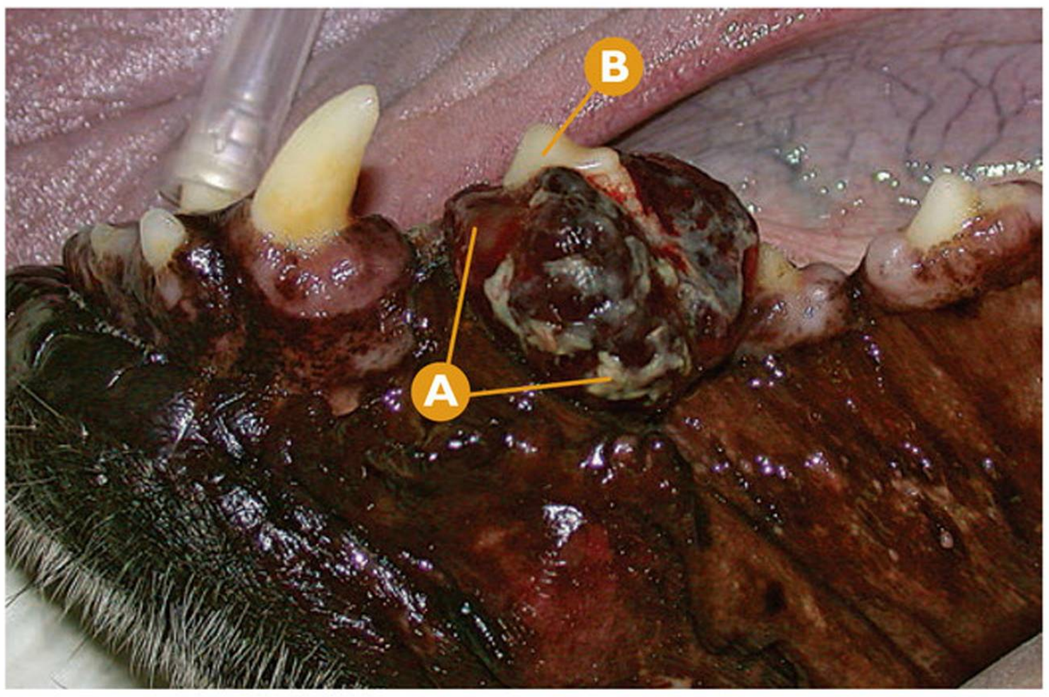

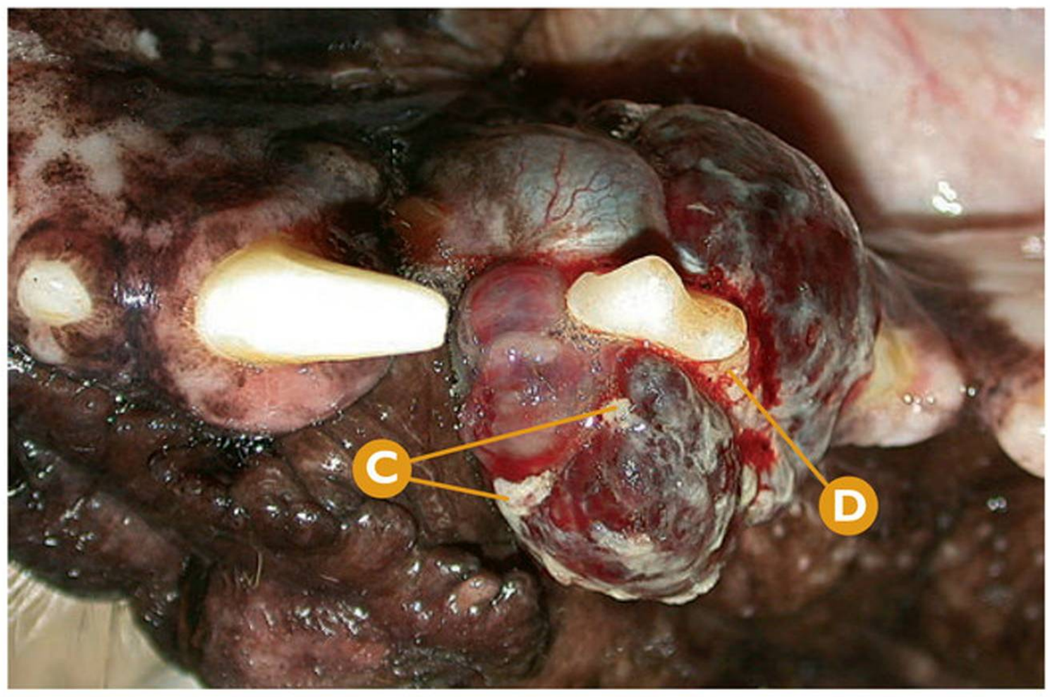

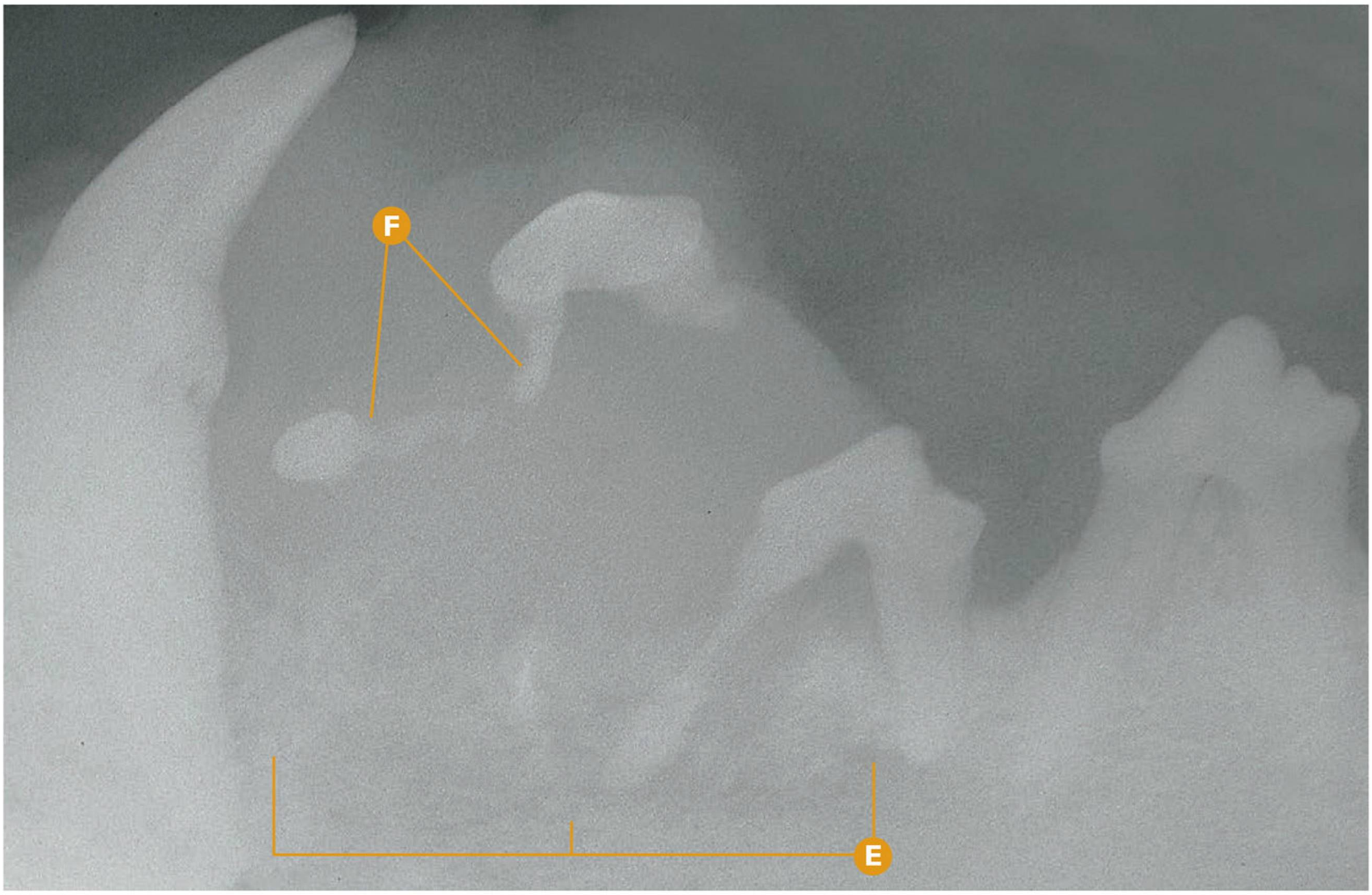

Neoplasias — Hemangiosarcoma

Hemangiosarcoma en el área del P1mandI (305) y P2mandI (306) (confirmado histopatológicamente).

A Hemangiosarcoma en el área del P1mandI (305) y P2mandI (306).

B Desplazamiento coronal del P2mandI (306) ocasionado por el crecimiento de la neoplasia y pérdida de la base ósea.

C Zonas de necrosis.

D Exposición de la raíz distal del P2mandI (306).

E Rx dental: signos radiológicos compatibles con osteolisis severa distal al CmandI (304), afectando a la raíz mesial del P3mandI (307).

F Rx dental: signos radiológicos compatibles con destrucción de tejido dentario en P1mandI (305) y P2mandI (306).

Puntos clave del diagnóstico/tratamiento

Hemangiosarcoma es un tumor maligno de origen vascular endotelial poco frecuente en la cavidad oral, con gran capacidad de metástasis, así como muy invasivo localmente y de un crecimiento rápido. Es muy recomendable realizar pruebas complementarias para la detección de metástasis u origen primario del tumor, como son un estudio radiológico torácico o abdominal, así como ecografía de abdomen. Localizaciones típicas de esta neoplasia en el perro son el bazo, corazón, piel, hígado, pulmones, riñones, músculo y hueso entre otros.



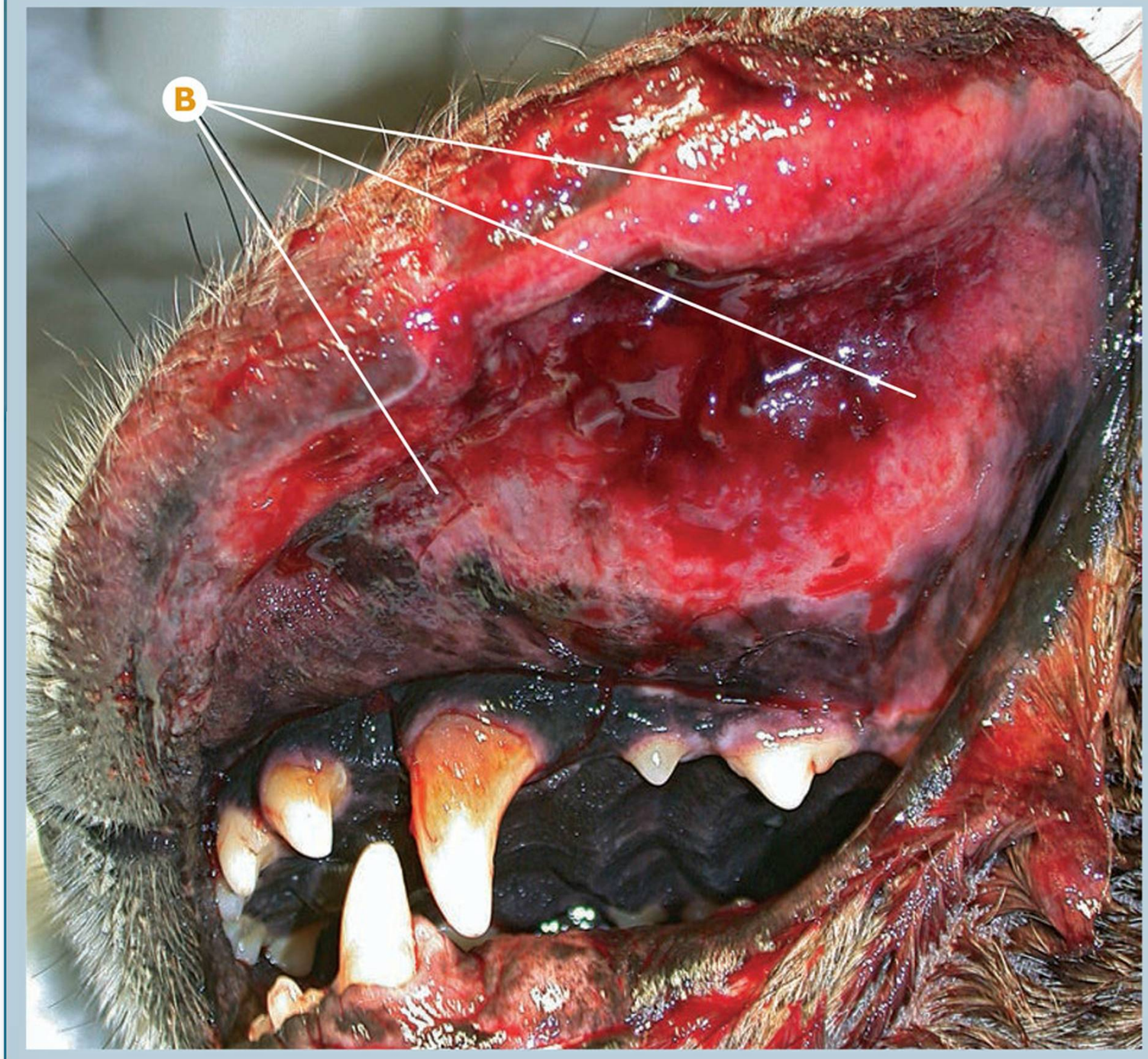

Neoplasias | **Mastocitoma**

Mastocitoma en labio superior izquierdo (confirmado histopatológicamente).

A Mastocitoma en labio superior izquierdo; vista extraoral.

B Mastocitoma en labio superior izquierdo; vista intraoral.

Puntos clave del diagnóstico/tratamiento

El mastocitoma es un tumor maligno, predominantemente cutáneo, con capacidad para provocar metástasis a distancia según el grado histológico del tumor. En esta ocasión, es probable que el tumor se haya originado en el labio, extraoralmente, y haya ido infiltrando en dirección intraoral.



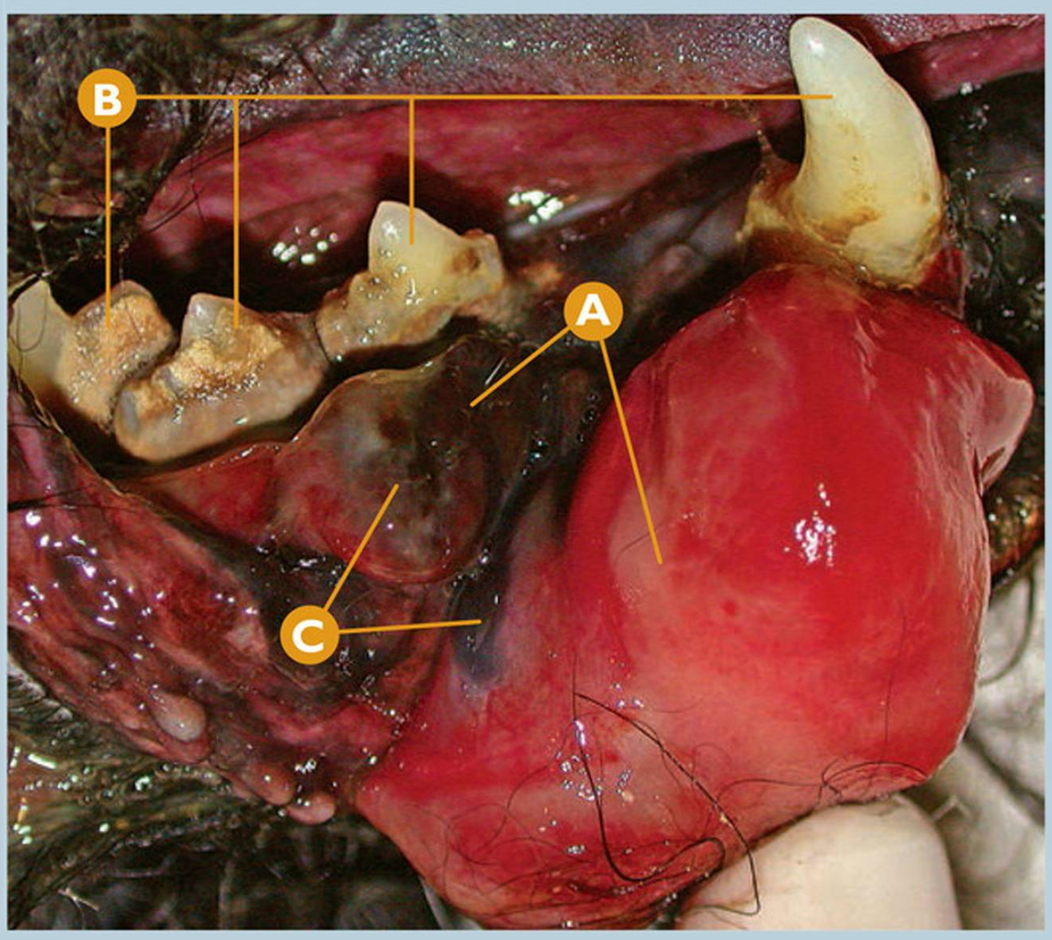

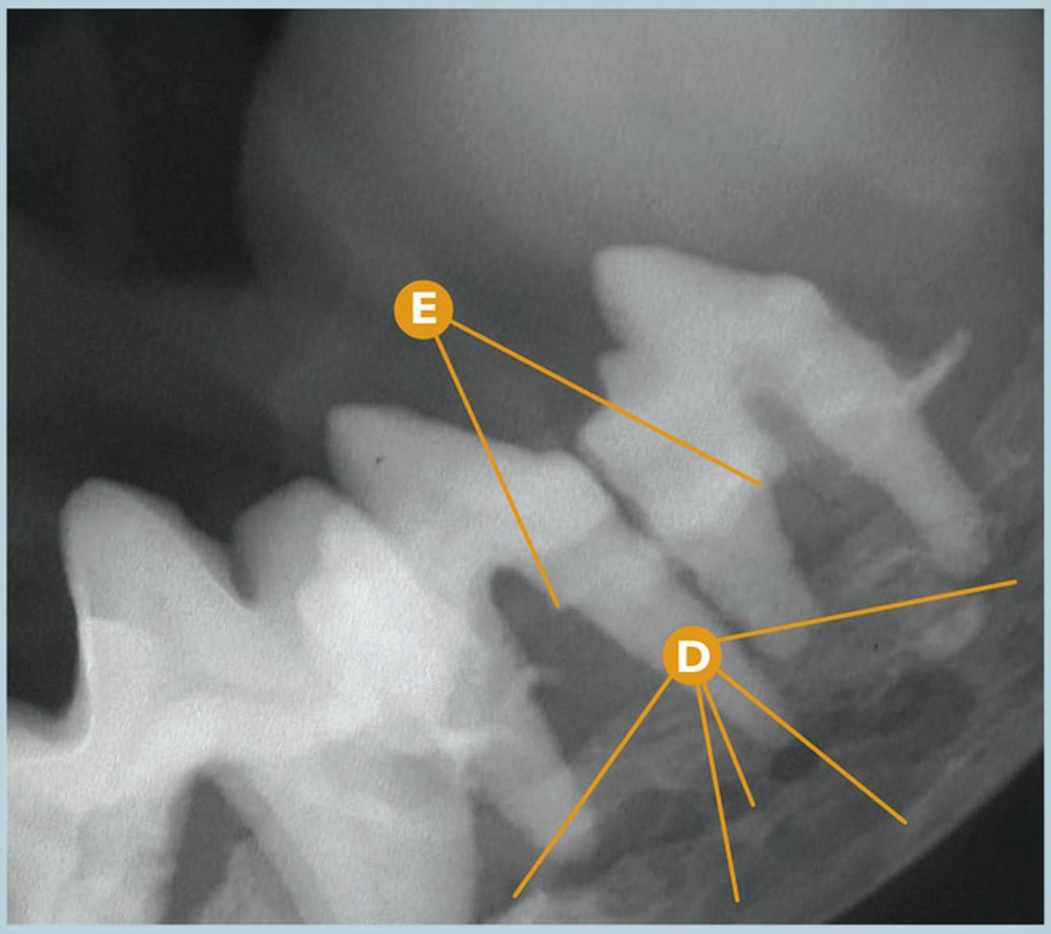

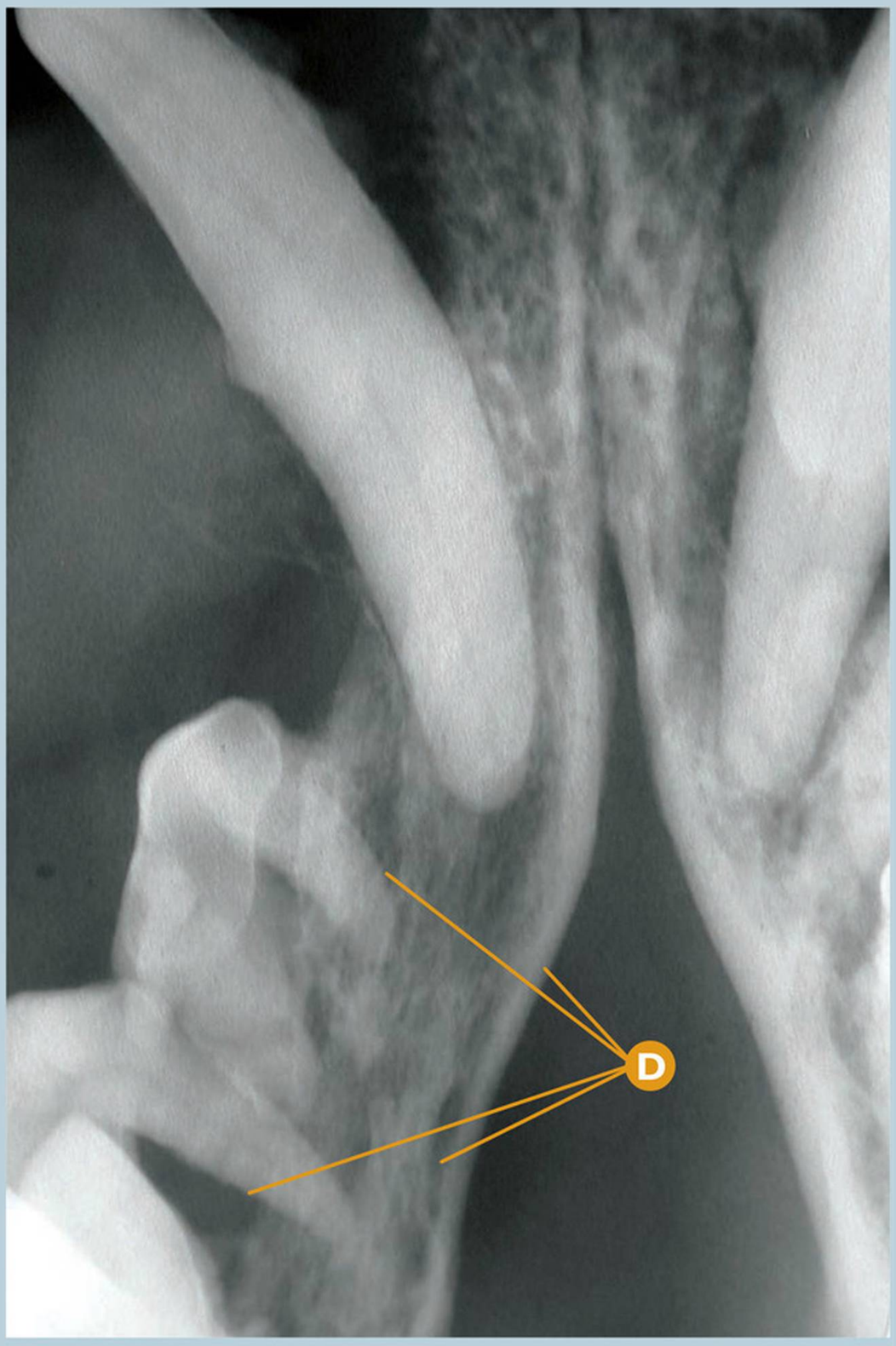

Neoplasias **Melanoma**

Melanoma en el área del P3mandD (407), P4mandD (408) y M1mandD (409) (confirmado histopatológicamente).

A Crecimiento neoplásico en encía y mucosa de la región vestibular del P3mandD (407), P4mandD (408) y M1mandD (409) (melanoma).

B De derecha a izquierda: CmandD (404), P3mandD (407), P4mandD (408) y M1mandD (409).

C Zonas negruzcas típicas del melanoma melanótico.

D Rx dental: signos radiológicos compatibles con osteolisis severa en la región del P3mandD (407), P4mandD (408) y M1mandD (409), afectando a la cortical de la mandíbula.

E Rx dental: signos radiológicos compatibles con destrucción radicular ligera a moderada del P3mandD (407) y P4mandD (408).

Puntos clave del diagnóstico/tratamiento

El melanoma es un tumor maligno frecuente en la cavidad oral con gran capacidad de invasión local, metástasis regional y a distancia.

En el aspecto macroscópico del melanoma melanótico podemos detectar regiones típicas de coloración negruzca o pardo-oscura, debido a la presencia de los melanocitos (C). Radiológicamente es un tumor con signos de invasión y destrucción ósea severa, y en ocasiones, destrucción dental. El tratamiento, si es viable, tiene un pronóstico reservado-pobre debido a su alta capacidad de metástasis regional y a distancia.

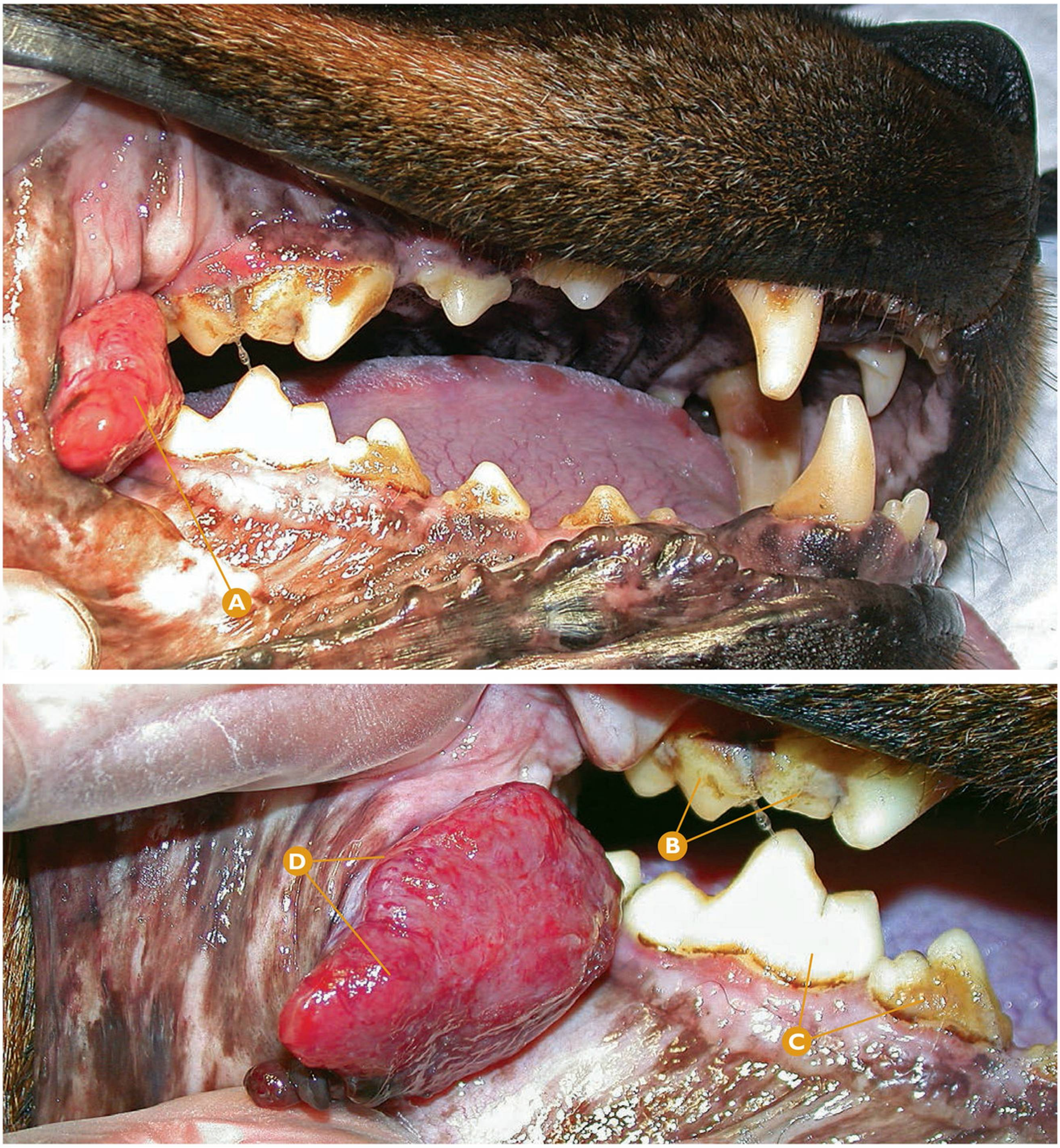

Neoplasias | **Melanoma**

Melanoma amelanótico en la mucosa distovestibular al M1mandD (409) (confirmado histopatológicamente).

A Melanoma amelanótico en la mucosa distovestibular al M1mandD (409).

B De derecha a izquierda: P4maxD (108) y M1maxD (109).

C De derecha a izquierda: P4mandD (408) y M1mandD (409).

D Detalle del melanoma amelanótico en la mucosa distovestibular al M1mandD (409).

Puntos clave del diagnóstico/tratamiento

En ocasiones, el melanoma puede presentarse en su forma amelanotica, comportándose de igual manera que su tipo melanótico, como una neoplasia de gran capacidad de invasión local, metástasis regional y a distancia. El pronóstico en este caso clínico es reservado-pobre, debido a su tamaño y localización.

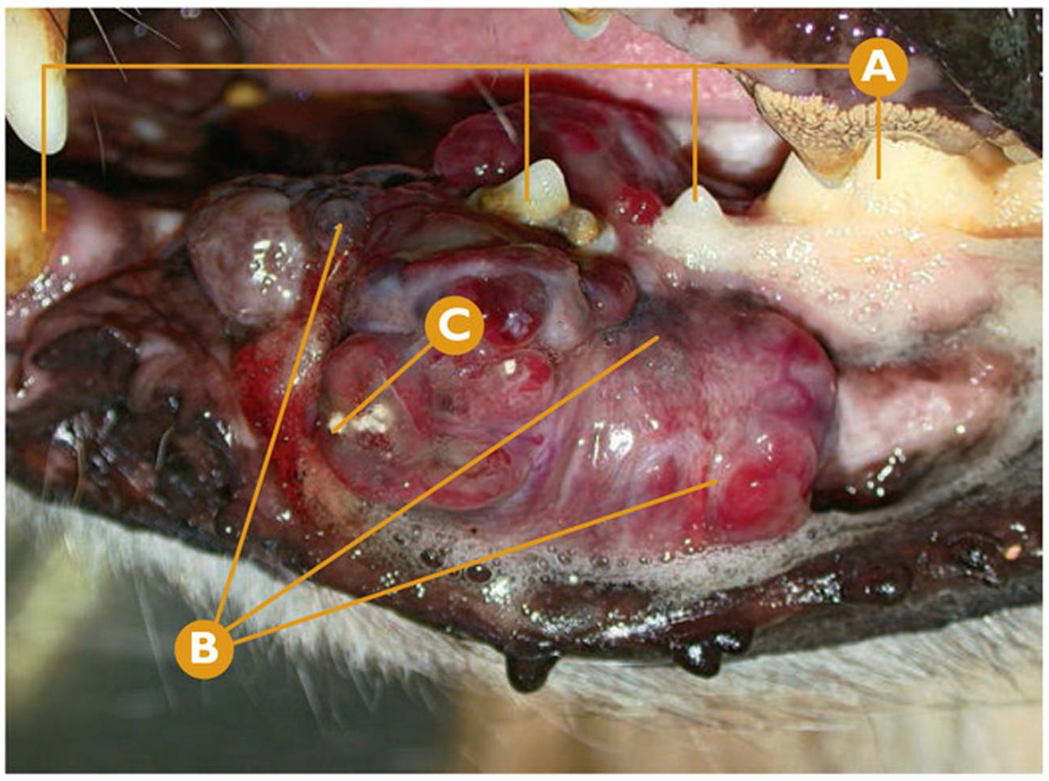

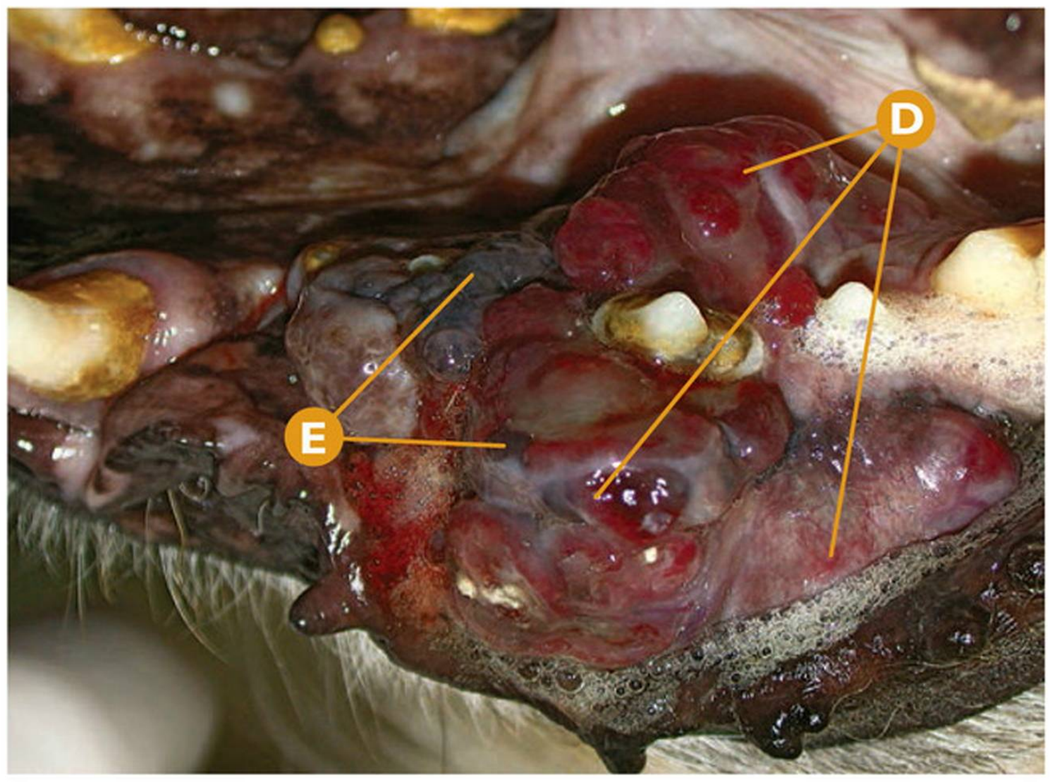

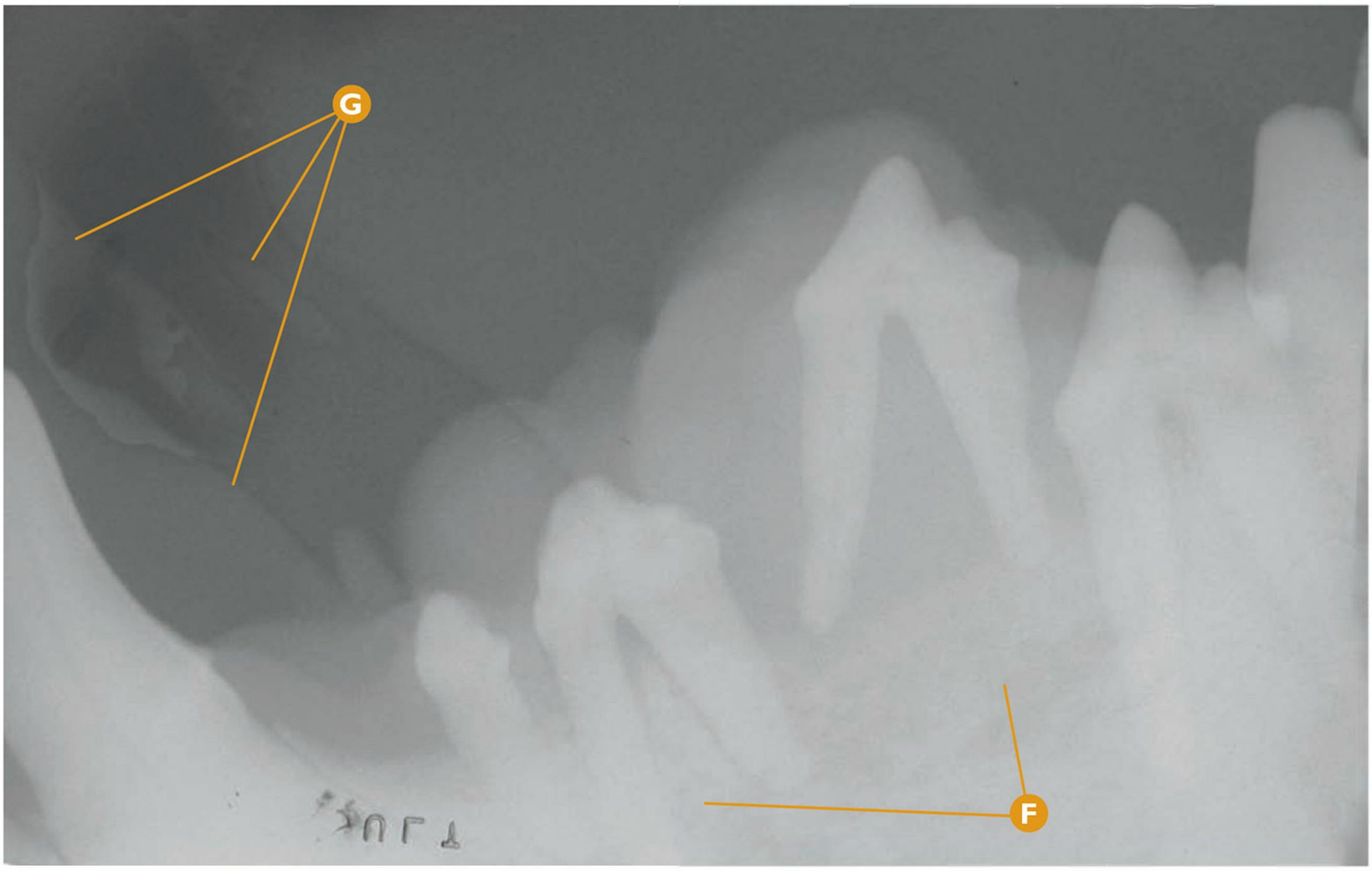

Neoplasias **Melanoma**

Melanoma en el área del P2mandI (306) y P3mandI (307) (confirmado histopatológicamente).

- **A** De derecha a izquierda: M1mandI (309), P4mandI (308), P3mandI (307) y CmandI (304).
- **B** Melanoma en encía y mucosa del P2mandI (306) y P3mandI (307); vista vestibular.
- **C** Zonas de tejido necrótico en el tumor.
- **D** Melanoma en encía y mucosa vestibular y lingual del P3mandI (307); vista coronal.
- **E** Zonas negruzcas típicas del melanoma melanótico.
- **F** Rx dental: signos radiológicos compatibles con osteolisis severa difusa en región del P2mandI (306) y P3mandI (307).
- **G** Rx dental: artefacto.

Puntos clave del diagnóstico/tratamiento

El melanoma es un tumor maligno de gran agresividad local y a distancia, normalmente de crecimiento muy rápido e invasivo, con gran capacidad de provocar osteolisis local. Cuando detectamos melanomas como el de este caso clínico, hay elevadas posibilidades de que existan metástasis a distancia. Valorar los ganglios regionales, así como el estudio radiológico del tórax, está altamente indicado para determinar el pronóstico del proceso.

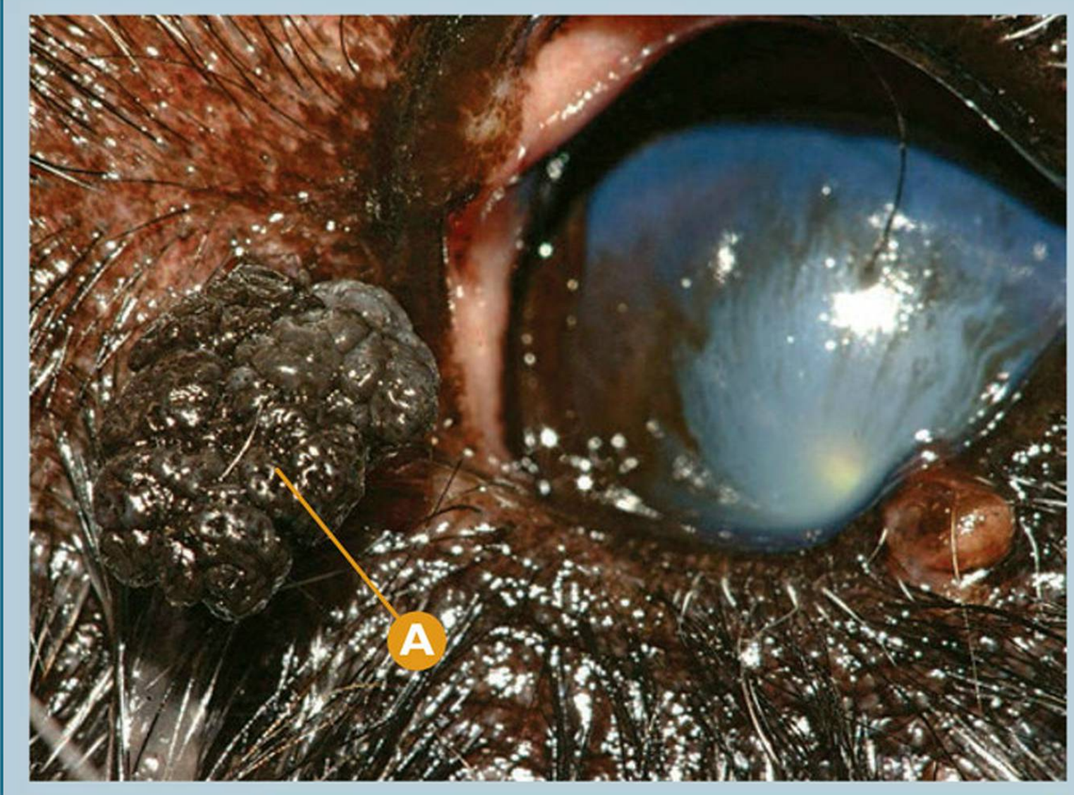

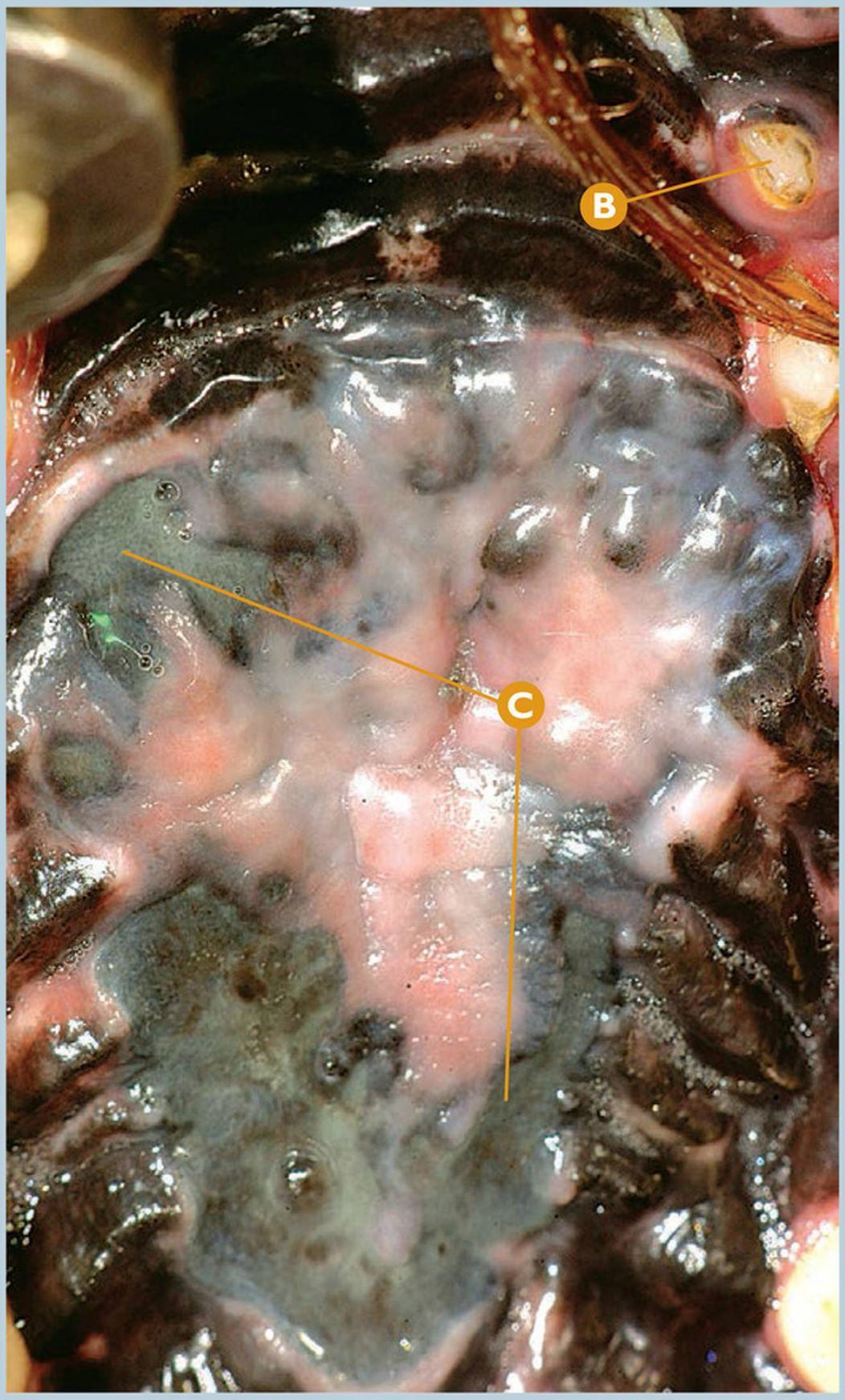

Neoplasias | **Melanoma**

Melanoma maligno en cavidad oral (paladar), metástasis en párpado (confirmado histológicamente).

A Detalle del melanoma palpebral; ojo izquierdo.

B P1maxl (205).

C Detalle del melanoma oral en el paladar duro.

Puntos clave del diagnóstico/tratamiento

Este caso clínico se presenta con secreción mucosa abundante por el ojo izquierdo desde hace 10 días. El examen oral es normal con una historia de estornudos de forma esporádica el último mes. El examen ocular muestra una producción normal de lágrima con normotensión y leve edema corneal con esclerosis de cristalino, apreciándose una tumoración palpebral muy melanizada. El examen radiológico frontal de senos muestra una densificación anormal en el lado izquierdo. El examen oral definitivo pone de manifiesto una amplia tumoración melanizada, confirmada como melanoma maligno en el diagnóstico histopatológico. El melanoma detectado en el párpado es, posiblemente, una neoplasia secundaria al tumor primario del paladar.

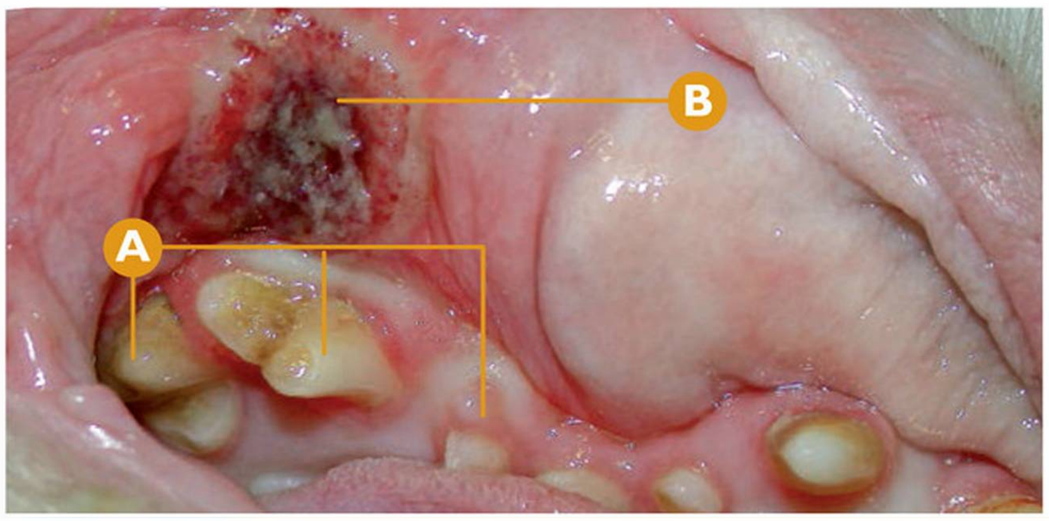

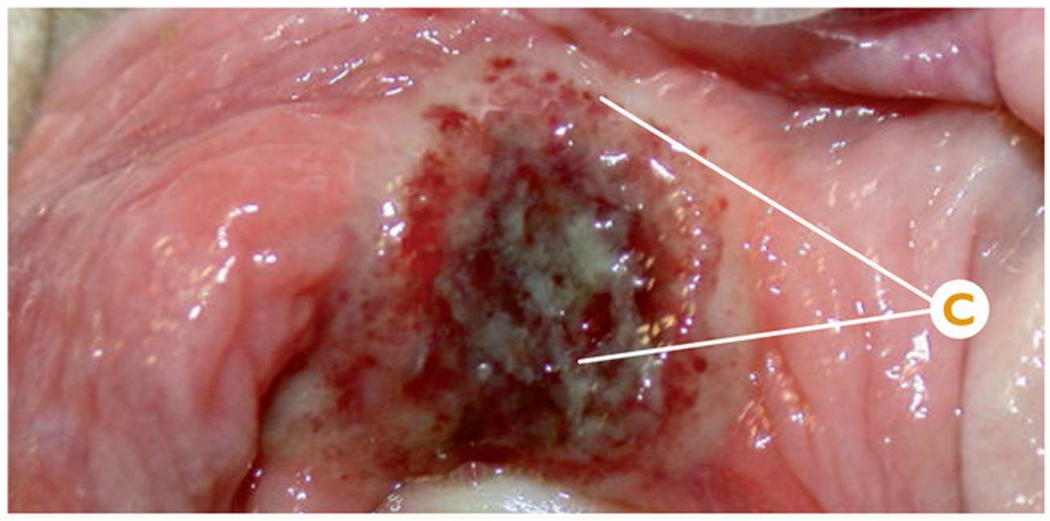

Neoplasias | **Melanoma**

Melanoma en la mucosa vestibular al P4maxD (108) (confirmado histopatológicamente).

A De derecha a izquierda: P3maxD (107), P4maxD (108), M1maxD (109).

B Melanoma en la mucosa vestibular al P4maxD (108).

C Detalle del melanoma en la mucosa vestibular al P4maxD (108), con zona ulcerada con áreas de necrosis en el centro, y petequias en los límites macroscópicos.

Puntos clave del diagnóstico/tratamiento

En ocasiones el melanoma puede presentarse, al contrario de lo que se puede pensar, como una zona ulcerada, en lugar de como la "típica" masa. Esto ocurre con todas las neoplasias orales, por lo que, ante la presencia de una úlcera que no remite como en este caso clínico, la biopsia está siempre recomendada.



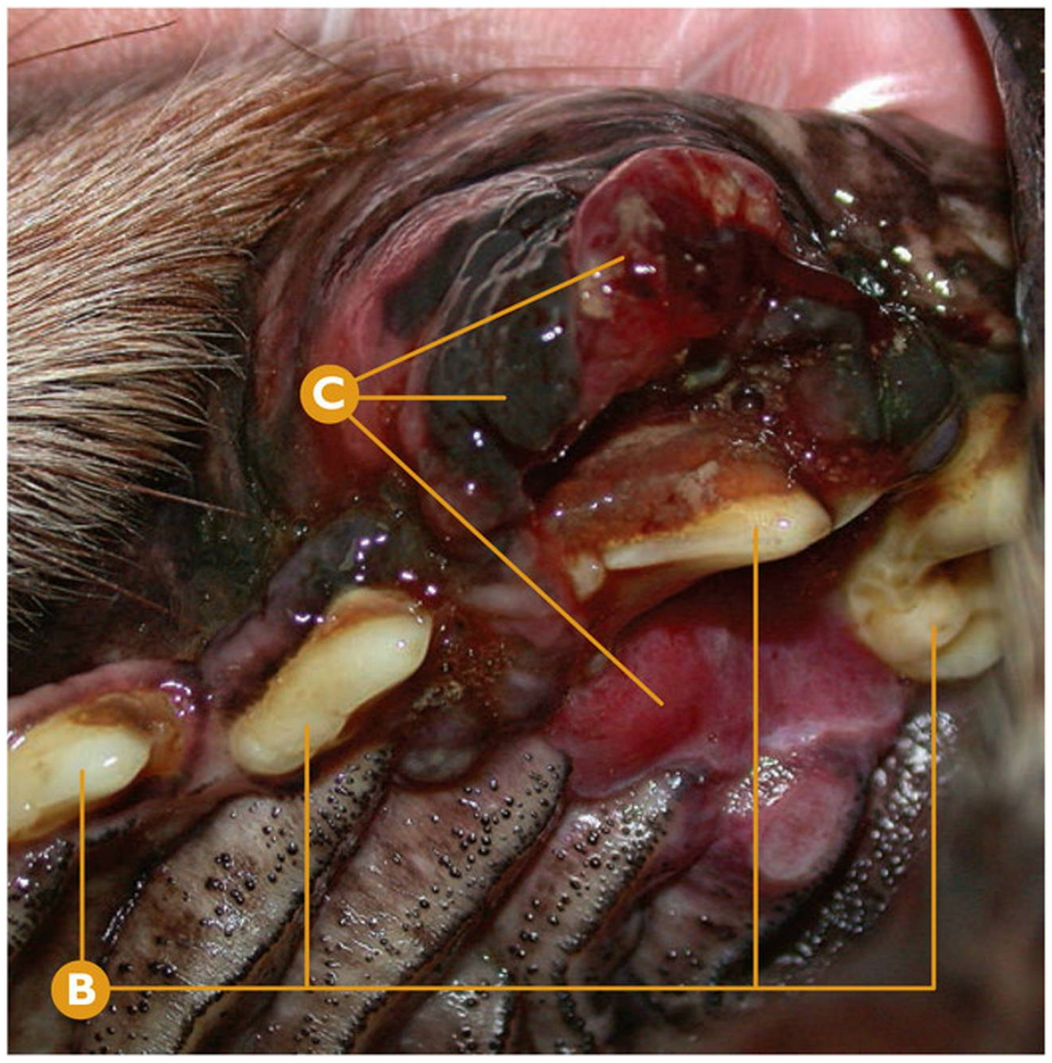

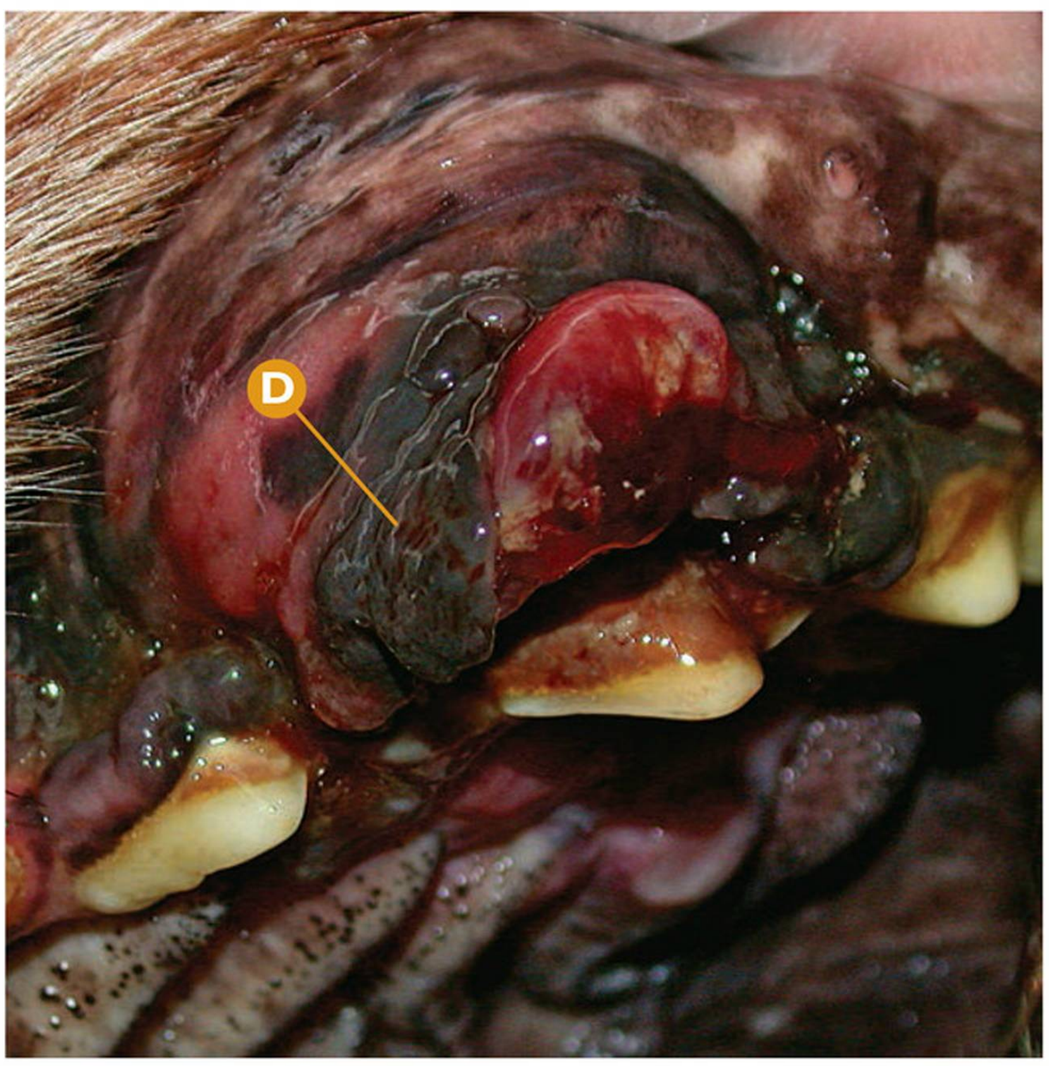

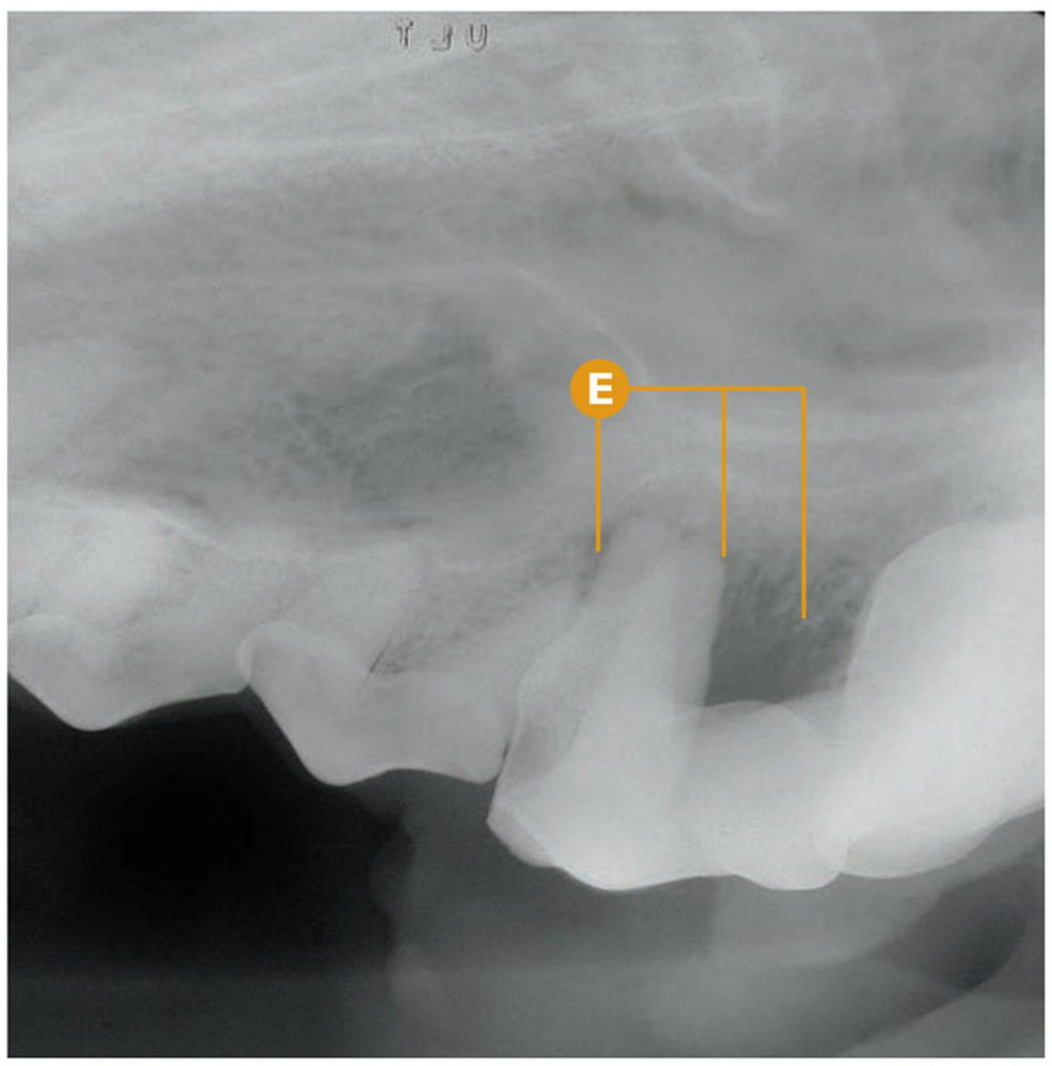

Neoplasias | **Melanoma**

Melanoma en el área del P4maxI (208) (confirmado histopatológicamente).

- **A** Inflamación infraorbitaria severa, lado izquierdo.
- **B** De derecha a izquierda: M1maxI (209), P4maxI (208), P3maxI (207) y P2maxI (206).
- **C** Melanoma en encía y mucosa vestibular y palatina del P4maxI (208), con zonas de ulceración.
- **D** Detalle del melanoma en encía y mucosa vestibular con la típica coloración negruzca del melanoma melanótico.
- **E** Rx dental: signos radiológicos compatibles con osteolisis moderada-severa en la región de las raíces mesiales y furca del P4maxI (208).

Puntos clave del diagnóstico/tratamiento

El melanoma melanótico, debido a su carácter maligno e invasivo, en ocasiones puede tener un crecimiento muy rápido, sin síntomas radiológicos de destrucción extensa severa; la actuación rápida para el diagnóstico del melanoma oral, y de los procesos neoplásicos orales malignos en general, es determinante para mejorar ya un pronóstico reservado-pobre.

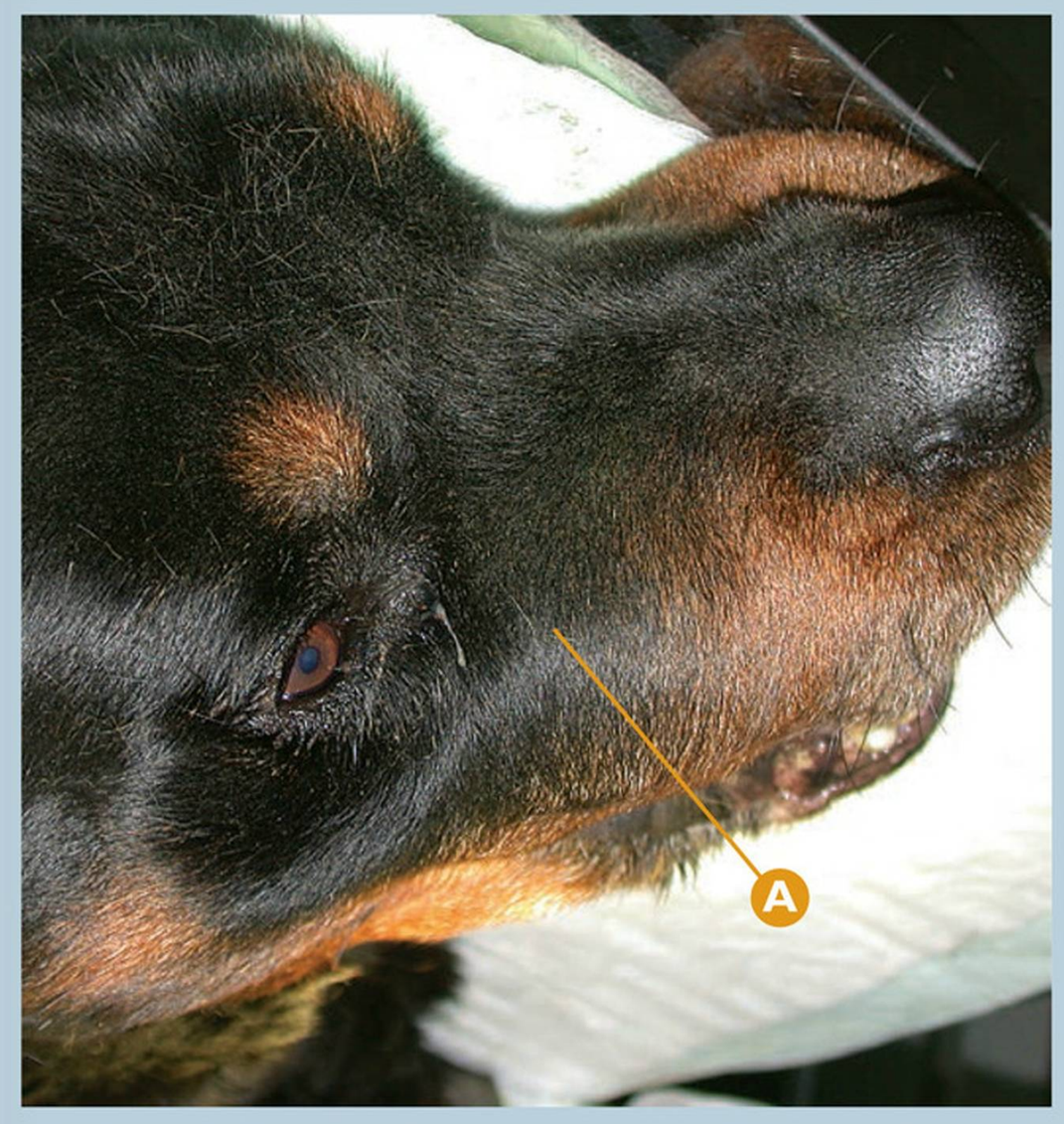

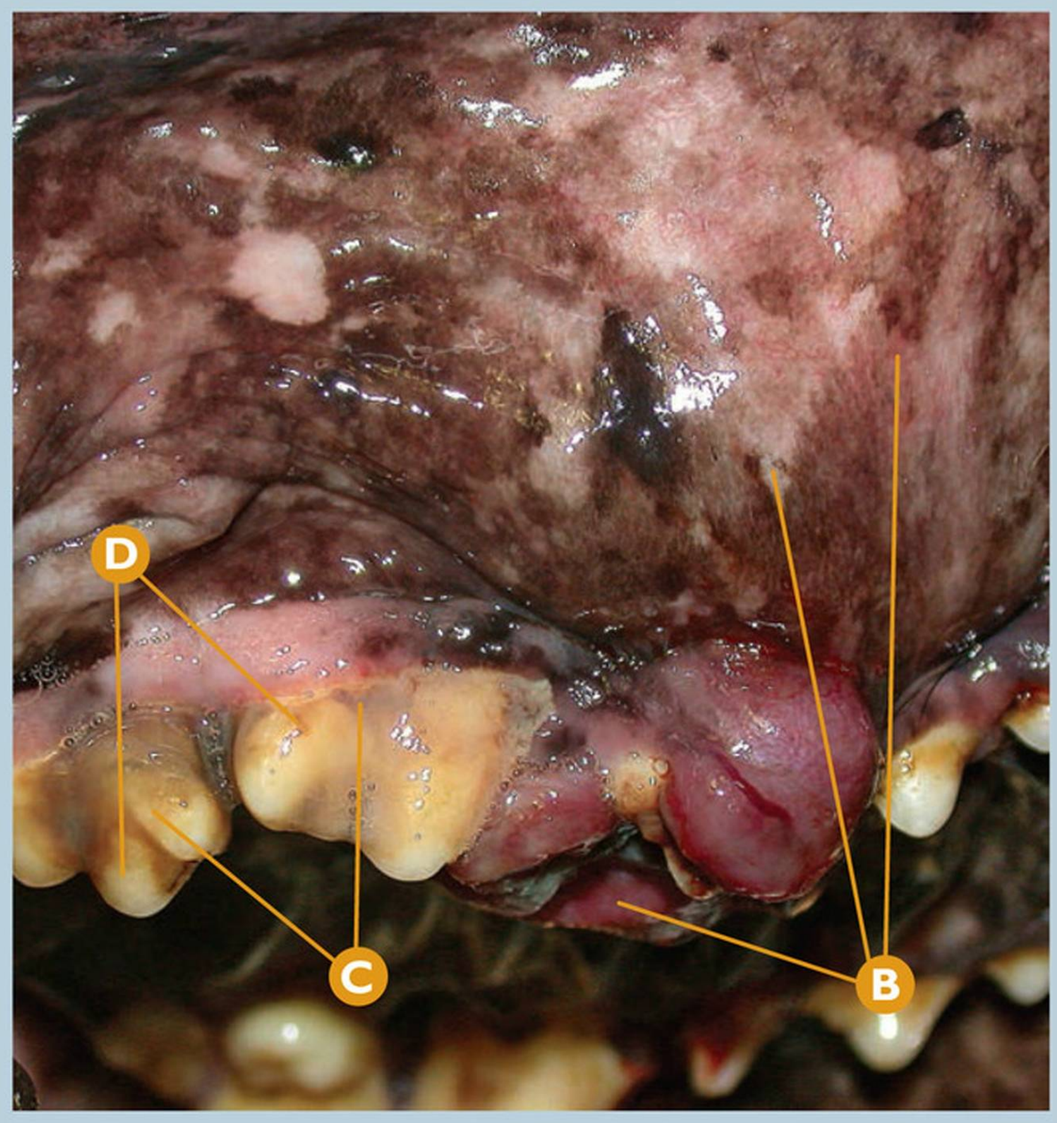

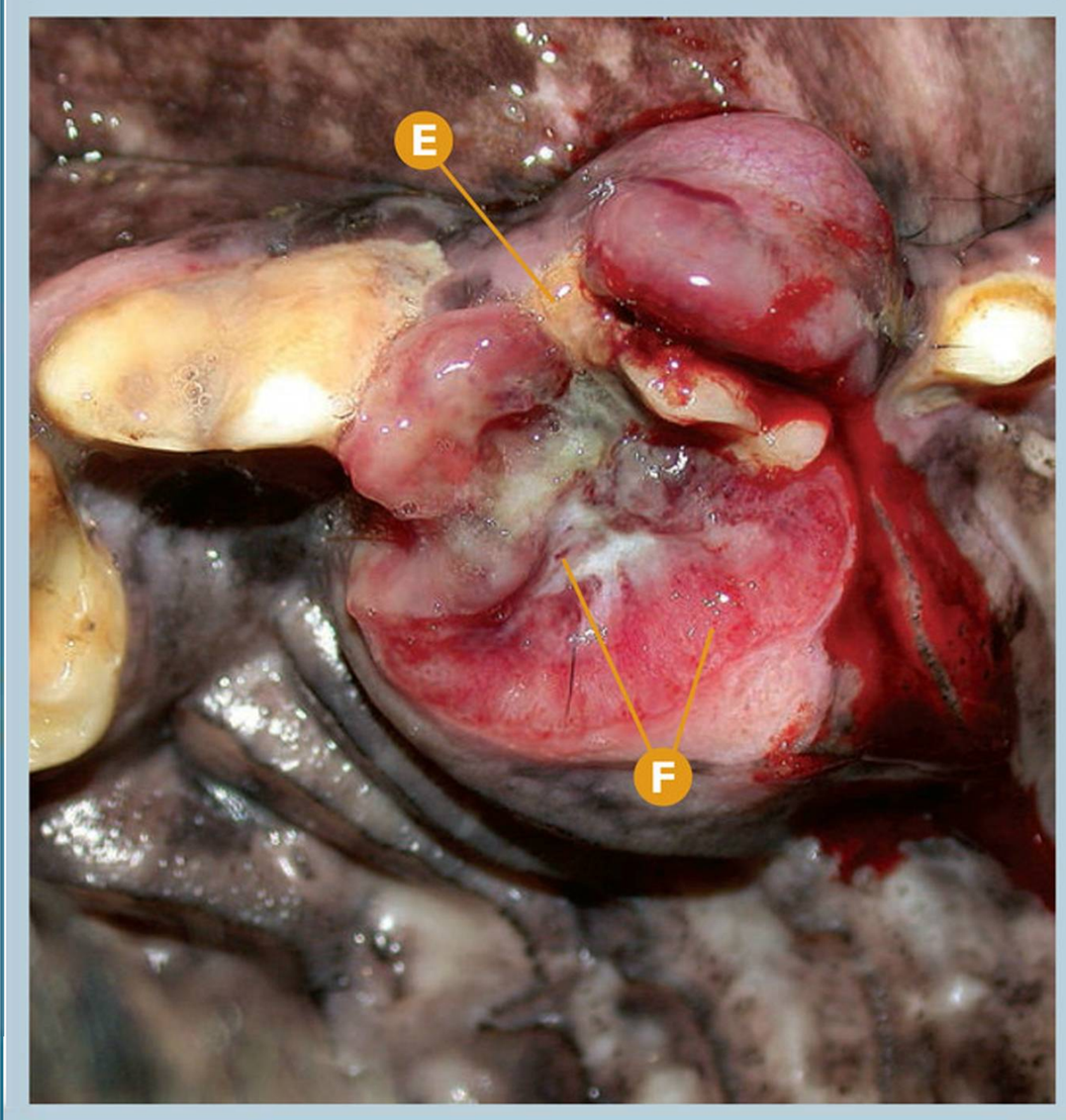



Neoplasias | **Osteosarcoma**

Osteosarcoma en el área del P3maxD (107) (confirmado histopatológicamente).

A Inflamación severa en la región infraorbitaria derecha.

B Osteosarcoma muy avanzado en la región de la mucosa apical y palatina del P3maxD (107), vista vestibular.

C Índice 4 de placa bacteriana en P4maxD (108) y M1maxD (109).

D Índice 4 de cálculo dental en P4maxD (108) y M1maxD (109).

E P3maxD (107).

F Detalle del osteosarcoma con zonas de necrosis y ulceración.

G Drenaje de líquido seropurulento por fosa nasal derecha, signo de probable invasión de la cavidad nasal.

Puntos clave del diagnóstico/tratamiento

El osteosarcoma es un tumor maligno no odontogénico con bajo índice de metástasis a distancia, pero agresivo localmente. El estudio radiológico y de TAC está indicado para valorar la viabilidad del tratamiento quirúrgico, mediante la excisión quirúrgica radical con márgenes amplios.



Neoplasias | **Tumor de células redondas**

Tumor maligno de células redondas en el área vestibular y lingual entre el Cmandl (304) y el P4mandl (308) (confirmado histopatológicamente).

A De derecha a izquierda: P4mandl (308), P3mandl (307), P2mandl (306), P1mandl (305) y Cmandl (304).

B Crecimiento neoplásico en mucosa de la región vestibular del P3mandl (307) y P4mandl (308) (tumor de células redondas).

C Crecimiento neoplásico en mucosa de la región lingual del P3mandl (307), P2mandl (306), P1mandl (305) (tumor de células redondas).

Puntos clave del diagnóstico/tratamiento

El tumor de células redondas es una neoplasia maligna poco frecuente en la cavidad oral como tumor primario. El diagnóstico diferencial del proceso deberá ser realizado con el linfoma epiteliotrópico y el melanoma amelanótico, principalmente. El pronóstico del proceso es reservado-pobre.

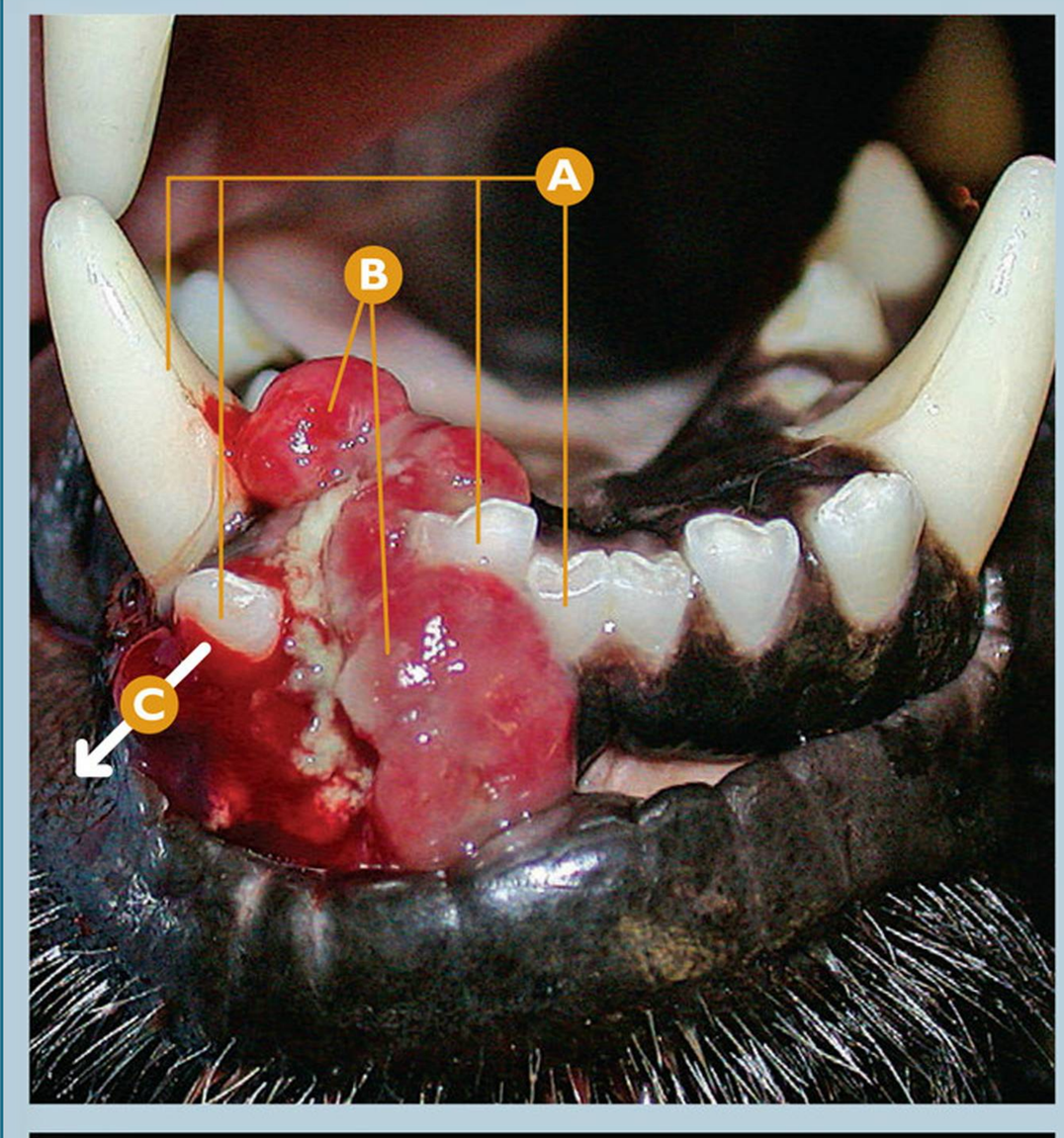

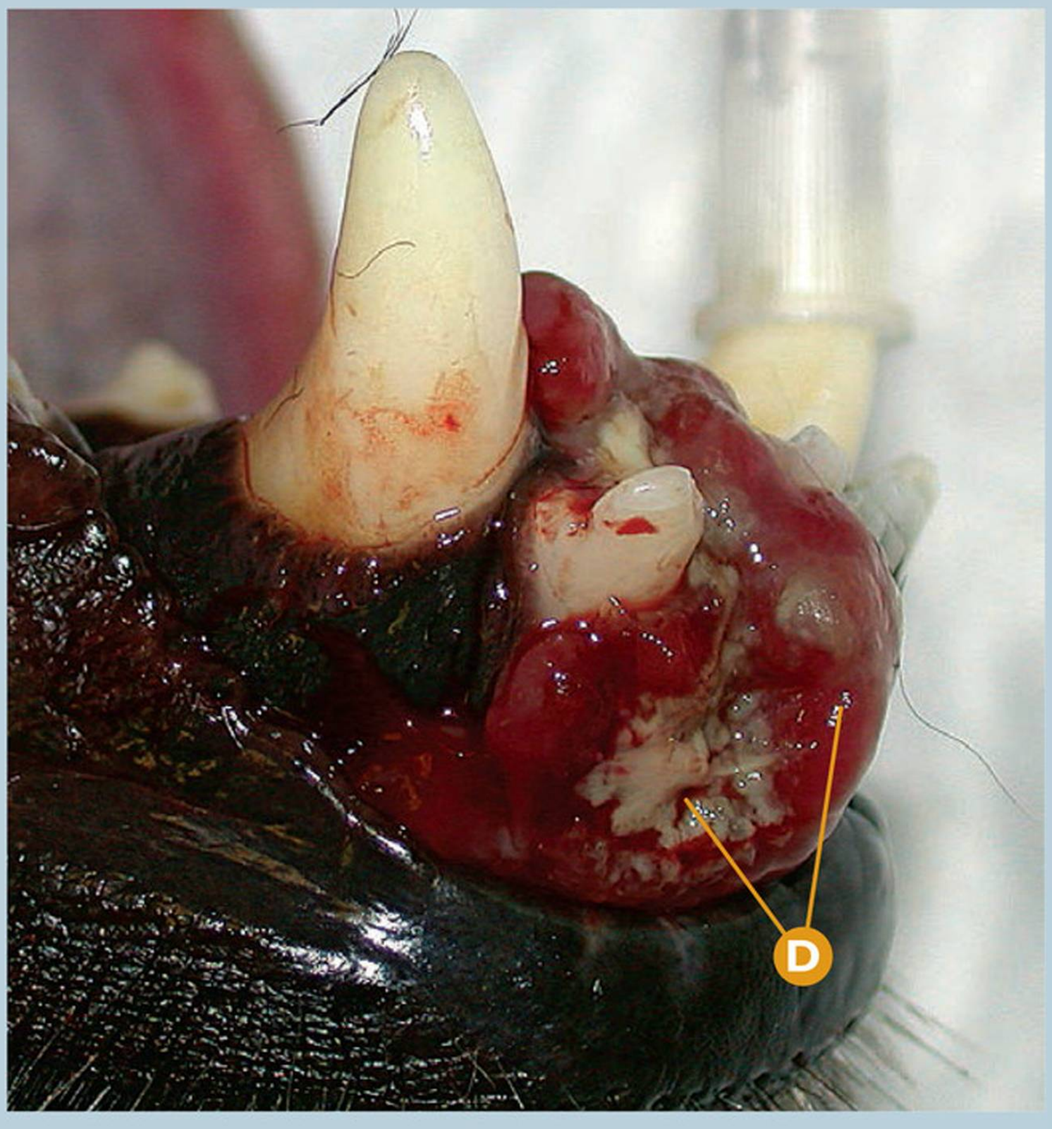

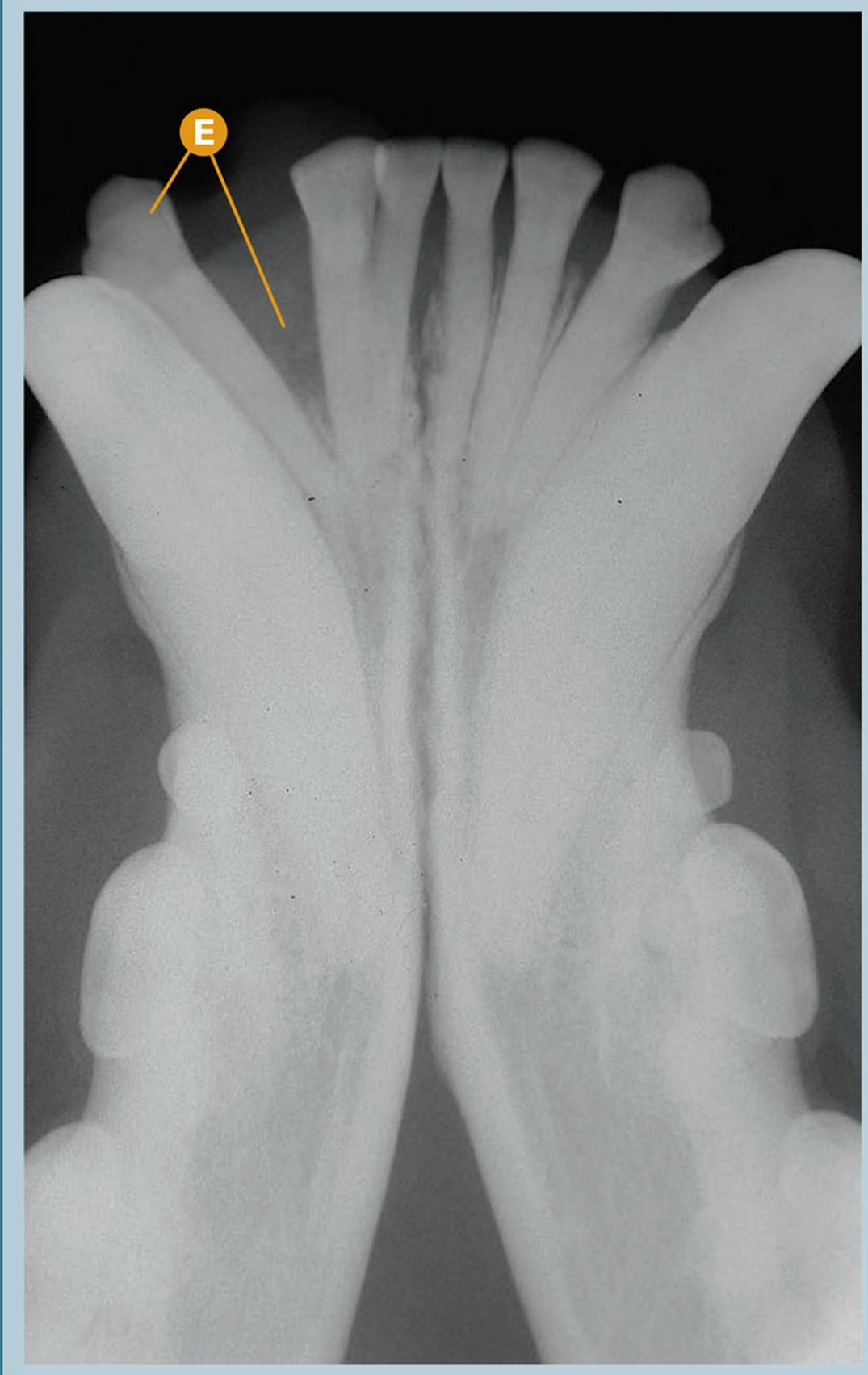

Neoplasias | **Tumor de células redondas**

Tumor indiferenciado de células redondas en el área interdental de I2mandD (402) y I3mandD (403), sospecha de metástasis (confirmado histopatológicamente).

A De derecha a izquierda: I1mandD (401), I2mandD (402), I3mandD (403) y CmandD (404).

B Tumor indiferenciado de células redondas en el área interdental del I2mandD (402) y I3mandD (403), vista rostral.

C Desviación vestibular del I3mandD (403) con movilidad severa, por pérdida de su base ósea.

D Detalle del tumor indiferenciado de células redondas en el área interdental del I2mandD (402) y I3mandD (403) con zonas de necrosis, vista vestibular.

E Rx dental: signos radiológicos compatibles con osteolisis severa en el área interdental del I2mandD (402) y I3mandD (403), con desviación dental del I3mandD (403).

Puntos clave del diagnóstico/tratamiento

El tumor de células redondas, en esta ocasión, es sospechoso de ser metástasis de una neoplasia cutánea en el dorso del paciente con idénticas características histológicas. El pronóstico del proceso es reservado-pobre.

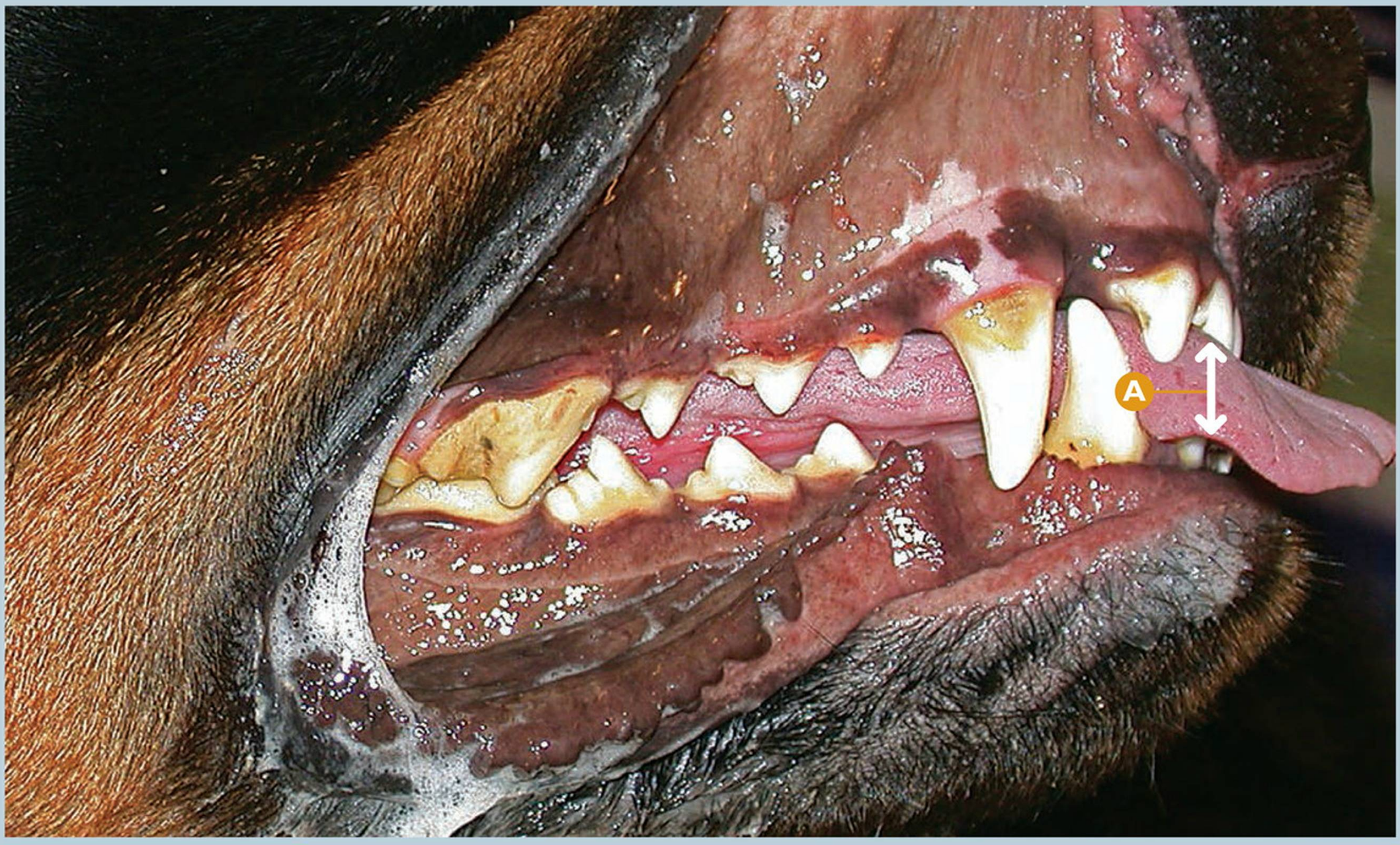

Etiología inmunológica | **Miositis eosinofílica**

Incapacidad para abrir la cavidad oral por miositis eosinofílica (confirmada hispatologicamente).

A Capacidad para abrir la boca un centímetro únicamente.

Puntos clave del diagnóstico/tratamiento

La miositis eosinofílica es una patología autoinmune que afecta a los músculos masticatorios inervados por el nervio trigémino. En estos pacientes, es típico encontrar limitación en diferentes grados en la apertura de la cavidad oral (incluso bajo sedación) y atrofia de los músculos masticatorios. El diagnóstico se realizó mediante biopsia del músculo temporal.

Errores comunes

En numerosas ocasiones, en aquellos animales que tienen incapacidad para abrir la boca, se señala a la miositis esosinofílica como etiología. Debemos realizar un correcto diagnóstico diferencial, puesto que otros procesos (como la anquilosis de la articulación temporomandibular, así como exostosis en la región medial del arco zigomático, entre otras) podrían justificar la sintomatología.

Etiología inmunológica | **Pioderma mucocutáneo**

Pioderma mucocutáneo.

A Ulceración de la piel del labio.

B Formación de costras.

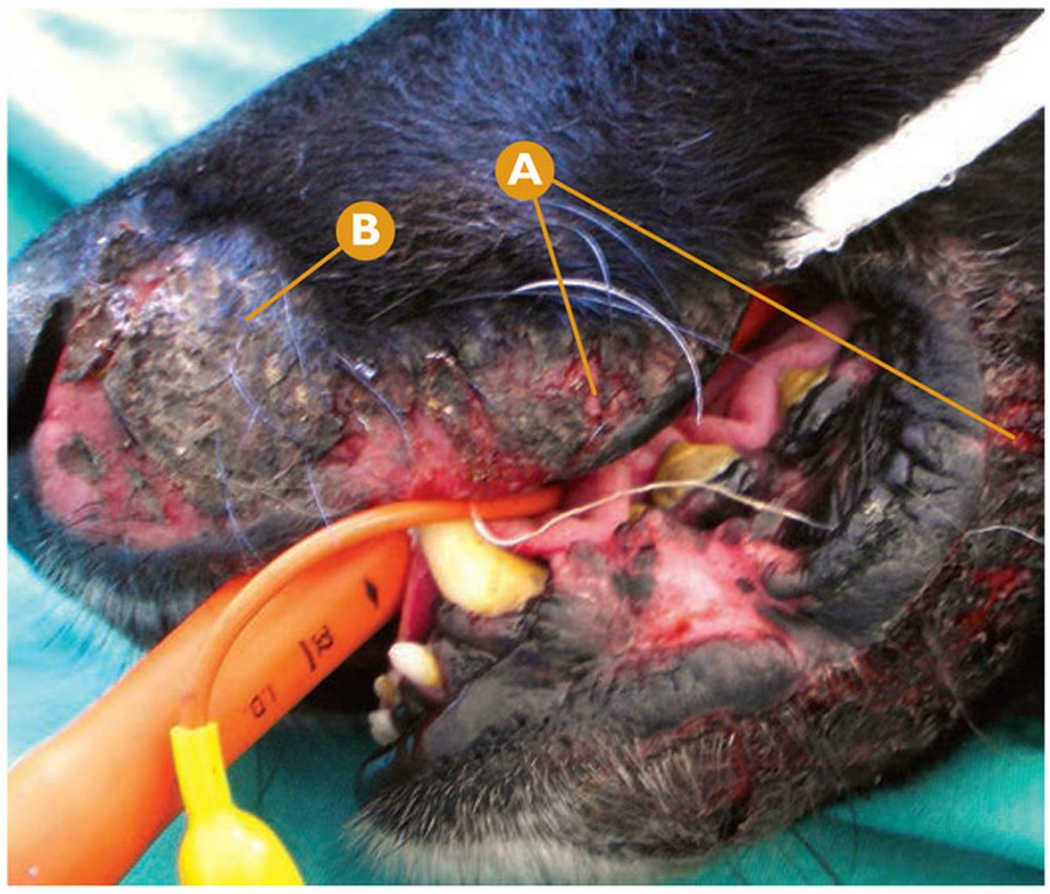

Puntos clave del diagnóstico/tratamiento

El pioderma mucocútaneo se caracteriza por la presencia de eritema, inflamación, erosiones y úlceras acompañadas de la formación de costras en labios y región perioral. Si bien el tratamiento se basa en el empleo de antibióticos, la respuesta suele ser lenta y son frecuentes las recidivas, por lo que se piensa que en la patogénesis participan factores inmunológicos. Puede ser necesario realizar una biopsia para confirmar el diagnóstico, teniendo en cuenta que el lupus eritematoso discoide puede presentar un patrón similar tanto clínica como histológicamente.



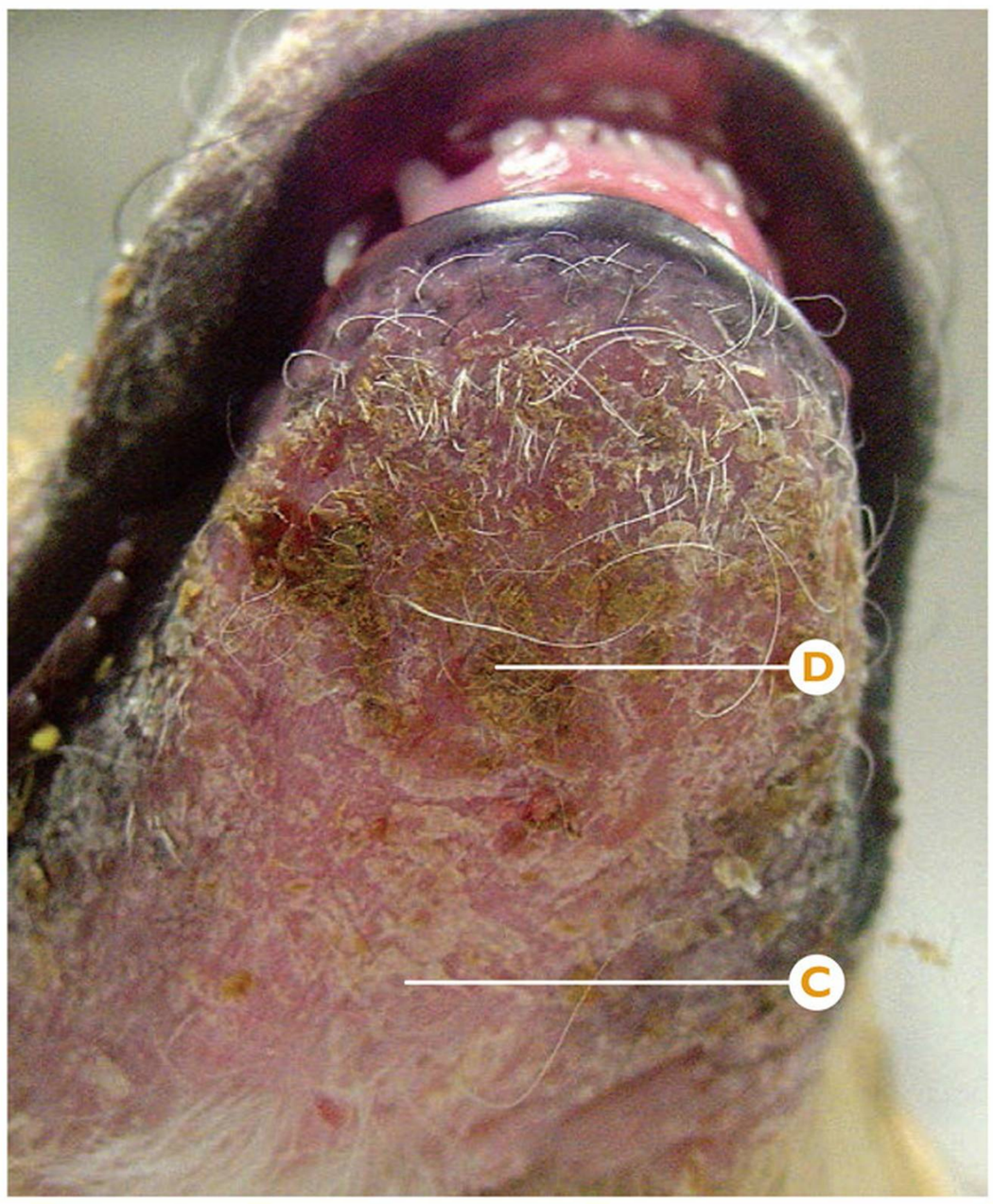

Congénitas y del desarrollo | **Celulitis juvenil**

Celulitis juvenil.

Ⓐ Alopecia e inflamación del hocico. Ⓑ Alopecia periocular. Ⓒ Descamación. Ⓓ Costras.

Puntos clave del diagnóstico/tratamiento

En este caso clínico, se detectó una dermatitis alopécica con descamación y formación de costras en el curso de una celulitis juvenil.

La celulitis juvenil es un proceso inflamatorio agudo que afecta la región del labio, hocico, periocular y las orejas de cachorros de menos de 4 meses. El proceso comienza con la formación de pápulas y pústulas que fistulizan, drenan y dan lugar a la aparición de costras.

El tratamiento debe ser temprano a base de glucocorticoides, y complementado con antibióticos en caso de infección concomitante.

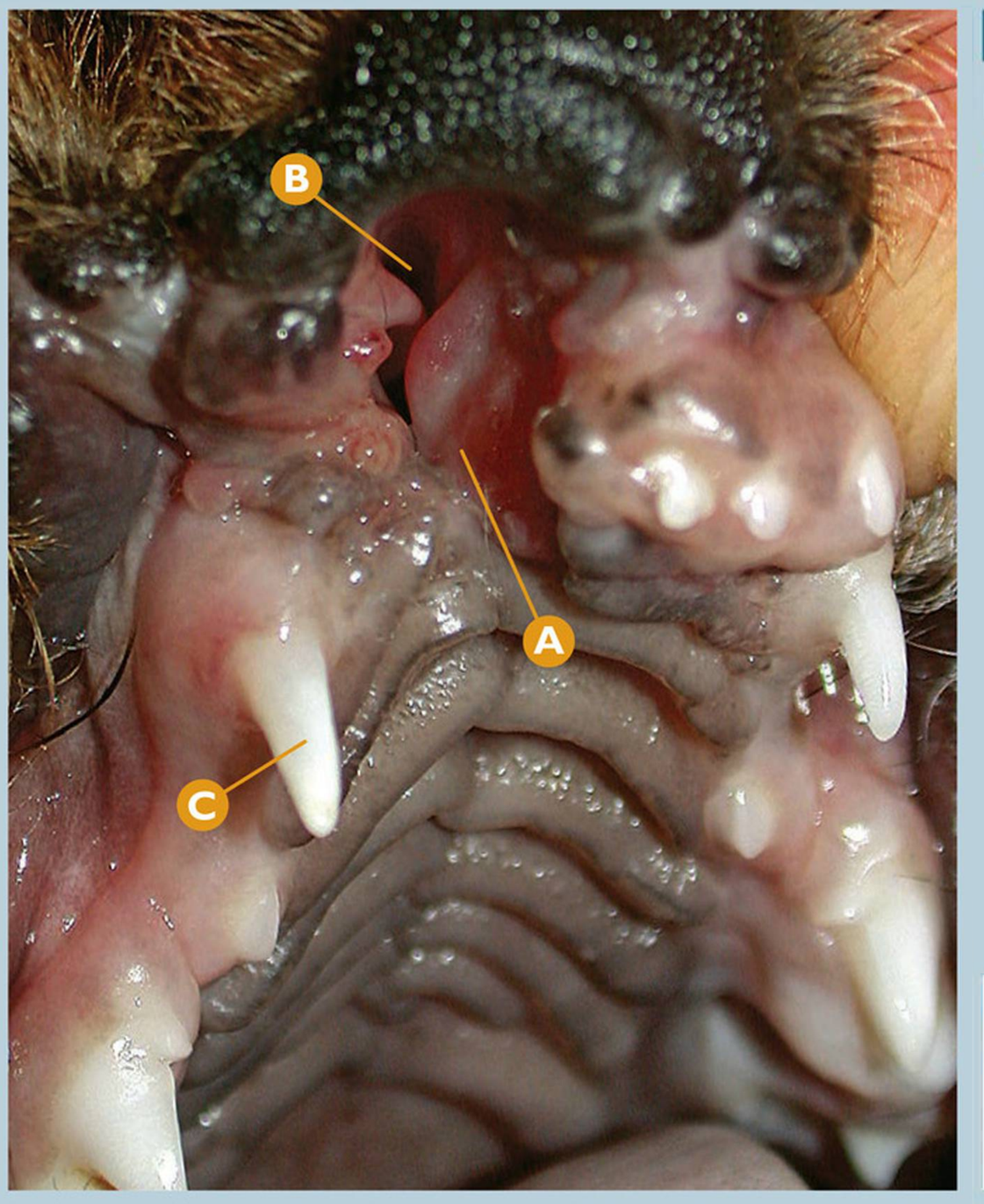

Congénitas y del desarrollo — Labio leporino

Labio leporino por alteración del paladar primario (derecho).

A Alteración del paladar primario (área derecha).

B Cavidad nasal.

C CmaxD deciduo (504).

Puntos clave del diagnóstico/tratamiento

El labio leporino es una anomalía congénita que se puede detectar asociada o no a una hendidura palatina, provocando una alteración desde el punto de vista estético, así como en numerosas ocasiones, una sintomatología respiratoria de vías altas por el fácil acceso de cuerpos extraños a la cavidad nasal.

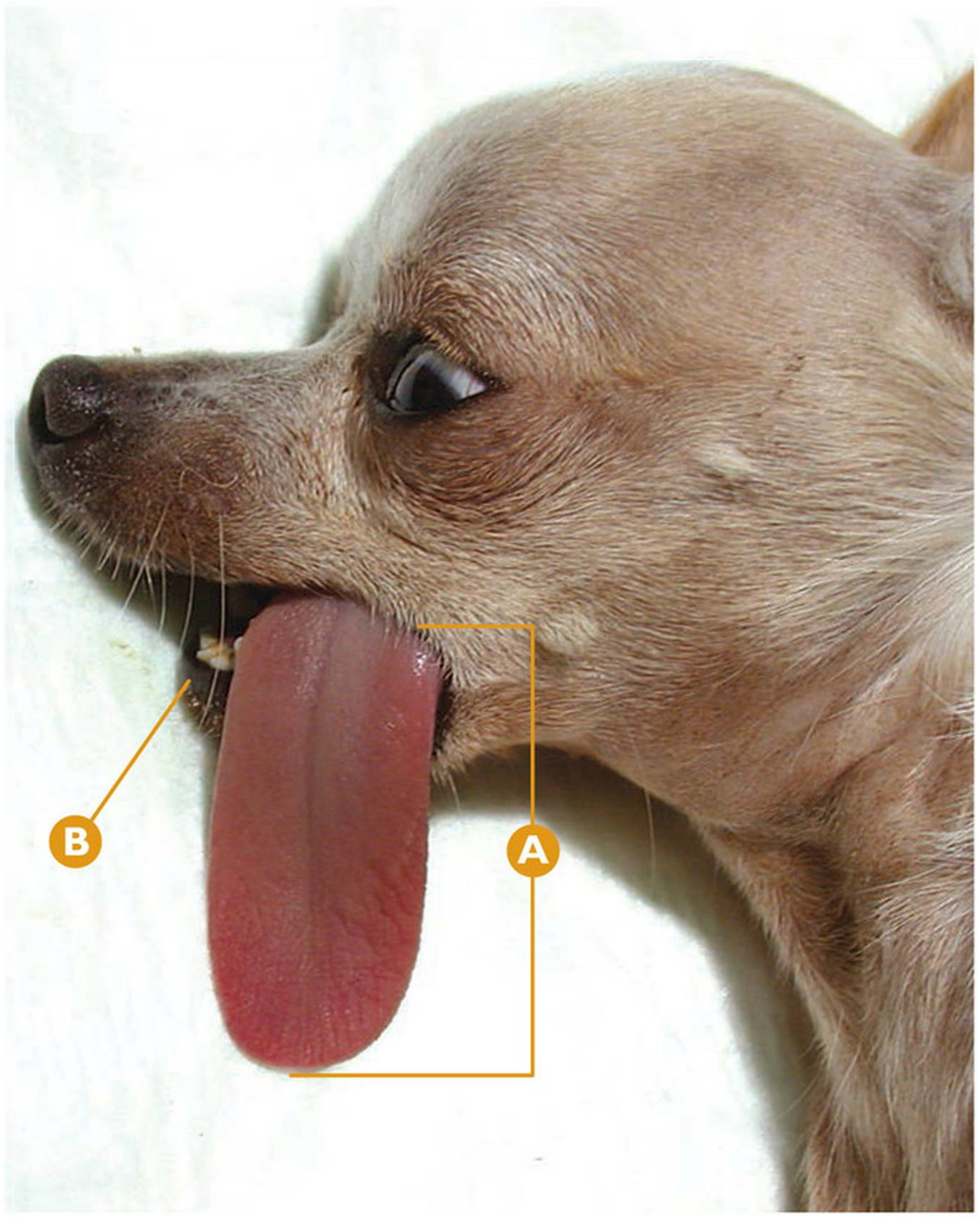

Congénitas y del desarrollo — Macroglosia

Macroglosia.

A Macroglosia.

B Sospecha de braquignatismo mandibular moderado.

Puntos clave del diagnóstico/tratamiento

Macroglosia es una patología congénita en la que el mayor tamaño de la lengua (grosor y/o longitud) está provocado por un aumento en la cantidad de tejido. En la mayoría de las ocasiones, no producen alteraciones en la aprehensión o deglución de los alimentos ni alteraciones por su exposición en el exterior de la cavidad oral.

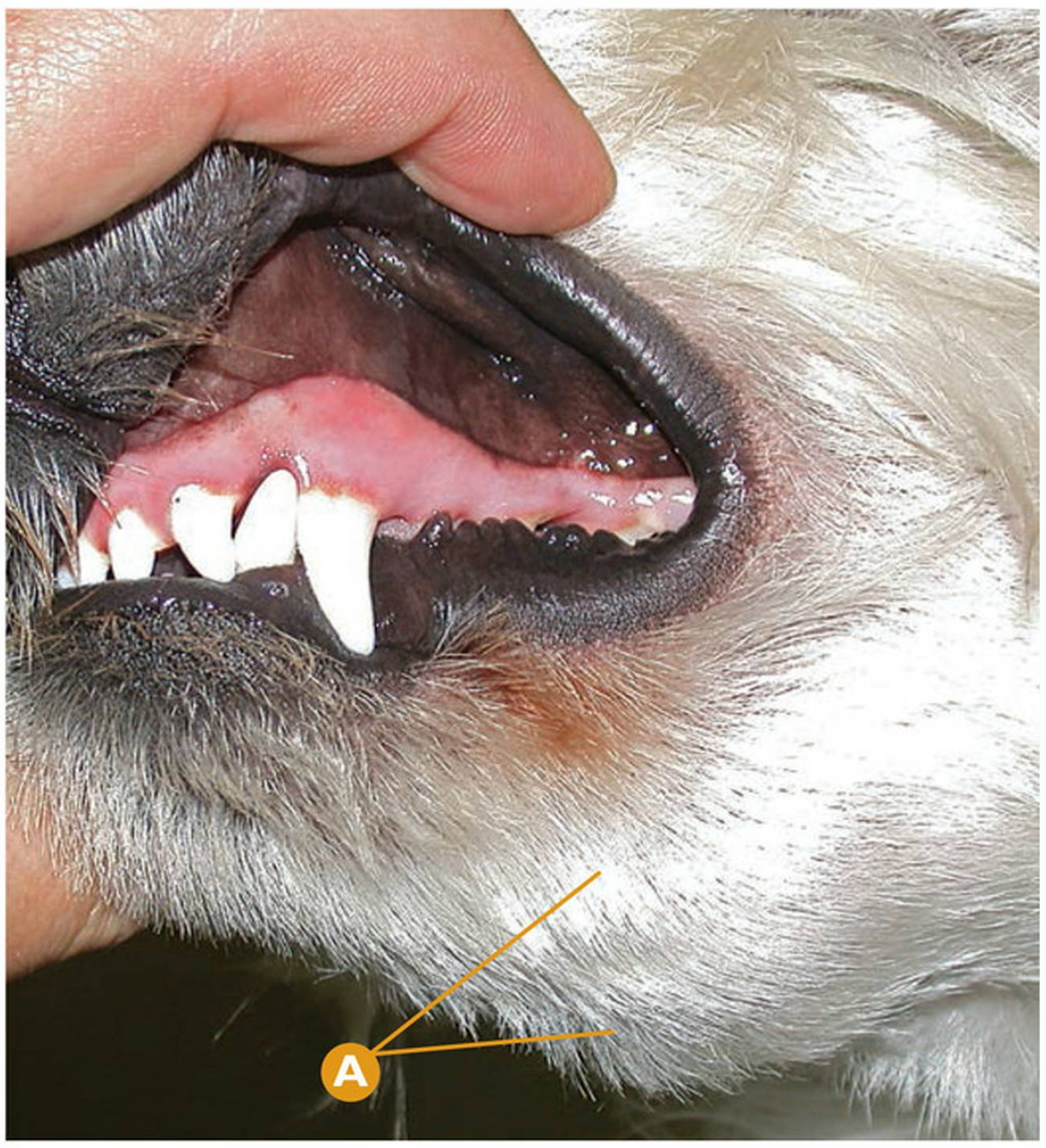

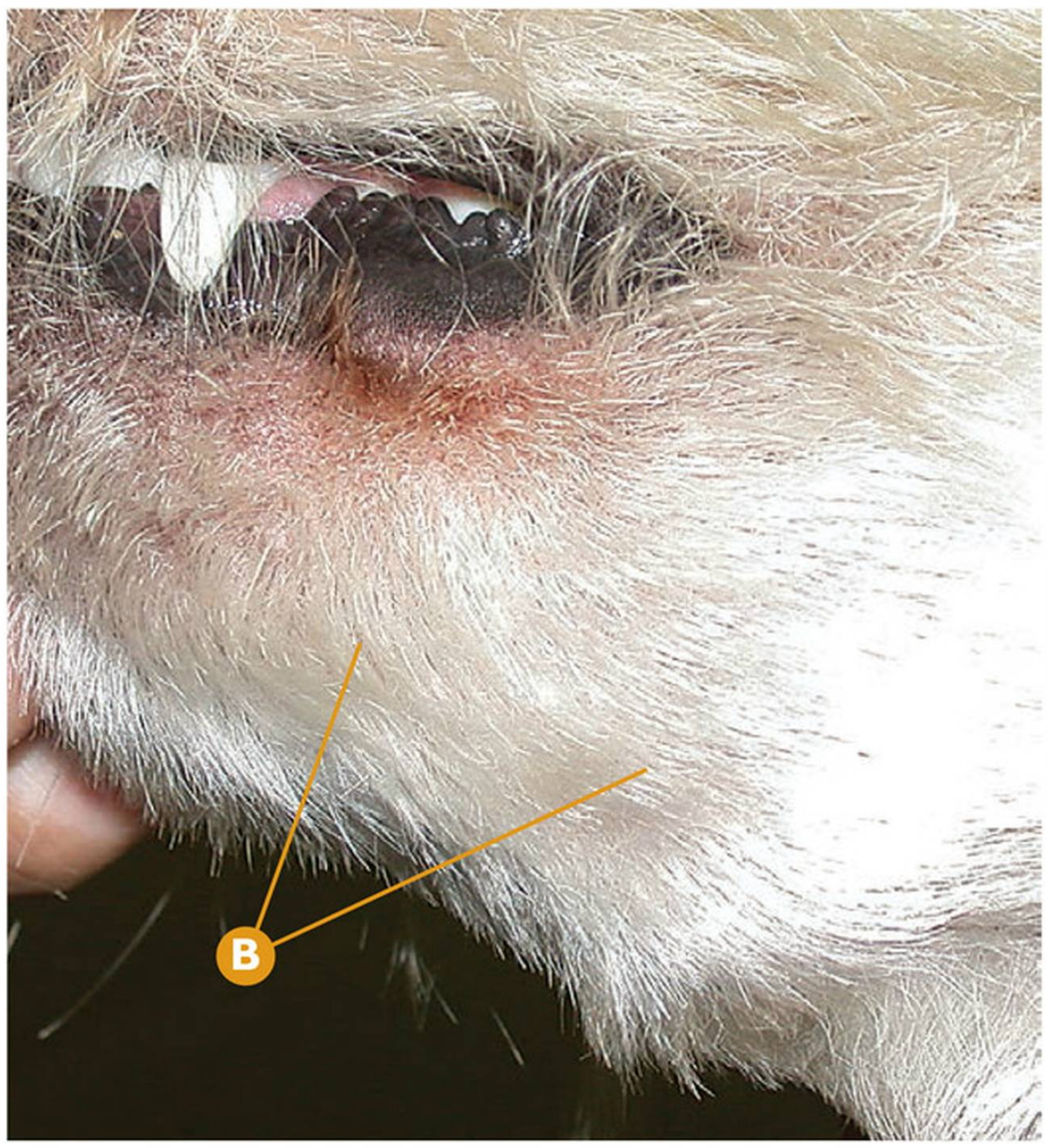

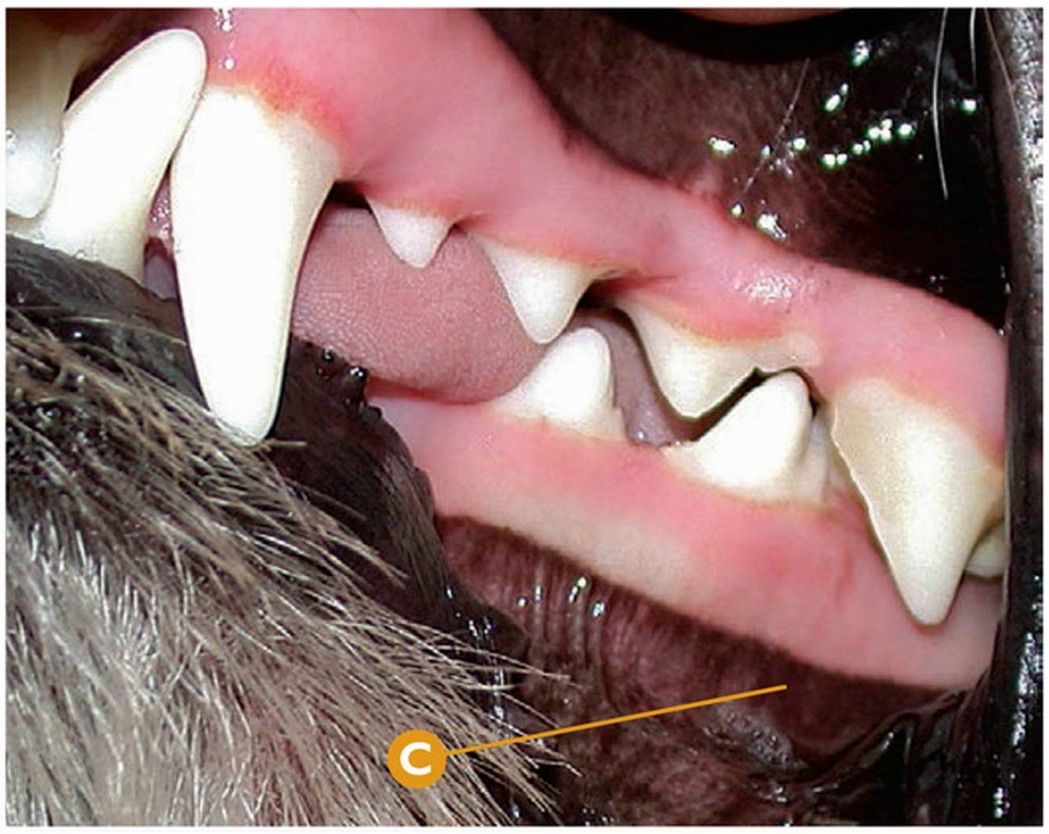

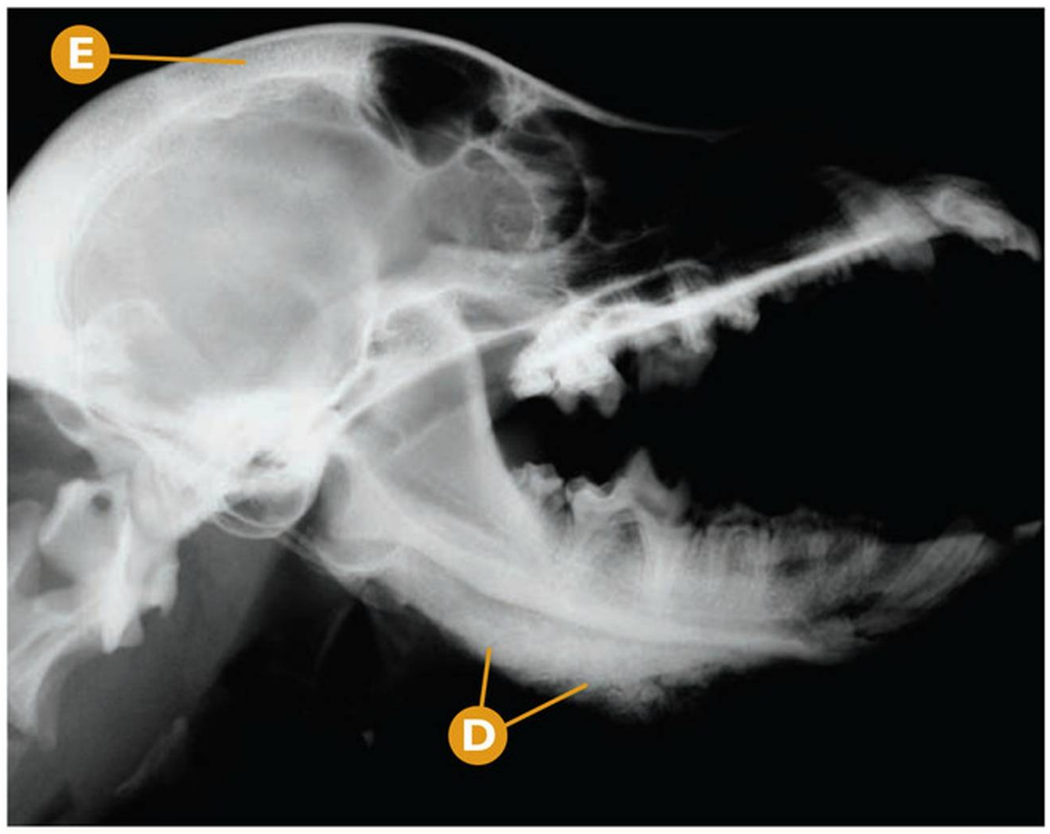

Congénitas y del desarrollo — Osteopatía craneomandibular

Osteopatía craneomandibular en un West Highland White Terrier.

- **A** Engrosamiento severo del cuerpo de la mandíbula izquierda en un West Highland White Terrier.
- **B** Sospecha de osteopatía craneomandibular, detalle del engrosamiento.
- **C** Ausencia de lesiones intraorales.
- **D** Rx convencional izquierda: signos radiológicos compatibles con engrosamiento y proliferación ósea severa de la cortical en la mandíbula izquierda.
- **E** Rx convencional izquierda: signos radiológicos compatibles con engrosamiento moderado en la superficie dorsal del cráneo (área del hueso frontal).

Puntos clave del diagnóstico/tratamiento

La osteopatía craneomandibular es una patología típica del crecimiento con predisposición en animales jóvenes y razas principalmente, pero no sólo, en terrier. La sintomatología es variable, desde síntomas ligeros de dolor oral sin engrosamiento visible, hasta engrosamiento severo de una o ambas mandíbulas, incapacidad o dolor severo al abrir la boca, picos de fiebre y anorexia. Radiológicamente podemos detectar signos de engrosamiento y proliferación de hueso perióstico en cuerpo y/o rama de la mandíbula (uni o bilateral) y/o superficie dorsal del cráneo y/o bullas timpánicas. El diagnóstico se realiza mediante factores como la predisposición racial, edad, sintomatología y signos radiológicos. La realización de una biopsia puede no ser definitiva, por lo que únicamente debe realizarse, si existe una duda razonable de diagnóstico.

Errores comunes

Realizar cirugía correctiva del proceso, puesto que no varía la evolución ni el pronóstico del proceso.

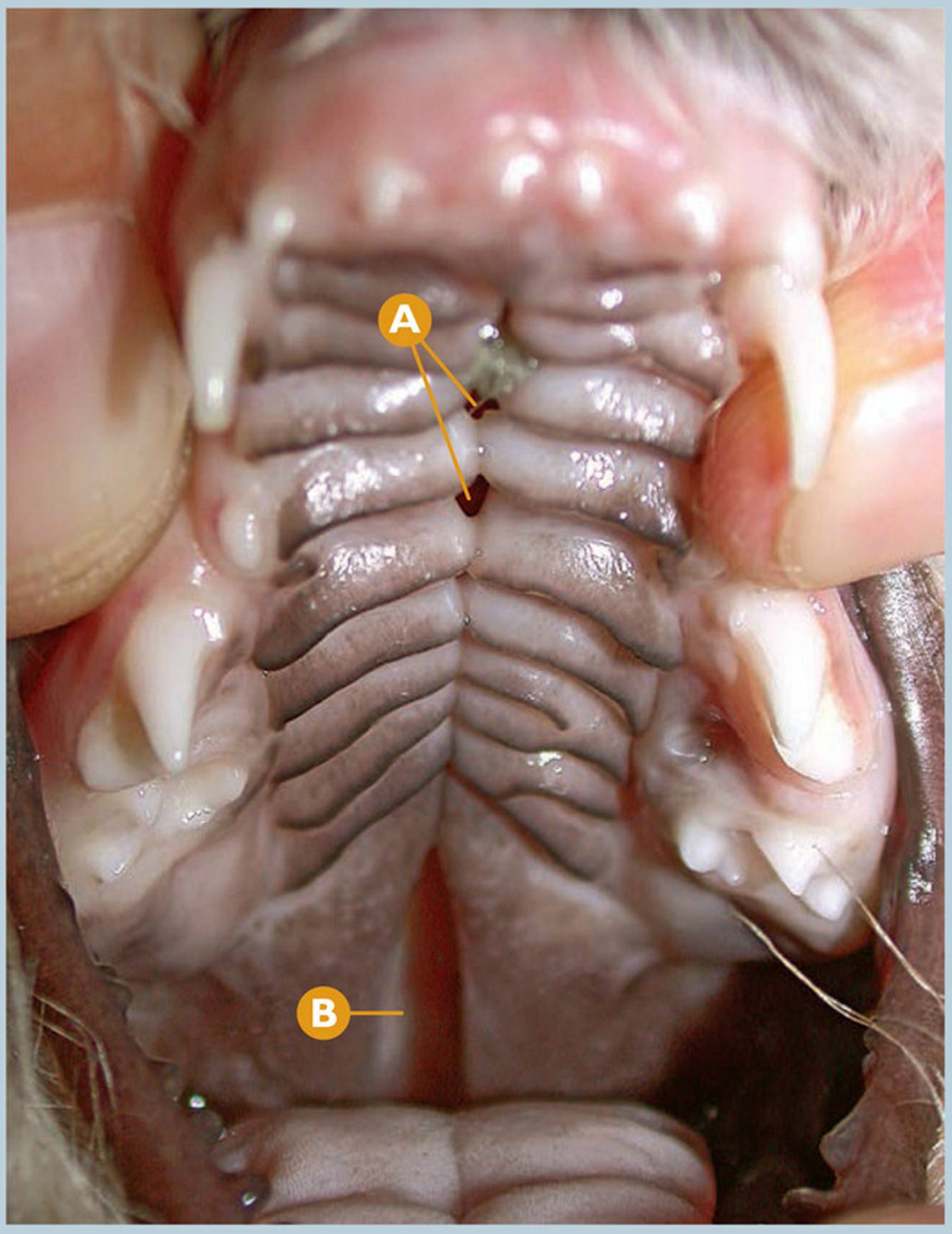

Congénitas y del desarrollo — Paladar hendido

Paladar hendido por alteración del paladar secundario en un paciente de 75 días.

A Alteración del paladar secundario, provocando una hendidura palatina en el área de la línea media del paladar duro.

B Alteración del paladar secundario, provocando una hendidura palatina en el área de la línea media del paladar blando.

Puntos clave del diagnóstico/tratamiento

Paladar hendido o fisura palatina congénita es un proceso considerado hereditario, en el que no existe un cierre de la base ósea del paladar o tejidos blandos de éste, normalmente en la línea media, existiendo comunicación entre la cavidad oral y nasal. Puede producirse por lo tanto, en las regiones del paladar duro, blando o en ambas como en este caso clínico. La sintomatología predominante consiste en una rinitis crónica por entrada de alimentos y líquido en cavidad nasal. El tratamiento es quirúrgico con un pronóstico bueno-reservado.

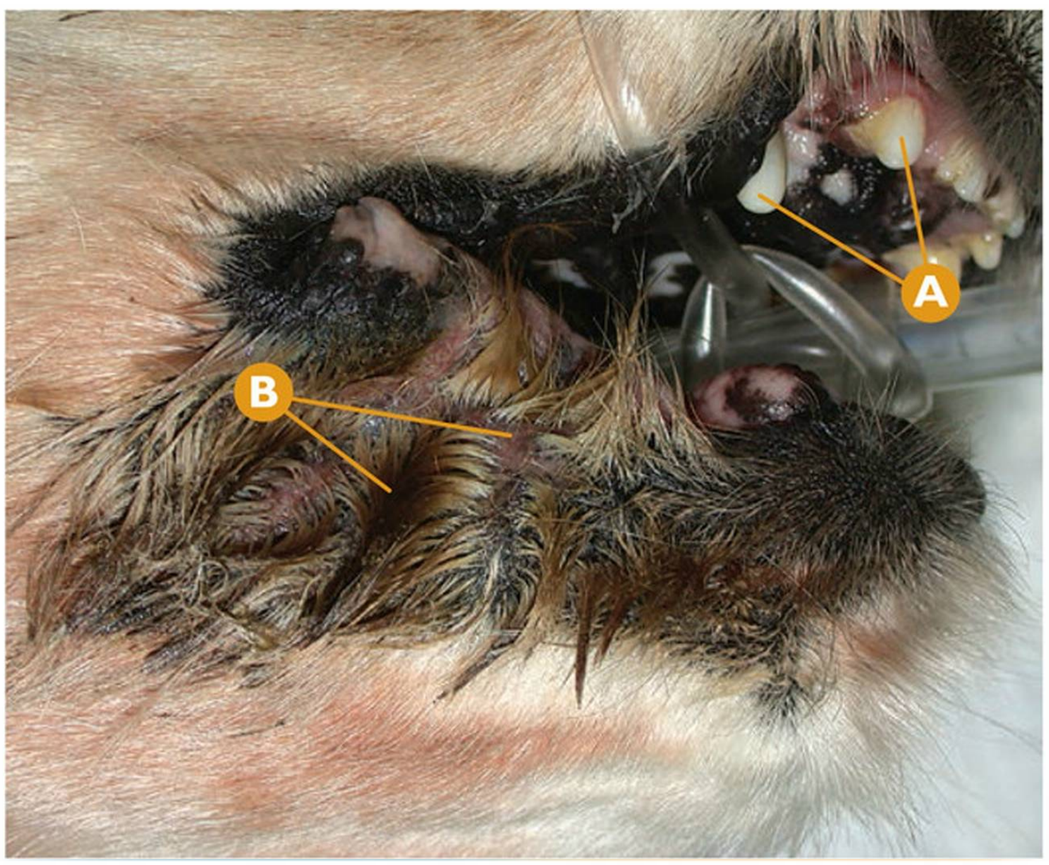

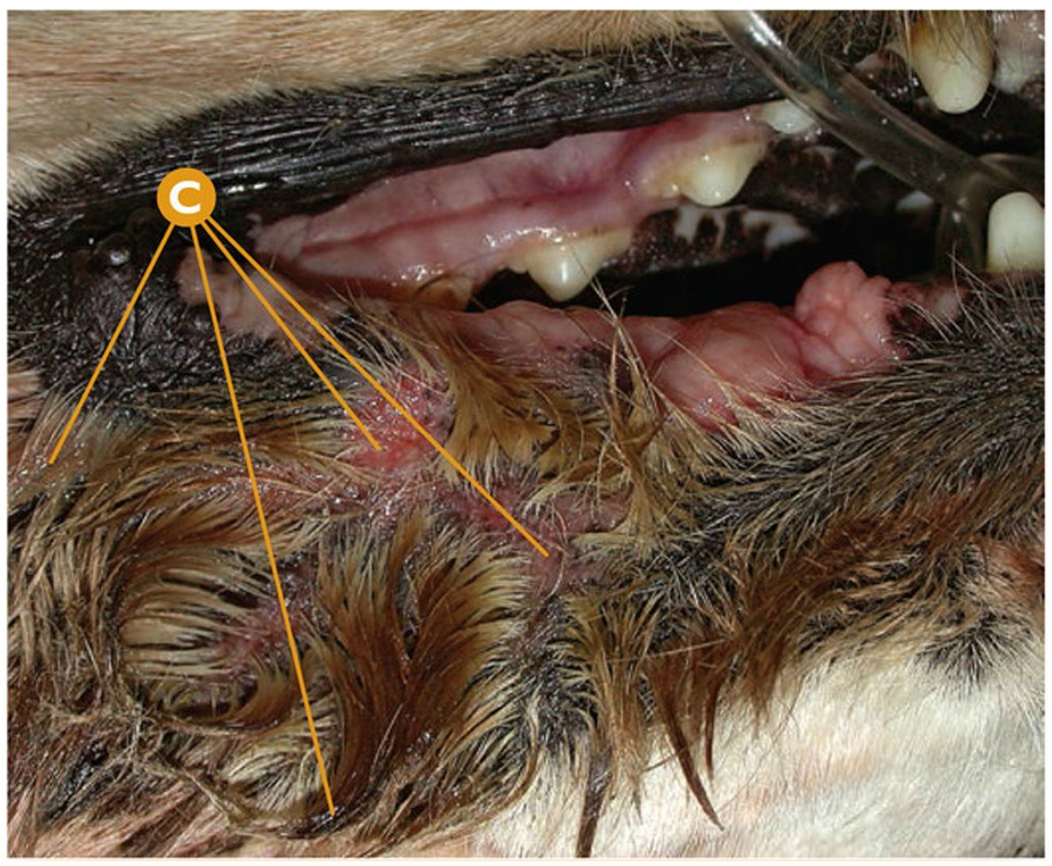

Congénitas y del desarrollo — Queilitis-Dermatitis labial

Queilitis, dermatitis labial.

A De derecha a izquierda: I3maxD (103) y CmaxD (104).

B Zona de pliegues labiales con inflamación.

C Zona humedecida por el depósito de saliva y líquido seroso debido a la inflamación e infección de la región.

Puntos clave del diagnóstico/tratamiento

La dermatitis labial por pliegues es un proceso crónico típico de razas como Spaniels, Shar Pei,... en los que, debido a los pliegues de los labios, se produce acumulación de saliva y restos de alimento, provocando infección e inflamación local. El tratamiento inicial en casos ligeros consiste en la aplicación de antisépticos locales y antibioterapia, tras la eliminación o corte del pelo y limpieza regional. Si la sintomatología persiste, o bien, en aquellos casos moderados y severos, el tratamiento quirúrgico será el de elección, con un pronóstico bueno del proceso.

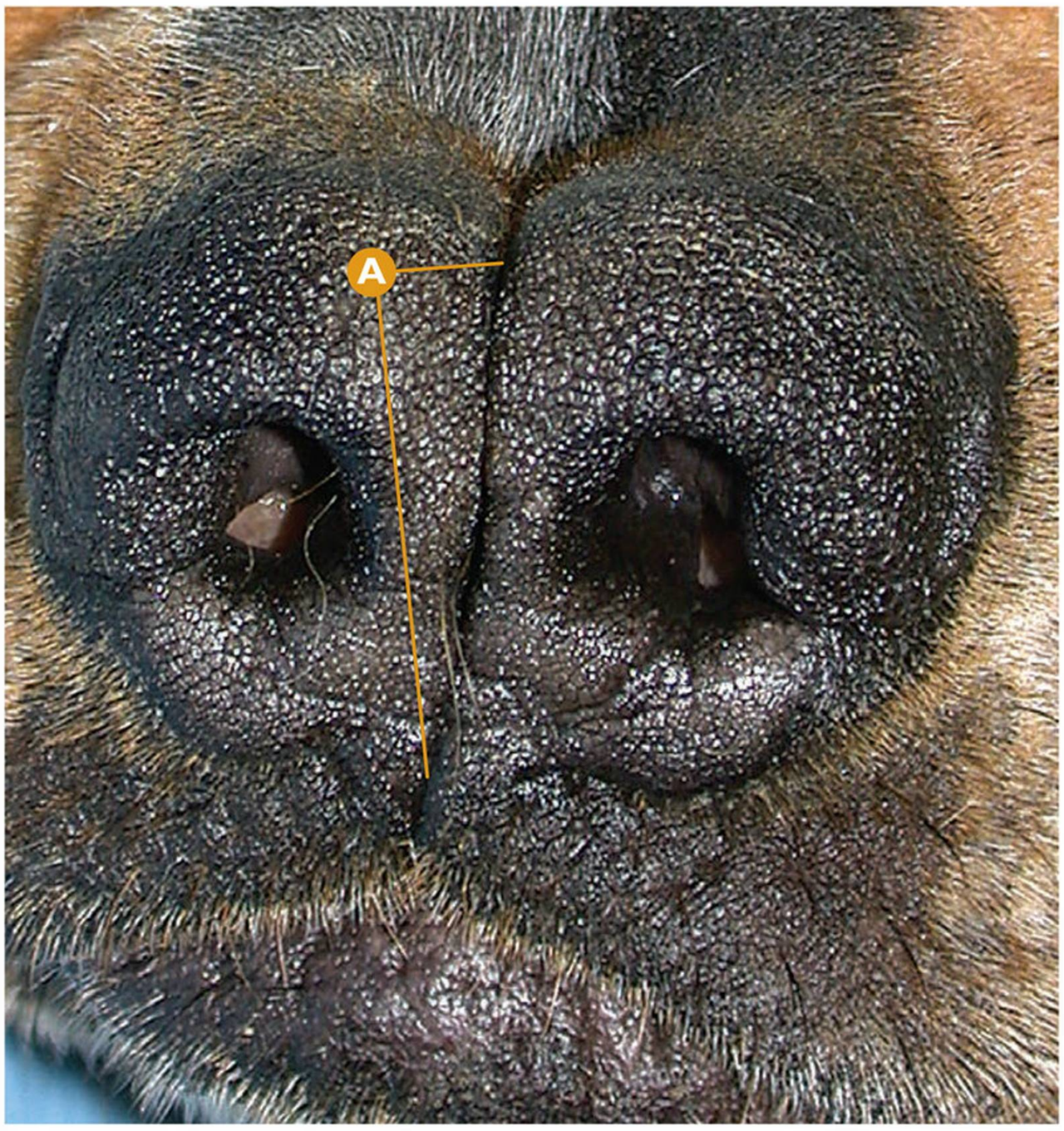

Congénitas y del desarrollo | **Trufa hendida**

Trufa hendida.

A Detalle de la trufa hendida.

Puntos clave del diagnóstico/tratamiento

En aquellas ocasiones en las que el surco nasal se prolonga hasta el labio superior, nos encontramos con una trufa hedida, típica de determinadas razas como el Sabueso Español. No tiene significación clínica.

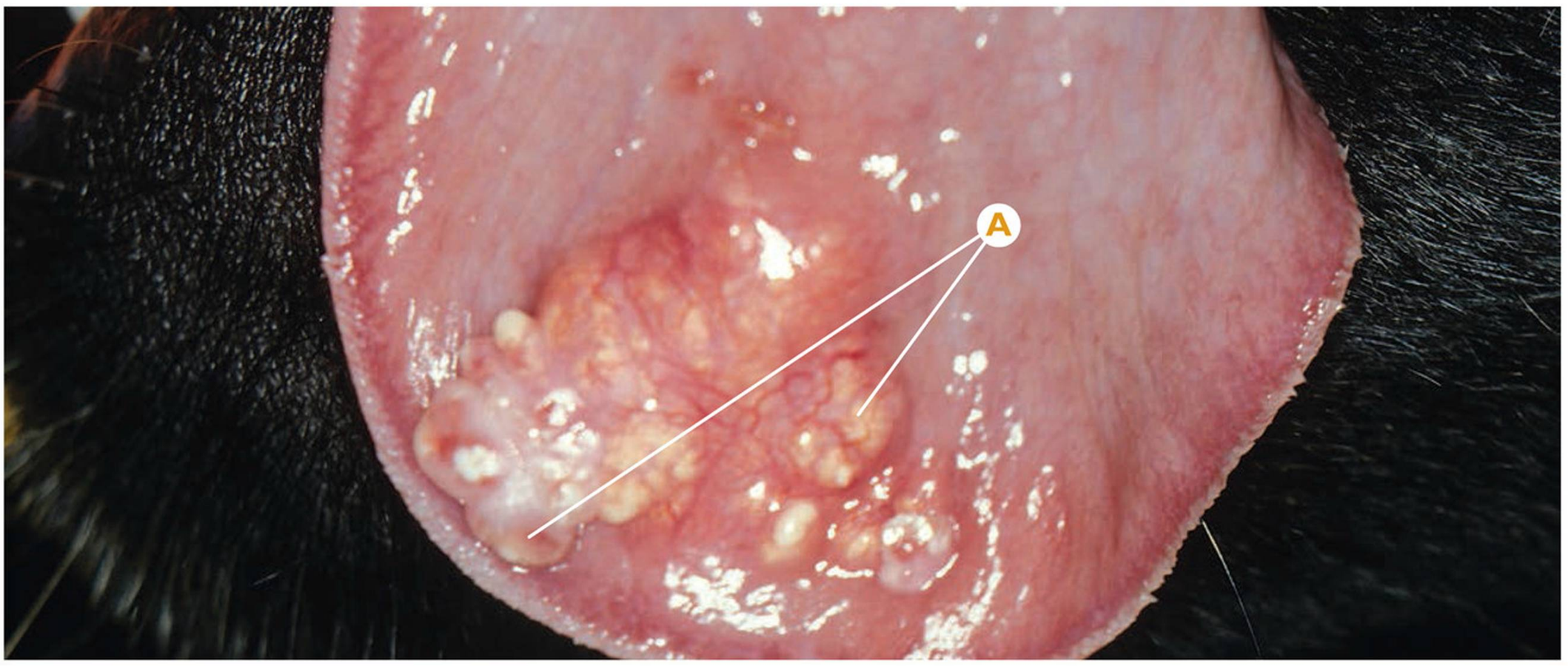

Etiología metabólica y yatrogénica | **Calcinosis circunscrita**

Calcinosis circunscrita en la lengua, etiología desconocida (confirmado histopatológicamente).

A Detalle de la calcinosis circunscrita en la superficie ventral de la lengua.

Puntos clave del diagnóstico/tratamiento

La calcinosis circunscrita es una patología benigna poco frecuente en la cavidad oral que se manifiesta como un depósito idiopático de material calcificado amorfo. Se considera la etiología traumática de diferente índole como la causa más probable de este depósito de calcio. El estudio histopatológico del proceso está siempre indicado para su confirmación. Si es necesario, la resolución quirúrgica mediante la excisión con márgenes poco amplios es curativa.

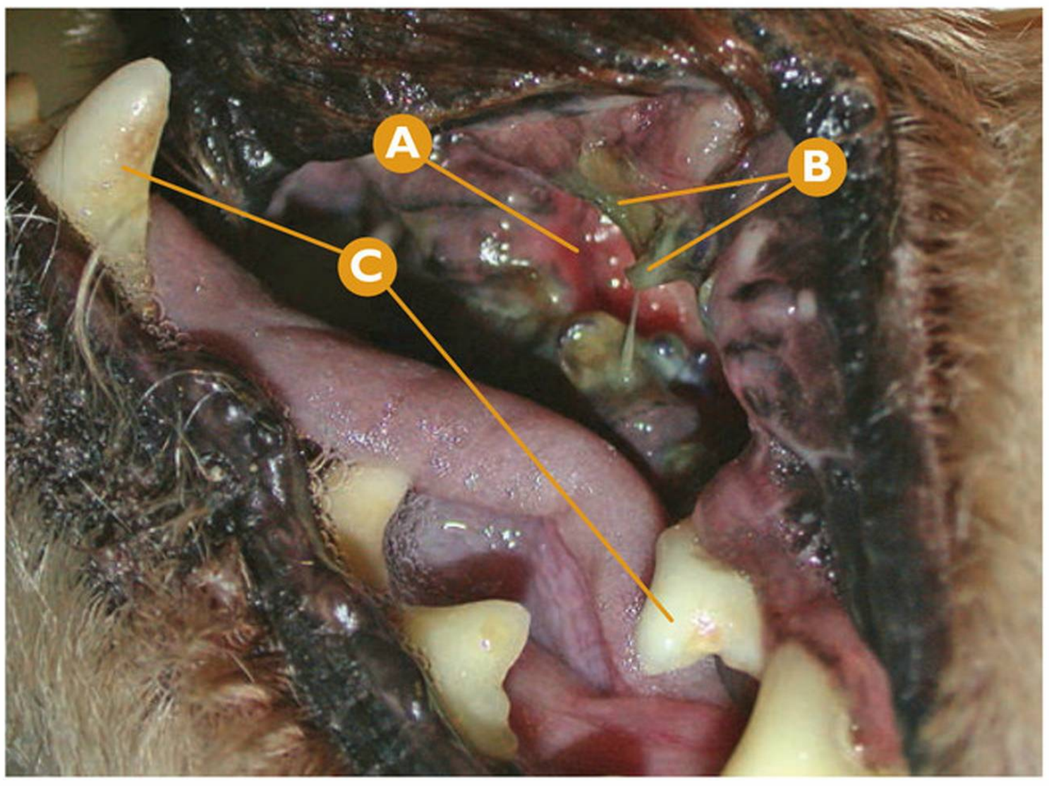

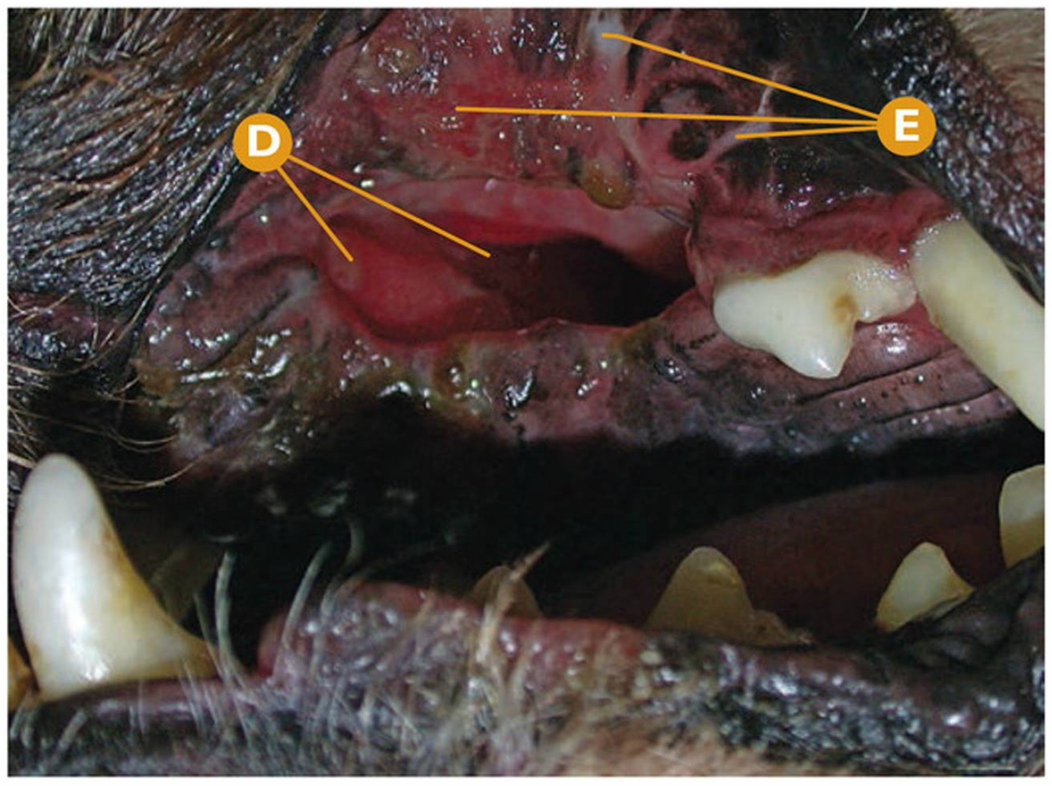



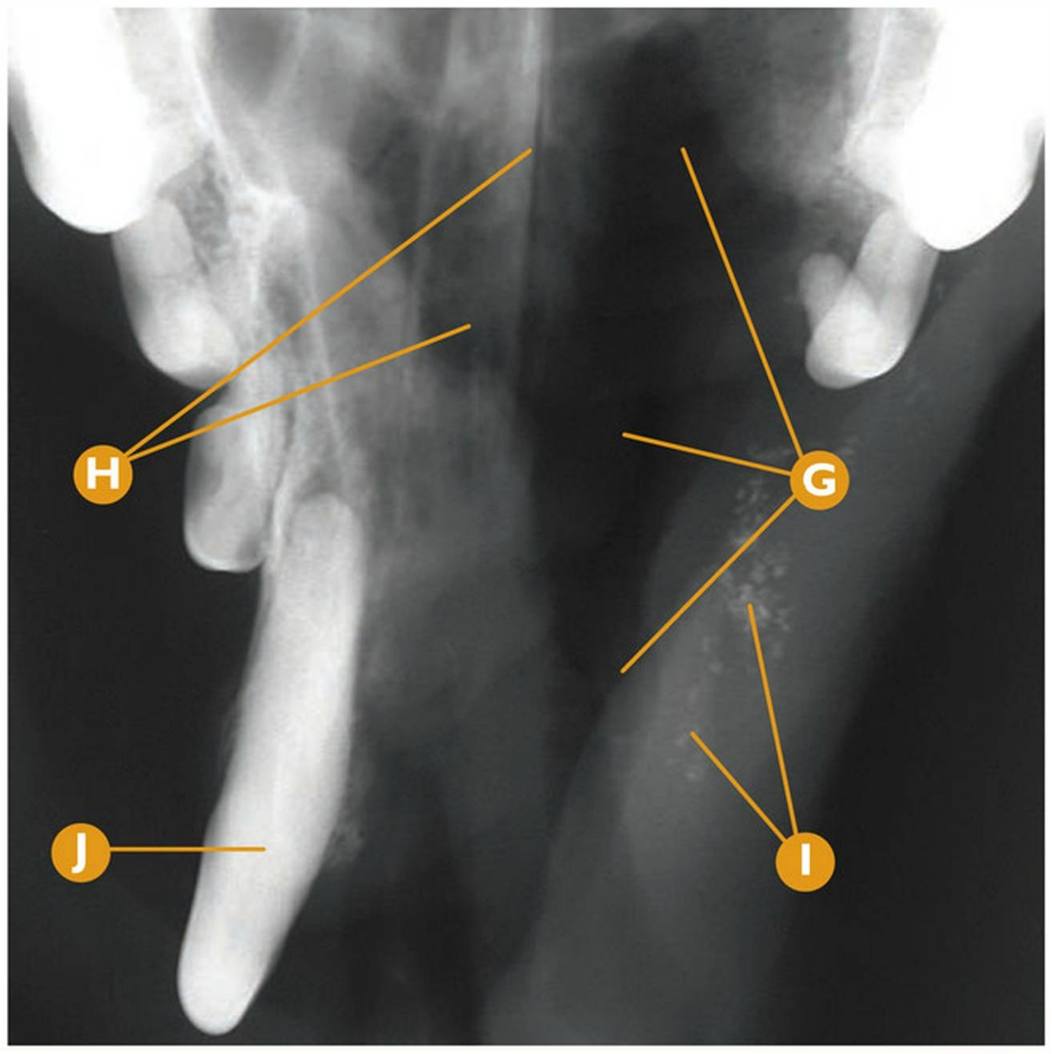

Etiología metabólica y yatrogénica | **Fístula oronasal**

Fístula oronasal severa en área del CmaxI (204) al P2maxI (206), ausentes; posible etiología iatrogénica combinada con enfermedad periodontal severa.

- **A** Fístula oronasal severa en área del CmaxI (204) al P2maxI (206), durante el examen oral inicial.
- **B** Restos de sutura de previas tentativas de resolución quirúrgica.
- **C** Índice 3 de placa bacteriana en CmandI (304) y P3maxI (207).
- **D** Detalle de la fístula oronasal severa en área del CmaxI (204) al P2maxI (206) durante el examen oral definitivo, eliminada la sutura y previa preparación a la resolución quirúrgica definitiva.
- **E** Tejido cicatricial de anteriores intervenciones quirúrgicas.
- **F** Drenaje seropurulento unilateral por la fosa nasal izquierda, costra.
- **G** Rx dental: signos radiológicos compatibles con osteolisis muy severa en la región de la fístula oronasal.
- **H** Rx dental: signos radiológicos compatibles con osteolisis severa en el área palatina de la fístula oronasal, cubierta en el examen oral por la mucosa palatina.
- **I** Rx dental: signos radiológicos compatibles con resto de material dental de anteriores intervenciones quirúrgicas.
- **J** Rx dental: signos radiológicos compatibles con CmaxD (104).

Puntos clave del diagnóstico/tratamiento

En esta fístula oronasal la etiología más probable, a juzgar por el estado general de la cavidad oral, es la enfermedad periodontal. Sin embargo, el tamaño de la fístula ha ido aumentando debido a intervenciones quirúrgicas a lo largo del tiempo (hasta tres). En estos casos, el primer paso debe ser realizar un estudio radiológico dental completo, e incluso un TAC, para valorar el grado de pérdida ósea y la extensión real del defecto óseo. Combinado con este paso, debemos realizar también una biopsia incisional para descartar un proceso neoplásico de fondo. La elección de un tratamiento quirúrgico mediante técnicas de "doble colgajo", fue el tratamiento elegido para la resolución definitiva del caso.

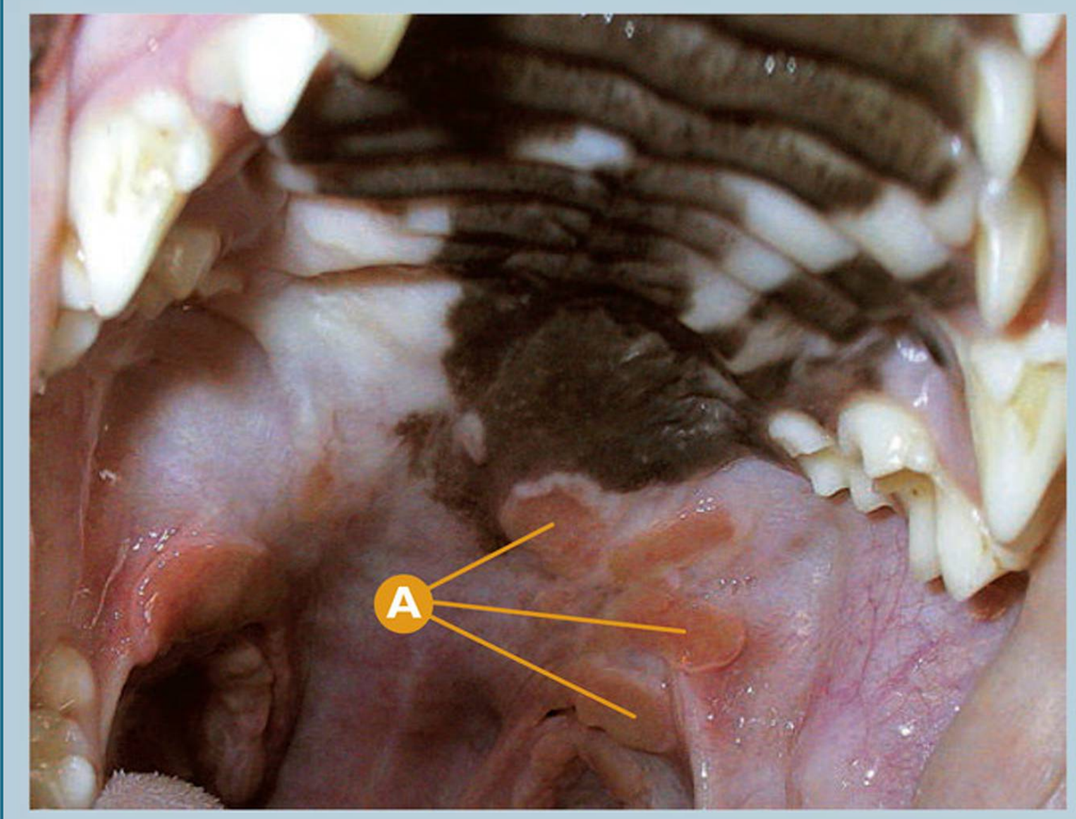

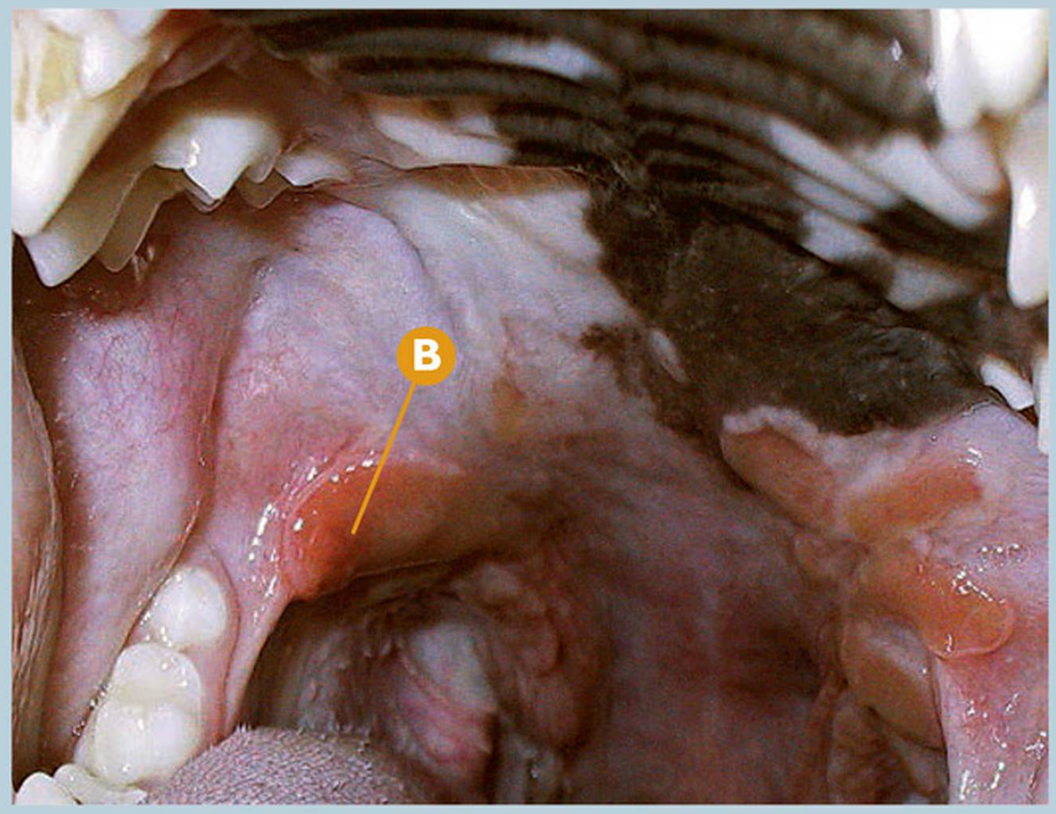

Etiología metabólica y yatrogénica | **Granuloma eosinofílico**

Granuloma eosinofílico en paladar blando y mucosa bucal caudal (confirmado histopatológicamente).

A Detalle de granuloma eosinofílico (placas) en mucosa bucal caudal, fosa de la tonsila izquierda y paladar blando, lado izquierdo.

B Detalle de granuloma eosinofílico (placa) en mucosa bucal caudal, lado derecho.

Puntos clave del diagnóstico/tratamiento

El granuloma eosinofílico es un proceso que se presenta en el perro con cierta predisposición racial (Husky Siberiano, Cavalier King Charles Spaniel...), con una sintomatología clara de tejido proliferativo, ulcerado o no, con una localización típica en la lengua o mucosa del paladar blando. A pesar de que numerosas causas se han asociado a la etiología, ésta es actualmente desconocida, por lo que el tratamiento se basa en la administración de glucocorticoides para el control sintomático. El diagnóstico histopatológico es imprescindible para su diagnóstico definitivo.

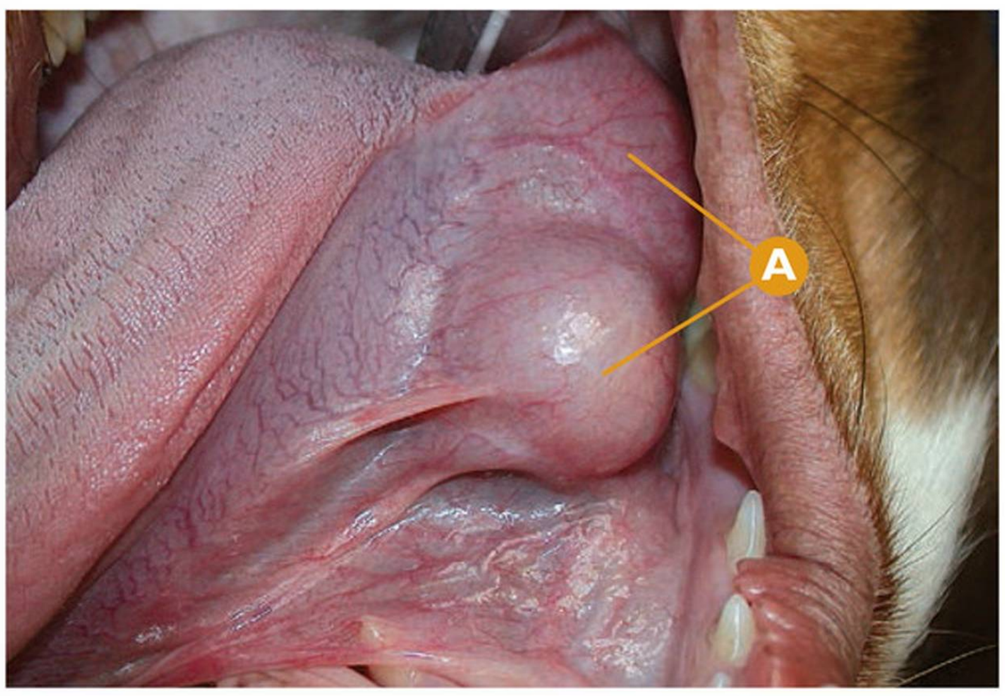

Etiología metabólica y yatrogénica | **Ránula salivar o sialocele**

Sialocele o ránula salivar en la zona sublingual izquierda.

A Detalle del sialocele en la región sublingual, en el área lingual del M1mandl (309).

Puntos clave del diagnóstico/tratamiento

El sialocele es una patología frecuente en el perro que suele localizarse en la zona sublingual, normalmente unilateral, causada por la extravasación de saliva. Debido a la lesión del/los conducto/s, la saliva extravasada no puede ser absorbida, provocando la formación de un "pseudoquiste". La etiología en la mayoría de los casos es desconocida. Si el tamaño es considerable, el sialocele puede estar dañado por interferir en la oclusión dentaria.

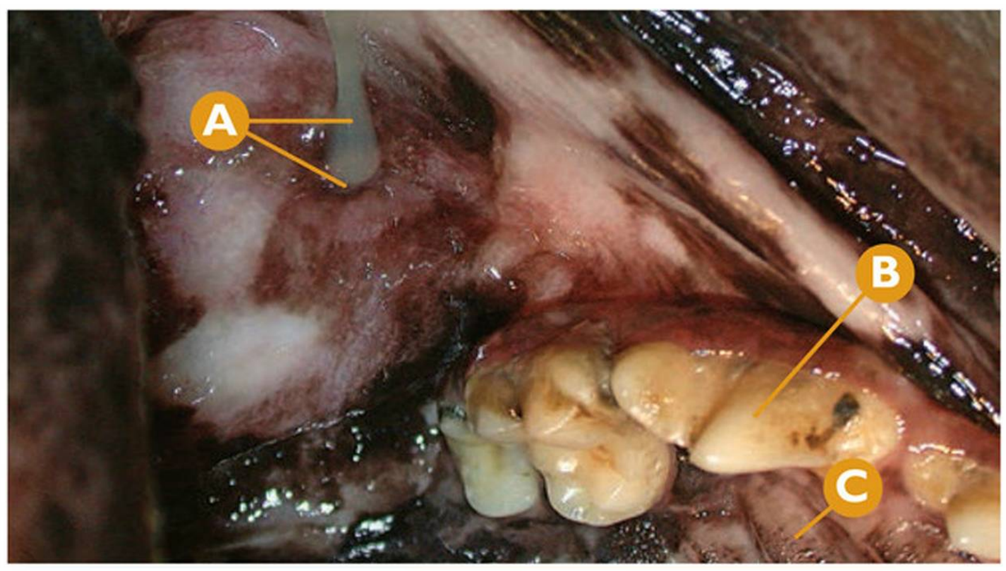

Etiología traumática | **Lesiones en tejidos blandos** | **Cuerpo extraño**

Trayecto fistuloso causado por espiga en mucosa oral distal del lado derecho.

A Trayecto fistuloso con drenaje de fluido mucopurulento.

B P4maxD (108).

C Mucosa palatina del P4maxD (108).

Puntos clave del diagnóstico/tratamiento

En ocasiones, encontramos drenaje de fluido seroso, serosanguinolento o incluso mucopurulento con una etiología traumática no dental. En estos casos, debemos realizar un correcto sondaje dental así como radiología dental regional, para descartar el origen dental del proceso. Si el origen es traumático (una espiga, en este caso clínico), la eliminación de la causa así como la cobertura antiinflamatoria y antibiótica estarán indicadas.

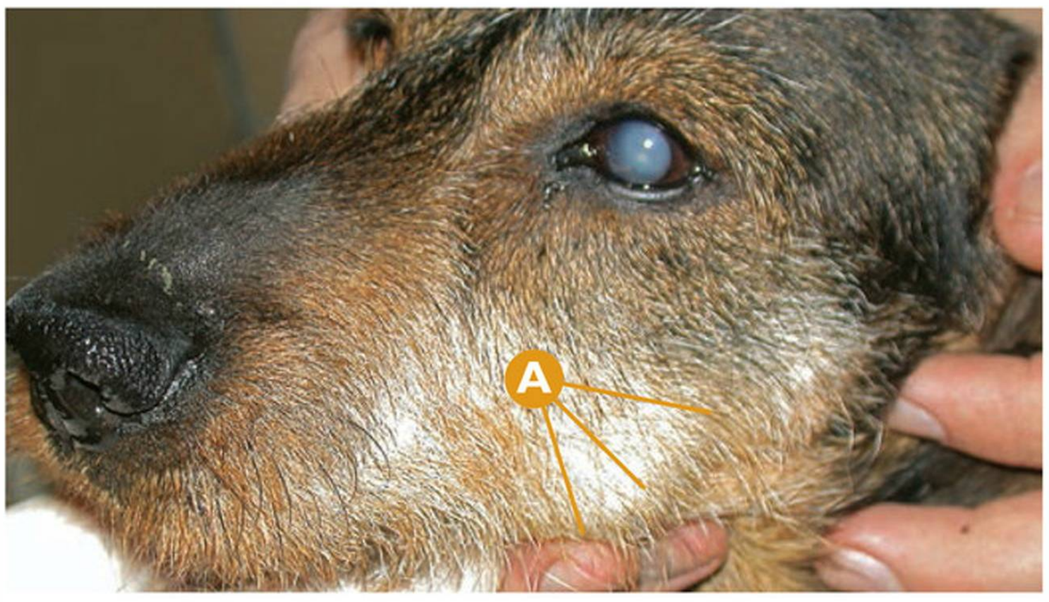

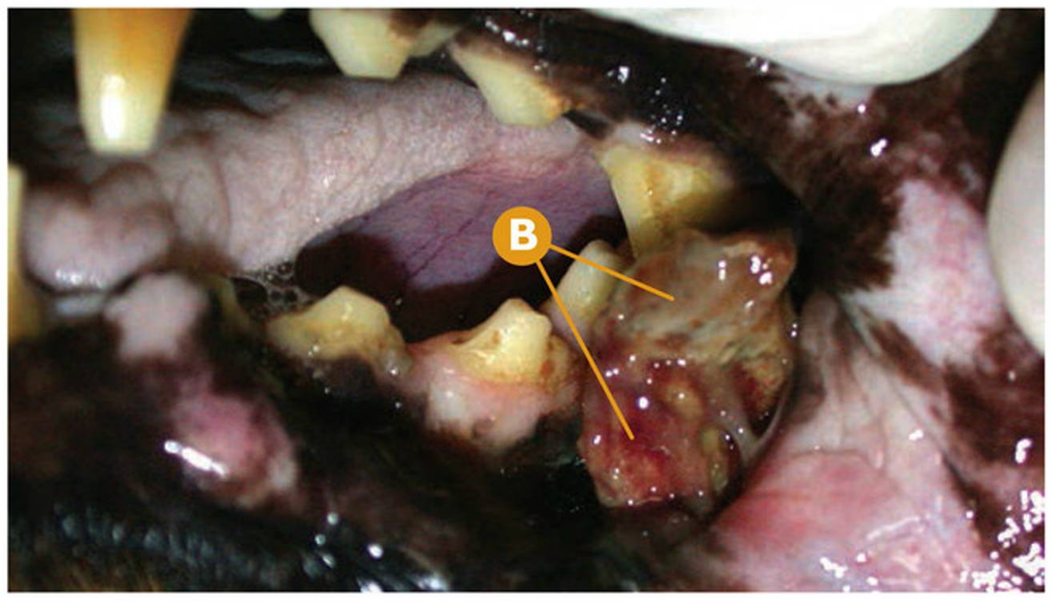

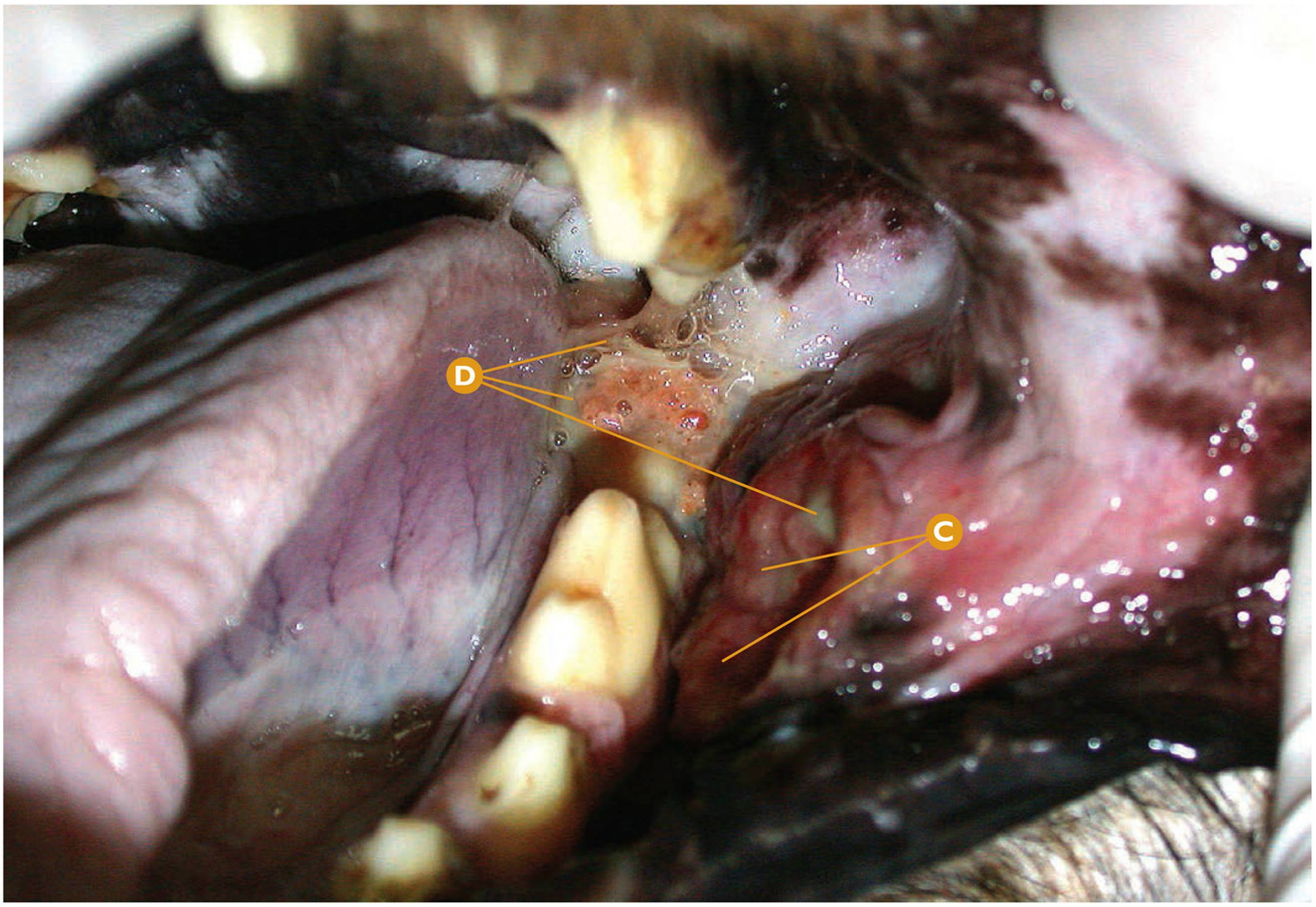

Etiología traumática | **Lesiones en tejidos blandos** | **Cuerpo extraño**

Lesión severa en mucosa oral por cuerpo extraño (un hueso).

A Inflamación severa en la zona distal de la comisura labial izquierda.

B Detección de un hueso impactado entre la mucosa oral vestibular en contacto con el M1mandl (309) y este diente, durante el examen oral inicial.

C Úlcera severa en la mucosa oral vestibular en contacto con el M1mandl (309) tras la eliminación del cuerpo extraño (hueso).

D Líquido seropurulento de la zona infectada.

Puntos clave del diagnóstico/tratamiento

Cuando cuerpos extraños se impactan en los tejidos blandos, pueden pasar desapercibidos, incluso días, como en este caso. La sospecha inicial era una patología dental por la inflamación cerca de la zona infraorbitaria, pero tras realizar un examen oral completo se detectó un hueso impactado en tejidos blandos. El pronóstico del proceso es de bueno a reservado y el tratamiento consiste en la eliminación de la causa (eliminación del hueso), así como terapia antibiótica y antiinflamatoria. Una vez resuelto el caso, debemos valorar radiológicamente ese área para confirmar que no haya problemas colaterales como consecuencia del proceso (enfermedad periodontal avanzada, osteomielitis focal...).

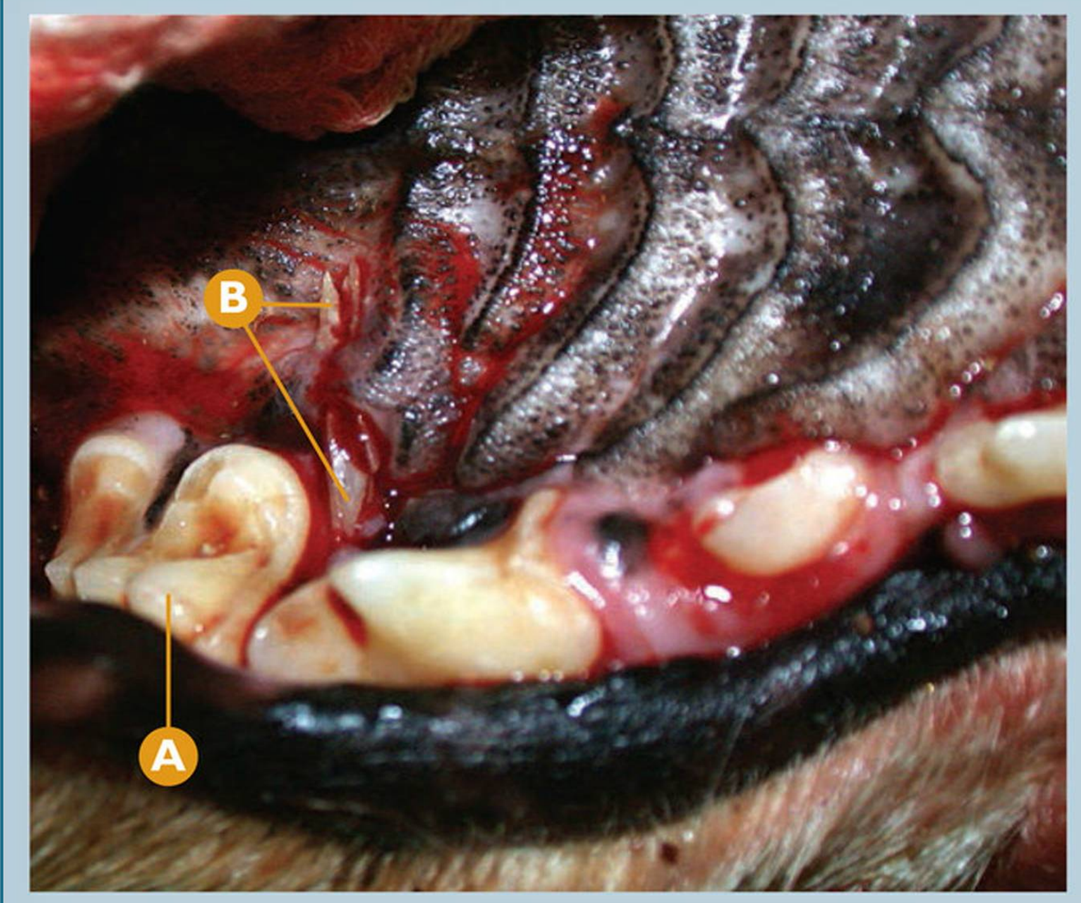

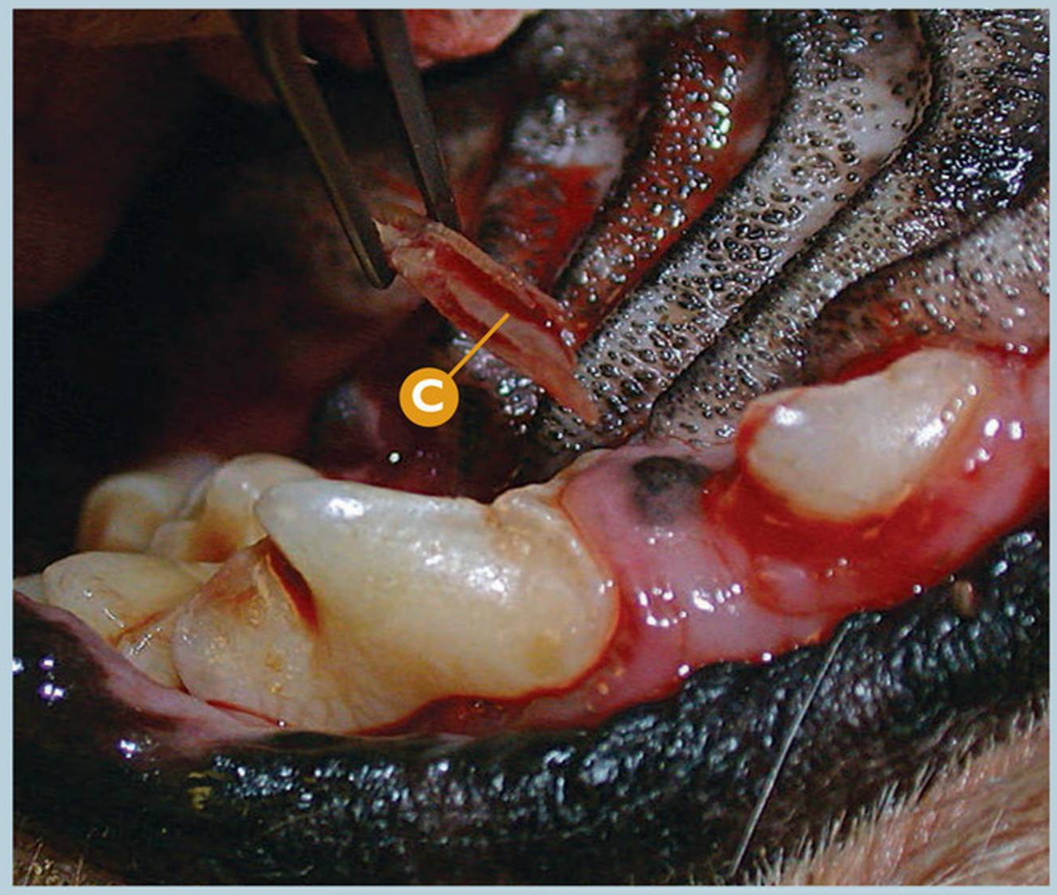

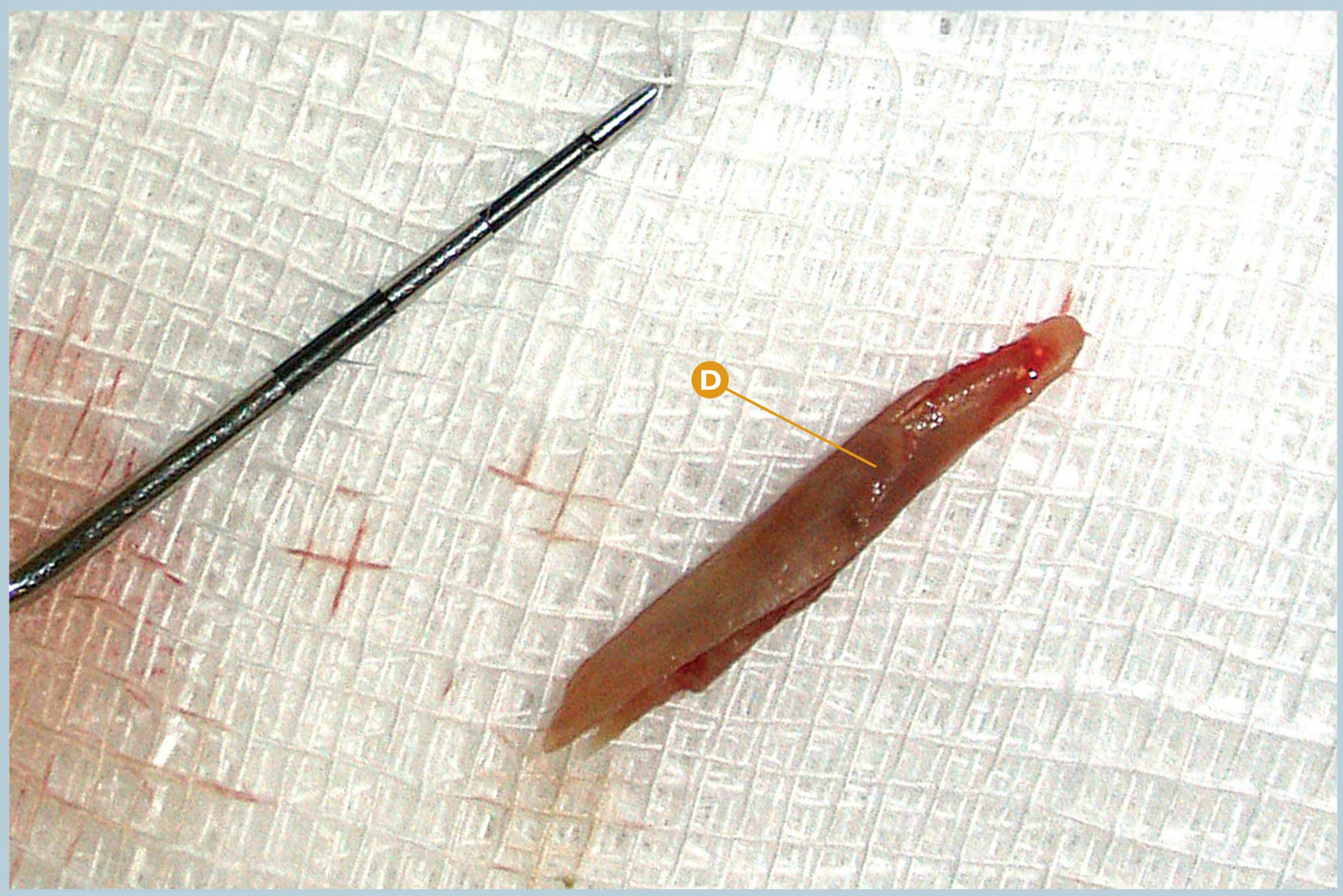

Etiología traumática | **Lesiones en tejidos blandos** | **Cuerpo extraño**

Lesión moderada en mucosa palatina por cuerpo extraño (hueso) en el área mesiopalatina del M1maxl (209).

A M1maxl (209).

B Detección de un hueso impactado en la mucosa palatina, en el área mesiopalatina del M1maxl (209).

C Retirada del cuerpo extraño (hueso).

D Detalle, cuerpo extraño tras su retirada.

Puntos clave del diagnóstico/tratamiento

Estos pequeños cuerpos extraños pueden pasar fácilmente desapercibidos; un examen oral definitivo bajo sedación será imprescindible para su detección y eliminación. El pronóstico del proceso es excelente, mediante la eliminación del cuerpo extraño, terapia antibiótica y antiinflamatoria.

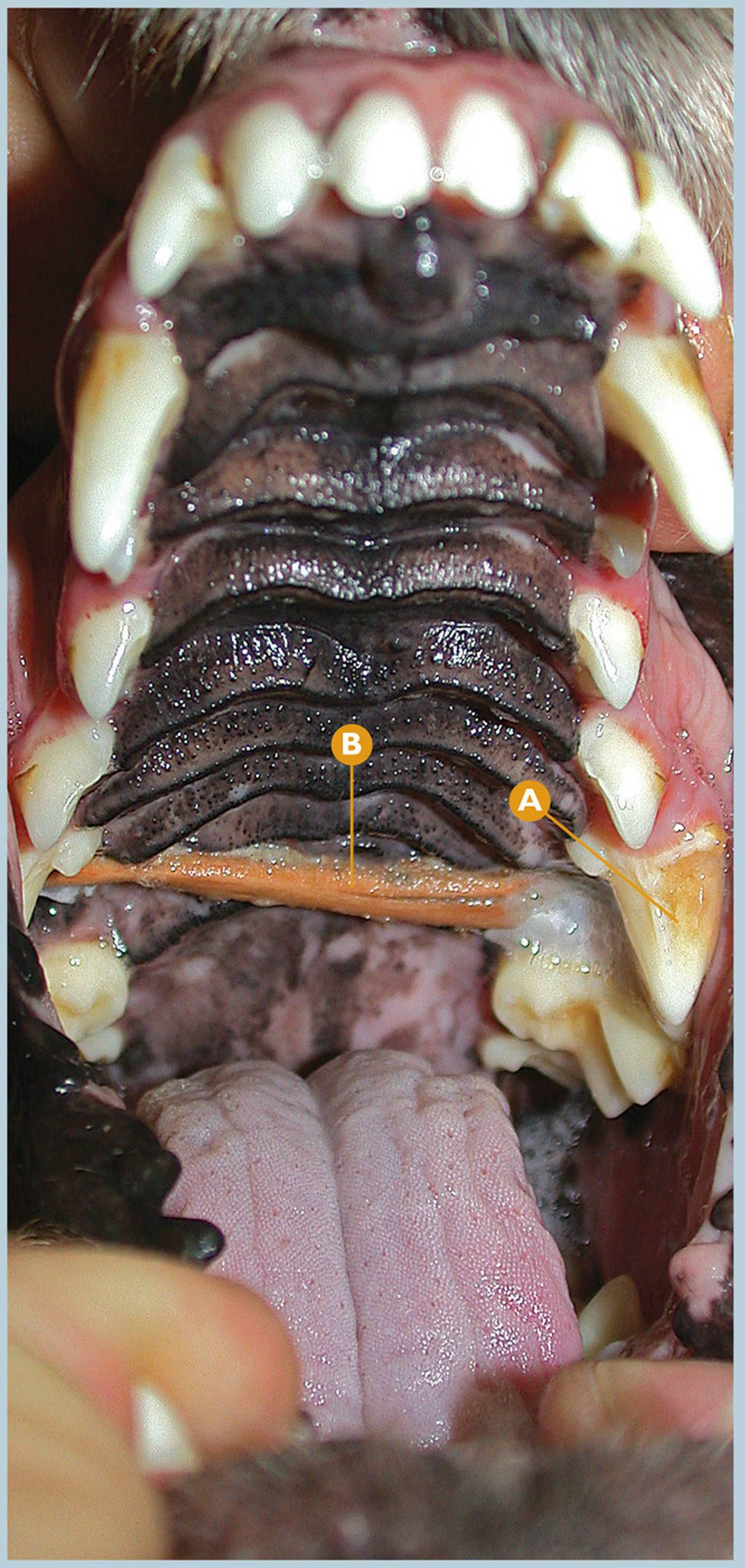



Etiología traumática | **Lesiones en tejidos blandos** | **Cuerpo extraño**

Lesión moderada en mucosa palatina por cuerpo extraño (palo de madera) impactado entre el P4maxD (108) y el P4maxI (208).

A P4maxI (208).

B Impactación de un palo entre P4maxD (108) y el P4maxI (208).

C Detalle del cuerpo extraño (palo) tras su retirada de la cavidad oral.

Puntos clave del diagnóstico/tratamiento

Estos cuerpos extraños frecuentemente se quedan impactados en esta localización, anclados entre dientes de las dos hemiarcadas superiores. En ocasiones, pasan desapercibidos para los dueños, debido a que el paciente suele sufrir un dolor o molestia moderada inespecífica. Si la causa progresa en el tiempo, podría provocar lesiones severas en la mucosa palatina, así como osteomielitis y enfermedad periodontal severa regional.

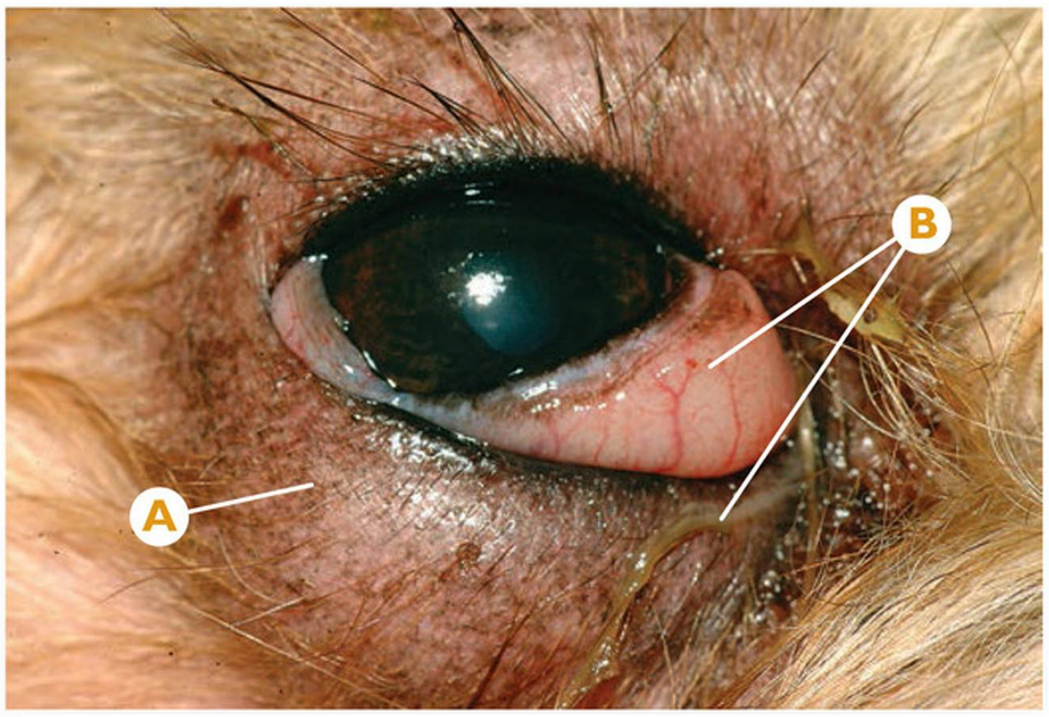

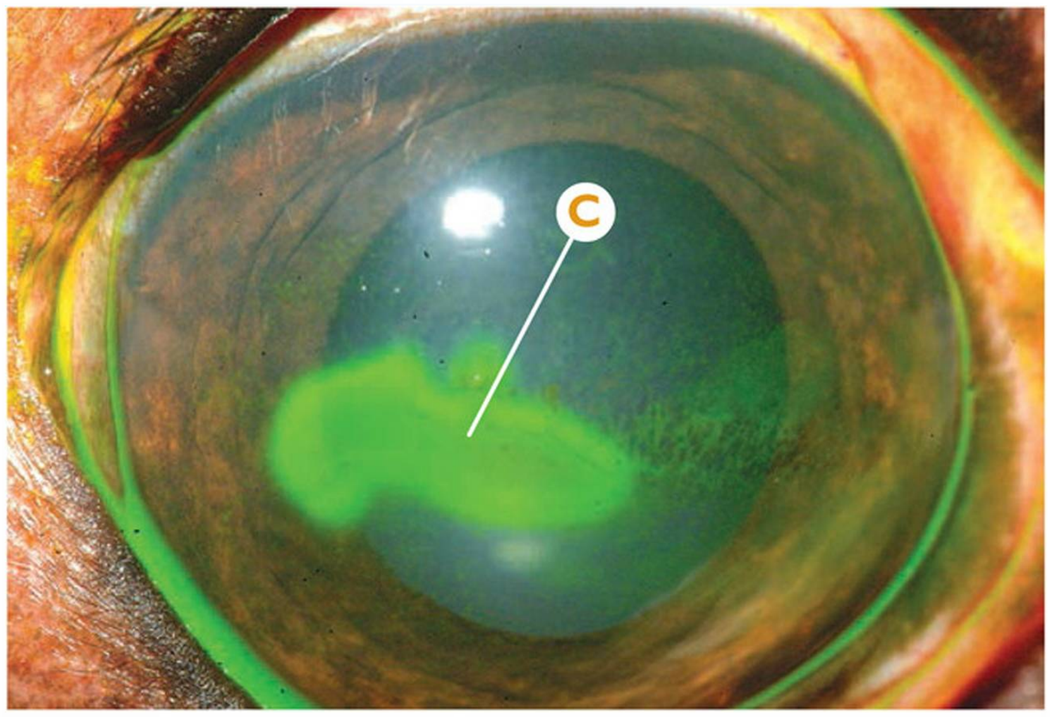

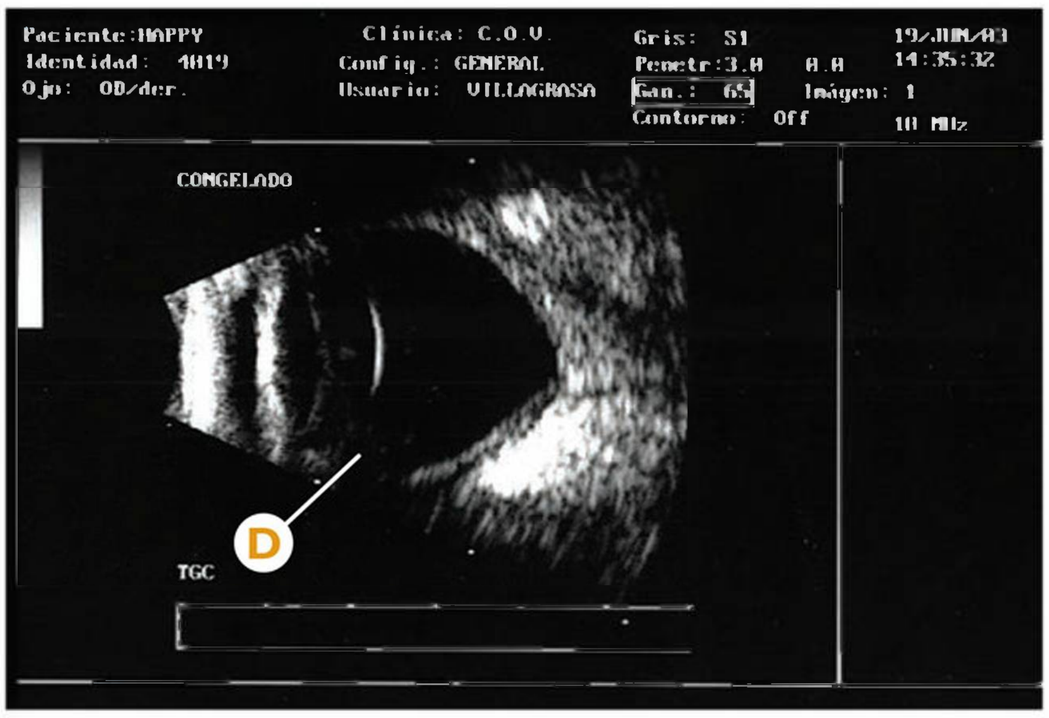

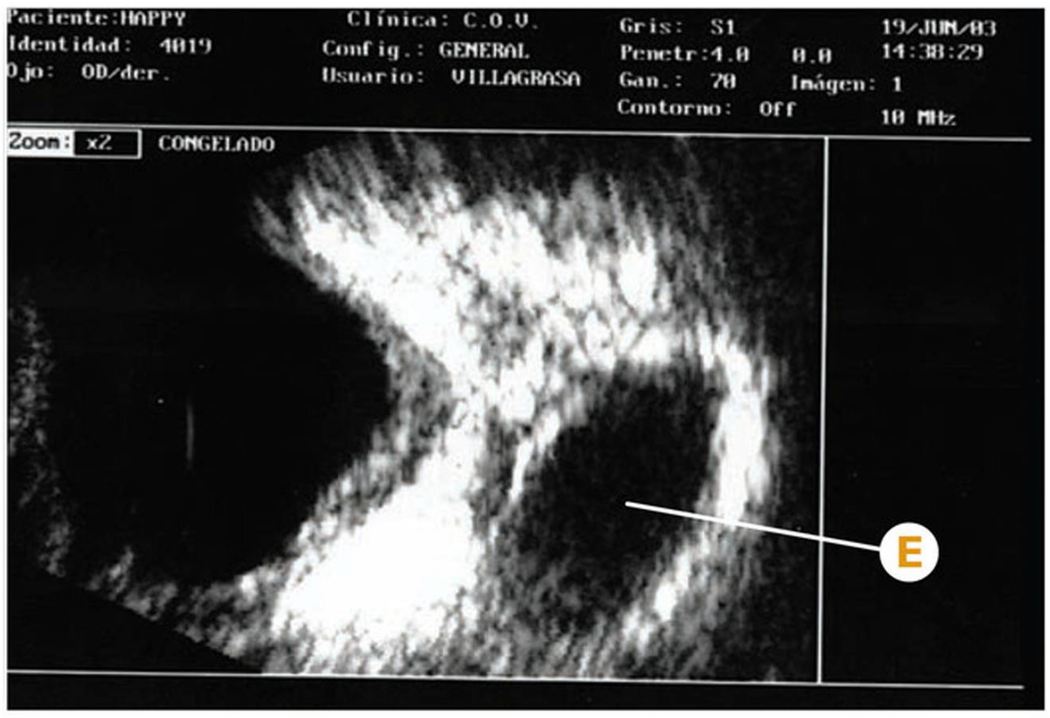

Etiología traumática | **Lesiones en tejidos blandos** | **Cuerpo extraño**

Absceso retrobulbar fistulizado en lado derecho por cuerpo extraño (espigas).

Ⓐ Detalle de la exoftalmia del ojo derecho con tumefacción palpebral.

Ⓑ Protusión de la membrana nictitante con secreción mucopurulenta.

Ⓒ Detalle de la úlcera corneal de exposición, debida a la exoftalmia.

Ⓓ Ecografía ocular: corte sagital del ojo, donde no se observa el absceso retrobulbar, pero sí la identación que hace éste en el conjunto retina, coroides, esclera, deformándolo.

Ⓔ Ecografía ocular: lesión anecoica en posición ventral compatible con absceso retrobulbar.

Puntos clave del diagnóstico/tratamiento

En este caso clínico, el paciente tiene una historia de anorexia, decaimiento, e inflamación ocular y secreción purulenta abundante en ojo derecho. El examen ocular pone de manifiesto una leve exoftalmia derecha con protusión de la membrana nictitante, secreción mucopurulenta y leve erosión superficial de la córnea por exposición. El examen funduscópico sin midriasis y biomicroscópico no muestran alteración alguna. El examen oral inicial no puede ser realizado por incapacidad del paciente para abrir la cavidad oral por dolor severo a la apertura. El examen ecográfico confirma una lesión anecoica en posición ventral compatible con absceso retrobulbar. Durante el examen oral definitivo bajo sedación, se detecta una fístula retrobulbar con la presencia de espigas en su interior. La eliminación de éstas mediante el drenaje del absceso permite la rápida recuperación, al tiempo que se instaura un tratamiento antibiótico con cefalosporinas sistémicas.



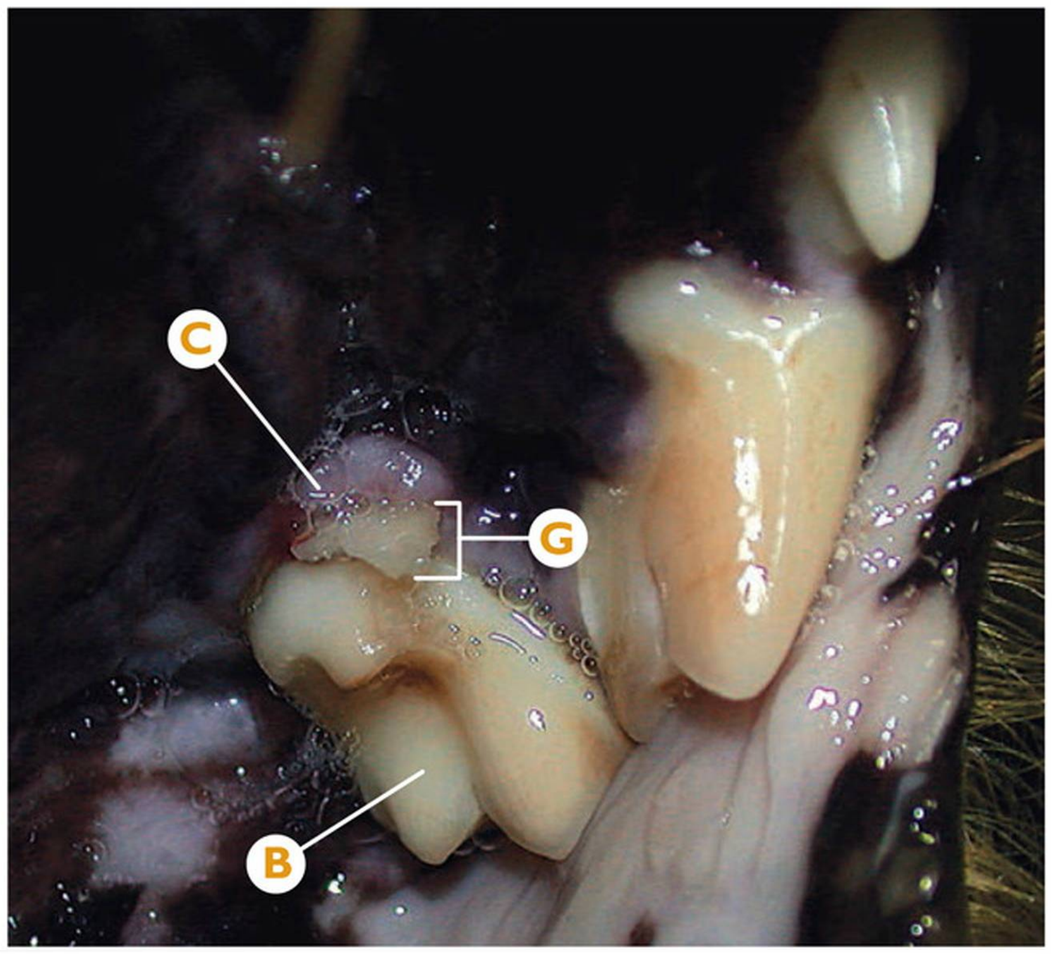

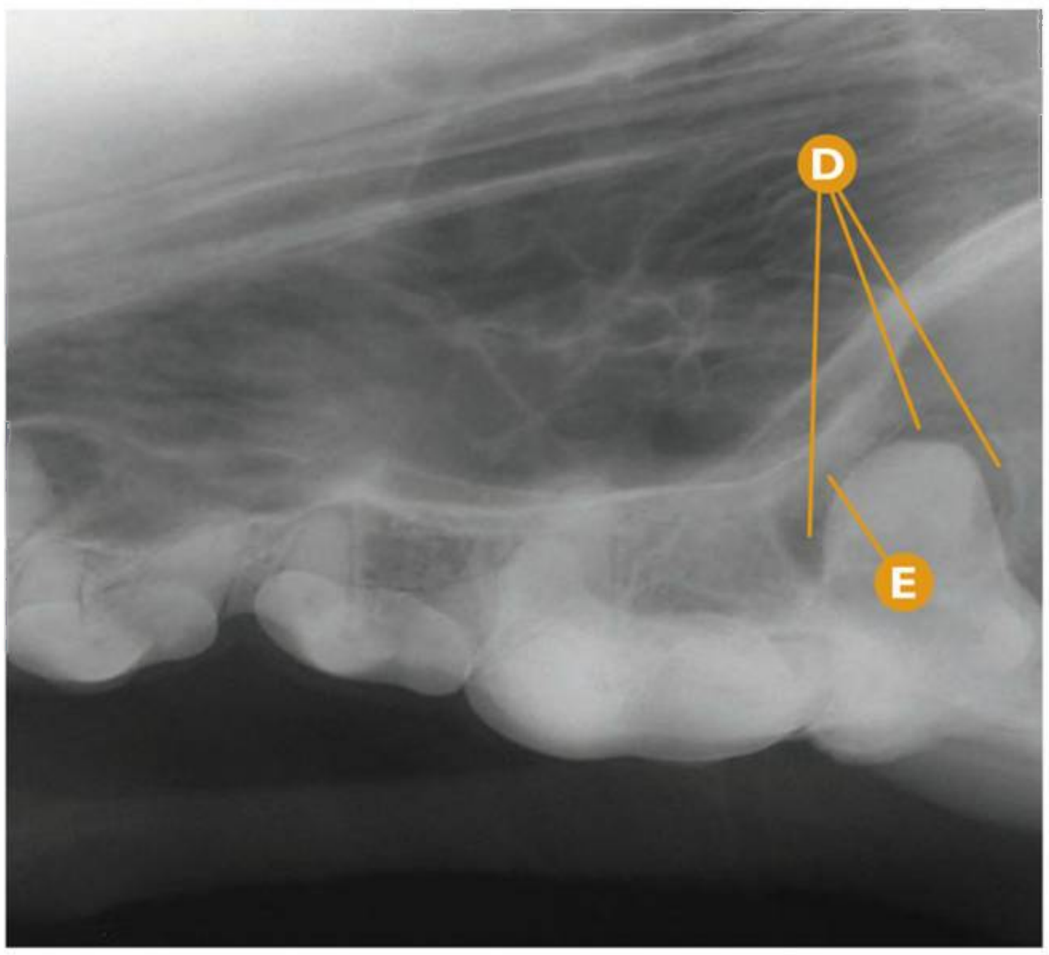

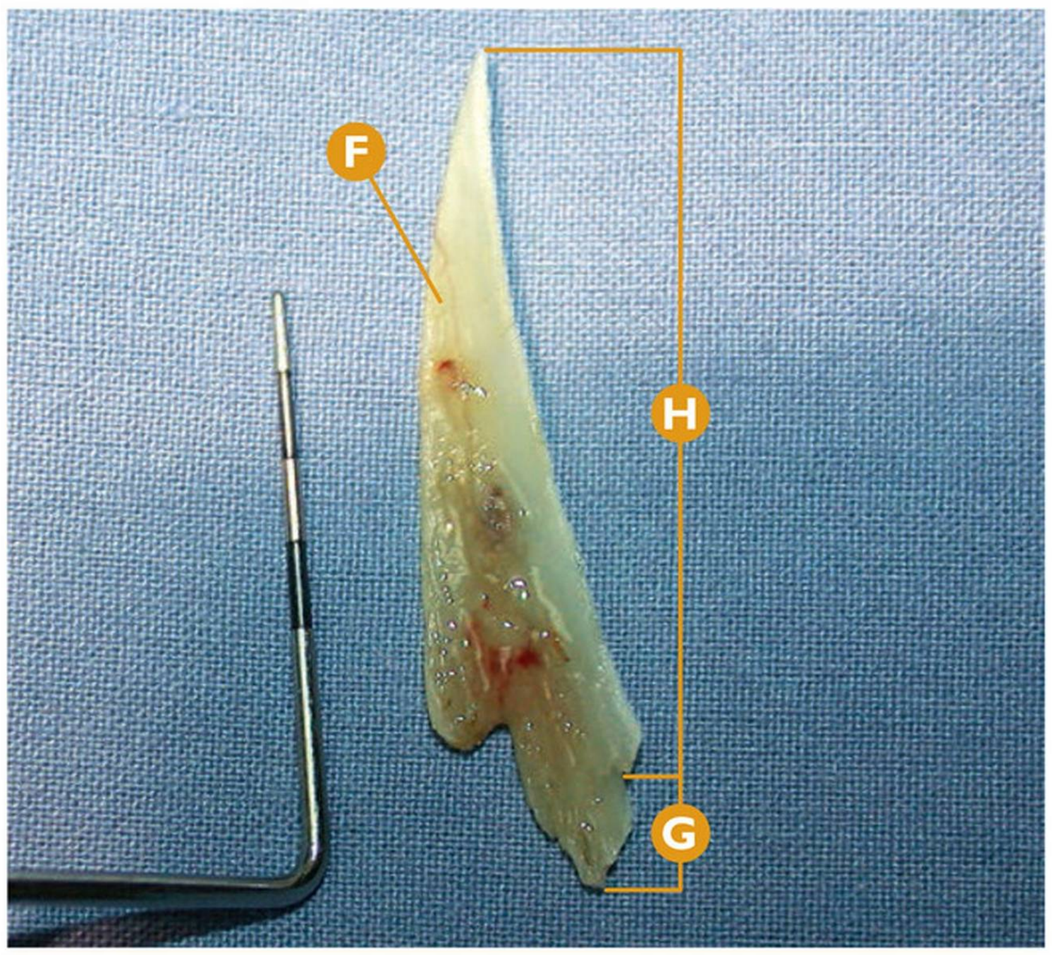

Etiología traumática | **Lesiones en tejidos blandos** | **Cuerpo extraño**

Exoftalmia moderada a severa en ojo izquierdo por cuerpo extraño (hueso de pollo astillado) clavado en el paladar, en la región mesiopalatina del M1maxI (209).

- **A** Detalle de la exoftalmia moderada a severa en ojo izquierdo.
- **B** M1maxI (209).
- **C** Sospecha de cuerpo extraño/tejido dentario por fractura en la región mesiopalatina del M1maxI (209).
- **D** Rx dental: signos radiológicos compatibles con osteolisis severa en la región de la raíz palatina del M1maxI (209).
- **E** Rx dental: signos radiológicos compatibles con aumento de densidad en la zona de la osteolisis (compatible con "densidad hueso").
- **F** Detalle de "hueso de pollo astillado", tras la extracción del paladar.
- **G** Detalle de la zona expuesta dentro de la cavidad oral (3 mm aproximadamente).
- **H** Detalle de la zona introducida dentro de la mucosa y hueso del paladar (30 mm aproximadamente).

Puntos clave del diagnóstico/tratamiento

Como hemos visto en casos anteriores, la realización de un examen oral definitivo bajo sedación o anestesia general es imprescindible para el correcto y estricto diagnóstico de las patologías orales. En esta ocasión, únicamente detectamos una punta de hueso/resto dental, que no es más que "la punta del iceberg". La radiología dental nos da una información relativa del proceso. Tras la extracción del cuerpo extraño, y, especialmente, al observar la forma y tamaño de éste, se justifica tanto el exoftalmos como el dolor severo al abrir la cavidad oral de este paciente. Como es evidente, el M1maxI (209) debe ser también extraído, como indica la radiología dental.

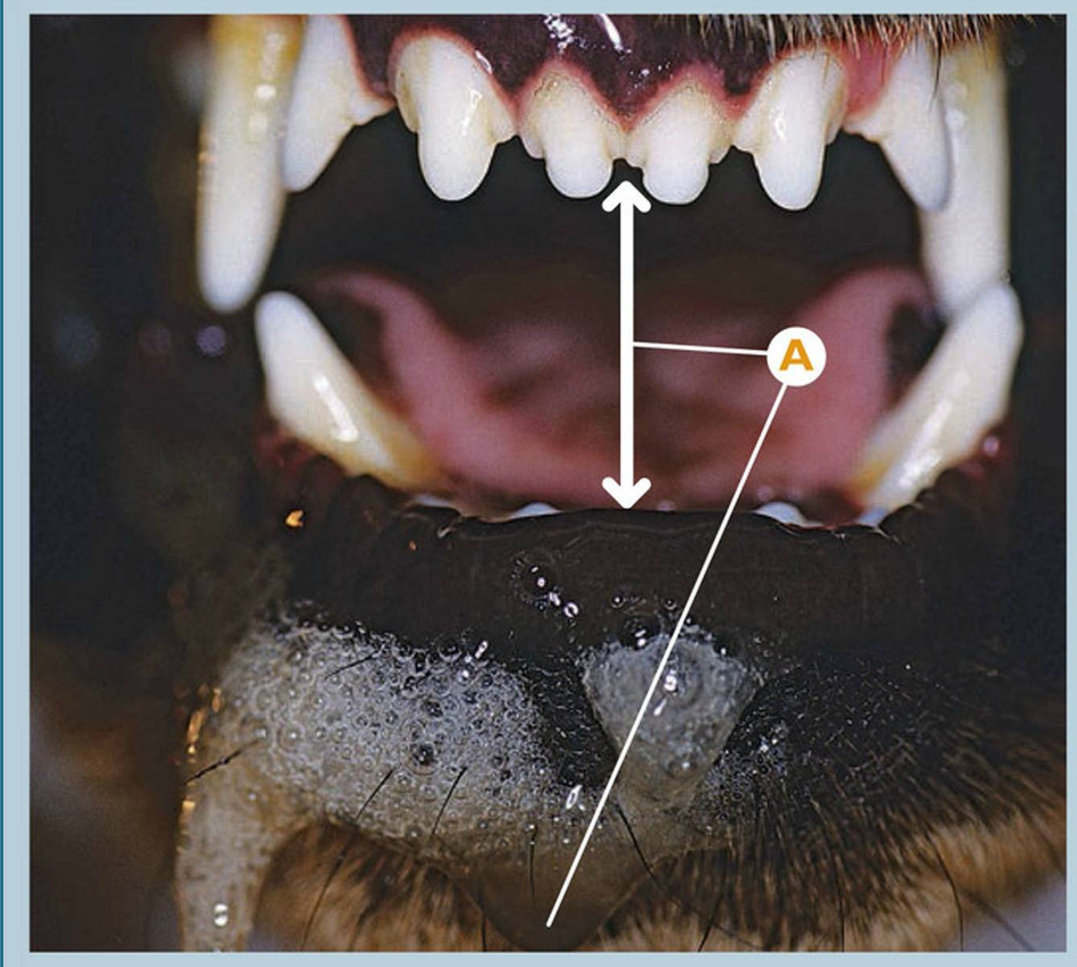

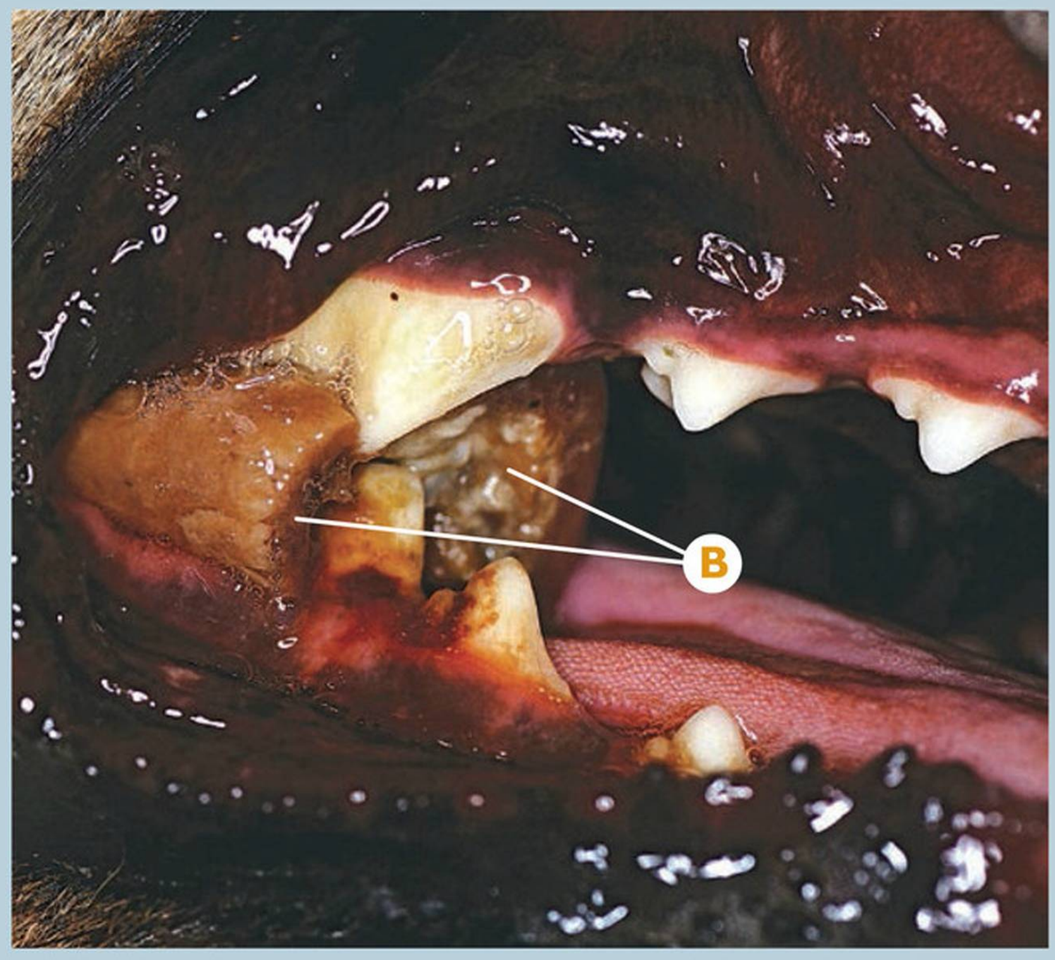

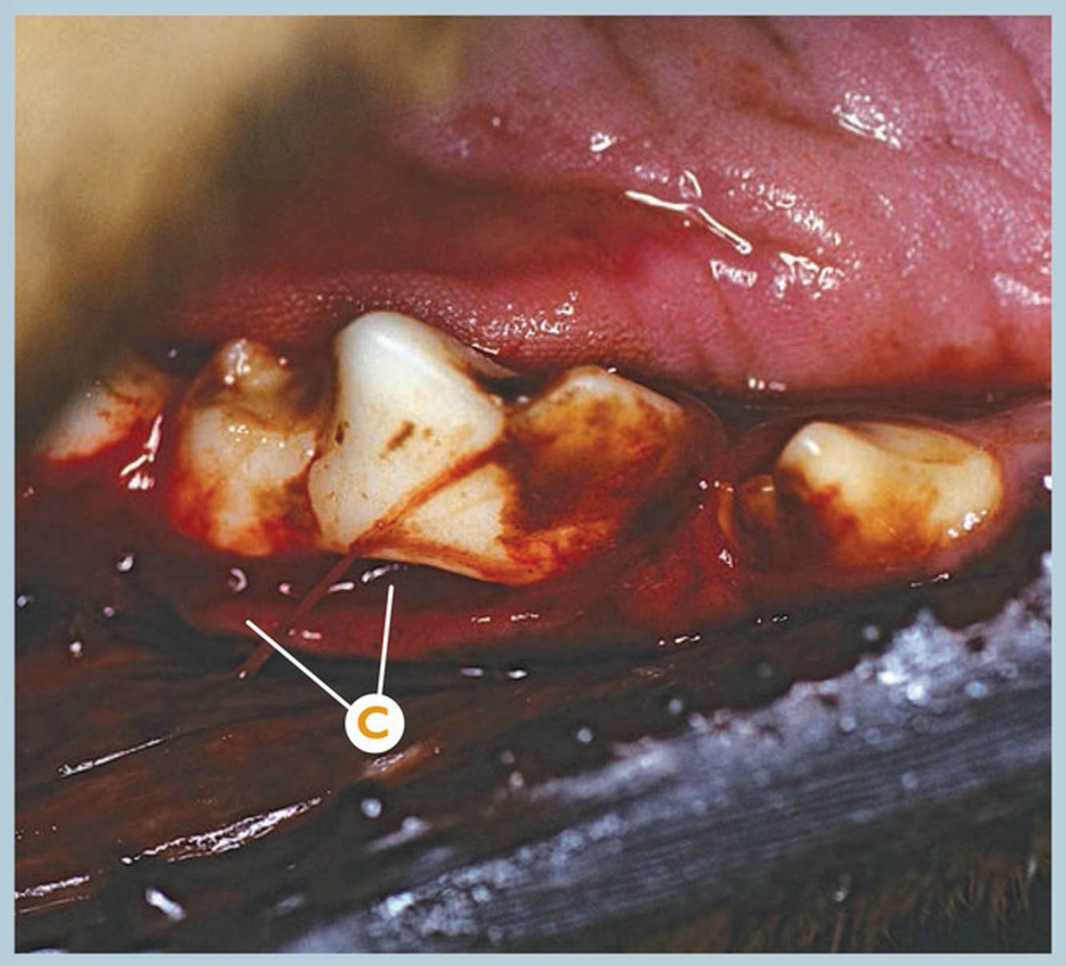

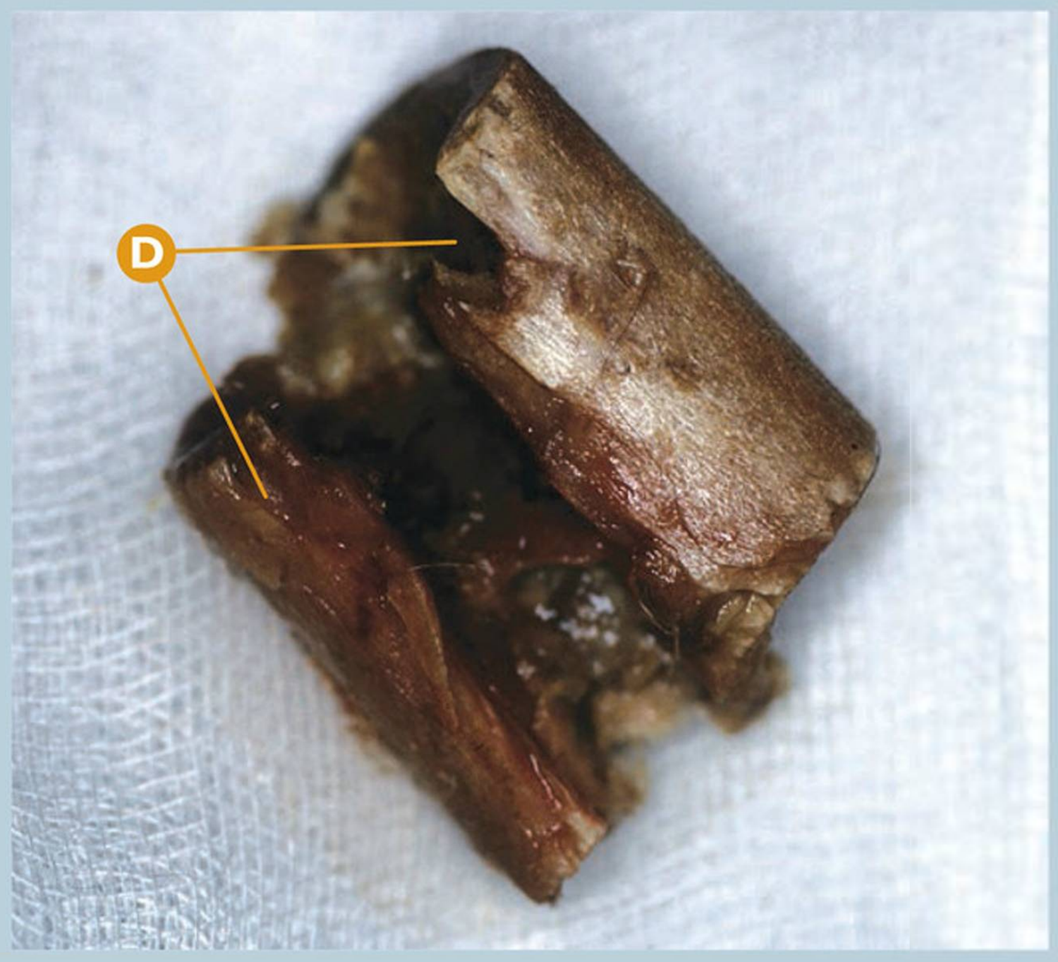

Etiología traumática | **Lesiones en tejidos blandos** | **Cuerpo extraño**

Lesión severa en encía y mucosa del M1mandD (409) así como mucosa lingual por cuerpo extraño (hueso de caña) impactado en M1mandD (409).

A Incapacidad para cerrar la boca del paciente, con dolor a la exploración y sialorrea severa.

B Detección de cuerpo extraño (hueso de caña) impactado sobre el M1mandD (409).

C Detalle de lesiones severas e infección de tejidos blandos regionales, tras la extracción del cuerpo extraño.

D Detalle del cuerpo extraño (hueso de caña), tras su retirada de la cavidad oral.

Puntos clave del diagnóstico/tratamiento

Estos cuerpos extraños frecuentemente se quedan impactados en diferentes regiones al realizar el paciente la masticación de éstos. Si no son detectados durante días, provocan dolor severo en la cavidad oral, avance severo de la enfermedad periodontal e infección regional. El mejor tratamiento es la prevención, mediante la eliminación absoluta de estos potenciales cuerpos extraños de la dieta.

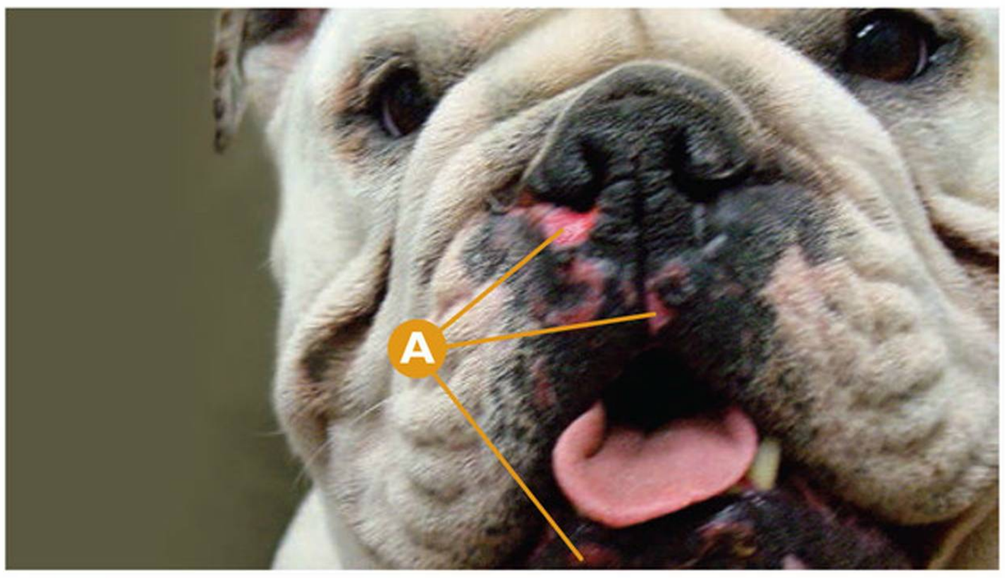

Etiología traumática
Lesiones en tejidos blandos
Dermatitis traumática

Dermatitis traumática.

A Úlceras y erosiones en área perioral rostral.

Puntos clave del diagnóstico/tratamiento

Lesiones ulcerativas traumáticas en el plano rostral de un Bulldog. La anamnesis es pieza fundamental en el protocolo de diagnóstico de enfermedades cutáneas. En este caso, el problema apareció en un animal joven clínicamente sano tras haber estado jugando con una botella de plástico. Dentro de los diagnósticos diferenciales se debe incluir la posibilidad de lesiones traumáticas. Es importante descartar la existencia de infección a través de una citología. En este caso, se observó la presencia de bacterias cocoides en el interior de neutrófilos, por lo que se aplicó un tratamiento antibiótico tópico para controlar la infección.

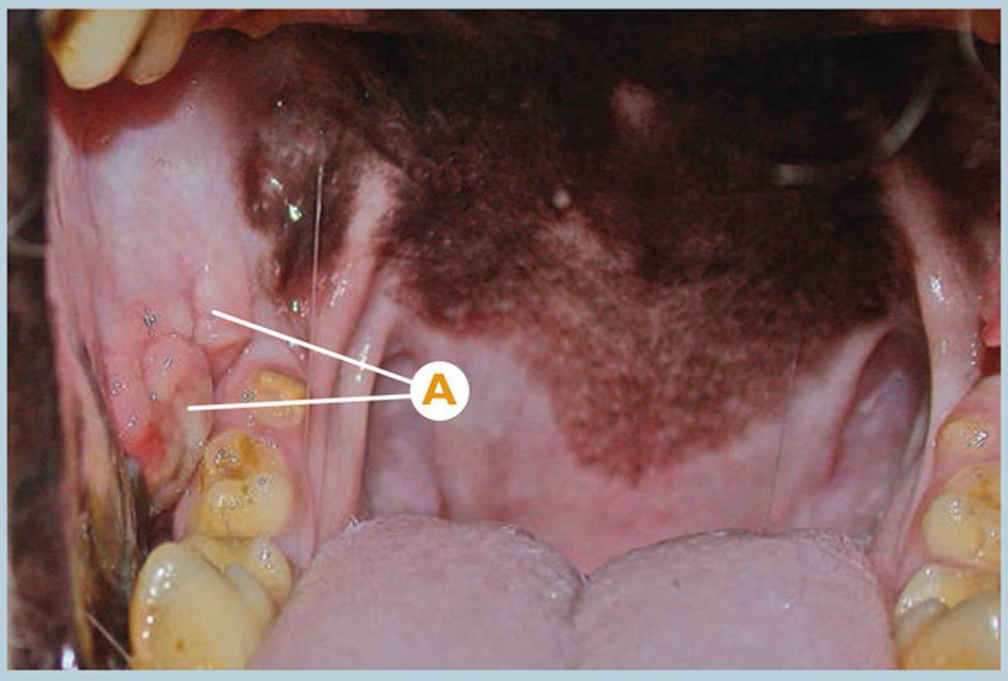

Etiología traumática
Lesiones en tejidos blandos
Hiperplasia traumática

Hiperplasia traumática o lesión en mucosa vestibular al M2mandD (410) y M3mandD (411) por automordida (confirmado histopatológicamente).

A Lesión en mucosa vestibular al M2mandD (410) y M3mandD (411) por automordida.

Puntos clave del diagnóstico/tratamiento

Las lesiones de automordida son relativamente frecuentes y de buen pronóstico. Etiologías como maloclusiones, traumas, enfermedad periodontal... o una combinación de varias causas pueden provocar que al realizar la oclusión dental se produzcan estas lesiones, especialmente en la mucosa vestibular y distal de la cavidad oral.

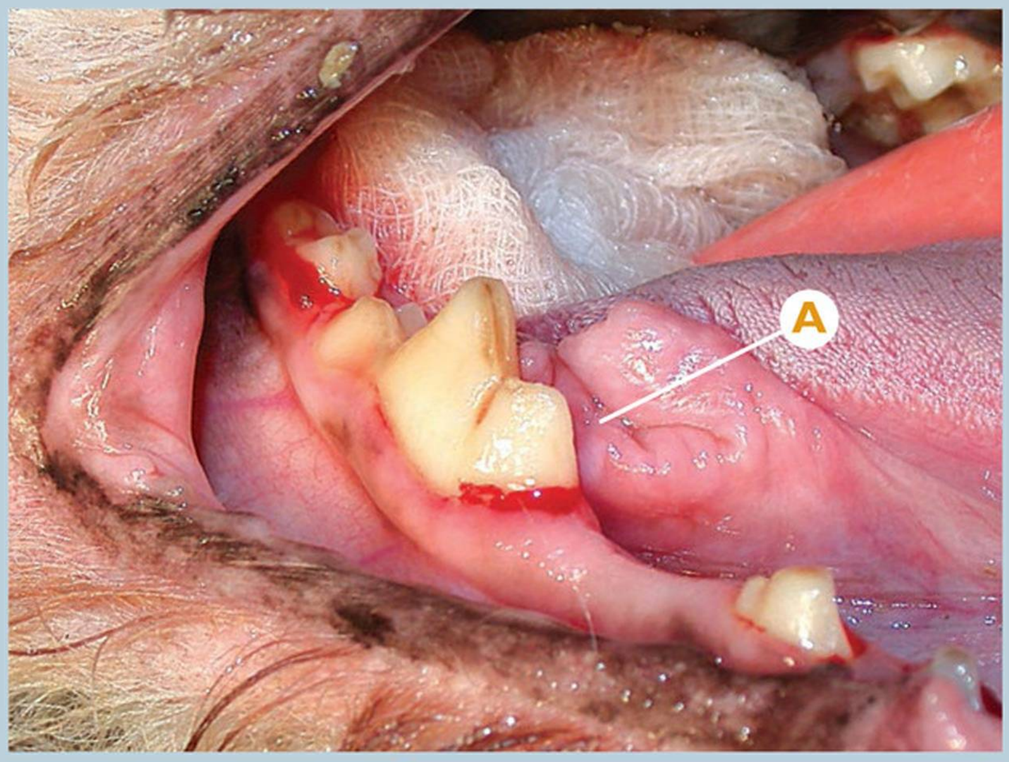

Etiología traumática
Lesiones en tejidos blandos
Hiperplasia traumática

Hiperplasia traumática o lesión en mucosa sublingual lingual a M1mandD (409) por automordida.

A Lesión en mucosa sublingual lingual a M1mandD (409) por automordida.

Puntos clave del diagnóstico/tratamiento

Esta lesión de automordida es un hallazgo casual durante un tratamiento periodontal rutinario. El diagnóstico diferencial debe estar basado en la existencia de una ránula, cuerpo extraño o neoplasia. La lesión se produce cuando tiene lugar la oclusión del M1mandD (409). El proceso tiene un buen pronóstico.

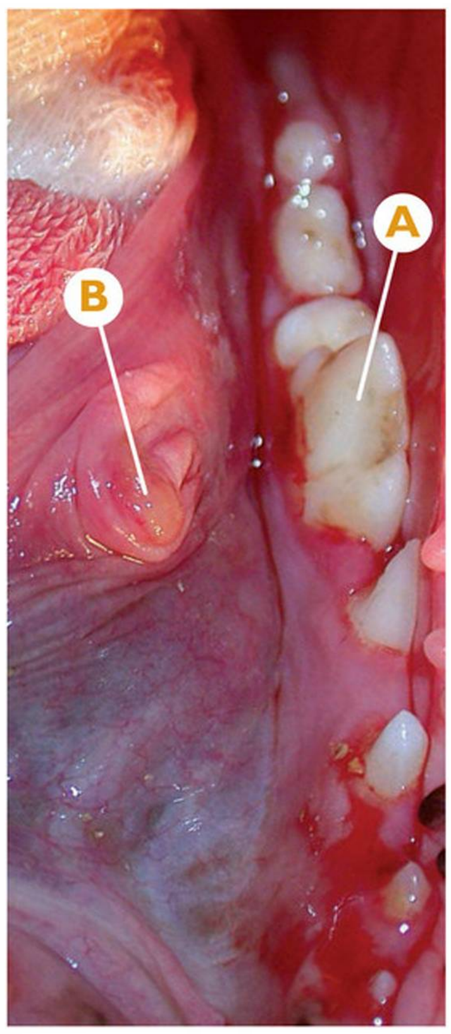

Etiología traumática
Lesiones en tejidos blandos
Hiperplasia traumática

Hiperplasia traumática o lesión en mucosa sublingual, lingual a M1mandl (309), por automordida.

A M1mandl (309).

B Lesión en mucosa sublingual, lingual a M1mandl (309), por automordida.

Puntos clave del diagnóstico/tratamiento

Esta lesión es relativamente frecuente, no provocando en la mayoría de las ocasiones más síntomas que los típicos de una lesión en tejido blando. La corrección de la oclusión para la prevención de la patología es complicada. Realizar una biopsia para confirmar el diagnóstico así como valorar su evolución en el tiempo está enérgicamente recomendado.

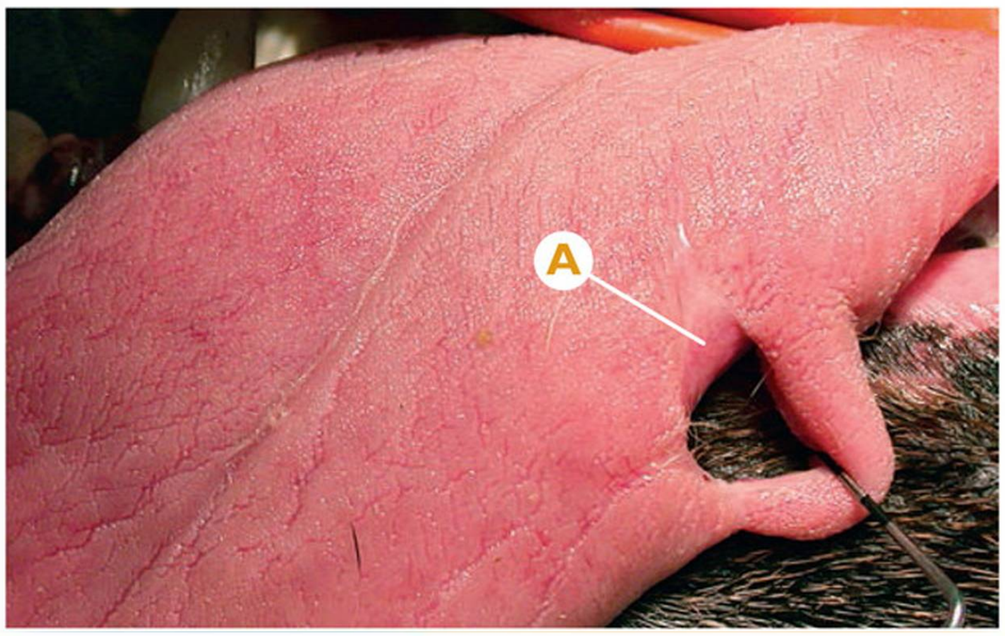

Etiología traumática | **Lesiones en tejidos blandos** / **Lesiones linguales**

Secuelas de laceración antigua en lengua.

A Tejido de cicatrización por laceración antigua.

Puntos clave del diagnóstico/tratamiento

Las laceraciones en la lengua son relativamente frecuentes, aunque en aquellas ocasiones en las que tienen un tamaño pequeño y no provocan sintomatología, suelen ser detectadas como hallazgos macroscópicos durante el examen definitivo, bajo anestesia, para la resolución de otras patologías orales o dentales.

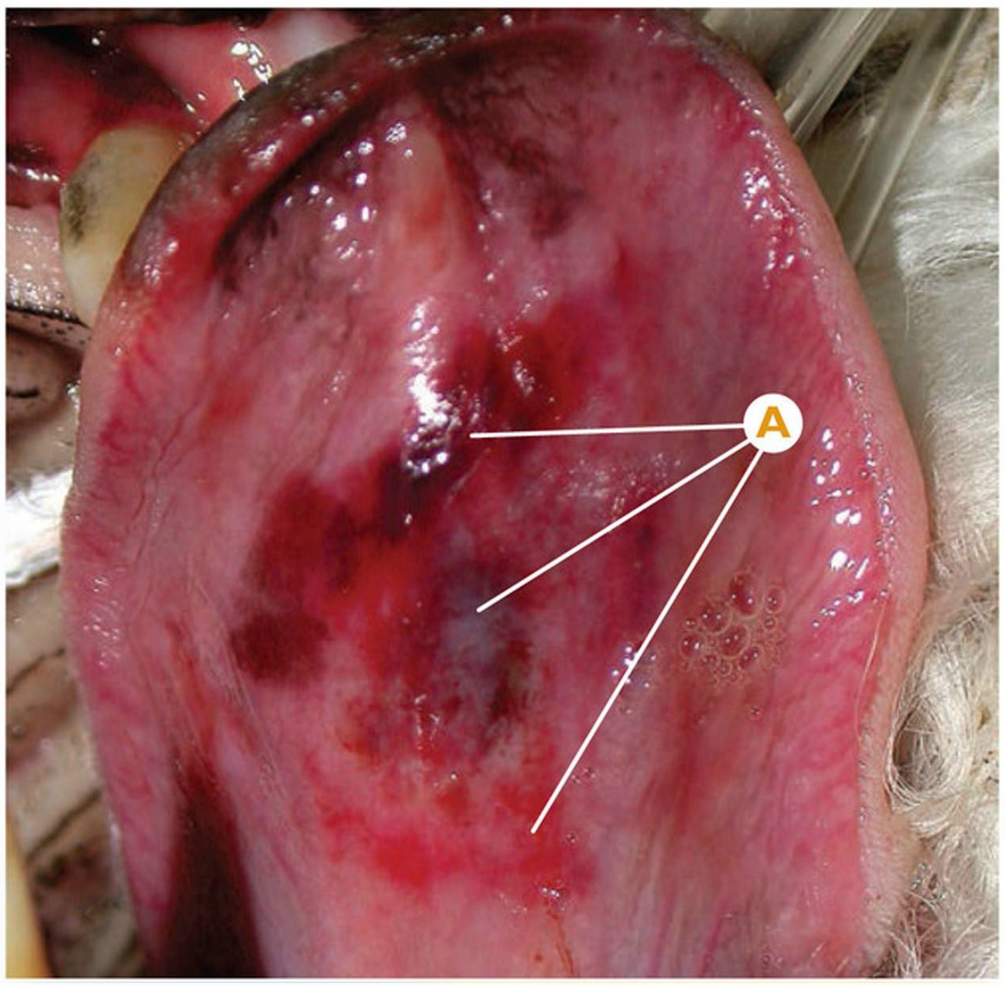

Etiología traumática | **Lesiones en tejidos blandos** / **Lesiones linguales**

Hematoma por traumatismo reciente en superficie ventral de lengua.

A Hematoma por traumatismo en la lengua.

Puntos clave del diagnóstico/tratamiento

Los hematomas en la lengua son especialmente patentes en su superficie ventral, sea por trauma en la lengua propiamente dicho, o por traumatismo en la cavidad oral. En este caso tan sólo debemos determinar la causa y evitarla si se trata de un trauma constante y repetido.

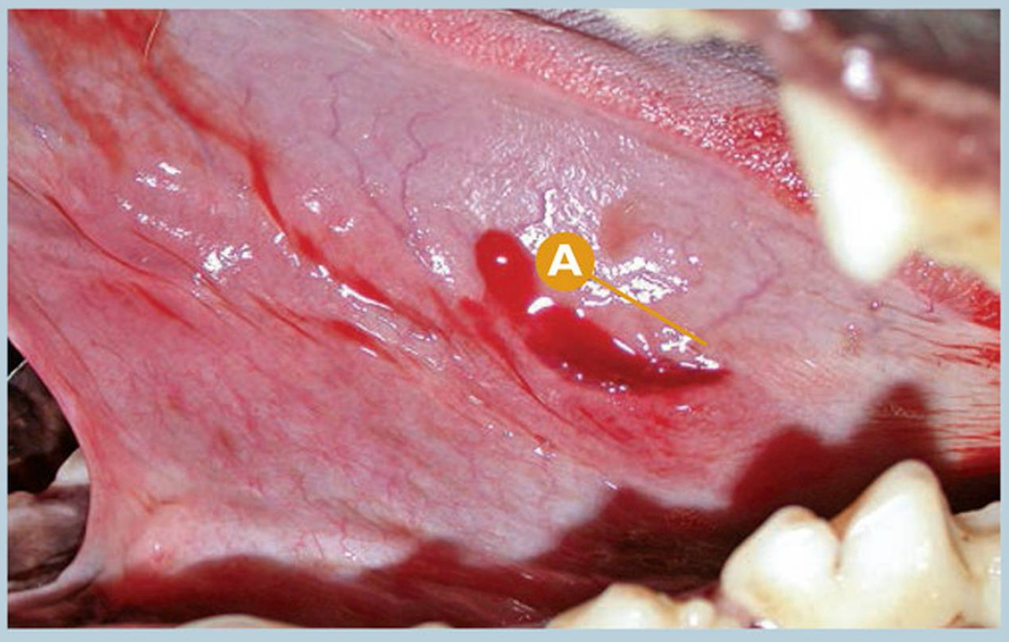



Etiología traumática | **Lesiones en tejidos blandos** / **Lesiones linguales**

Laceración en superficie ventral de lengua por cuerpo extraño.

A Laceración con trayecto fistuloso en superficie ventral de lengua.

B Detalle del cuerpo extraño (sección de espiga).

Puntos clave del diagnóstico/tratamiento

Los cuerpos extraños pueden introducirse en diferentes regiones de la cavidad oral provocando heridas y trayectos fistulosos, así como sintomatología muy diversa dependiendo de la localización. En este caso clínico, manifestaba únicamente movimientos anómalos espontáneos de la lengua. El tratamiento debe incluir la eliminación de la causa, un cuerpo extraño en esta ocasión.



Etiología traumática

Lesiones en tejidos blandos

Lesiones linguales

Laceración en superficie ventral de lengua por oclusión del Cmandl (304) fracturado.

- **A** Fractura complicada de corona y raíz del Cmandl (304), reciente.
- **B** Borde cortante del esmalte fracturado de la cúspide del Cmandl (304).
- **C** Laceración en superficie ventral de lengua por el borde cortante del esmalte del Cmandl (304).

Puntos clave del diagnóstico/tratamiento

En ocasiones, las fracturas dentales dejan tras de sí, bordes cortantes que pueden provocar lesiones en tejidos duros y blandos. En este caso clínico, el borde cortante del esmalte de la cúspide de la fractura complicada de corona y raíz del Cmandl (304) provoca una herida ventral en la lengua; ésta se producirá probablemente durante el jadeo del animal, al descansar la lengua sobre este diente.

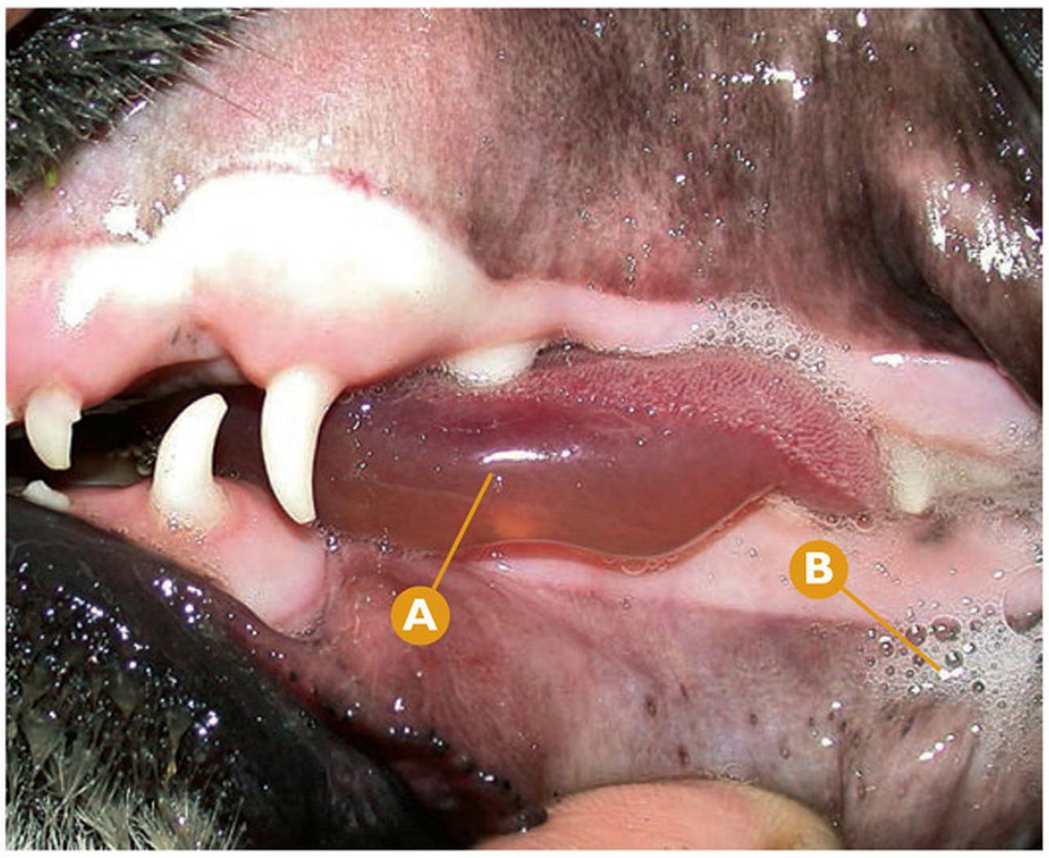

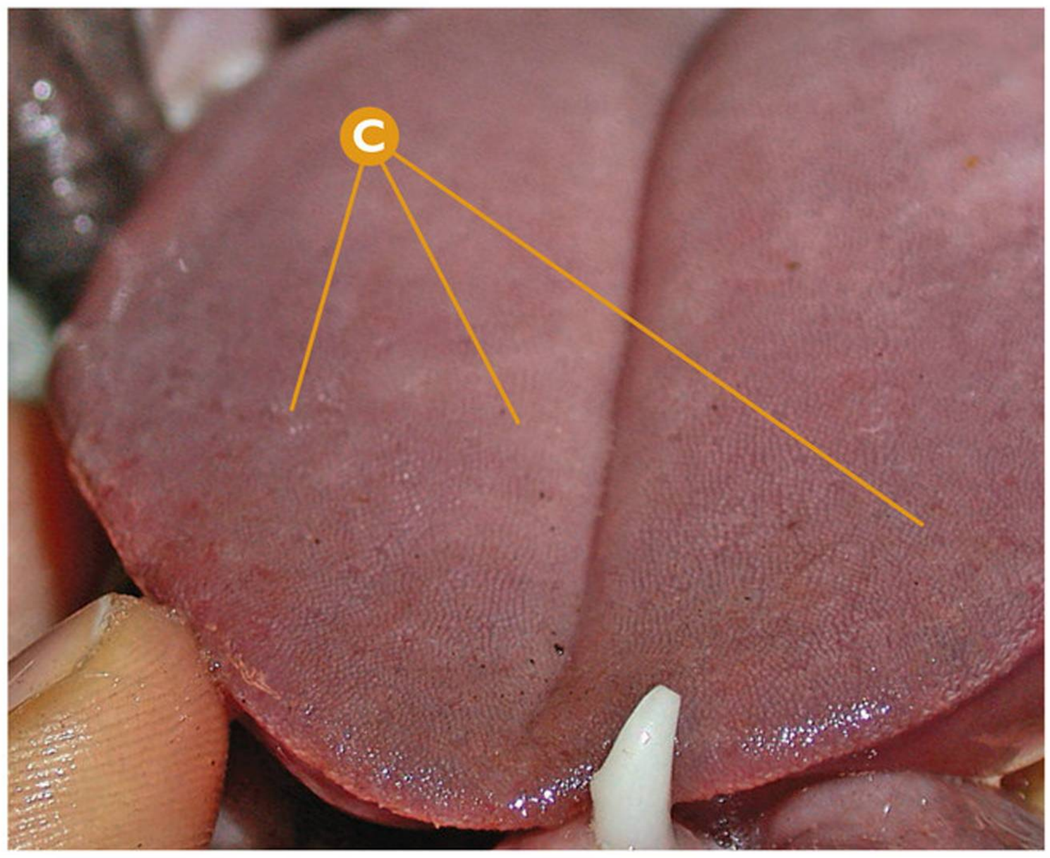

Etiología traumática | **Lesiones en tejidos blandos** | **Lesiones linguales**

Edema y glositis por sospecha de contacto con *Thaumatopea pytocampa* (oruga procesionaria del pino), en un cachorro.

- A Detalle del edema sublingual por sospecha de contacto con una oruga procesionaria.
- B Detalle de la sialorrea moderada-severa.
- C Glositis por contacto con la oruga, con decoloración en su superficie dorsal.

Puntos clave del diagnóstico/tratamiento

La *Thaumatopea pytocampa* (oruga procesionaria del pino) es la oruga que más patologías de este tipo produce en la Península Ibérica. Al contactar las mucosas con ella, se produce una liberación de histamina, provocando edema e inflamación de labios, lengua y cavidad oral en general, provocando dolor, babeo y anorexia en el paciente. Las mayores complicaciones se producen cuando este contacto se produce en las regiones distales de cavidad oral y orofaringe, comprometiendo seriamente la vida del animal, si se produce un edema de glotis.

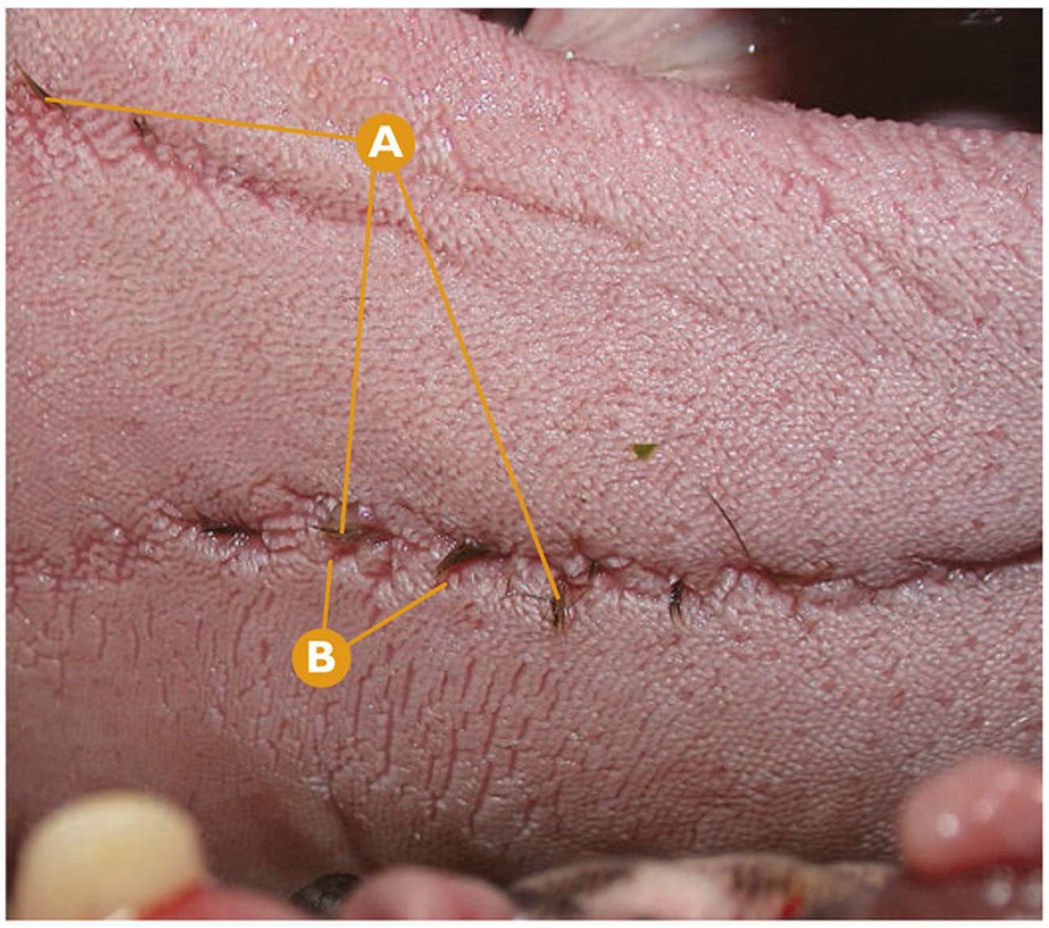



Etiología traumática | **Lesiones en tejidos blandos** | **Lesiones linguales**

Impactación de pelo en la superficie dorsal lingual.

- A Impactación de pelo en la superficie de la lengua.
- B Ulceración ligera de la mucosa lingual.
- C Detalle de la impactación de pelo, con inflamación ligera regional.

Puntos clave del diagnóstico/tratamiento

La impactación de pelo en la superficie lingual se produce, frecuentemente, en los pacientes que realizan un exceso de lamido de las extremidades y otras regiones provocado por etiologías diversas (alergias alimentarias, picaduras de insectos o parásitos, entre otras). Este proceso provoca inflamaciones ligeras a moderadas localmente, normalmente sin sintomatología clínica, siendo éste un hallazgo casual.



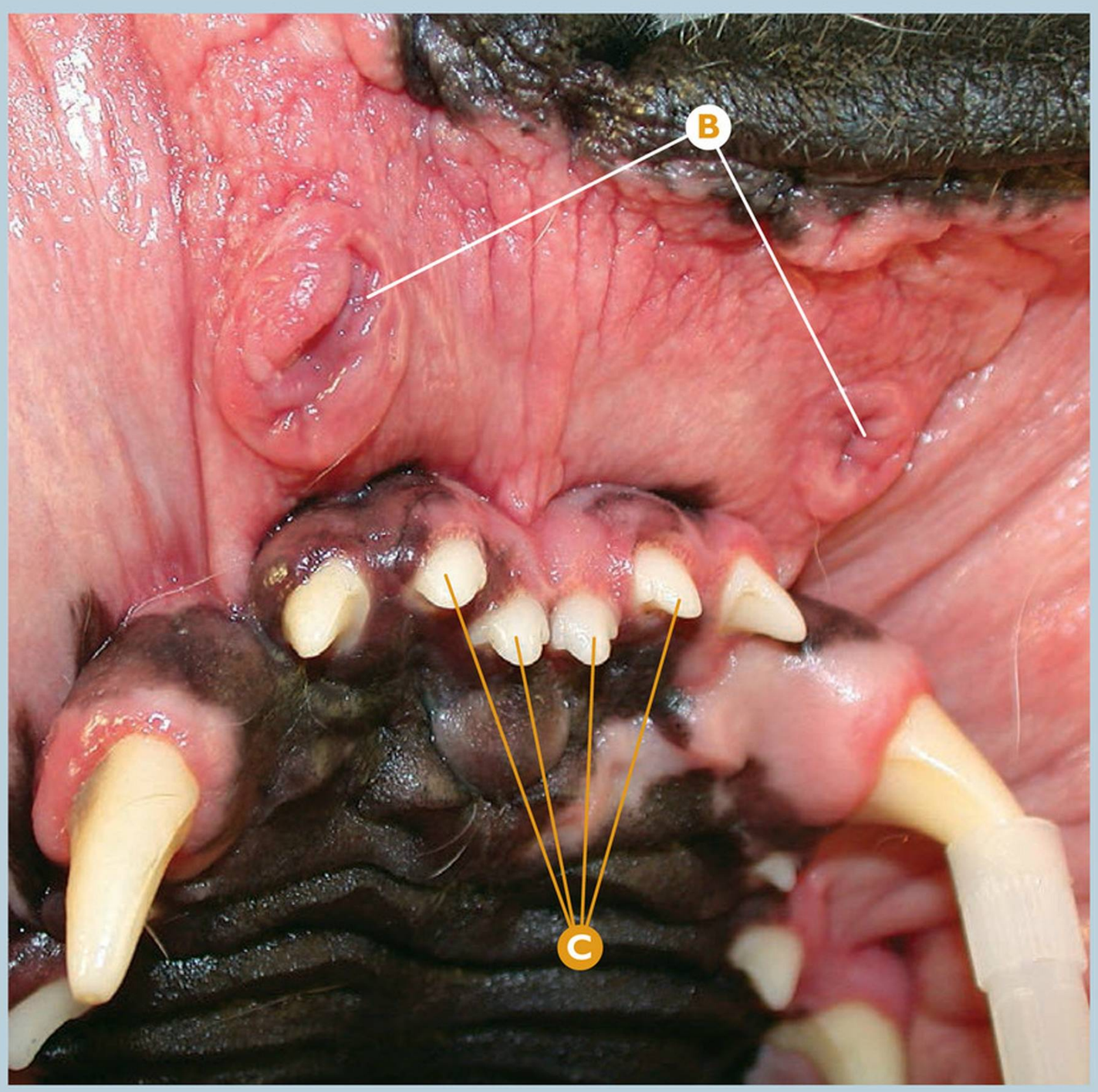

Etiología traumática

Lesiones en tejidos blandos

Lesiones por oclusión/maloclusión

Lesión ulcerada en mucosa rostral al CmaxD (104) y Cmaxl (204), por oclusión de sus homólogos inferiores.

A Lesión típica en razas braquicéfalas.

B Ulceras moderadas-severas por oclusión de los caninos inferiores.

C Falta de alineación de los incisivos superiores.

Puntos clave del diagnóstico / tratamiento

Las lesiones en tejidos blandos son relativamente frecuentes, destacando este tipo de lesiones en mucosa por oclusión de caninos en las razas braquicéfalas. El tratamiento consiste en eliminar la causa, mediante tratamiento ortodóncico o bien mediante la reducción de las coronas de los caninos inferiores (pulpectomía parcial coronal).



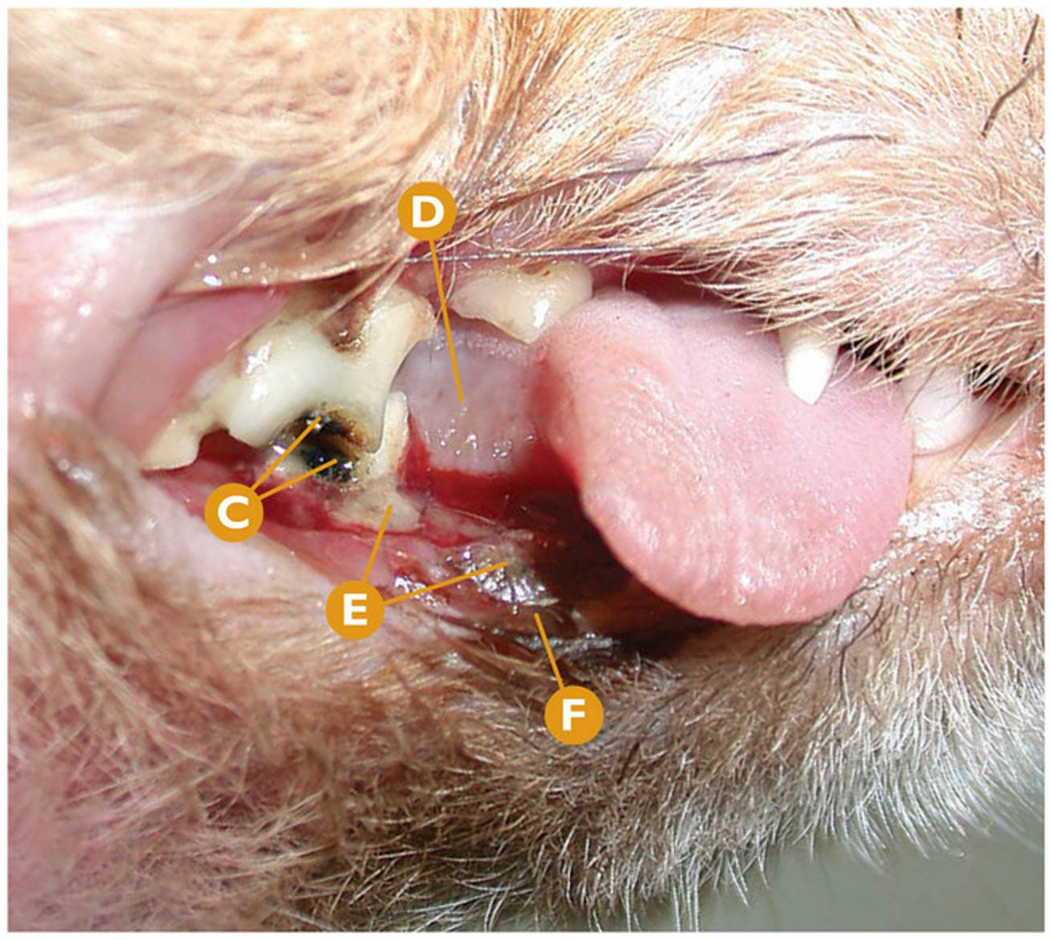

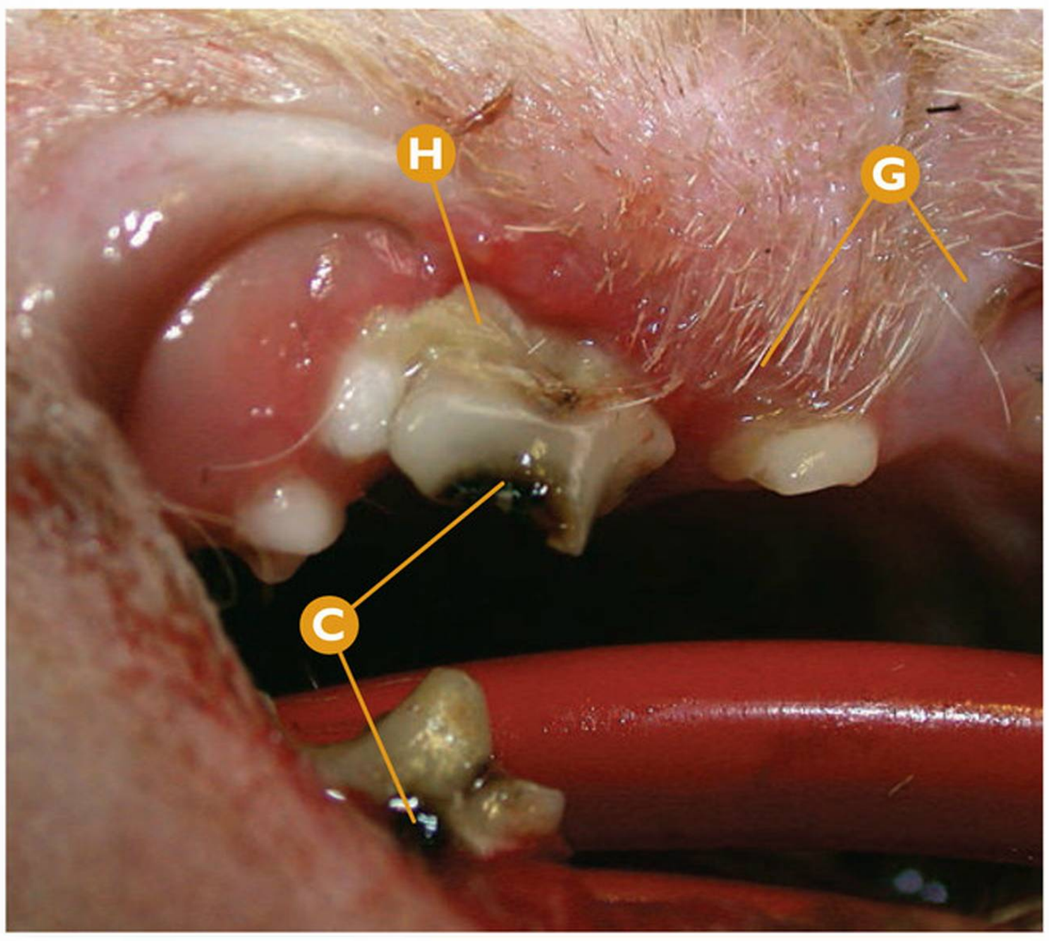

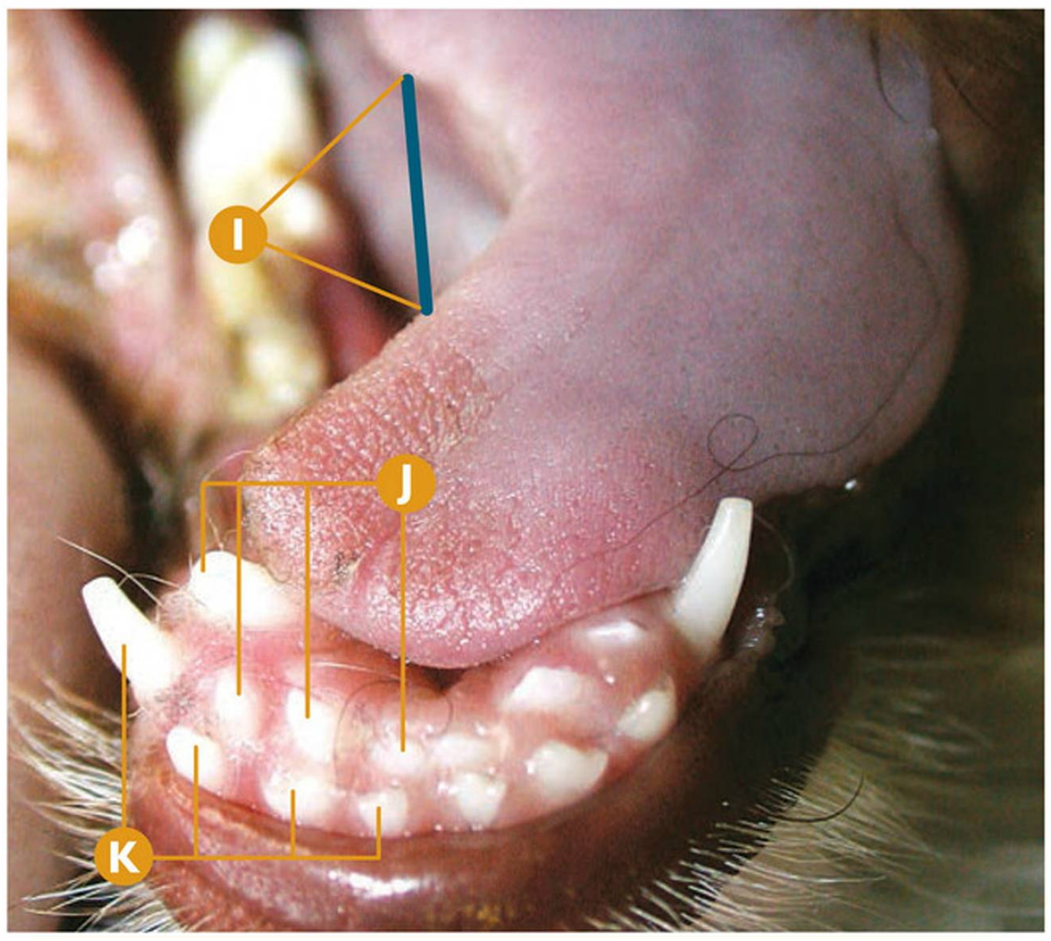

Etiología traumática | **Lesiones en tejidos blandos** | **Quemaduras por cable eléctrico**

Quemaduras por cable eléctrico, provocando lesiones en tejidos blandos y osteomielitis focales en un cachorro (confirmado histopatológicamente).

- **A** Lesión en labio superior derecho con pérdida de tejido blando por quemadura al morder un cable eléctrico.
- **B** Desviación lateral derecha severa de la lengua por pérdida de tejido en la región lateral derecha de ésta.
- **C** Detalle de las señales de la quemadura en P3maxD deciduo (507) y P4mandD deciduo (808).
- **D** Ausencia de tejido en la región lateral derecha de la lengua.
- **E** Osteomielitis en la región mesial del P4mandD deciduo (808).
- **F** Defecto de tejido moderado en el labio inferior derecho.
- **G** Detalle del defecto de tejido severo en el labio superior derecho.
- **H** Detalle de la osteomielitis focal en la región radicular del P3maxD deciduo (507).
- **I** Detalle del defecto severo de tejido en la región lateral derecha de la lengua.
- **J** De derecha a izquierda: I1mandD (401), I2mandD (402), I3mandD (403) y CmandD (404).
- **K** De derecha a izquierda: todos deciduos: I1mandD (801), I2mandD (802), I3mandD (803) y CmandD (804).

Puntos clave del diagnóstico/tratamiento

Las lesiones en tejidos duros, y especialmente en blandos, son frecuentes en animales jóvenes tras morder un cable eléctrico y recibir una descarga. Esta descarga provoca lesiones en tejidos blandos severos, con destrucción y necrosis de este tejido, así como necrosis y osteomielitis posterior del tejido óseo. Si estas lesiones son severas pueden provocar lesiones irreversibles con alteración de ligera a severa de la funcionalidad de la cavidad oral.

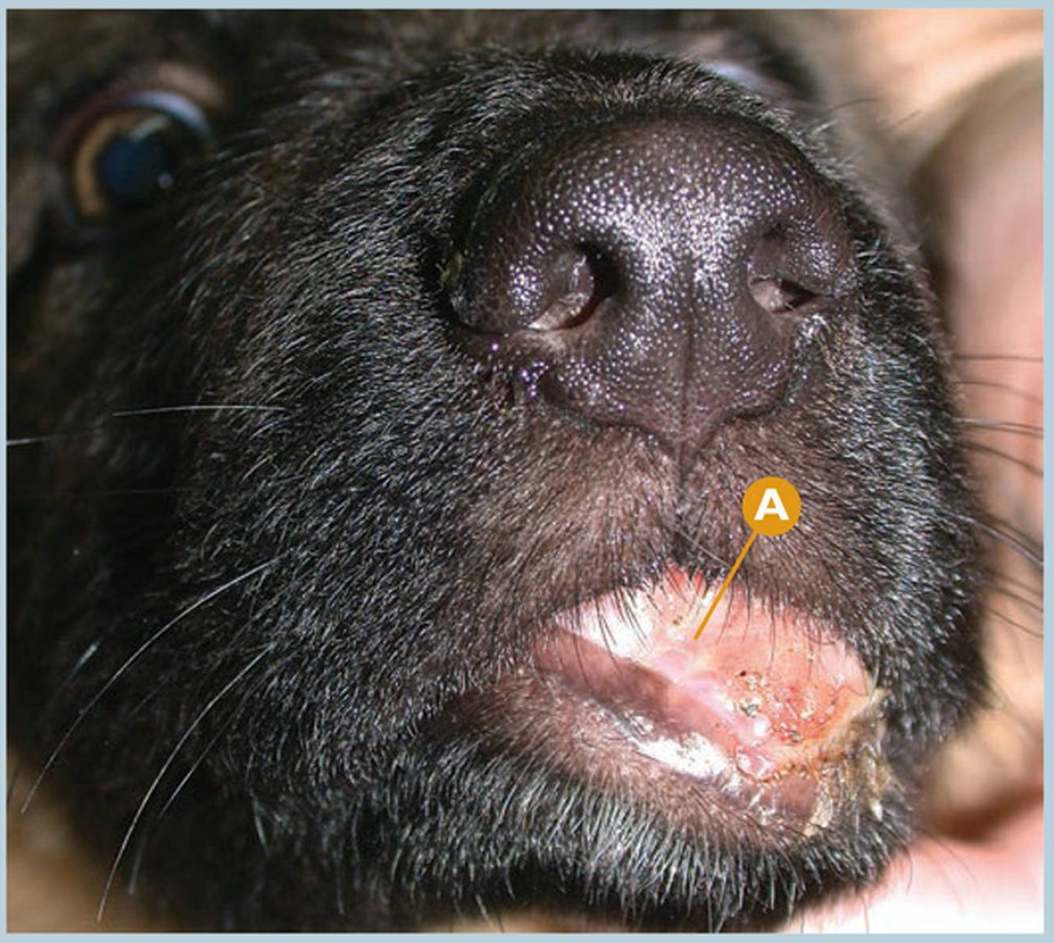

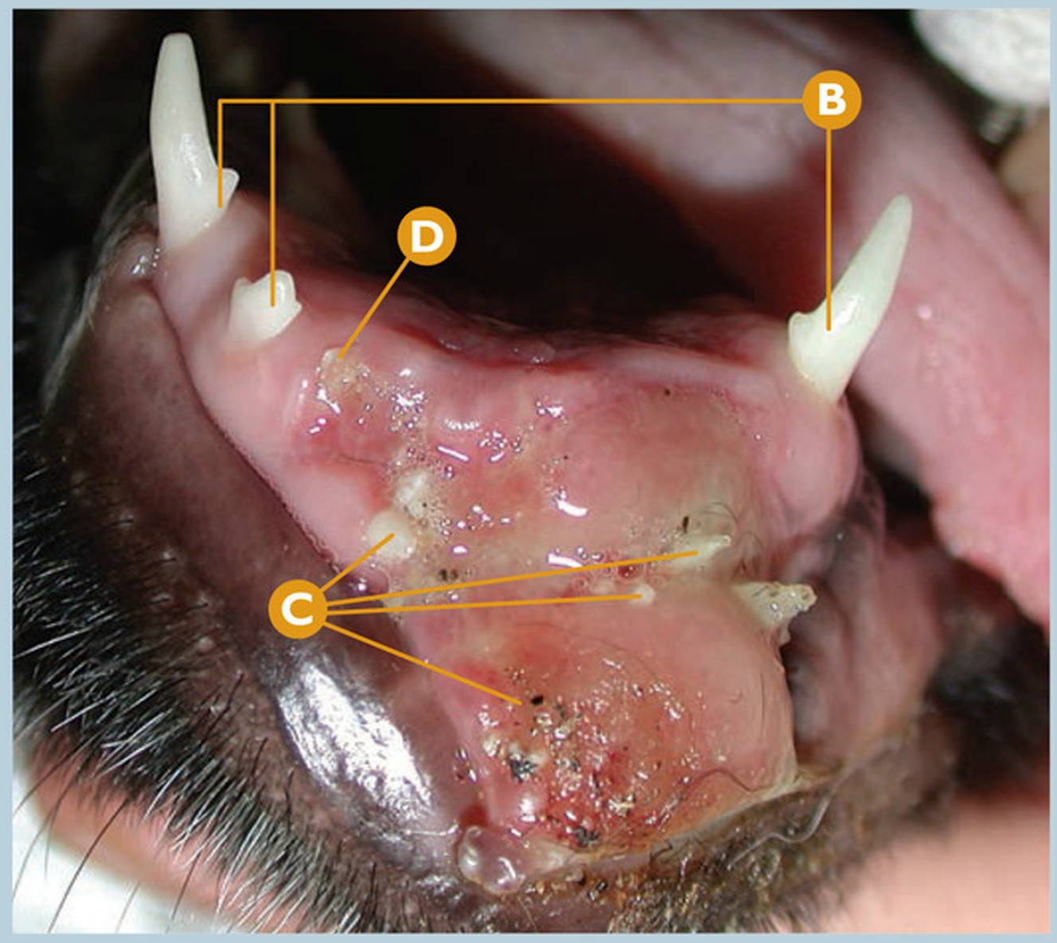

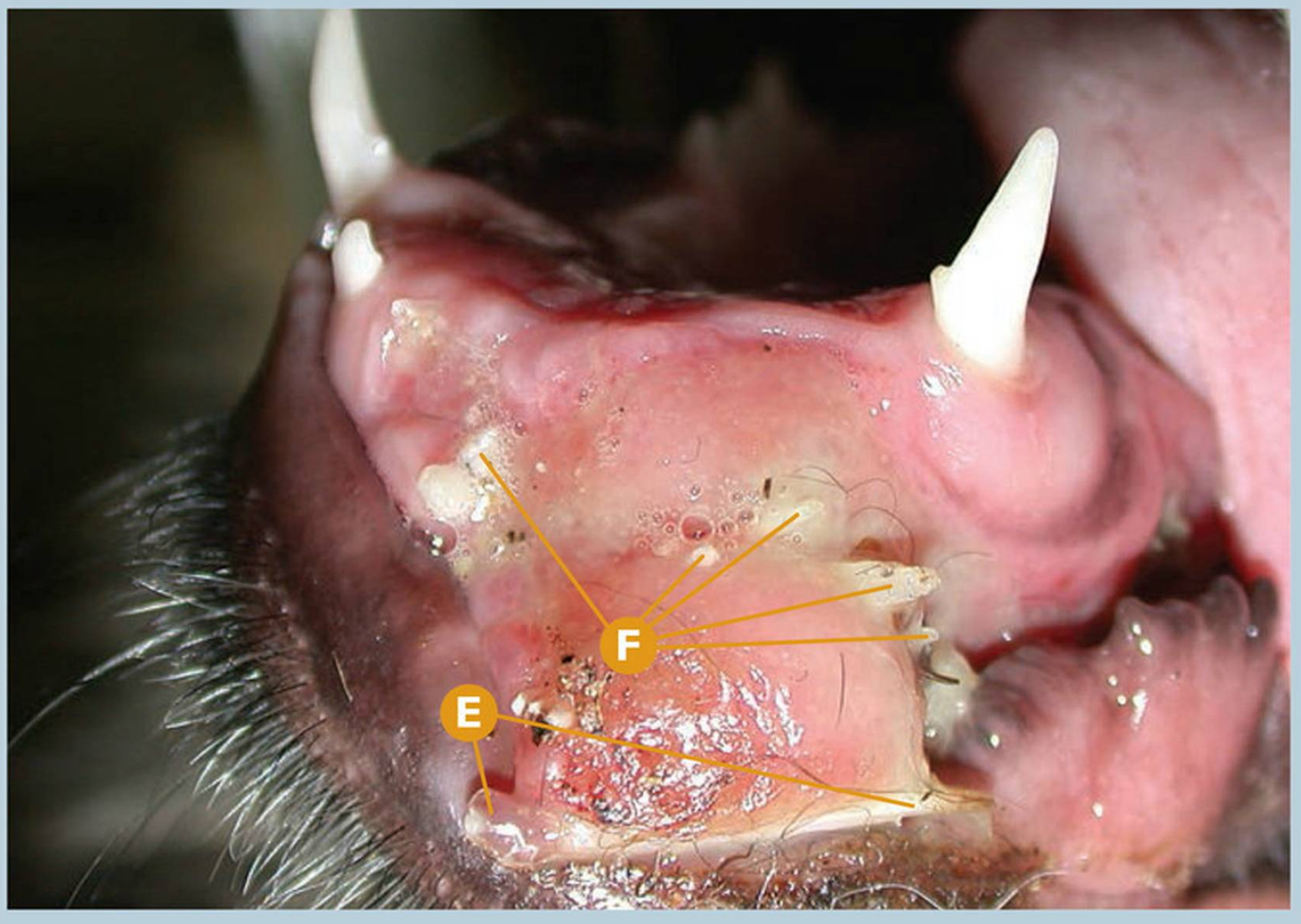

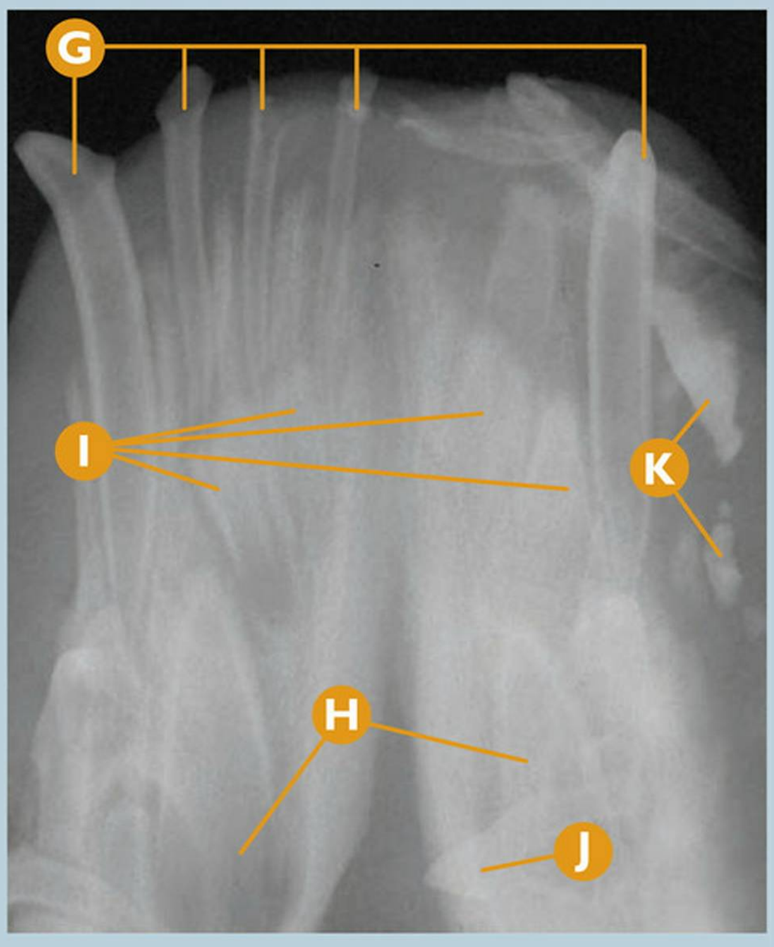

Etiología traumática | **Lesiones en tejidos blandos** | **Trauma por mordida externa**

Traumatismo provocado por un mordisco en región incisal inferior; cachorro.

- **A** Lesión e inflamación en región incisal inferior en un cachorro a consecuencia de un mordisco de otro perro hace 5 días.
- **B** De derecha a izquierda: CmandI deciduo (704), I3mandD deciduo (803), y CmandD deciduo (804).
- **C** Lesión traumática inflamada y avulsión de diferentes dientes decíduos.
- **D** Fractura complicada de corona y raíz del I2mandD deciduo (802).
- **E** Incisivo deciduo no identificado avulsionado.
- **F** Resto de tejido dental y óseo sin identificar.
- **G** Rx dental: (de derecha a izquierda) signos radiológicos compatibles con CmandI deciduo (704), I1mandD deciduo (801), I2mandD deciduo (802), I3mandD deciduo (803), y CmandD deciduo (804).
- **H** Rx dental: signos radiológicos compatibles con germen dentario de los caninos inferiores definitivos.
- **I** Rx dental: signos radiológicos compatibles con germen dentario de los incisivos inferiores definitivos.
- **J** Rx dental: signos radiológicos compatibles con P2mandI deciduo (706) avulsionado.
- **K** Rx dental: signos radiológicos compatibles con piedra-arena (confirmado durante la cirugía).

Puntos clave del diagnóstico/tratamiento

El traumatismo de la cavidad oral de los animales menores de cuatro meses, puede llevar consigo la avulsión de dientes deciduos sin tener ninguna repercusión en su vida adulta. Sin embargo, estas lesiones traumáticas pueden alterar el desarrollo fisiológico de los dientes permanentes. Los pasos a seguir como tratamiento seran la eliminación del tejido blando afectado e infectado, la extracción de los dientes deciduos involucrados en la lesión, así como aquellos fracturados, y seguir de cerca la evolución del desarrollo de los dientes permanentes.

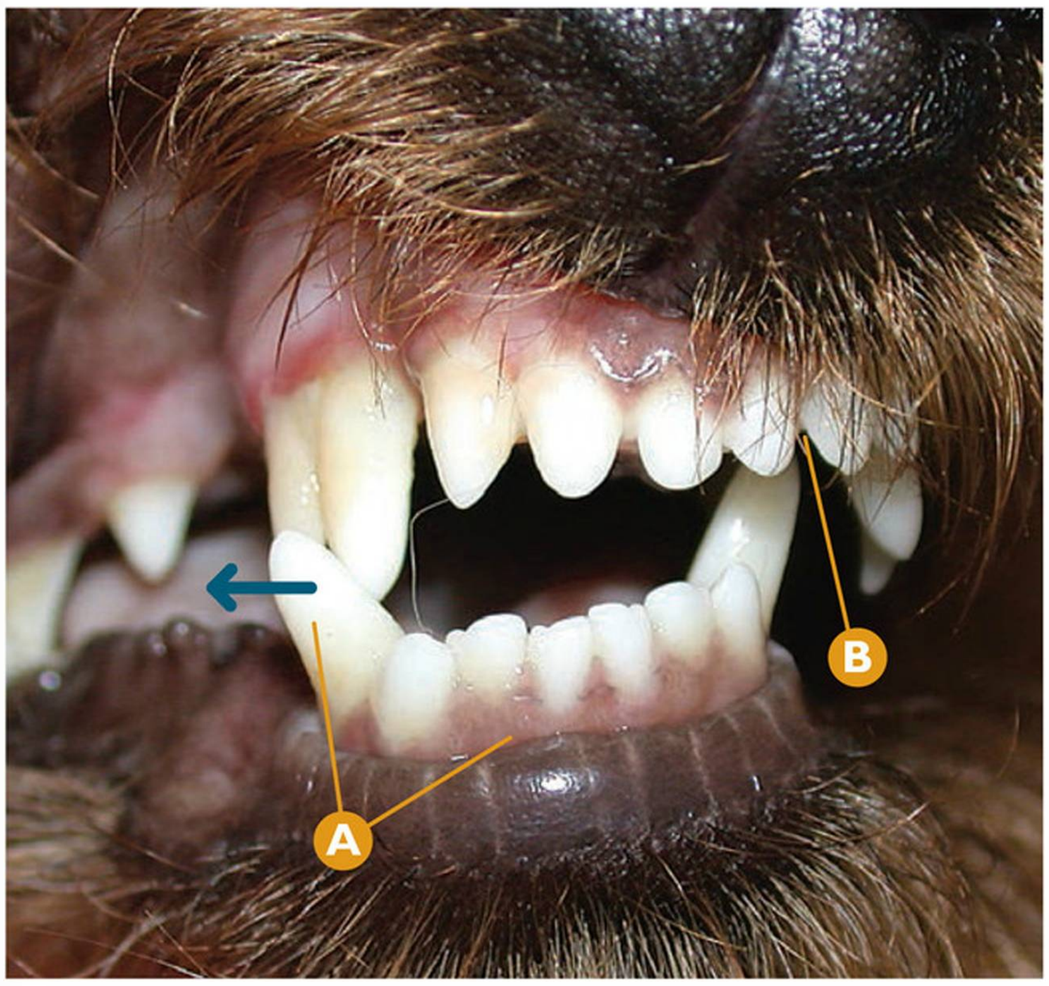



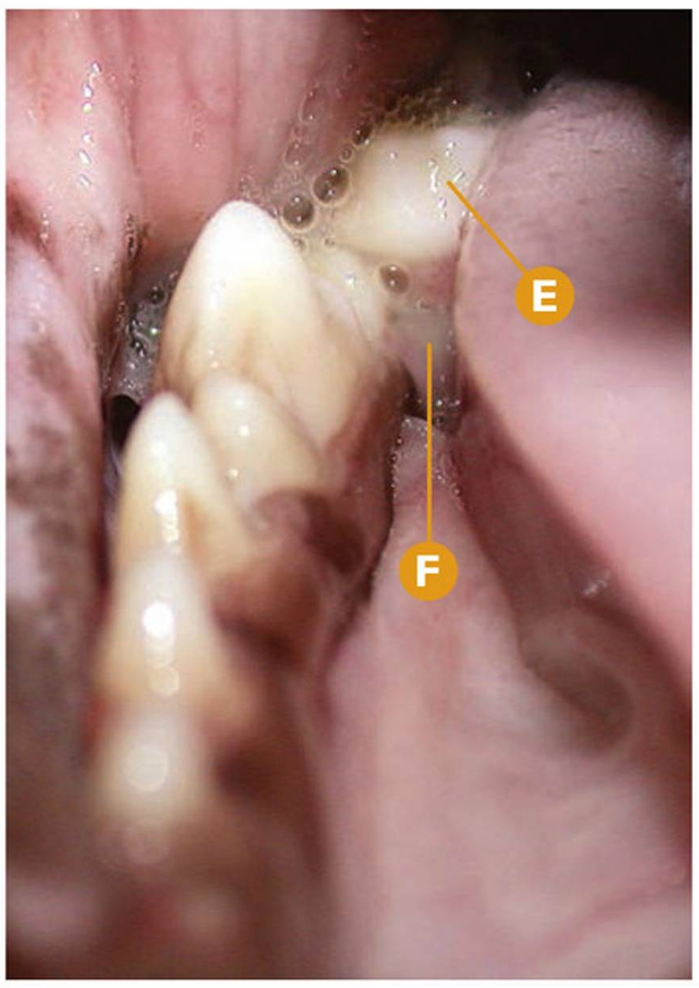

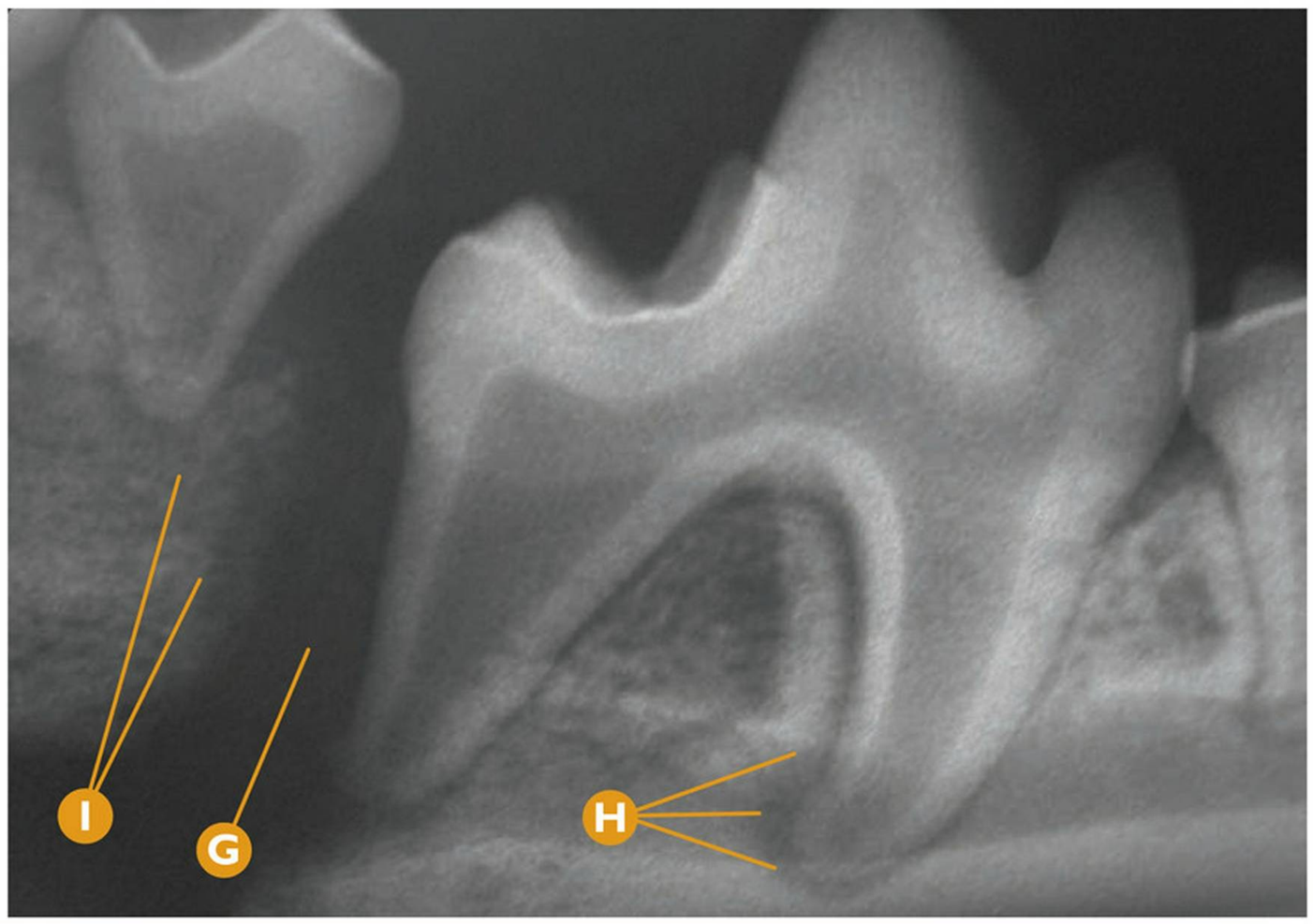

Etiología traumática | **Lesiones en tejidos duros** | **Fracturas de mandíbula**

Fractura de mandíbula distal al M1mandD (409); fractura antigua con maloclusión.

- **A** Maloclusión de la mandíbula con desplazamiento hacia el lado derecho; vista rostral.
- **B** Impactación de CmandI (304) en el paladar.
- **C** Maloclusión de la mandibular con desplazamiento hacia el lado derecho; vista vestibular derecha.
- **D** Persistencia del CmaxD deciduo (504).
- **E** Desviación palatina del M2mandD (410) con inestabilidad regional.
- **F** Herida distal al M1mandD (409) con salida de líquido seropurulento.
- **G** Rx dental: signos radiológicos compatibles con fractura mandibular distal al M1mandD (409).
- **H** Rx dental: signos radiológicos compatibles con patología periapical en la raíz mesial del M1mandD (409).
- **I** Rx dental: signos radiológicos compatibles con osteomielitis del fragmento distal de la fractura.

Puntos clave del diagnóstico/tratamiento

Las fracturas de mandíbula en regiones distales pueden pasar desapercibidas, provocando en ocasiones maloclusiones ligeras, y sintomatología moderada de dolor. Debemos realizar siempre un examen oral definitivo bajo sedación donde, como podemos apreciar en las imágenes, la maloclusión, ya con el animal sedado, es severa. El estudio radiológico dental de la/s región/es inestable/s nos dará la localización y dirección exacta de la fractura mandibular.

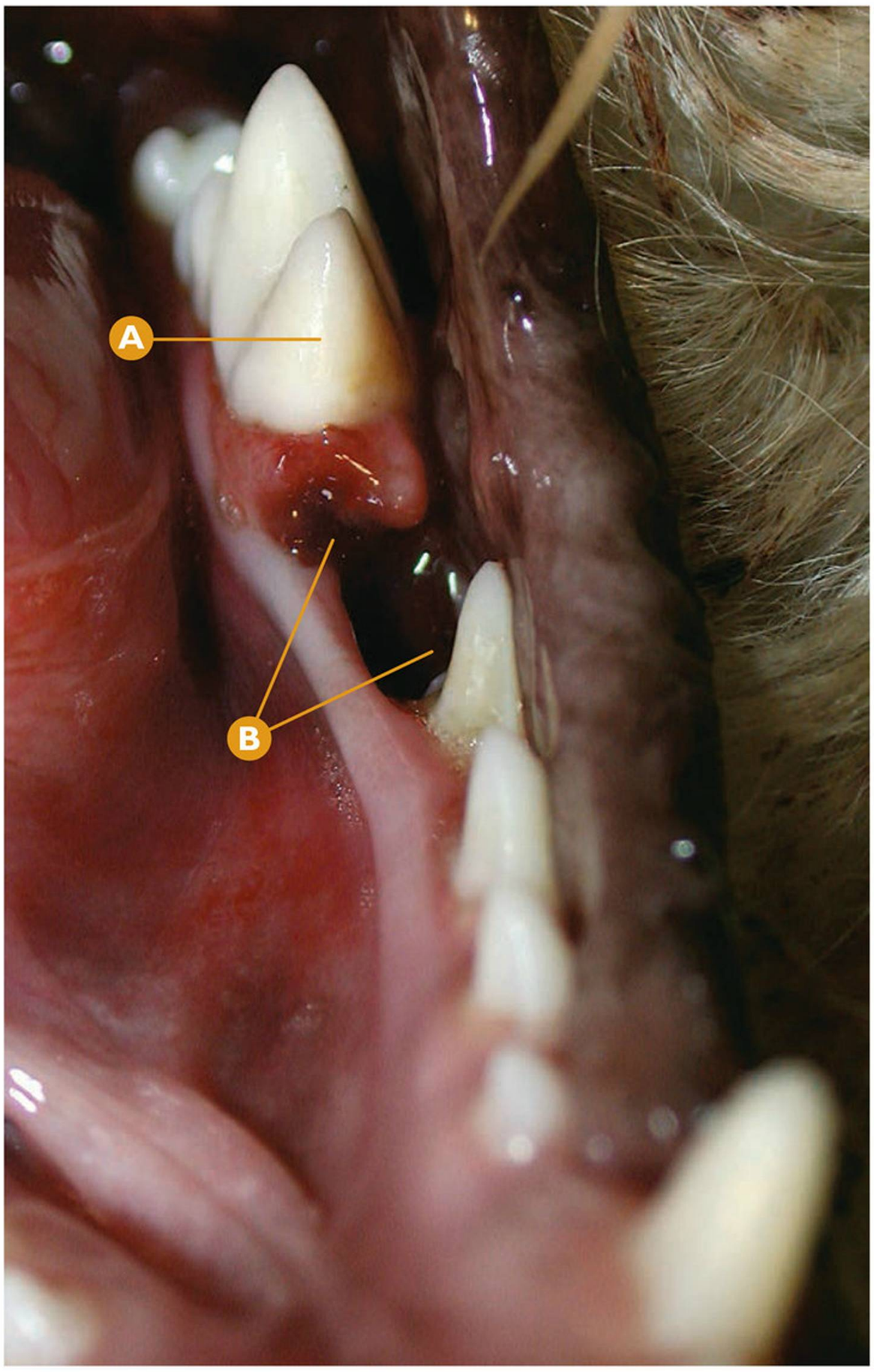

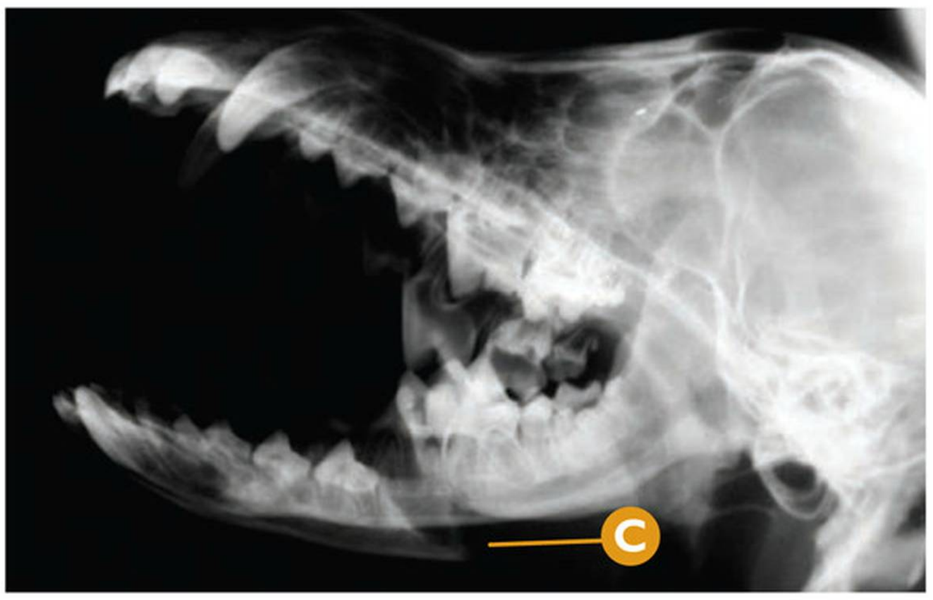

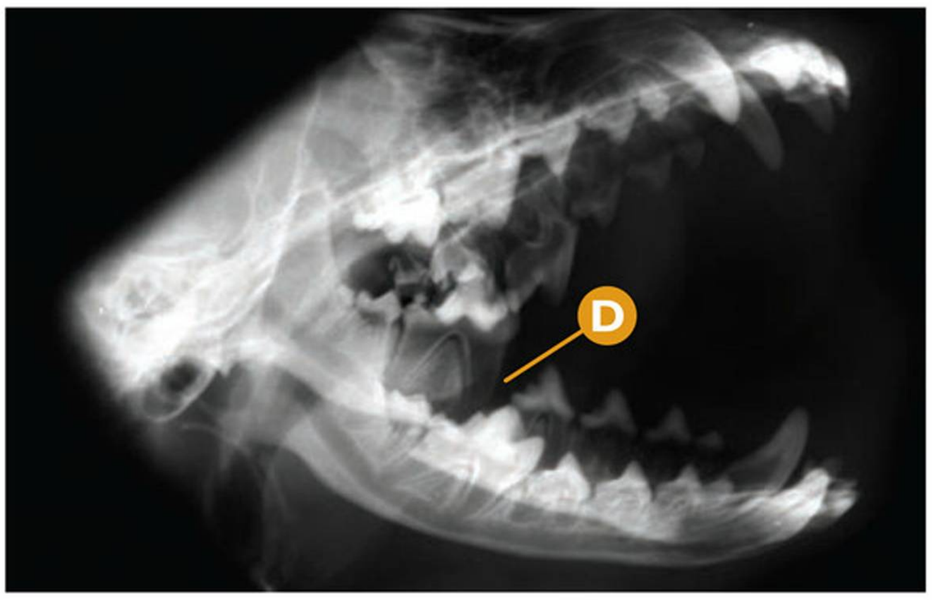

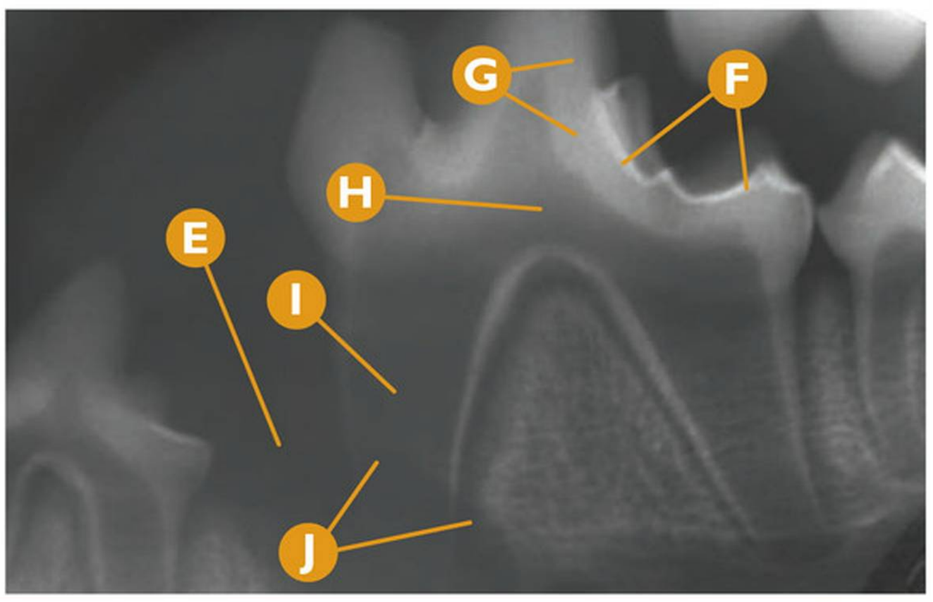

Etiología traumática | **Lesiones en tejidos duros** | **Fracturas de mandíbula**

Fractura de mandíbula en la región mesial del M1mandI (309).

- **A** M1mandI (309).
- **B** Signos macroscópicos compatibles con fractura mandibular mesial al M1mandI (309) con lesión de tejidos blandos.
- **C** Rx convencional oblicua izquierda: signos radiológicos compatibles con fractura mandibular en la región mesial del M1mandI (309), con superposición del cuerpo mandibular derecho.
- **D** Rx convencional oblicua derecha: signos radiológicos compatibles con fractura mandibular oblicua en la región mesial del M1mandI (309).
- **E** Rx dental: signos radiológicos detallados compatibles con fractura mandibular oblicua en la región mesial del M1mandI (309).
- **F** Rx dental: signos radiológicos compatibles con esmalte del M1mandI (309).
- **G** Rx dental: signos radiológicos compatibles con dentina del M1mandI (309).
- **H** Rx dental: signos radiológicos compatibles con la cámara pulpar del M1mandI (309).
- **I** Rx dental: signos radiológicos compatibles con la cavidad pulpar de la raíz mesial del M1mandI (309).
- **J** Rx dental: signos radiológicos compatibles con afectación de la zona apical (ápice abierto) de la raíz mesial del M1mandI (309), a consecuencia de la fractura.

Puntos clave del diagnóstico/tratamiento

En todos los casos clínicos en los que detectamos una fractura mandibular, debemos realizar pruebas diagnósticas orientadas no sólo a la confirmación radiológica del proceso, sino a la detección de la extensión y tipo de fractura. Es esencial valorar el grado de afectación ósea y dental de estas fracturas; para ello podemos realizar un examen radiológico convencional que nos dará información importante pero limitada, o bien combinar esta información con la radiología dental y el TAC, imprescindibles para la valoración detallada del alcance de la fractura, y así como del plan de tratamiento.

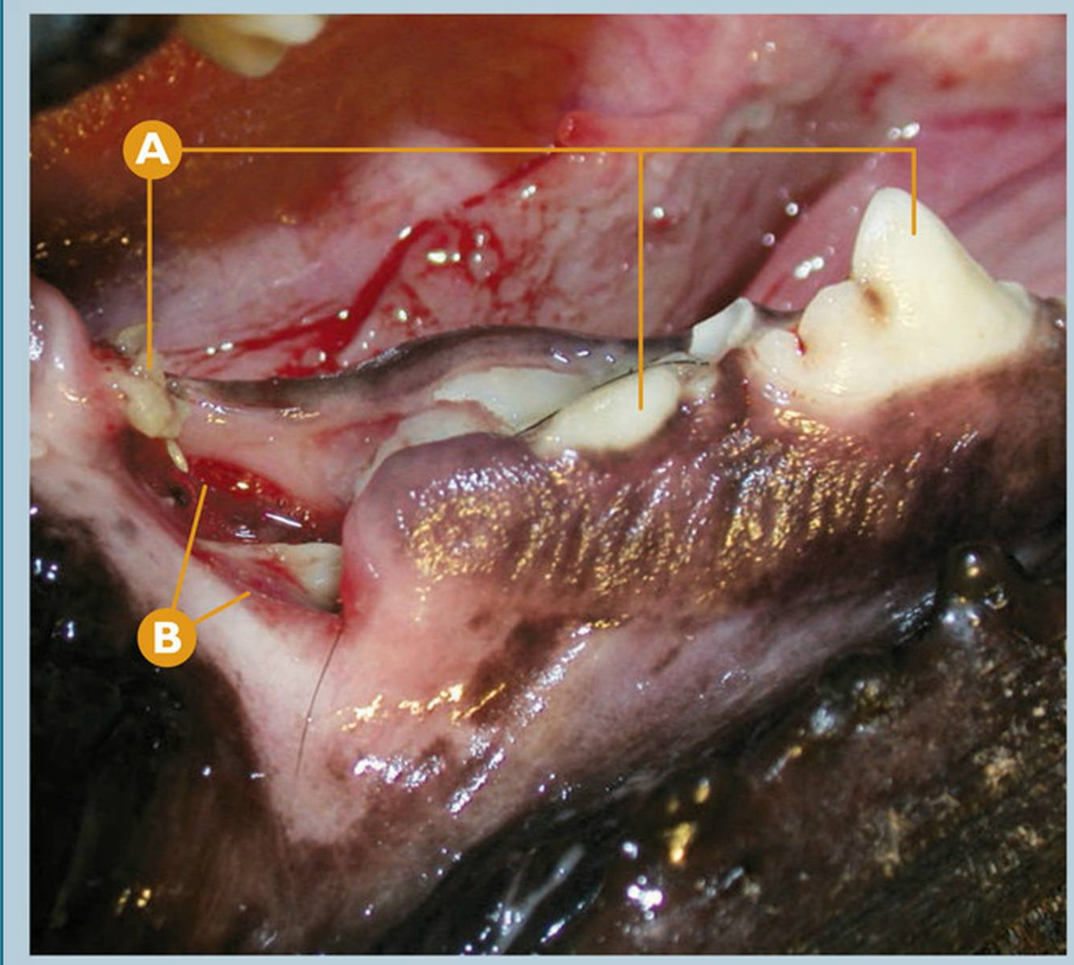

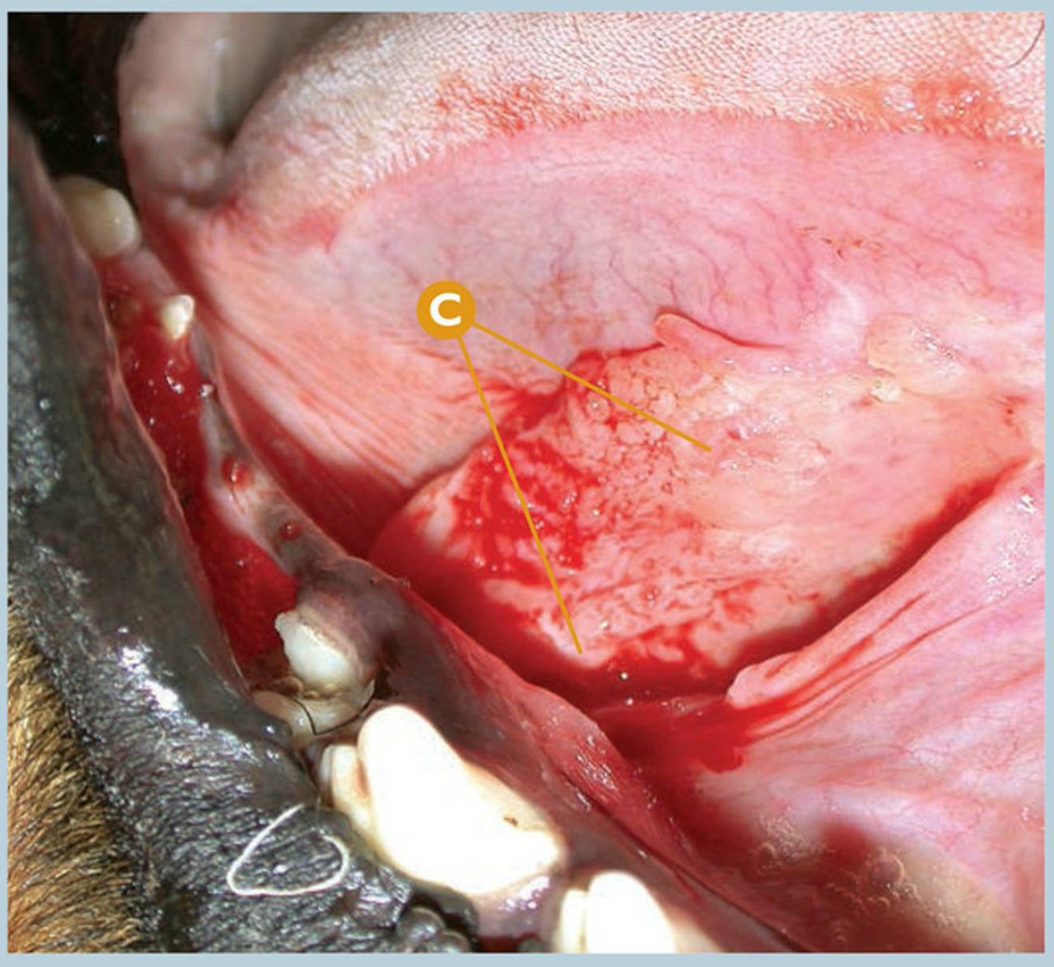

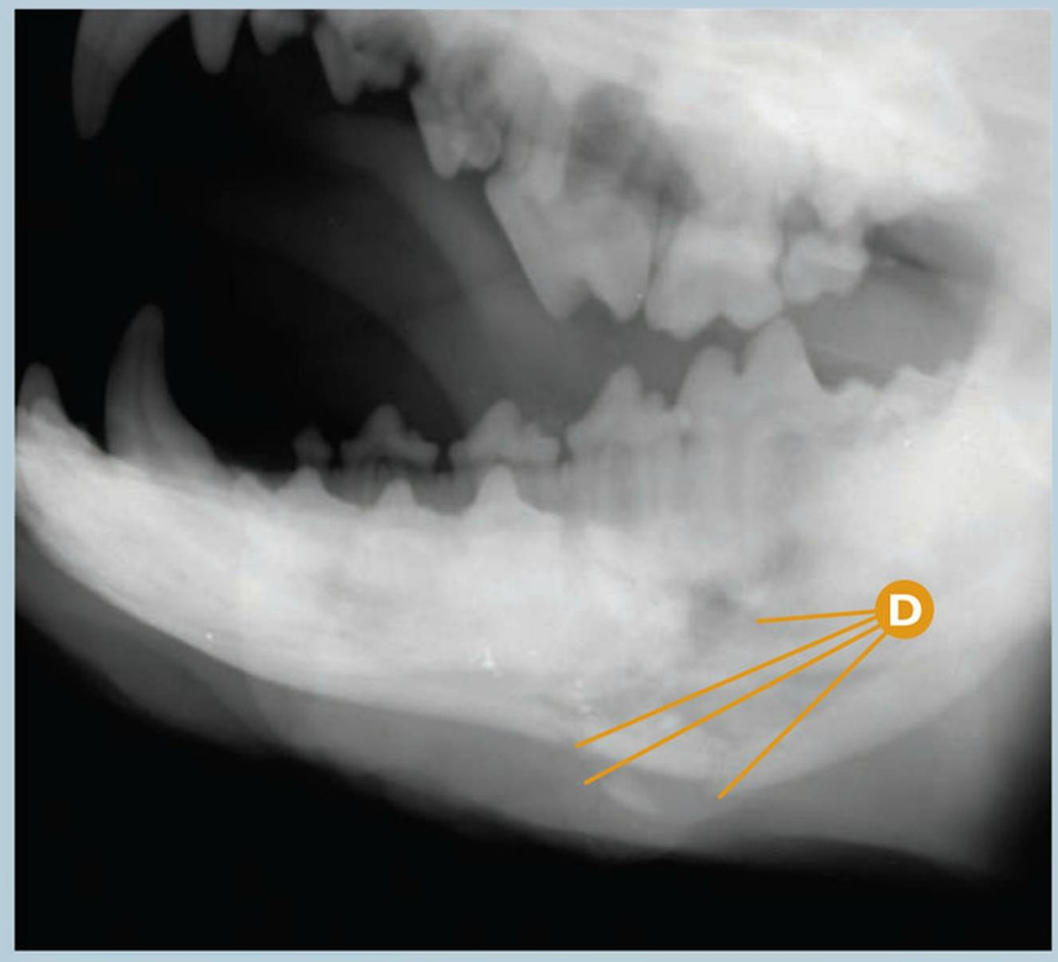

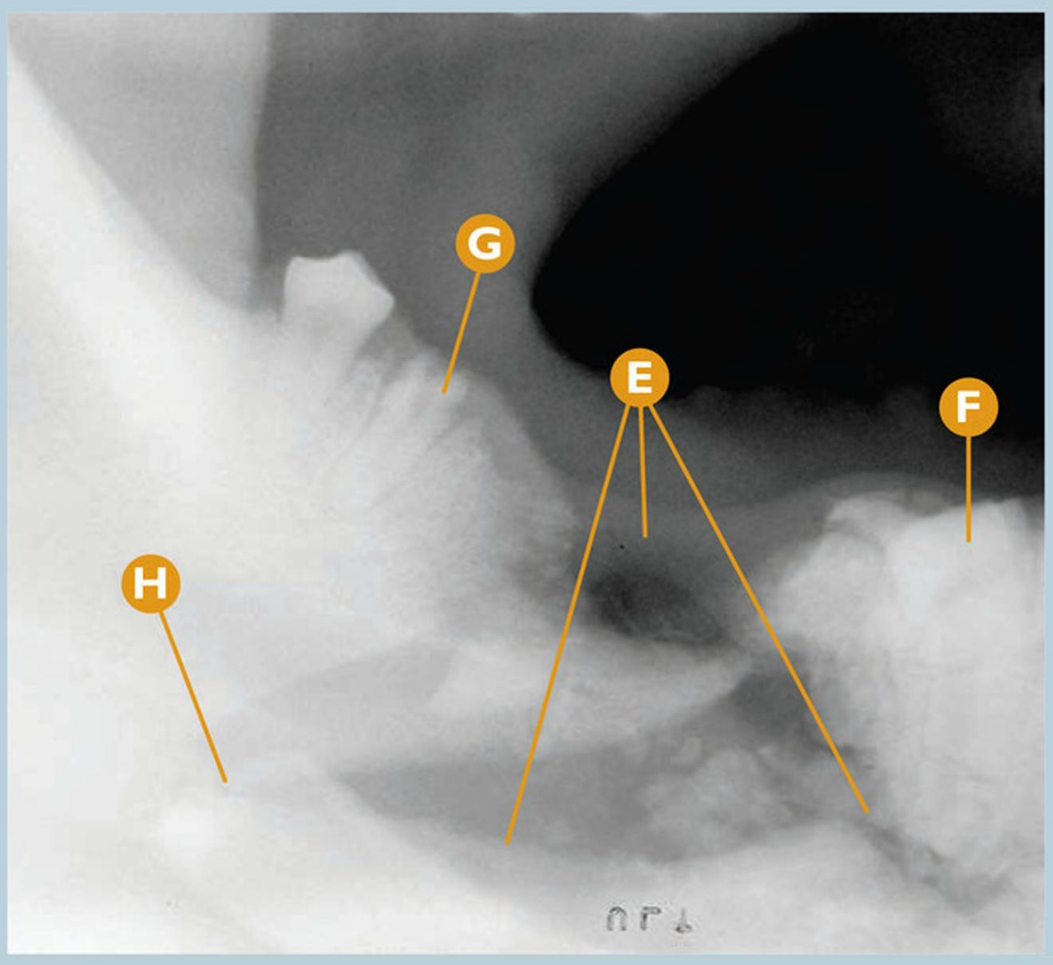

Etiología traumática | **Lesiones en tejidos duros** | **Fracturas de mandíbula**

Fractura de mandíbula por arma de fuego; estudio de la fractura mandibular del lado derecho en la región del M1mandD (409) y M2mandD (410).

- **A** De derecha a izquierda: P4mandD (408), fractura complicada de corona y raíz del M1mandD (409) y resto dental del M2mandD (410).
- **B** Lesión con sospecha de fractura mandibular por disparo de arma de fuego en región del M1mandD (409) y M2mandD (410).
- **C** Lesión del tejido sublingual en el área palatina del M1mandD (409).
- **D** Rx convencional lateral derecha: signos radiológicos compatibles con fractura mandibular conminuta, con superposición de estructuras en el área del M1mandD (409).
- **E** Rx dental: signos radiológicos detallados compatibles con fractura mandibular conminuta en el área del M1mandD (409) y M2mandD (410).
- **F** Rx dental: signos radiológicos detallados compatibles con raíz mesial del M1mandD (409) (fracturada).
- **G** Rx dental: signos radiológicos detallados compatibles con raíz distal del M2mandD (410).
- **H** Rx dental: signos radiológicos detallados compatibles con fractura de la cortical.

Puntos clave del diagnóstico/tratamiento

A pesar de que en algunos casos las lesiones en el examen oral no son extremadamente llamativas, debemos realizar un adecuado estudio radiológico del proceso; en este caso clínico, detectamos una fractura mandibular conminuta, y es en la radiología dental donde podemos apreciar todos los detalles. Para un estudio en profundidad, debemos usar el TAC como medio diagnóstico definitivo. La resolución quirúrgica en este caso clínico está basada en el uso de fijadores externos.

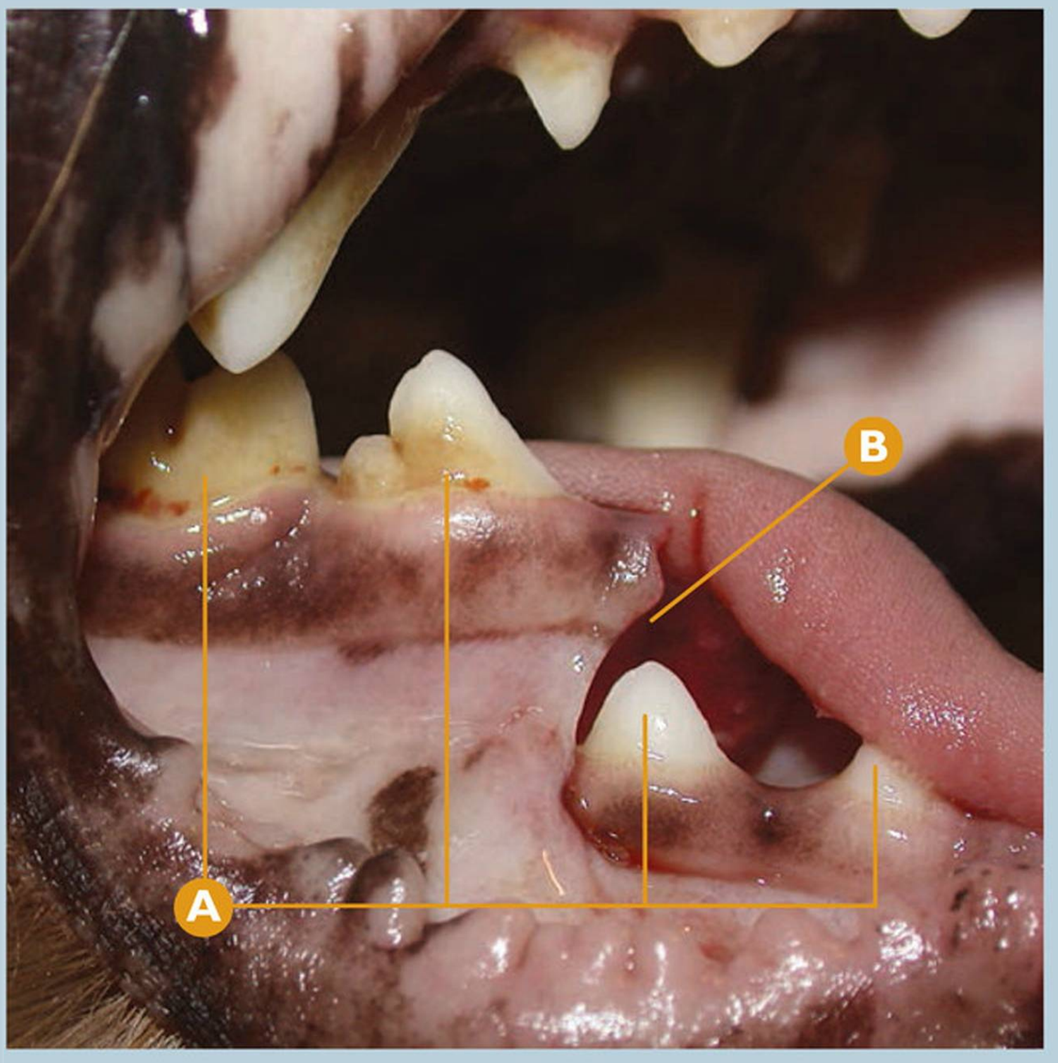

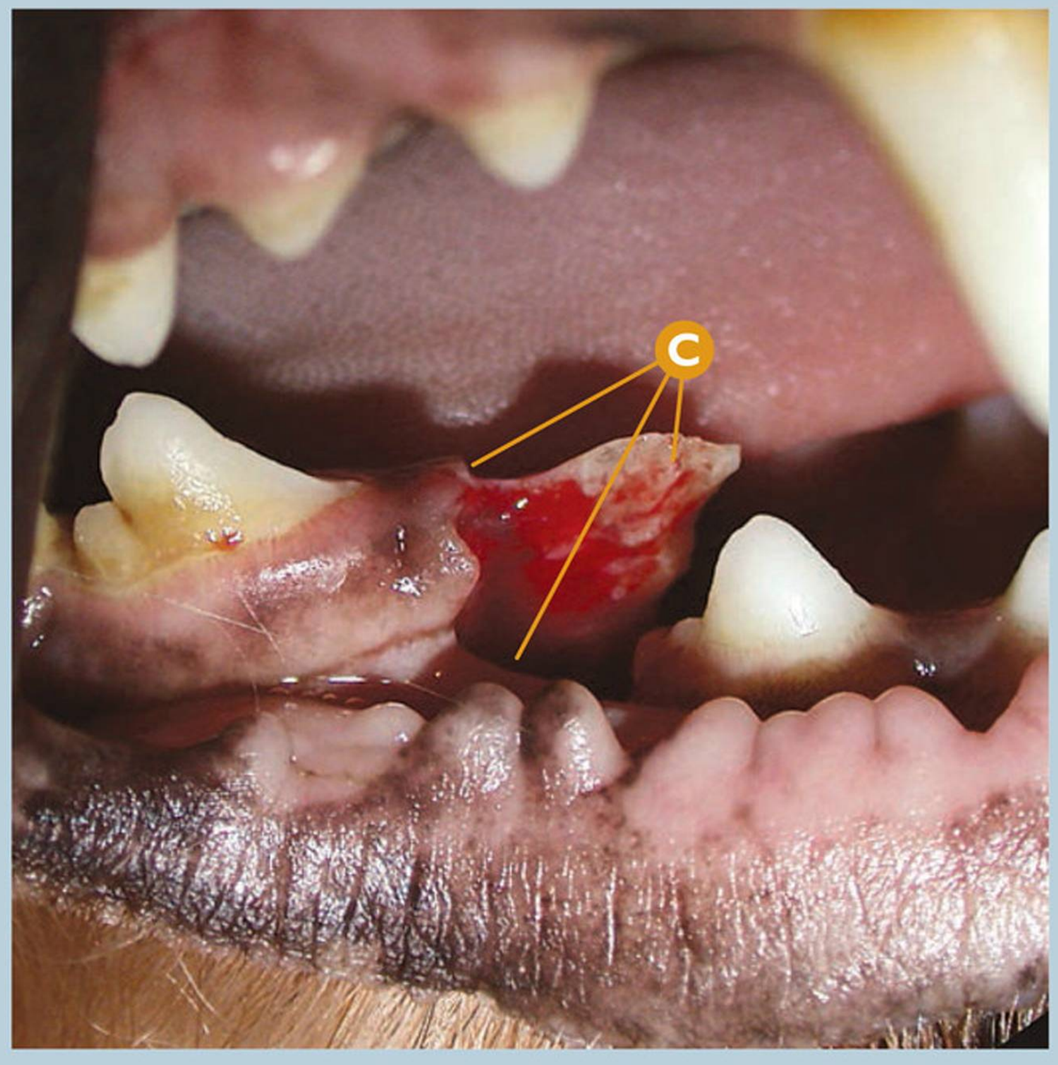

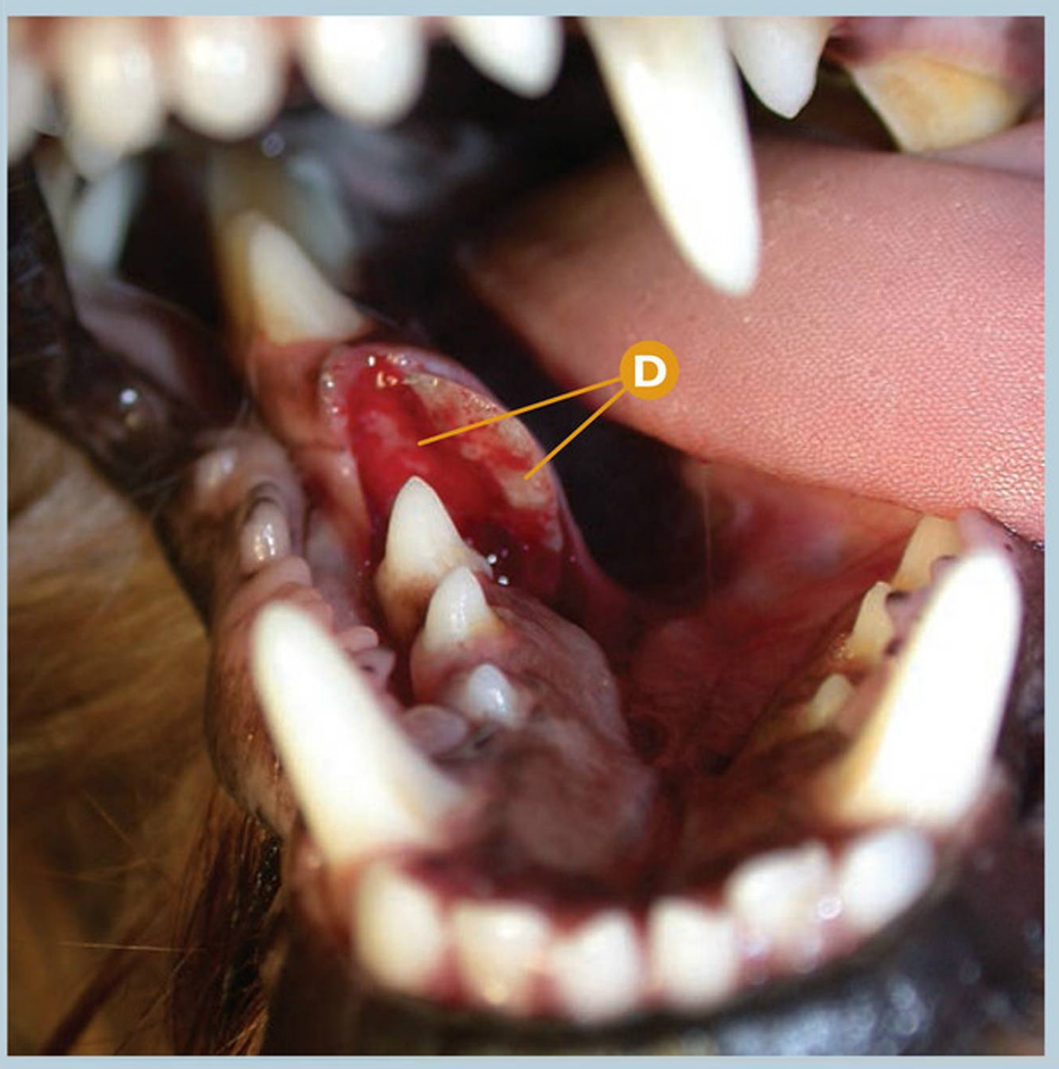

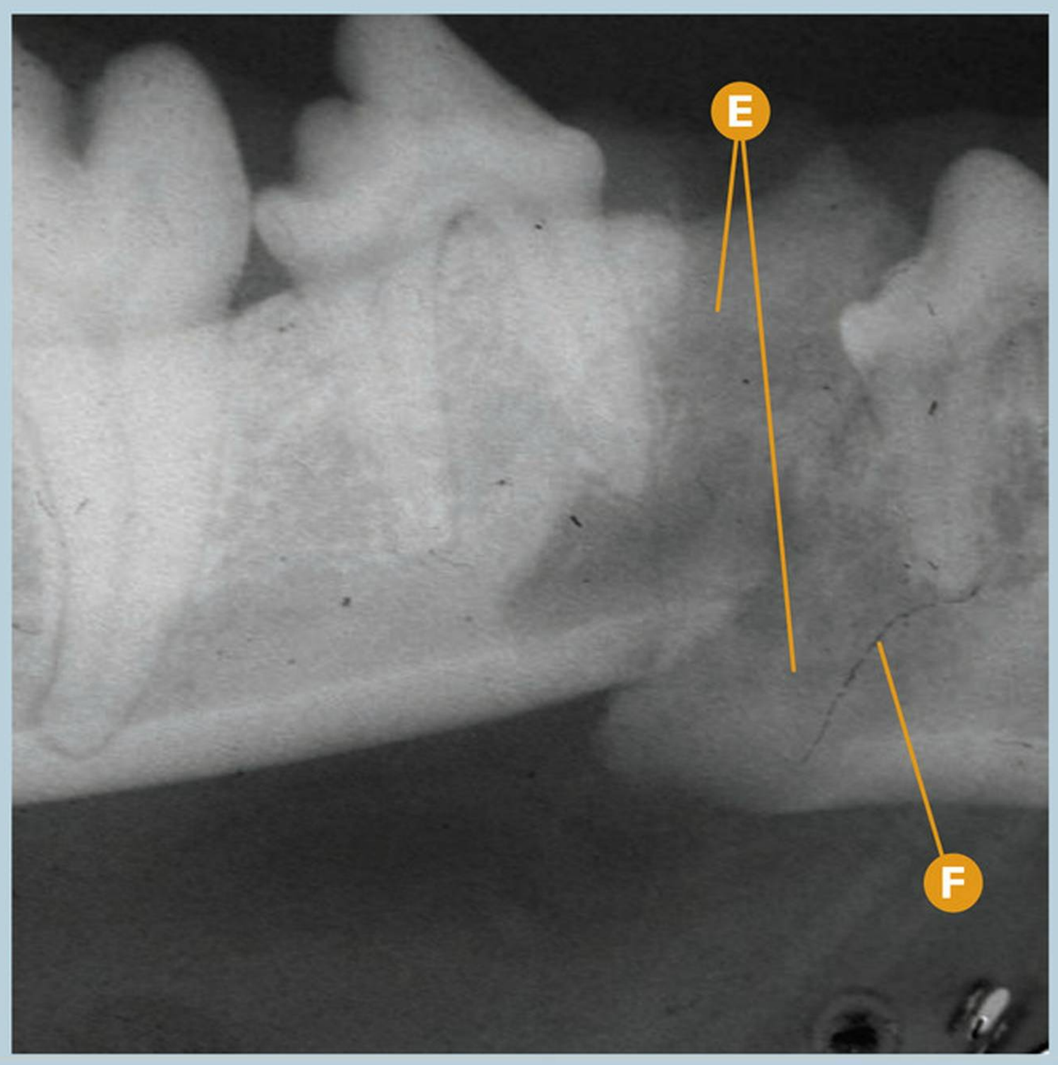

Etiología traumática | **Lesiones en tejidos duros** | **Fracturas de mandíbula**

Fractura de mandíbula en la región mesial del P4mandD (408).

A De derecha a izquierda: P2mandD (406), P3mandD (407), P4mandD (408) y M1mandD (409).

B Signos macroscópicos de fractura mandibular por ausencia severa de alineación de los dientes.

C Signos macroscópicos compatibles con fractura mandibular en la región mesial del P4mandD (408) con lesión de tejidos blandos; vista vestibular.

D Signos macroscópicos compatibles con fractura mandibular en la región mesial del P4mandD (408); vista rostral.

E Rx dental: signos radiológicos compatibles con fractura mandibular en la región mesial del P4mandD (408).

F Rx dental: artefacto.

Puntos clave del diagnóstico/tratamiento

En todos los casos en los que detectemos estas fracturas mandibulares tras un antecedente traumático (mordisco de otro perro), debemos realizar un estudio radiológico completo para determinar la extensión y dirección de la fractura, para determinar a su vez el método de resolución quirúrgica más adecuado.

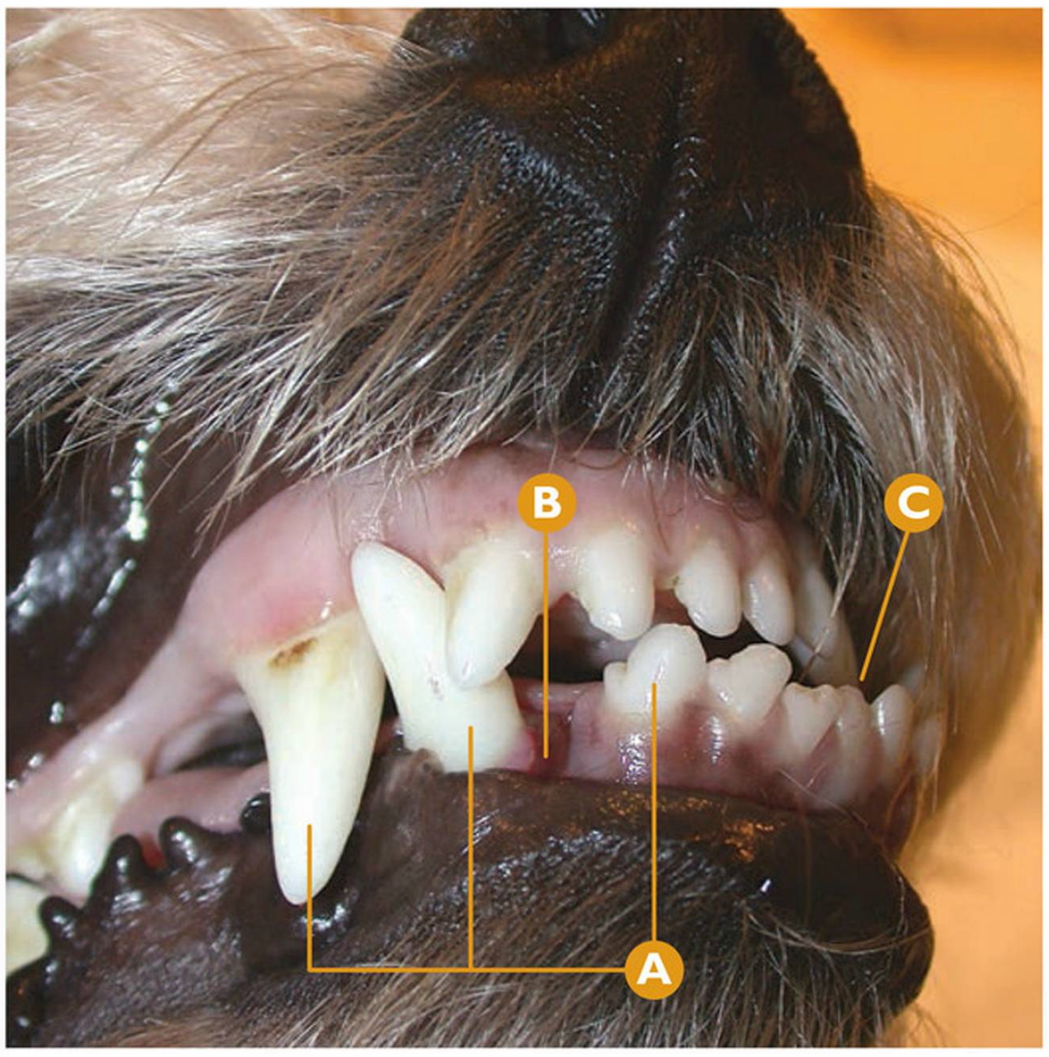

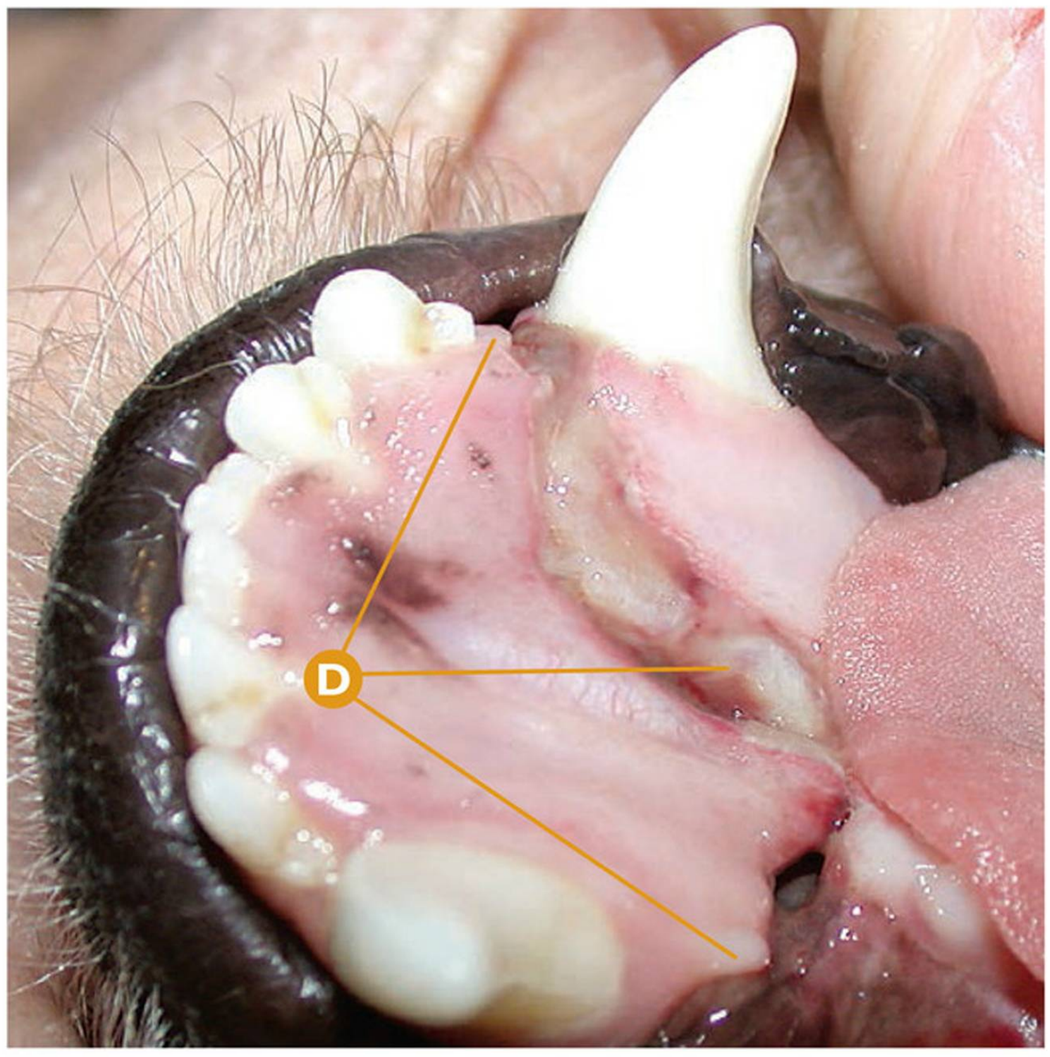

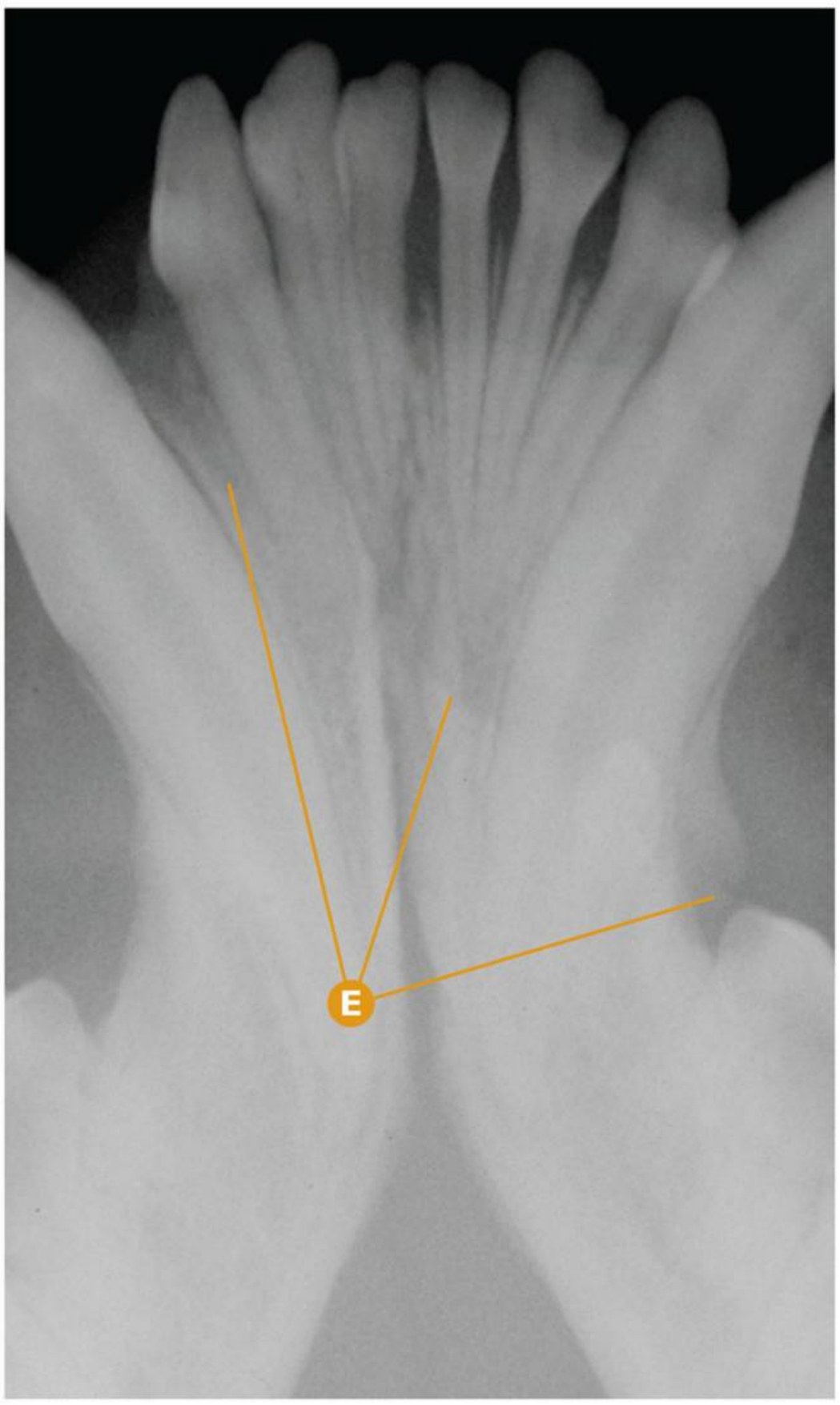

Etiología traumática

Lesiones en tejidos duros
Fracturas de mandíbula

Fractura de mandíbula en la región incisal y de caninos inferiores.

- **A** De derecha a izquierda: I3mandD (403), CmandD (404) y CmaxD (104).
- **B** Sospecha de fractura mandibular por ausencia moderada de alineación de I3mandD (403) y CmandD (404), así como lesión en tejidos blandos.
- **C** Maloclusión en la zona incisal por la fractura mandibular.
- **D** Signos macroscópicos de fractura mandibular desde el área mesial del CmandD (404), en dirección distolingual, hasta la región distal del CmandI (304).
- **E** Rx dental: signos radiológicos compatibles con fractura mandibular desde el área mesial del CmandD (404) hasta la región distal del CmandI (304).

Puntos clave del diagnóstico/tratamiento

El examen oral definitivo bajo sedación para confirmar la sospecha de fractura mandibular y/o maxilar, así como el examen radiológico mediante la radiología dental y/o el TAC, son imprescindibles para el correcto diagnóstico de la extensión y dirección de la fractura; en este caso clínico, las lesiones detectadas en un primer momento son mínimas comparadas con la fractura mandibular real. Este caso clínico fue resuelto quirúrgicamente mediante un sistema combinado de cerclaje y acrílico dental.

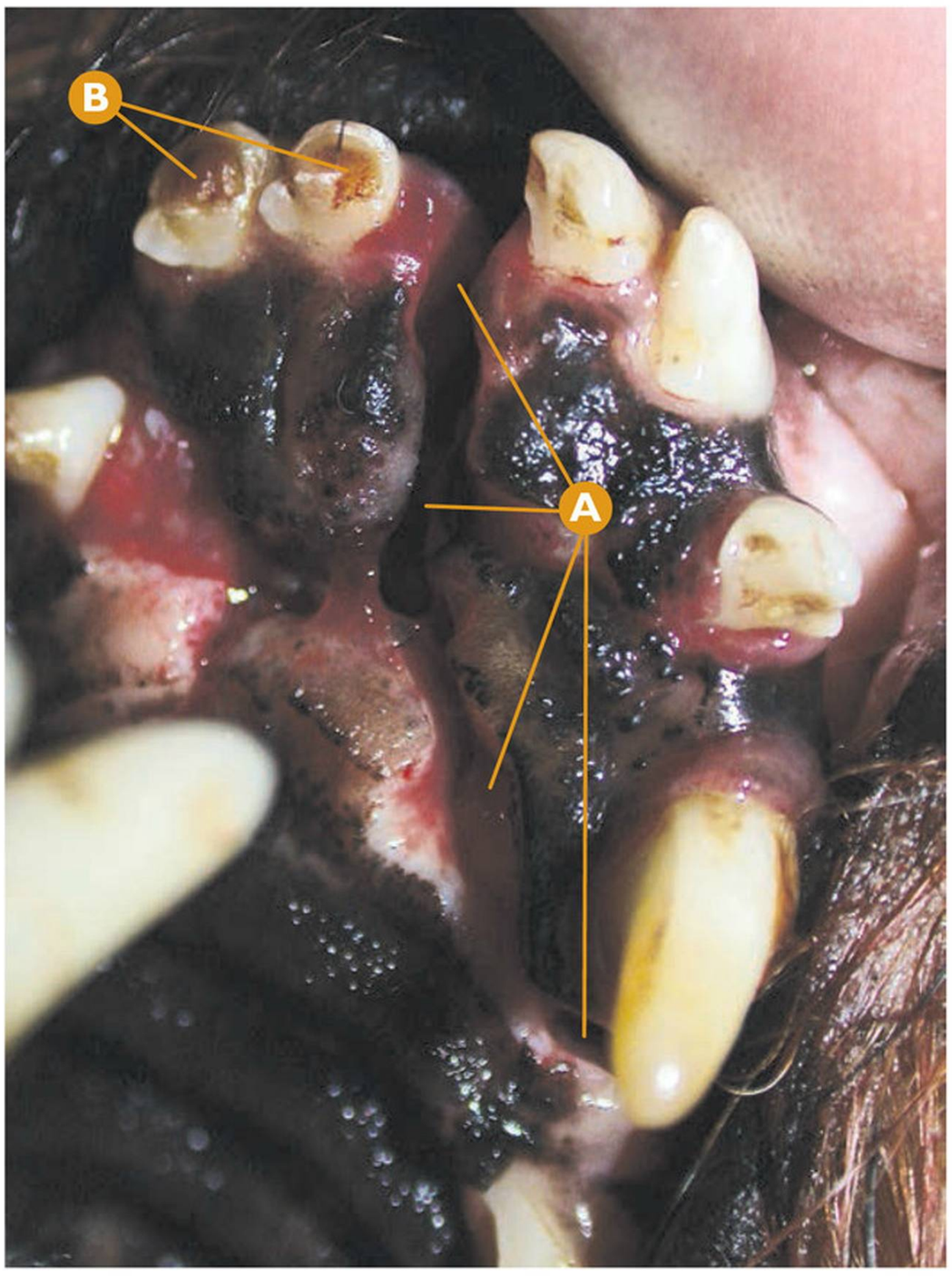



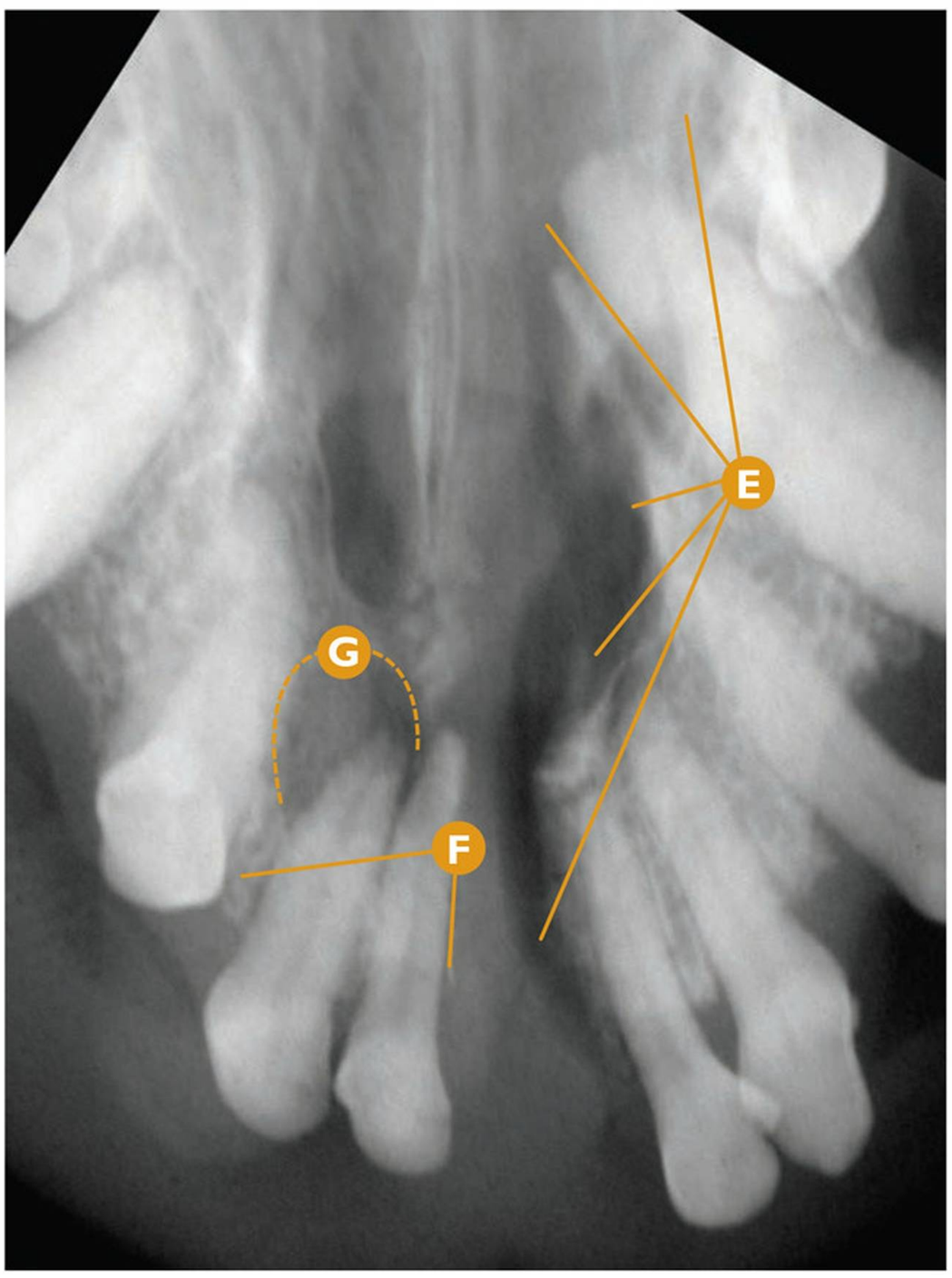

Etiología traumática

Lesiones en tejidos duros
Fracturas de maxilar

Fractura de maxilar provocada por un mordisco, (impacto de un canino).

- **A** Herida incisa desde el espacio interdental entre I1maxD (101) y I1maxI (201) hasta la región distal del CmaxI (204) con sospecha de fractura de hueso maxilar por movilidad de la zona.
- **B** Dentina 3ª en corona de I1maxD (101) y I2maxD (102).
- **C** Herida incisa desde el espacio interdental entre I2maxD (102) y I3maxD (103) hasta la línea de fractura anterior.
- **D** Fractura complicada de corona antigua en CmaxD (104).
- **E** Rx dental: signos radiológicos compatibles con fractura de maxilar, dejando en un bloque con su base ósea a I1maxI (201), I2maxI (202), I3maxI (203) y CmaxI (204).
- **F** Rx dental: signos radiológicos compatibles con fractura de maxilar, dejando aislados con su base ósea a I1maxD (101) y I2maxD (102).
- **G** Rx dental: signos radiológicos compatibles con la zona de impacto de un canino de otro perro.

Puntos clave del diagnóstico/tratamiento

En las sospechas de fracturas de maxilar, la radiología dental es obligada para valorar el alcance de la lesión de tejido óseo y dental. Tras la estabilización de la región, en este caso clínico está indicado el tratamiento (conservador) que es la resolución quirúrgica de la fractura mediante técnicas no invasivas (cerclaje y acrílico) puesto que la base ósea es muy limitada.

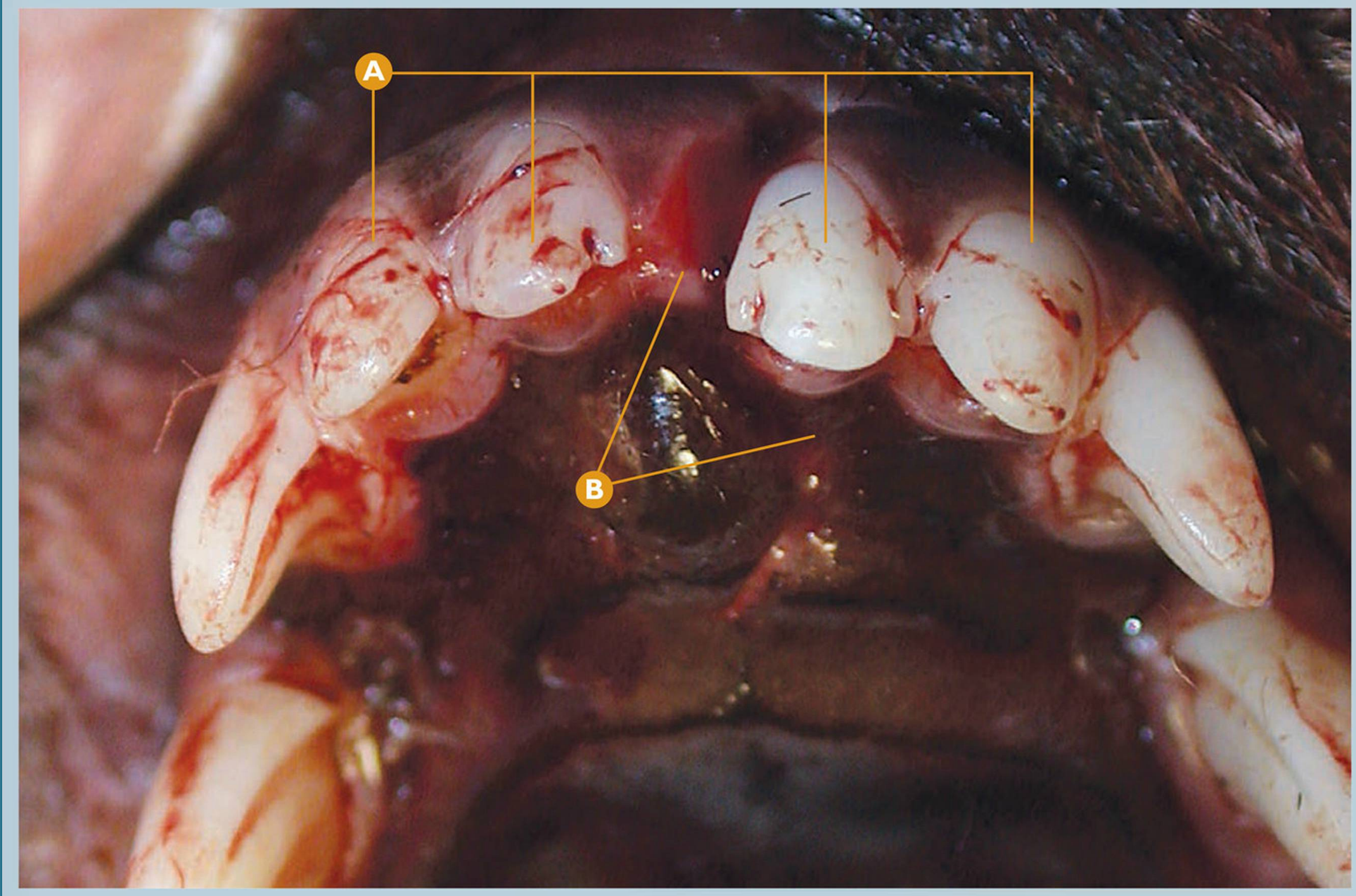

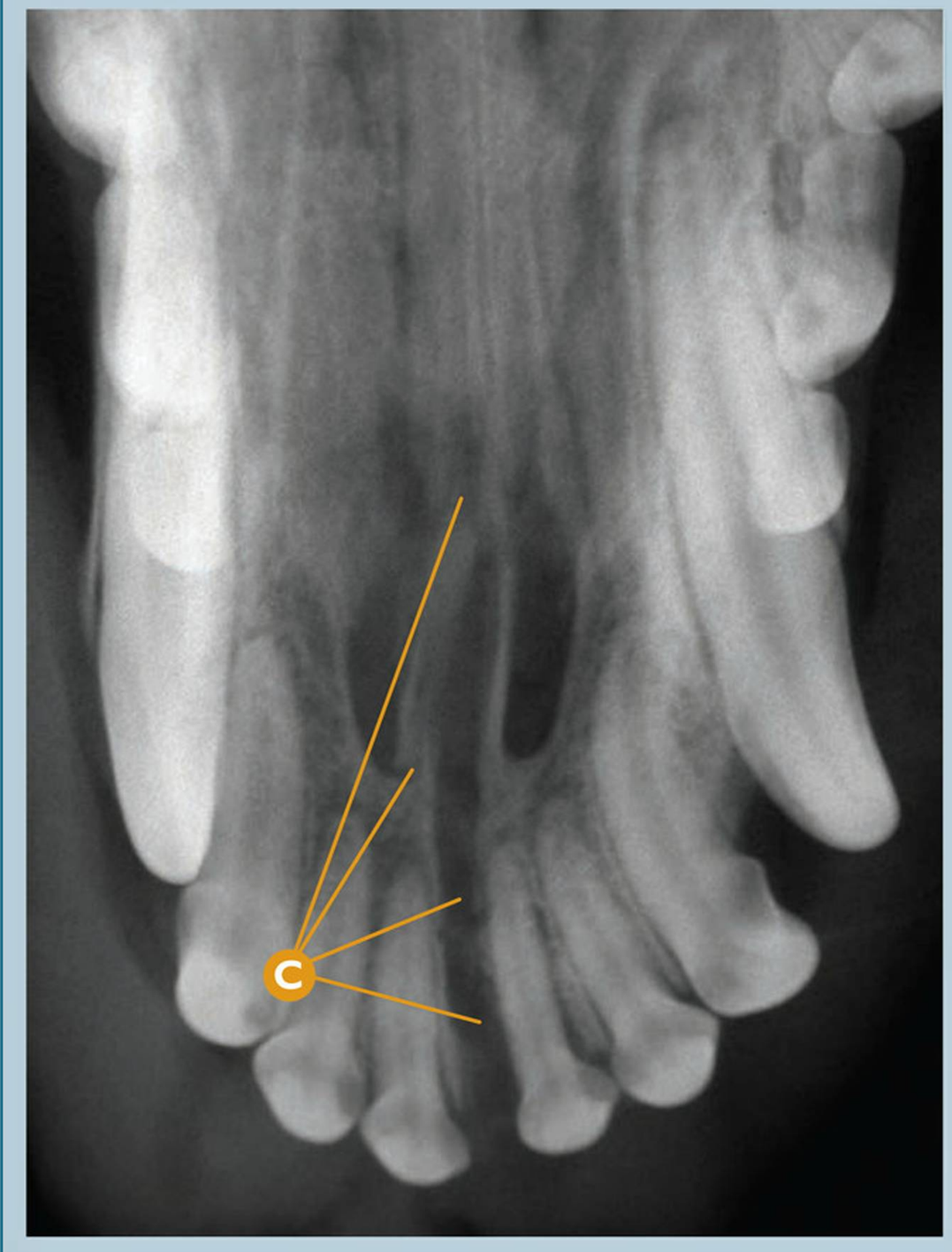

Etiología traumática

Lesiones en tejidos duros
Fracturas de maxilar

Fractura de maxilar en la sutura palatina por un traumatismo reciente.

A De derecha a izquierda: I2maxI (202), I1maxI (201), I1maxD (101) y I2maxD (102).

B Herida incisa en el espacio interdental entre I1maxD (101) y I1maxI (201), en dirección distal.

C Rx dental: signos radiológicos compatibles con fractura de maxilar, en la sutura palatina afectando a la fisura palatina derecha.

Puntos clave del diagnóstico/tratamiento

Cuando existe una fractura de maxilar, la valoración radiológica dental es imprescindible; aunque exista un ligero desplazamiento y la lesión de los tejidos blandos sea mínima, como en este caso, puede existir una lesión ósea mayor. Si existen dudas del alcance de las lesiones de los tejidos duros, un TAC estará indicado como prueba diagnóstica complementaria.



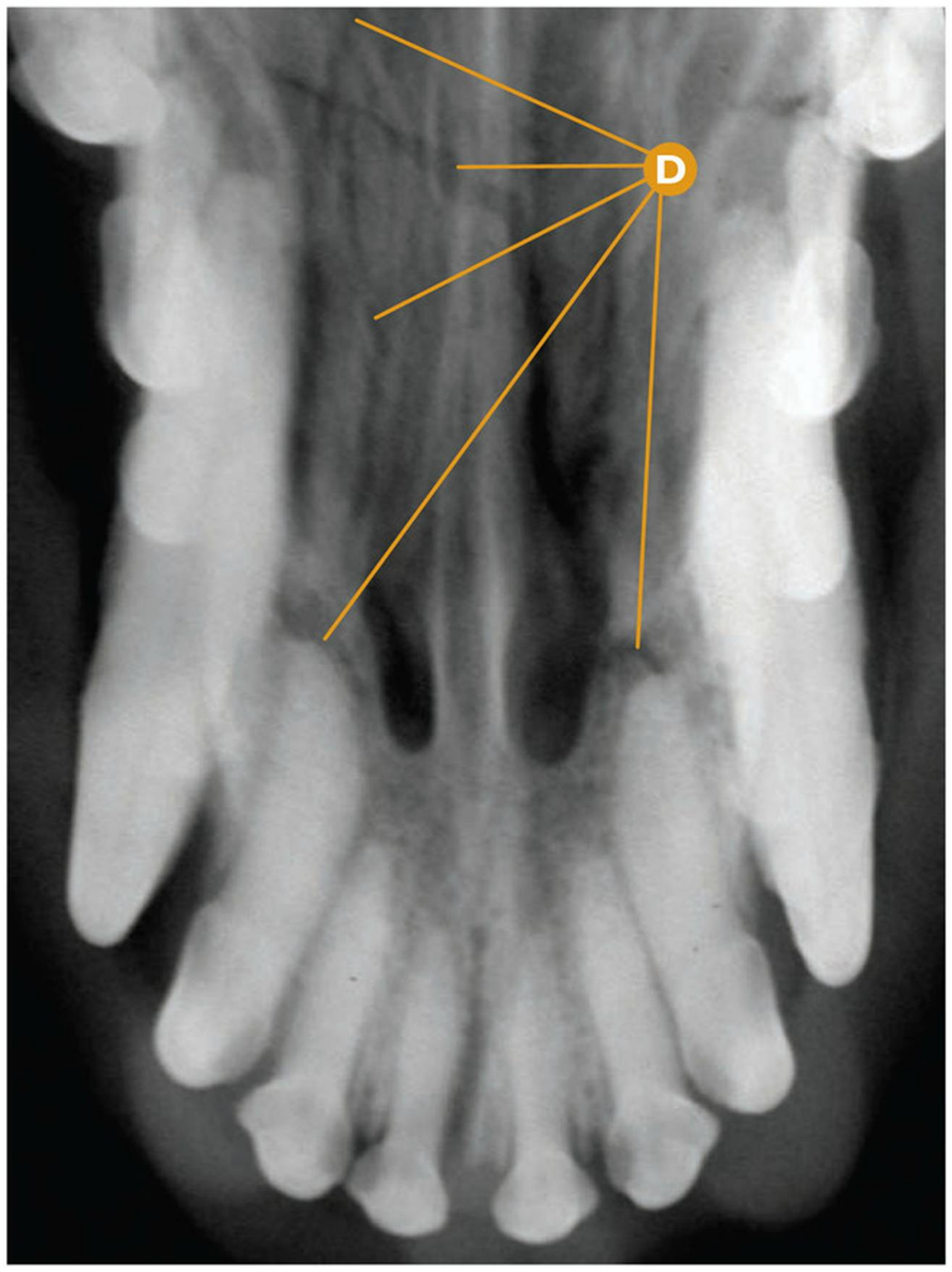

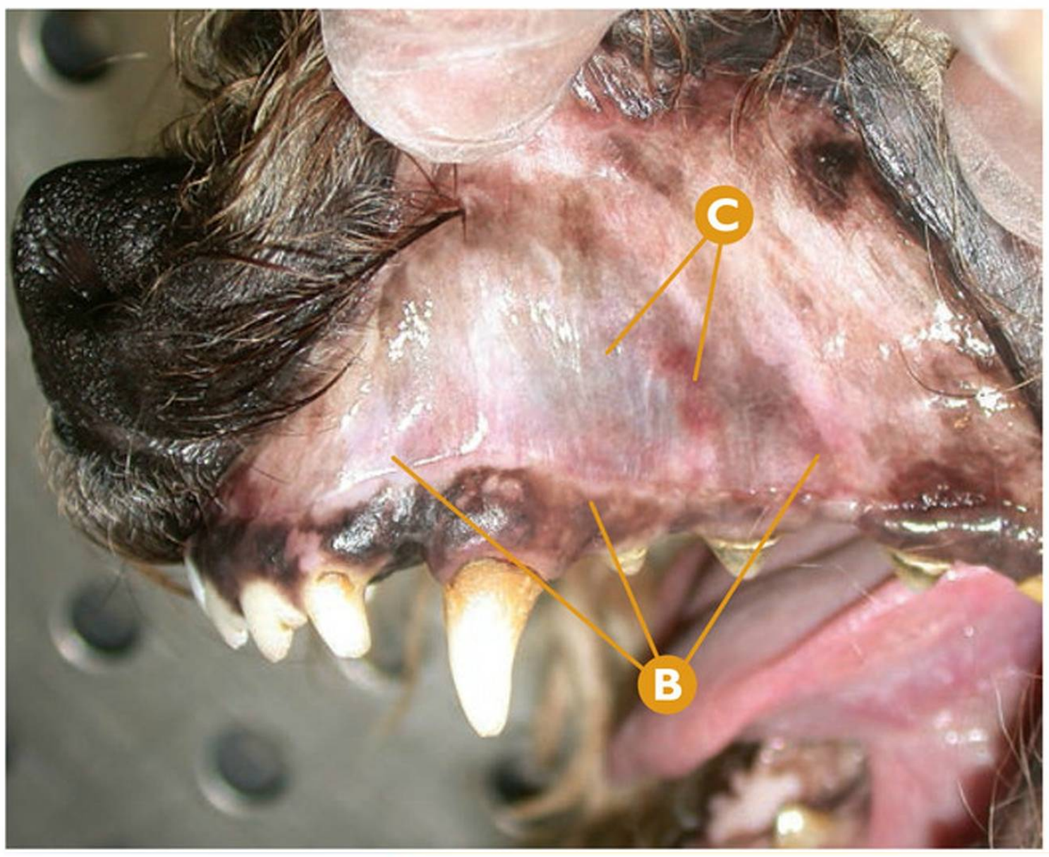

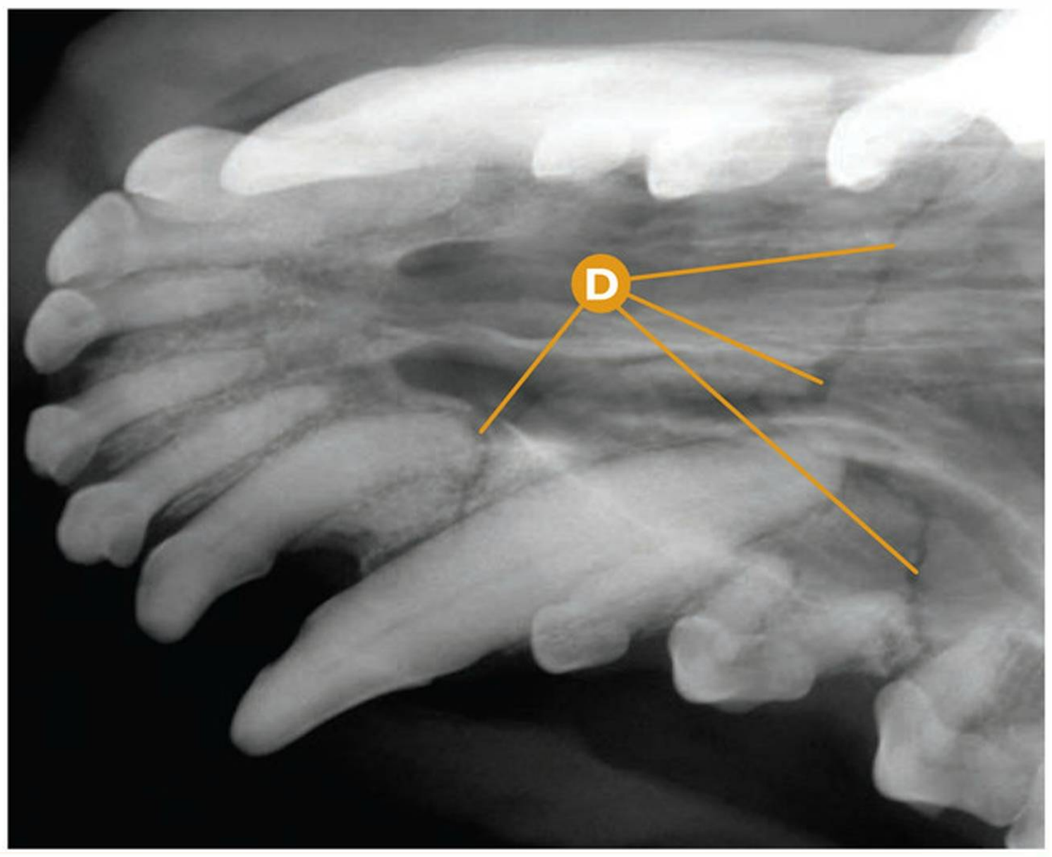

Etiología traumática | **Lesiones en tejidos duros** | **Fracturas de maxilar**

Fractura de maxilar cerrada en diferentes regiones por un traumatismo reciente.

- **A** Vista del paladar duro sin lesiones aparentes en tejidos blandos.
- **B** Vista del maxilar izquierdo sin heridas en tejidos blandos; vista vestibular.
- **C** Detalle de hematoma moderado a severo en la región del maxilar izquierdo; vista vestibular.
- **D** Rx dental: signos radiológicos compatibles con fractura de maxilar, afectando diferentes regiones.

Puntos clave del diagnóstico/tratamiento

En ocasiones, a pesar de no detectar lesiones severas en tejidos blandos o duros durante el examen oral definitivo, la radiología dental estará indicada para la detección de fracturas en los tejidos duros (tejido óseo). En este caso clínico detectamos en la radiología signos compatibles con fractura de maxilar en diferentes regiones. En estas situaciones, el TAC será la prueba diagnóstica de elección (preferiblemente para su mejor visualización, reconstruir en 3D) para valorar la extensión real de los daños en el tejido óseo.

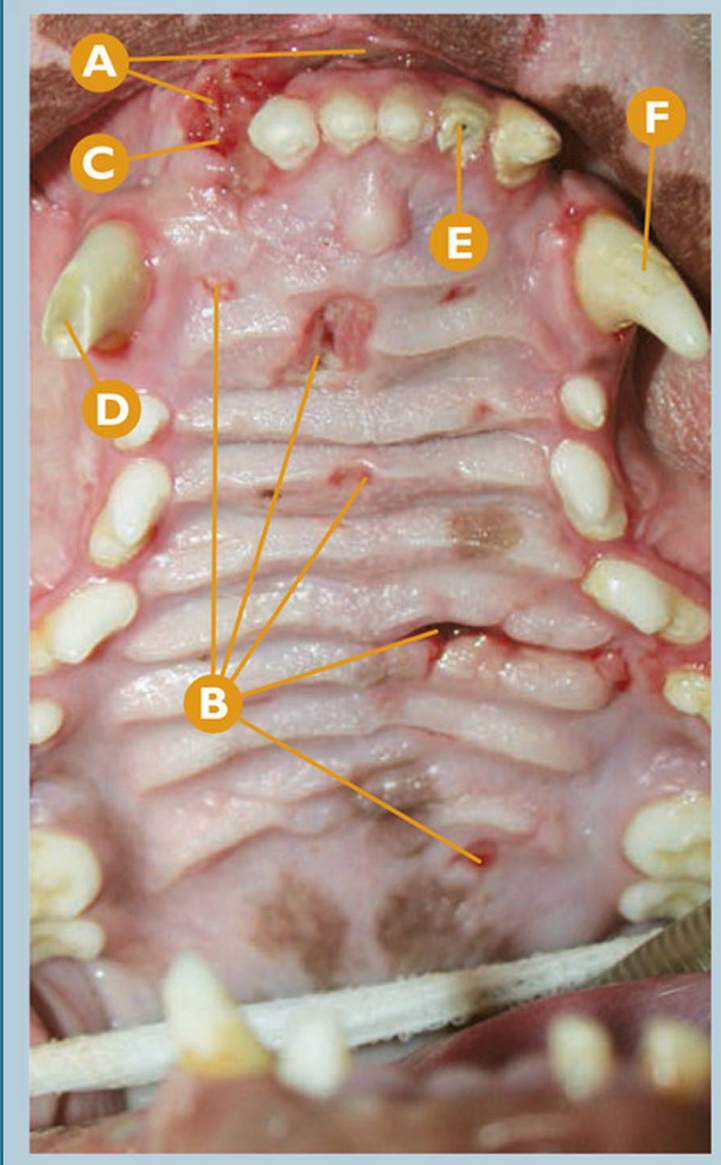

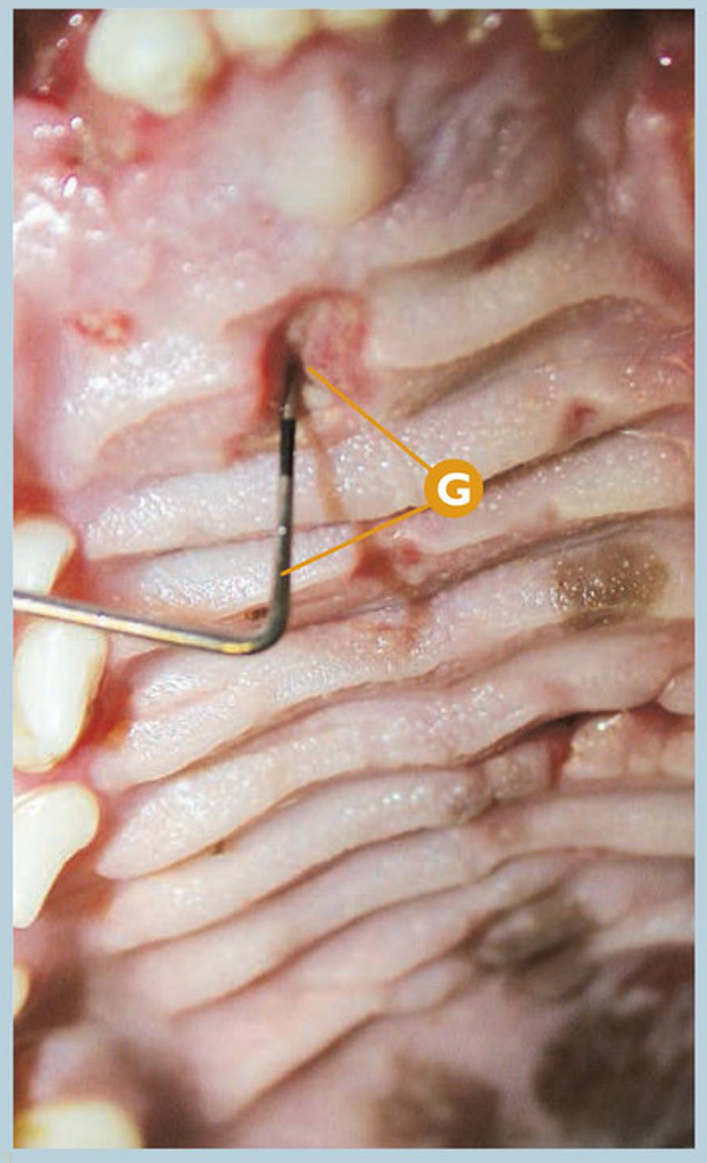

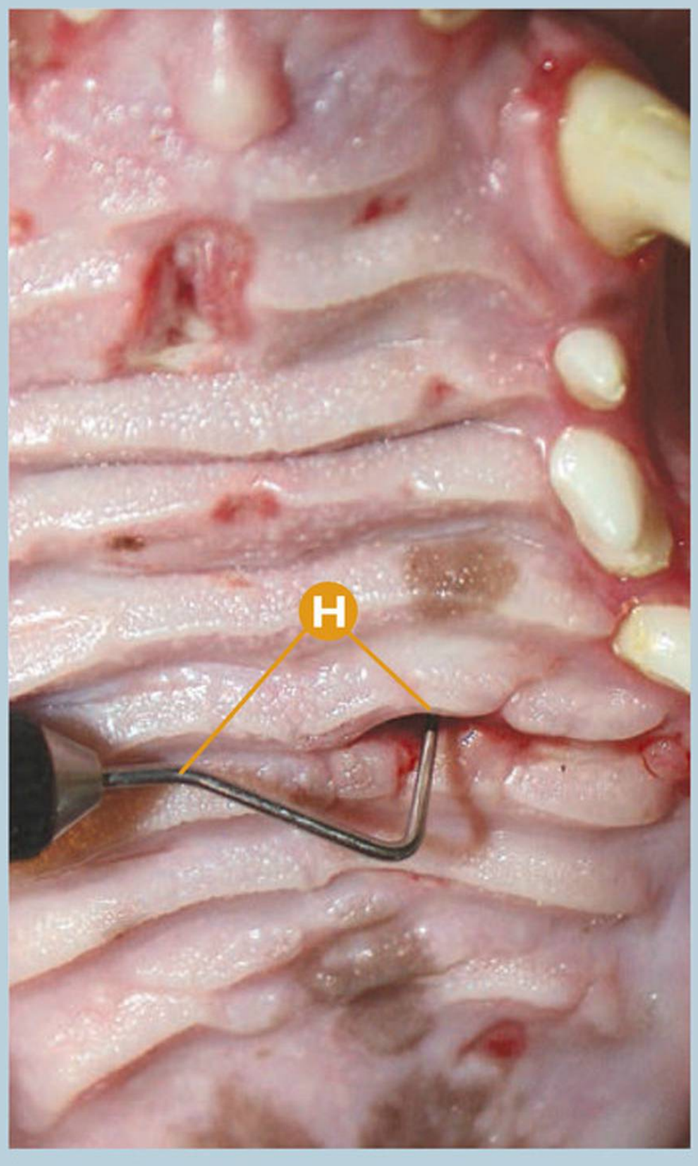

Etiología traumática

Lesiones en tejidos duros
Fracturas de maxilar

Fractura de maxilar, provocando una fístula oronasal traumática en el paladar duro por un traumatismo reciente (pelea con perro).

- A Vista del paladar duro: lesión en encía y mucosa apical de los incisivos superiores.
- B Vista del paladar duro: lesión en mucosa palatina en diferentes regiones del paladar duro.
- C Ausencia del I3maxD (103).
- D Fractura complicada de corona del CmaxD (104).
- E Fractura complicada de corona y raíz del I2maxI (202).
- F Sospecha de fractura de esmalte en el CmaxI (204).
- G Confirmación mediante la sonda periodontal de ausencia de entrada a cavidad nasal.
- H Fístula oronasal traumática, por confirmación mediante la sonda periodontal, de entrada a cavidad nasal.
- I Rx dental: signos radiológicos compatibles fractura de maxilar en la región de la fístula oronasal traumática confirmada.
- J Rx dental: signos radiológicos compatibles con lesión ósea moderada en tejido óseo en la región con ausencia de fístula oronasal.
- K Rx dental: signos radiológicos compatibles con avulsión completa y pérdida del I3maxD (103).

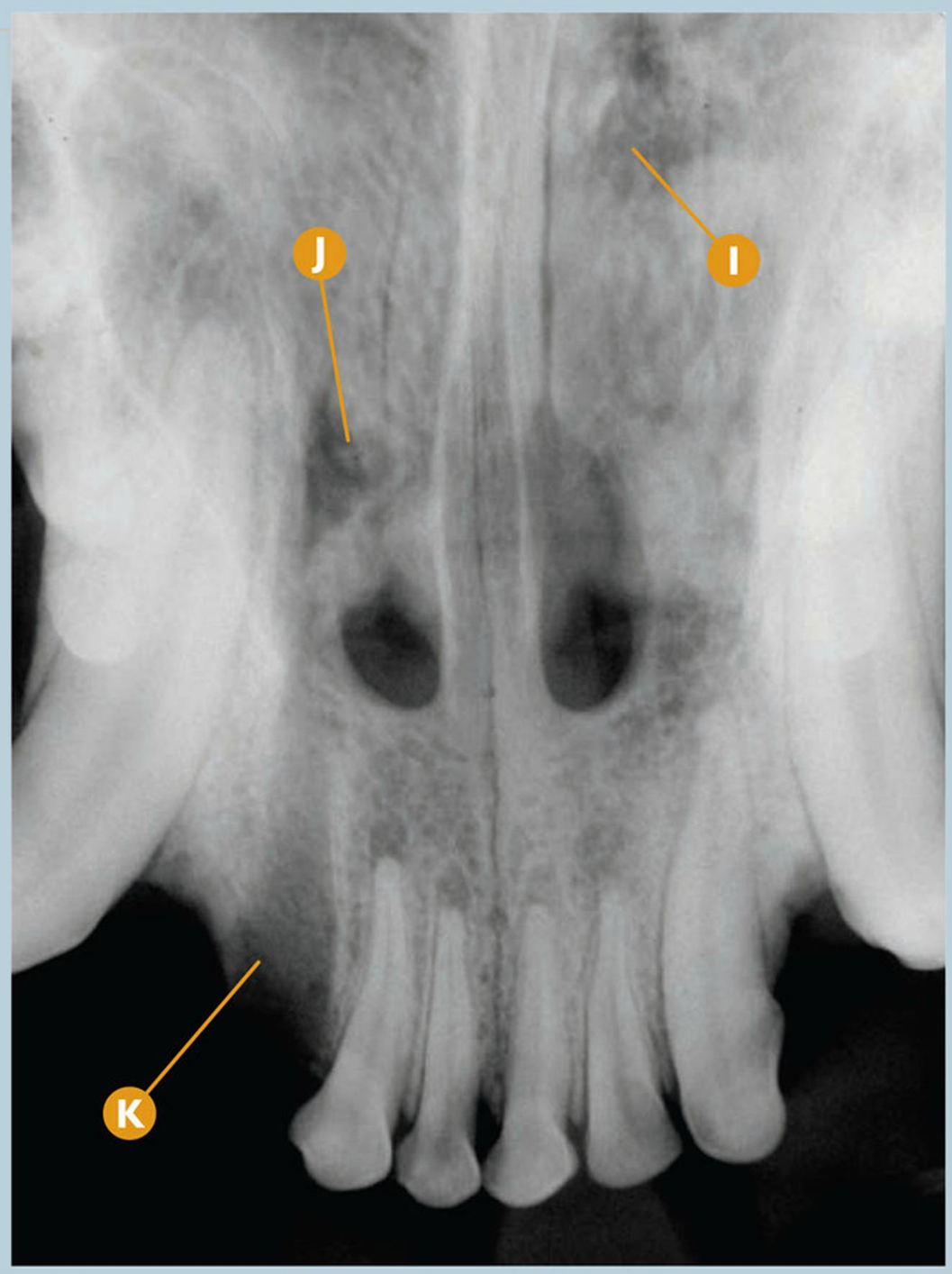

Puntos clave del diagnóstico/tratamiento

Las fístulas oronasales traumáticas deben ser confirmadas mediante el uso de la sonda periodontal y la radiología dental en el examen oral definitivo (bajo anestesia o sedación). Cuando ésta se produce, llevar control de la evolución, así como realizar pruebas complementarias como el TAC, estará también indicado. En gran número de estas fístulas oronasales traumáticas, la resolución quirúrgica de la patología será necesaria.

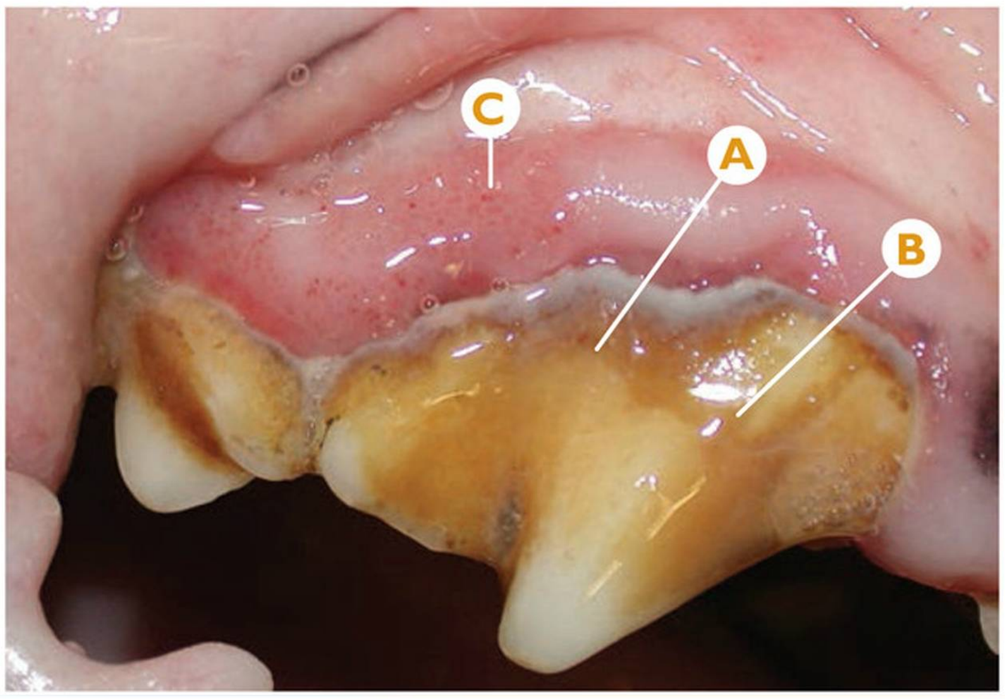

Origen bacteriano | **Enfermedad periodontal**

Sospecha de fase 2 de enfermedad periodontal en P4maxD (108).

A Índice 2 de placa bacteriana en P4maxD (108).

B Índice 4 de cálculo dental en P4maxD (108).

C Gingivitis severa con eritema moderado a severo.

Puntos clave del diagnóstico/tratamiento

El estado de fase 2 de enfermedad periodontal (estado inicial de la peridontitis con una pérdida de menos del 25% de unión), debe ser confirmada radiológicamente así como mediante el sondaje del diente.

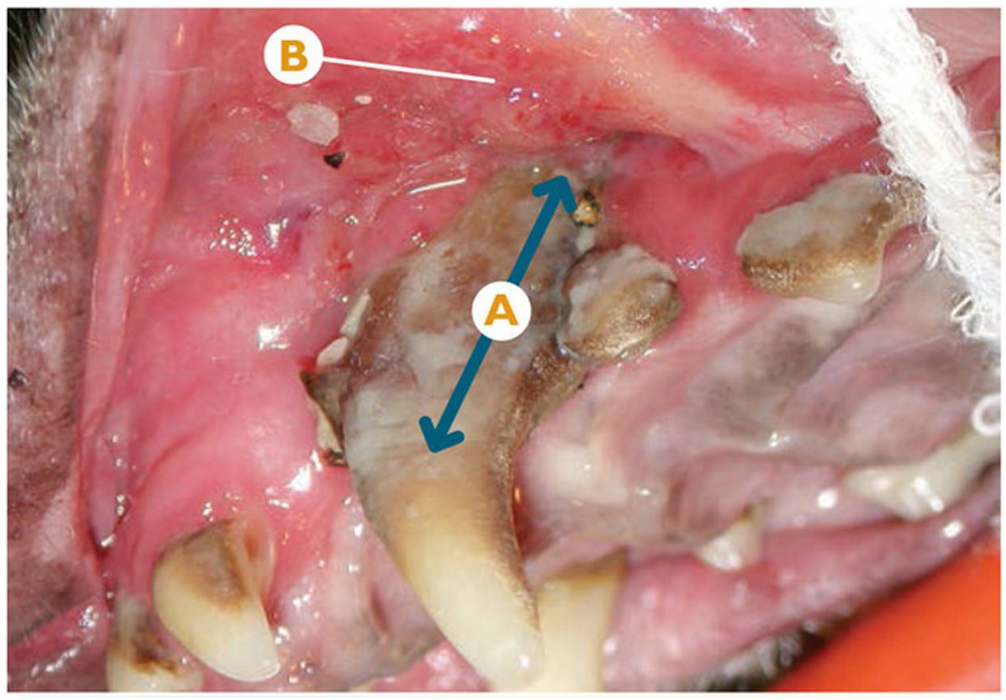

Origen bacteriano | **Enfermedad periodontal**

Fase 4 de enfermedad periodontal en CmaxI (204).

A Zona de retracción y pérdida de tabla alveolar vestibular en CmaxI (204).

B Estomatitis ulcerativa severa.

Puntos clave del diagnóstico/tratamiento

Esta fase 4 de enfermedad periodontal está basado en la perdida de inserción de más del 50% en su área vestibular; el sondaje del diente en todo su perímetro estará indicado para reconocer otras zonas afectadas. El cemento cubierto por cálculo y placa dental estará en contacto con la mucosa, provocando una "ulceritis de contacto". La extracción dentaria está indicada, y como efecto beneficioso secundario, se resolverá la estomatitis ulcerativa.



Origen bacteriano | **Enfermedad periodontal**

Fase 1 de enfermedad periodontal en P4maxI (208).

A Índice 4 de cálculo dental en P4maxI.

Puntos clave del diagnóstico/tratamiento

La fase 1 de enfermedad periodontal está basado en que el sondaje en este caso es de 3 mm; la estructura y morfología de la encía ya están alteradas, incluyendo una marcada gingivitis.

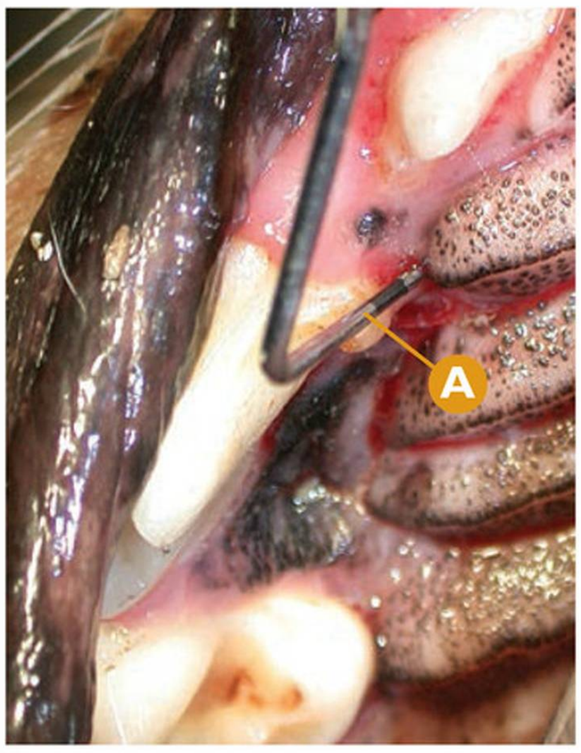

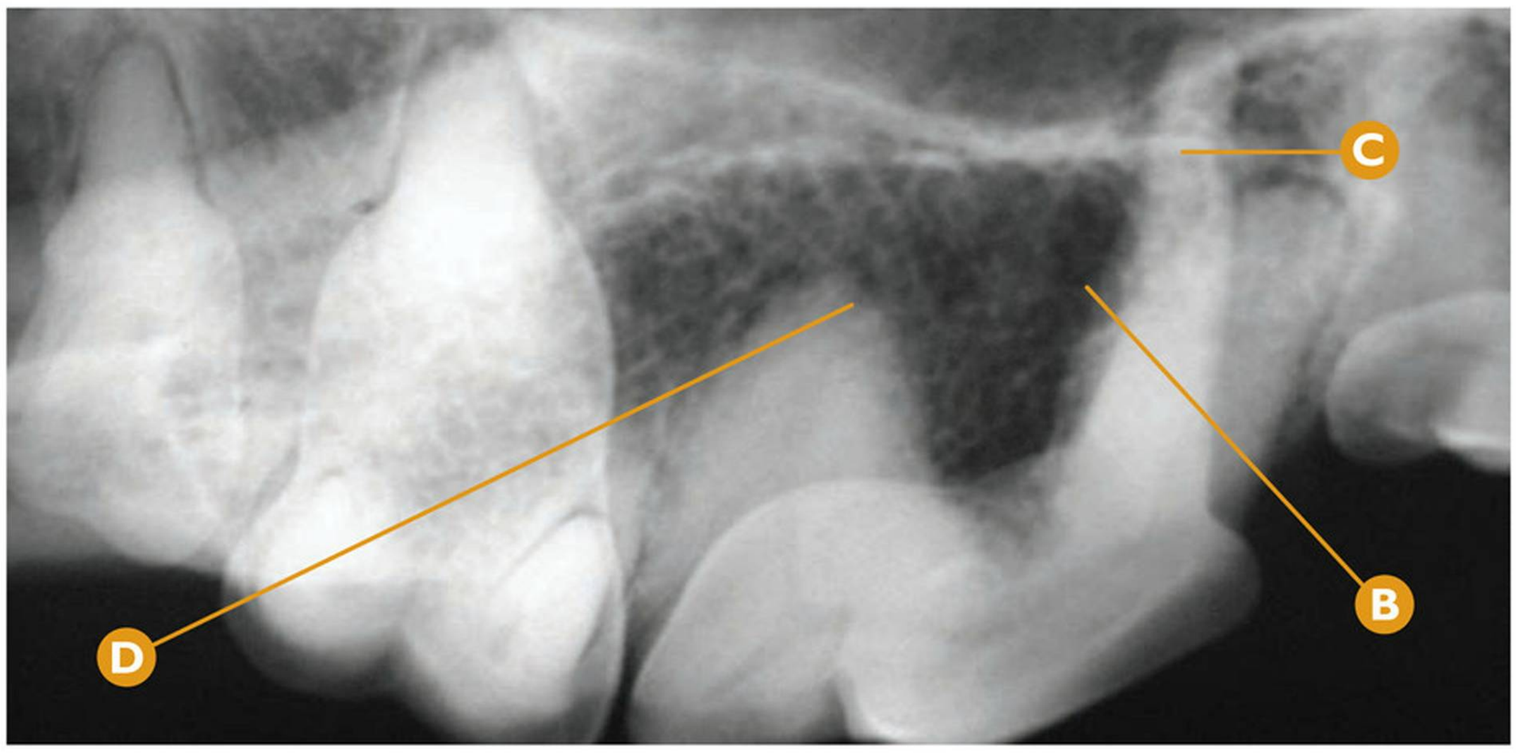

Origen bacteriano | **Enfermedad periodontal**

Sospecha de fase 4 de enfermedad periodontal en P4maxD (108).

Ⓐ Bolsa periodontal de 10 mm de profundidad desde la unión cemento-esmalte de la raíz mesiopalatina del P4maxD (108).

Ⓑ Rx dental: signos radiológicos de pérdida de hueso vertical compatible con el sondaje periodontal en raíz mesiopalatina del P4maxD (108).

Ⓒ Rx dental: signos radiológicos de reabsorción radicular de la raíz mesiopalatina del P4maxD (108).

Ⓓ Rx dental: signos radiológicos de reabsorción radicular de la raíz distal del P4maxD (108).

Puntos clave del diagnóstico/tratamiento

En este diente, la raíz mesiopalatina está afectada seriamente por la enfermedad periodontal, confirmado mediante sondaje periodontal y radiología dental. El tratamiento no conservador está basado en la extracción dentaria.

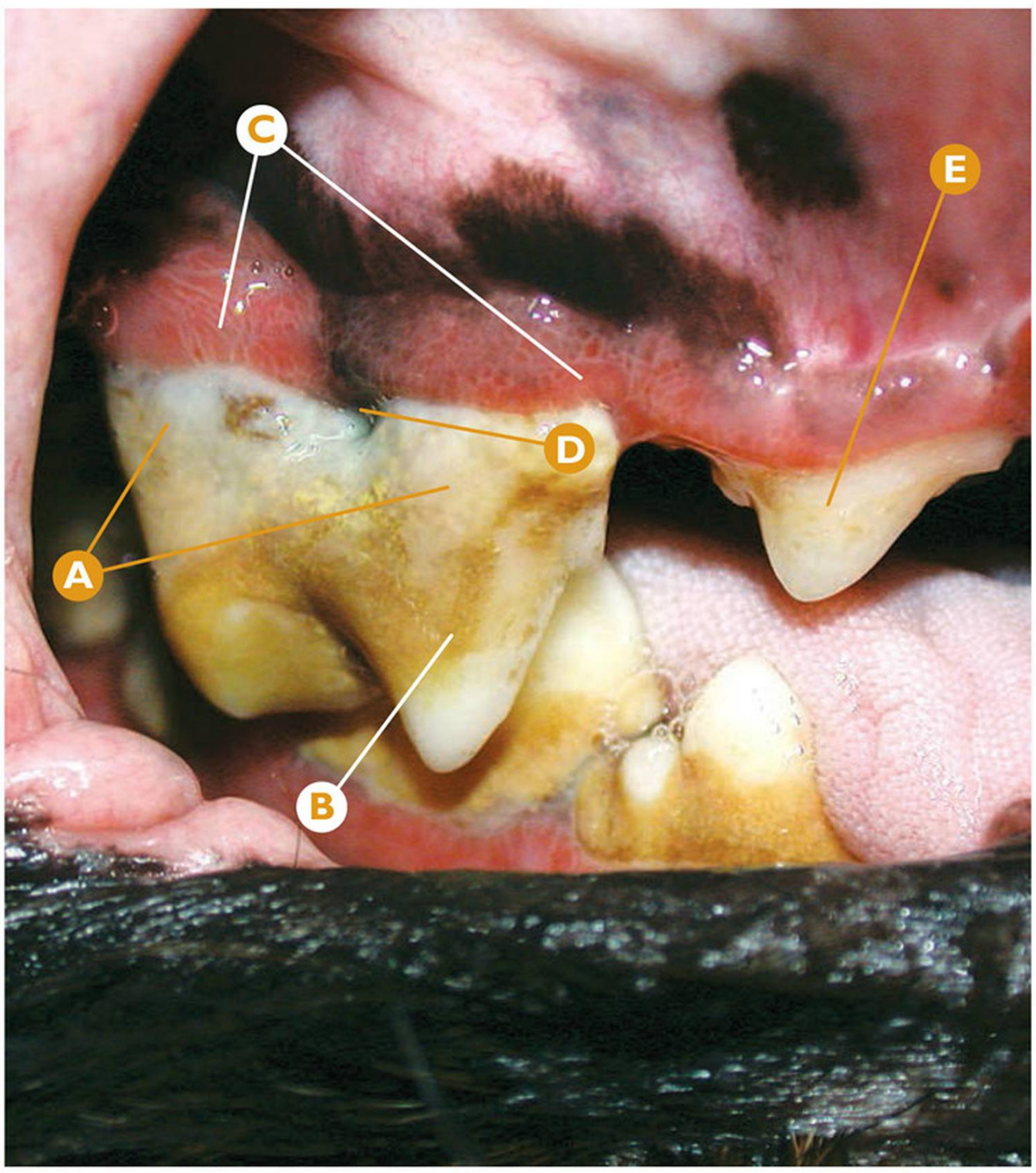

Origen bacteriano | **Enfermedad periodontal**

Sospecha de fase 4 de enfermedad periodontal en P4maxD (108).

Ⓐ Índice de placa bacteriana 3 en P4maxD (108).

Ⓑ Índice de cálculo dental 4 en P4maxD (108).

Ⓒ Índice gingival 3 en P4maxD (108).

Ⓓ Sospecha de clase de furcación 3 en P4maxD (108).

Ⓔ P3maxD (107).

Puntos clave del diagnóstico/tratamiento

En este P4maxD, podemos ver claramente los índices de placa y cálculo dental. Existe retracción gingival así como una pérdida de hueso subyacente que, probablemente, supera el 50% de pérdida de inserción en la raíz distal. La depresión que existe en la zona de la furca, probablemente se corresponde con una clase de furcación 3 que debemos confirmar mediante la introducción de la sonda es esta zona. Si esto se confirma, este diente será definitivamente candidato a la extracción, debido a la fase 4 de enfermedad periodontal.

Errores comunes

Debemos valorar los índices y fases de los diferentes dientes de manera individual; a pesar de estar localizados el P3maxD y el P4maxD en la misma región de la cavidad oral, sus índices y fases pueden ser muy diferentes, al igual que el tratamiento adecuado para cada uno de ellos.

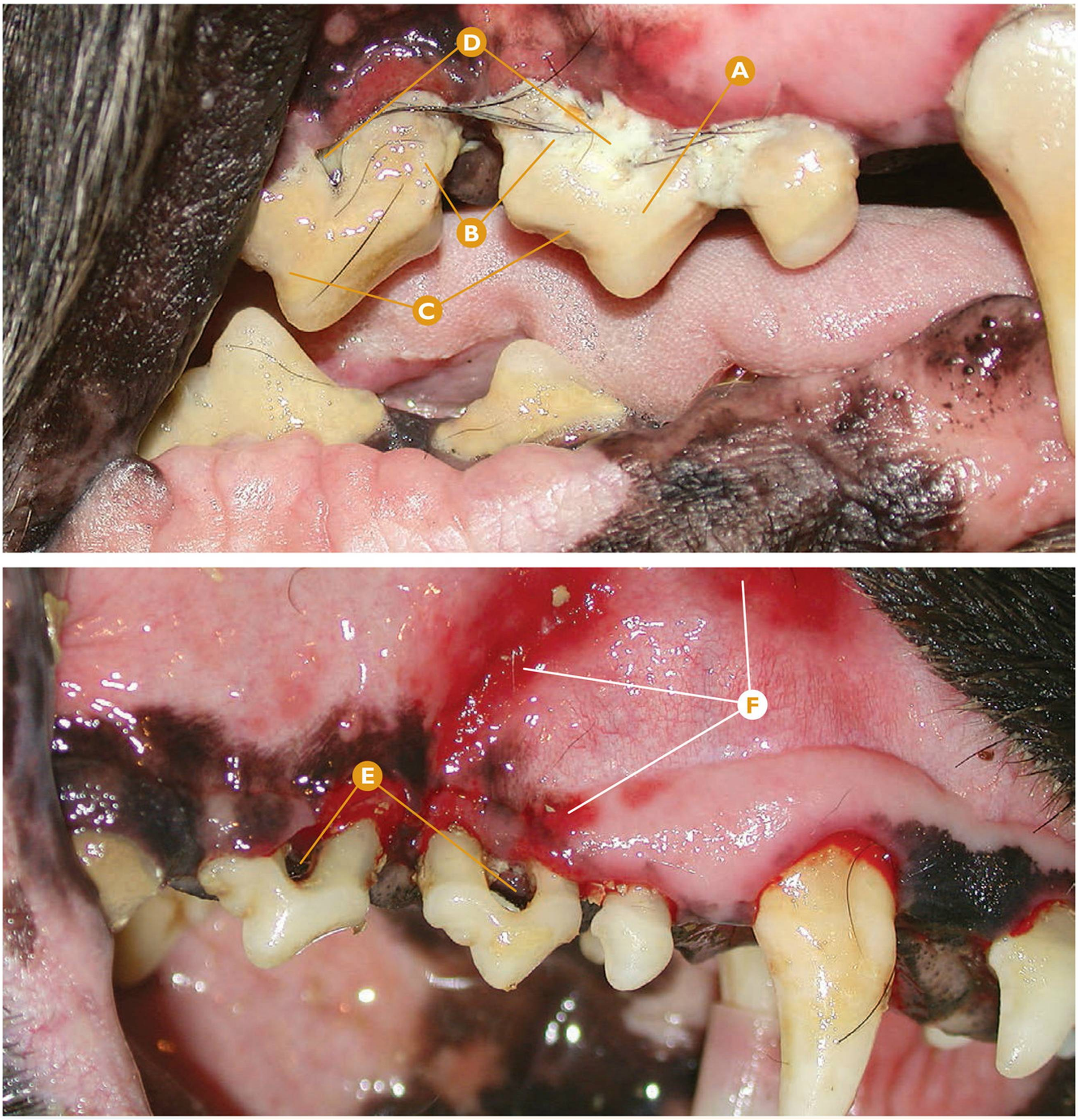

Origen bacteriano | **Enfermedad periodontal**

Fase 4 de enfermedad periodontal en P2maxD (106) y P3maxD (107).

- **A** P2maxD (106).
- **B** Índice 4 de placa bacteriana en P2maxD (106) y P3maxD (107).
- **C** Índice 4 de cálculo dental en P2maxD (106) y P3maxD (107).
- **D** Sospecha de clase de furcación 3 en P2maxD (106) y P3maxD (107).
- **E** Confirmación de clase de furcación 3 en P2maxD (106) y P3maxD (107) tras eliminación del cálculo dental y placa en la furca.
- **F** Estomatitis ulcerativa.

Puntos clave del diagnóstico/tratamiento

En dientes multirradiculares (P2maxD y P3maxD birradiculares) en los que existe una clase de furcación 3 como en este caso clínico, los clasificaríamos dentro del grupo de fase 4 de enfermedad periodontal; el tratamiento adecuado en estos dientes es la extracción dentaria.

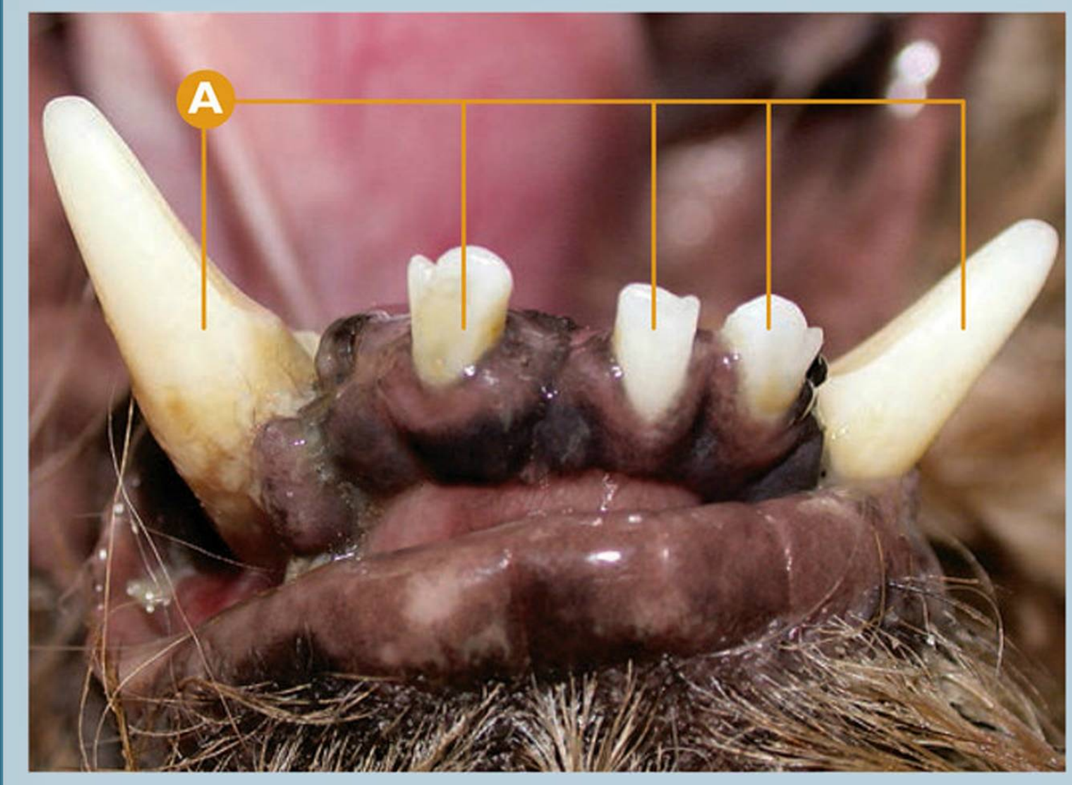

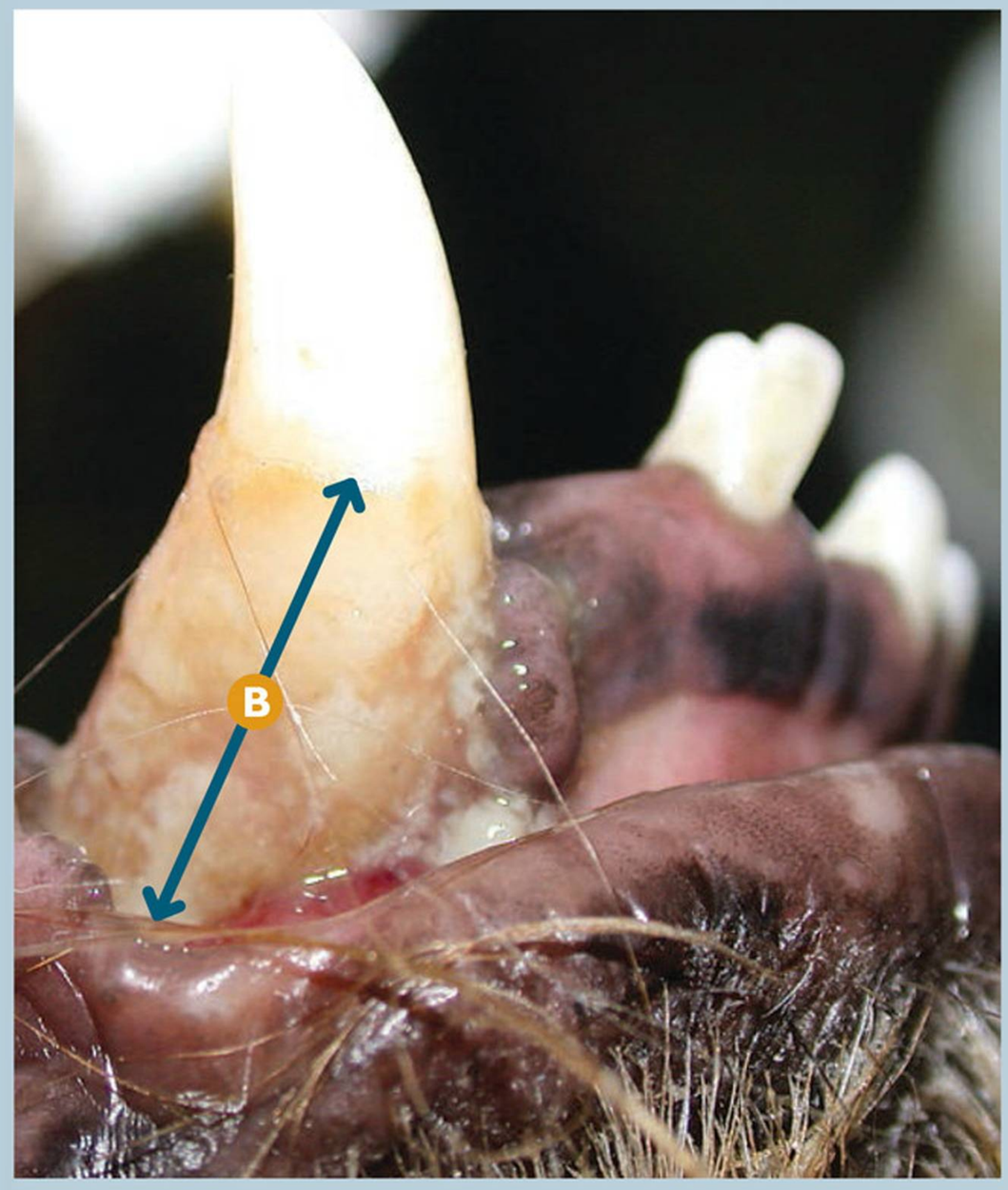

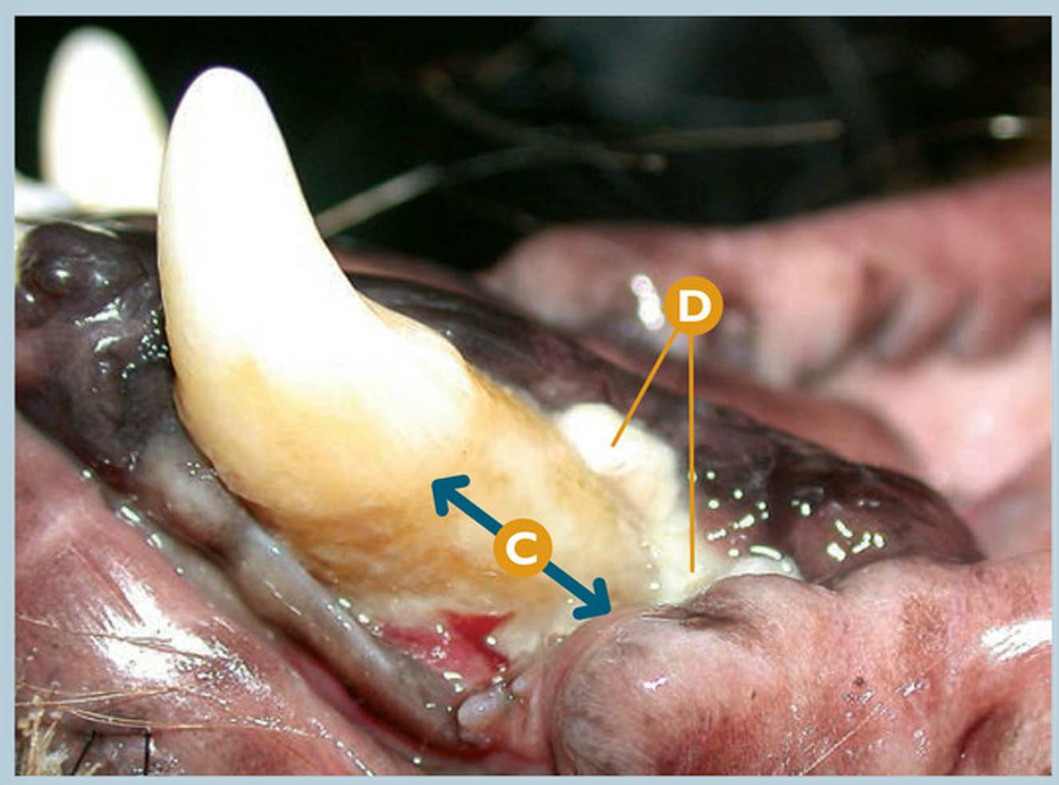

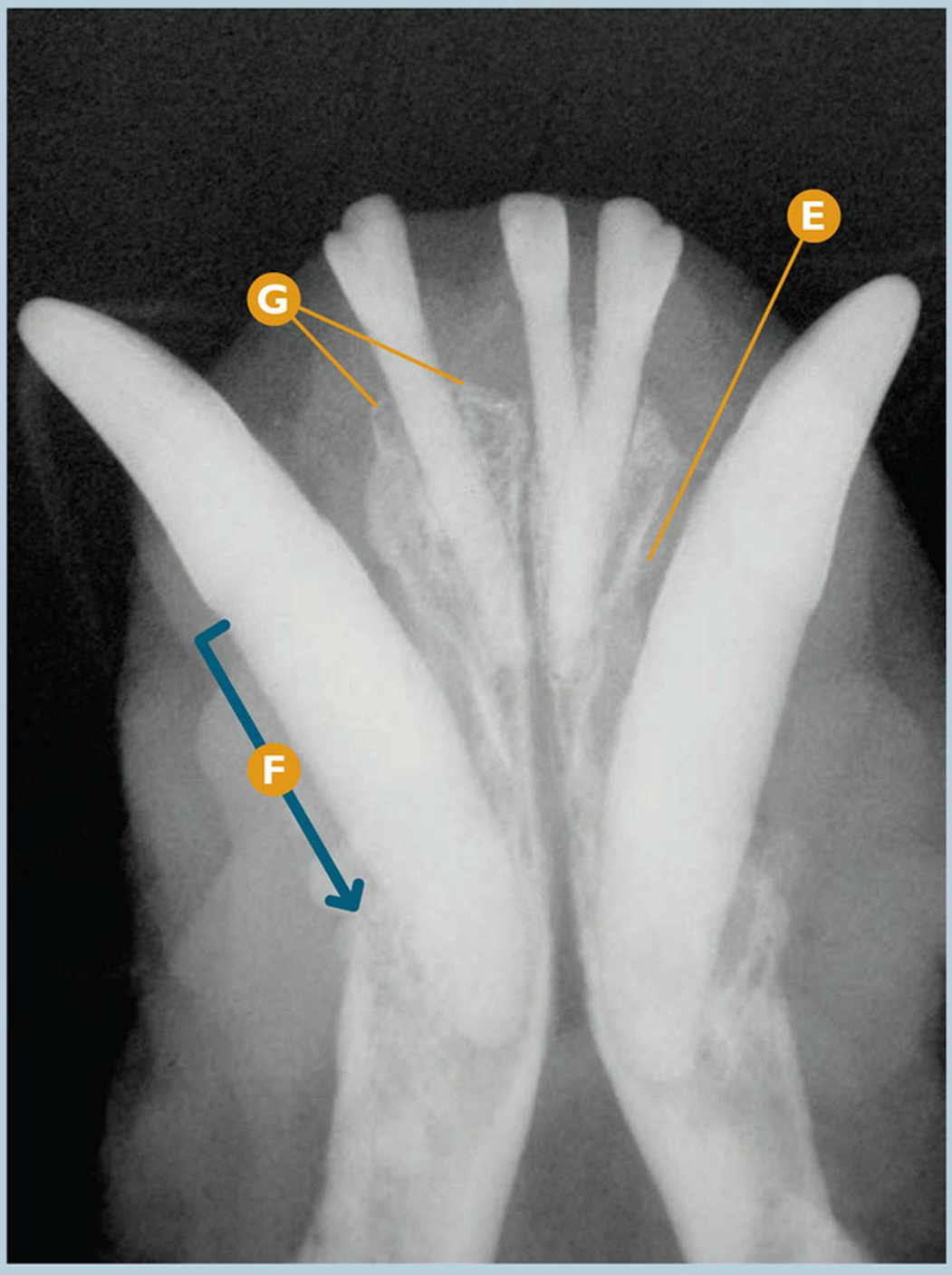

Origen bacteriano | **Enfermedad periodontal**

Fase 4 de enfermedad periodontal en CmandI (304) y CmandD (404).

- **A** De derecha a izquierda: CmandI (304), I2mandI (302), I1mandI (301), I2mandD (402) y CmandD (404).
- **B** Detalle de la retracción gingival severa en el área vestibular del CmandD (404).
- **C** Detalle de la retracción gingival severa del CmandI (304).
- **D** Depósito de exudado mucopurulento en el área distal del CmandI (304).
- **E** Rx dental: signos radiológicos compatibles con pérdida severa de hueso vertical en CmandI (304).
- **F** Rx dental: signos radiológicos compatibles con pérdida de hueso severo en la tabla alveolar vestibular desde la unión cemento-esmalte del CmandD (404).
- **G** Rx dental: signos radiológicos compatibles con pérdida de hueso horizontal moderada en I2mandD (402).

Puntos clave del diagnóstico/tratamiento

La enfermedad periodontal fase 4 que sufren ambos caninos inferiores es patente desde el punto de vista macroscópico (pendiente la confirmación con la sonda periodontal), así como desde el punto de vista radiológico. Existen signos radiológicos claros de una pérdida severa de hueso de soporte de ambos caninos. El tratamiento adecuado es la extracción.

Errores comunes

Si no realizamos la extracción de los dientes afectados, corremos un riesgo importante de fractura mandibular espontánea en un futuro próximo. La única opción que tenemos de tratamiento es la extracción para la recuperación de un hueso sano en la zona de los alveolos dentarios.

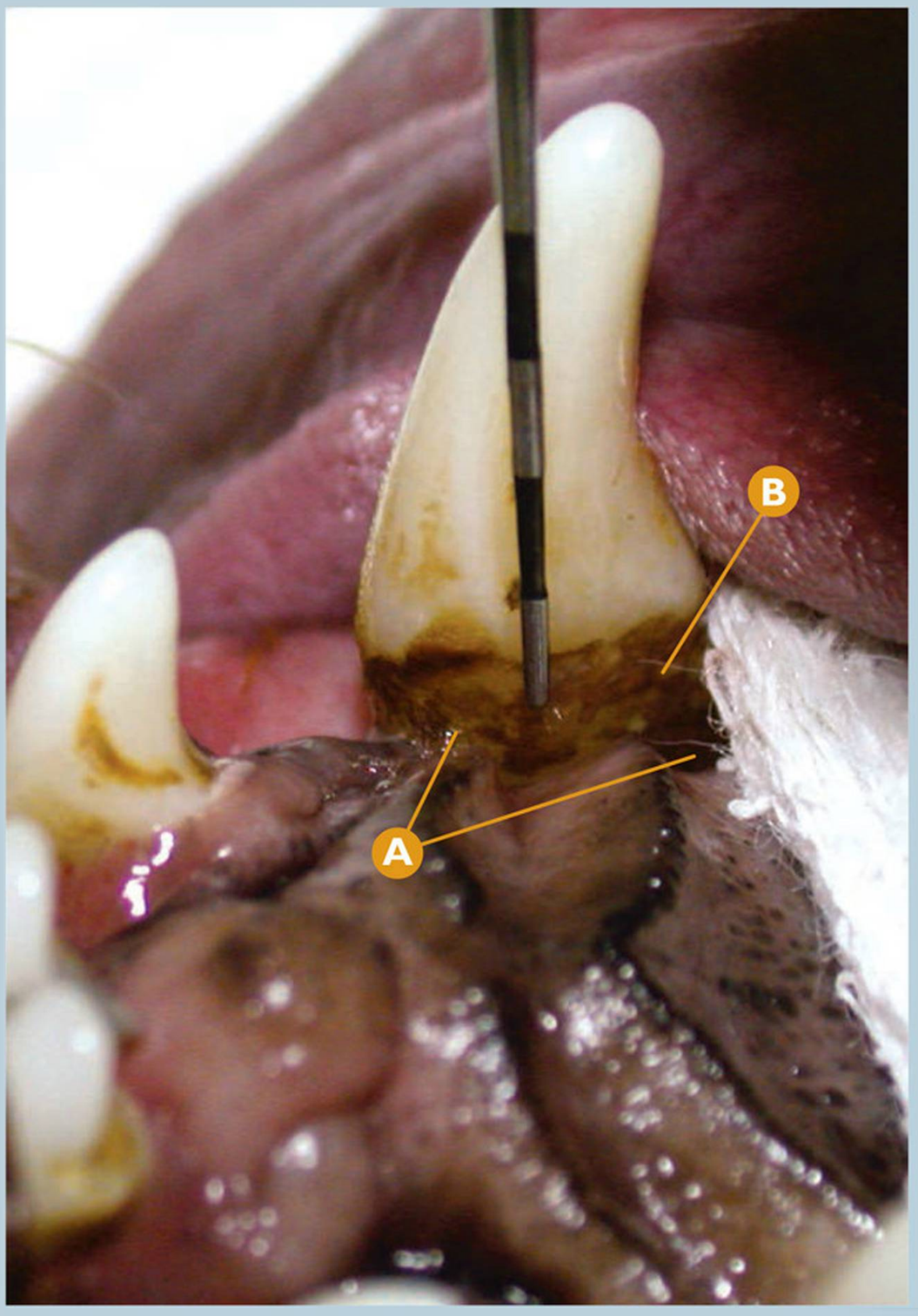

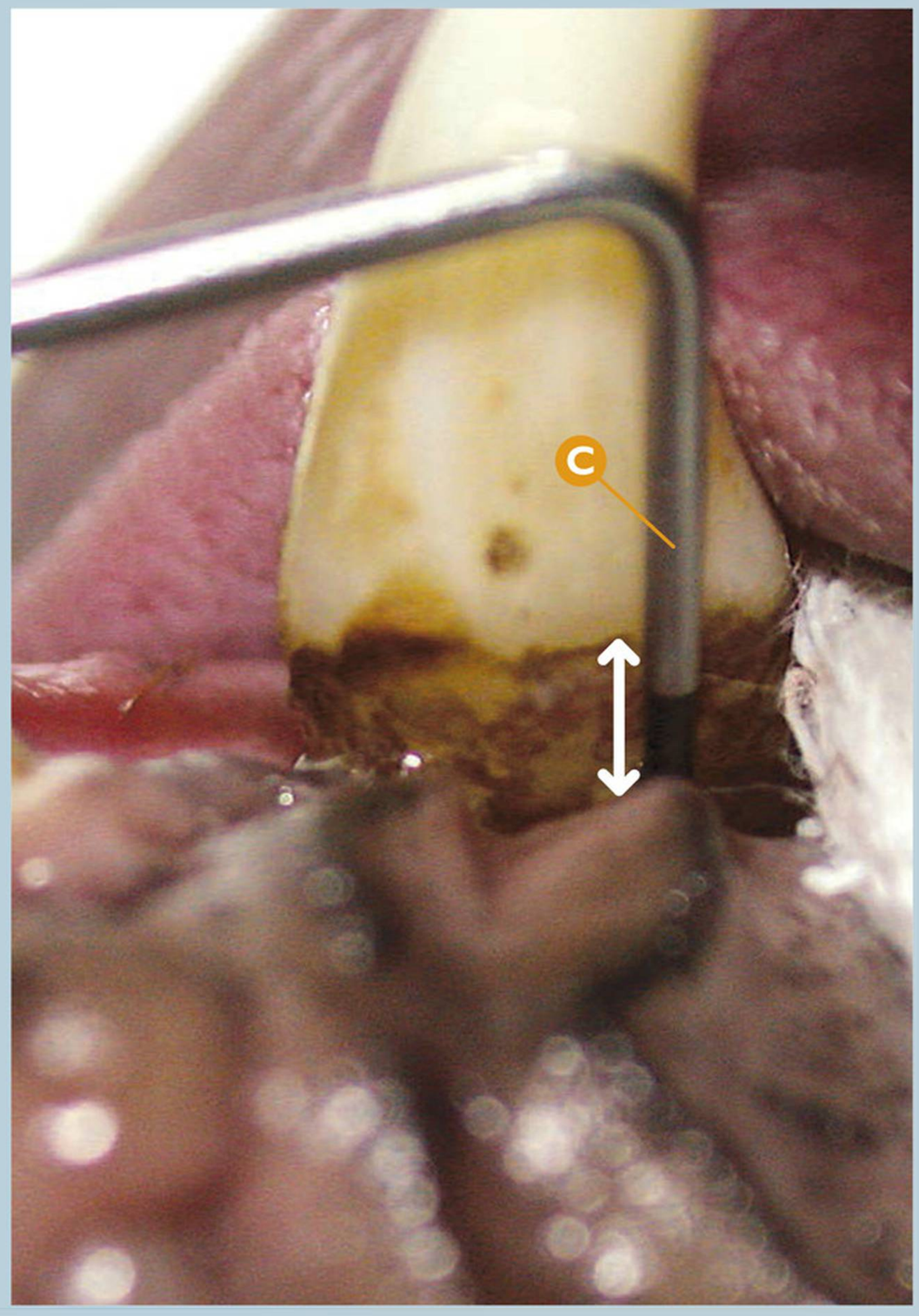

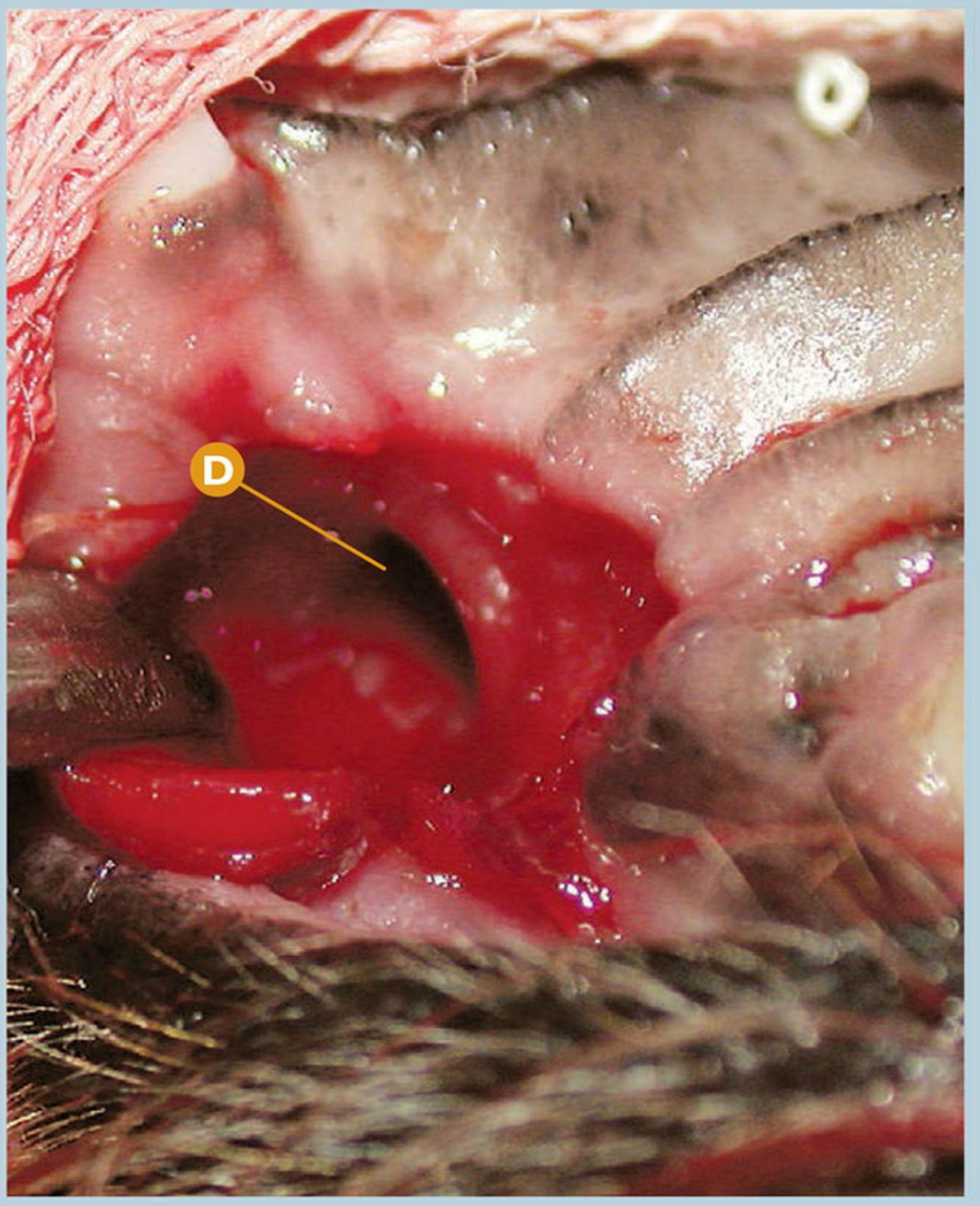

Origen bacteriano | **Enfermedad periodontal**

Fístula oronasal en área del Cmaxl (204). Etiología: enfermedad periodontal.

A Sospecha de fase 4 de enfermedad periodontal por afectación del área palatina del Cmaxl (204).

B Cálculo dental.

C Confirmación de fase 4 de enfermedad periodontal mediante la medición con sonda periodontal; bolsa periodontal de 13 mm en el área palatina del Cmaxl (204).

D Detección de una fístula oronasal adquirida por enfermedad periodontal, tras la extracción del Cmaxl (204).

Puntos clave del diagnóstico/tratamiento

La detección de fístulas oronasales, causadas por fases avanzadas de enfermedad periodontal, es relativamente frecuente especialmente en perros de talla pequeña y en la región de los caninos superiores. En muchas ocasiones, la sintomatología pasa desapercibida por ser muy ligera, o pueden manifestarse síntomas de rinitis crónicas ligeras a moderadas. En casos severos, podremos detectar drenaje de líquido seroso, serosanguinolento o seropurulento por las fosas nasales del lado afectado. El tratamiento principal debe estar basado en la corrección de la causa (extracción del canino afectado en este caso clínico) y cierre quirúrgico de la fístula oronasal.

Errores comunes

No realizar un examen oral adecuado previo al tratamiento periodontal. La mayoría de estos procesos son fácilmente identificables, e incluso controlables, en los primeros estadios, si se realiza un examen oral definitivo adecuado mediante el uso de la sonda periodontal, y posterior tratamiento periodontal regional adecuado.



Origen bacteriano | **Enfermedad periodontal**

Fase 4 de enfermedad periodontal en P4maxI (208).

- **A** Zona de retracción severa y pérdida de tabla alveolar vestibular en la raíz distal del P4maxI (208).
- **B** Índice 1 de placa bacteriana en P4maxI (208).
- **C** Índice 1 de cálculo dental en P4maxI (208).
- **D** Estomatitis ulcerativa severa regional.
- **E** Sospecha de caries clase V (clasificación de Black) en el área mesiovestibular y vestibular del M1maxI (209).

Puntos clave del diagnóstico/tratamiento

Esta fase 4 de enfermedad periodontal está basada en la pérdida de la tabla alveolar vestibular en la raíz distal; a pesar de que los índices de placa y cálculo dental son bajos, la fase de enfermedad periodontal es la máxima, provocando ésta una "ulceritis de contacto" regional.

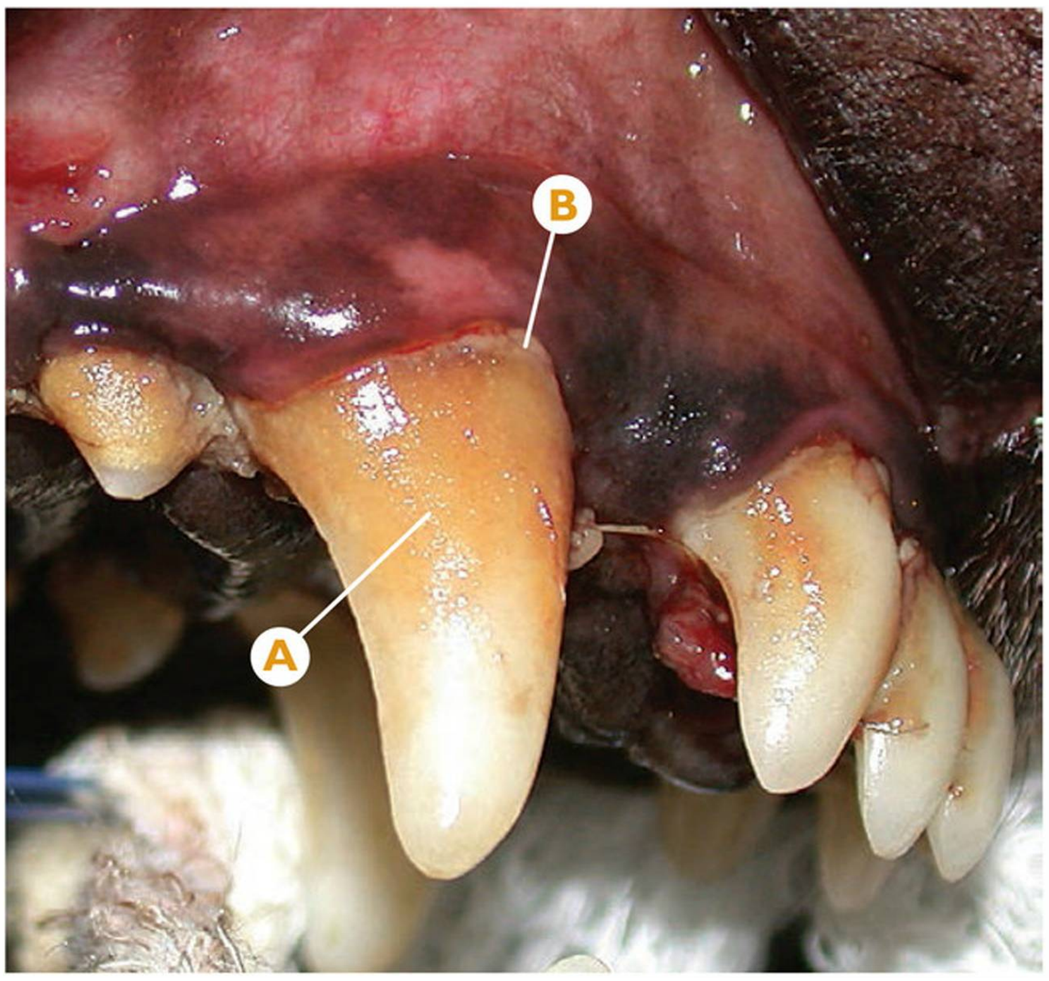



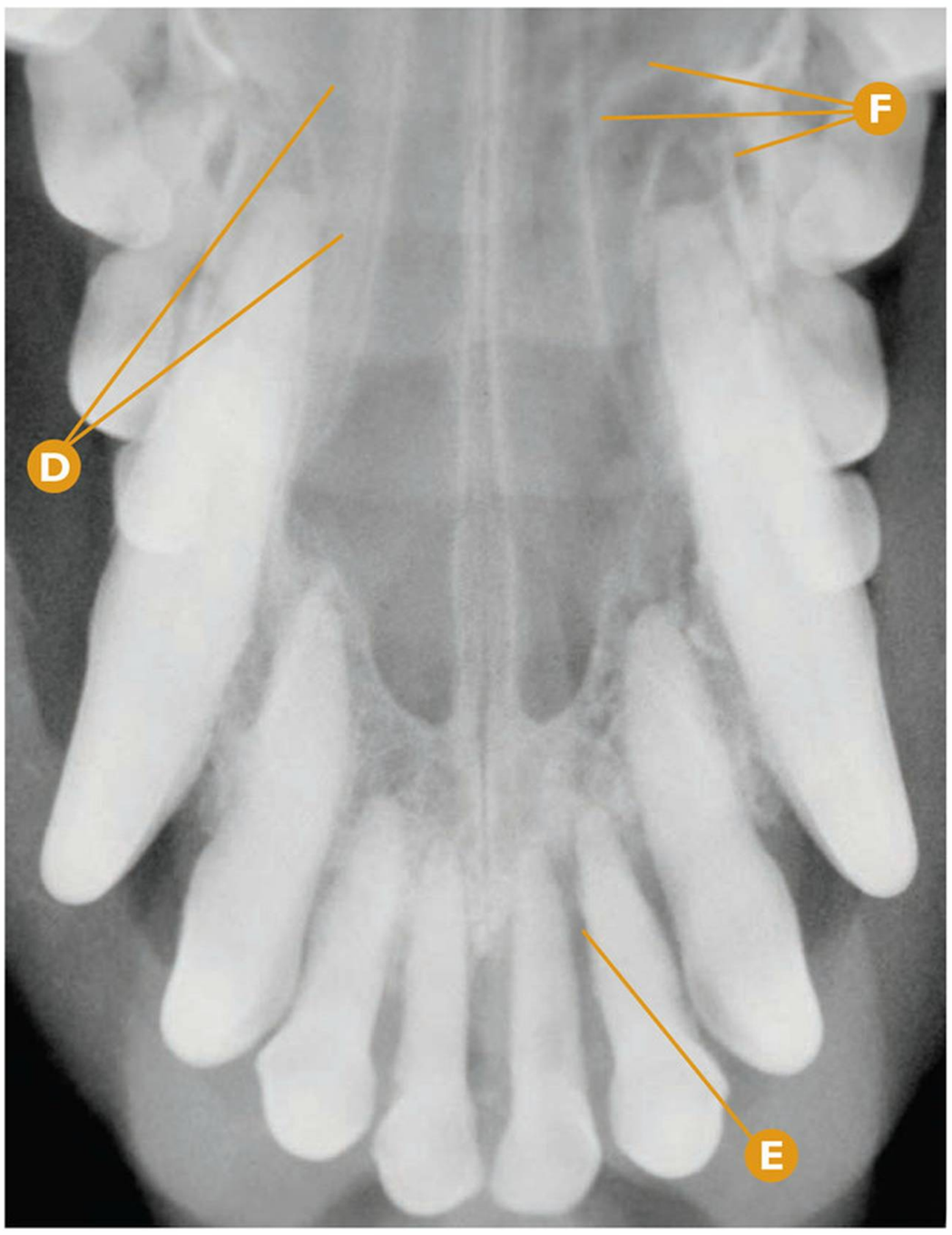

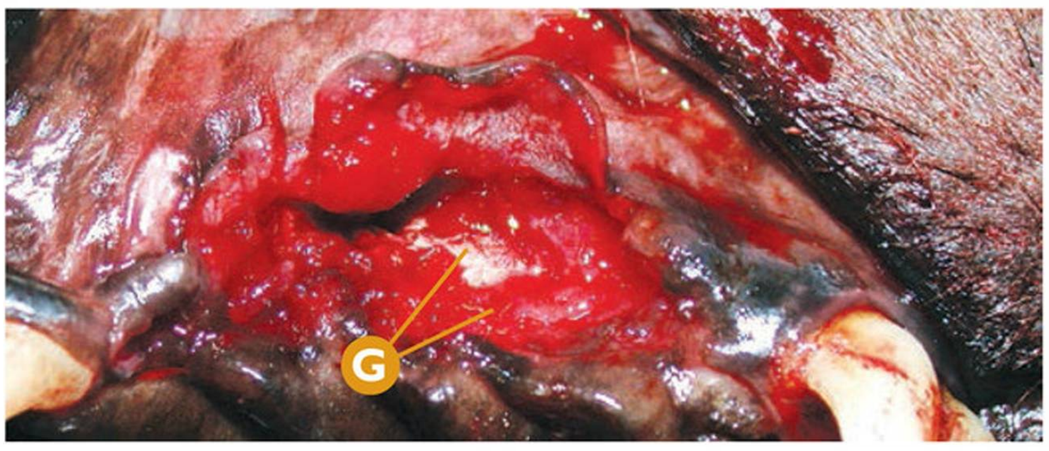

Origen bacteriano | **Enfermedad periodontal**

Fístula oronasal en área del CmaxD (104). Etiología: enfermedad periodontal.

A Índice 2 de cálculo dental en CmaxD (104); vista vestibular.

B Índice 1 de placa bacteriana en CmaxD (104); vista vestibular.

C Fase 4 de enfermedad periodontal (medición con sonda periodontal). Bolsa periodontal mayor de 12 mm en el área palatina del CmaxD (104).

D Rx dental: signos radiológicos de aumento de densidad radiológica en cavidad nasal, en la región apical del CmaxD (104), compatible con pus.

E Rx dental: signos radiológicos compatibles con pérdida horizontal severa de hueso en la región del I1maxI (201) y I2maxI (202).

F Rx dental: signos radiológicos compatibles con patología periapical y osteolisis en el CmaxI (204).

G Detección de una fístula oronasal adquirida por enfermedad periodontal, tras la extracción del CmaxD (104), con considerable contenido purulento dentro de la cavidad nasal.

Puntos clave del diagnóstico/tratamiento

Esta fístula oronasal, causada por una fase avanzada de enfermedad periodontal, fue detectada bajo unos síntomas iniciales de descarga unilateral derecha muco-purulenta, así como síntomas de rinitis crónica que remiten con tratamiento antibiótico. Tras el examen oral definitivo, detectamos enfermedad periodontal moderada a severa generalizada, así como una fase 4 de enfermedad periodontal en el CmaxD (104), tras su sondaje. La radiología dental confirma los procesos detectados. El tratamiento está basado en la extracción del canino afectado y limpieza de la cavidad nasal, así como en el posterior cierre quirúrgico de la fístula oronasal.

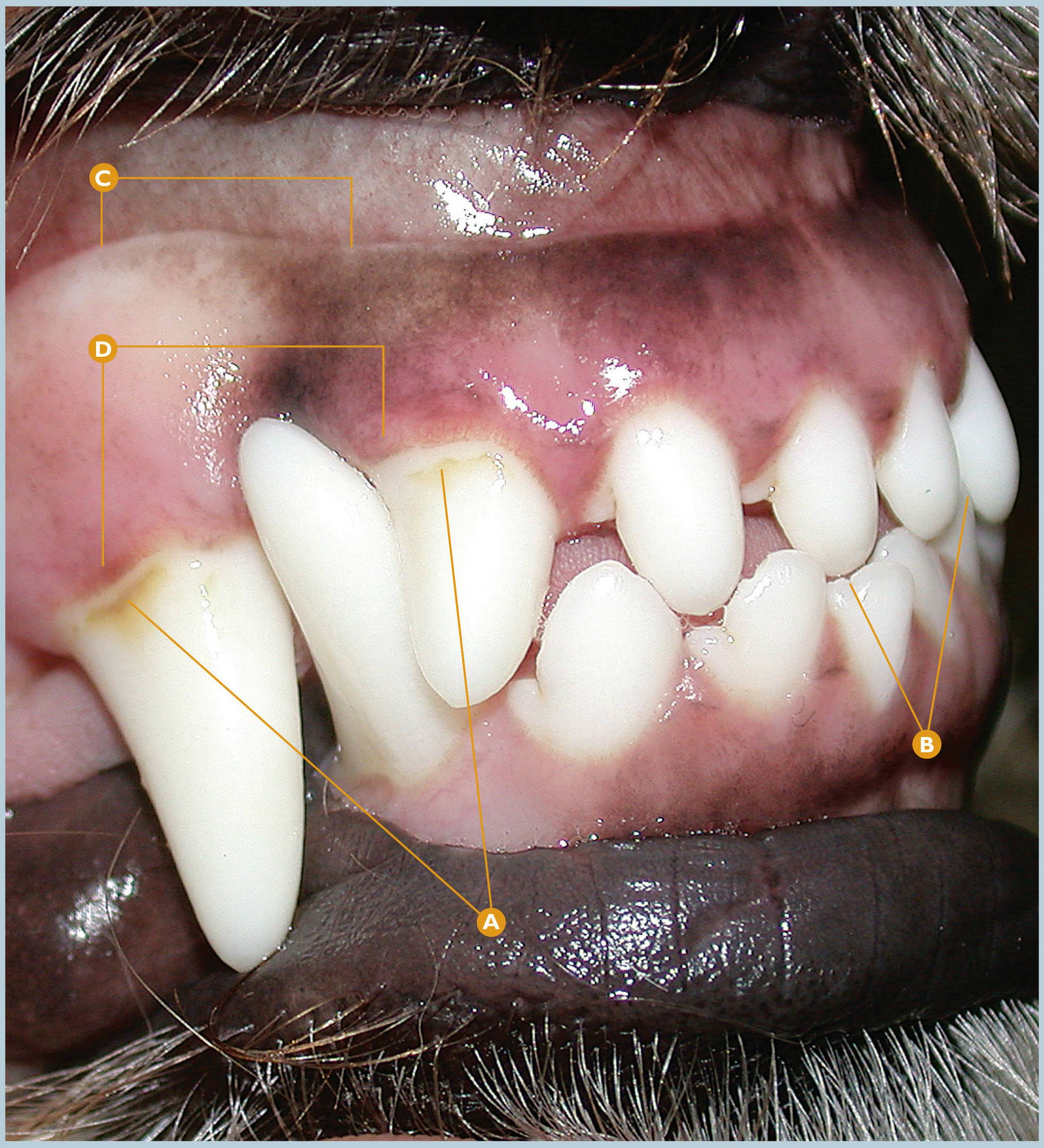

Origen bacteriano | **Enfermedad periodontal**

Fase 1 de enfermedad periodontal en I3maxD (103) y CmaxD (104).

A Índice 1 de cálculo dental en I3maxD (103) y CmaxD (104).

B Mordida cruzada anterior.

C Unión mucogingival.

D Índice 1 gingival en I3maxD (103) y CmaxD (104).

Puntos clave del diagnóstico/tratamiento

En el estado de fase 1 de enfermedad periodontal hay una ligera gingivitis, pero no existe pérdida de unión. En este paso, debemos insistir a los propietarios del paciente en realizar una adecuada higiene oral en casa, y realizar controles anuales del estado de la cavidad oral.

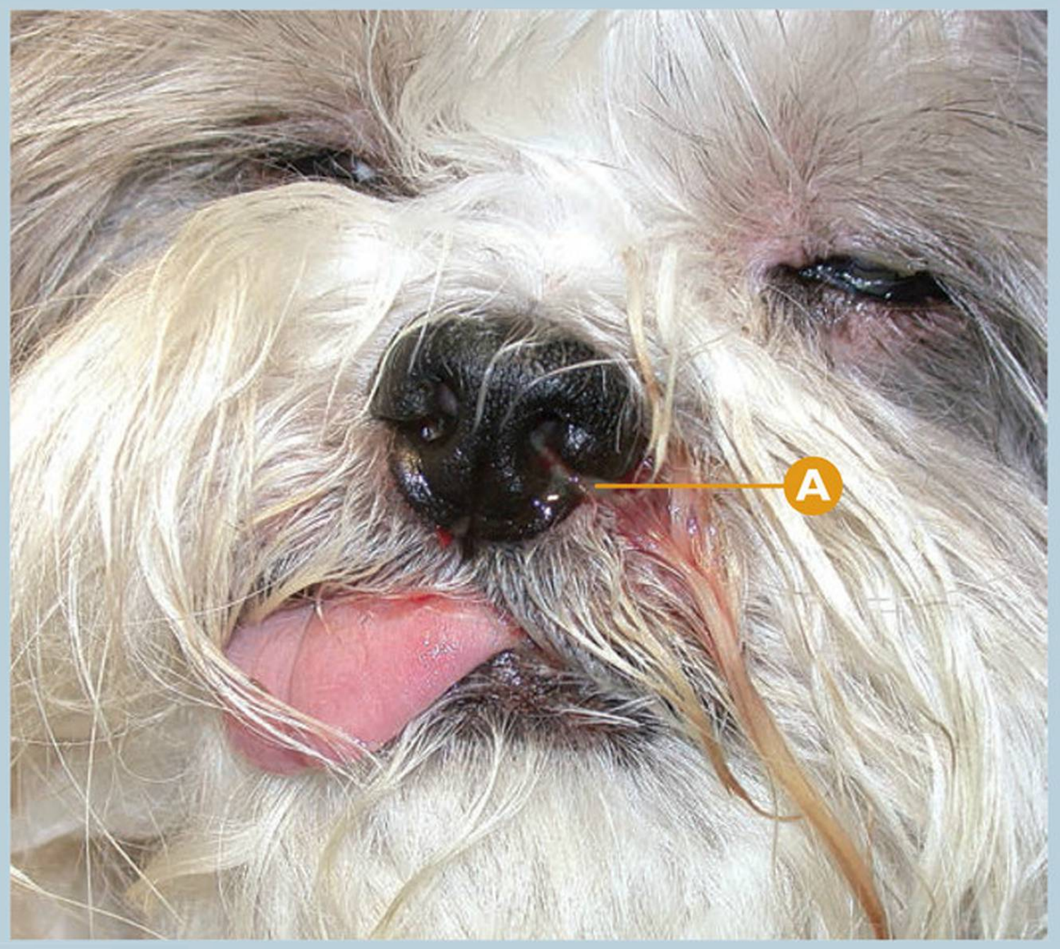

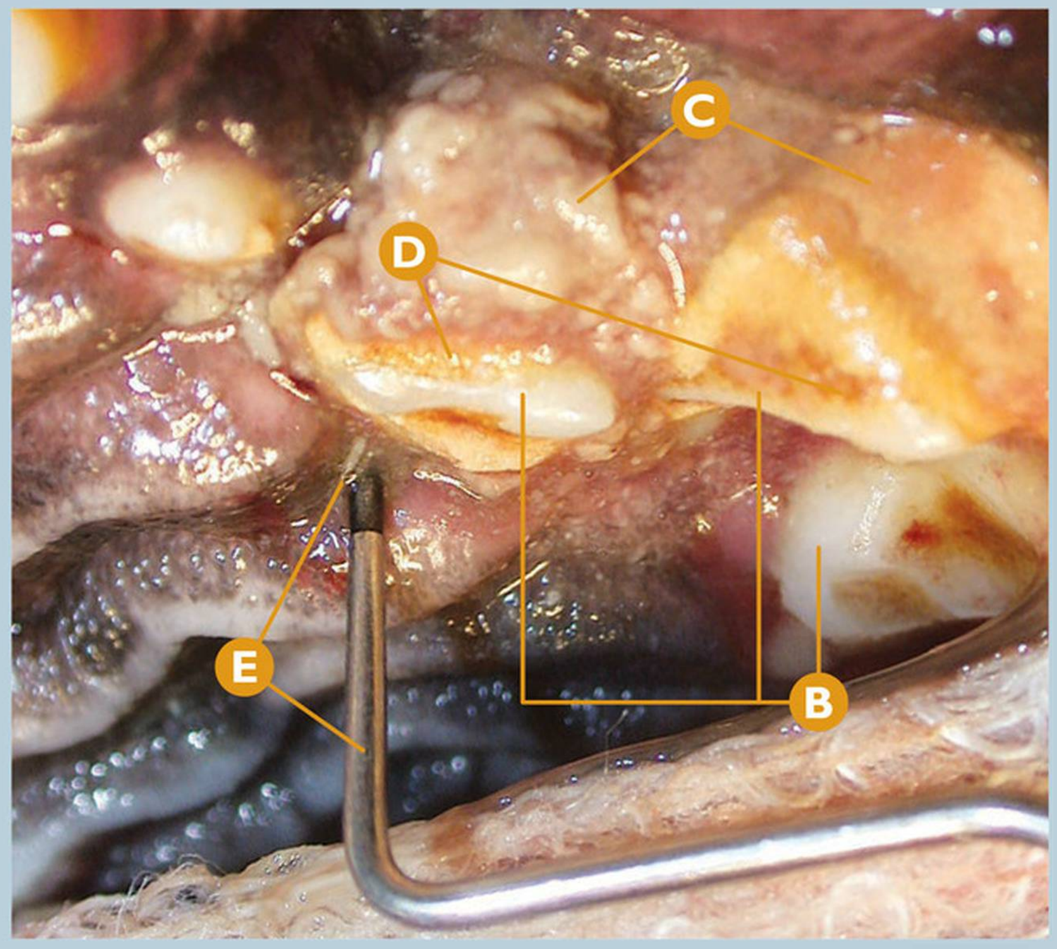



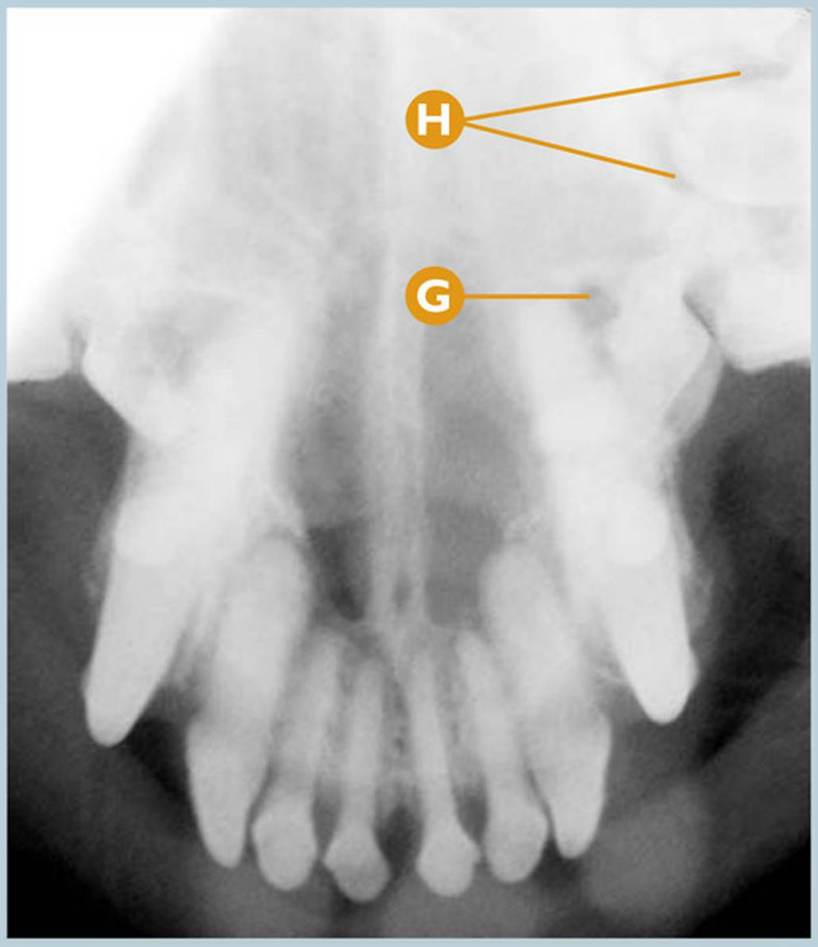

Origen bacteriano | **Enfermedad periodontal**

Fístula oronasal en área del P3maxI (207) y M1maxI (209). Etiología: enfermedad periodontal.

- **A** Drenaje de líquido seropurulento por fosa nasal izquierda.
- **B** De derecha a izquierda: M1maxI (209), P4maxI (208) y P3maxI (207).
- **C** Índice 4 de placa bacteriana en P3maxI (207) y P4maxI (208).
- **D** Índice 4 de cálculo dental en P3maxI (207) y P4maxI (208).
- **E** Fase 4 de enfermedad periodontal en P3maxI (207) (medición con sonda periodontal). Bolsa periodontal de 11 mm en el área palatina.
- **F** Fase 4 de enfermedad periodontal en M1maxI (209) (medición con sonda periodontal). Bolsa periodontal de 11 mm en el área mesiopalatina.
- **G** Rx dental: signos radiológicos compatibles con osteolisis severa en la región radicular del P3maxI (207).
- **H** Rx dental: signos radiológicos compatibles con osteolisis severa en la región radicular del M1maxI (209), compatible con absceso periapical.

Puntos clave del diagnóstico/tratamiento

Esta fístula oronasal, detectada tras la extracción de todos los dientes regionales afectados por una fase 4 de enfermedad periodontal, tiene como etiología a esta última. Síntomas de descarga unilateral izquierda mucopurulenta y rinitis crónica, así como halitosis severa fueron detectadas por el propietario. Tras el examen oral definitivo y sondaje dental, detectamos enfermedad periodontal severa regional. La radiología dental confirma también los procesos detectados, aunque radiología dental específica de la región afectada estará indicada.



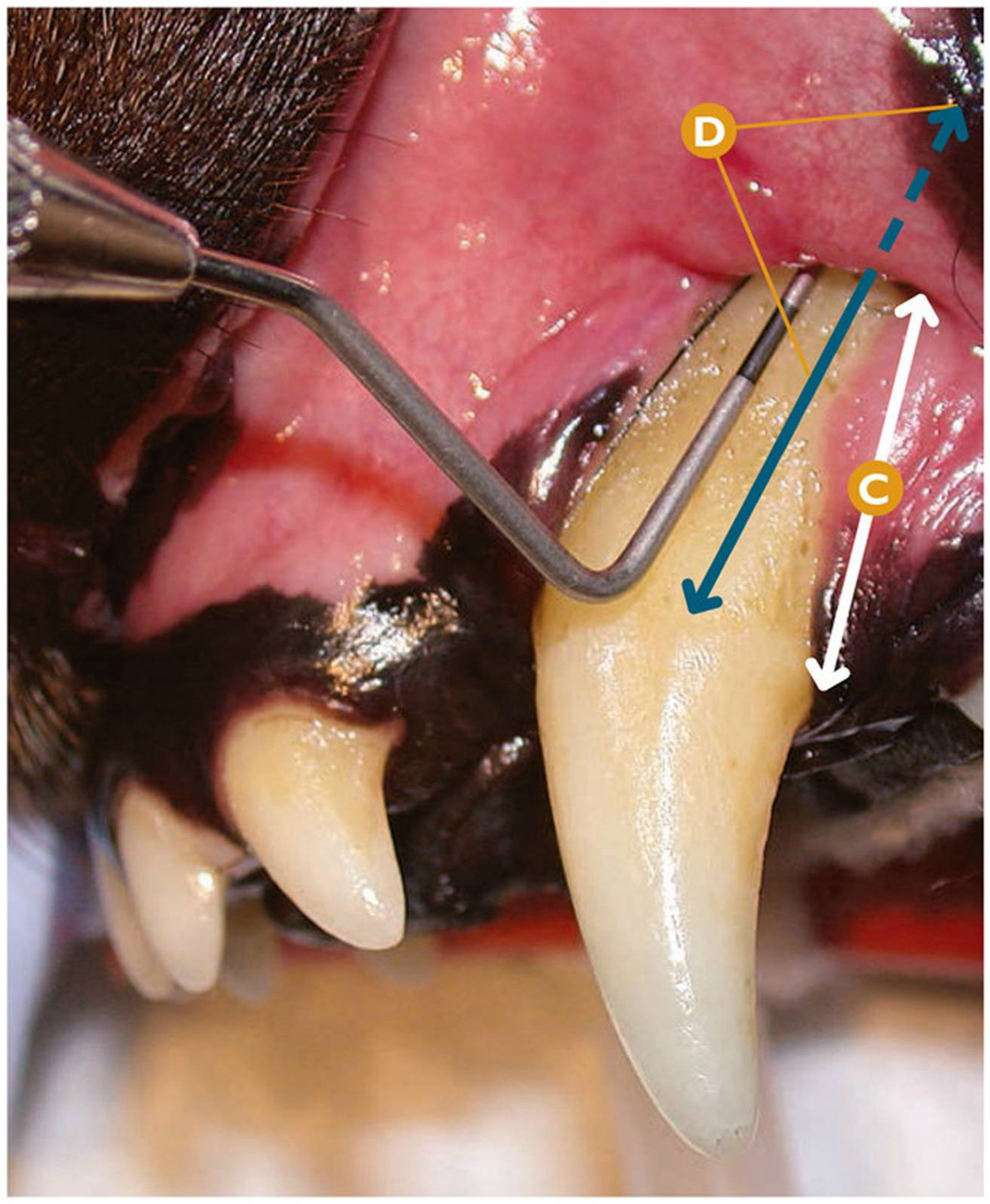

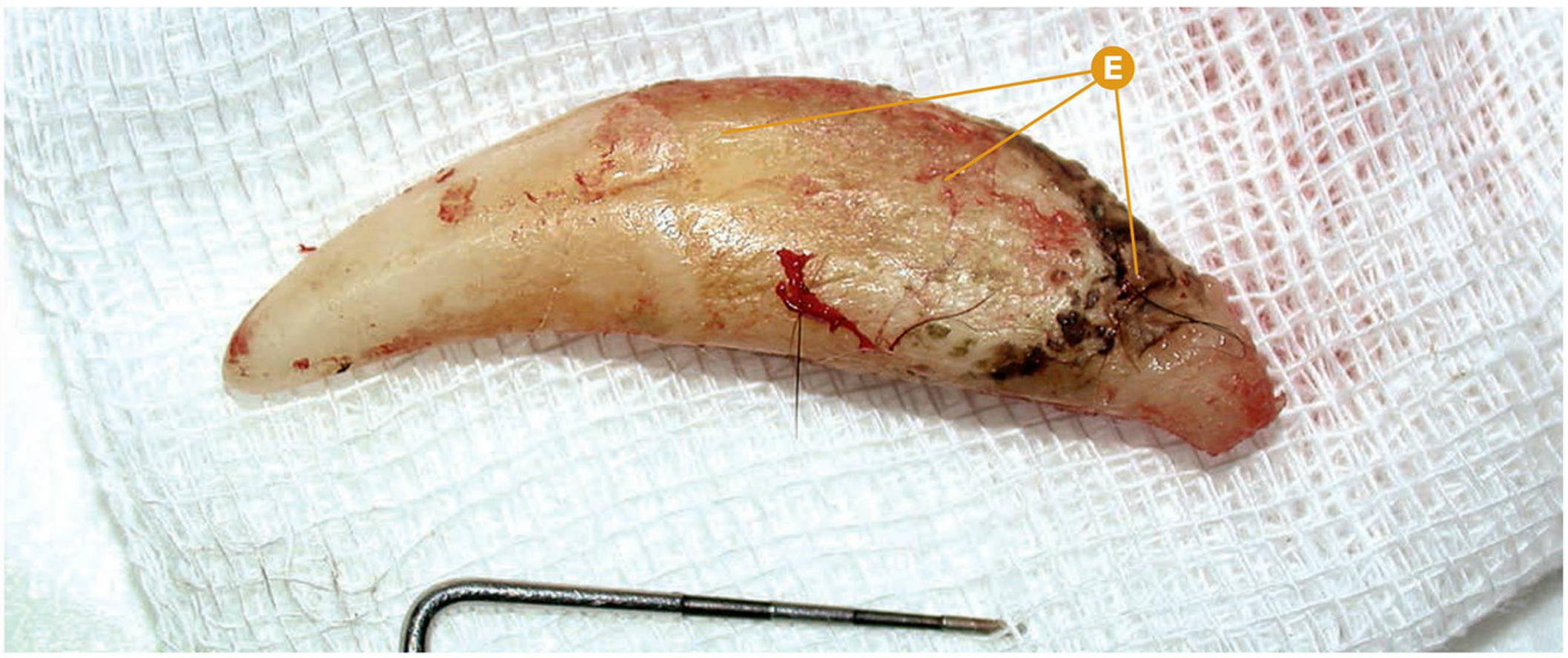

Origen bacteriano **Enfermedad periodontal**

Fase 4 de enfermedad periodontal en Cmaxl (204).

- **A** Índice 1 de placa bacteriana en Cmaxl (204).
- **B** Índice 1 de cálculo dental en Cmaxl (204).
- **C** Zona de retracción y pérdida de tabla alveolar vestibular en Cmaxl (204). Retracción gingival aproximada 12 mm (no medida).
- **D** Sondaje periodontal en zona vestibular de Cmaxl (204) mayor de 18 mm (medida).
- **E** Detalle de la pérdida de ligamento periodontal tras extracción dentaria.

Puntos clave del diagnóstico/tratamiento

Esta fase 4 de enfermedad periodontal está basada en la medición de la pérdida de base ósea en el área vestibular mediante el sondaje dental; únicamente con el sondaje del diente en esta región, podemos determinar su fase de enfermedad periodontal, pues la pérdida de inserción supera ampliamente el 50 % en el área vestibular del diente. Su tratamiento es la extracción dentaria.

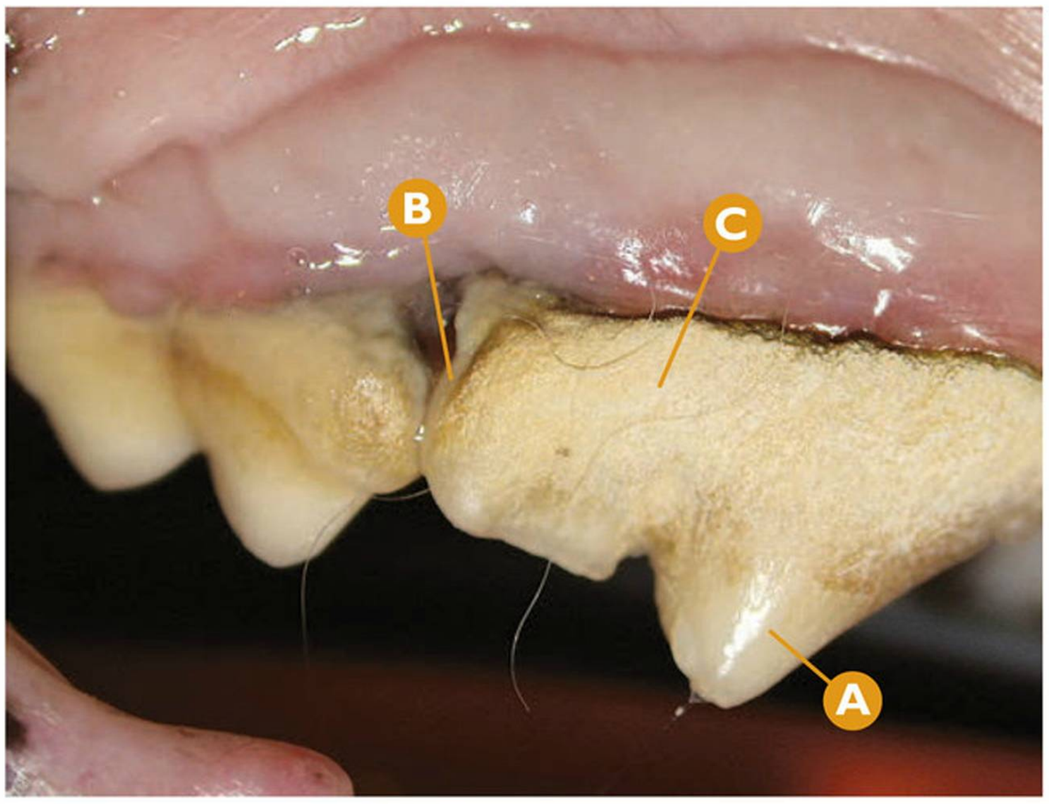

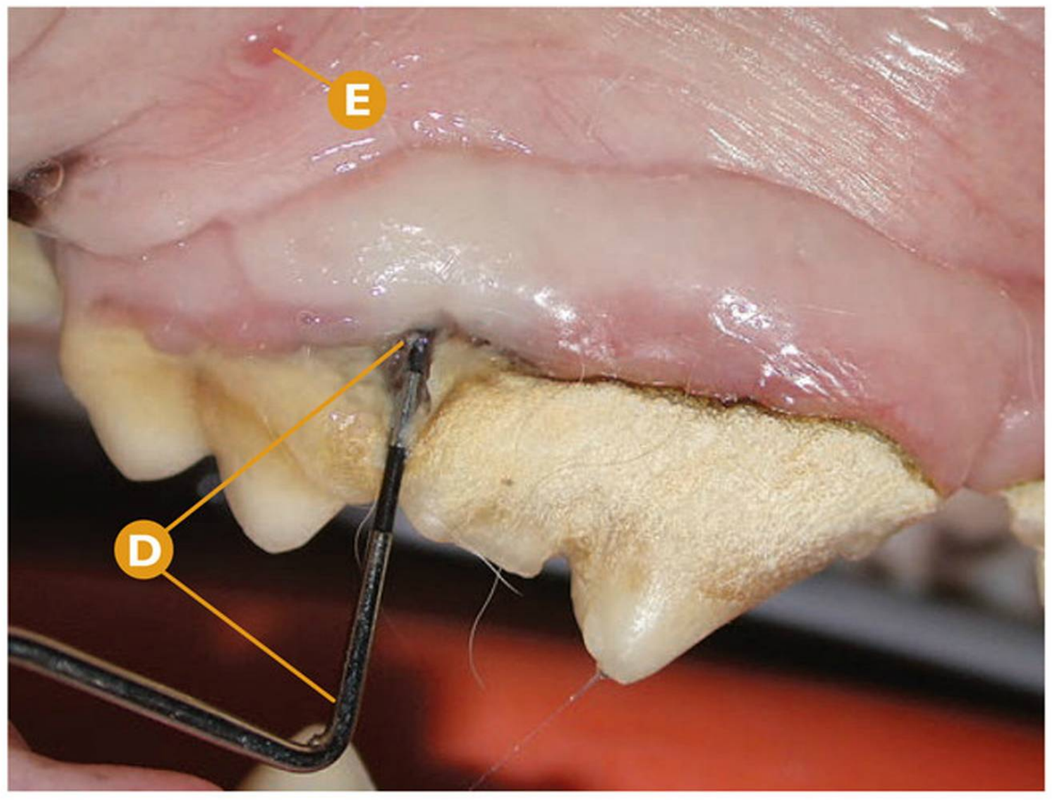

Origen bacteriano | **Enfermedad periodontal**

Sospecha de fase 2 de enfermedad periodontal en P4maxD (108) y M1maxD (109).

- A P4maxD (108).
- B Índice 1 de placa bacteriana en P4maxD (108).
- C Índice 4 de cálculo dental en P4maxD (108).
- D Sondaje periodontal en zona distal del P4maxD (108), medición 6 mm.
- E Salida del conducto de la glándula parótida, conducto de Stenon.

Puntos clave del diagnóstico/tratamiento

En este caso, sospechamos de una fase 2 de enfermedad periodontal en P4maxD (108), para confirmarlo será necesario realizar un sondaje completo del diente, así como realizar un estudio radiológico dental de la zona.

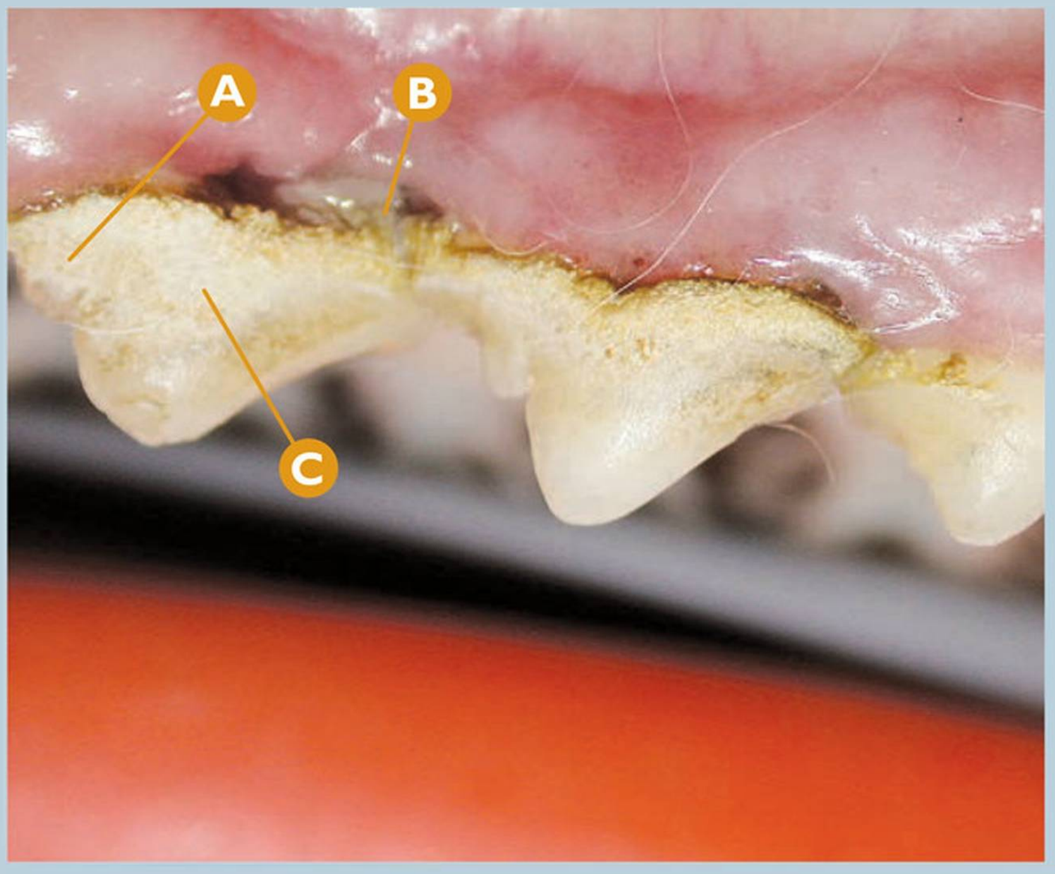

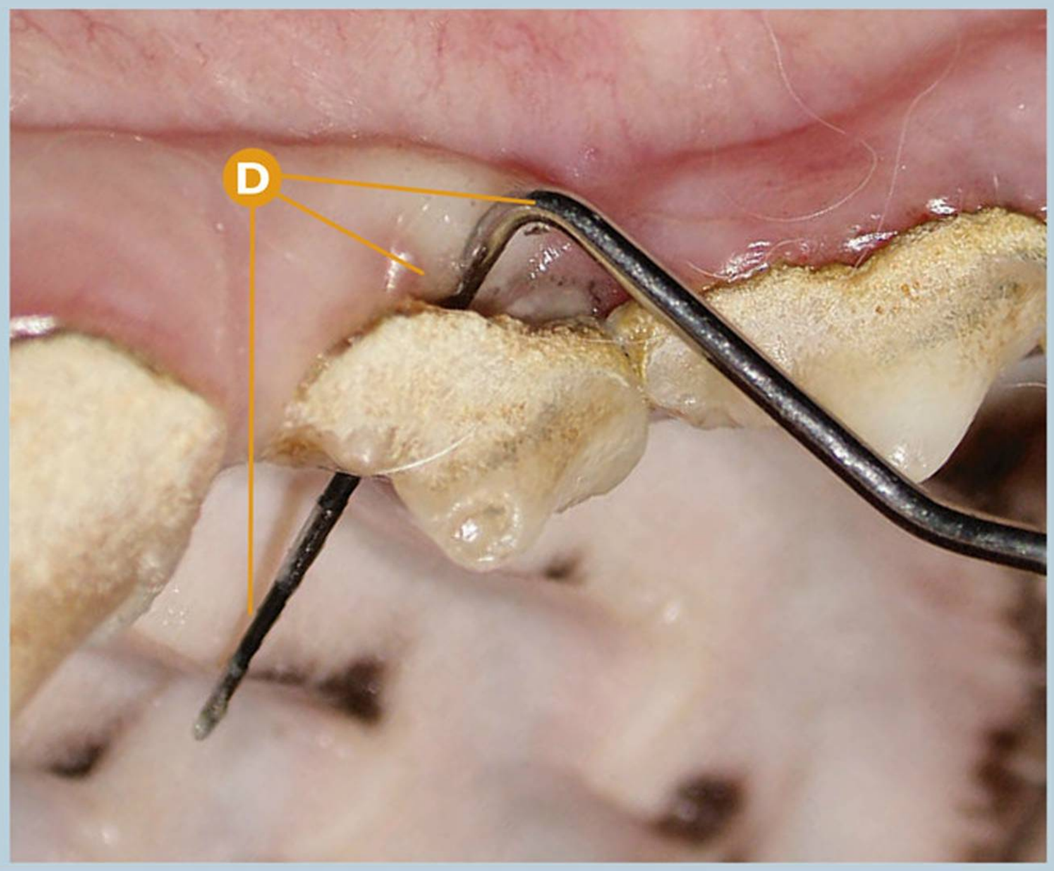

Origen bacteriano | **Enfermedad periodontal**

Fase 4 de enfermedad periodontal en P3maxD (107).

- A P3maxD (107).
- B Índice 1 de placa bacteriana en P3maxD (107).
- C Índice 3 de cálculo dental en P3maxD (107).
- D Clase 3 de furcación en P3maxD (107), valorado con la sonda periodontal.

Puntos clave del diagnóstico/tratamiento

Esta fase 4 de enfermedad periodontal en P3maxD (107) está basada en su clase de furcación. La existencia de un mayor índice de placa bacteriana o cálculo dental no nos indica necesariamente su fase de enfermedad periodontal. El tratamiento de este diente es la extracción dentaria.

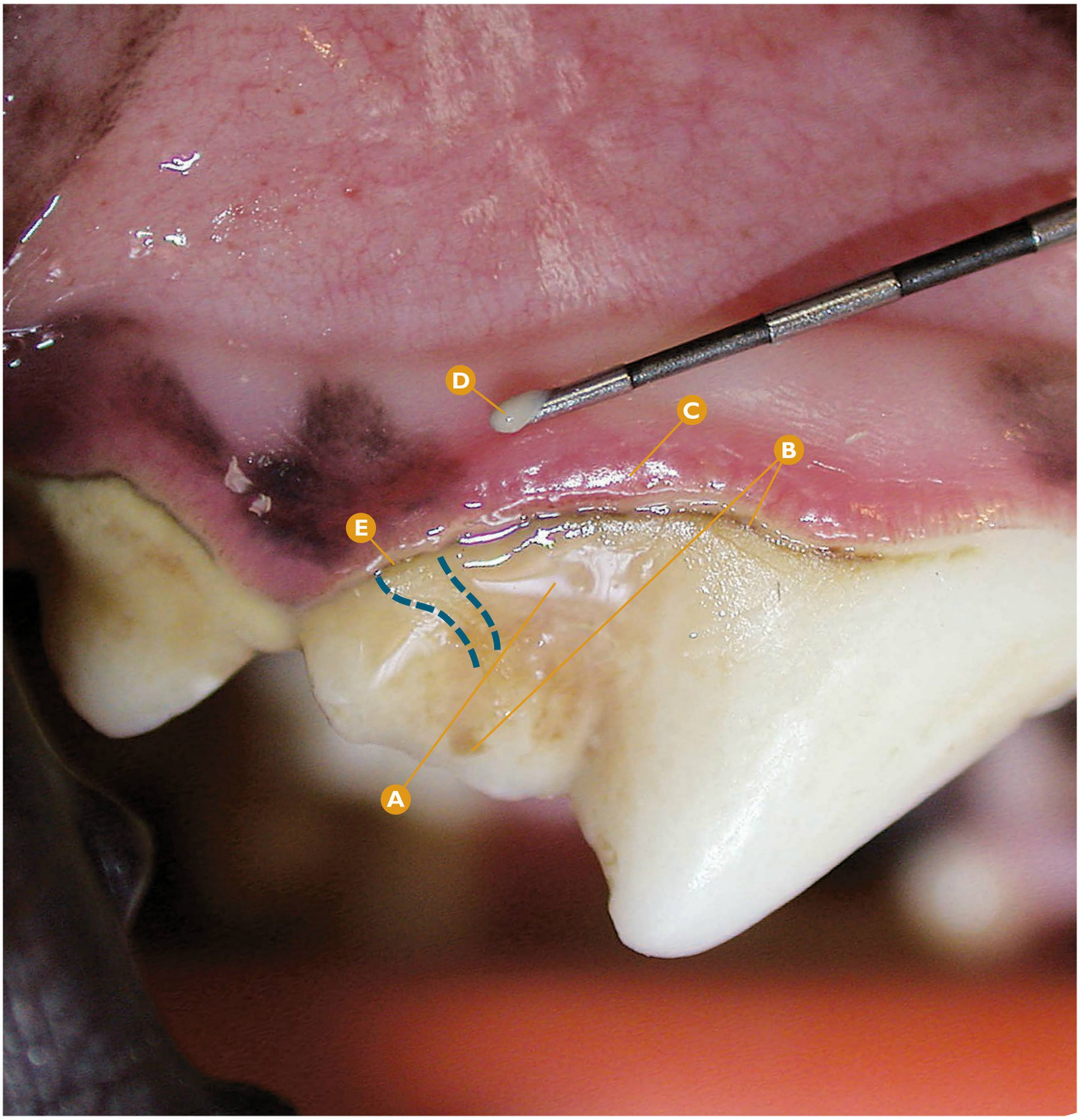

Origen bacteriano | **Enfermedad periodontal**

Sospecha de fase 1 de enfermedad periodontal en P4maxD (108).

- **A** Índice 2 de placa bacteriana en P4maxD (108).
- **B** Índice 2 de cálculo dental en P4maxD (108).
- **C** Índice 2 gingival en P4maxD (108).
- **D** Detalle de la placa bacteriana, en la punta de la sonda periodontal, tras haberla desplazado sobre la superficie de la corona del P4maxD (108).
- **E** Zona de "arrastre" de la sonda periodontal, donde se ha eliminado parcialmente la placa bacteriana del diente.

Puntos clave del diagnóstico/tratamiento

En este caso, sospechamos de una fase 1 de enfermedad periodontal en P4maxD (108) (pendiente del sondaje y estudio radiológico dental). Podemos ver con detalle la diferencia entre la placa bacteriana y el cálculo dental. Ante este hallazgo, debemos recomendar al propietario realizar un tratamiento periodontal rutinario o "limpieza de boca".

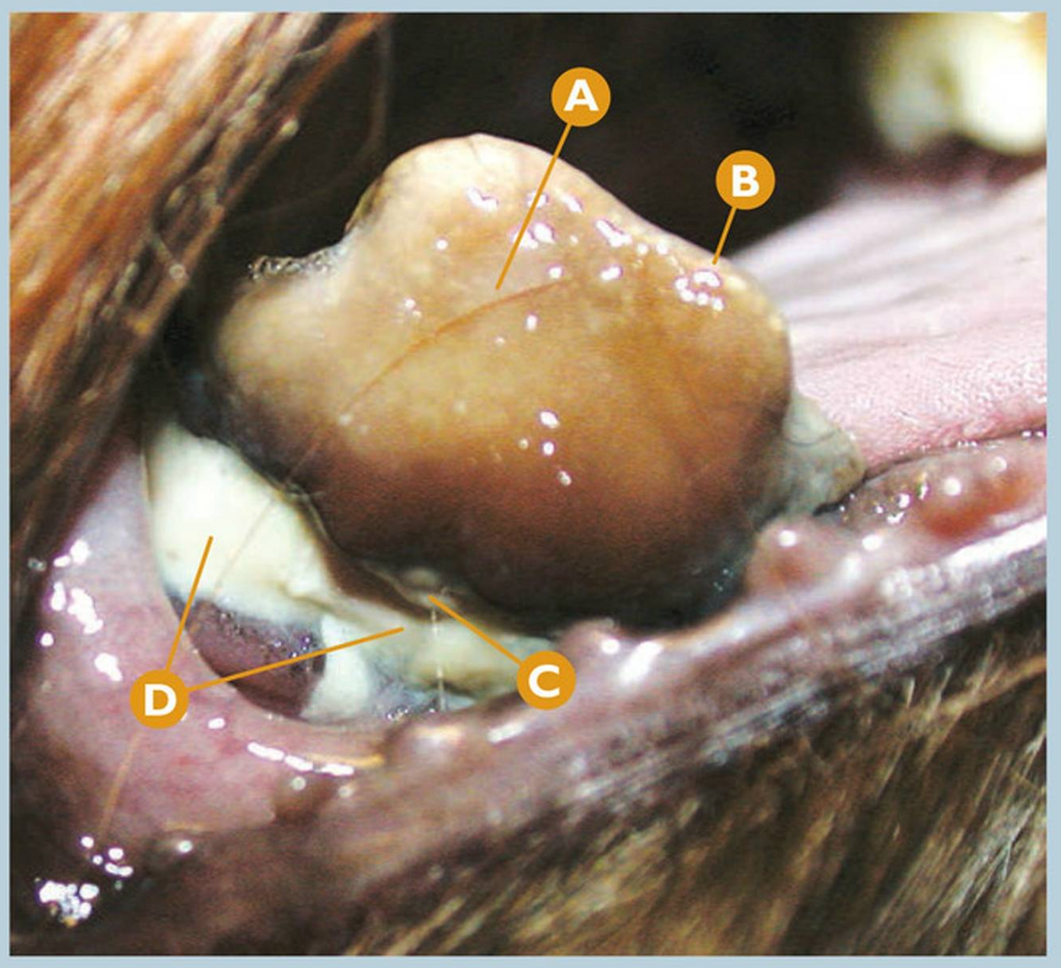

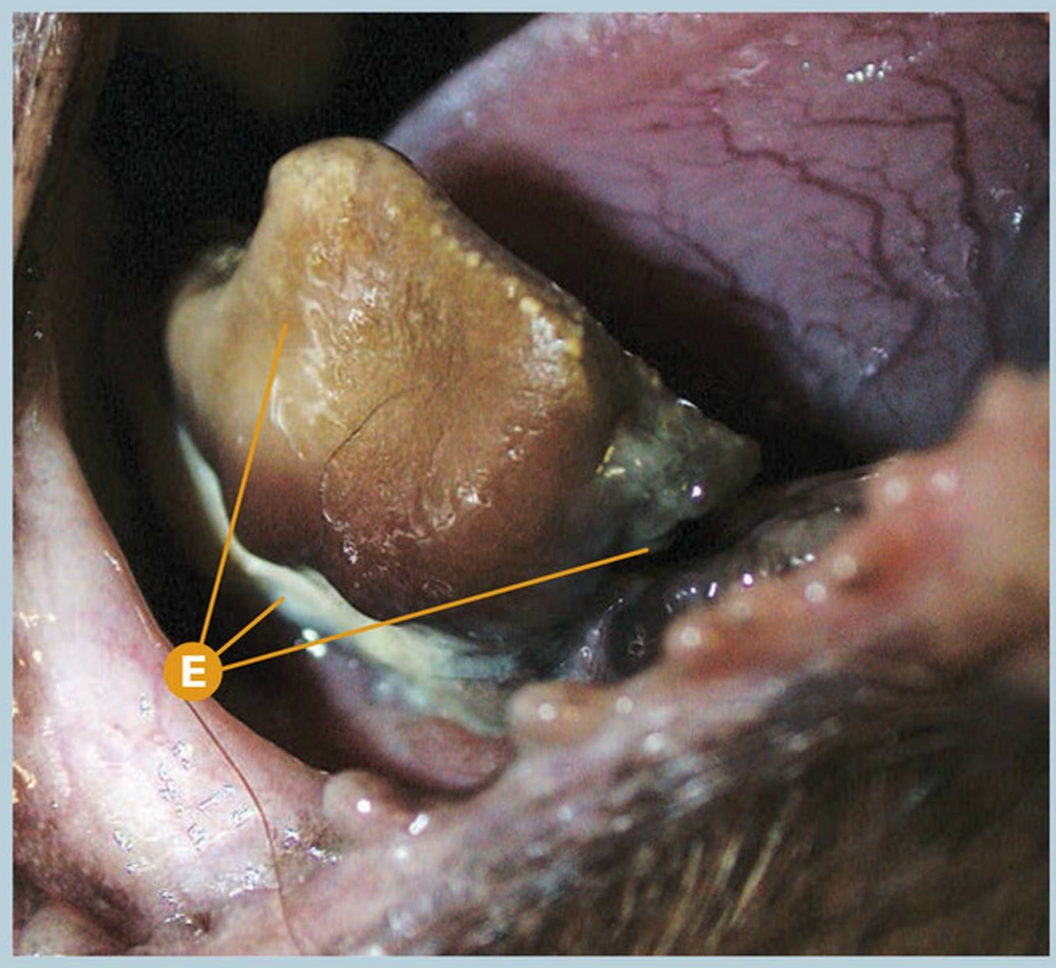

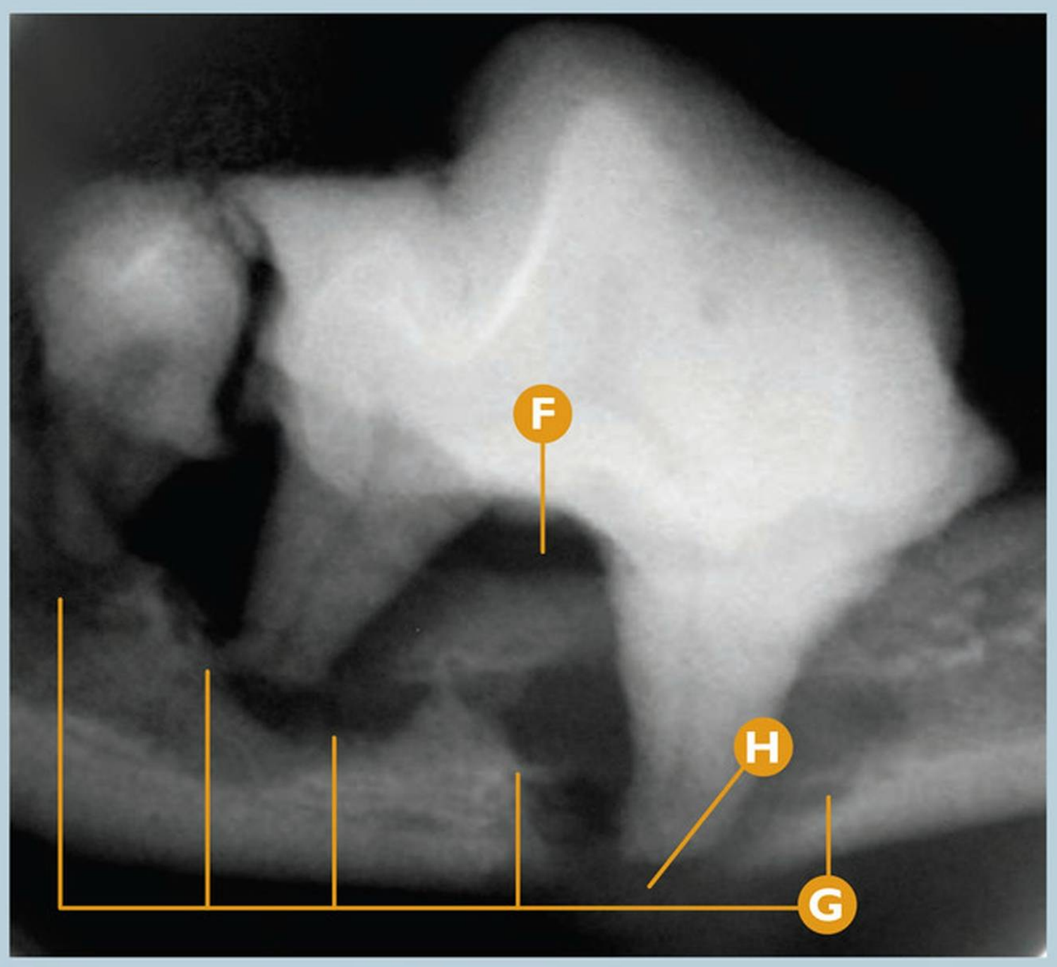

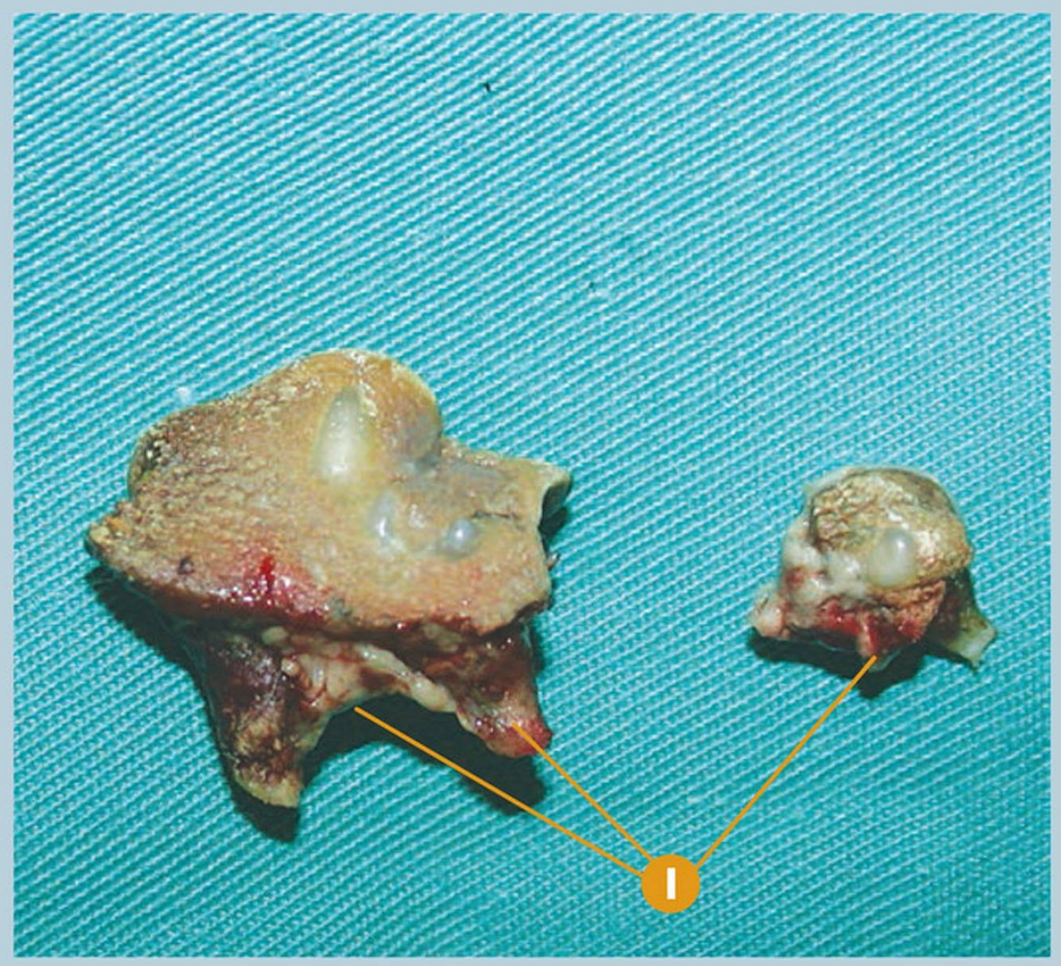

Origen bacteriano | **Enfermedad periodontal**

Fase 4 de enfermedad periodontal en M1mandD (409) con destrucción de la cortical mandibular y fractura mandibular.

- **A** Índice 4 de placa bacteriana en M1mandD (409).
- **B** Índice 4 de cálculo dental en M1mandD (409).
- **C** Sospecha de clase 3 de furcación en M1mandD (409).
- **D** Depósito severo de pus en borde gingival.
- **E** Sospecha de fase 4 de enfermedad periodontal en M1mandD (409).
- **F** Rx dental: signos radiológicos compatibles con clase 3 de furcación en M1mandD (409).
- **G** Rx dental: signos radiológicos compatibles con osteolisis severa en áreas radiculares del M1mandD (409) y M2mandD (410).
- **H** Rx dental: signos radiológicos compatibles con fractura mandibular en el área apical de la raíz mesial del M1mandD (409).
- **I** Detalle de fase 4 de enfermedad periodontal en M1mandD (409) y M2mandD (410), tras la extracción dentaria.

Puntos clave del diagnóstico/tratamiento

Esta fase 4 de enfermedad periodontal en M1mandD (409) está basada en los signos radiológicos de severa pérdida horizontal y vertical de tejido óseo con una amplia pérdida de inserción. En ocasiones, especialmente asociadas con el primer molar inferior, se pueden producir fracturas mandibulares (incluso yatrogénicas y/o espontáneas) por la avanzada fase de enfermedad periodontal.

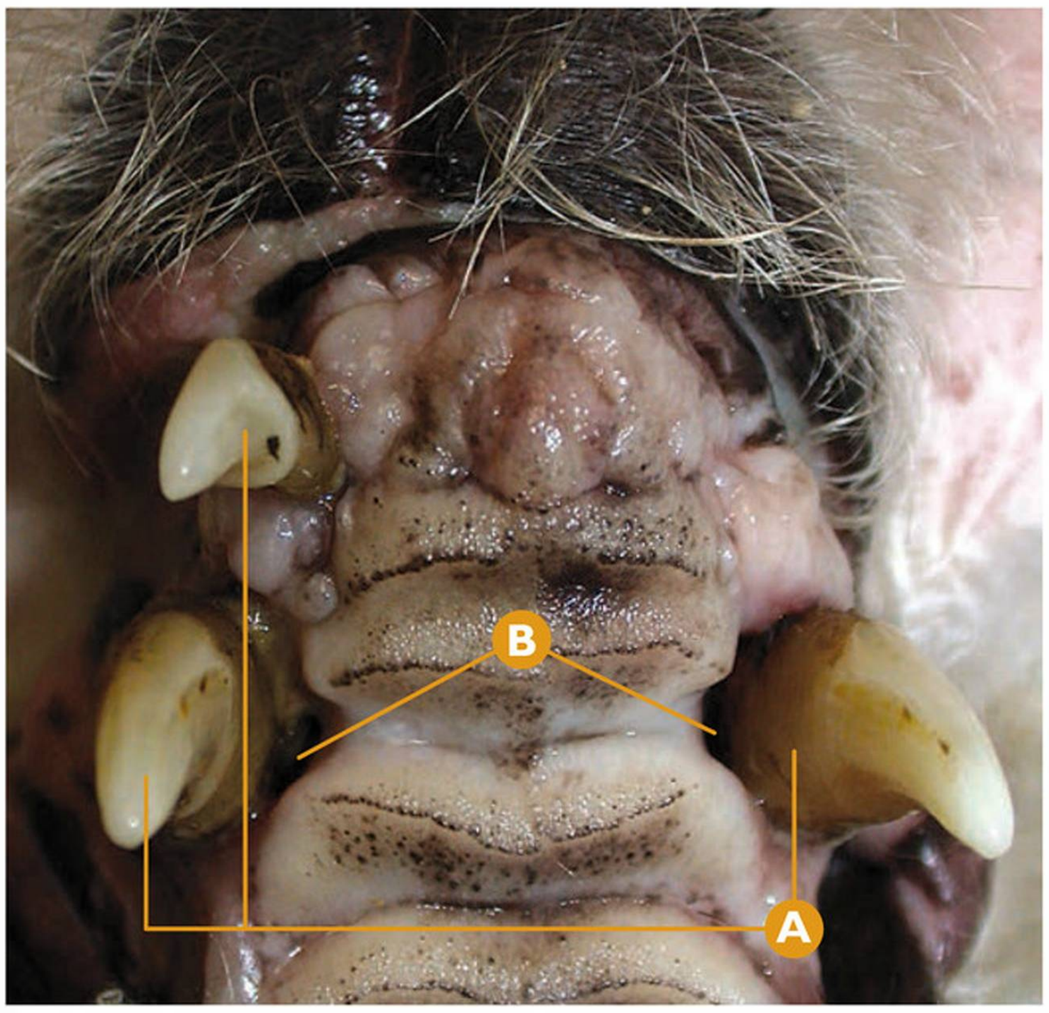

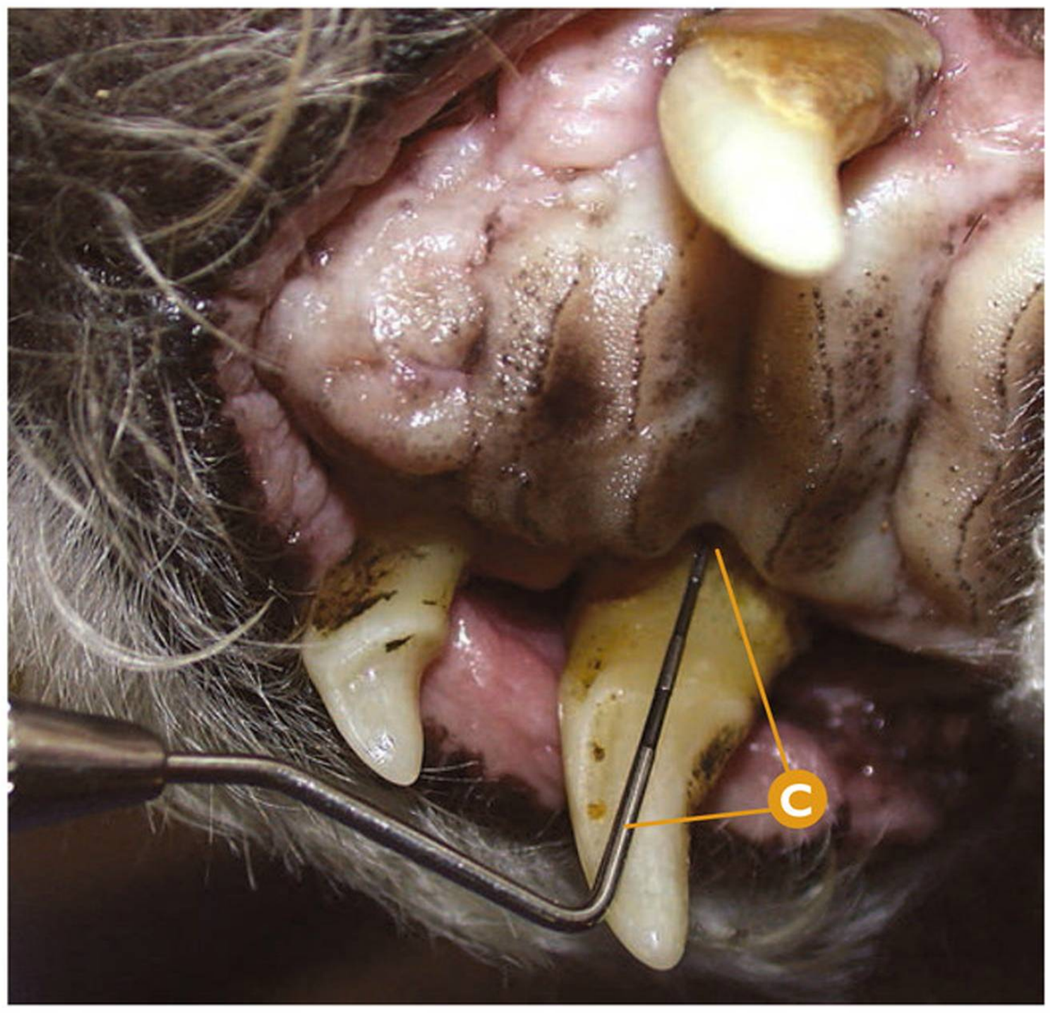

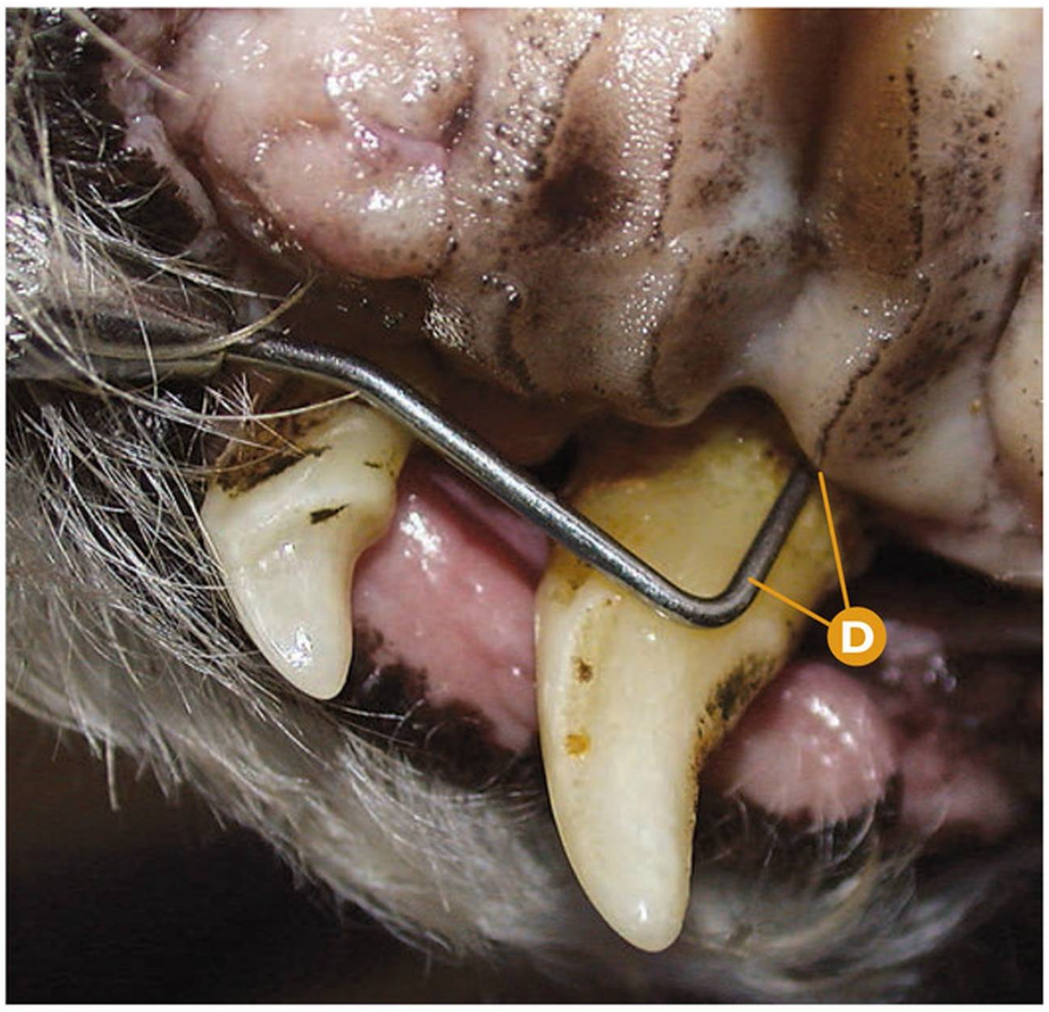

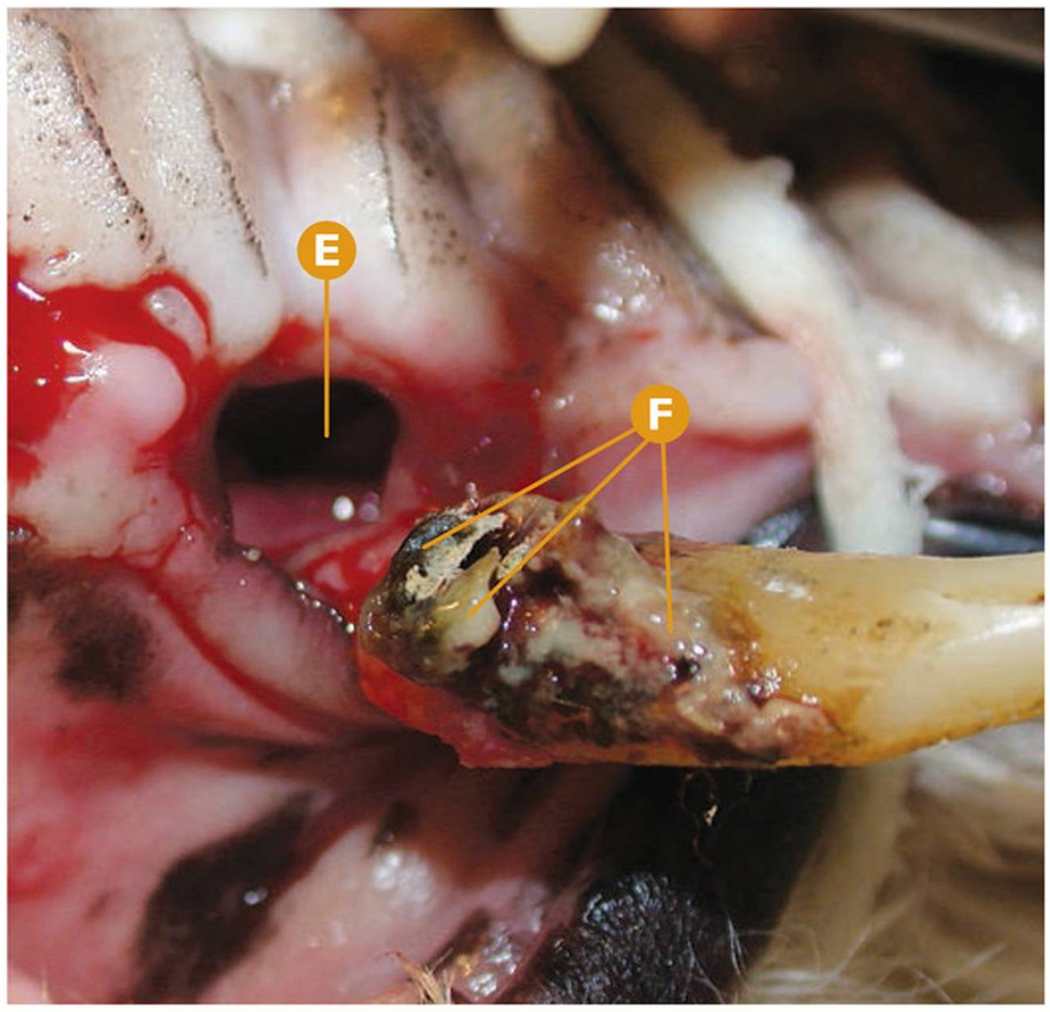

Origen bacteriano | **Enfermedad periodontal**

Fístula oronasal en área del CmaxD (104) y CmaxI (204), detalle de sondaje periodontal en CmaxD (104). Etiología: enfermedad periodontal.

- **A** De derecha a izquierda: fase 4 de enfermedad periodontal por afectación del área palatina en CmaxI (204), I3maxD (103) y CmaxD (104).
- **B** Sospecha de fístula oronasal, adquirida por enfermedad periodontal, en el área palatina del CmaxD (104) y CmaxI (204).
- **C** Colocación de la sonda periodontal, previa al sondaje en el área palatina del CmaxD (104).
- **D** Sondaje superior a 15 mm en el en el área palatina del CmaxD (104), confirmación de fase 4 de enfermedad periodontal.
- **E** Detalle de la fístula oronasal adquirida, tras la extracción del CmaxD (104).
- **F** Detalle de la acumulación de placa bacteriana, cálculo dental, pus y tejido de granulación en la superficie palatina del área apical del CmaxD (104).

Puntos clave del diagnóstico/tratamiento

En aquellos casos en los que detectamos la presencia de fístulas oronasales adquiridas, de etiología claramente definida por una enfermedad periodontal severa regional, el primer paso como actuación terapéutica será la extracción dentaria. En ocasiones, podemos detectar estas fístulas oronasales, incluso previamente a la extracción. En la gran mayoría de estos casos, las posibilidades de cierre por segunda intención de la fístula oronasal son nulas y debemos planear una intervención posterior para la resolución quirúrgica del proceso.

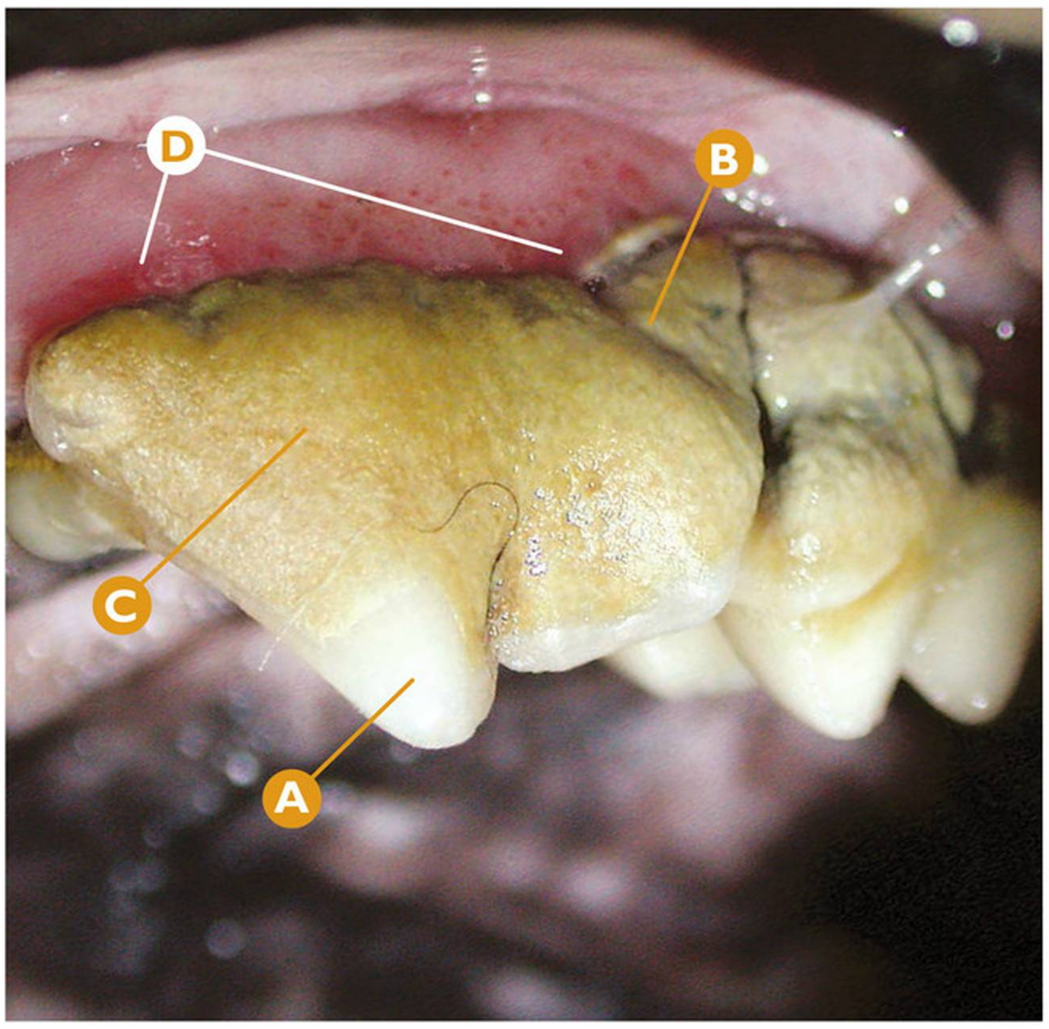

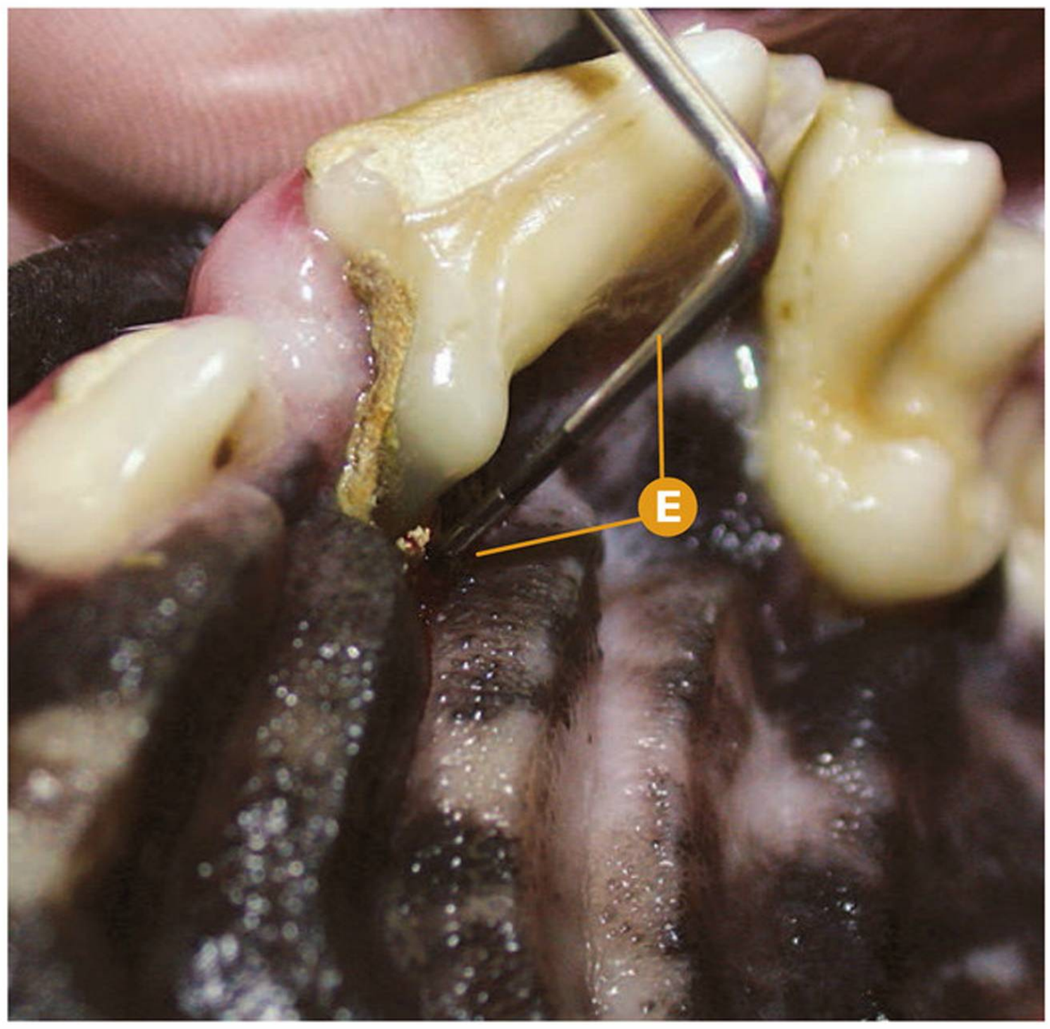

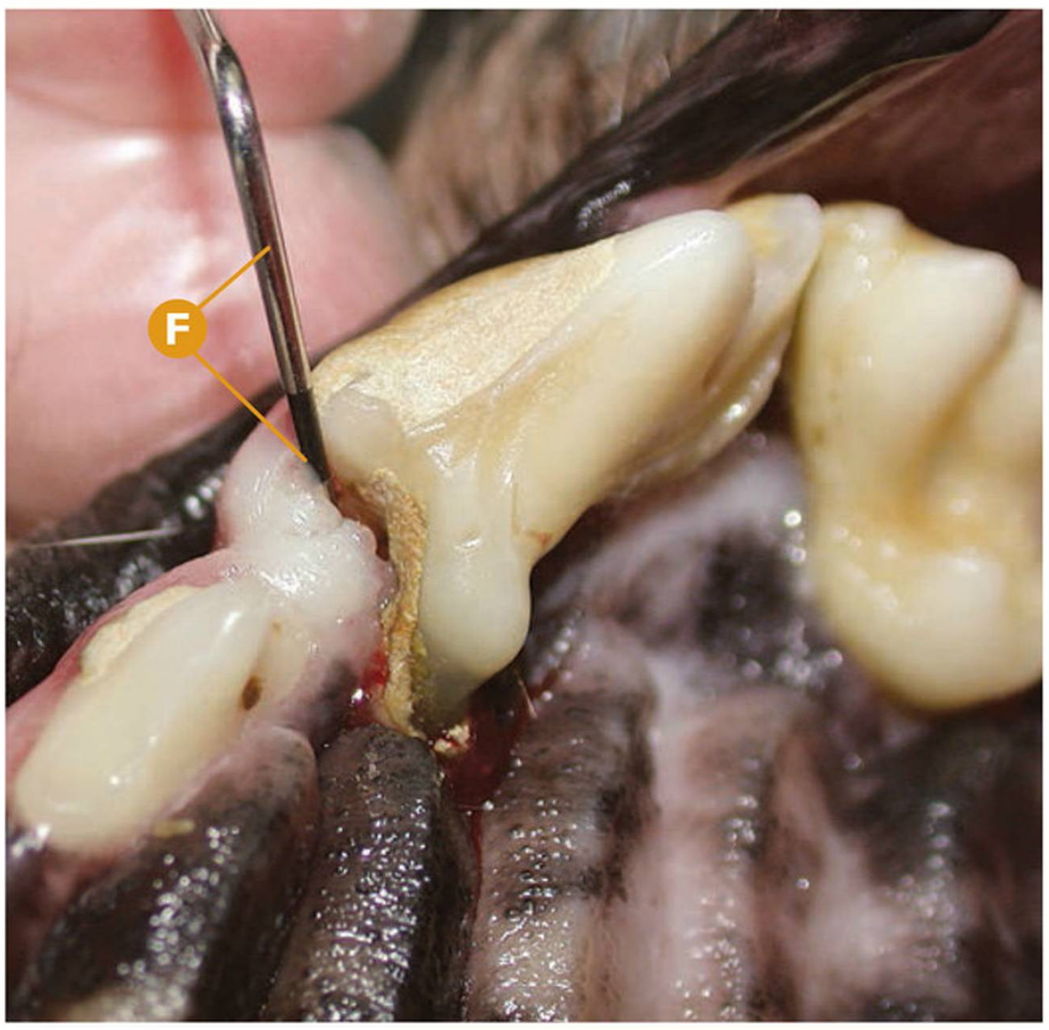

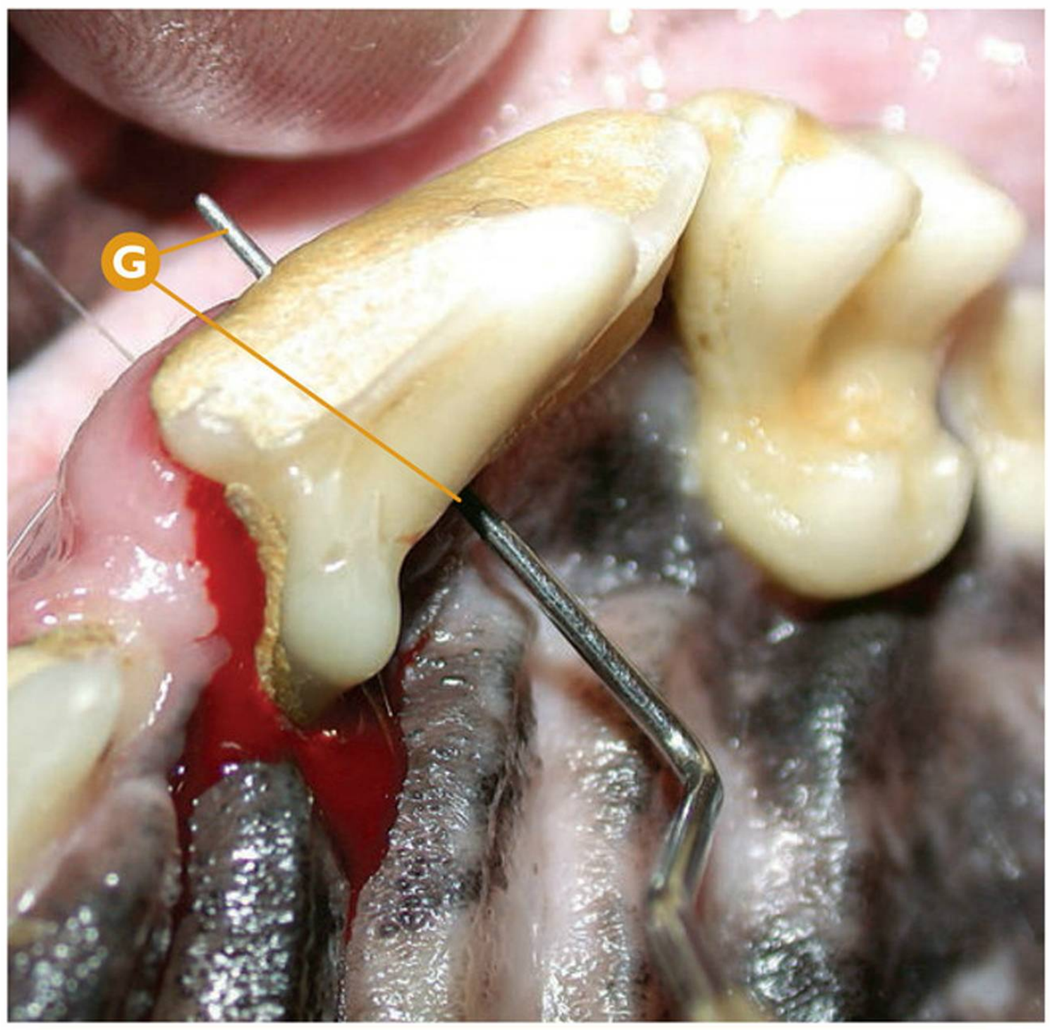

Origen bacteriano | **Enfermedad periodontal**

Fase 4 de enfermedad periodontal en P4maxl (208).

- **A** P4maxl (208).
- **B** Índice 1 de placa bacteriana en P4maxl (208).
- **C** Índice 3 de cálculo dental en P4maxl (208).
- **D** Índice 2 gingival en P4maxl (208).
- **E** Sospecha de fase 4 de enfermedad periodontal, por sondaje periodontal de 8 mm en el área de la raíz mesiopalatina del P4maxl (208).
- **F** Sospecha de fase 4 de enfermedad periodontal por sondaje periodontal de 9 mm en el área mesial del P4maxl (208).
- **G** Confirmación de fase 4 de enfermedad periodontal por clase 3 de furcación en P4maxl (208).

Puntos clave del diagnóstico/tratamiento

Esta fase 4 de enfermedad periodontal en P4maxl (208) está basado en las diferentes sospechas mediante el sondaje periodontal y confirmación final con la sonda periodontal de la clase 3 de furcación. Aunque debamos realizar una radiografía dental para valorar la extensión completa de la patología, el tratamiento de este diente es la extracción.



Origen bacteriano | **Enfermedad periodontal**

Fase 4 de enfermedad periodontal en M1mandI (309) y P4mandI (308).

- A De derecha a izquierda: M1mandI (309), P4mandI (308), P3mandI (307).
- B Índice 2 de placa bacteriana en P4mandI (308).
- C Índice 1 de cálculo dental en P4mandI (308).
- D Índice 2 de placa bacteriana en M1mandI (309).
- E Índice 1 de cálculo dental en M1mandI (309).
- F Clase 3 de furcación en P4mandI (308).
- G Clase 3 de furcación en M1mandI (309).

Puntos clave del diagnóstico/tratamiento

Esta fase 4 de enfermedad periodontal en M1mandI (309) y P4mandI (308) está basado en una clase 3 de furcación de ambos dientes. Como hemos visto en otros casos clínicos, la acumulación de placa bacteriana y cálculo dental en la superficie de la corona no está necesariamente relacionado, de manera directa, con la fase de enfermedad periodontal. El tratamiento adecuado es la extracción de estos dos dientes.



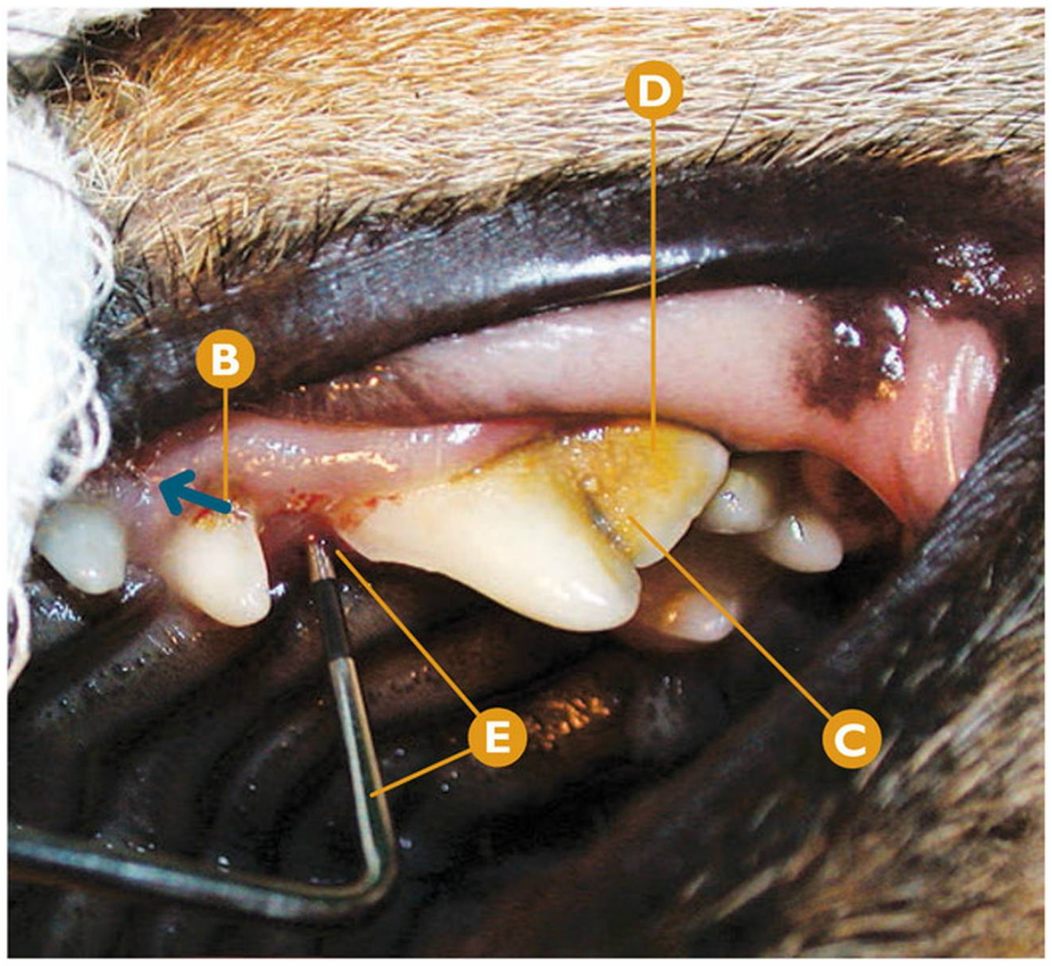

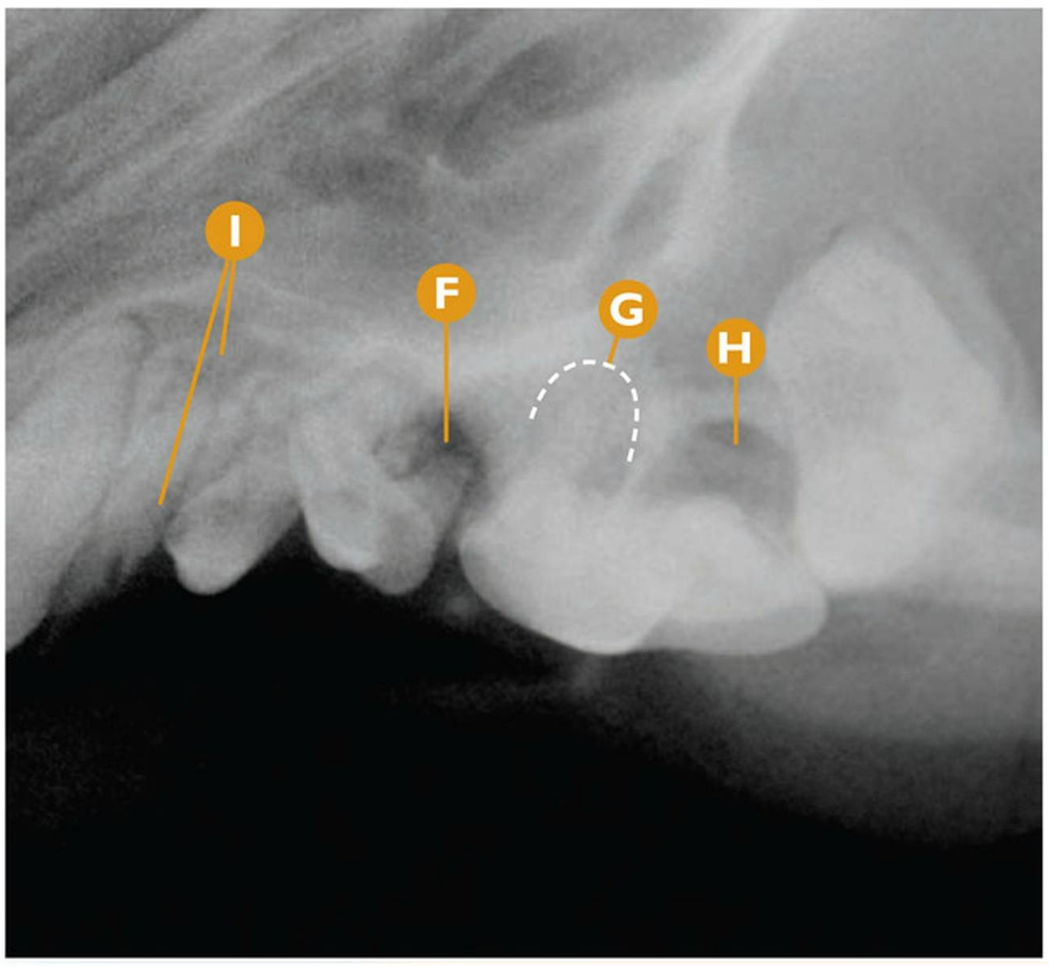

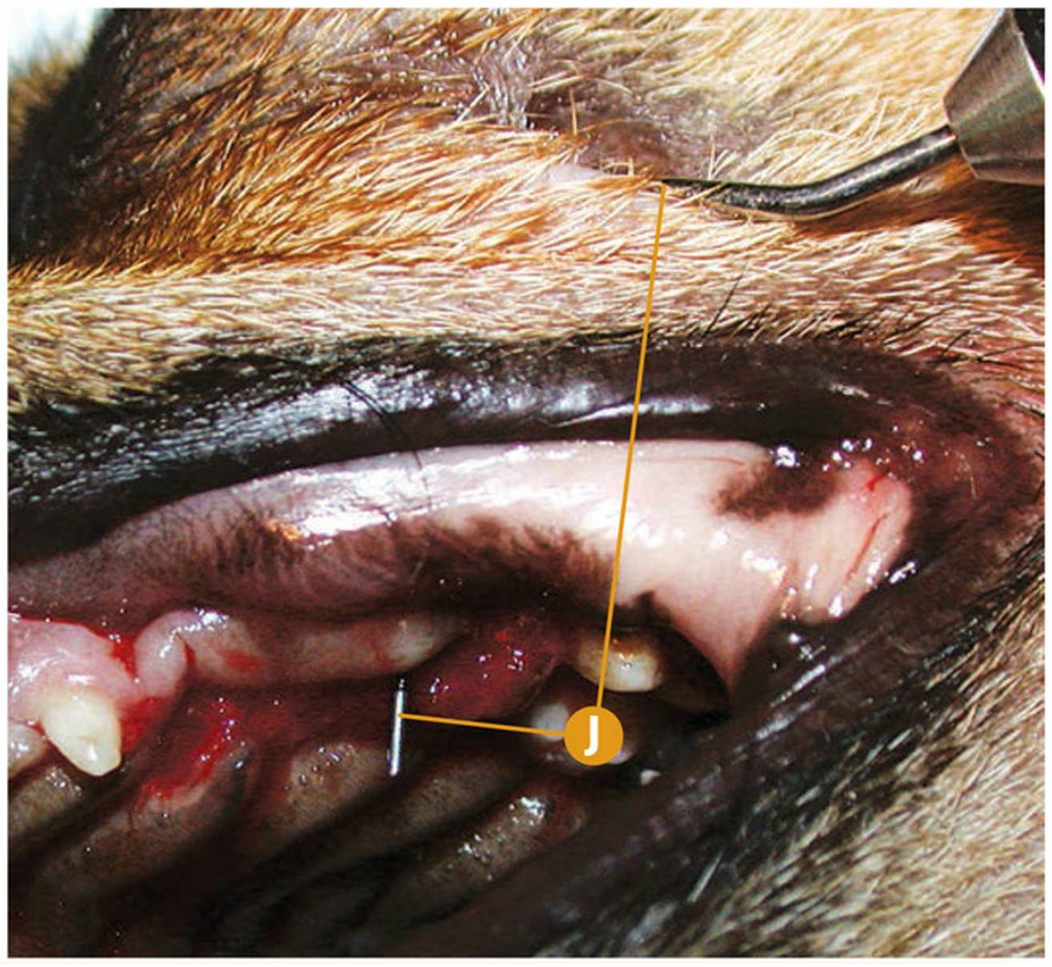

Origen bacteriano | **Enfermedad periodontal**

Absceso infraorbitario por fase 4 de enfermedad periodontal en P3maxI (207) y P4maxI (208).

- **A** Sospecha de absceso infraorbitario en lado izquierdo.
- **B** Rotación del P3maxI (207).
- **C** Índice 2 de placa bacteriana en P4maxI (208).
- **D** Índice 2 de cálculo dental en P4maxI (208).
- **E** Sospecha de fase 4 de enfermedad periodontal por sondaje periodontal de 7 mm en el área mesial del P4maxI (208).
- **F** Rx dental: signos radiológicos compatibles con osteolisis severa en la región periapical de la raíz distal del P3maxI (207).
- **G** Rx dental: signos radiológicos compatibles con osteolisis moderada en la región periapical de las raíces mesiales del P4maxI (208).
- **H** Rx dental: signos radiológicos compatibles con osteolisis severa en la región periapical de la raíz distal del P4maxI (208).
- **I** Rx dental: signos radiológicos compatibles con resto radicular del CmaxI deciduo (608).
- **J** Detalle de la introducción de la sonda periodontal por el absceso infraorbitario izquierdo con salida por el área del P4maxI (208) extraído previamente.

Puntos clave del diagnóstico/tratamiento

Como demuestra este caso clínico, tanto el sondaje periodontal como la radiología dental son imprescindibles para valorar la fase de enfermedad periodontal. Existe una confirmación de fase 4 de enfermedad periodontal en P3maxI (207) y P4maxI (208), provocando a su vez, un absceso infraorbitario. El tratamiento adecuado es la extracción dentaria de P3maxI (207) y P4maxI (208).

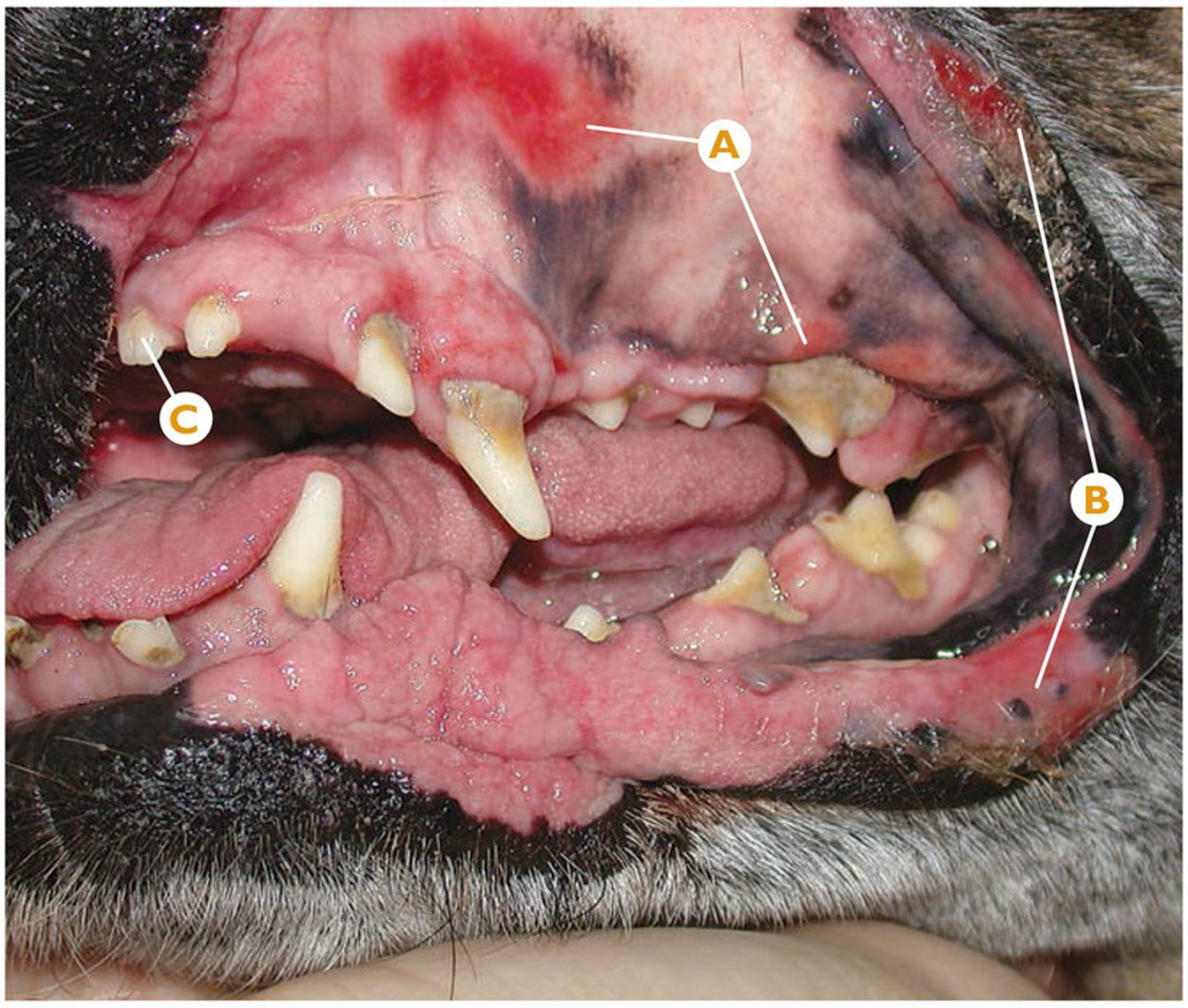

Origen bacteriano | **Estomatitis ulcerativa Ulceritis de contacto**

Estomatitis ulcerativa (ulceritis de contacto) moderada en mucosa apical del Cmaxl (204) y P4maxl (208).

- A Estomatitis ulcerativa (confirmada histopatológicamente).
- B Sospecha de patología autoinmune en labios.
- C Geminación en I1maxl (201).

Puntos clave del diagnóstico/tratamiento

La estomatitis ulcerativa es una patología provocada por alteración inmunológica local, complicada por la infección secundaria bacteriana. Para su correcto diagnóstico debemos realizar una biopsia, así como descartar otras patologías, especialmente aquellas de origen inmunomediado de origen sistémico, la administración de medicamentos así como las patologías de origen traumático.

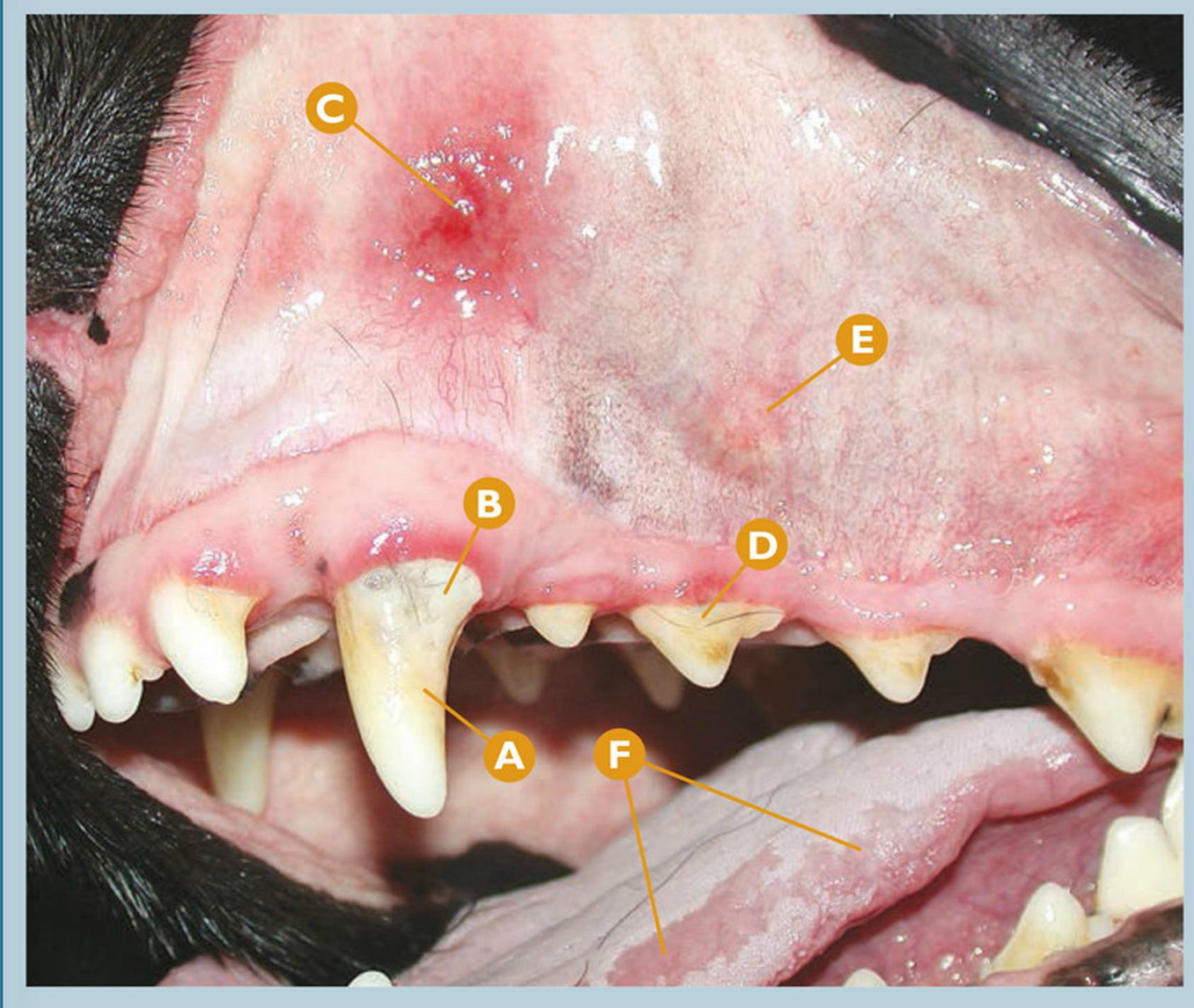

Origen bacteriano | **Estomatitis ulcerativa Ulceritis de contacto**

Estomatitis ulcerativa (ulceritis de contacto) moderada en mucosa apical al Cmaxl (204).

- A Índice 2 de cálculo dental en Cmaxl (204).
- B Índice 2 de placa bacteriana en Cmaxl (204).
- C Estomatitis ulcerativa moderada en mucosa apical al Cmaxl (204).
- D Índice 1 de placa bacteriana en P2maxl (206).
- E Estomatitis ulcerativa ligera en mucosa apical al P2maxl (206).
- F Sospecha de lesiones linguales relacionadas con la estomatitis ulcerativa.

Puntos clave del diagnóstico/tratamiento

La gravedad de la estomatitis ulcerativa es directamente proporcional a la infección secundaria y al grado de contacto con la placa bacteriana. Si existe una gran acumulación de placa bacteriana en contacto con la mucosa, al descansar el labio el proceso se agravará paulatinamente (especialmente si existen zonas de retracción de encía donde esta placa se acumula aún más).

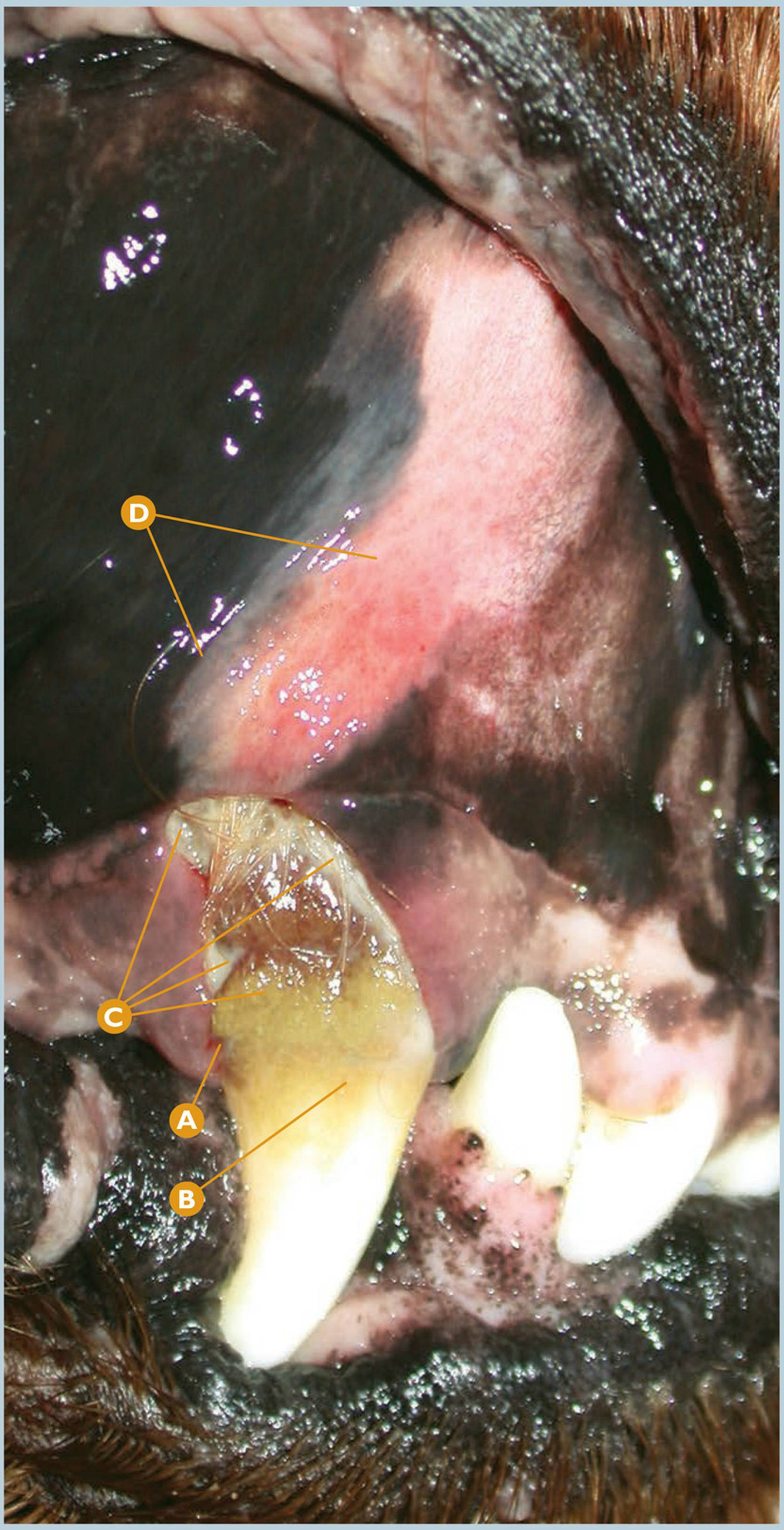

Origen bacteriano | **Estomatitis ulcerativa Ulceritis de contacto**

Estomatitis ulcerativa (ulceritis de contacto) severa en mucosa apical y vestibular del CmaxD (104).

A Índice 1 de cálculo dental en CmaxD (104).

B Índice 2 de placa bacteriana en CmaxD (104).

C Retracción gingival severa en encía vestibular del CmaxD (104), depósito severo de cálculo dental, placa bacteriana y pelo sobre el cemento expuesto.

D Estomatitis ulcerativa severa en mucosa apical y vestibular del CmaxD (104).

Puntos clave del diagnóstico/tratamiento

En este caso clínico, detectamos una estomatitis ulcerativa severa en una región muy puntual; la severa retracción de encía en esta región ha hecho que la placa bacteriana se acumule en gran cantidad, provocando esta patología en la mucosa de la región apical de este diente. En numerosas ocasiones, en este estadio, el único tratamiento viable será la extracción dentaria.

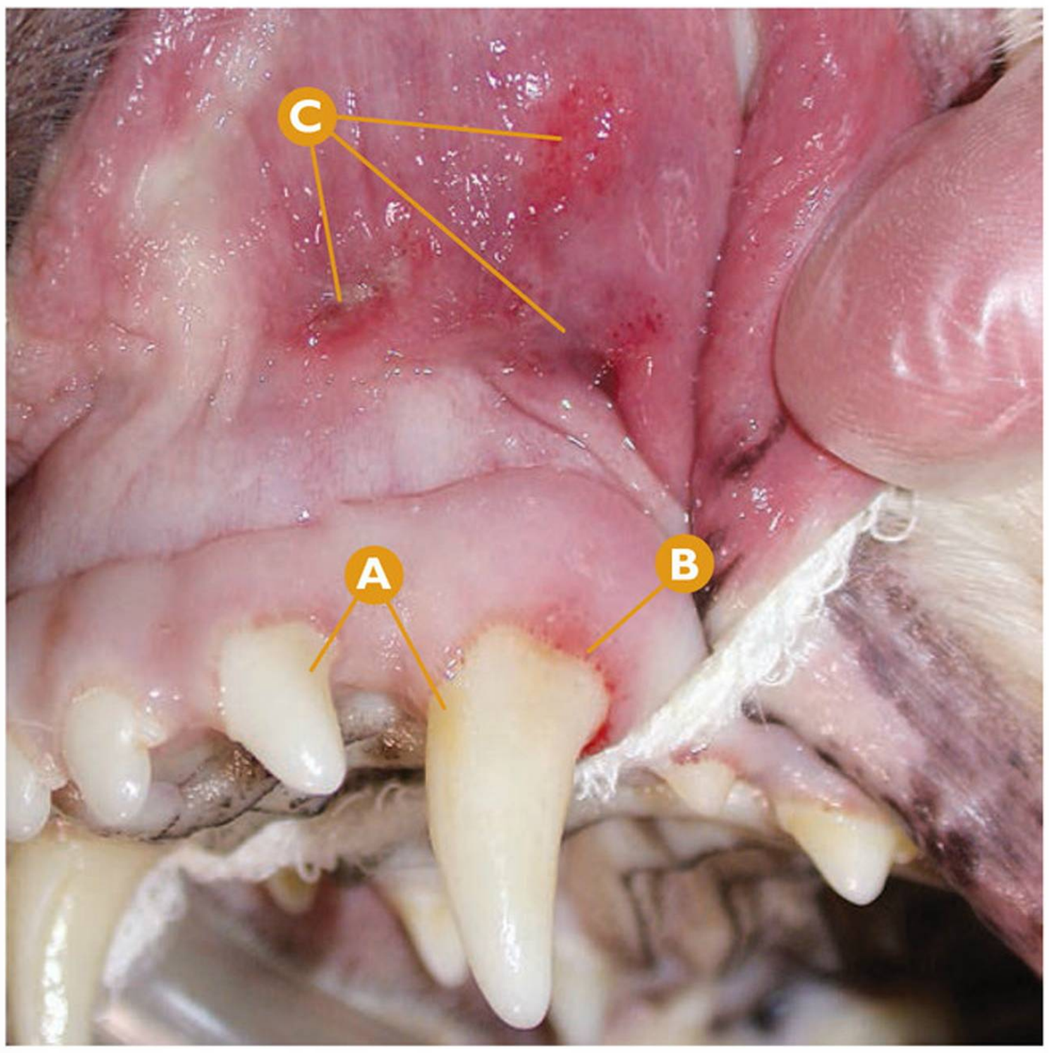

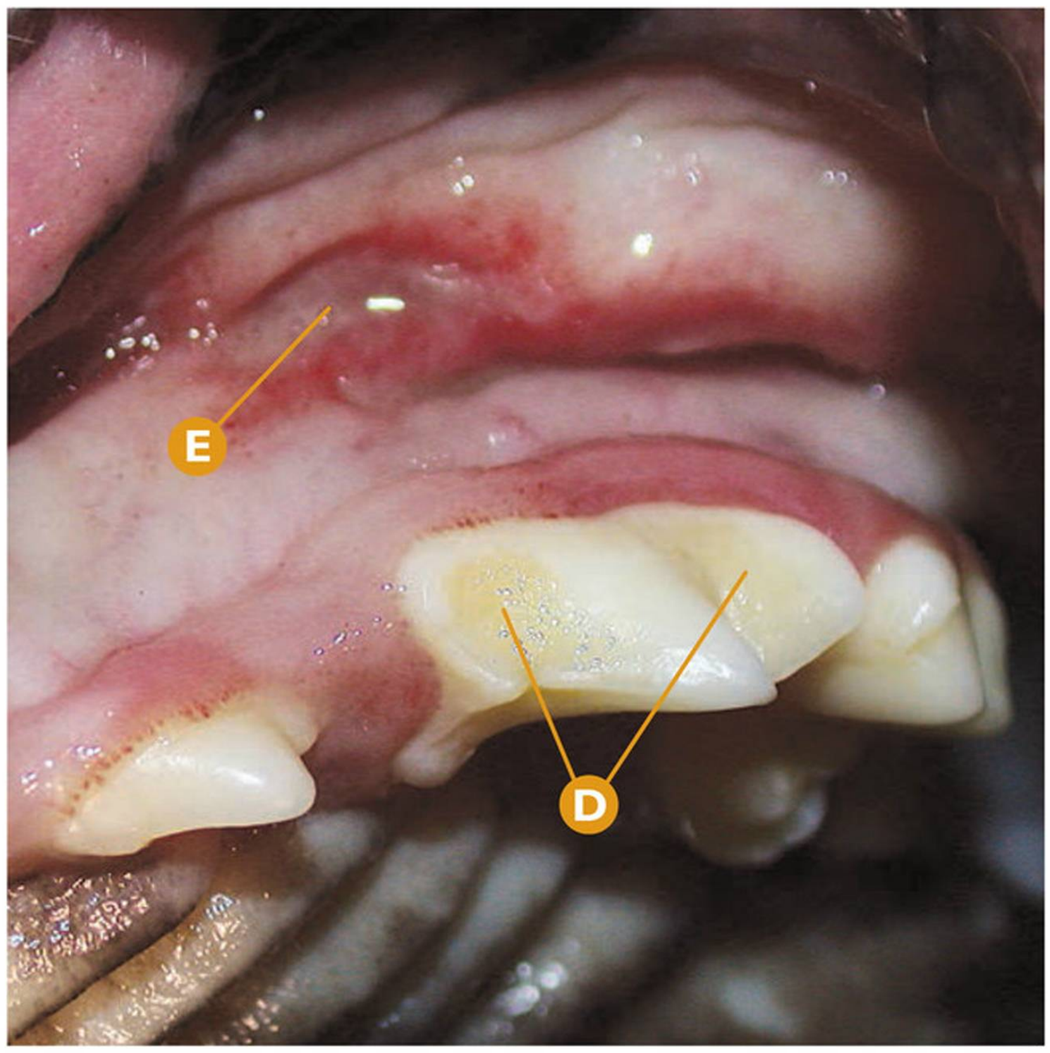

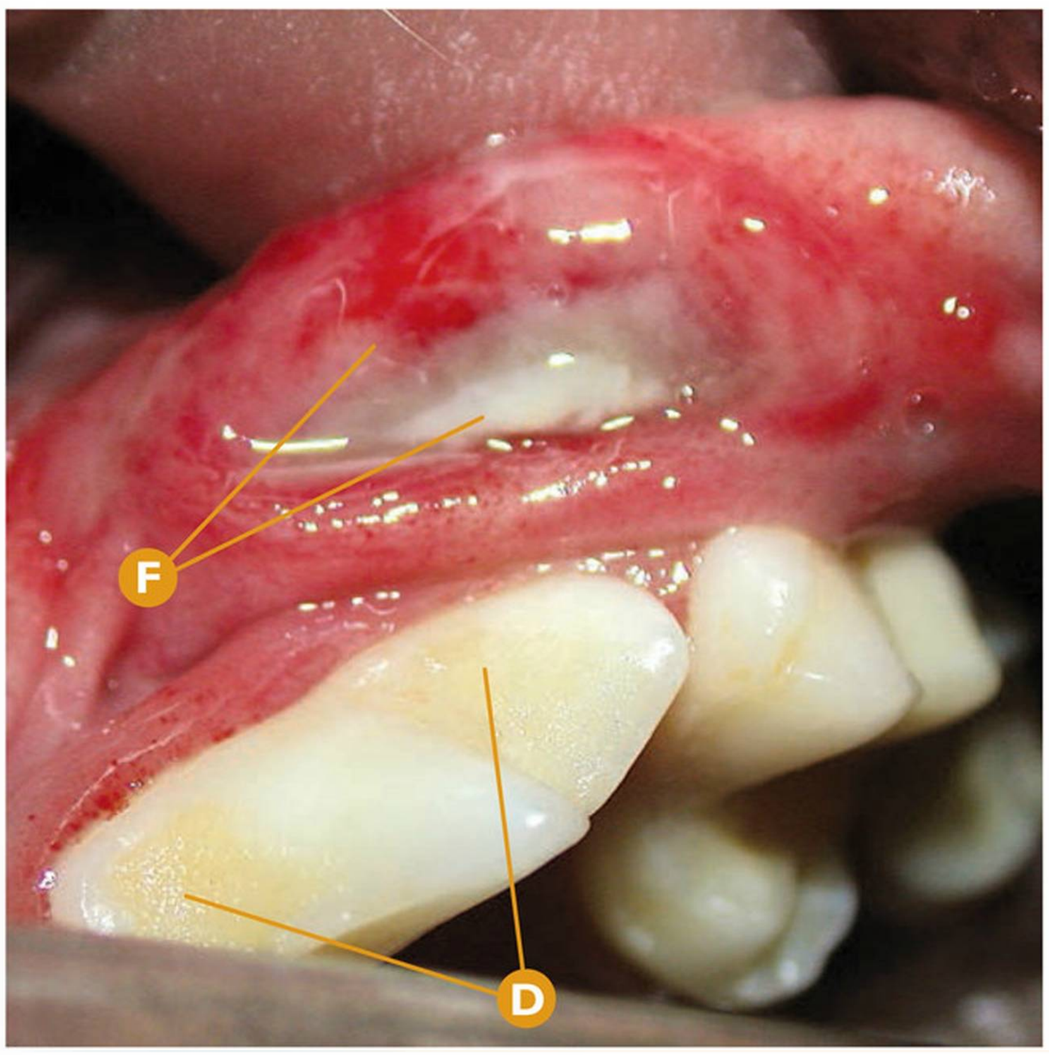

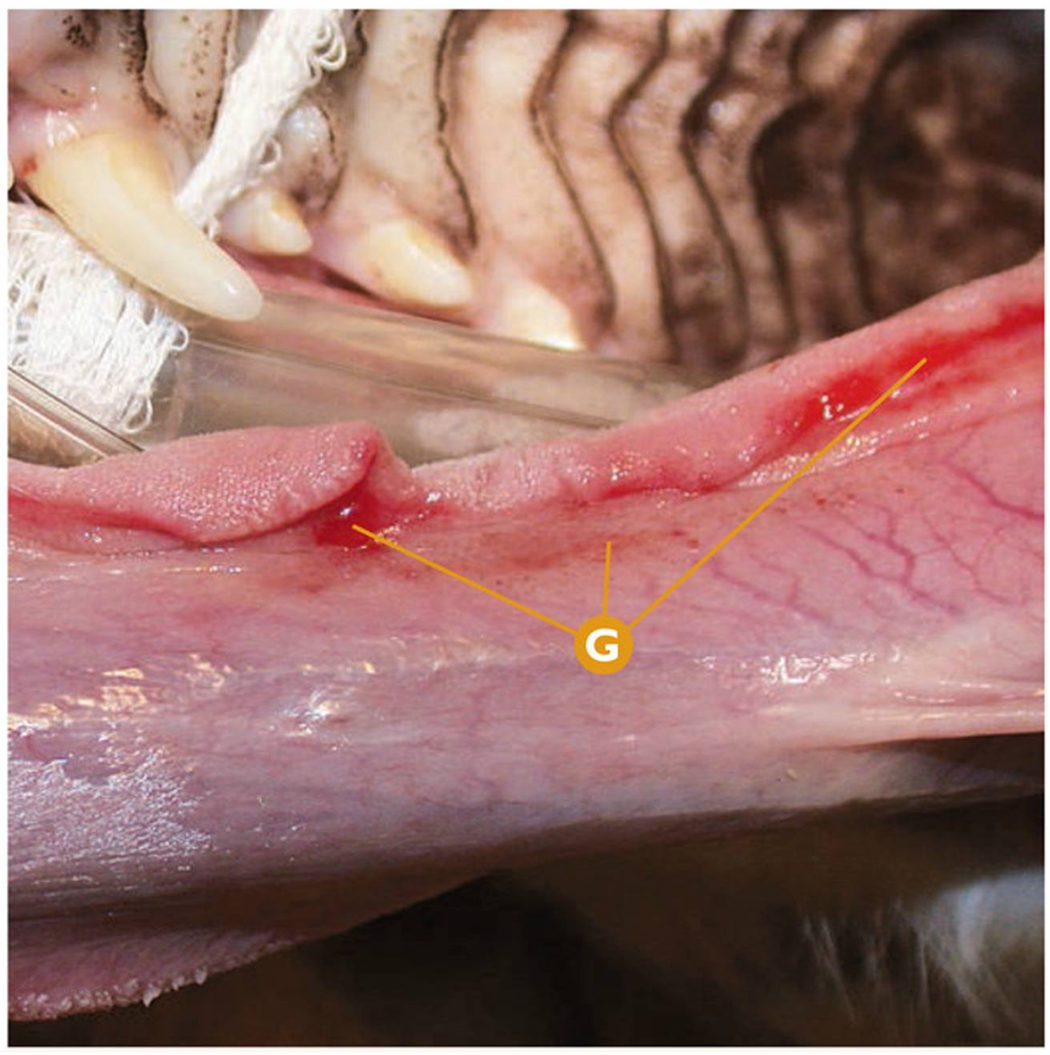

Origen bacteriano | **Estomatitis ulcerativa. Ulceritis de contacto**

Estomatitis ulcerativa (ulceritis de contacto) severa en mucosa de contacto, vestibular al I3maxI (203), CmaxI (204) y P4maxI (208) (confirmado histopatológicamente).

- **A** Índice 1 de placa bacteriana en I3maxI (203) y CmaxI (204).
- **B** Retracción gingival ligera a moderada en encía vestibular del CmaxI (204).
- **C** Estomatitis ulcerativa severa en mucosa de contacto, vestibular al I3maxI (203) y CmaxI (204).
- **D** Índice 2 de placa bacteriana en P4maxI (208).
- **E** Estomatitis ulcerativa severa en mucosa de contacto vestibular al P4maxI (208).
- **F** Detalle de la estomatitis ulcerativa severa en mucosa de contacto vestibular al P4maxI (208) con tejido necrosado.
- **G** Estomatitis ulcerativa ligera a moderada en borde lateral de la lengua, por contacto con placa bacteriana de las superficies linguales de los premolares y molares inferiores.

Puntos clave del diagnóstico/tratamiento

En este caso, detectamos estomatitis ulcerativa severa en regiones en contacto con dientes donde existe acumulación de placa bacteriana, aunque no en gran cantidad. En ocasiones, como ocurriera en este caso clínico, esta ulceritis puede, en casos muy avanzados, provocar zonas de necrosis de la mucosa.

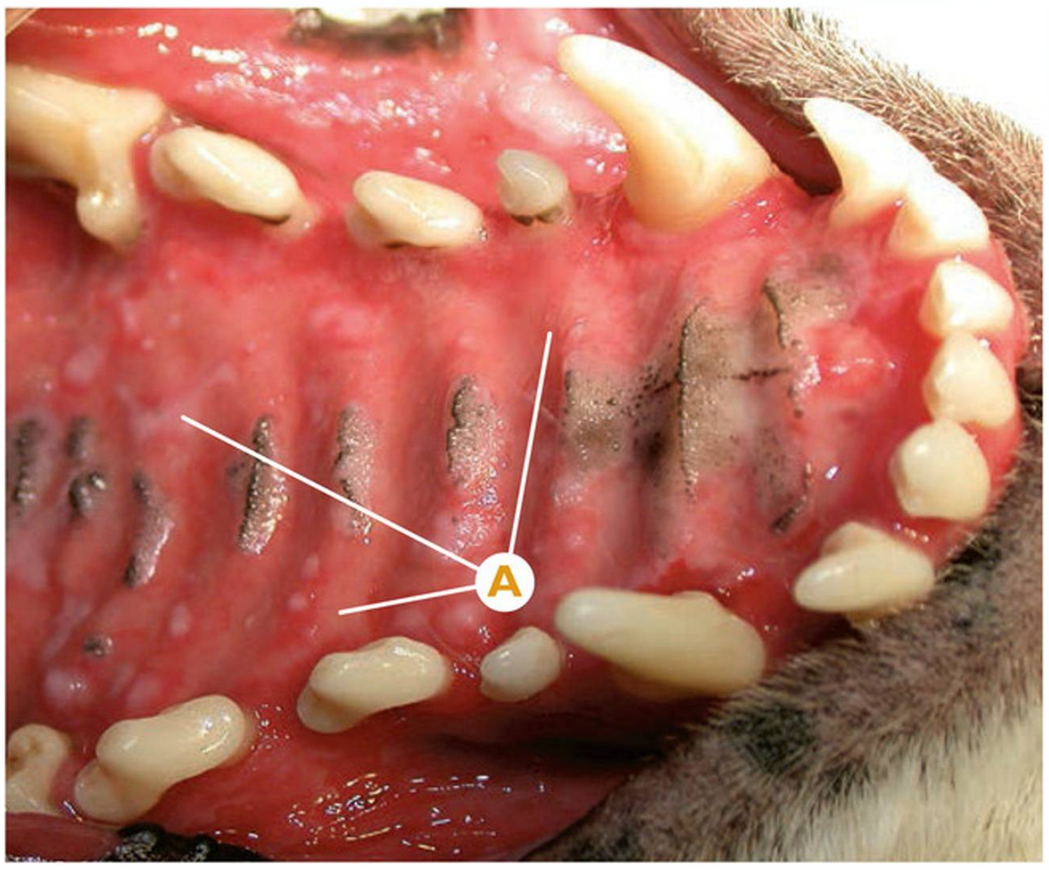

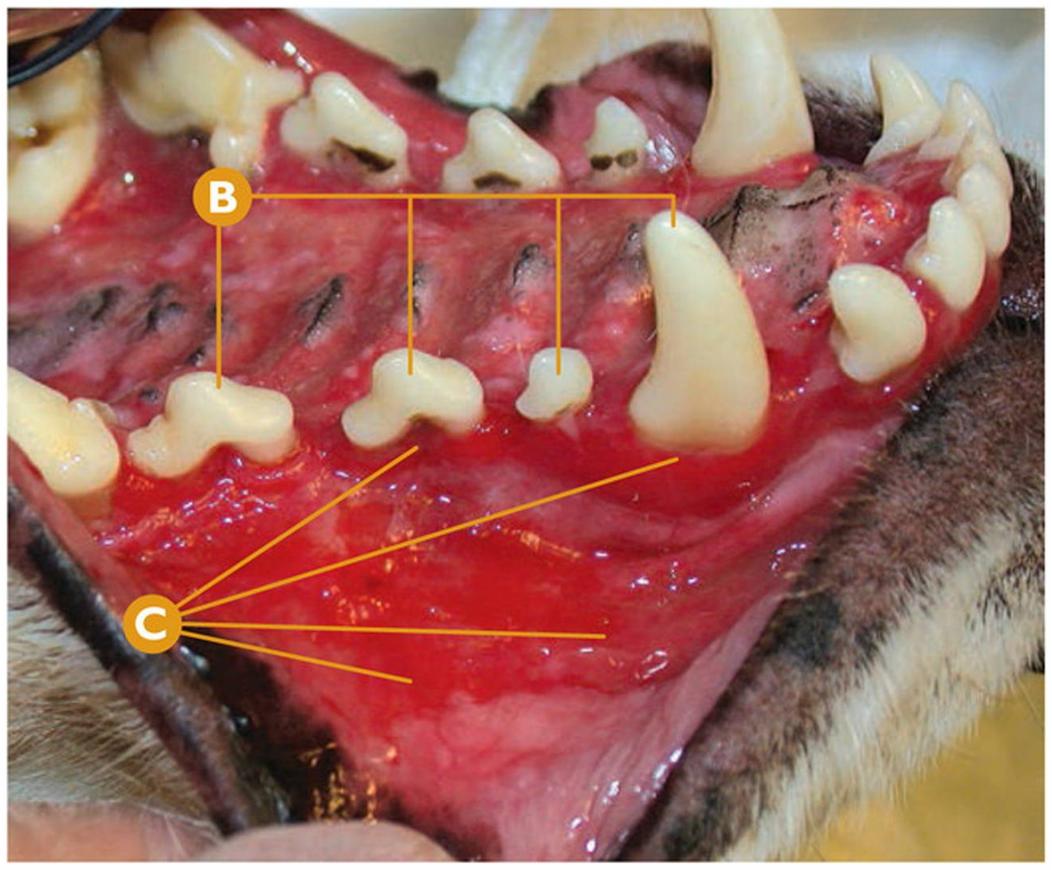

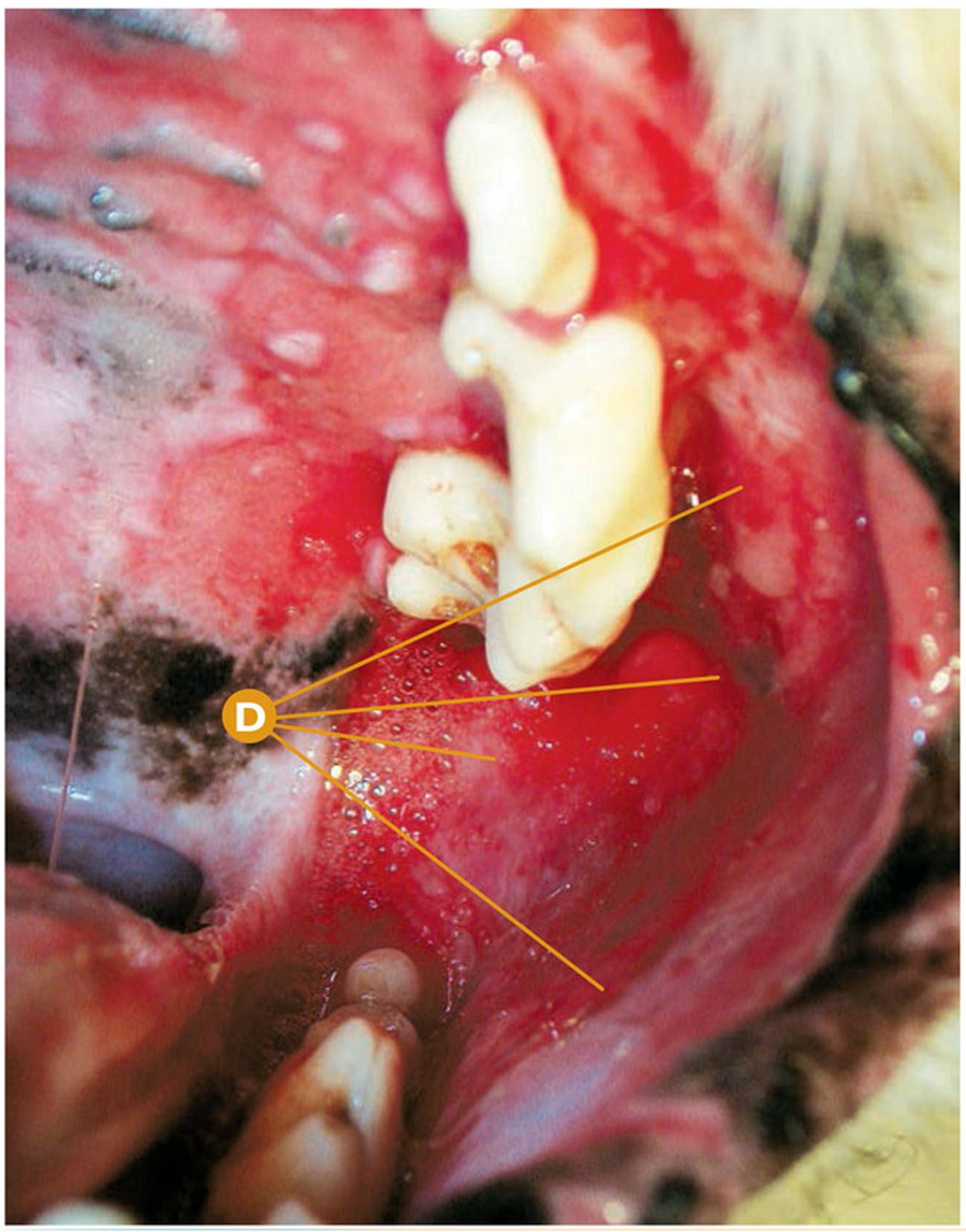

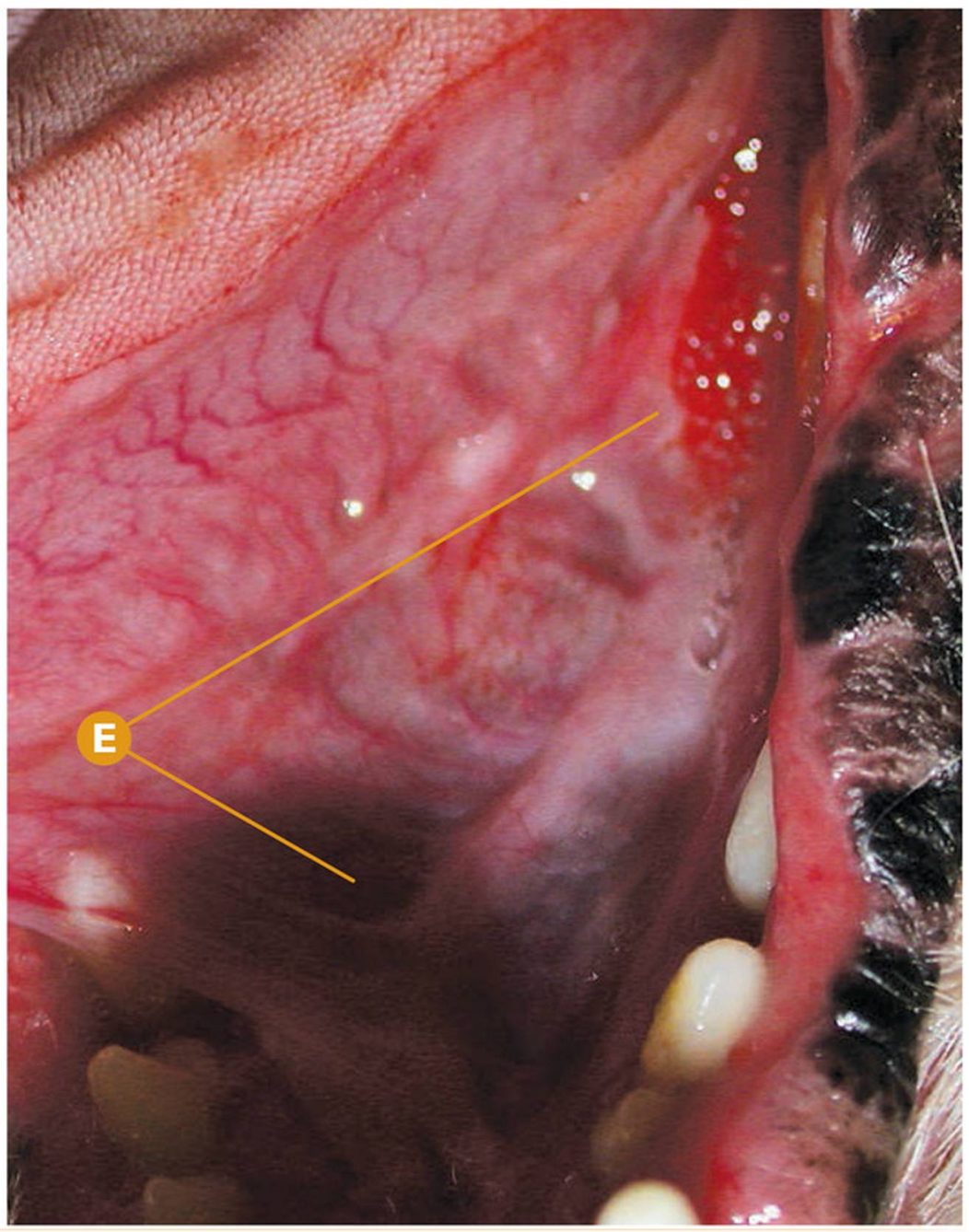

Origen bacteriano | **Estomatitis ulcerativa. Ulceritis de contacto**

Estomatitis ulcerativa (ulceritis de contacto) severa extrema generalizada en encía, y mucosa palatina y vestibular (confirmado histopatológicamente).

- **A** Estomatitis ulcerativa severa extrema generalizada en mucosa palatina.
- **B** De derecha a izquierda: Cmaxl (204), P1maxl (205), P2maxl (206), P3maxl (207).
- **C** Estomatitis ulcerativa severa extrema en encía y mucosa vestibular en contacto con Cmaxl (204), P1maxl (205), P2maxl (206), P3maxl (207).
- **D** Estomatitis ulcerativa severa en mucosa bucal caudal y vestibular, lado izquierdo.
- **E** Detalle del la estomatitis ulcerativa severa en la zona sublingual izquierda.

Puntos clave del diagnóstico/tratamiento

En este caso extremo de estomatitis ulcerativa severa, detectada en prácticamente toda la cavidad oral, la enfermedad periodontal tiene un gran grado de implicación. Existe un grado severo de destrucción de las estructuras fisiológicas de tejidos, especialmente patente macroscópicamente, en la mucosa palatina.

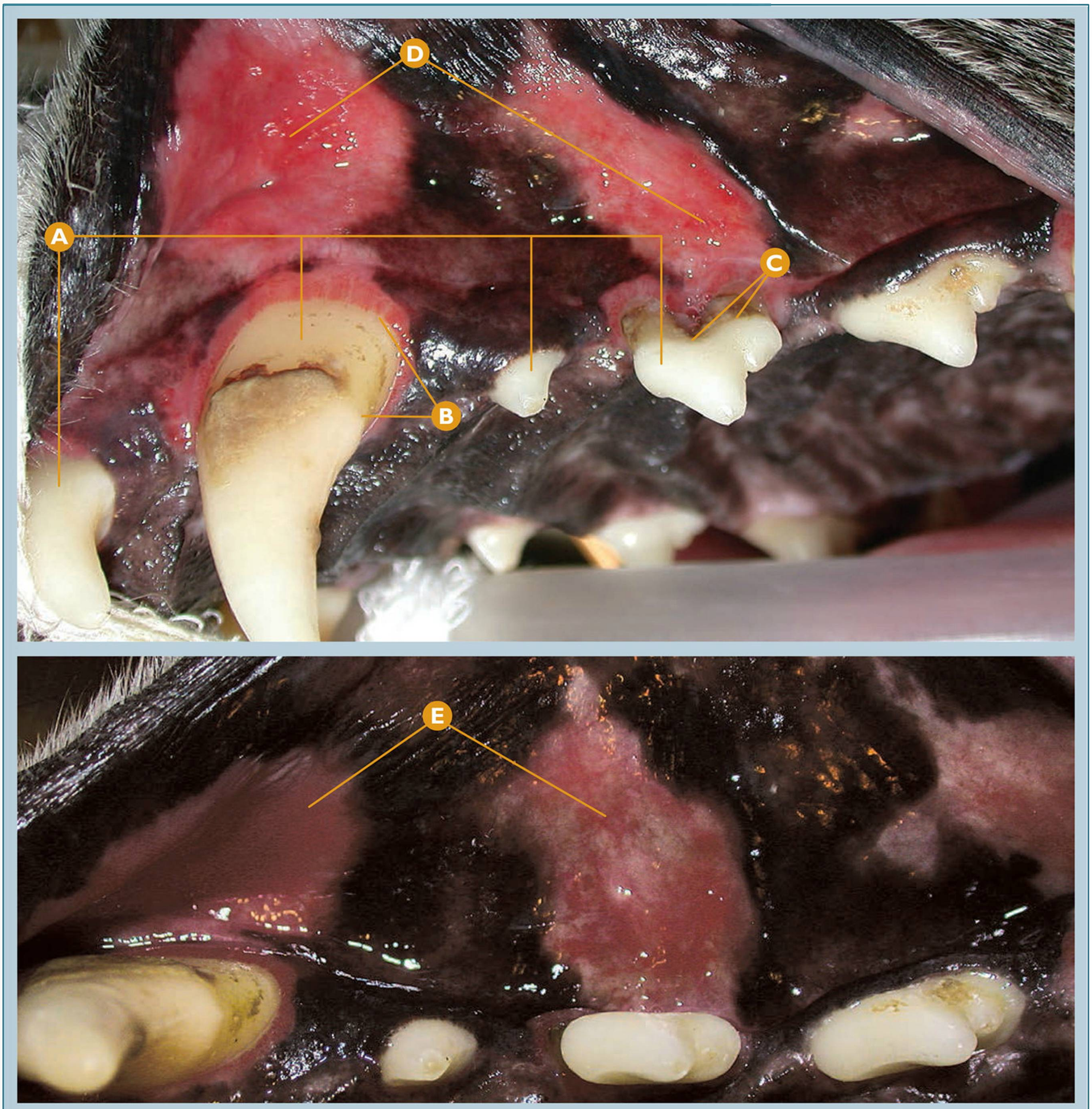

Origen bacteriano | **Estomatitis ulcerativa. Ulceritis de contacto**

Estomatitis ulcerativa (ulceritis de contacto) severa en encía, y mucosa vestibular en contacto con Cmaxl (204) y P2maxl (206).

- A De derecha a izquierda: P2maxl (206), P1maxl (205), Cmaxl (204) y I3maxl (203).
- B Sospecha de fase 3 de enfermedad periodontal en Cmaxl (204).
- C Sospecha de fase 4 de enfermedad periodontal en P2maxl (206) por sospecha de clase 3 de furcación.
- D Estomatitis ulcerativa severa en encía y mucosa vestibular en contacto con Cmaxl (204) y P2maxl (206).
- E Detalle de la estomatitis ulcerativa severa en encía y mucosa vestibular.

Puntos clave del diagnóstico/tratamiento

Este caso clínico es muy representativo de la patología; podemos ver que los dientes con retracción gingival provocada por la enfermedad periodontal, que son los que tienen una acumulación de placa considerable en la superficie del esmalte y cemento, son los que provocan la estomatitis ulcerativa. Sin embargo, los dientes regionales con una menor fase de enfermedad periodontal no han desarrollado la estomatitis ulcerativa.

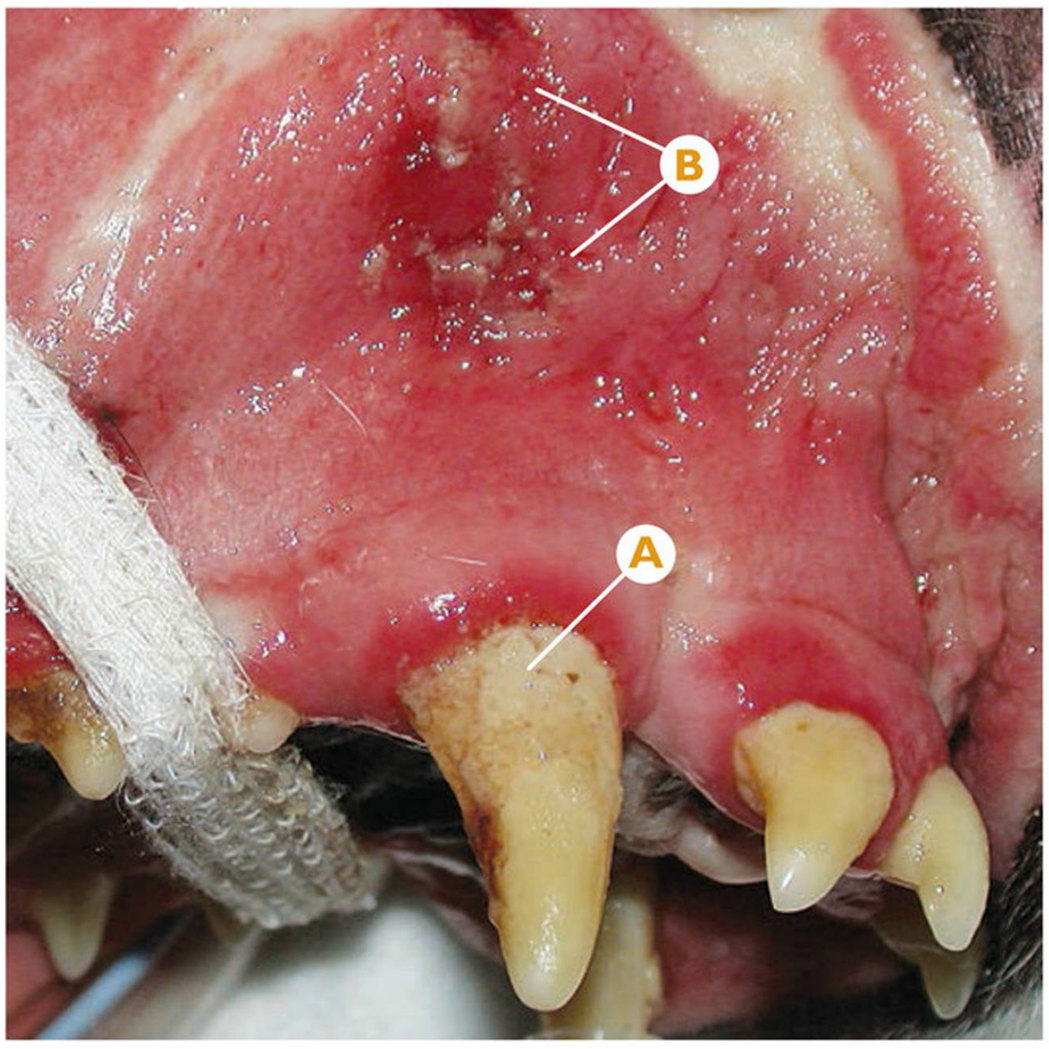

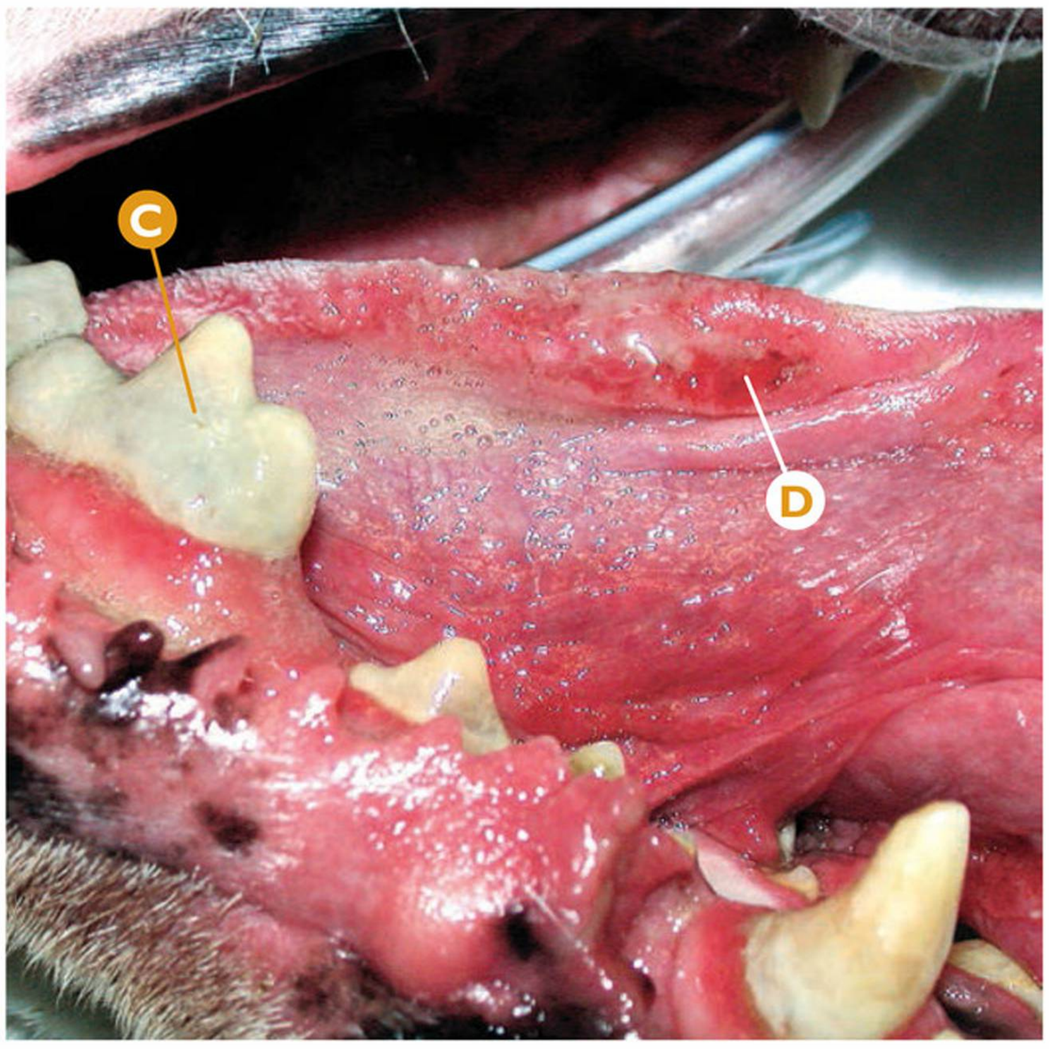

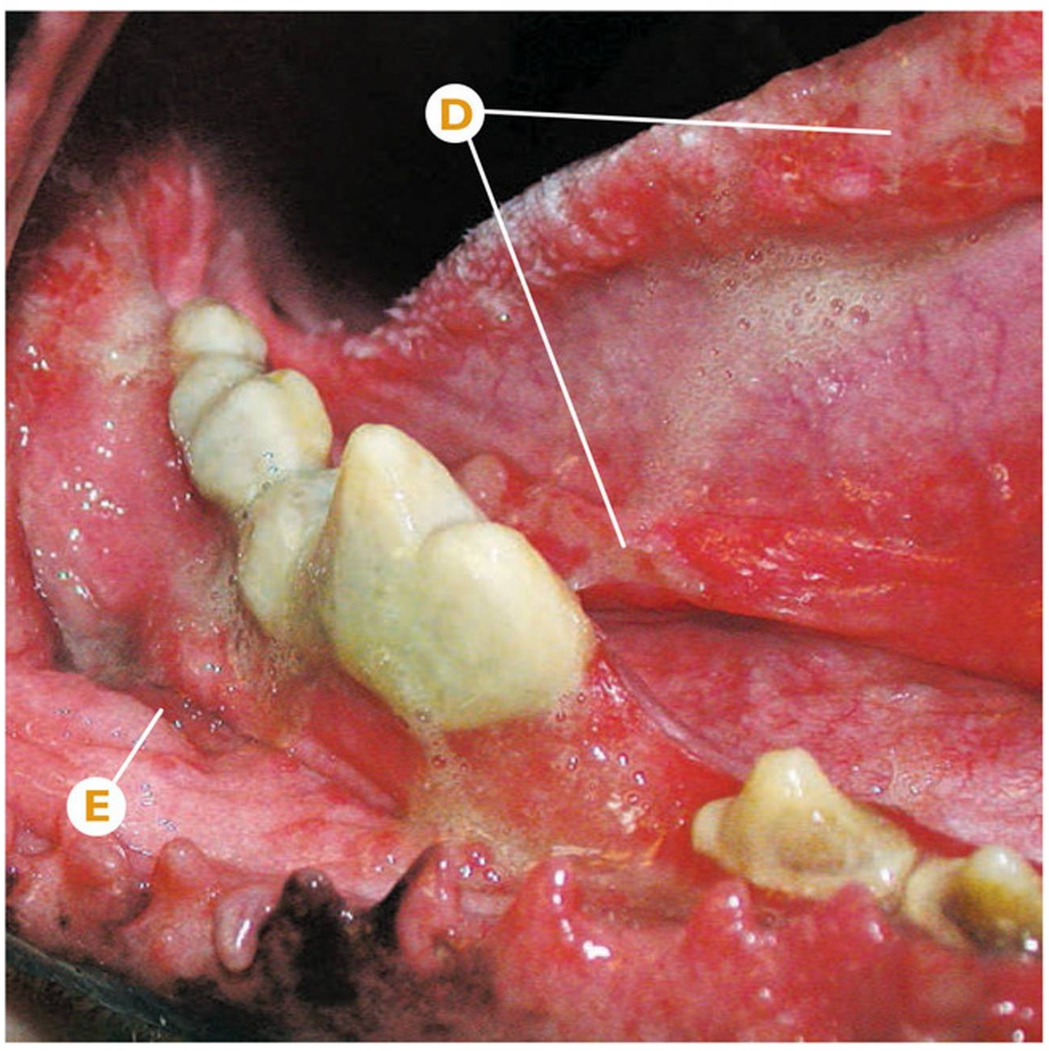

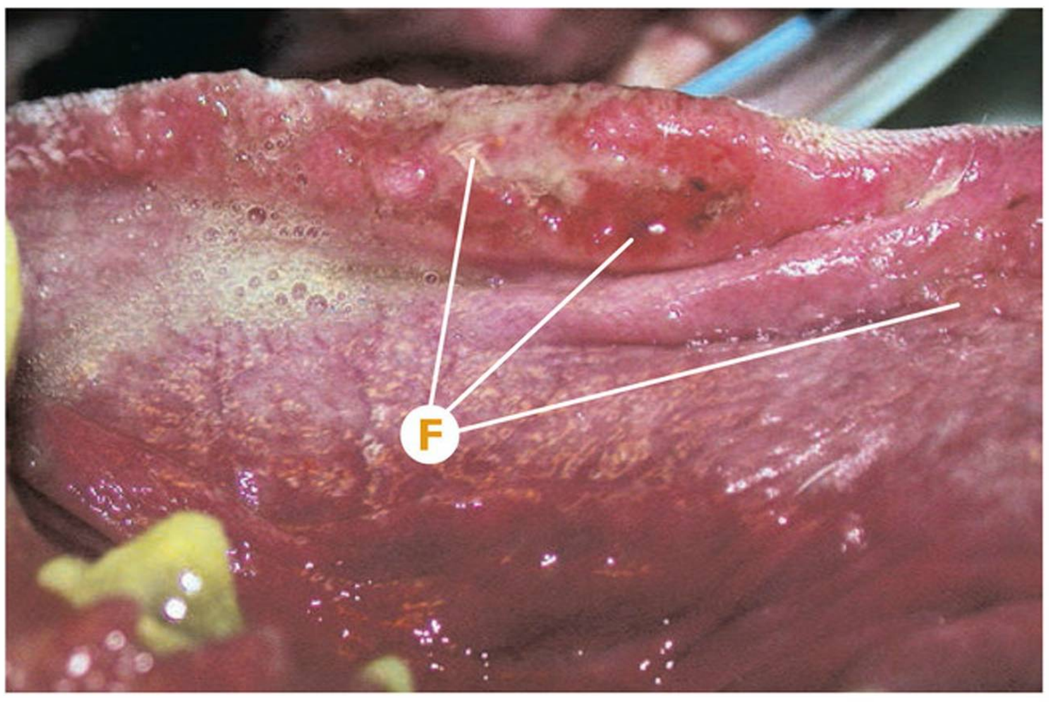

Origen bacteriano | **Estomatitis ulcerativa Ulceritis de contacto**

Estomatitis ulcerativa (ulceritis de contacto) severa en mucosa de contacto vestibular al CmaxD (104), y en mucosa de contacto vestibular y mucosa lingual de M1mandD (409).

- A Índice 4 de placa bacteriana en CmaxD (104).
- B Estomatitis ulcerativa severa en mucosa de contacto vestibular al CmaxD (104).
- C Índice 4 de placa bacteriana en M1mandD (409).
- D Estomatitis ulcerativa severa en mucosa lingual en contacto con M1mandD (409).
- E Estomatitis ulcerativa severa en mucosa de contacto vestibular al M1mandD (409).
- F Detalle de estomatitis ulcerativa severa en mucosa lingual.

Puntos clave del diagnóstico/tratamiento

En este caso clinico, la estomatitis ulcerativa severa detectada no sólo afecta a las mucosas vestibulares en contacto con los dientes afectados, sino que también afecta de manera severa a la mucosa lingual de diferentes regiones en contacto íntimo con el diente.

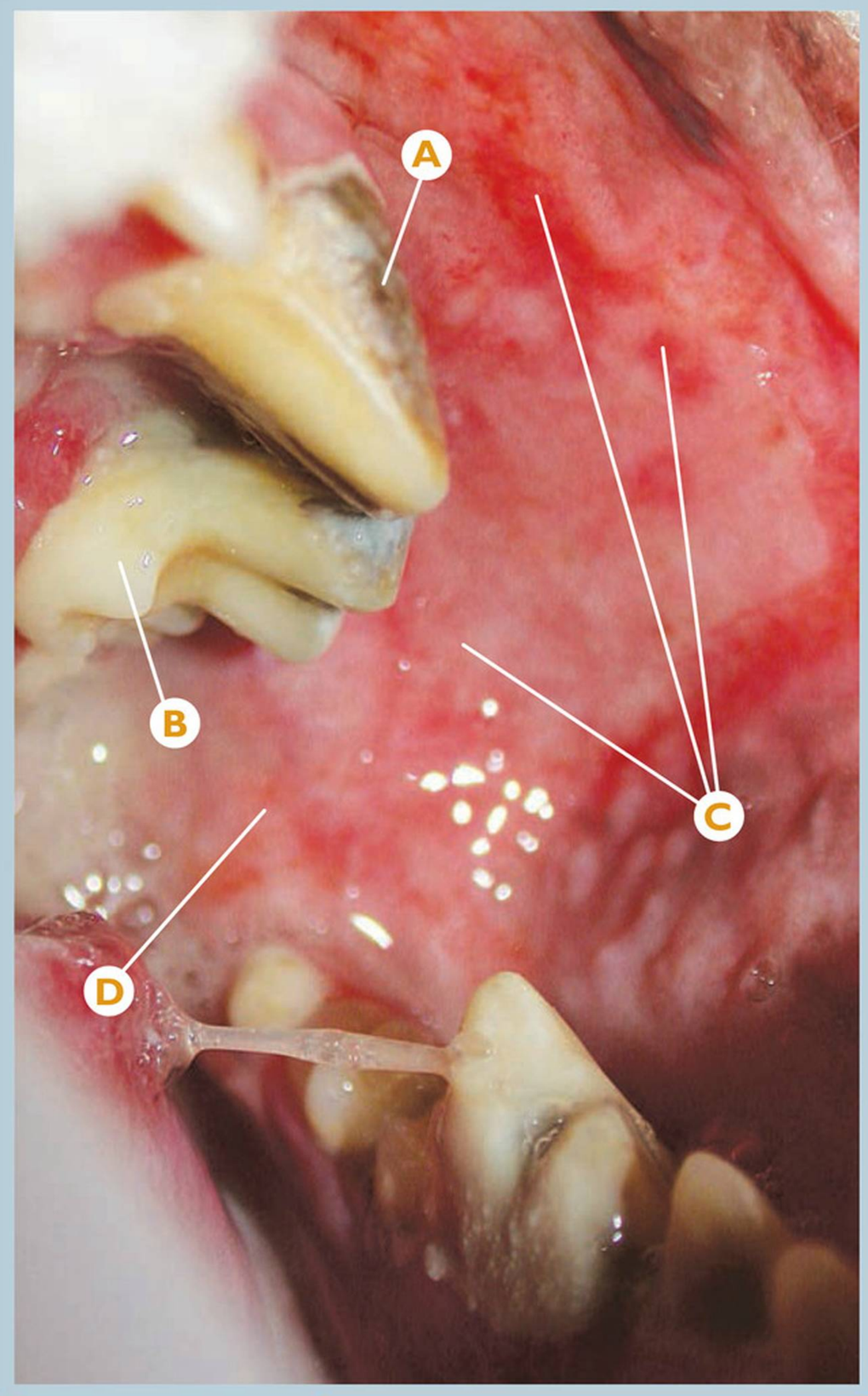

Origen bacteriano | **Estomatitis ulcerativa Ulceritis de contacto**

Estomatitis ulcerativa (ulceritis de contacto) severa en mucosa de contacto vestibular al P4maxI (208), M1maxI (209) y M2maxI (210), y en la mucosa bucal caudal.

A P4maxI (208).

B M1maxI (209).

C Estomatitis ulcerativa severa en mucosa de contacto vestibular al P4maxI (208), M1maxI (209) y M2maxI (210).

D Estomatitis ulcerativa severa en la mucosa bucal caudal.

Puntos clave del diagnóstico/tratamiento

En casos severos, la estomatitis ulcerativa puede extenderse por toda la mucosa bucal vestibular y caudal, en las regiones más distales de la cavidad oral, provocando dolor intenso,0ncluso dificultad masticatoria. En casos unilaterales, la biopsia estará indicada para descartar otras patologías.

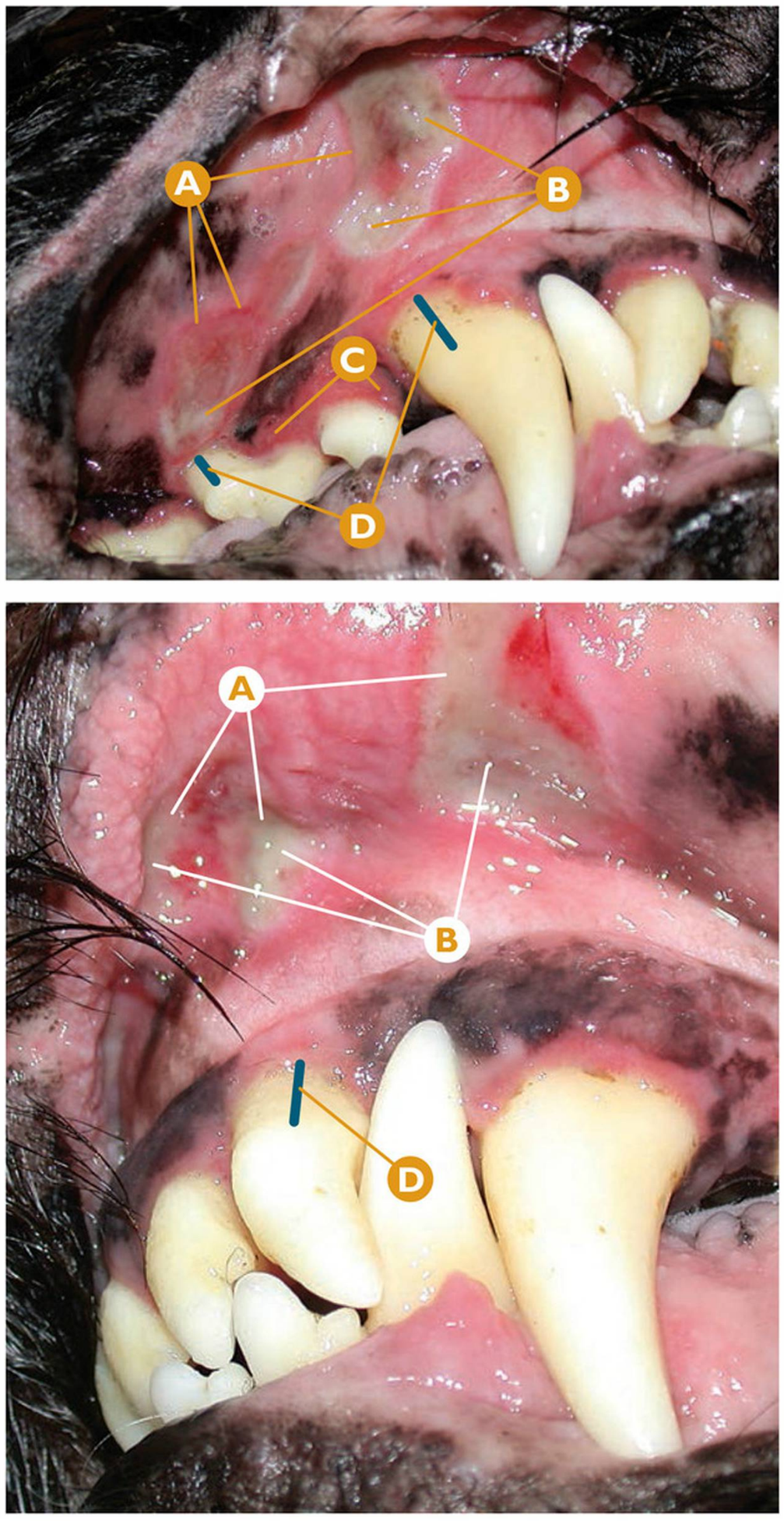

Origen bacteriano | **Estomatitis ulceromembranosa**

Estomatitis ulceromembranosa (gingivitis ulcerativa necrotizante) moderada en mucosa apical al CmaxD (104), P1maxD (105), P2maxD (106) y I2maxI (202), I3maxI (203), CmaxI (204).

A Estomatitis ulceromembranosa.

B Necrosis de la mucosa.

C Gingivitis severa en P1maxD (105) y P2maxD (106).

D Áreas de retracción gingival y pérdida de tabla alveolar ósea.

Puntos clave del diagnóstico/tratamiento

La estomatitis ulceromembranosa, o gingivitis ulcerativa necrotizante, es una patología similar a la estomatitis ulcerativa, que cursa con una gingivitis y estomatitis severa y dolorosa en muchas ocasiones, en la que *Fusobacterium* spp. y las espiroquetas están directamente implicados en la etiología, entre otros factores. Éste puede degenerar a necrosis de los tejidos y exposición ósea, si no se realiza un tratamiento adecuado.





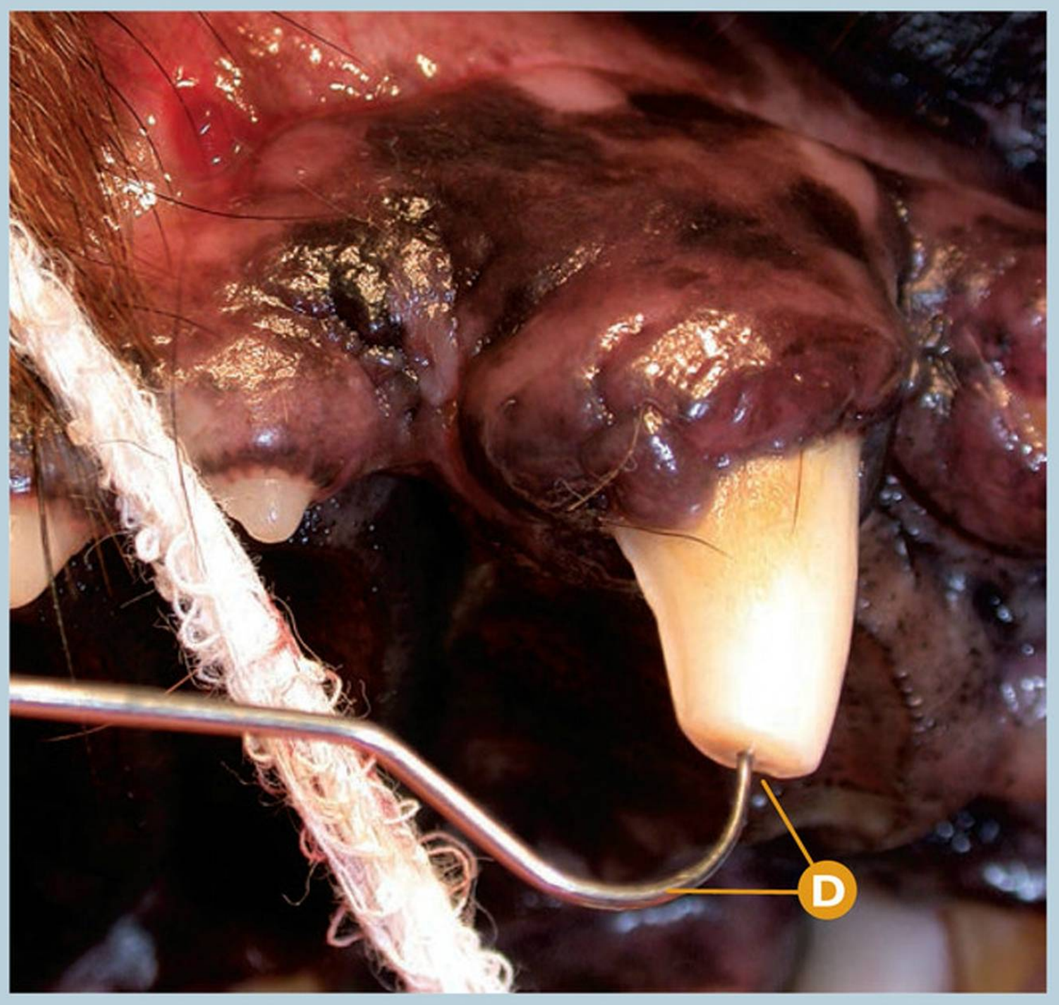

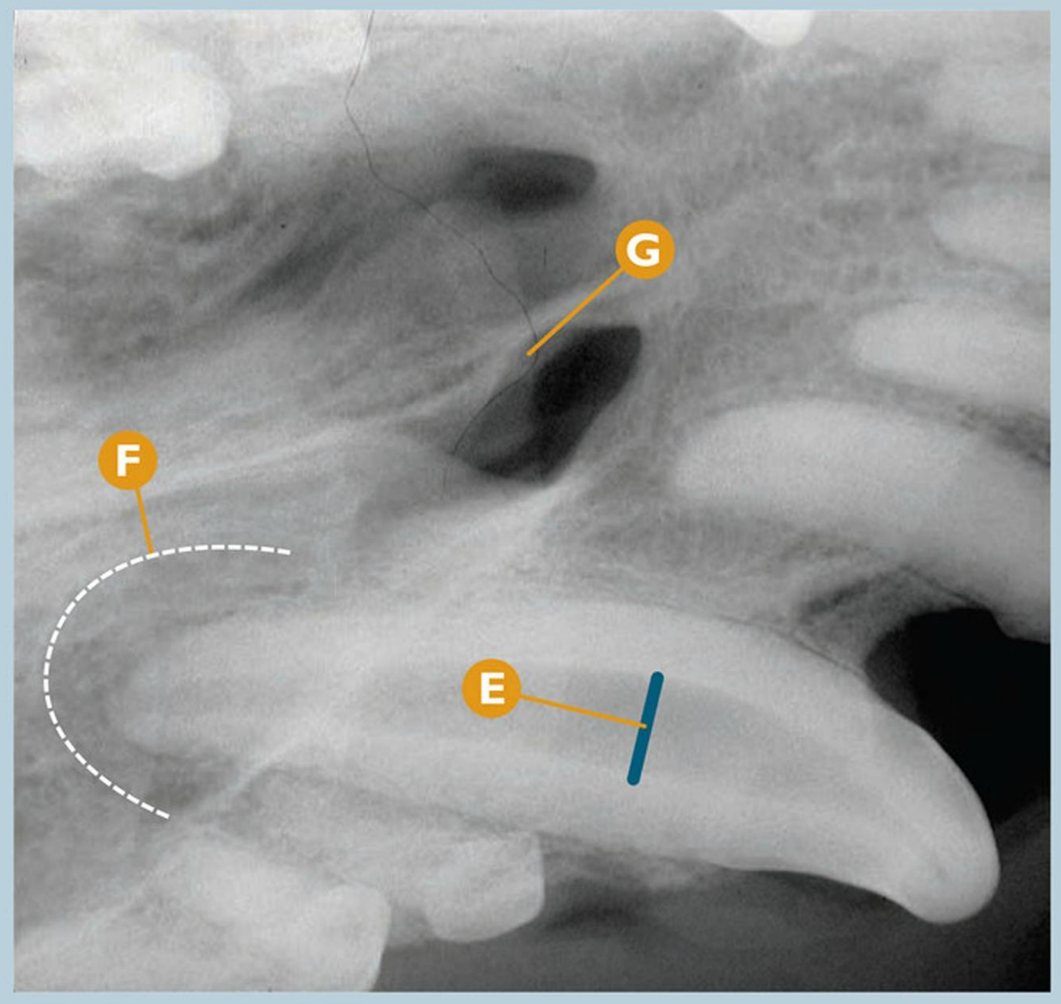

Origen bacteriano | **Fístula dental**

Sospecha de fístula dental intraoral en la mucosa apical y distal al CmaxD (104).

- A Sospecha de fístula dental en la mucosa apical y distal al CmaxD (104) en su región periapical.
- B Abrasión moderada de la cúspide del CmaxD (104).
- C Detalle de la abrasión moderada de la cúspide del CmaxD (104) con exposición pulpar.
- D Revisión 40 días, examen oral definitivo: confirmación de la exposición pulpar mediante el explorador dental.
- E Revisión 40 días, examen oral definitivo. Rx dental: signos radiológicos compatibles con aumento de diámetro de la cavidad pulpar del CmaxD (104).
- F Revisión 40 días, examen oral definitivo. Rx dental: signos radiológicos compatibles con osteolisis moderada en la región periapical del CmaxD (104).
- G Revisión 40 días, examen oral definitivo. Rx dental: artefacto.

Puntos clave del diagnóstico/tratamiento

Las fístulas dentales se localizan, frecuentemente, en regiones extraorales. Menos frecuentes son las fístulas dentales provocadas por patologías pulpares, que se manifiestan intraoralmente. La valoración de la exposición pulpar con un explorador dental, así como el estudio radiológico dental regional, son la clave para la correcta detección de la patología.



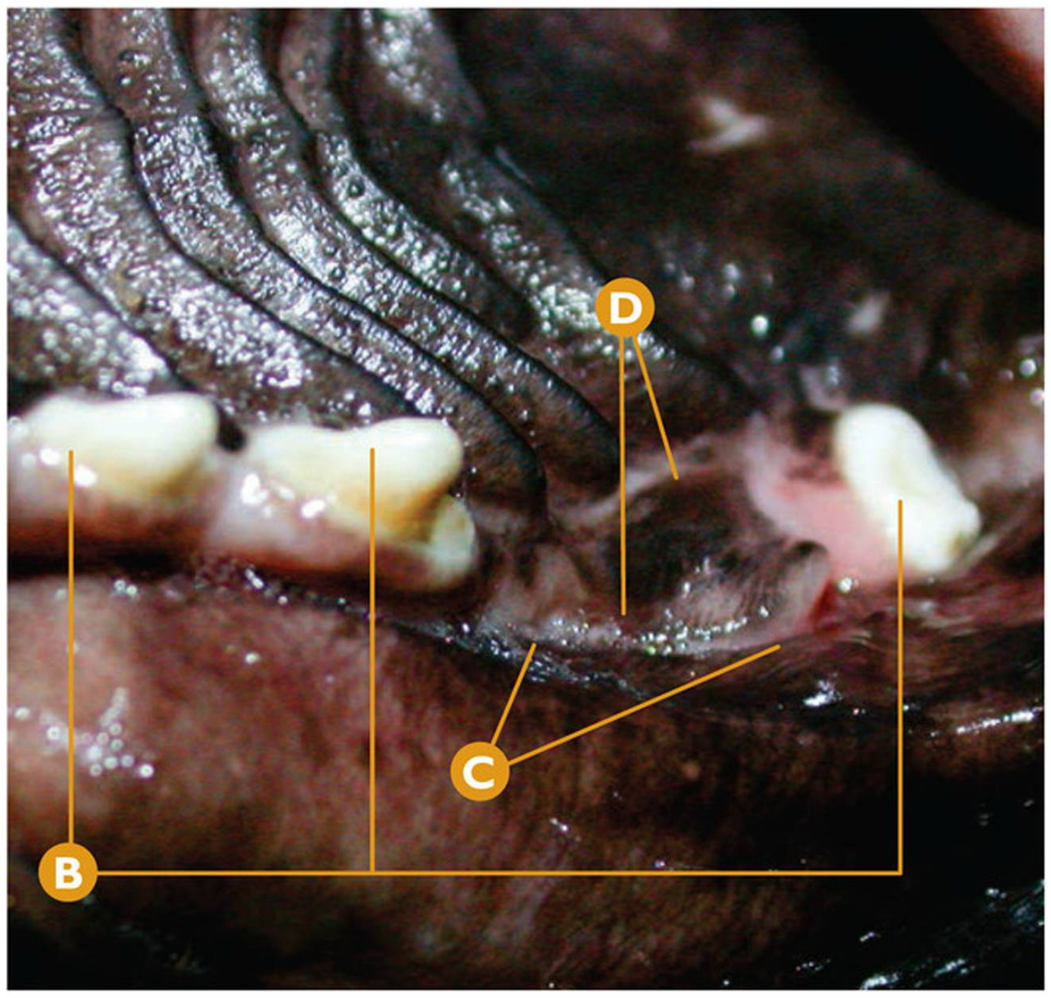

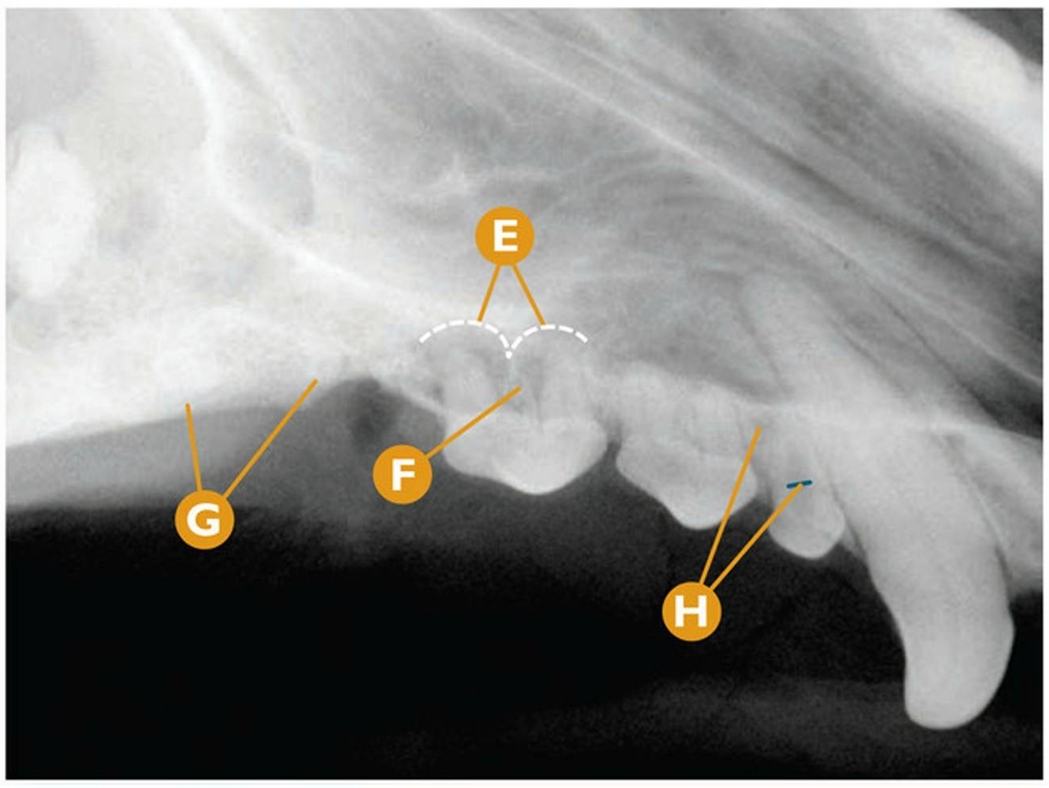

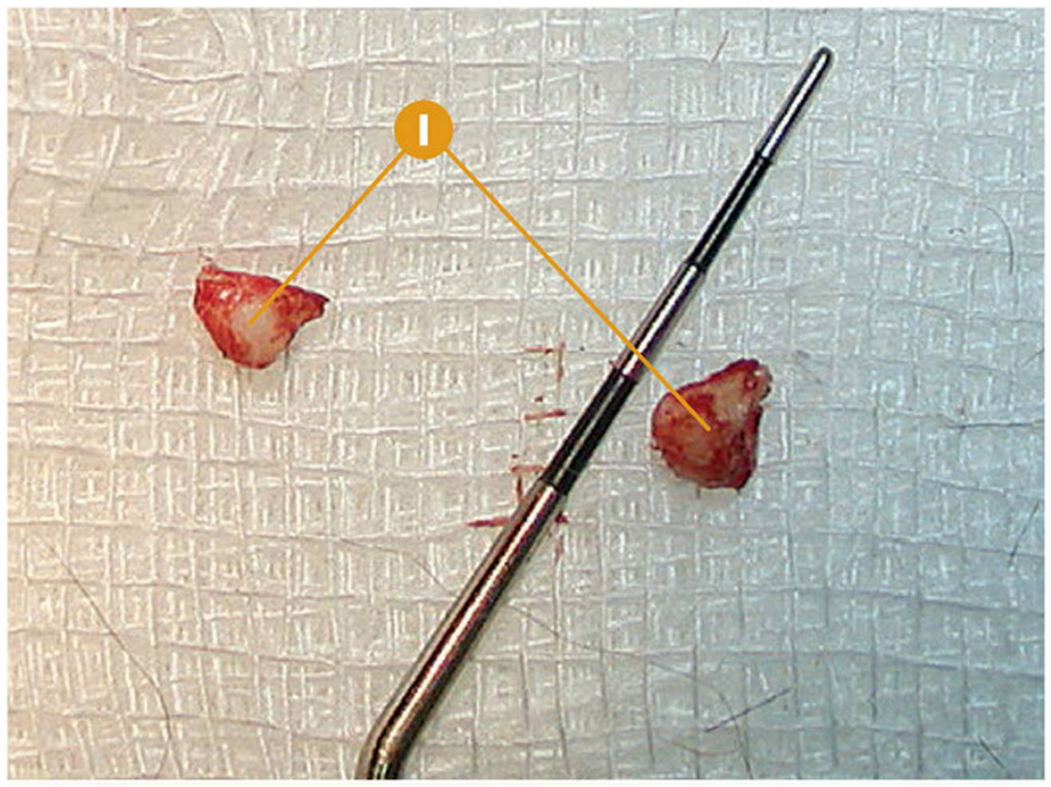

Origen bacteriano | **Fístula dental**

Sospecha de fístula dental extraoral infraorbitaria en lado derecho.

- **A** Sospecha de fístula dental infraorbitaria en lado derecho.
- **B** De derecha a izquierda: M2maxD (110), P3maxD (107), P2maxD (106).
- **C** Ausencia de M1maxD (109) y P4maxD (108).
- **D** Tejido cicatricial por intervención reciente.
- **E** Rx dental: signos radiológicos compatibles con osteolisis severa en región periapical de las raíces del P3maxD (107).
- **F** Rx dental: signos radiológicos compatibles con raíz accesoria del P3maxD (107).
- **G** Rx dental: signos radiológicos compatibles con restos radiculares del P4maxD (108).
- **H** Rx dental: signos radiológicos compatibles con aumento del diámetro de la cavidad pulpar del P1maxD (105), así como con osteolisis moderada en su región periapical.
- **I** Detalle de los dos restos radiculares de P4maxD (108) tras su extracción.

Puntos clave del diagnóstico/tratamiento

Las fístulas dentales extraorales en la región infraorbitaria son frecuentes; en numerosas ocasiones, la etiología está relacionada con el cuarto premolar superior. Sin embargo, la radiología dental está siempre indicada. En este caso clínico, se intentó la resolución del proceso mediante dos intervenciones espaciadas en el tiempo, en las que se extrajeron el P4maxD (108) y M1maxD (109), respectivamente. La radiología dental nos muestra que la razón por la que no se ha resuelto la patología está basada en la patología periapical del P3maxD (107). La inadecuada extracción del P4maxD (108), dejando en esta localización dos restos radiculares de este diente, no mejora en absoluto la situación. El tratamiento está basado en la extracción del P3maxD (107) y de los restos radiculares del P4maxD (108), además de la extracción del P1maxD (105) sin relación directa con la fístula infraorbitaria.

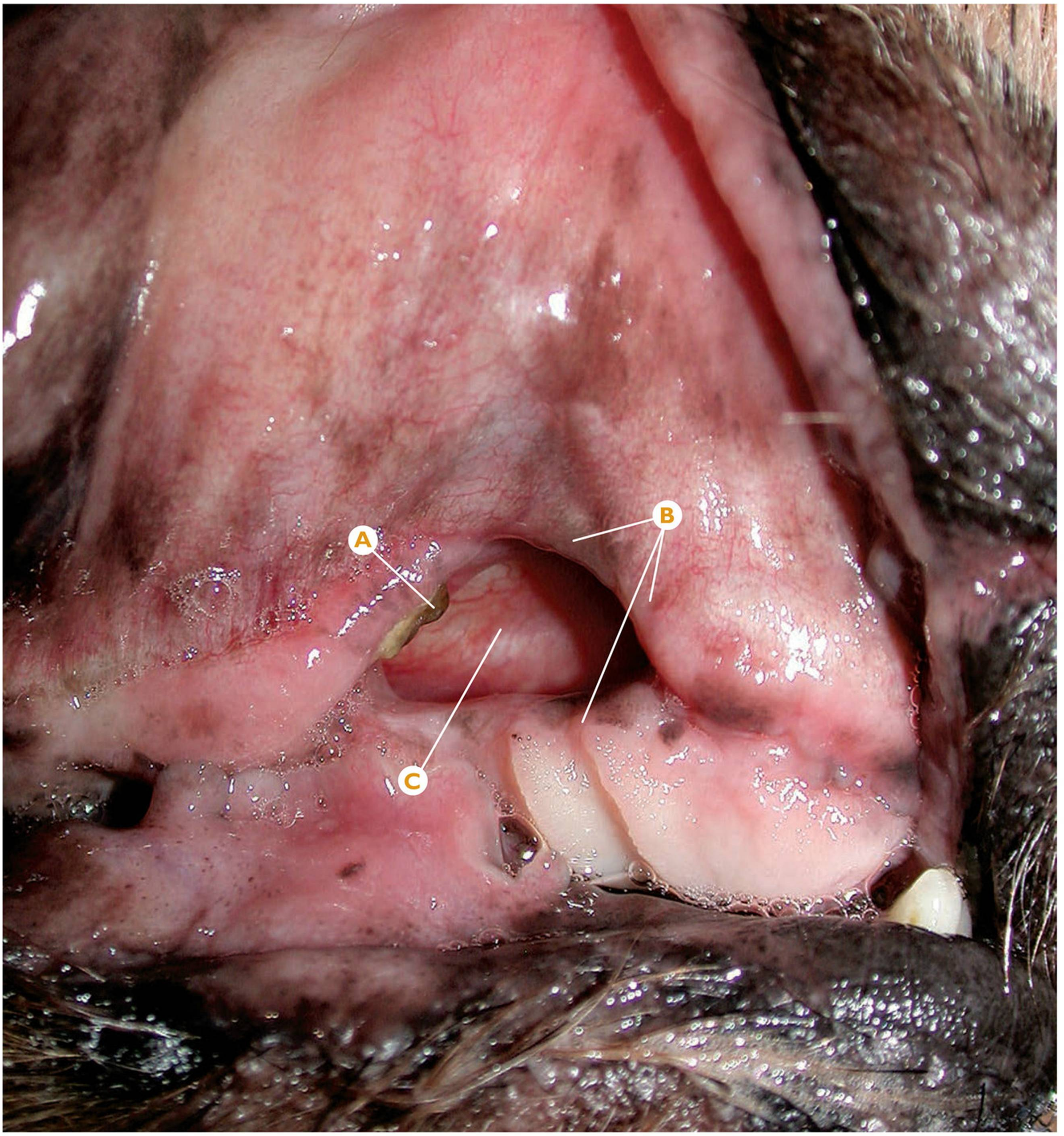

Origen bacteriano | **Fístula oronasal**

Fístula oronasal adquirida severa en el área del CmaxD (104) ausente. Etiología inicial: enfermedad periodontal.

A Fístula oronasal adquirida severa en el área del CmaxD (104) ausente.

B Detalle de mucosa regional intacta.

C Detalle de mucosa de cavidad nasal.

Puntos clave del diagnóstico/tratamiento

En esta fístula oronasal, por su localización, la etiología mas probable es la enfermedad periodontal severa del CmaxD (104) ausente (ver capítulo de "Enfermedad Periodontal"). Una vez que los tejidos regionales están limpios y sanos, sin inflamación ni infección, podemos proceder a la resolución quirúrgica de la fístula oronasal.

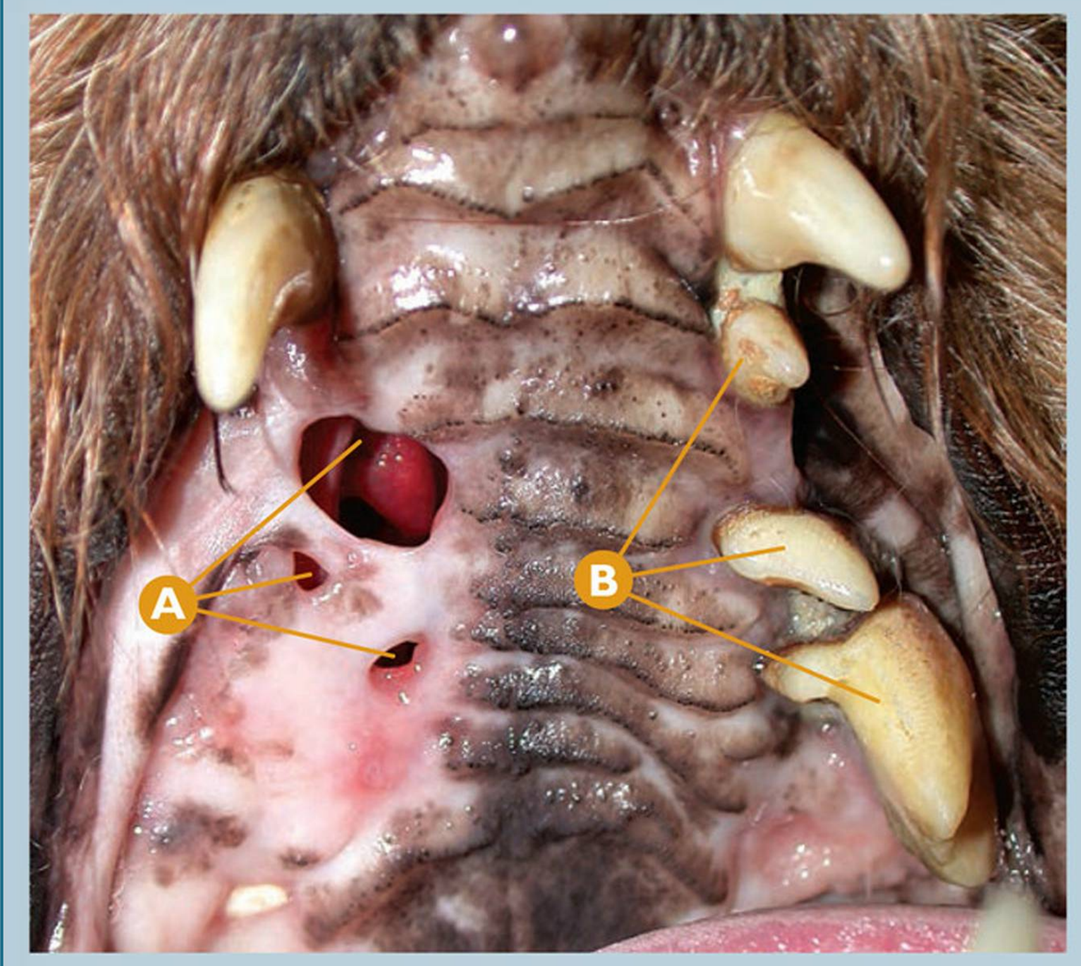



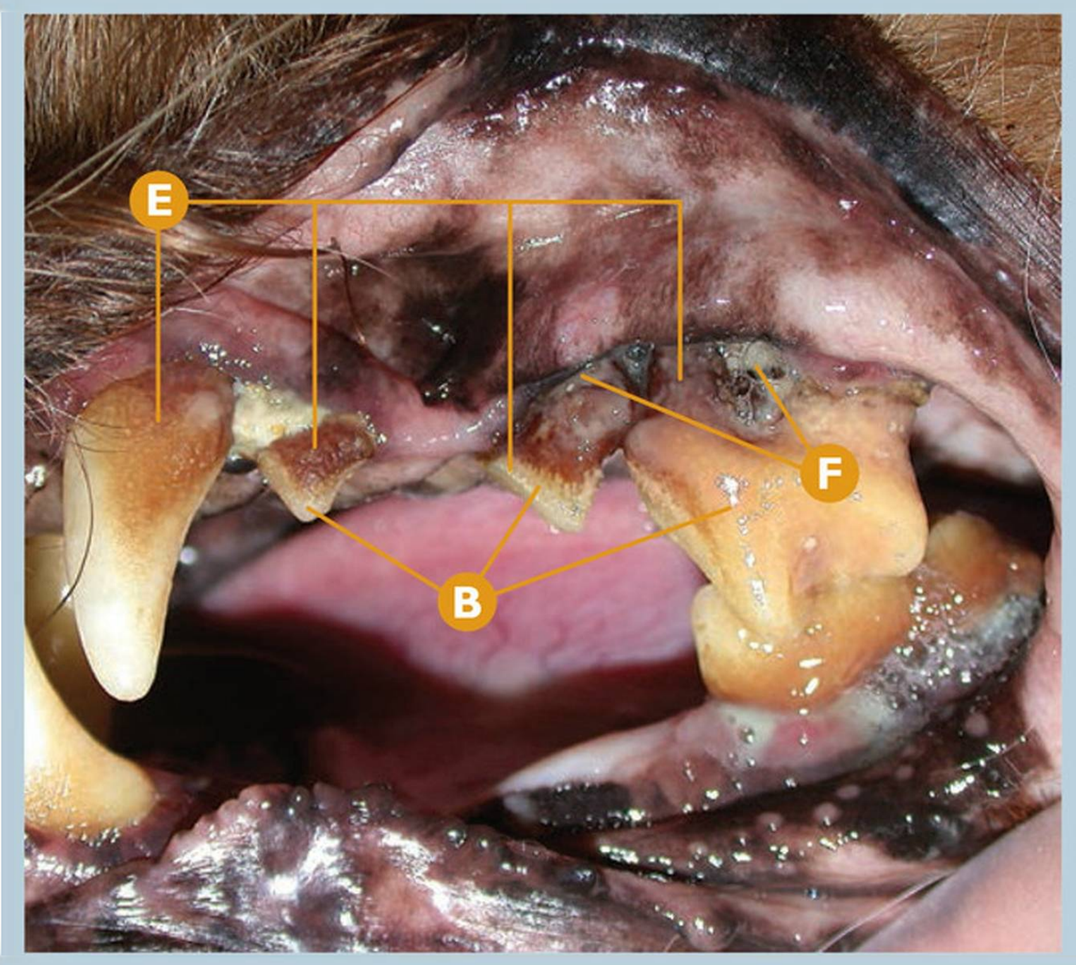

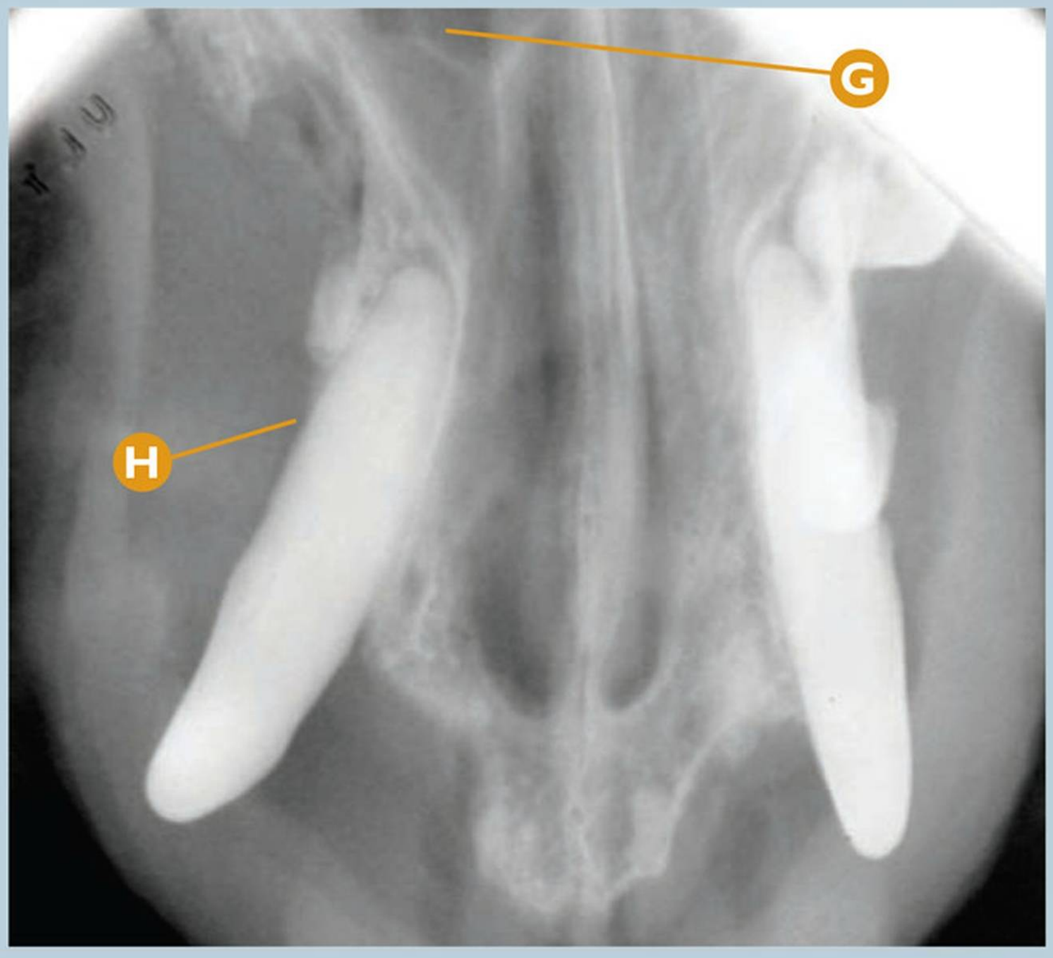

Origen bacteriano | **Fístula oronasal**

Fístula oronasal severa en área palatina distal al CmaxD (104). Posible etiología: enfermedad periodontal severa.

- **A** Fístula oronasal severa en área del P1maxD (105) al P4maxD (108) ausentes; vista coronal.
- **B** Sospecha de fase 4 de enfermedad periodontal en P1maxI (205), P3maxI (207), P4maxI (208).
- **C** Detalle de la fístula oronasal severa en área del P1maxD (105) al P4maxD (108) ausentes.
- **D** Zonas de cicatrización consecuencia de la resolución quirúrgica de la fístula oronasal sin éxito.
- **E** De derecha a izquierda: P4maxI (208), P3maxI (207), P1maxI (205) y CmaxI (204).
- **F** Sospecha de clase 3 de furcación en P4maxI (208) y P3maxI (207).
- **G** Rx dental: signos radiológicos compatibles con osteolisis severa en la región de la fístula oronasal.
- **H** Rx dental: signos radiológicos compatibles con fase 4 de enfermedad periodontal en CmaxD (104) por pérdida de hueso horizontal.

Puntos clave del diagnóstico/tratamiento

En esta fístula oronasal la etiología más probable es la enfermedad periodontal. Como hemos visto en el lado opuesto, existe una enfermedad periodontal muy avanzada y generalizada en esta cavidad oral, pudiendo ser la causa probable de esta fístula oronasal. Técnicas diagnósticas como la radiología dental y el TAC son imprescindibles para valorar la extensión de la pérdida de tejido óseo en esta región. Para la resolución quirúrgica de este tipo de fístulas oronasales, deben emplearse técnicas de "doble colgajo" tras realizar un tratamiento periodontal rutinario y extracción de todos aquellos dientes afectados por una avanzada enfermedad periodontal.

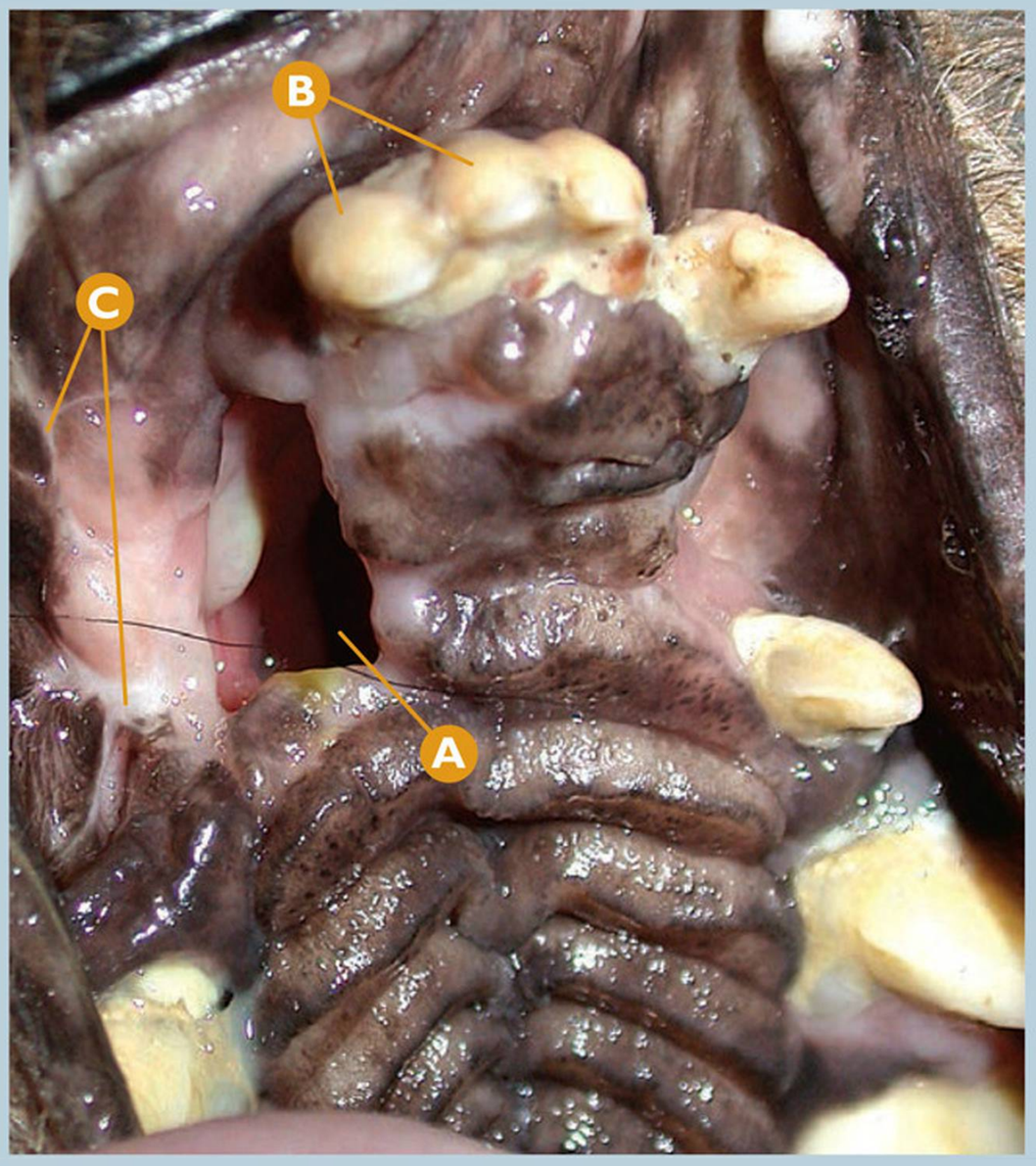



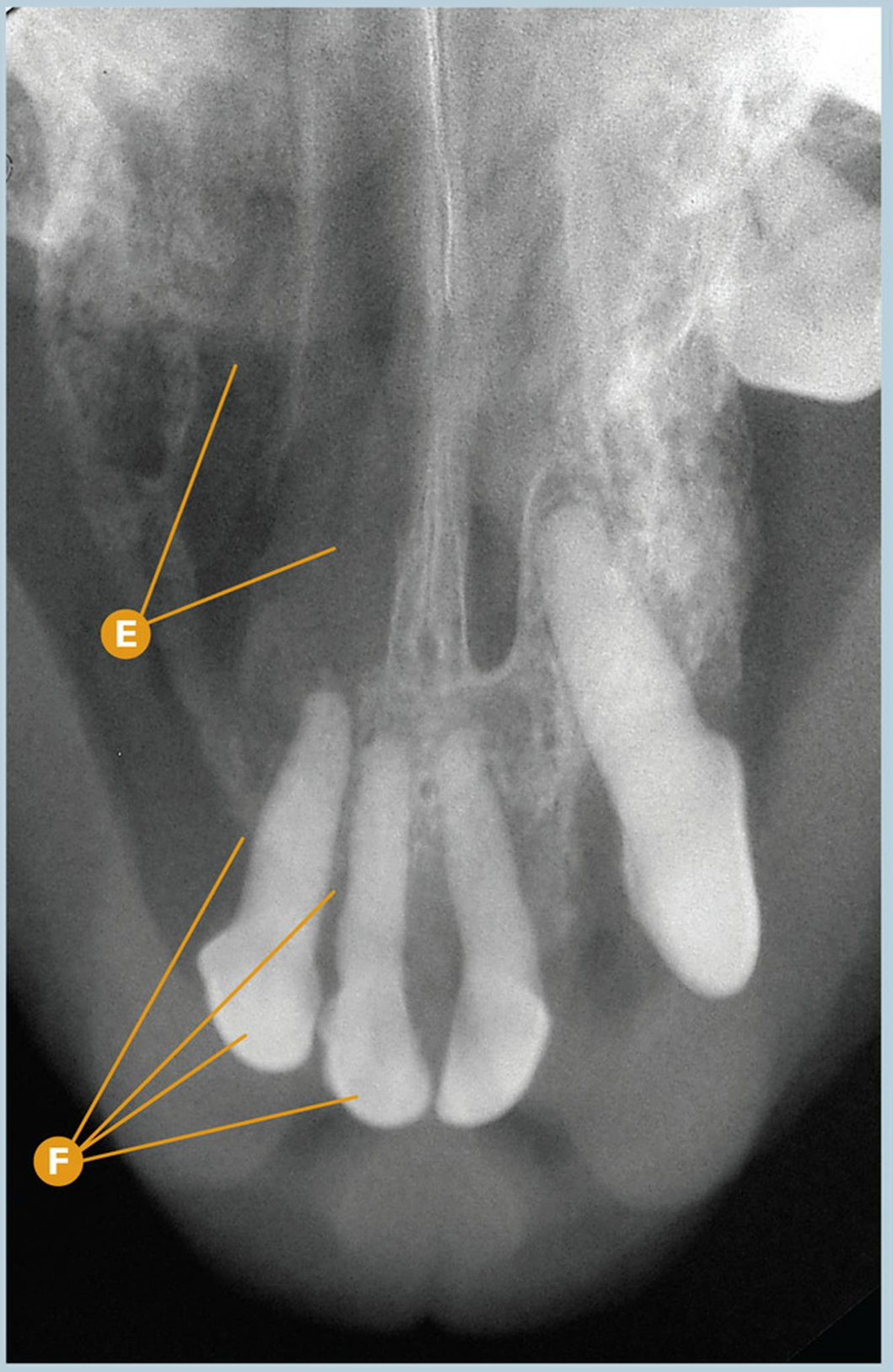

Origen bacteriano | **Fístula oronasal**

Fístula oronasal severa en área del CmaxD (104) ausente. Etiología: enfermedad periodontal severa.

- A Fístula oronasal severa en área del CmaxD (104) ausente.
- B Sospecha de fase 4 de enfermedad periodontal en I1maxD (101) y I2maxD (102).
- C Zonas de cicatrización consecuencia de la resolución quirúrgica sin éxito de la fístula oronasal.
- D Detalle de la fístula oronasal severa con exposición clara de la cavidad nasal.
- E Rx dental: signos radiológicos compatibles con osteolisis severa en la región de la fístula oronasal.
- F Rx dental: signos radiológicos compatibles con fase 4 de enfermedad periodontal en I1maxD (101) y I2maxD (102), por pérdida de hueso horizontal.

Puntos clave del diagnóstico/tratamiento

Esta fístula oronasal, cuya etiología inicial es la enfermedad periodontal, ha intentado ser resuelta quirúrgicamente sin éxito. Esto provoca zonas de cicatrización que dificultarán una resolución quirúrgica adecuada, al disminuir las zonas con una correcta vascularización. La prevención y tratamiento adecuado, en técnica y tiempo, de la enfermedad periodontal son las claves para evitar la aparición de este tipo de fístulas oronasales.

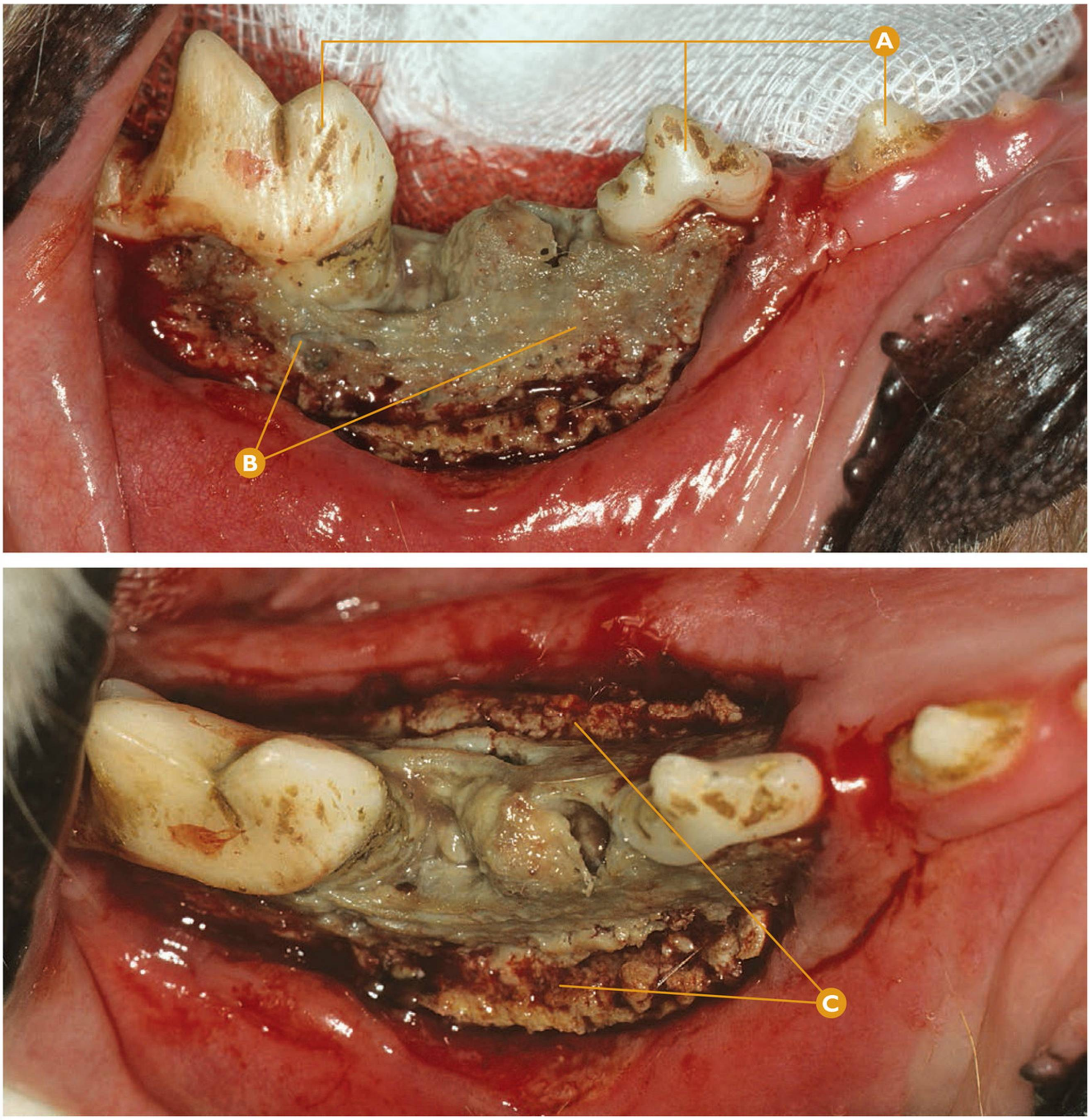

Origen bacteriano | **Osteomielitis en cavidad oral**

Osteomielitis mandibular severa (confirmado histopatológicamente).

A De derecha a izquierda: P2mandD (406), P3mandD (407) y M1mandD (409).

B Osteomielitis severa en la mandíbula derecha.

C Reacción perióstica del hueso.

Puntos clave del diagnóstico/tratamiento

La osteomielitis en cavidad oral está provocada, generalmente, por la enfermedad periodontal, etiología traumática o yatrogénica (cirugía oral realizada de manera inadecuada), con una consecuente infección secundaria posterior. El diagnóstico debe basarse tanto en el aspecto macroscópico del hueso como en el diagnóstico histopatológico. El tratamiento consiste en la eliminación de todo el tejido óseo, así como en la extracción de los dientes afectados en la región, combinado con una antibioterapia adecuada.

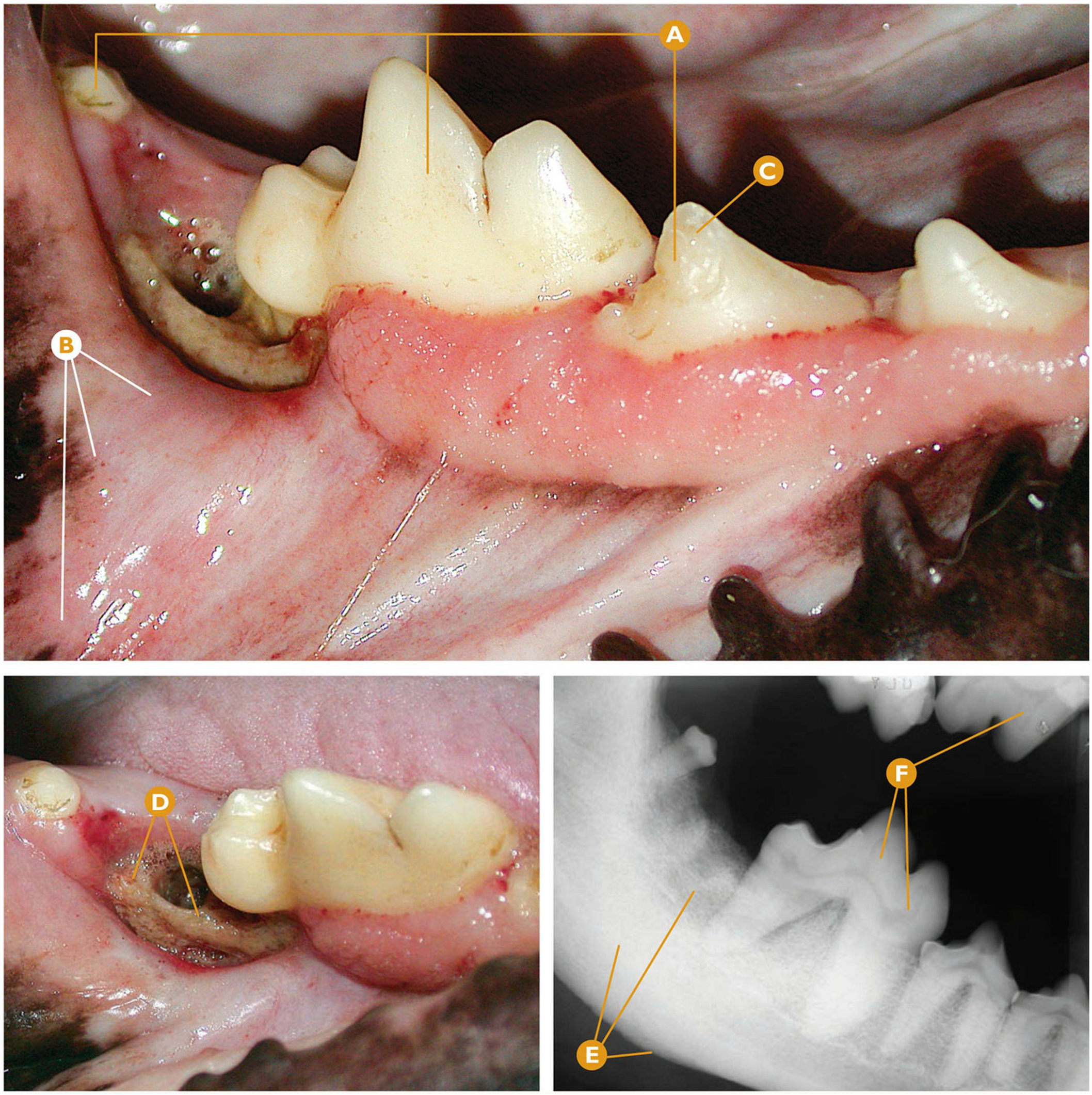

Origen bacteriano | **Osteomielitis en cavidad oral**

Osteomielitis moderada en el área del M1mandD (409) y M2mandD-ausente (410) (confirmada histopatológicamente).

- **A** De derecha a izquierda: P4mandD (408), M1mandD (409) y M3mandD (411).
- **B** Engrosamiento óseo y de la mucosa por osteomielitis en el área del M2mandD-ausente (410).
- **C** Fractura no complicada de corona del P4mandD (408).
- **D** Detalle de la osteomielitis.
- **E** Rx dental: signos radiológicos compatibles con osteomielitis moderada de la mandíbula en la región del M1mandD (409) y M2mandD-ausente (410) y cortical mandibular.
- **F** Presencia de pulpolitos en la cámara pulpar del M1mandD (409) y P4maxD (108).

Puntos clave del diagnóstico/tratamiento

En muchas ocasiones, no podremos determinar la etiología de la osteomielitis, pero ésta sí deberá ser confirmada siempre histopatológicamente. En estas regiones, es frecuente detectar engrosamiento compensatorio del tejido óseo. El tratamiento debe estar basado en la eliminación del tejido óseo afectado, así como de los dientes involucrados, asociado a un tratamiento antibioterápico adecuado.

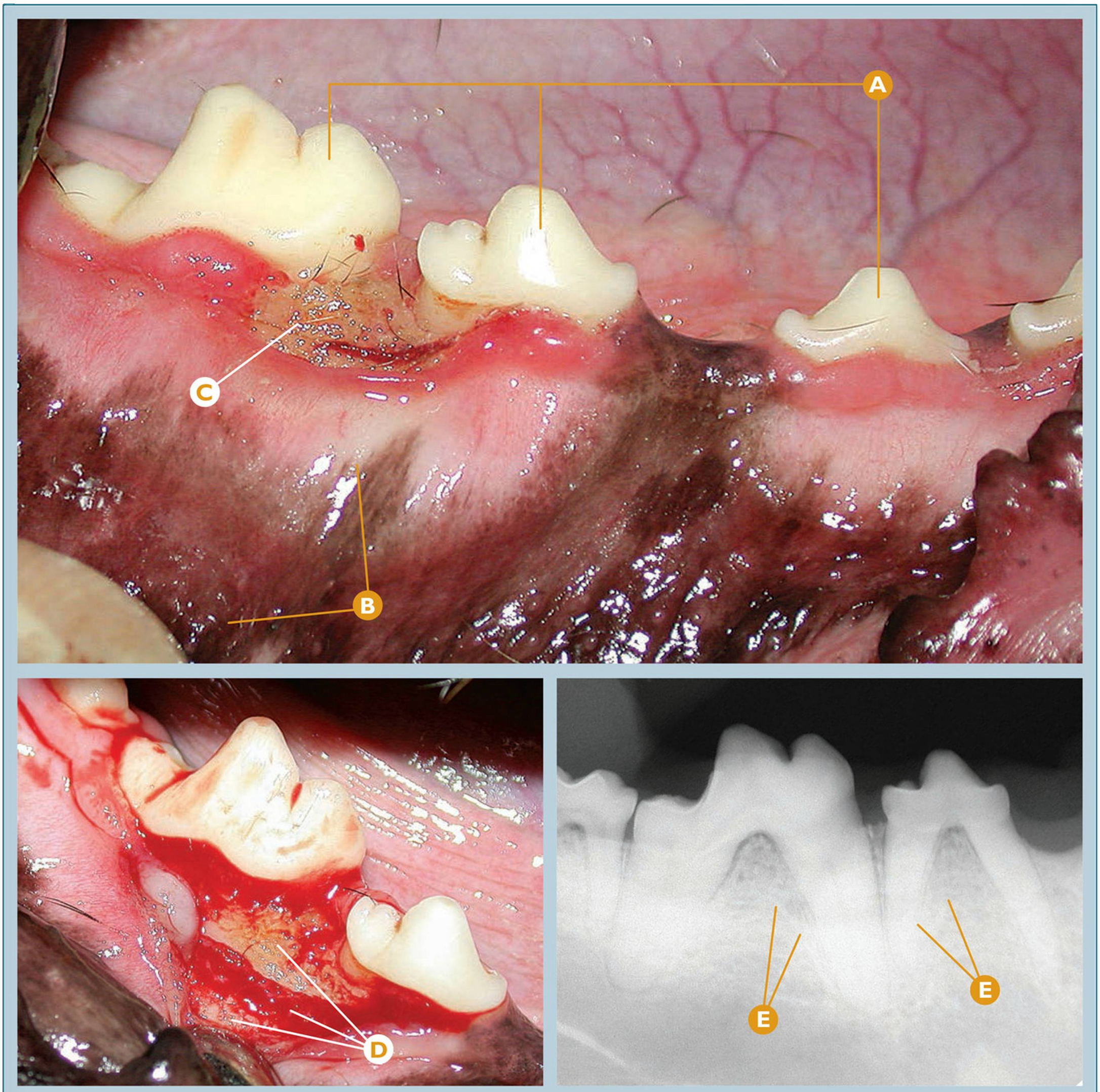

Origen bacteriano | **Osteomielitis en cavidad oral**

Osteomielitis moderada en el área de la raíz distal del P4mandD (408) y de la raíz mesial del M1mandD (409) (confirmada histopatológicamente).

- A De derecha a izquierda: P3mandD (407), P4mandD (408), M1mandD (409).
- B Engrosamiento óseo y de la mucosa por osteomielitis en el área del P4mandD (408) y M1mandD (409) (confirmado histopatológicamente).
- C Hueso desvitalizado y osteomielítico.
- D De coronal a apical: detalle de hueso osteomielítico, interfase y hueso sano, durante la eliminación quirúrgica del hueso afectado.
- E Rx dental: signos radiológicos compatibles con osteomielitis moderada de la mandíbula en el área de la raíz distal del P4mandD (408) y de la raíz mesial del M1mandD (409).

Puntos clave del diagnóstico/tratamiento

Esta osteomielitis yatrogénica (por inadecuado uso de bisturí eléctrico durante la resolución quirúrgica de hiperplasia gingival en el Boxer) es poco frecuente. La quemadura provocada en el hueso lo ha desvitalizado, provocando la osteoliemitis focal. El tratamiento está basado en la eliminación del tejido óseo afectado, de los dientes afectados tras la eliminación de su tejido óseo de soporte, y un tratamiento antibioterápico adecuado.

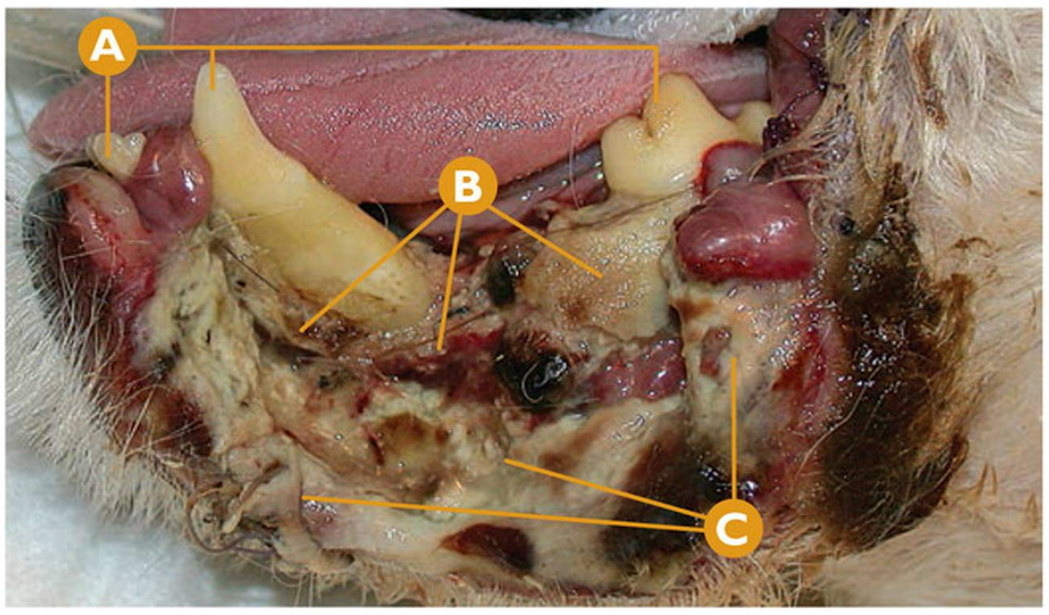

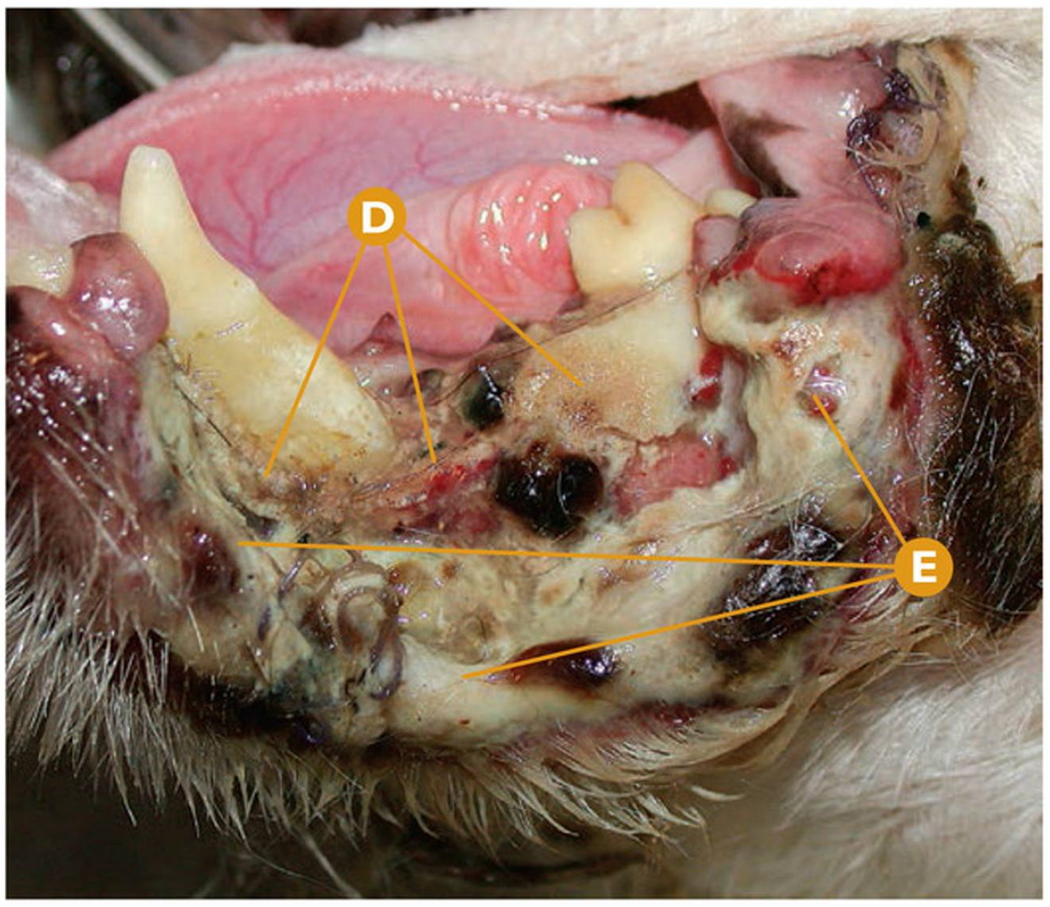

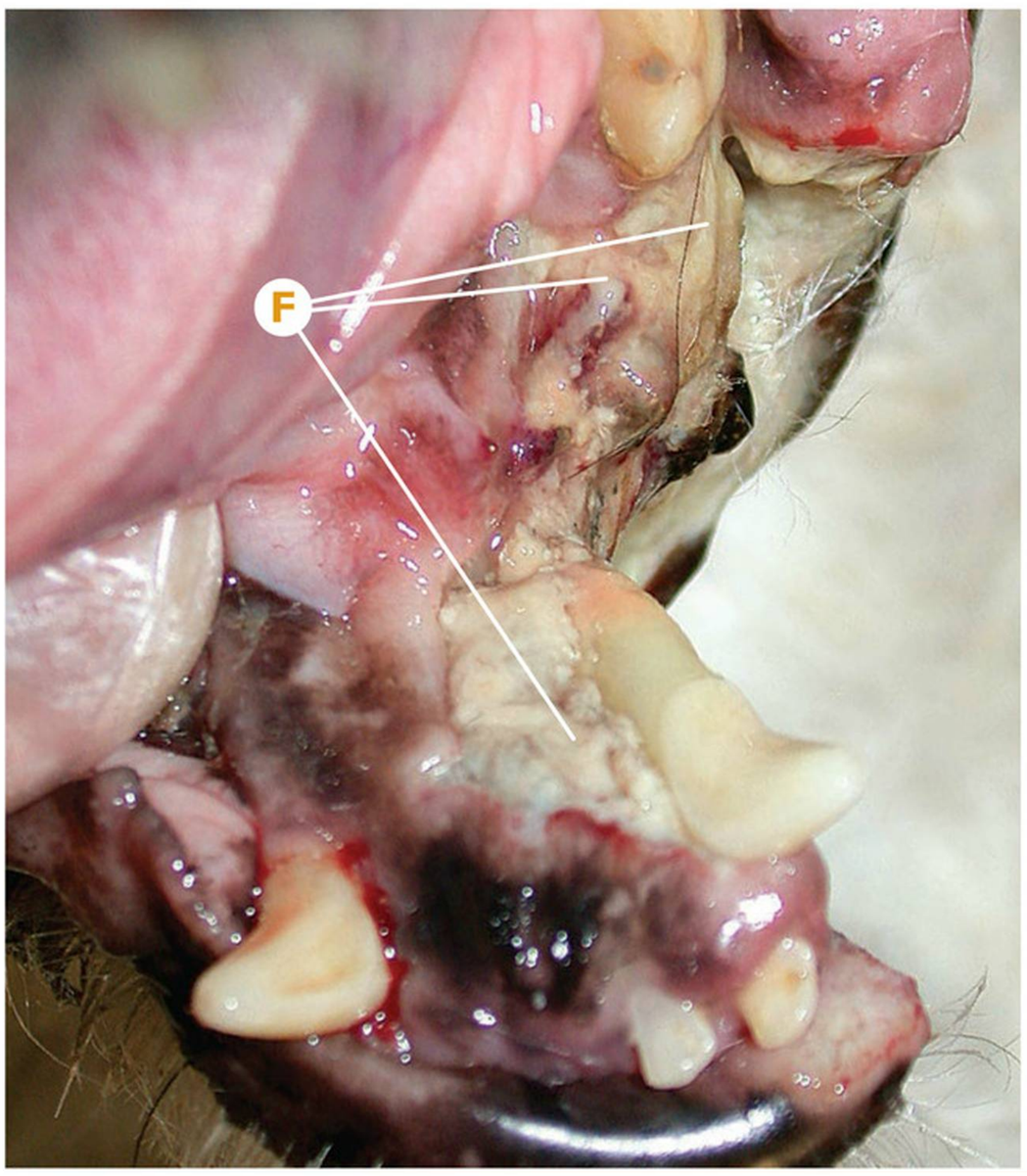

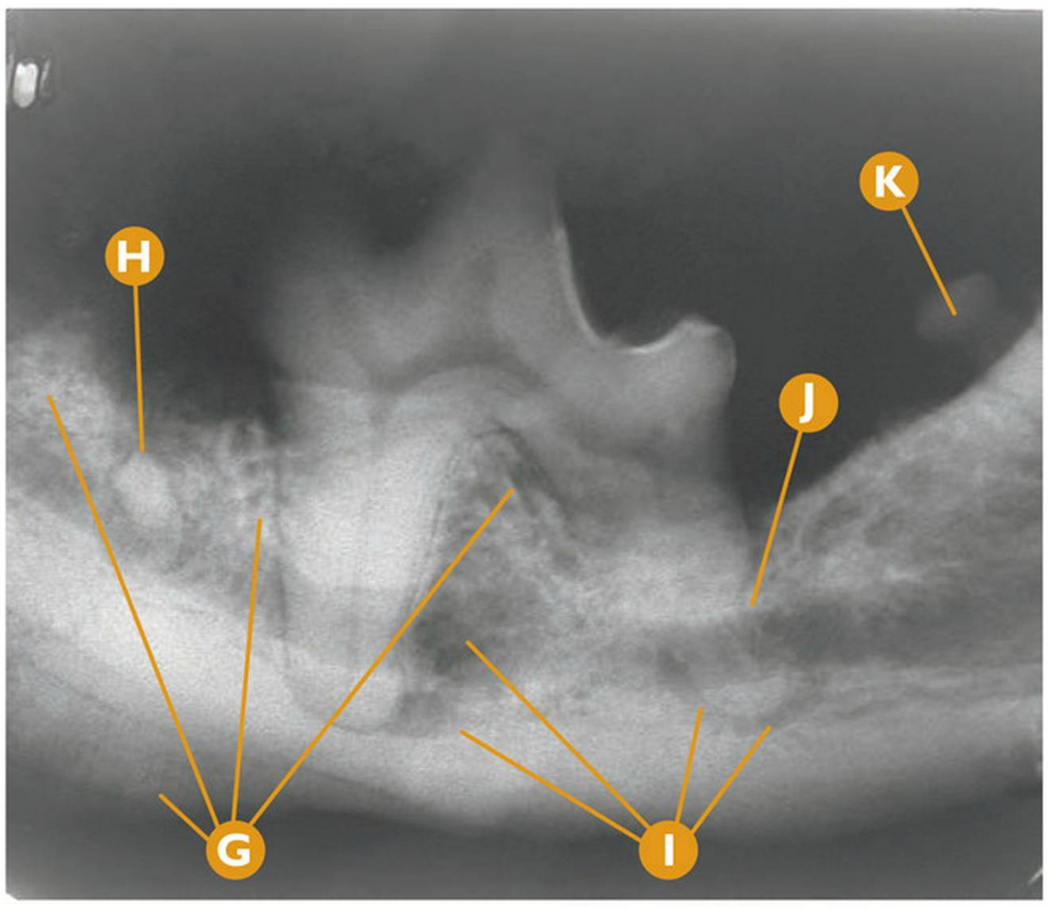

Origen bacteriano | **Osteomielitis en cavidad oral**

Osteomielitis mandibular extrema (confirmado histopatológicamente).

- **A** De derecha a izquierda: M1mandl (309), Cmandl (304), I3mandl (303).
- **B** Osteomielitis severa a extrema en la mandíbula izquierda.
- **C** Necrosis severa del labio inferior izquierdo.
- **D** Detalle de las zonas con exposición de hueso necrótico y osteomielítico en la mandíbula izquierda; vista vestibular.
- **E** Detalle de la necrosis de los tejidos blandos del labio inferior; vista vestibular.
- **F** Detalle de las zonas con osteomielitis; vista rostral.
- **G** Rx dental: signos radiológicos compatibles con osteomielitis severa, con reacción perióstica del hueso en la cortical.
- **H** Rx dental: signos radiológicos compatibles con resto radicular del P4mandl (308).
- **I** Rx dental: signos radiológicos compatibles con patología periapical en M1mandl (309).
- **J** Rx dental: signos radiológicos compatibles con reabsorción radicular externa en la raíz distal del M1mandl (309).
- **K** Rx dental: signos radiológicos compatibles con M3mandl (311).

Puntos clave del diagnóstico/tratamiento

En este caso clínico, esta osteomielitis tiene una etiología idiopática, aunque podría ser yatrogénica, puesto que tiene un antecedente de cirugía oral con extracciones en esta región. Este caso con lesiones muy severas en tejidos blandos y duros, se puede considerar extremo. En este tipo de lesiones, es imprescindible realizar un examen radiológico dental así como una biopsia para descartar un proceso neoplásico. La completa eliminación del tejido blando y duro afectado (incluso la mandibulectomía), así como la terapia antibiótica adecuada durante un largo plazo de tiempo, serán la base del tratamiento en estos casos con un pronóstico reservado.



Origen viral, micótico y parasitario | **Demodicosis**

Demodicosis juvenil generalizada.

A Placas seborreicas.

B Alopecia.

Puntos clave del diagnóstico/tratamiento

En el curso de la demodicosis, el parásito provoca la inflamación del folículo piloso, foliculitis, dando lugar a la aparición de alopecia.
En casos avanzados, es frecuente la formación de placas seborreicas, el raspado cutáneo profundo en estas zonas revela la existencia de gran número de parásitos.

Errores comunes

No recomendar la castración o esterilización de machos y hembras: por un lado, es importante evitar la reproducción de estos animales, ya que se sabe que esta enfermedad presenta un carácter hereditario, y por otro lado, los periodos de estrés físico, como el celo en las hembras, predisponen al desarrollo de la enfermedad.

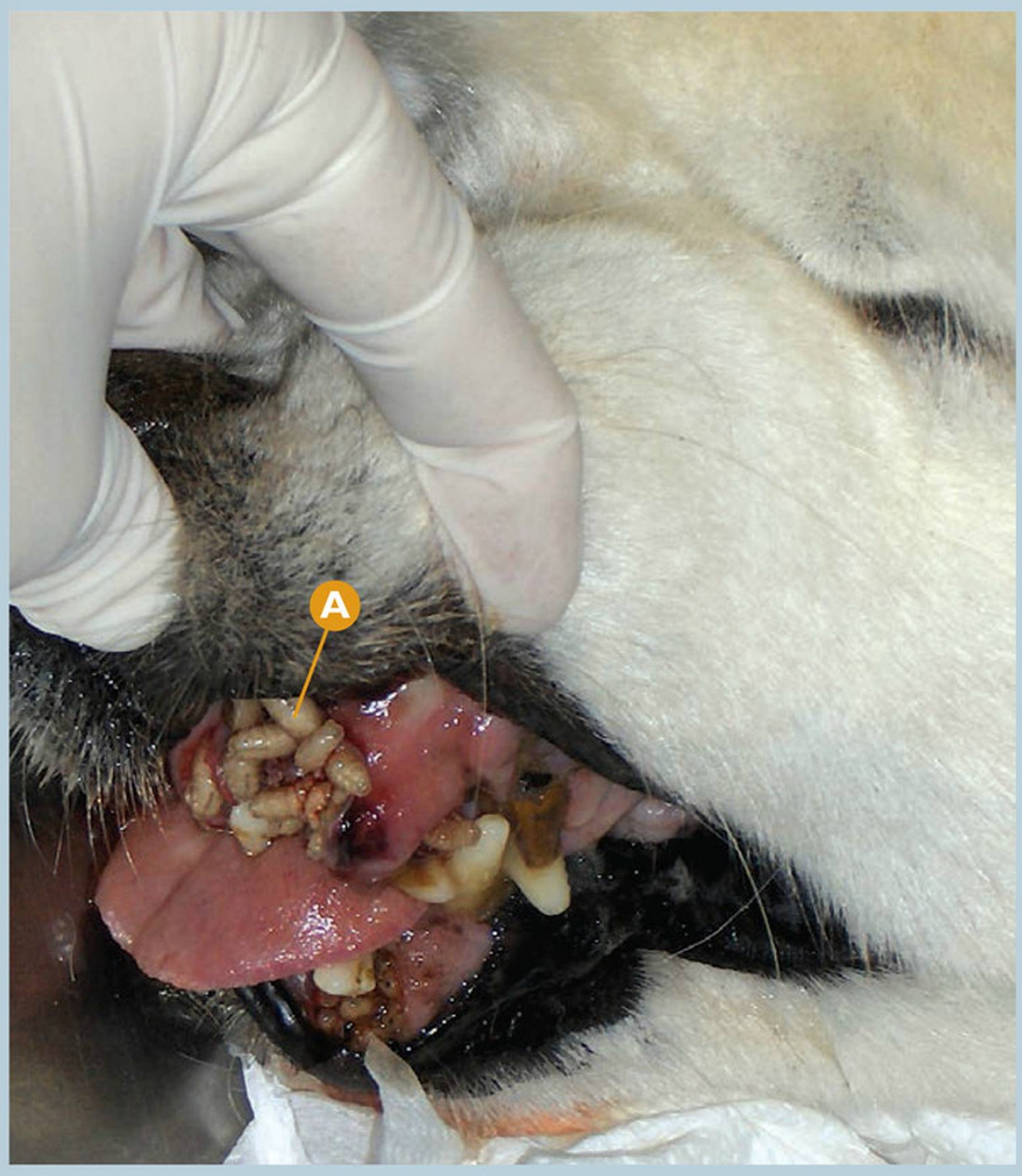

Origen viral, micótico y parasitario | **Miasis**

Miasis inespecífica en cavidad oral.

A Miasis con aparición de larvas en la zona incisal superior.

* Agradecimiento al doctor Miguel Gozalo Marcilla por la cesión de esta fotografía.

Puntos clave del diagnóstico/tratamiento

La miasis es un parasitismo producido por larvas de dípteros que se alimentan de tejidos vivos o muertos. La aparición de miasis en la cavidad oral, como en este caso clínico, es muy rara. Generalmente se produce en animales con condiciones higiénico sanitarias defectuosas o en animales poco atendidos.

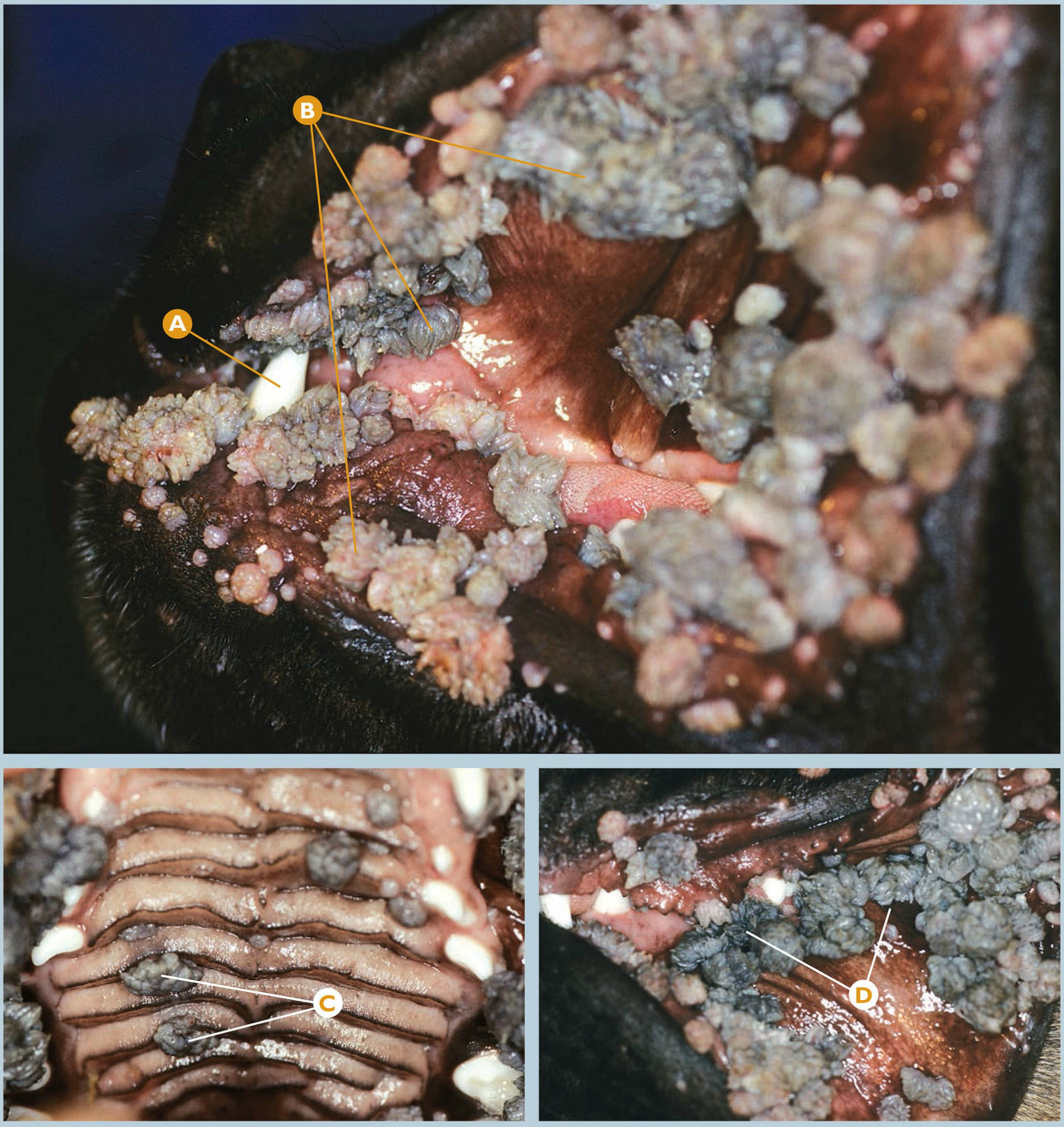

Origen viral, micótico y parasitario | **Papilomatosis**

Papiloma múltiple severo en cavidad oral (confirmado histológicamente).

A Cmandl (304).

B Múltiples papilomas en mucosa vestibular y labial.

C Papilomas en mucosa palatina en el paladar duro.

D Detalle del aspecto macroscópico típico del papiloma.

Puntos clave del diagnóstico/tratamiento

La papilomatosis vírica es un proceso benigno, provocado por un papilomavirus de la familia *Papoviridae*, específico de piel y mucosas, principalmente, entre las que se incluye la mucosa de la cavidad oral. Se manifiesta como masas de un aspecto típico con forma de "coliflor", en diferentes posibles tonalidades oscuras. Se presenta en animales jóvenes, aunque con relativa frecuencia se puede detectar en animales adultos. Al ser un proceso autolimitante, la eliminación quirúrgica de uno o varios estimula la caída del resto.



Origen viral, micótico y parasitario | **Papilomatosis**

Papilomatosis vírica (confirmada histopatológicamente).

A De derecha a izquierda: P4maxI (208), P3maxI (207).

B Papilomatosis vírica en la mucosa labial cerca de la unión mucocutánea en el labio inferior.

C Detalle de la papilomatosis vírica en la mucosa labial.

D Detalle del papiloma tras la biopsia excisional.

Puntos clave del diagnóstico/tratamiento

Es más frecuente encontrar casos clínicos en los que detectemos aislados uno o varios papilomas sin provocar sintomatología alguna. En ocasiones, son hallazgos casuales al realizar un examen oral inicial. La confirmación histopatológica es recomendable, aunque en la mayoría de las ocasiones, el aspecto clínico macroscópico nos dará prácticamente el diagnóstico.



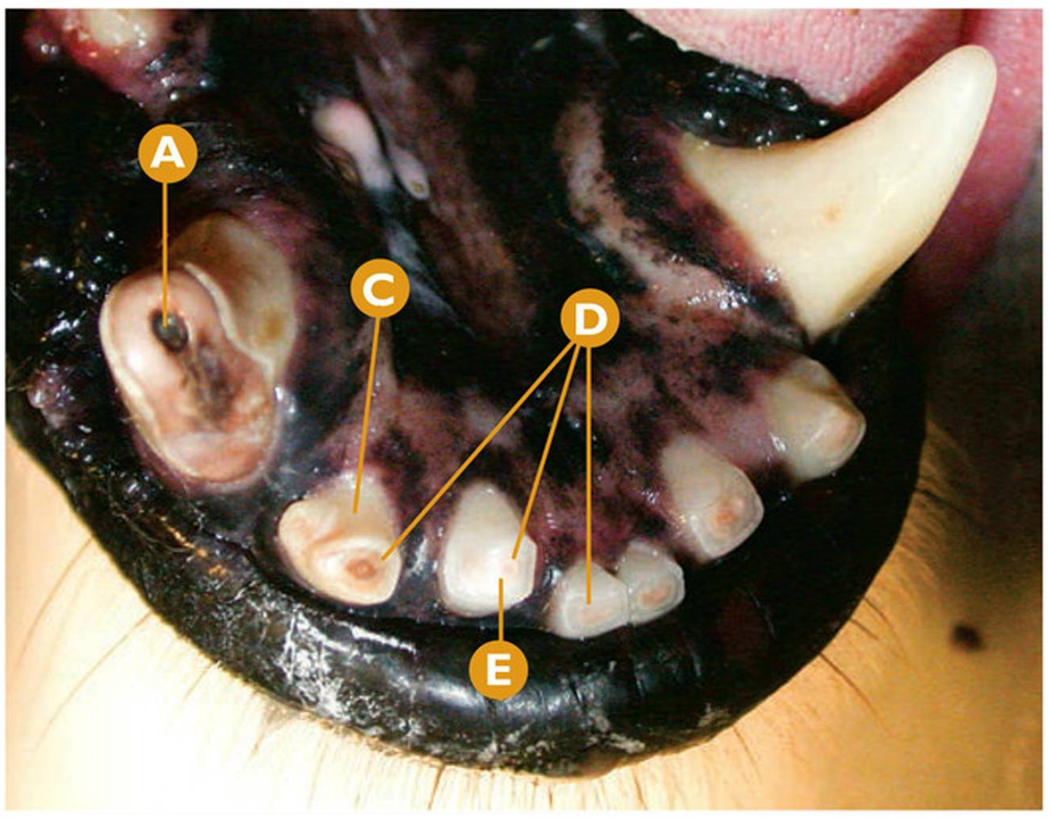

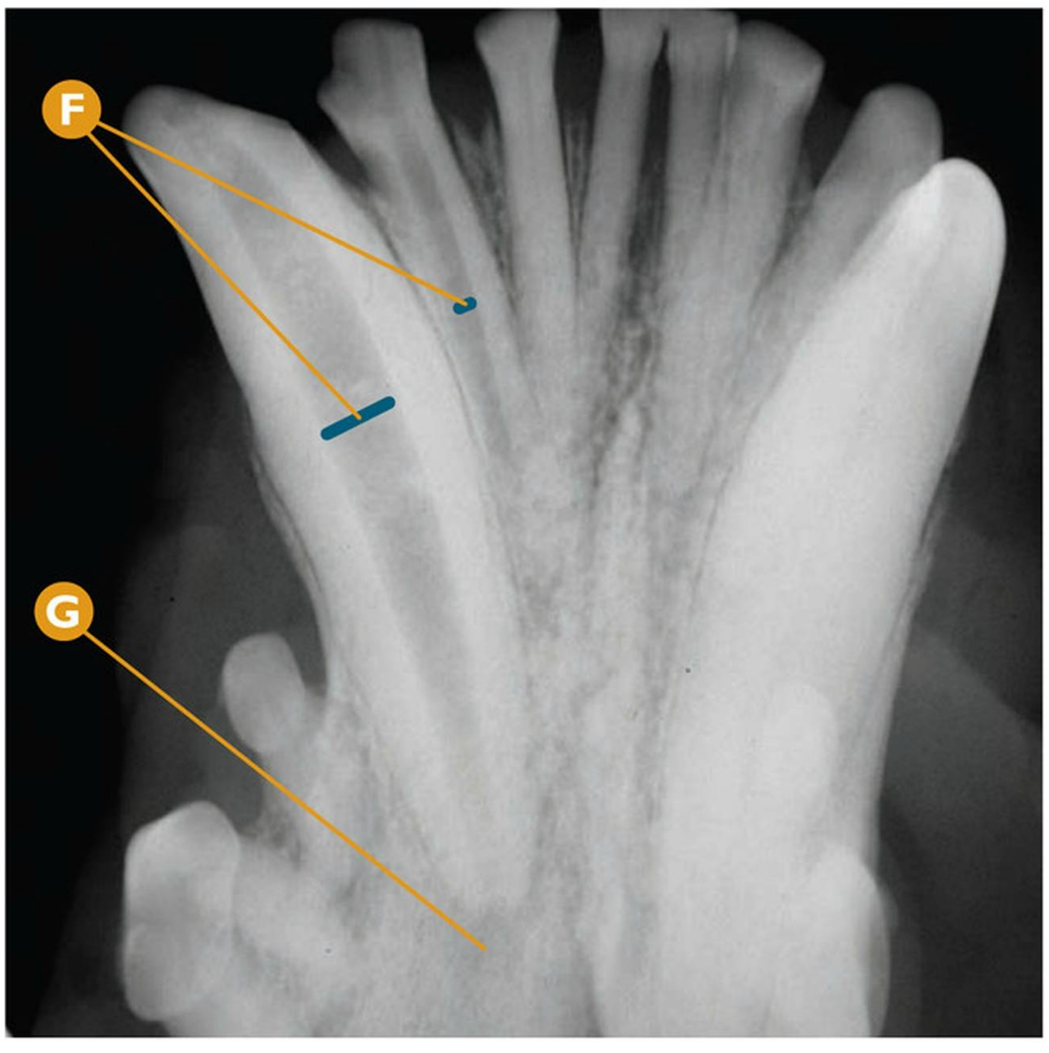

Abrasión dental

Abrasión moderada con exposición pulpar antigua del CmandD (404).

- **A** Exposición de la cavidad pulpar con necrosis pulpar en CmandD (404), por abrasión dental.
- **B** Trayecto fistuloso en la mucosa en el área apical del diastema entre P1mandD (405) y P2mandD (406).
- **C** Decoloración del I3mandD (403).
- **D** De derecha a izquierda: abrasión moderada de la cúspide de I1mandD (401), I2mandD (402) y I3mandD (403).
- **E** Detalle de dentina terciaria provocada por la abrasión.
- **F** Rx dental: signos radiológicos compatibles con mayor diámetro patológico de la cavidad pulpar en I3mandD (403) y CmandD (404).
- **G** Rx dental: signos radiológicos compatibles con osteolisis en la región apical del CmandD (404).

Puntos clave del diagnóstico/tratamiento

En los casos en los que existe abrasión o desgaste dental patológico por un objeto ajeno a la cavidad oral (piedras en este caso) podemos hallar diferentes situaciones.

Si el desgaste ha sido progresivo y rápido como en CmandD (404), en muchas ocasiones detectaremos exposición pulpar (con necrosis pulpar si este proceso es antiguo) con las consiguientes consecuencias; en este caso, podemos confirmar que se trata de un proceso antiguo por el mayor diámetro de la cavidad pulpar afectada en comparación con el diente homólogo del lado opuesto. Esto ha traído como consecuencia una patología apical e incluso un trayecto fistuloso que drena a la cavidad oral.

Podemos detectar dientes decolorados como en el caso del I3mandD (403), en el que a pesar de no existir exposición pulpar, sí detectamos una patología de la pulpa evidente.

Cuando el desgaste ha sido progresivo pero no tan rápido como es el caso de ambos I2mandD (402) y I1mandD (401), el diente formará dentina terciaria para proteger la cavidad pulpar y evitar la exposición de la pulpa.

Errores comunes

Infravalorar la abrasión dental, puesto que en numerosas ocasiones provocan patología pulpar, sea por la exposición pulpar del diente, o bien por los signos radiológicos detectados en la radiografía dental. En estos pacientes, es obligado el examen oral definitivo y radiológico de los dientes afectados.

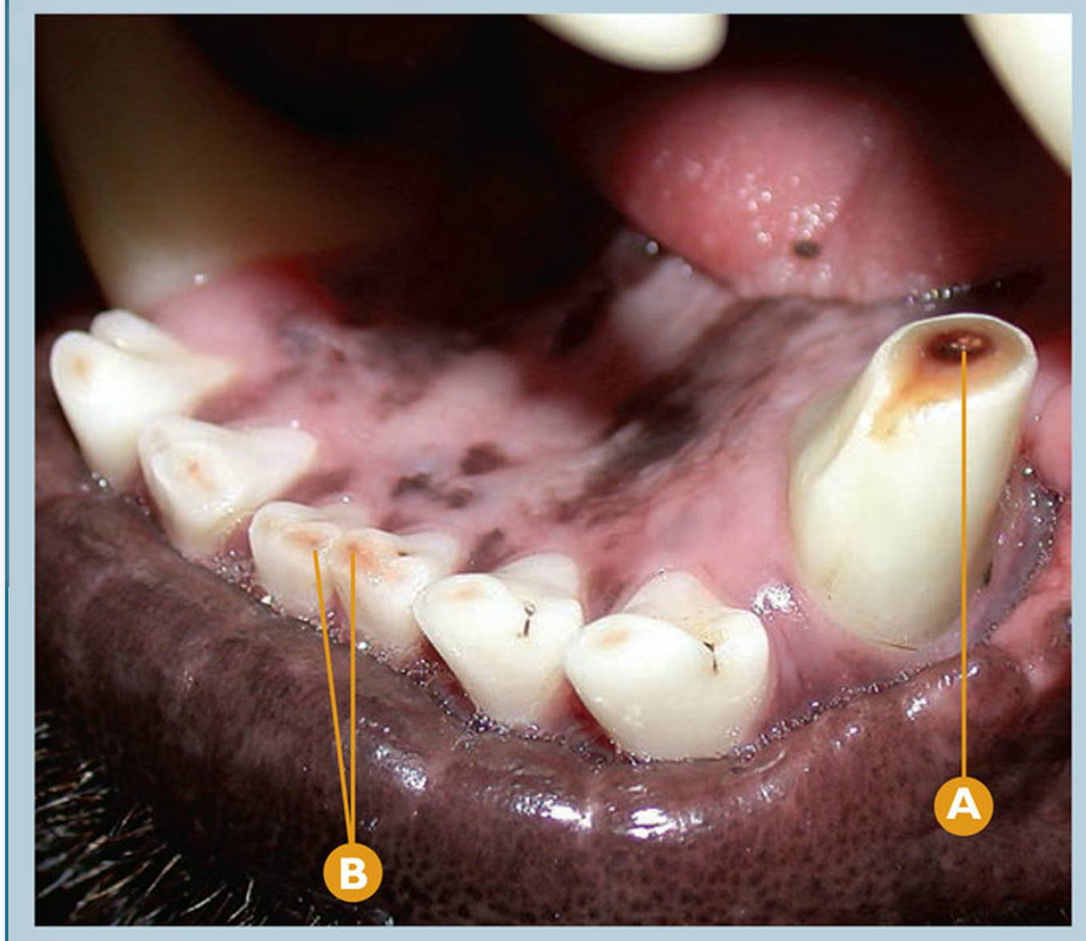

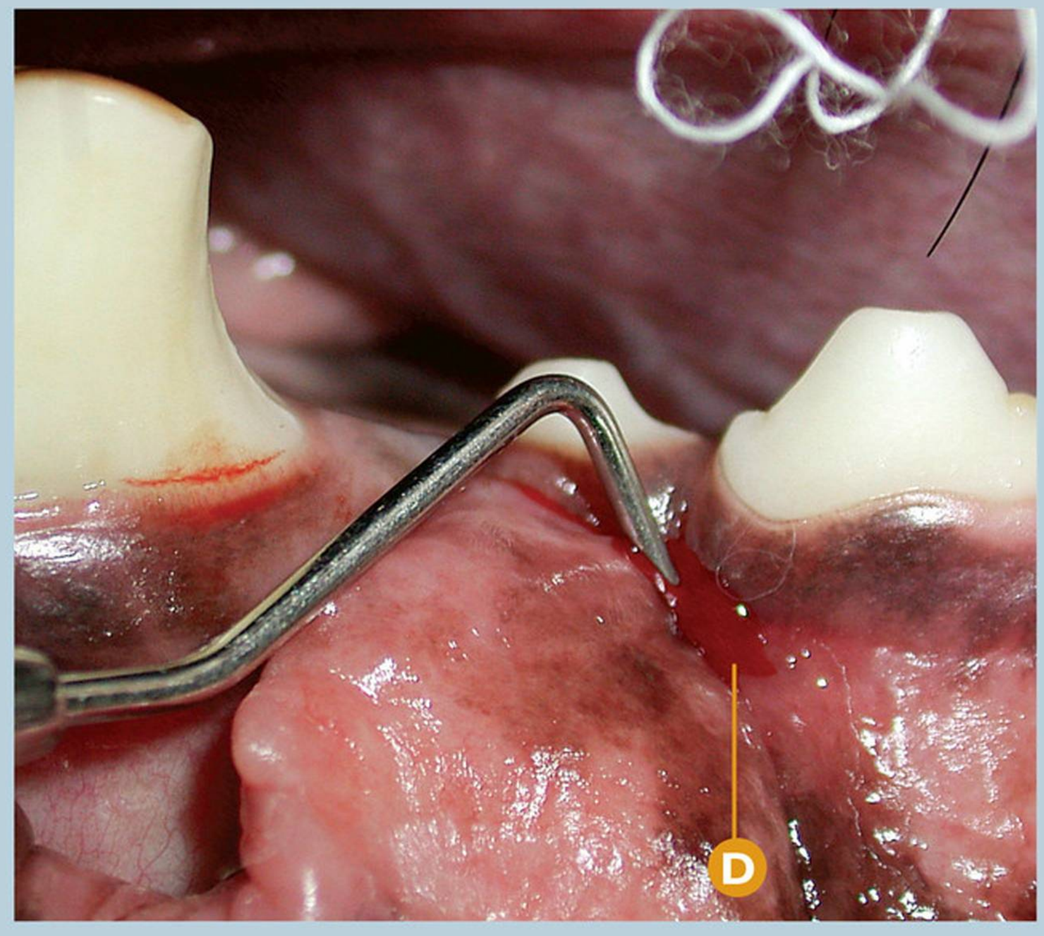

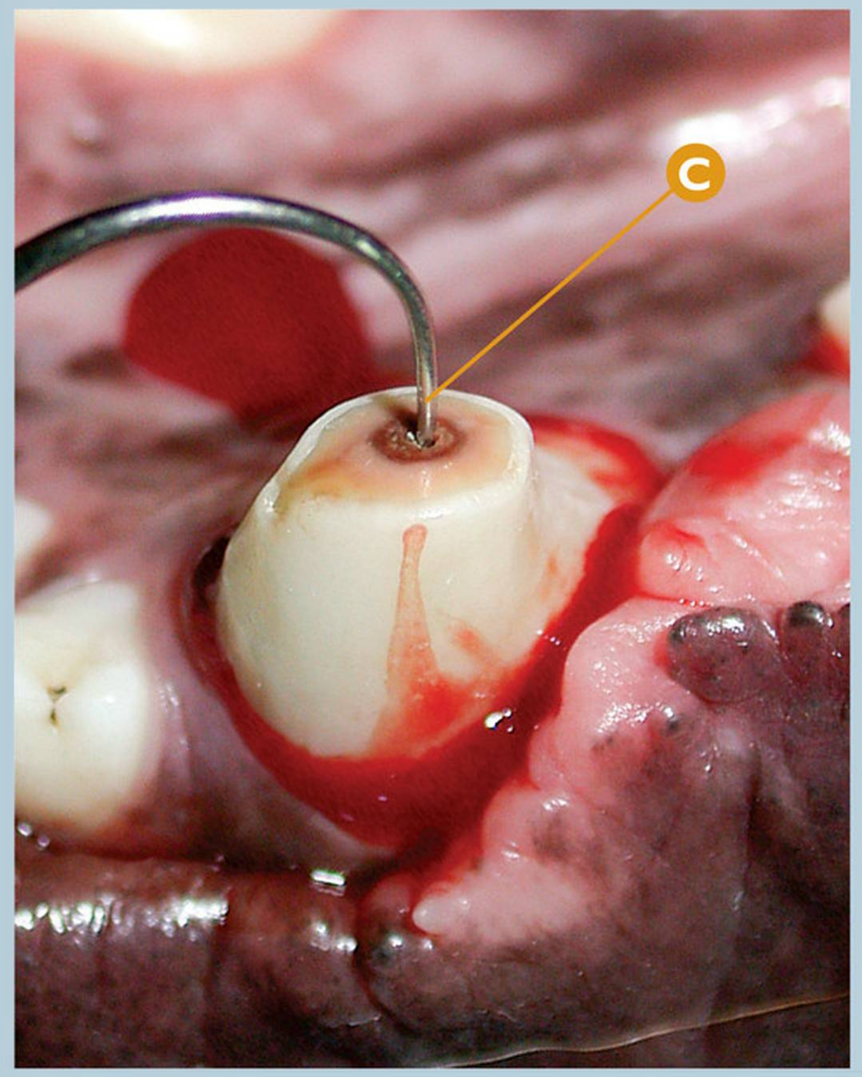

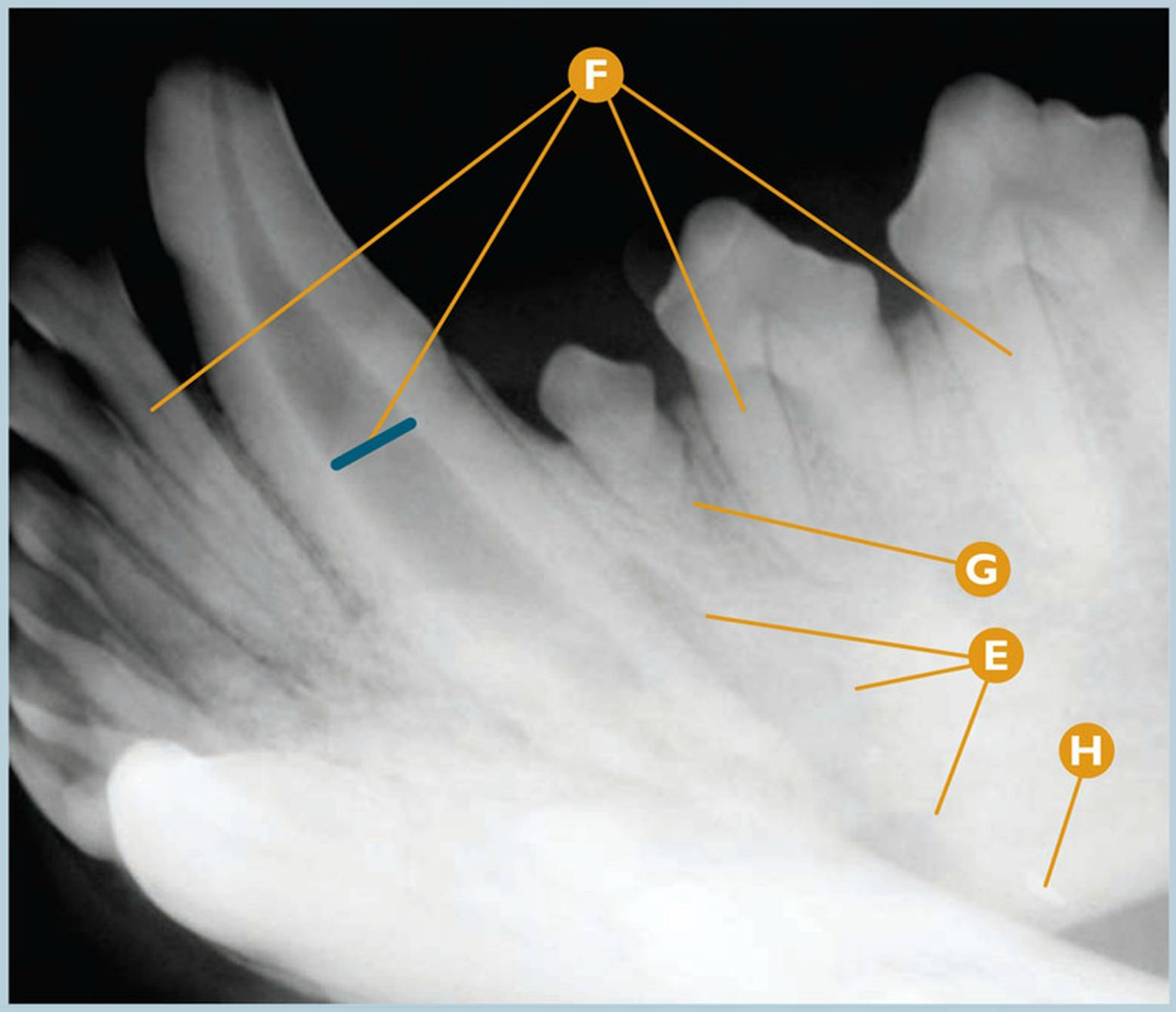

Abrasión dental

Abrasión moderada-severa con exposición pulpar del Cmandl (304).

- **A** Exposición de la cavidad pulpar con necrosis pulpar en Cmandl (304) por abrasión dental.
- **B** Dentina terciaria por abrasión ligera en I1mandl (301) y I1mandD (401).
- **C** Detalle de la exposición de la cavidad pulpar con necrosis de la pulpa en Cmandl (304), usando el explorador dental.
- **D** Trayecto fistuloso en la mucosa del área apical del P1mandl (305).
- **E** Rx dental: signos radiológicos compatibles con osteolisis moderada en región apical del Cmandl (304).
- **F** Rx dental: signos radiológicos compatibles con diámetro mayor de la cavidad pulpar del Cmandl (304) en comparación con el resto de las cavidades pulpares, lo que indica que la exposición pulpar es antigua.
- **G** Rx dental: signos radiológicos compatibles con reabsorción radicular del P1mandl (305).
- **H** Rx dental: artefacto.

Puntos clave del diagnóstico/tratamiento

En este caso clínico, la abrasión ha expuesto la cavidad de la pulpa, provocando una patología pulpar (antigua a juzgar por el diámetro) que ha derivado en una patología apical y un trayecto fistuloso que drena a la cavidad oral. El tratamiento no conservativo adecuado será la extracción dentaria.



Abrasión dental

Abrasión moderada-severa sin exposición pulpar del Cmandl (304), formación de dentina terciaria.

A Abrasión moderada-severa del Cmandl (304) y Cmaxl (204).

B Formación de dentina terciaria por abrasión en Cmandl (304).

C Detalle de la dentina terciaria en Cmandl (304) sin exposición pulpar.

Puntos clave del diagnóstico/tratamiento

En este caso, la abrasión ha sido aparentemente progresiva en el tiempo, por lo que los odontoblastos han tenido el tiempo y margen para la formación de dentina terciaria; al seguir produciéndose la abrasión de esta manera progresiva, esta dentina se ha depositado, evitando así la exposición pulpar. En este paciente están indicados el uso del explorador dental para confirmar la ausencia de esta alteración, así como la radiología dental regional para confirmar la ausencia de patología pulpar y periapical.

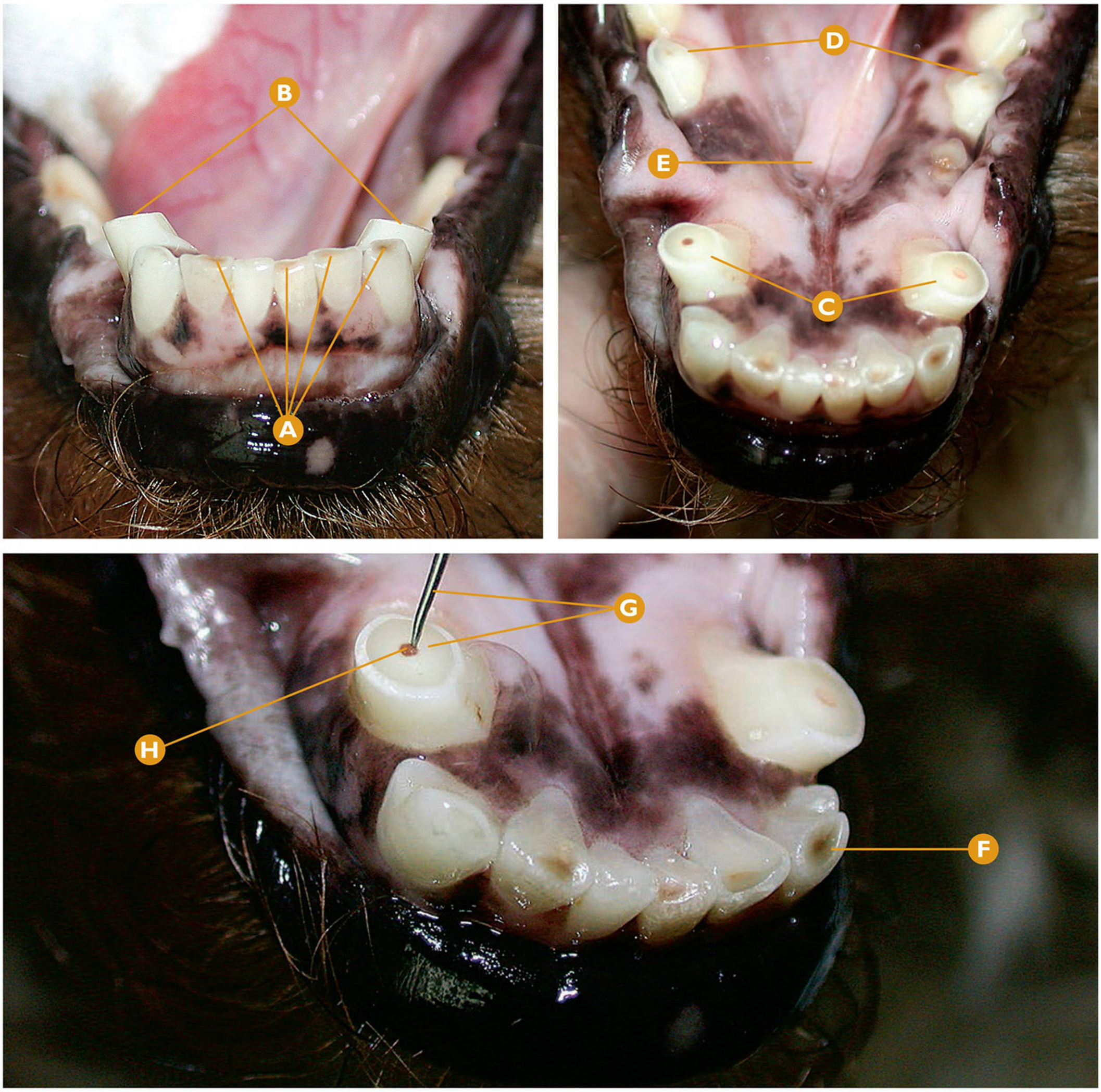

Abrasión dental

Abrasión severa sin exposición pulpar del Cmandl (304) y CmandD (404); formación de dentina terciaria.

- A Abrasión moderada de los incisivos inferiores.
- B Abrasión severa del Cmandl (304) y CmandD (404), vista rostral.
- C Detalle de la abrasión severa del Cmandl (304) y CmandD (404), vista coronal.
- D Abrasión moderada de P2mandl (306) y P2mandD.
- E Salida del conducto de la glándula sublingual.
- F Abrasión moderada de I3mandl (303).
- G Detalle de la confirmación de la ausencia de exposición pulpar en CmandD (404) con el explorador dental.
- H Dentina terciaria en CmandD (404).

Puntos clave del diagnóstico/tratamiento

En este caso clínico, detectamos abrasión moderada en los incisivos y primeros premolares mandibulares, y severa en los caninos inferiores, sin que se produzca exposición pulpar. El tratamiento del proceso se basa en la eliminación de la actividad que produce la abrasión (eliminar el juego con pelotas de tenis, de superficie muy abrasiva).



Abrasión dental

Abrasión moderada-severa en área distal del CmaxD (104).

A De derecha a izquierda: abrasión moderada-severa en área distal del I3maxD (103) y CmaxD (104).

B Prognatismo mandibular moderado relativo.

C Detalle de la abrasión en área distal del CmaxD (104).

Puntos clave del diagnóstico/tratamiento

En animales de trabajo, y en especial, animales que están en canales o jaulas cerradas con barrotes o vallas metálicas, es muy frecuente encontrar esta abrasión en el área distal de los caninos. El mayor riesgo de este proceso es la debilitación progresiva del diente y en consecuencia el gran riesgo de fractura dental. El tratamiento se basa en la eliminación de la causa y tratamientos prostéticos protectores.

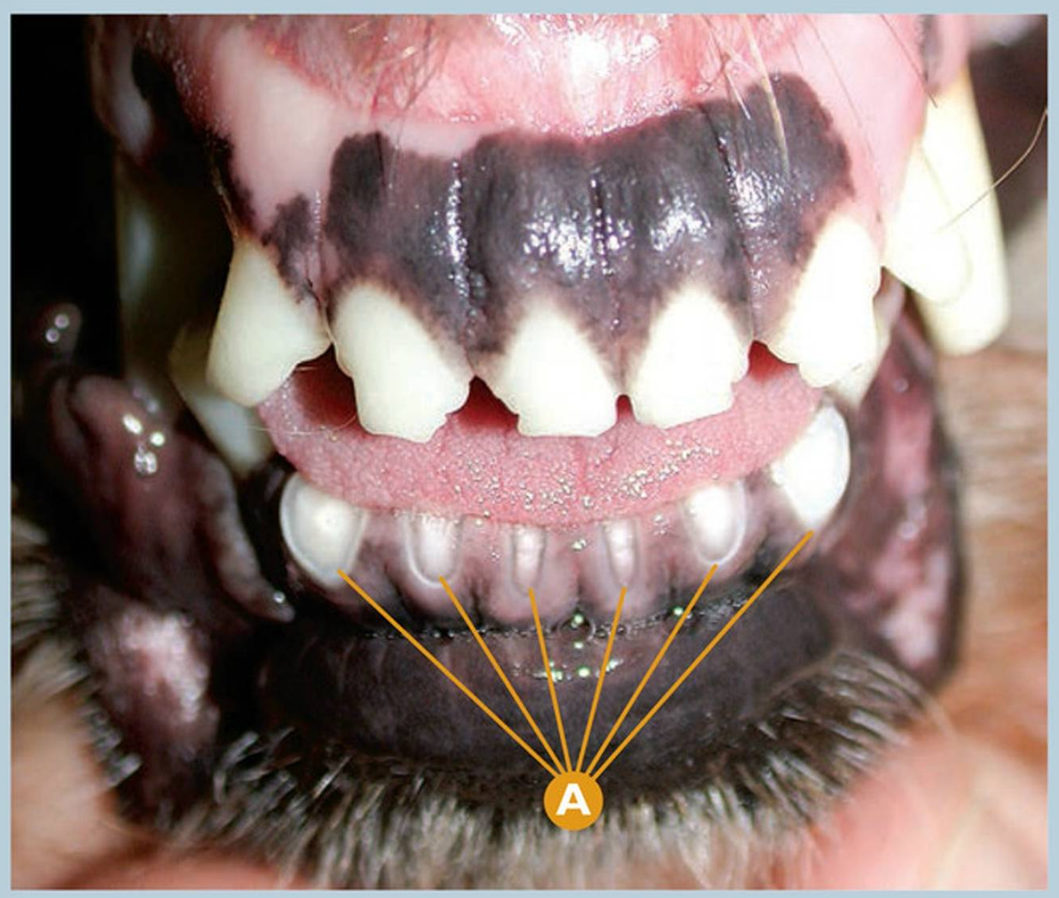

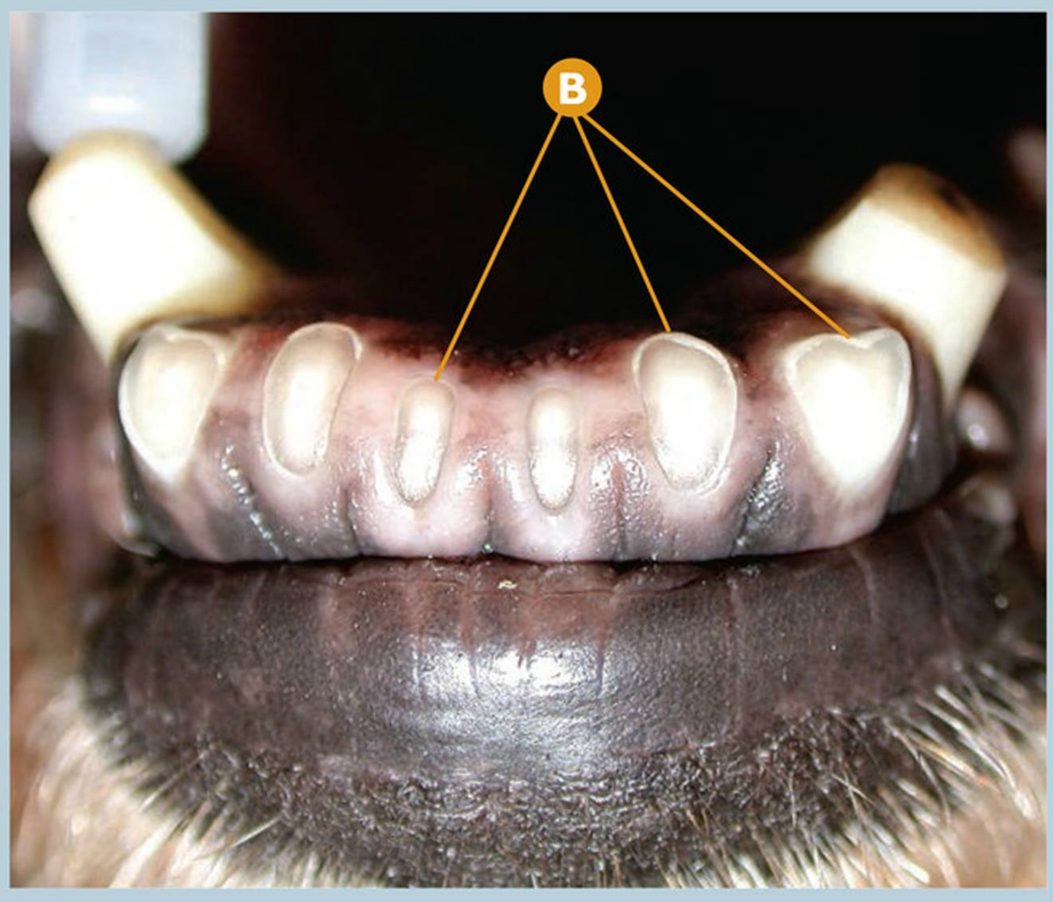

Abrasión dental

Abrasión severa de los incisivos inferiores, por piedras.

A Abrasión de los incisivos inferiores.

B Detalle de la abrasión severa de los incisivos inferiores.

Puntos clave del diagnóstico/tratamiento

Los malos hábitos, por ejemplo llevar grandes piedras en la boca como en este caso clínico, aparte de traer consigo un gran riesgo de fractura dental, en numerosas ocasiones, provoca un desgaste excesivo de dientes que podría dar lugar a la exposición pulpar por la abrasión. Un estudio radiológico completo de esta zona incisal inferior es imprescindible para valorar las consecuencias finales.

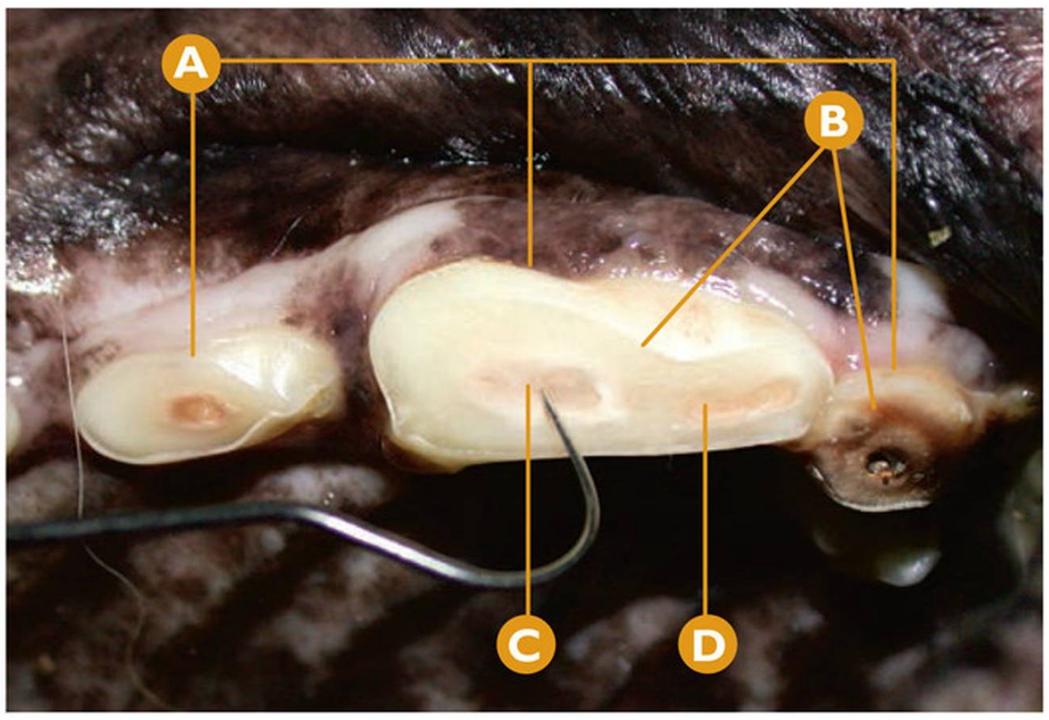



Abrasión dental

Abrasión severa en P4maxI (208) y M1maxI (209); formación de dentina terciaria sin exposición pulpar en P4maxI (208) y exposición pulpar en M1maxI (209).

A De derecha a izquierda: M1maxI (209), P4maxI (208) y P3maxI (207).

B Abrasión severa en M1maxI (209) y P4maxI (208).

C Detalle de confirmación de ausencia de exposición pulpar en la cámara pulpar del P4maxI (208) mediante el explorador dental.

D Dentina terciaria en P4maxI (208).

E Abrasión severa en M1maxI (209).

F Detalle de confirmación exposición pulpar en la cámara pulpar del M1maxI (209) mediante el explorador dental.

Puntos clave del diagnóstico/tratamiento

En este caso clínico, la abrasión detectada es casi extrema, existiendo una gran diferencia entre los dos dientes afectados pues, a pesar de estar localizados en la misma región y haber sufrido una abrasión severa, sólo en uno de los dos dientes existe exposición pulpar. Esto marcará la diferencia a la hora de decidir un plan de tratamiento para ambos dientes (pendiente de la confirmación radiológica dental).

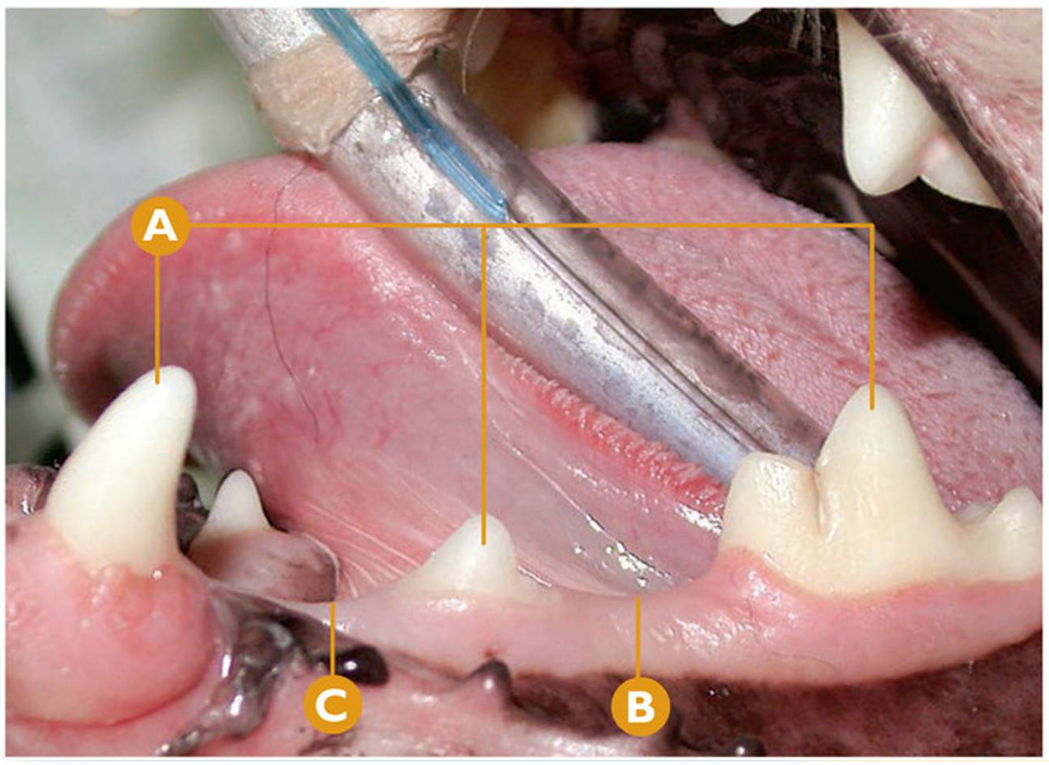

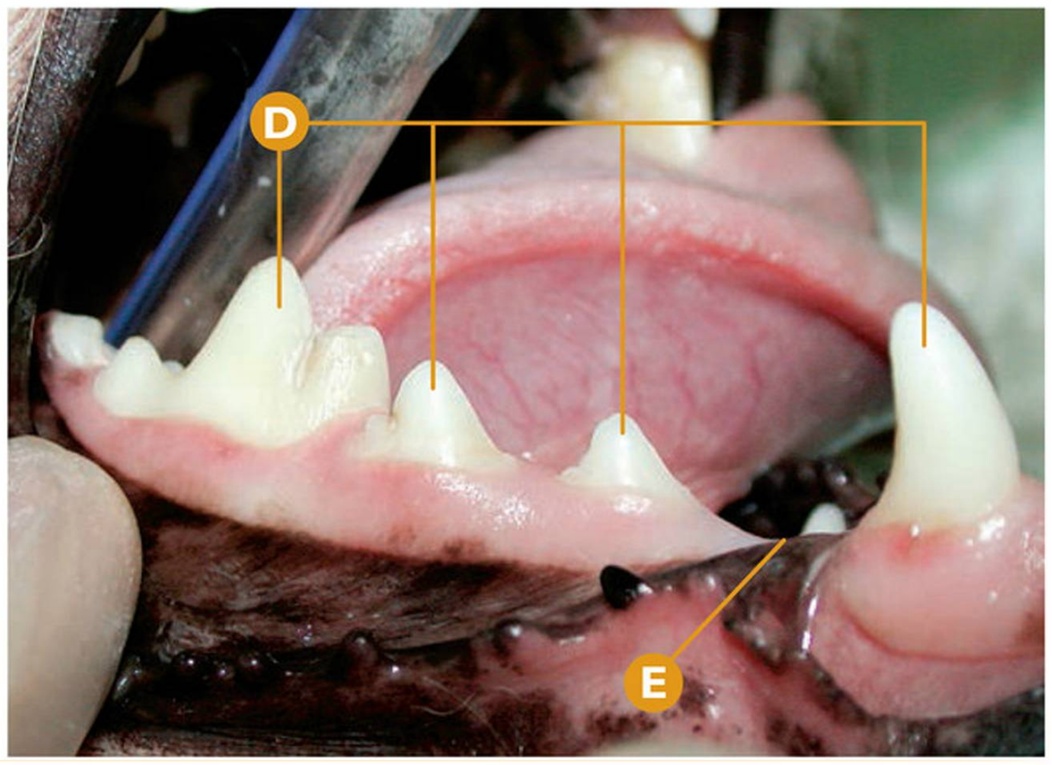

Alteración en el desarrollo y erupción dental | **Agenesia dental**

Sospecha de agenesia dental de P4mandI (308), P2mandI (306), P1mandI (305), P1mandD (405), P2mandD (406).

- A De derecha a izquierda: M1mandI (309), P3mandI (307) y CmandI (304).
- B Ausencia de P4mandI (308).
- C Ausencia de P2mandI (306), P1mandI (305).
- D De derecha a izquierda: CmandD (404), P3mandD (407), P4mandD (408) y M1mandD (409).
- E Ausencia de P1mandD (405), P2mandD (406).

Puntos clave del diagnóstico/tratamiento

Cuando detectamos ausencias dentales en animales jóvenes, en la mayoría de las ocasiones, se tratará de agenesia dental (falta de diente por la ausencia del germen dentario, ausencia congénita del diente). Esto a su vez provocará una hipodoncia, o en raras ocasiones, una oligodoncia o anodoncia. La agenesia dental se presenta con frecuencia de una manera bilateral. El estudio radiológico dental está indicado para confirmar el proceso.

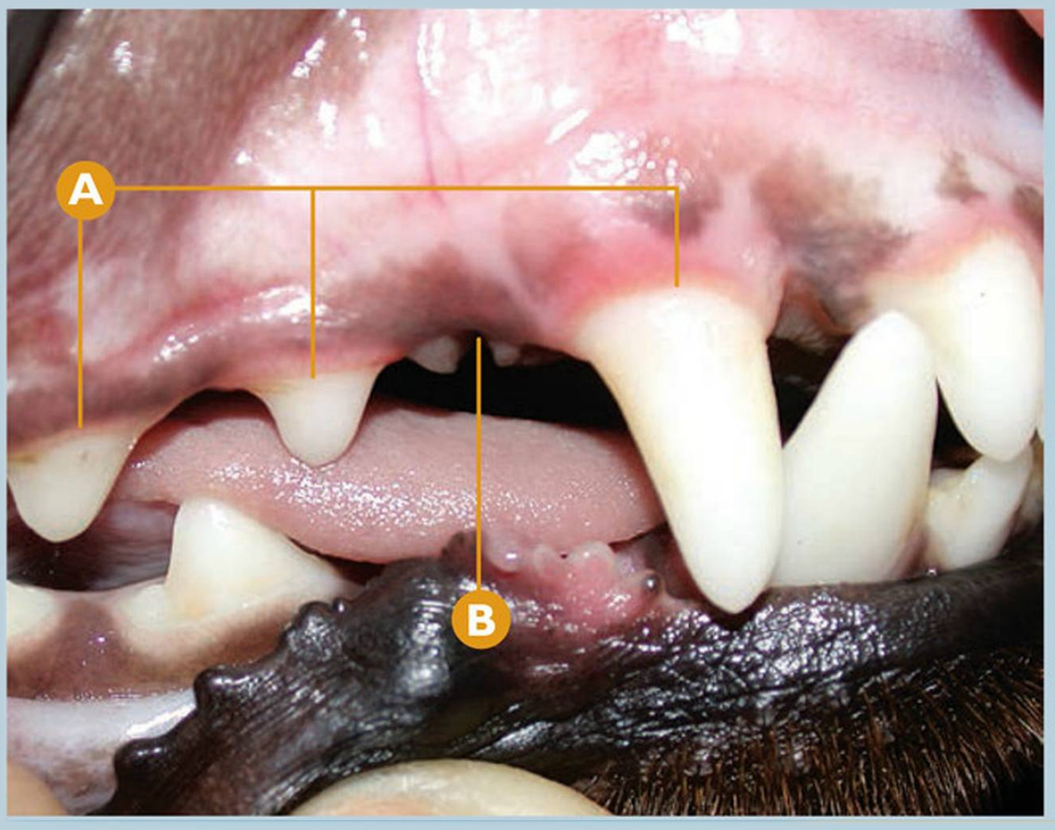

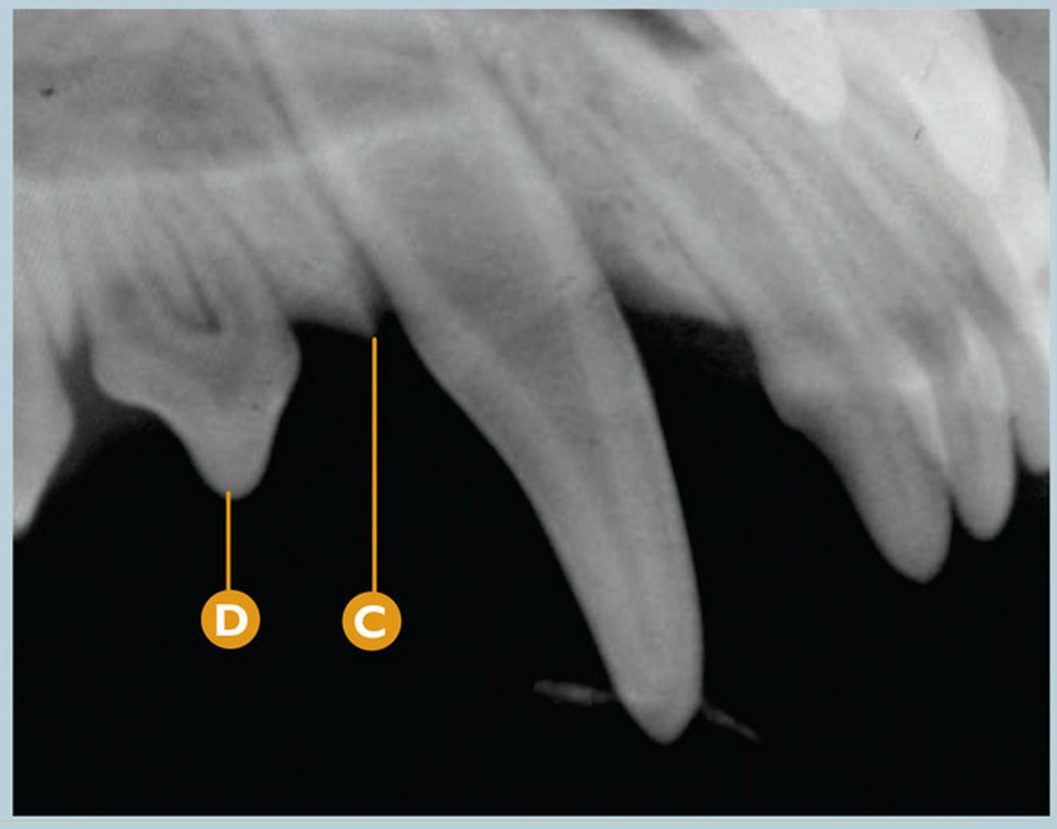

Alteración en el desarrollo y erupción dental | **Agenesia dental**

Agenesia dental de P1maxD (105).

- A De derecha a izquierda: CmaxD (104), P2maxD (106), P3maxD (107).
- B Ausencia de P1maxD (105).
- C Rx dental: signos radiológicos compatibles con agenesia de P1maxD (105).
- D Rx dental: signos radiológicos compatibles con P2maxD (106), diente birradicular.

Puntos clave del diagnóstico/tratamiento

Si queremos determinar si una ausencia dental es una agenesia o no, debemos hacer uso de la radiología dental para hallar la existencia o no del diente en cuestión. En este caso clínico, podemos ver un paciente joven (a juzgar por las cavidades pulpares de los dientes) con ausencia congénita o agenesia del P1maxD (105).

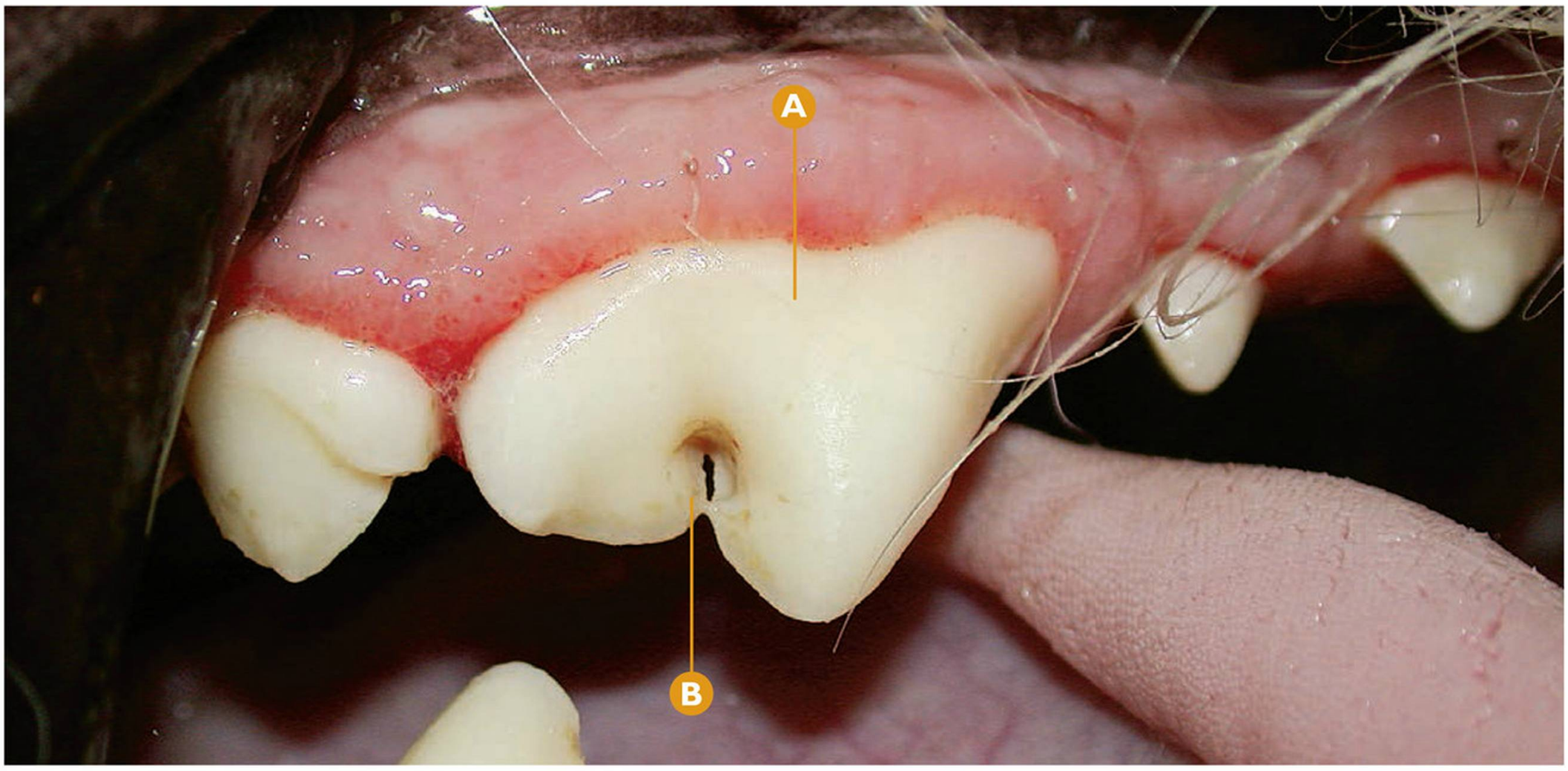

Alteración en el desarrollo y erupción dental | **Alteraciones inespecíficas del diente**

Alteración de la forma del diente en el surco vestibular de la corona del P4maxD (108).

A P4maxD (108).

B Defecto del surco vestibular de la corona.

Puntos clave del diagnóstico/tratamiento

Existen muchas alteraciones de la forma del diente sin un nombre específico que, como en esta ocasión, tienen una relativa importancia estética sin significación patológica.

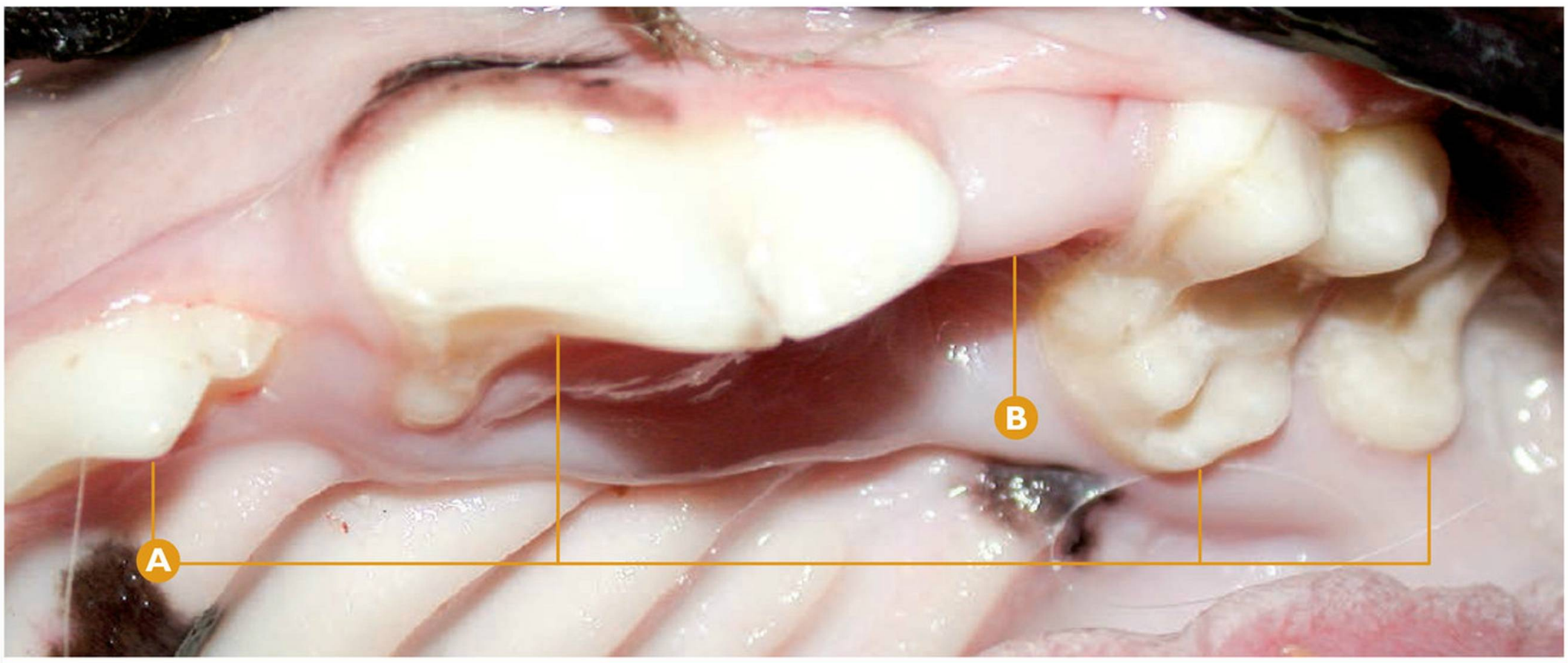

Alteración en el desarrollo y erupción dental | **Diastema no fisiológico**

Diastema no fisiológico entre el P4maxI (208) y M1maxI (209).

A De derecha a izquierda: M2maxI (210), M1maxI (209), P4maxI (208) y P3maxI (207).

B Espacio interdental no fisiológico entre el P4maxI (208) y M1maxI (209).

Puntos clave del diagnóstico/tratamiento

En ocasiones, encontramos diastemas o espacios interdentales no fisiológicos que no deberían existir. En este caso clínico, lo detectamos entre el P4maxI (208) y M1maxI (209), siendo una presentación muy poco frecuente. Este hallazgo no tiene una importancia revelante en cuanto a patología oral se refiere.

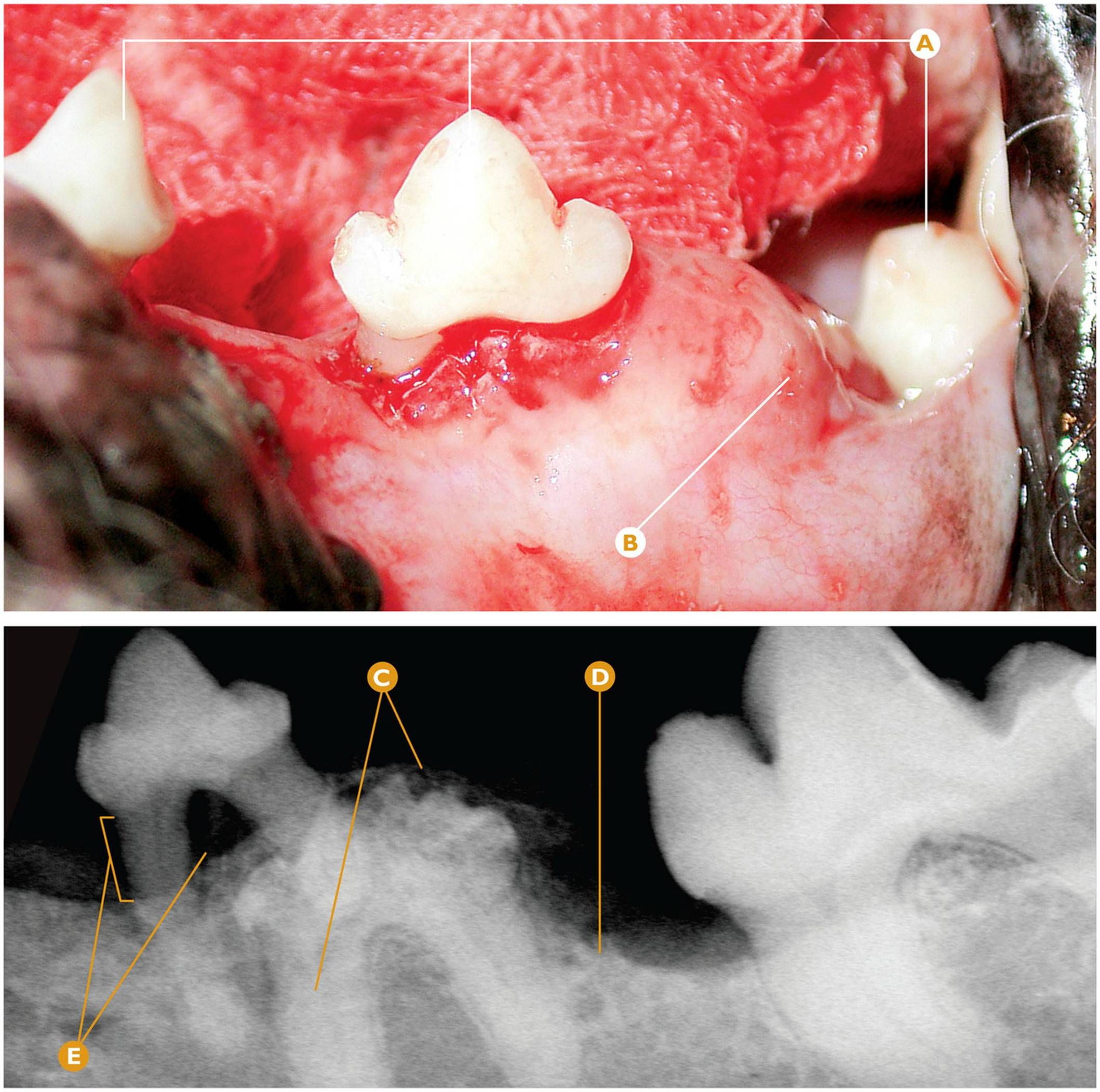

Alteración en el desarrollo y erupción dental — Dientes incluidos o impactados

Impactación completa del P4mandI (308).

- **A** De derecha a izquierda: región mesial del M1mandI (309), P3mandI (307), P2mandI (306).
- **B** Ausencia del P4mandI (308).
- **C** Rx dental: signos compatibles con la presencia del P4mandI (308) con impactación completa y alteración en la forma de la corona bajo un tejido radiológicamente compatible con hueso.
- **D** Rx dental: signos compatibles con pérdida de hueso vertical en el área mesial del M1mandI (309).
- **E** Rx dental: signos radiológicos compatibles con una fase 4 de enfermedad periodontal en P3mandI (307).

Puntos clave del diagnóstico/tratamiento

Cuando tras la ausencia de un diente, realizamos una radiografía dental y detectamos su presencia, si este está embebido completamente en el hueso se tratará de un caso muy probable de impactación completa del diente. En ocasiones, puede existir una región macroscópica compatible con un engrosamiento óseo como en este caso.

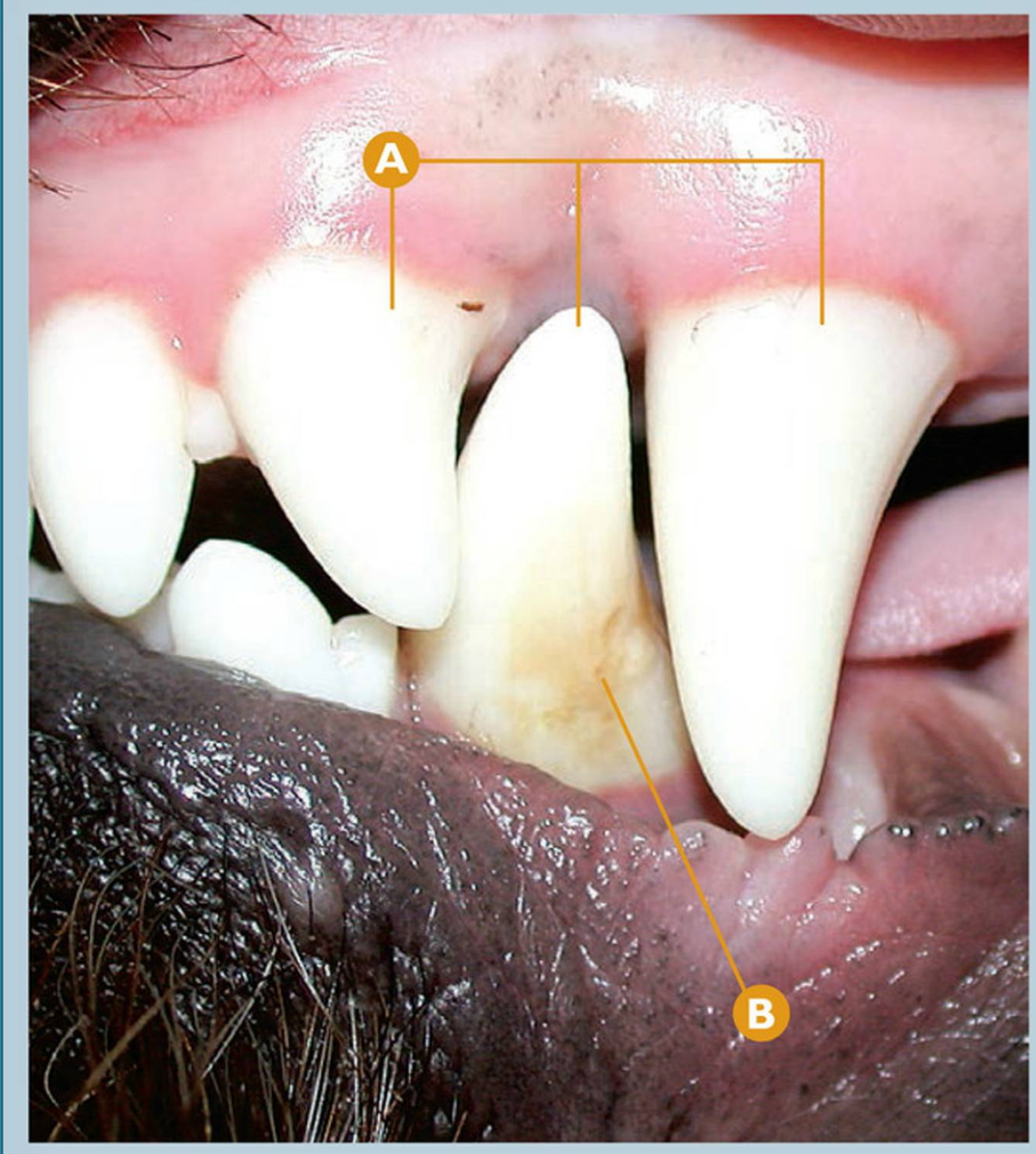

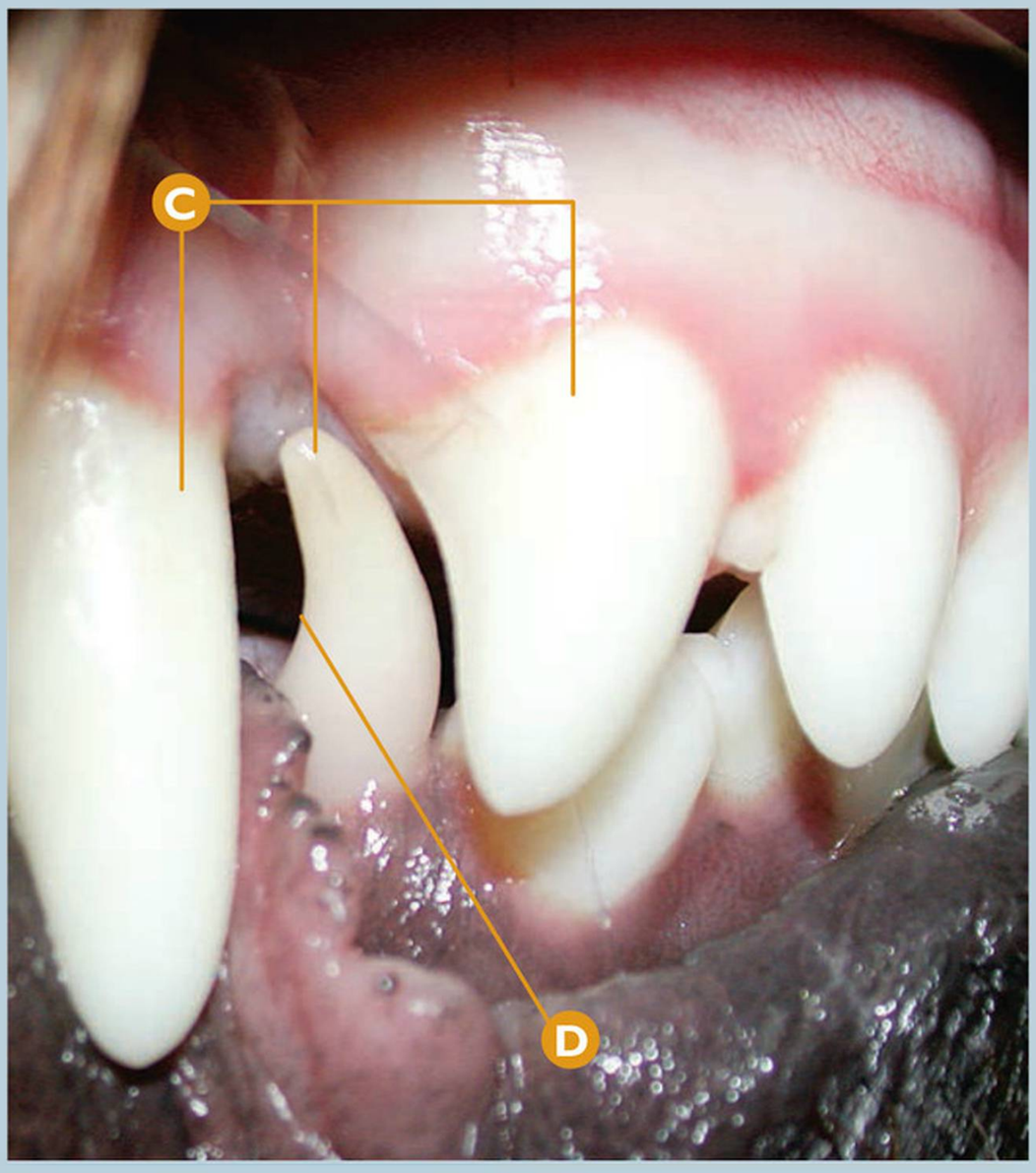

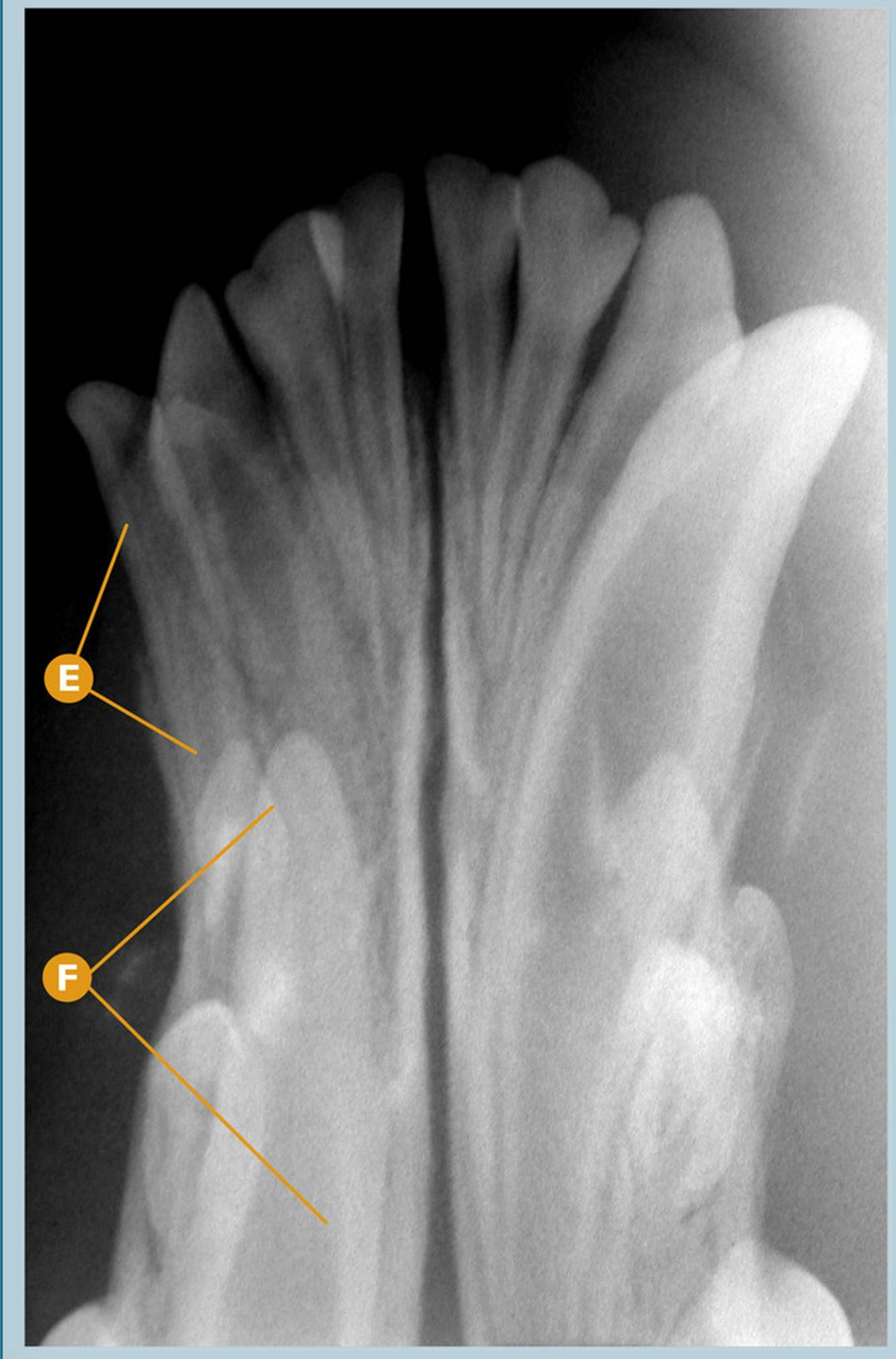

Alteración en el desarrollo y erupción dental | **Dientes incluidos o impactados**

Impactación completa del CmandD (404).

- A De derecha a izquierda: Cmaxl (204), Cmandl (304) y I3maxl (203).
- B Sospecha de hipoplasia de esmalte en Cmandl (304).
- C De derecha a izquierda: I3maxD (103), CmandD deciduo (804) y CmaxD (104).
- D Ausencia del CmandD (404).
- E Rx dental: signos radiológicos compatibles con CmandD deciduo (804).
- F Rx dental: signos radiológicos compatibles con impactación del CmandD (404).

Puntos clave del diagnóstico/tratamiento

La impactación dental, en muchas ocasiones es debida, como en este caso clínico, a la persistencia dental. La etiología más probable de la falta de erupción del CmandD (404) es la persistencia del CmandD deciduo (804). Una vez confirmada la existencia del definitivo mediante radiología dental, debemos proceder a la extracción del diente deciduo para favorecer la erupción del permanente. Si este diente no erupcionara, debemos planear un tratamiento conservativo o no para evitar complicaciones regionales.

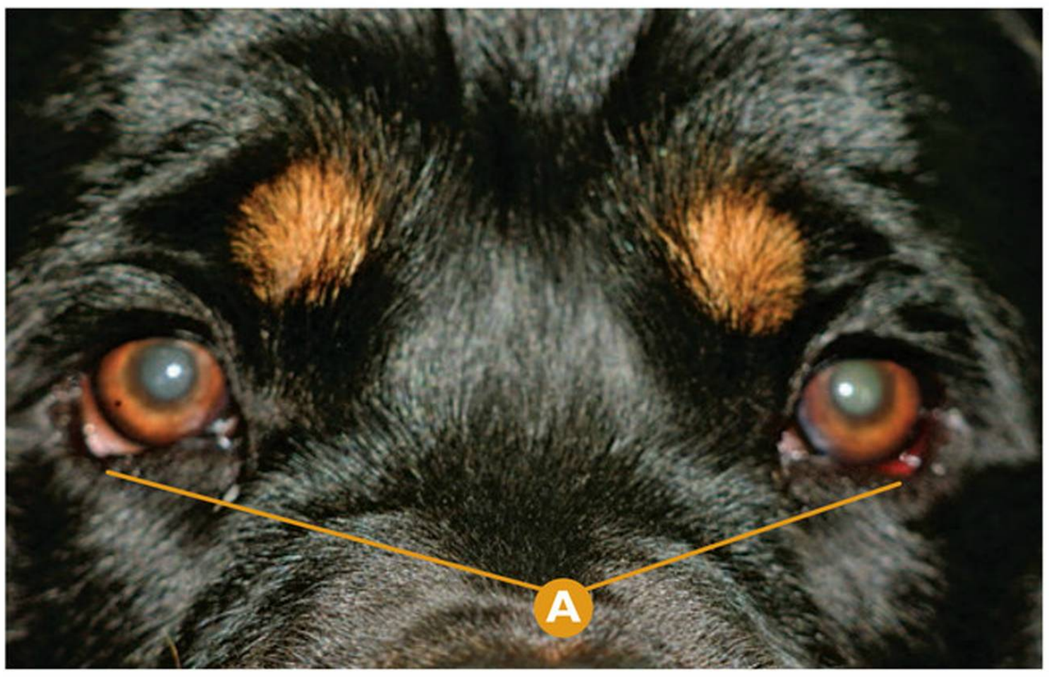

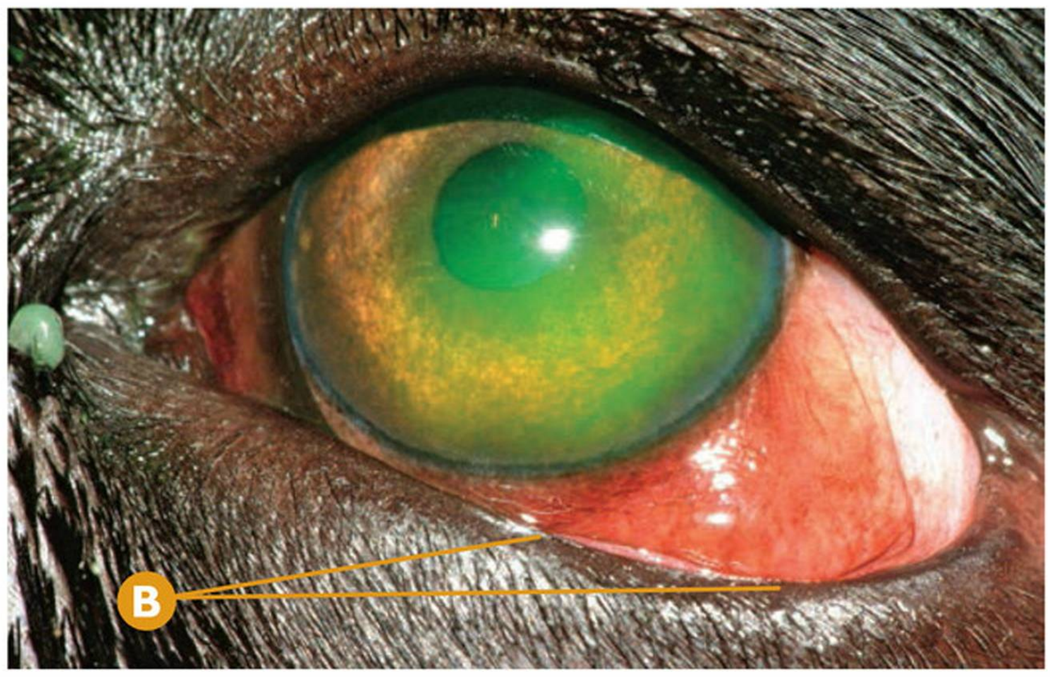



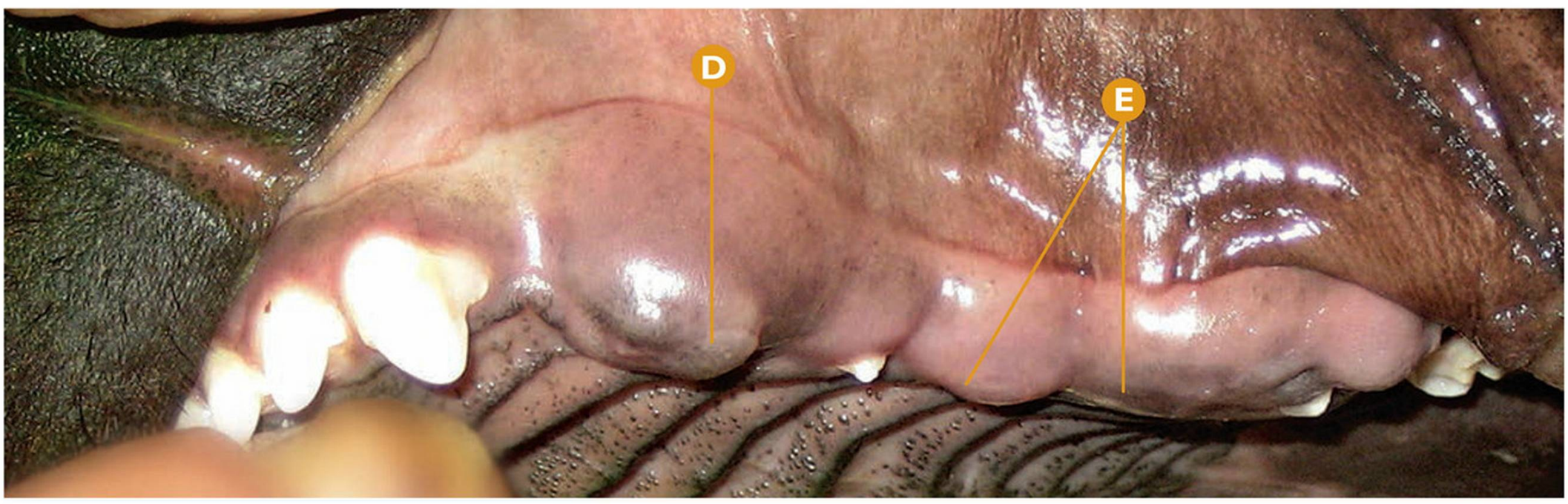

Alteración en el desarrollo y erupción dental | Dientes incluidos o impactados

Sospecha de dientes incluidos y dientes con erupción incompleta en el maxilar izquierdo, etiología desconocida.

- **A** Conjuntivitis bilateral, más marcada en el ojo izquierdo.
- **B** Detalle de las patologías oculares en el ojo izquierdo.
- **C** De derecha a izquierda: cúspide del P4maxI (208), cúspide del P1maxI (205) y I3maxI (203).
- **D** Ausencia del CmaxI (204).
- **E** Ausencia del P2maxI (206) y P3maxI (207).

Puntos clave del diagnóstico/tratamiento

En este caso clínico, se presenta un Rottweiler de 8 meses de edad con una historia de conjuntivitis y ectropion, especialmente marcado en el ojo izquierdo. En el examen ocular se pone de manifiesto una conjuntivitis folicular severa, más evidente en el ojo izquierdo debido al ectropion. Con el examen oral inicial se sospecha la presencia de numerosos dientes incluidos y se observan piezas con una erupción incompleta (erupción mínima) en el maxilar izquierdo con alteración ligera de su base ósea. El examen radiológico dental será imprescindible para la confirmación y diagnóstico diferencial de la patología dental de etiología desconocida. Las patologías oculares y dentales en el lado izquierdo están íntimamente relacionadas, por ello es importante realizar un examen oral complementario en aquellos casos que se presentan para un examen ocular.



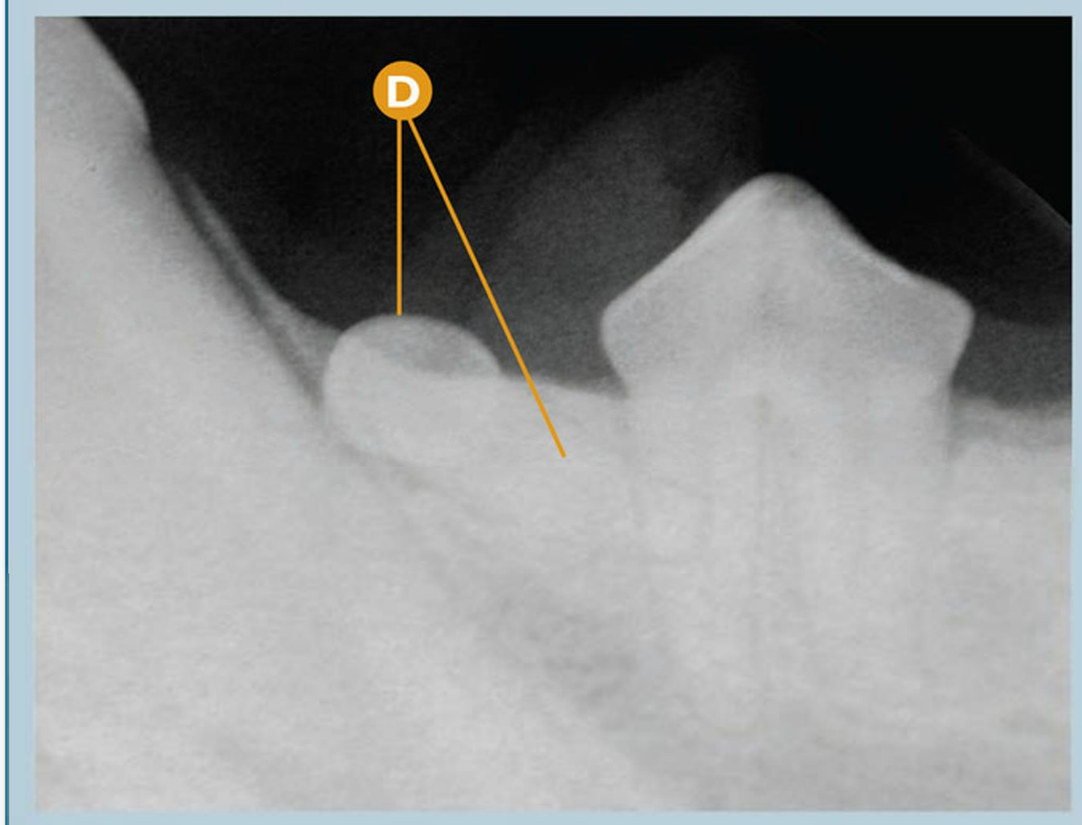

Alteración en el desarrollo y erupción dental | **Dientes incluidos o impactados**

Impactación del P1mandl (305).

- **A** De derecha a izquierda: P3mandl (307), P2mandl (306), Cmandl (304) y I3mandl (303).
- **B** Ausencia de P1mandl (305); vista vestibular.
- **C** Detalle de la ausencia de P1mandl (305).
- **D** Rx dental: signos compatibles con impactación del P1mandl (305).

Puntos clave del diagnóstico/tratamiento

La impactación dental del primer premolar inferior es relativamente frecuente, especialmente en el Pastor Alemán. La detección de estos dientes ausentes pero incluidos debe realizarse mediante radiología dental. Debe establecerse un tratamiento adecuado, pues esta situación puede derivar potencialmente en un quiste dentígero.

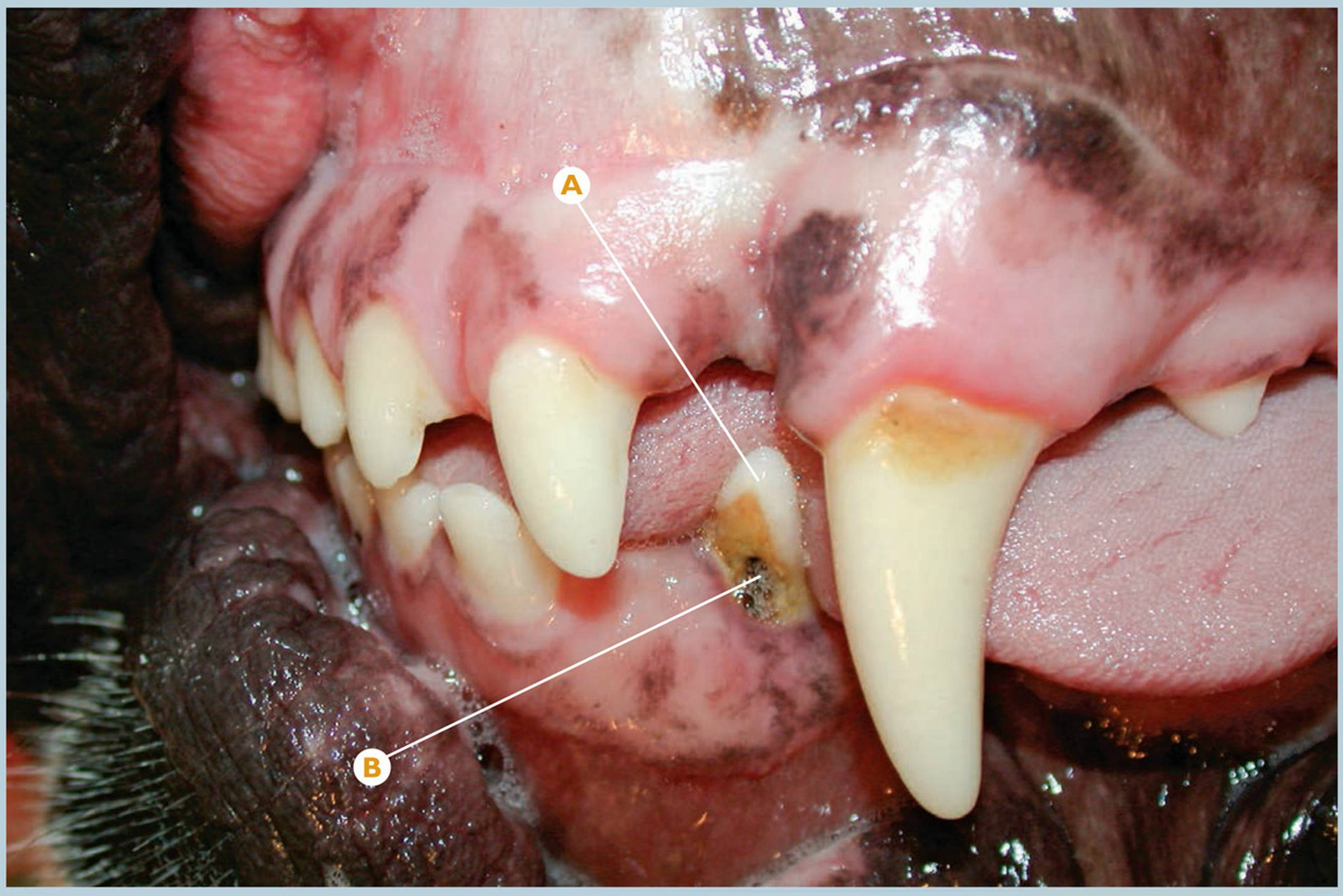

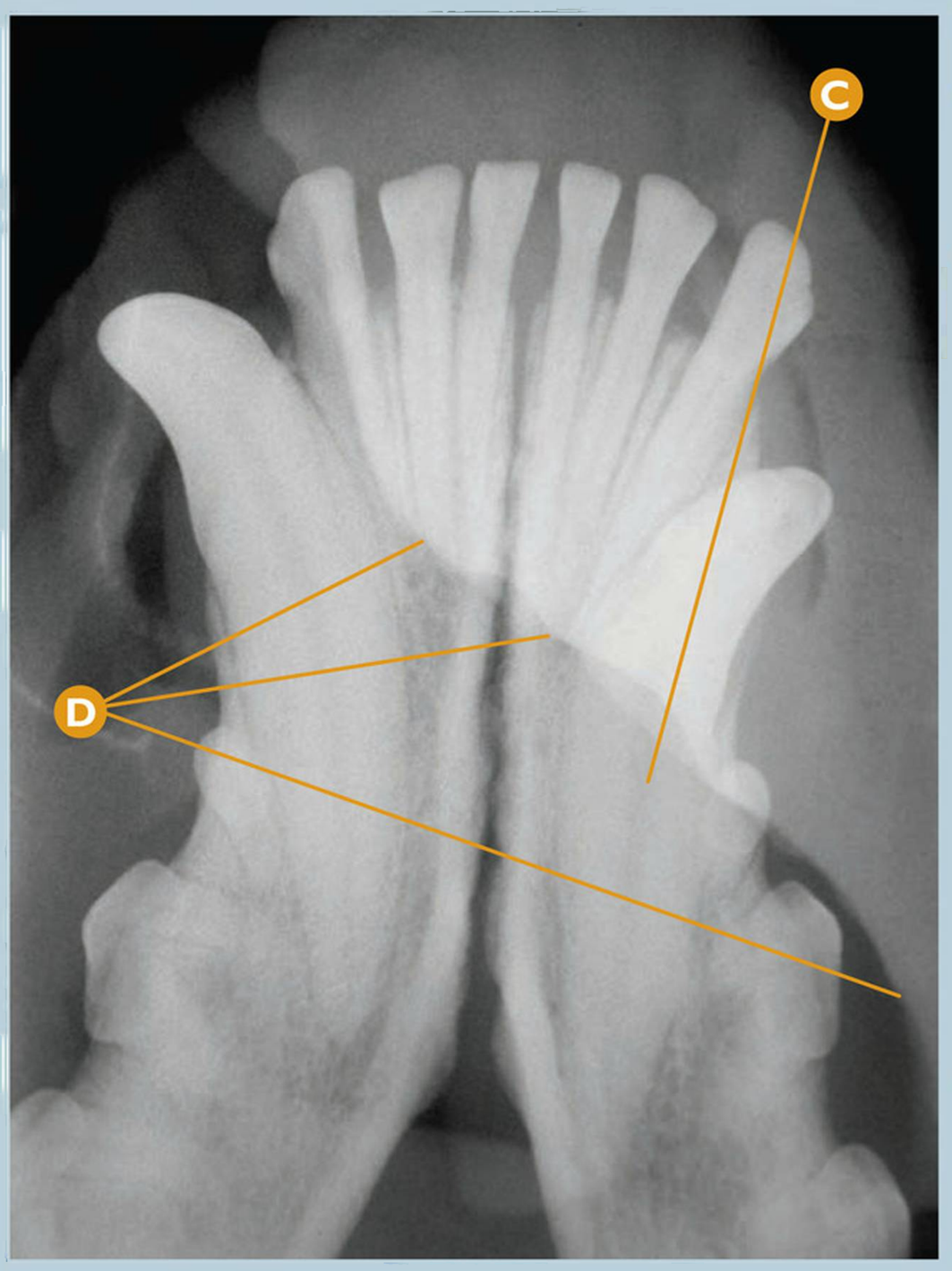

Alteración en el desarrollo y erupción dental | **Erupción incompleta**

Erupción incompleta del Cmandl (304) en animal adulto.

- A Erupción del tercio coronal de la corona del Cmandl (304).
- B Sospecha macroscópica de caries en su superficie vestibular.
- C Rx dental: signos radiológicos compatibles con una cavidad pulpar estrecha en Cmandl (304), típico de animales adultos.
- D Rx dental: artefacto, defecto de revelado.

Puntos clave del diagnóstico/tratamiento

En este caso, el uso de la radiología dental es imprescindible para intentar determinar la etiología de la erupción incompleta del diente. Radiológicamente no se observa alteración en las estructuras dentales del Cmandl.



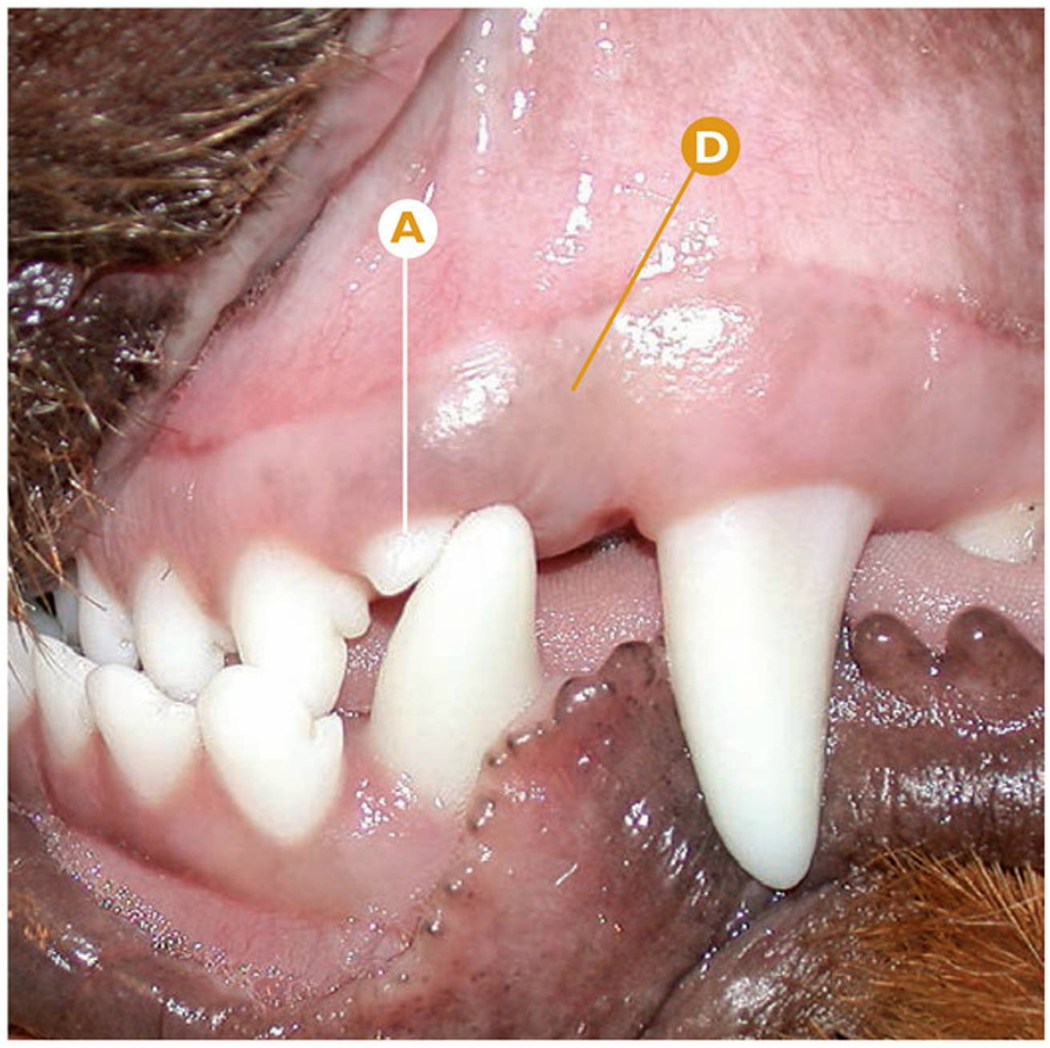

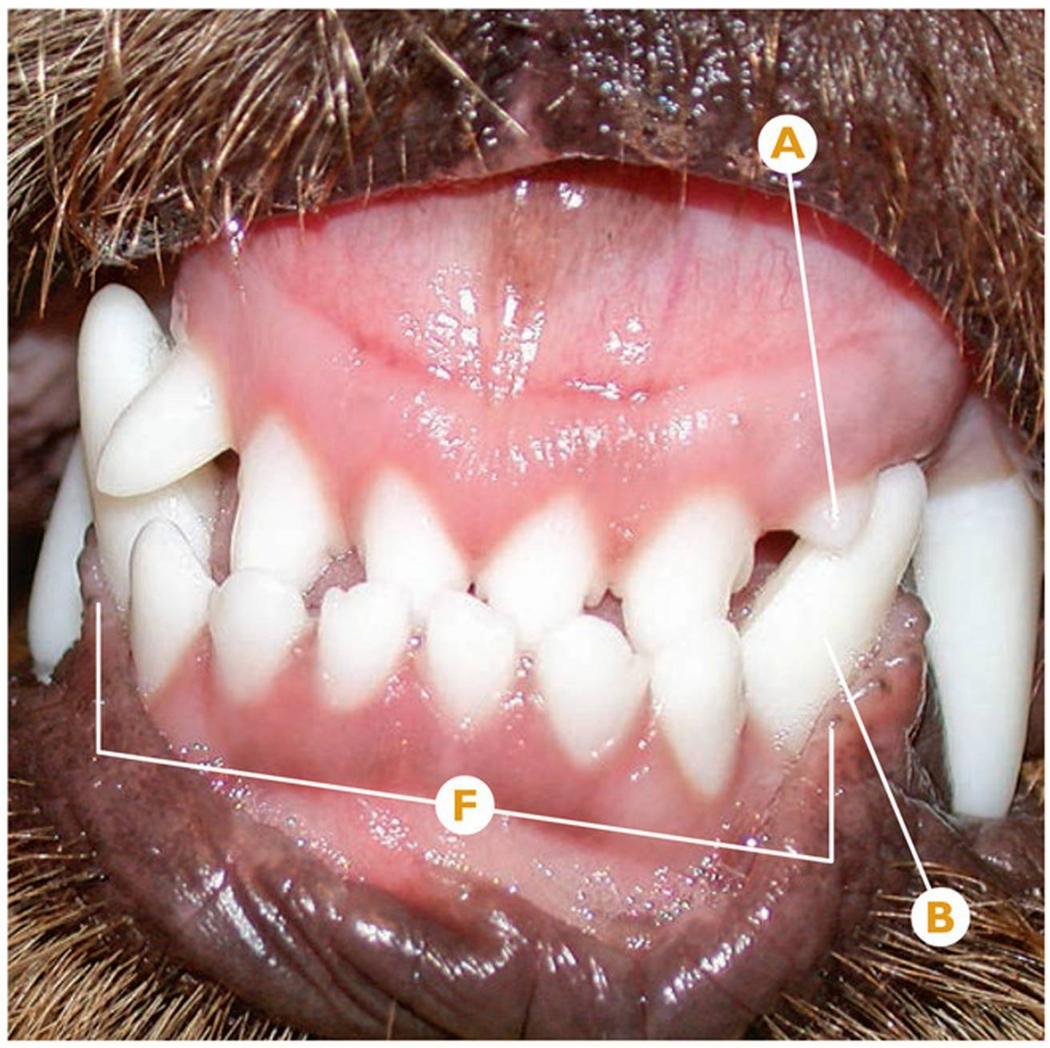

Alteración en el desarrollo y erupción dental | **Erupción incompleta**

Erupción incompleta del I3maxI (203) por persistencia del I3maxI deciduo (603); erupción incompleta del CmandI (304) por maloclusión.

- A Cúspide del I3maxI (203).
- B CmandI (304).
- C Persistencia del I3maxI deciduo (603).
- D Revisión siete días después: exfoliación del I3maxI deciduo (603).
- E Revisión siete días después: maloclusión por sospecha de prognatismo mandibular en zona incisal y caninos (lado derecho).
- F Revisión siete días después: maloclusión por sospecha de prognatismo mandibular en zona incisal.

Puntos clave del diagnóstico/tratamiento

En aquellos casos en los que se producen tanto persistencias dentales, maloclusiones esqueléticas (sospecha de prognatismo mandibular severo, pendiente de la valoración del área premolar y molar), o bien la combinación de ambas, se puede producir la impactación o erupción incompleta de dientes definitivos. En esta ocasión, se podrá realizar un tratamiento ortodóncico basado en el desplazamiento distal del CmandI (304) o la extracción del I3maxI (203) para facilitar la oclusión dental y evitar el trauma constante sobre este último.

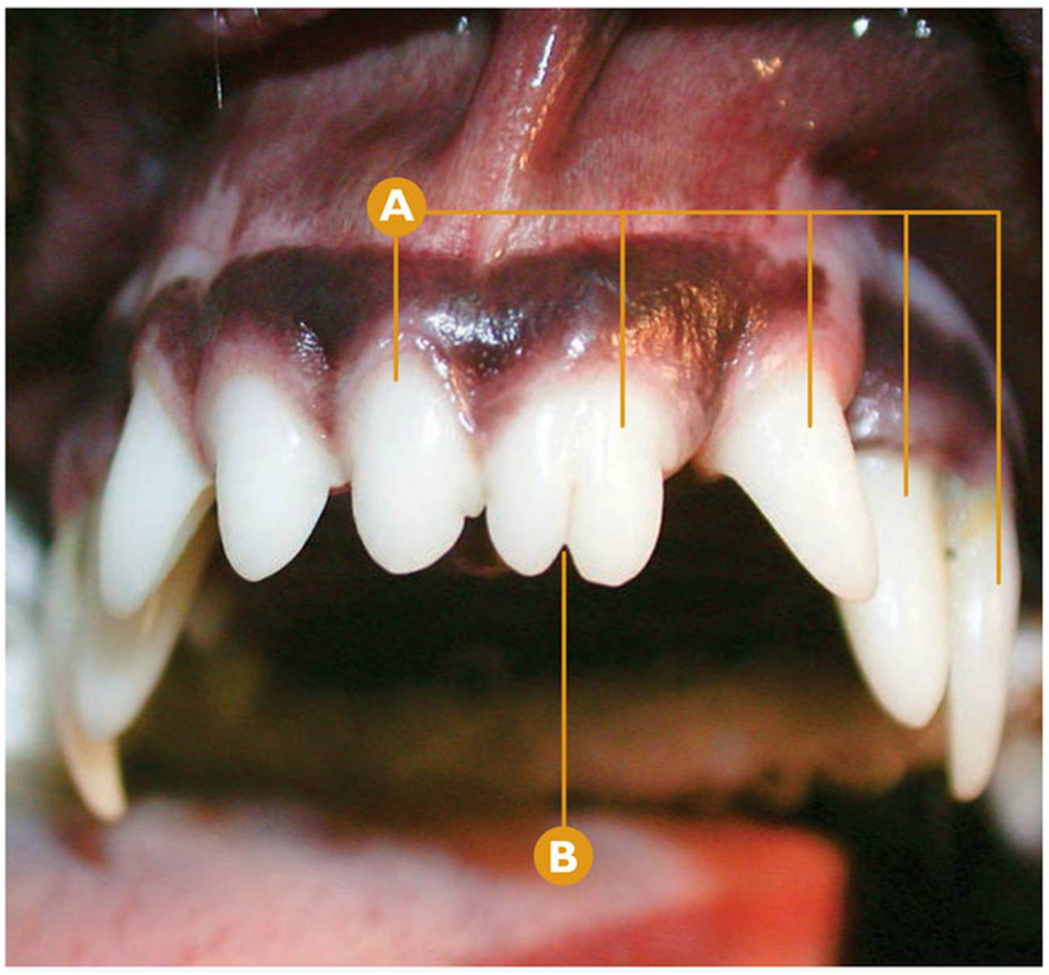

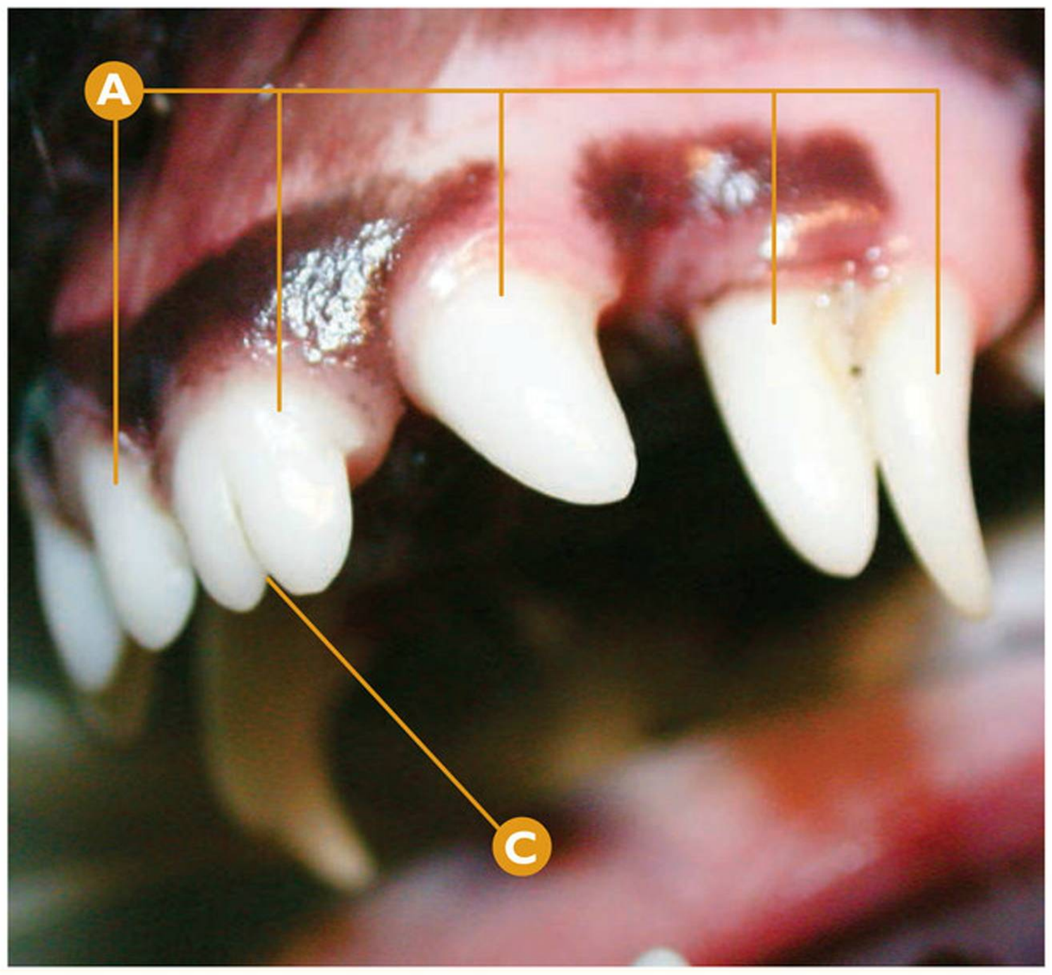

Alteración en el desarrollo y erupción dental | **Fusión**

Fusión del I1maxI (201) y I2maxI (202).

A De derecha a izquierda: CmaxI deciduo (604), CmaxI (204), I3maxI (203), fusión del I2maxI (202) y I1maxI (201), I1maxD (101).

B Fusión del I1maxI (201) y I2maxI (202) con las dos coronas unidas.

C Detalle del la fusión del I1maxI (201) y I2maxI (202).

Puntos clave del diagnóstico/tratamiento

Fusión se define como la unión de dos dientes diferentes por la dentina, por lo que el número de dientes se reduce (estos dientes fusionados los "contamos" como un único diente). Esta alteración es menos frecuente que la geminación, y tampoco tiene significación clínica en la gran mayoría de los casos.

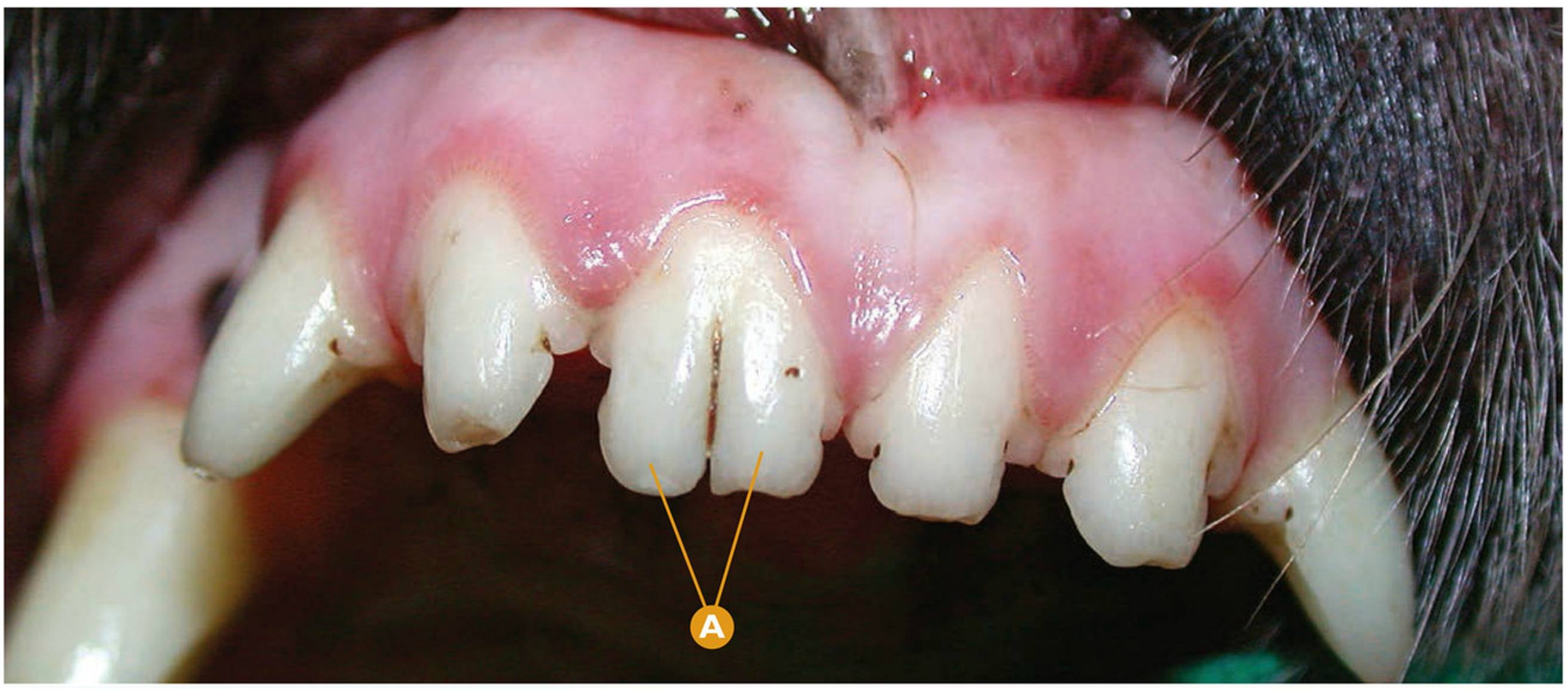

Alteración en el desarrollo y erupción dental | **Geminación**

Geminación del I1maxD (101).

A Geminación del I1maxD (101) con dos coronas incompletas.

Puntos clave del diagnóstico/tratamiento

Geminación es el intento de crear dos dientes desde un único germen dentario. La geminación de dientes unirradiculares normalmente provoca dos coronas incompletas con una única raíz. Esta alteración es frecuente detectarla en incisivos.



Alteración en el desarrollo y erupción dental | **Geminación**

Geminación del I1maxD (101).

A Geminación del I1maxD (101) .

Puntos clave del diagnóstico/tratamiento

La geminación es frecuente encontrarla en incisivos. La confirmación radiológica dental es necesaria, aunque este proceso no tiene importancia clínica alguna en la mayoría de los casos.

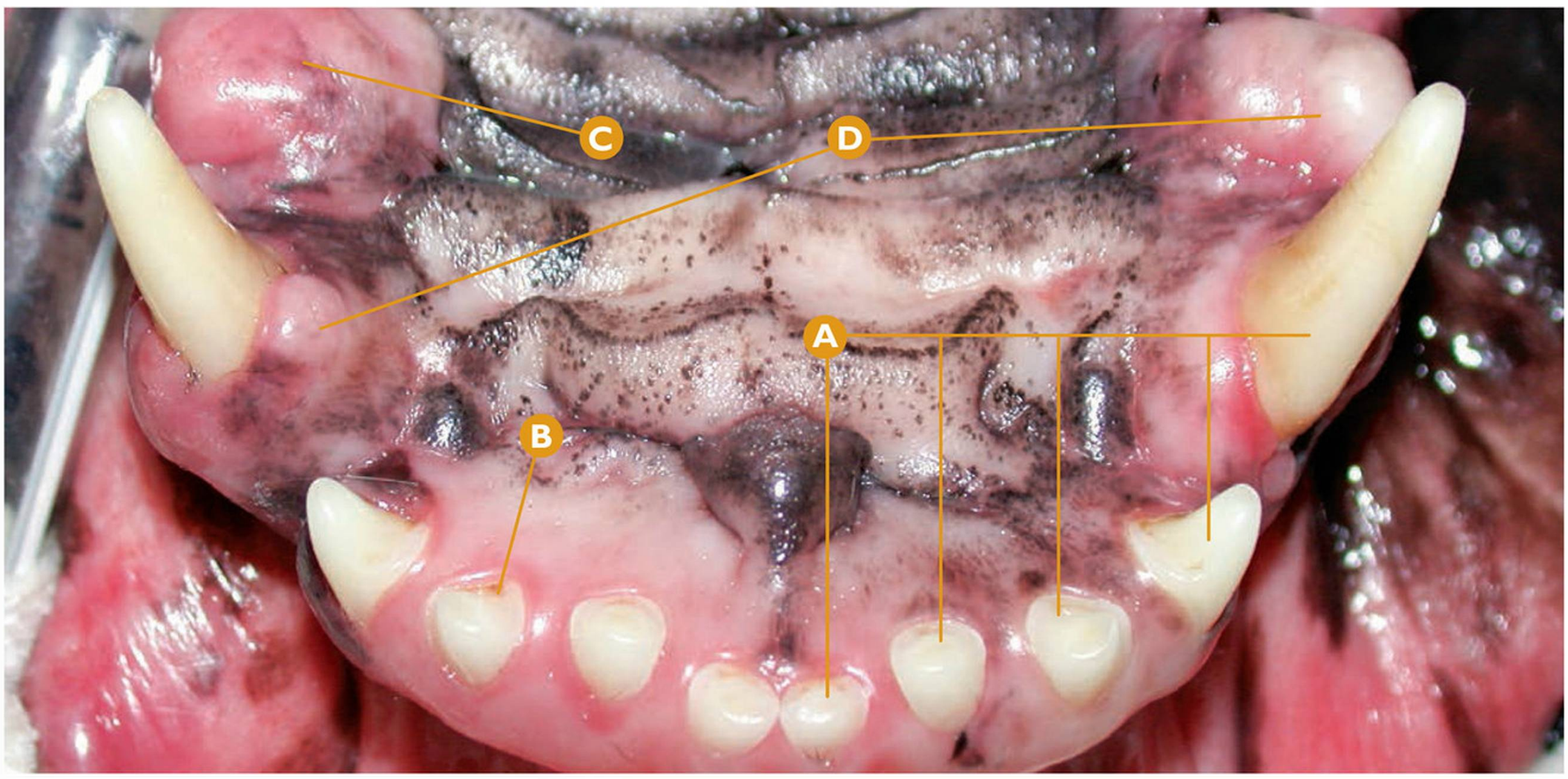

Alteración en el desarrollo y erupción dental | **Hiperdoncia (dientes supernumerarios)**

Hiperdoncia por presencia de dos dientes supernumerarios: I2´maxD (S102) y I2´maxI (S202).

A De derecha a izquierda: CmaxD (104), I3maxD (103), I2´maxD (S102), I2maxD (102), I1maxD (101).

B I2´maxI (S202).

C Sospecha de fibroma odontogénico periférico.

D Sospecha de hiperplasia gingival.

Puntos clave del diagnóstico/tratamiento

La hiperdoncia o alteración por aumento en el número de dientes se produce por la existencia de dientes supernumerarios. Como en este caso clínico, es muy frecuente detectarlos en los incisivos superiores, especialmente en el Boxer y Bulldog entre otras razas. Se considera que este proceso tiene un componente hereditario.

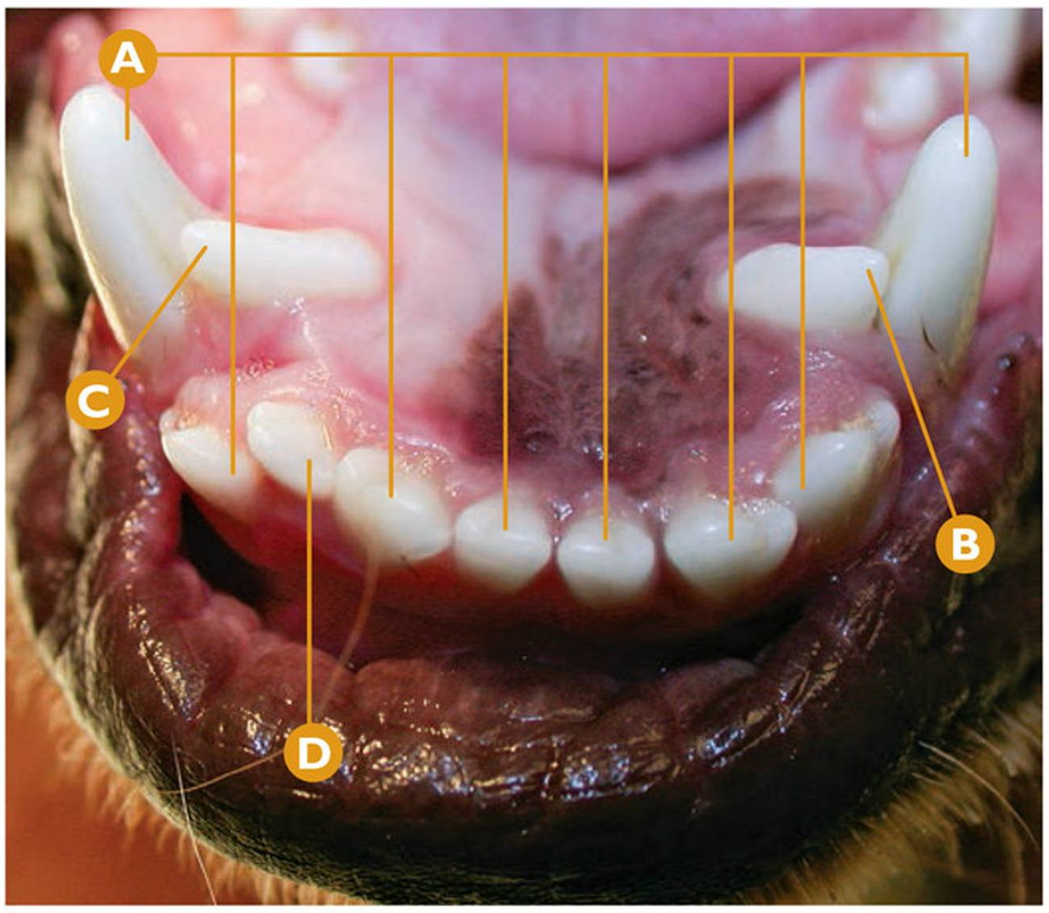

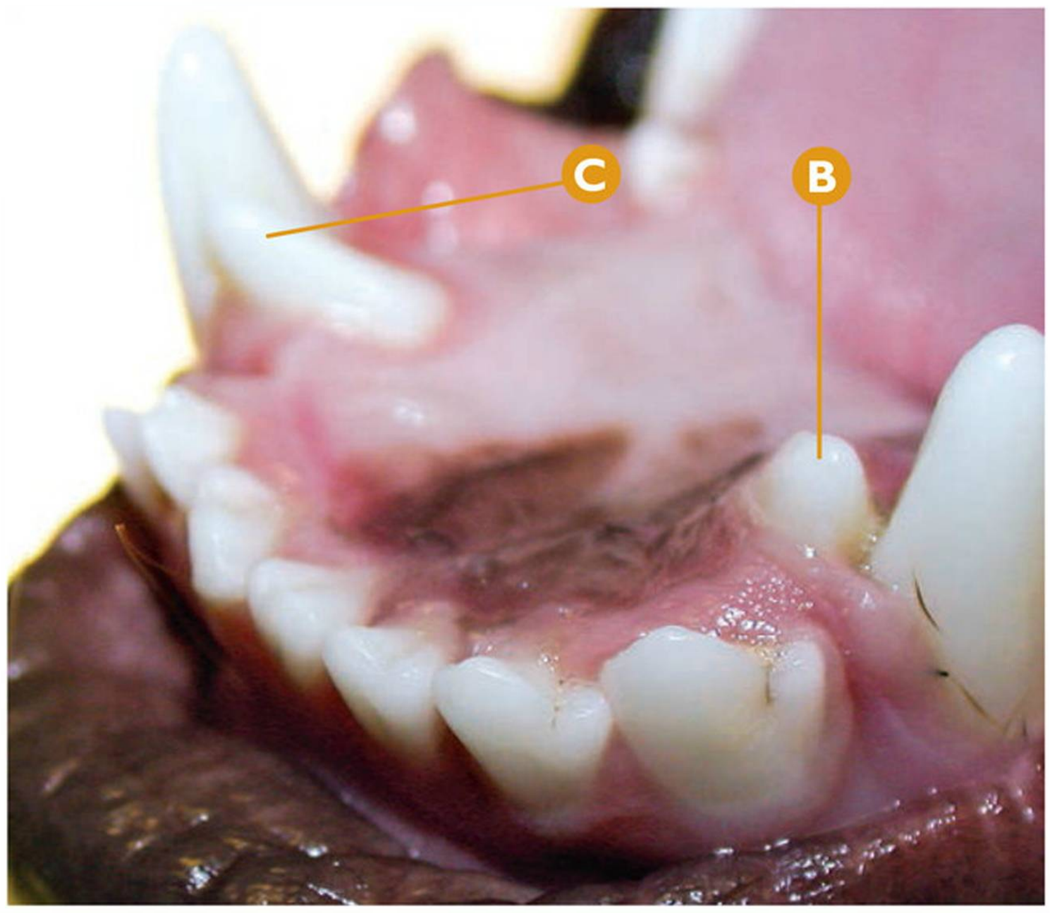

Alteración en el desarrollo y erupción dental | **Hiperdoncia (dientes supernumerarios)**

Hiperdoncia por presencia de tres dientes supernumerarios: C´mandI (S304), C´mandD (S404) y I2´mandD (S402).

- **A** De derecha a izquierda: CmandI (304), I3mandI (303), I2mandI (302), I1mandI (301), I1mandD (401), I2mandD (402), I3mandD (403) y CmandD (404).
- **B** C´mandI (S304).
- **C** C´mandD (S404)
- **D** I2´mandD (S402).

Puntos clave del diagnóstico/tratamiento

La hiperdoncia que generalmente se detecta en premolares y molares es poco frecuente en los caninos como en este caso clínico. La radiología dental estará indicada, especialmente si la decisión de tratamiento está basada en la extracción de los dientes supernumerarios.



Alteración en el desarrollo y erupción dental | **Hiperdoncia (dientes supernumerarios)**

Hiperdoncia por presencia de un diente supernumerario: P1´maxD (S105).

- **A** De derecha a izquierda: CmaxD (104), sospecha de P1´maxD (S105), P1maxD (105) y P2maxD (106).

Puntos clave del diagnóstico/tratamiento

Esta hiperdoncia en el primer premolar superior es típica del Pastor Alemán y del Rottweiler, entre otras razas, siendo en ocasiones difícil de determinar cuál es el diente permanente y cuál el supernumerario. La radiología dental podrá darnos en muchos casos la clave.

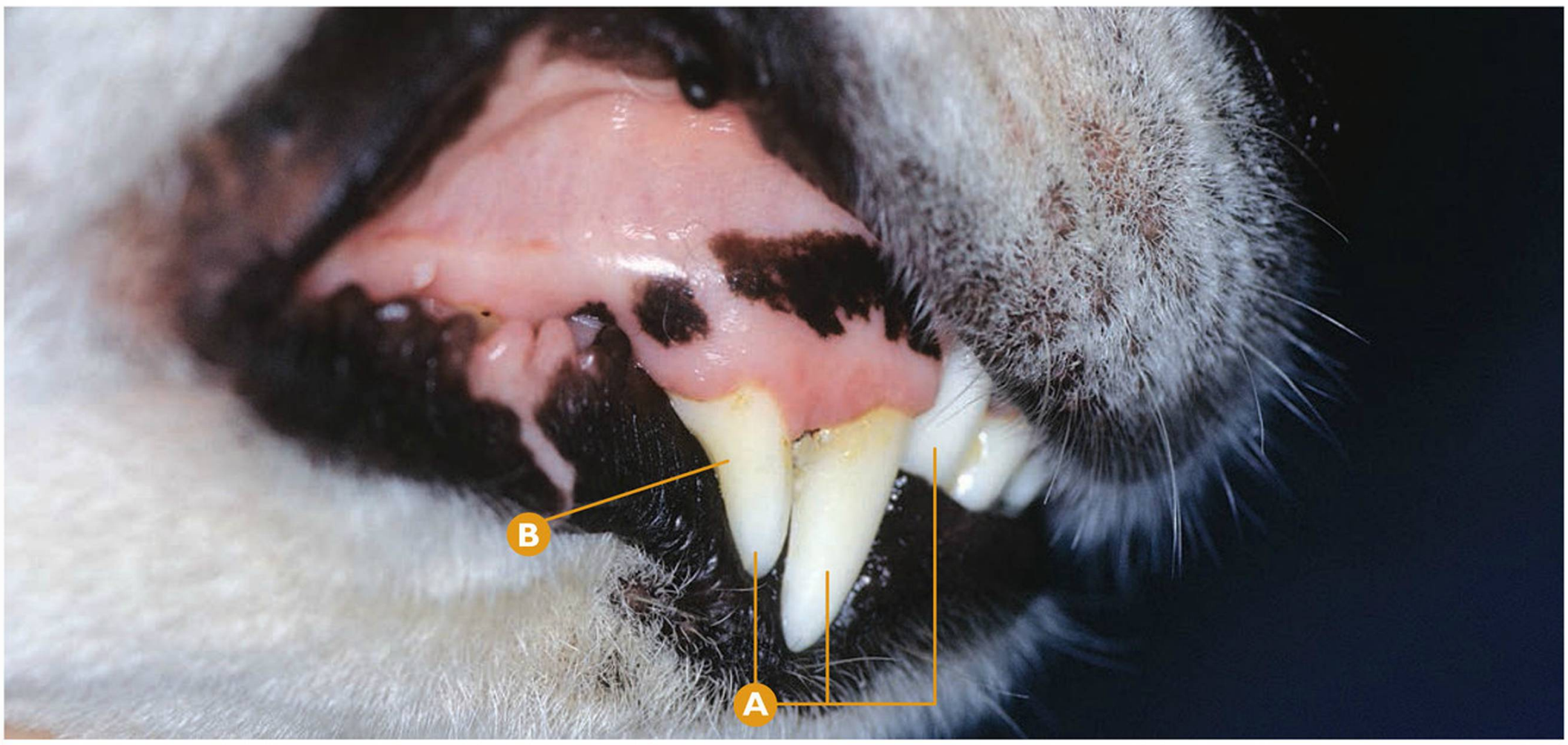

Alteración en el desarrollo y erupción dental | **Hiperdoncia (dientes supernumerarios)**

Hiperdoncia por presencia de un diente supernumerario: C´maxD (S104).

A De derecha a izquierda: CmandD (404), CmaxD (104) y C´maxD (S104).

B C´maxD (S104).

Puntos clave del diagnóstico/tratamiento

En este caso clínico, el tamaño y la morfología del C´maxD (S104) nos darán las claves para su identificación. Esta maloclusión favorecerá el avance regional de la enfermedad periodontal, especialmente entre el diente permanente y su homólogo supernumerario.

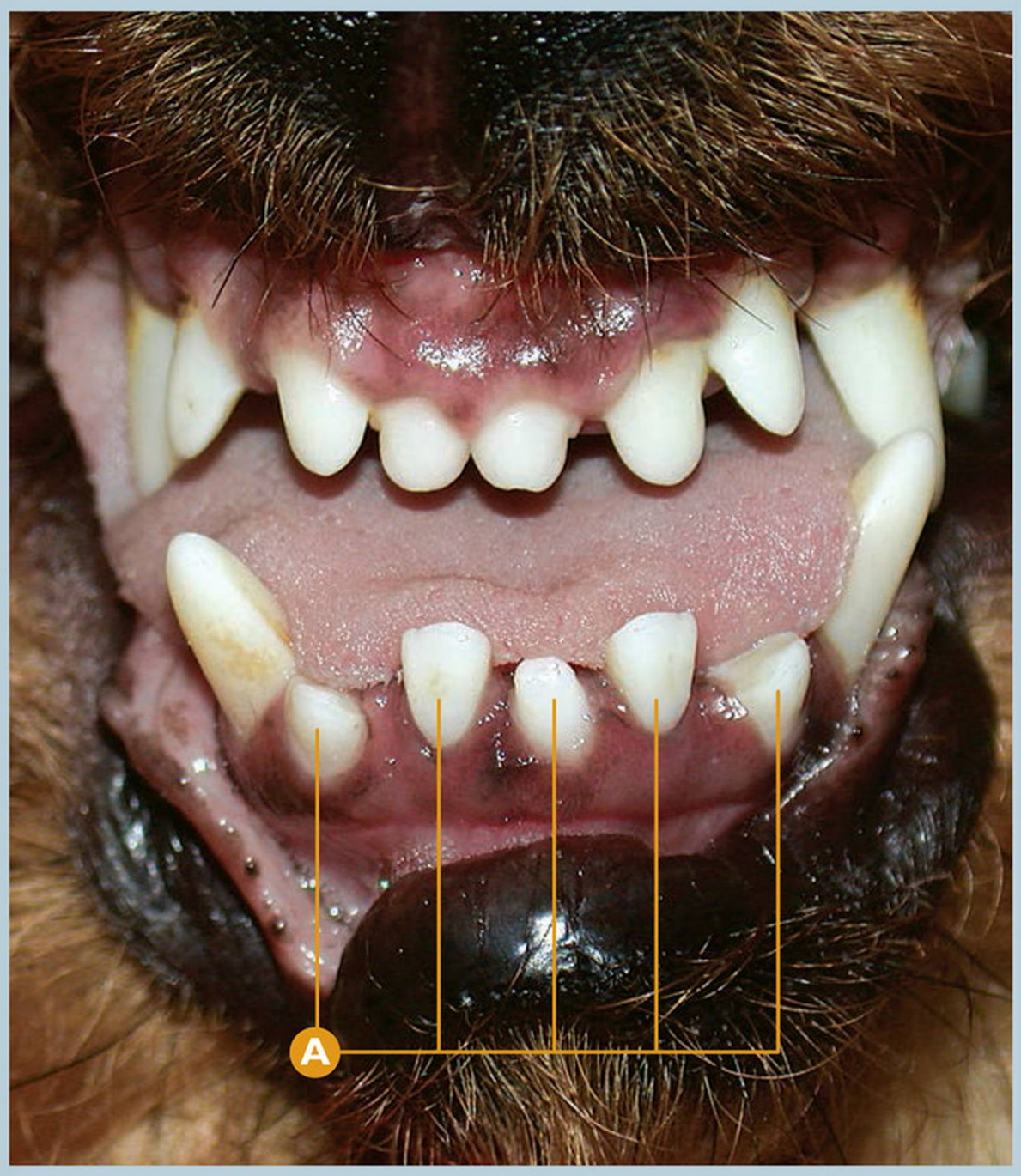

Alteración en el desarrollo y erupción dental | **Hipodoncia**

Hipodoncia

A Presencia de únicamente cinco incisivos inferiores.

Puntos clave del diagnóstico/tratamiento

El espacio interdental entre cada uno de los incisivos inferiores es similar, y tratándose de un animal joven en este caso, nuestra primera sospecha de diagnóstico es una hipodoncia (ausencia de algún diente, pero no en gran número). Debemos realizar una confirmación radiológica dental.

Errores comunes

En animales adultos, especialmente en razas de tamaño pequeño, debemos valorar la posibilidad de que las ausencias dentales sean debidas a enfermedad periodontal, así como por otras posibles patologías como una fractura radicular del diente ausente. La radiología dental está siempre indicada para la confirmación de este punto.

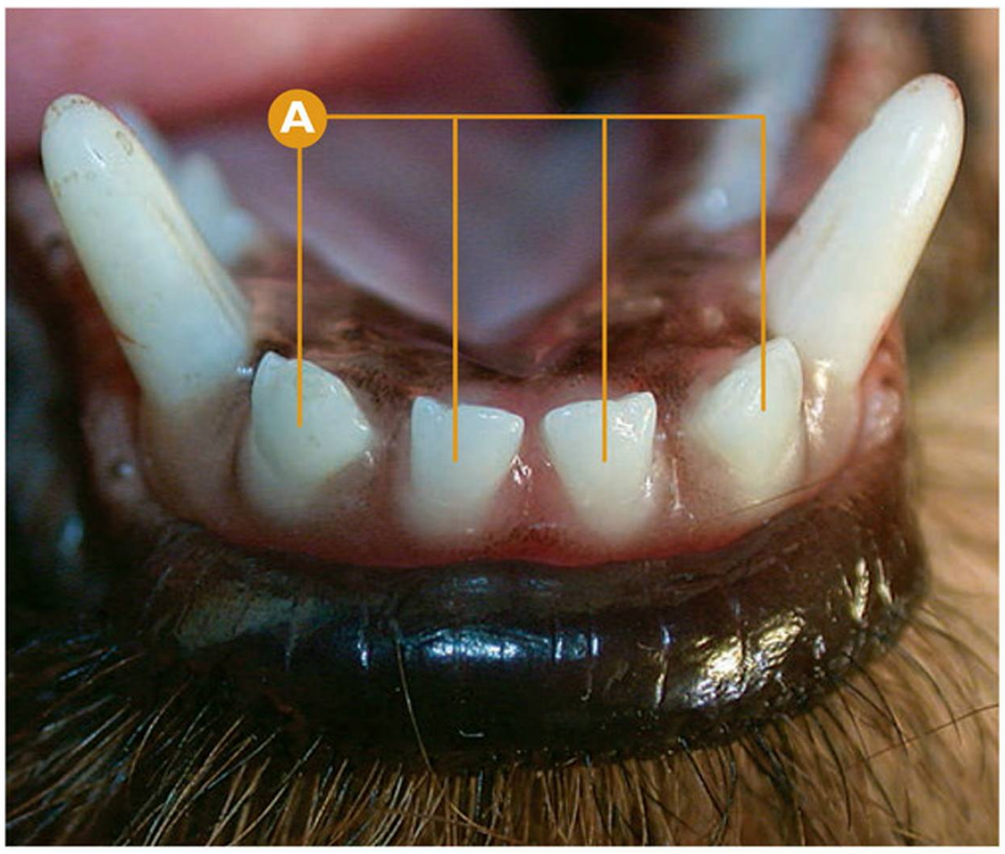

Alteración en el desarrollo y erupción dental | **Hipodoncia**

Hipodoncia.

A Presencia de cuatro incisivos inferiores.

Puntos clave del diagnóstico/tratamiento

En este caso de hipodoncia, la agenesia de dos incisivos inferiores es la etiología más probable debido a la equidistancia entre los incisivos. Esta etiología debe ser confirmada mediante una radiografía dental.

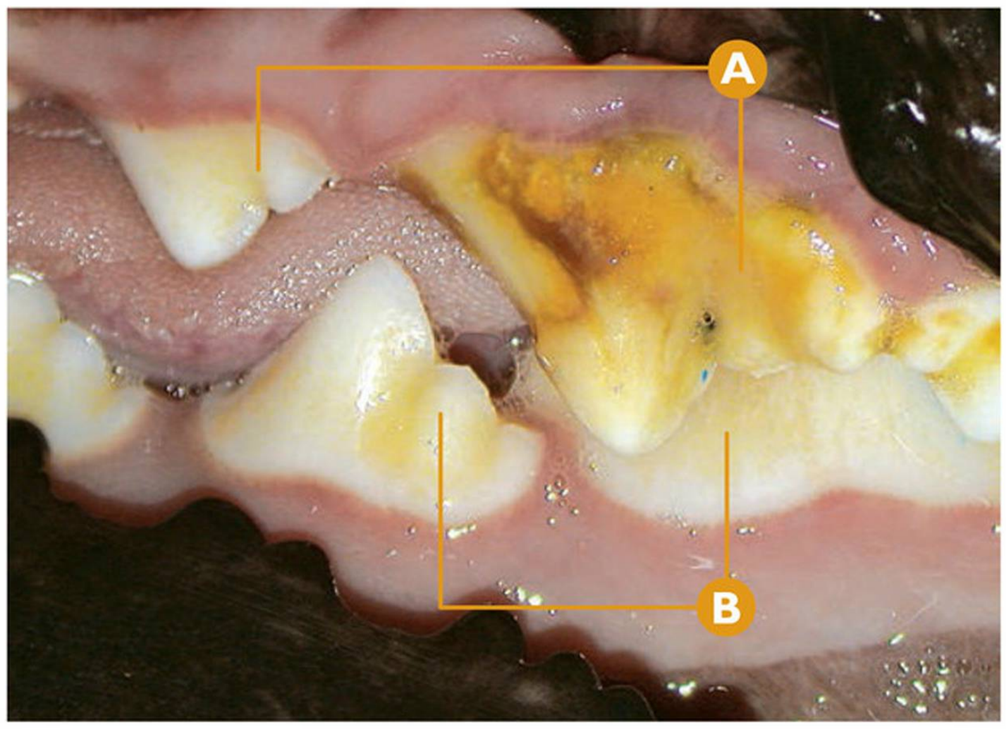

Alteración en el desarrollo y erupción dental
Hipoplasia-Hipomineralizacion de esmalte

Combinación de hipoplasia de esmalte e hipomineralización del esmalte en el P4maxI (208). Seis meses de edad. Evolución.

A De derecha a izquierda: P4maxI (208) y P3maxI (207).

B De derecha a izquierda: M1mandI (309) y P4mandI (308).

Puntos clave del diagnóstico/tratamiento

Aspecto definitivo del P4maxI (208), cuando el animal alcanzó los seis meses de edad. Debemos recomendar un seguimiento del aspecto macroscópico y radiológico del proceso, así como un adecuado control de la enfermedad periodontal regional.

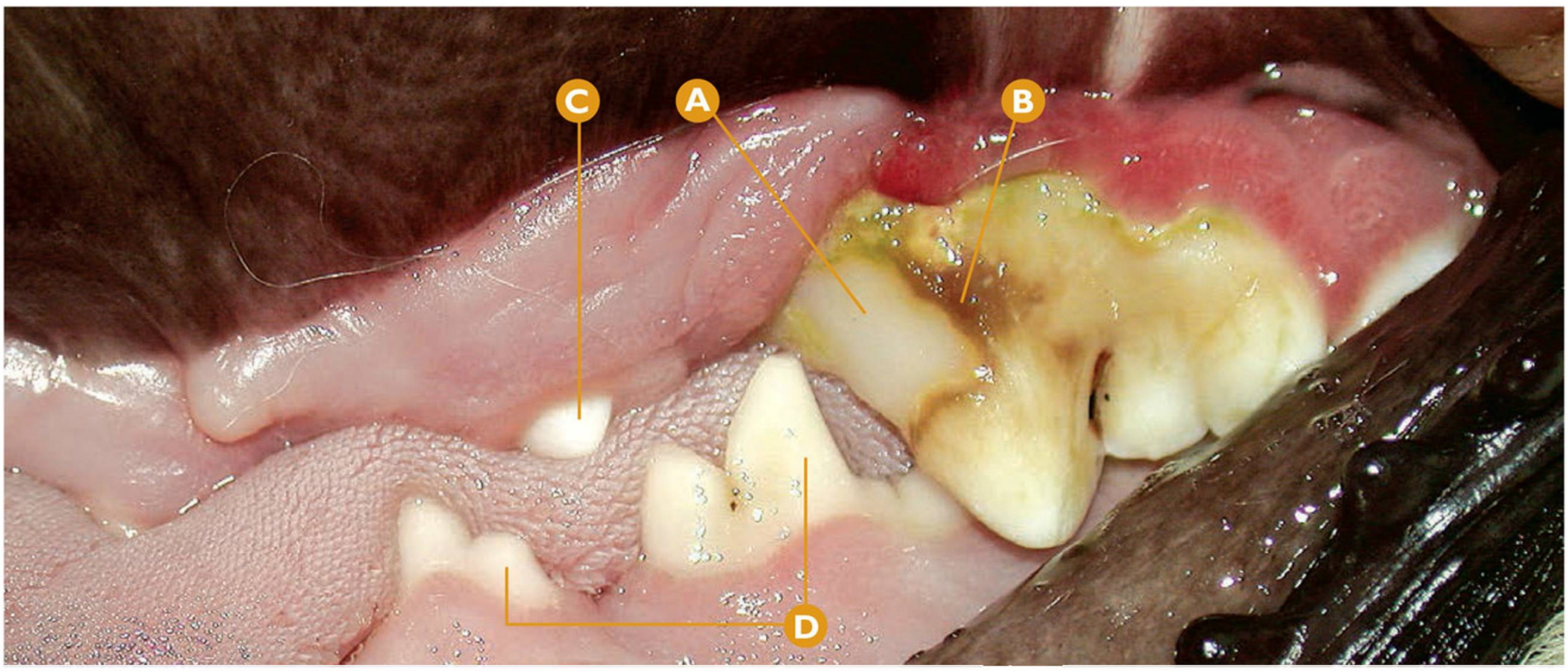

Alteración en el desarrollo y erupción dental | **Hipoplasia-Hipomineralizacion de esmalte**

Combinación de hipoplasia de esmalte e hipomineralización del esmalte en el P4maxI (208). Tres meses de edad (ver evolución en caso anterior).

A Hipoplasia del esmalte en P4maxI (208).

B Hipomineralización del esmalte en P4maxI (208).

C Cúspide erupcionando del P3maxI (207).

D De derecha a izquierda: P4mandI deciduo (708) y P3mandI deciduo (707).

Puntos clave del diagnóstico/tratamiento

Alteración en la formación adecuada del esmalte por un traumatismo reciente (mordedura) en un animal de tres meses. Dependiendo del grado de gravedad y etiología pueden darse en el mismo diente ambas situaciones, hipoplasia (ausencia) y falta de calcificación del esmalte por alteración de los ameloblastos durante la amelogénesis.

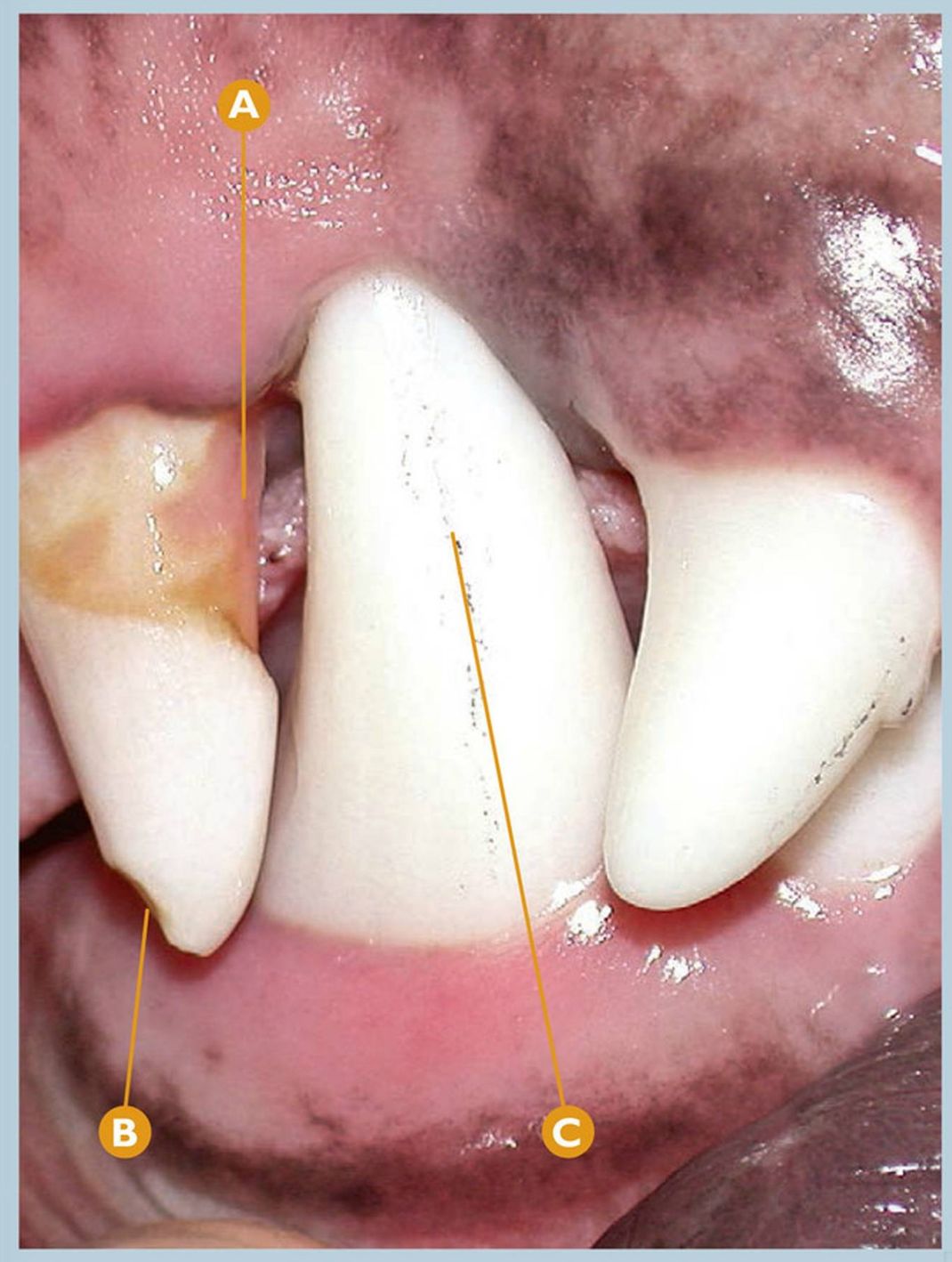



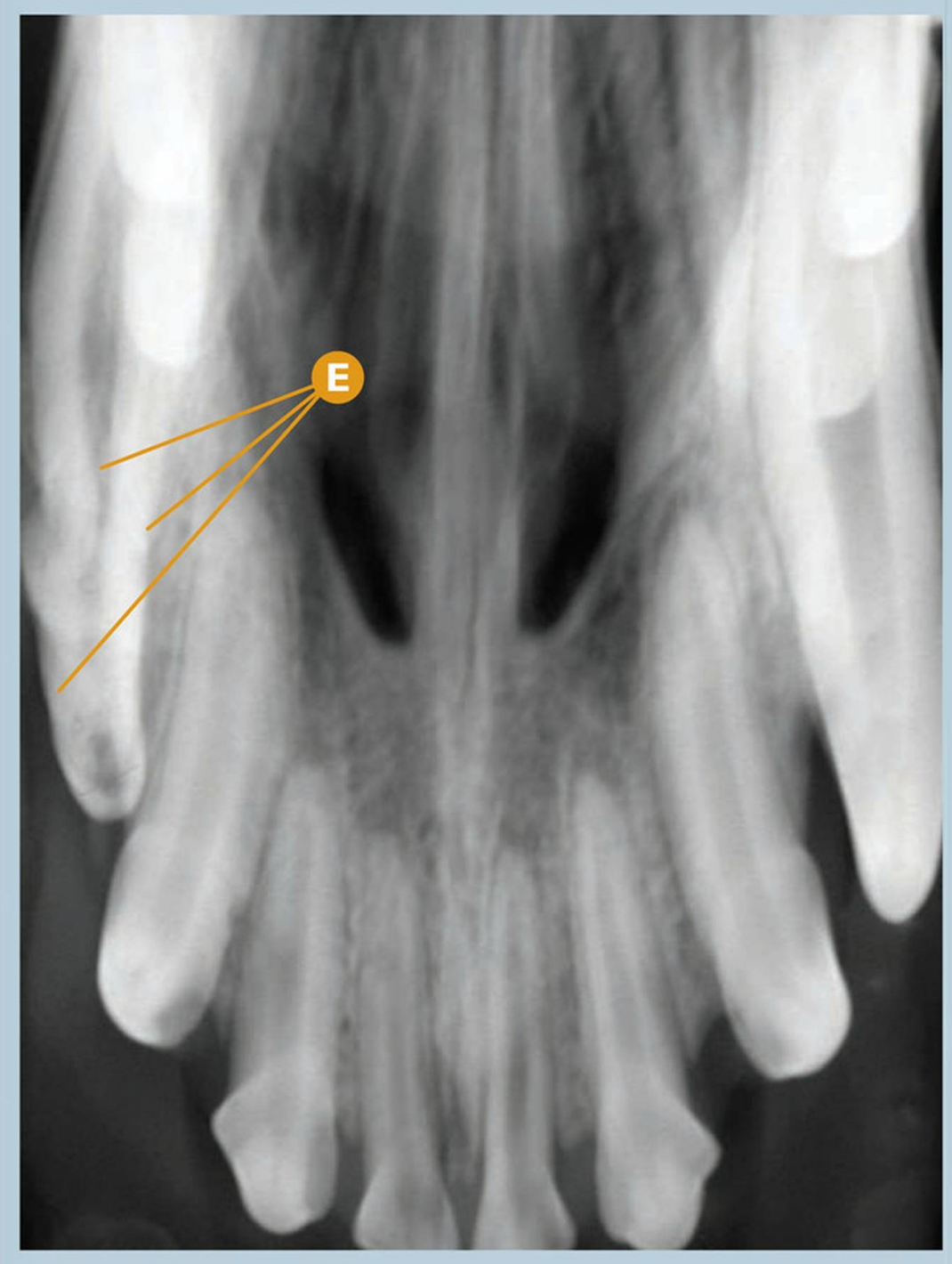

Alteración en el desarrollo y erupción dental

Hipoplasia-Hipomineralizacion de esmalte

Hipoplasia de esmalte y defecto de dentina con visualización pulpar en la corona del CmaxD (104).

- **A** Visualización de la cavidad pulpar del CmaxD (104) por debajo de una fina capa de dentina.
- **B** Sospecha de fractura no complicada de corona.
- **C** Lingualización ligera del CmandD (404) con tinción metálica.
- **D** Revisión anual: necrosis pulpar del CmaxD (104).
- **E** Revisión anual (rx dental): signos radiológicos compatibles con alteración de las estructuras dentales, especialmente de la cavidad pulpar.

Puntos clave del diagnóstico/tratamiento

En ocasiones, la cavidad pulpar puede quedar expuesta por el defecto de esmalte y dentina, o bien a consecuencia de esta alteración, tenga lugar la fractura. En cualquier caso, al existir finalmente exposición pulpar, y si no realizamos ningún tratamiento, se producirá la necrosis pulpar del diente.

Errores comunes

No debemos esperar a la evolución del proceso, pues éste desencadenará en la mayoría de las ocasiones en una necrosis pulpar. Si queremos realizar un tratamiento conservador, y si éste es viable,debemos realizar un tratamiento adecuado mediante un recubrimiento pulpar indirecto (tratamiento endodóntico), cuando existe una visualización de pulpa vital debajo de una pequeña capa de dentina.

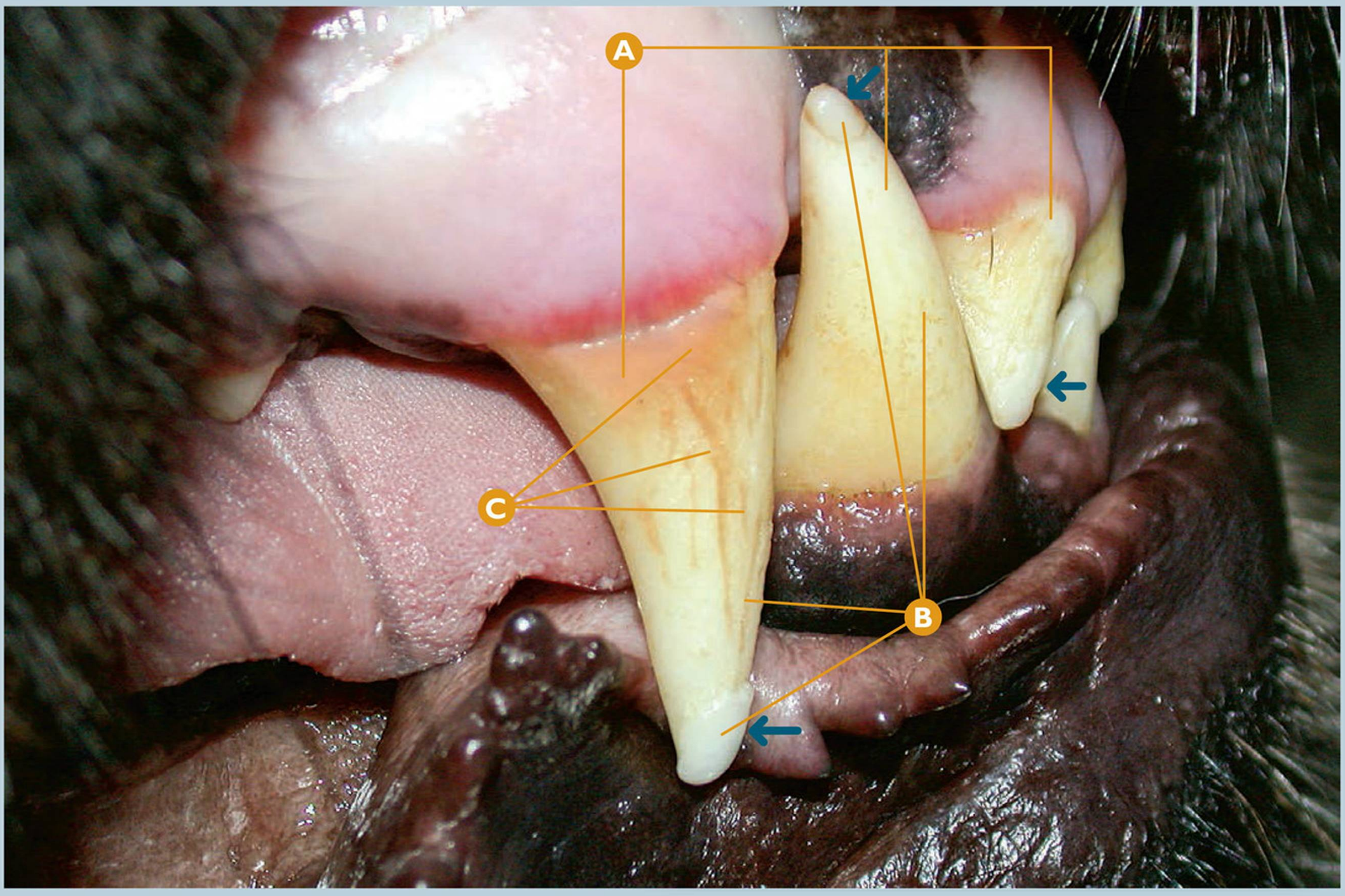

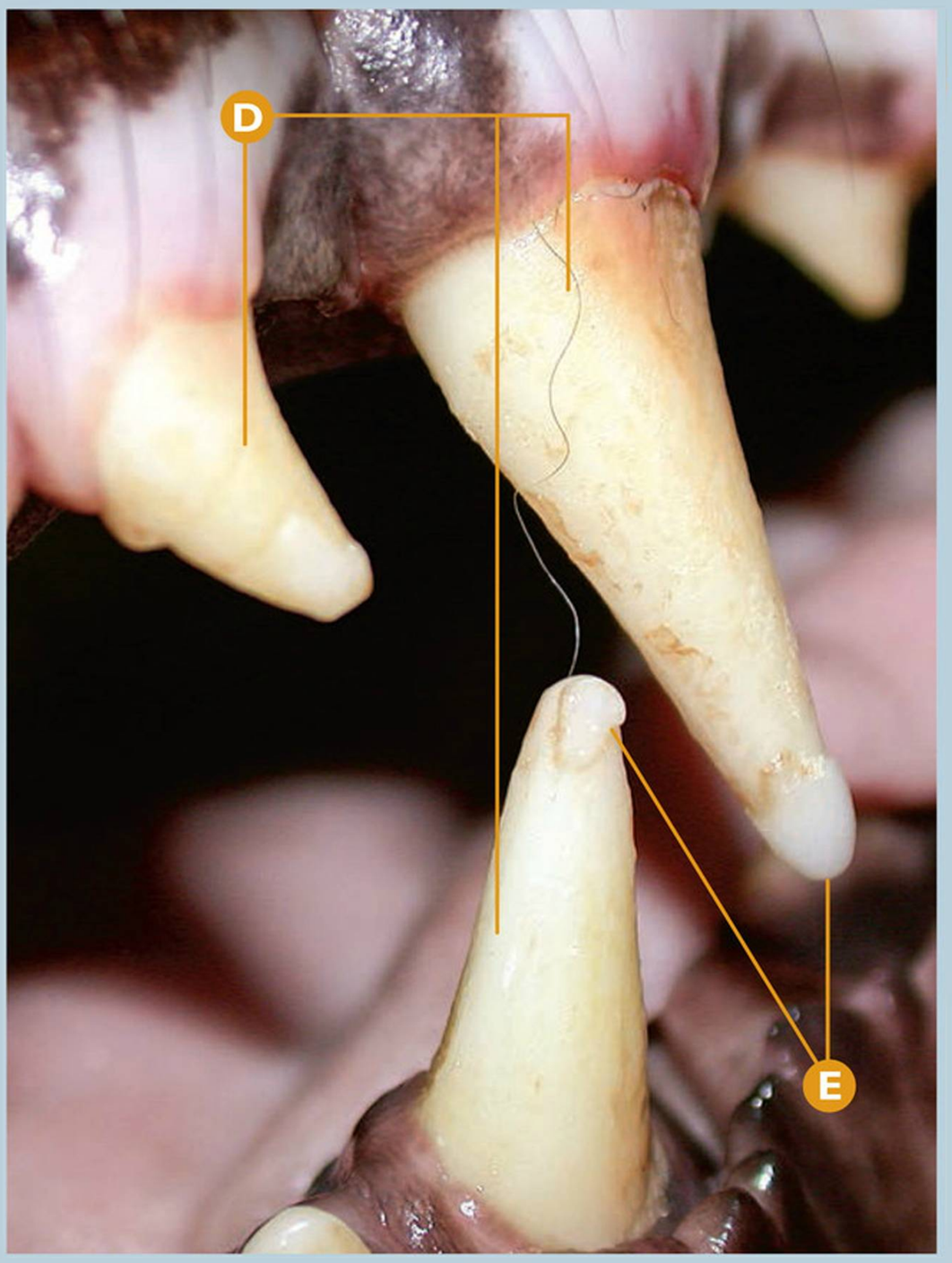

Alteración en el desarrollo y erupción dental
Hipoplasia-Hipomineralizacion de esmalte

Hipoplasia de esmalte casi completa de I3maxD (103), CmaxD (104), CmandD (404); I3maxI (203), CmaxI (204), CmandI (304).

- A De derecha a izquierda: I3maxD (103), CmandD (404) y CmaxD (104).
- B Hipoplasia de esmalte casi completa con un foco de esmalte en CmandD (404) y CmaxD (104).
- C Dentina dañada (estrías) en CmandD (404), con índice 2 de placa bacteriana e índice 1 de cálculo dental.
- D De derecha a izquierda: CmaxI (204), CmandI (304) y I3maxI (203).
- E Foco de esmalte en CmaxI (204) y CmandI (304).

Puntos clave del diagnóstico/tratamiento

Esta hipoplasia del esmalte casi completa por alteración de los ameloblastos durante la amelogénesis se ha producido en numerosos dientes. Una de las consecuencias, es la exposición casi completa de la dentina del diente con menor resistencia al trauma externo y mayor rugosidad que el esmalte, lo que conlleva una mayor acumulación de placa bacteriana y cálculo dental.

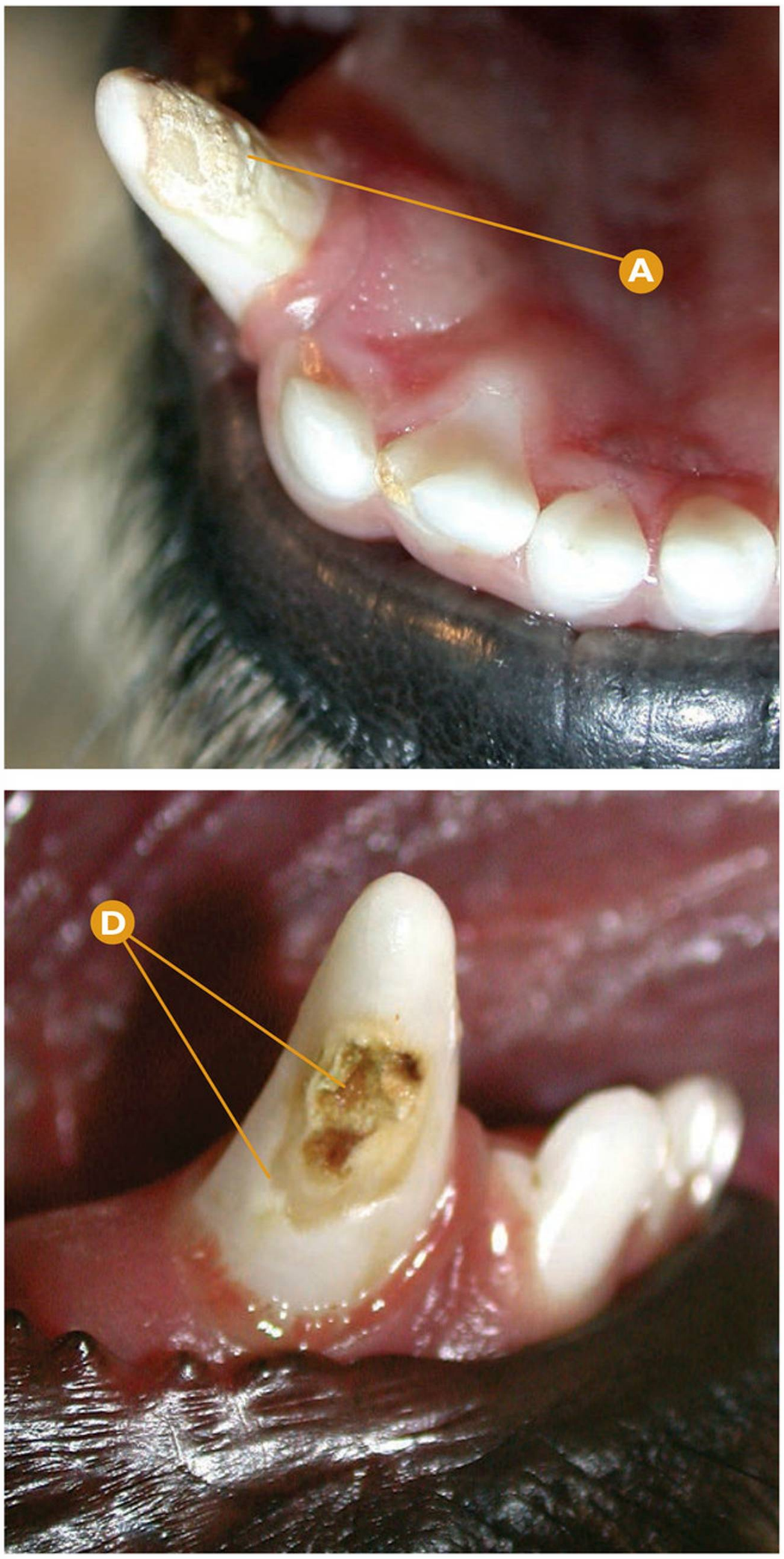

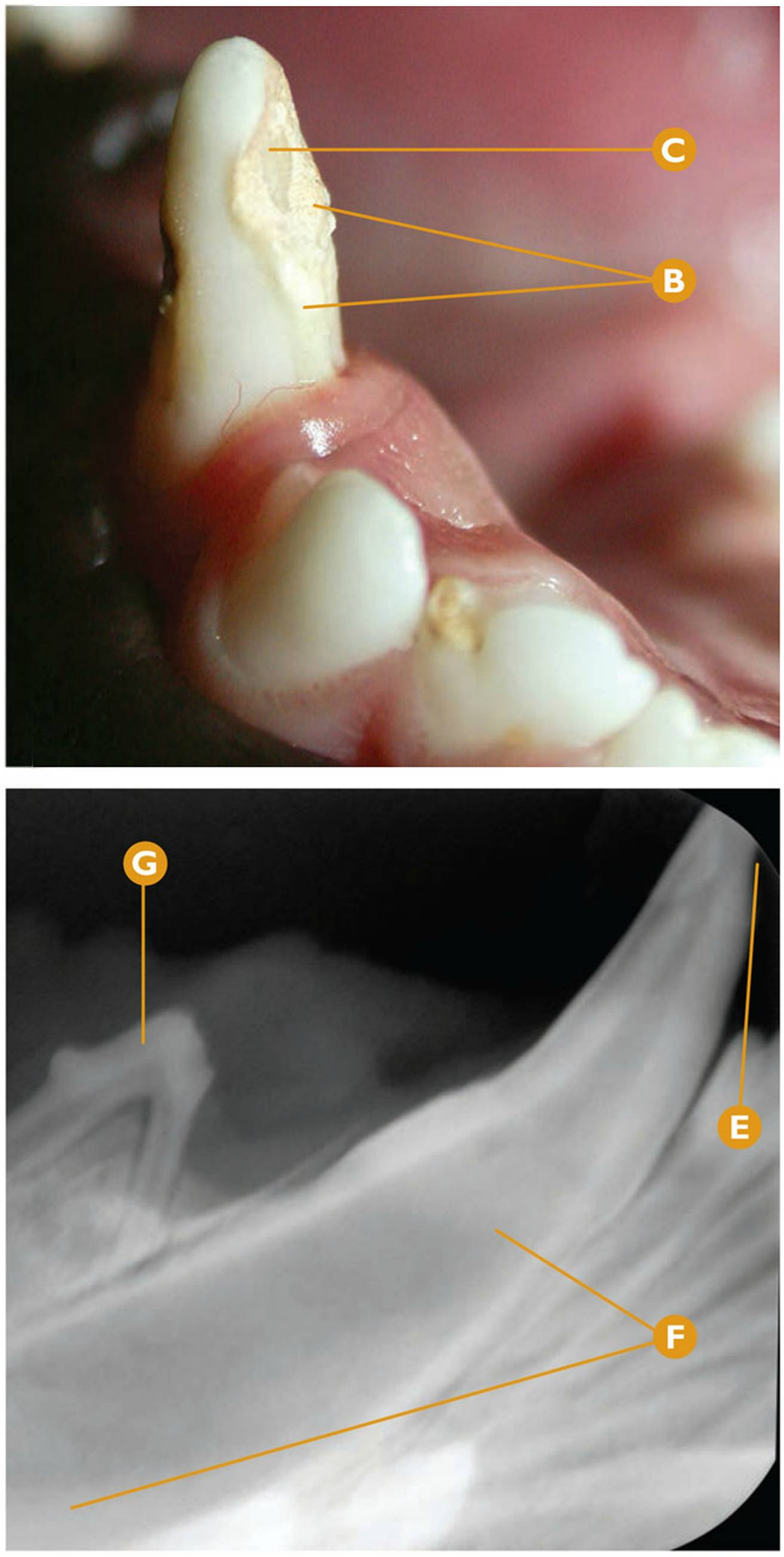

Alteración en el desarrollo y erupción dental | **Hipoplasia-Hipomineralizacion de esmalte**

Hipoplasia de esmalte en el CmandD (404).

- **A** Hipoplasia del esmalte en el tercio coronal y medio del área lingual de la corona del CmandD (404).
- **B** Alteración del esmalte en CmandD (404).
- **C** Dentina expuesta.
- **D** Hipoplasia de esmalte y defecto de dentina en el tercio medio del área vestibular de la corona del CmandD (404).
- **E** Rx dental: signos radiológicos compatibles con alteración de esmalte en CmandD (404).
- **F** Rx dental: signos radiológicos compatibles con cavidad pulpar ancha y ápice no cerrado.
- **G** Rx dental: signos radiológicos compatibles con P2mandD deciduo (806).

Puntos clave del diagnóstico/tratamiento

La alteración de los ameloblastos durante la formación del esmalte provoca alteraciones en el desarrollo normal de éste último. El control radiológico dental está indicado tras el tratamiento conservador adecuado, realizando un seguimiento con posterioridad para comprobar que la evolución de la formación de la dentina secundaria se corrige haciendo la cavidad pulpar más estrecha y cerrando el ápice dental.

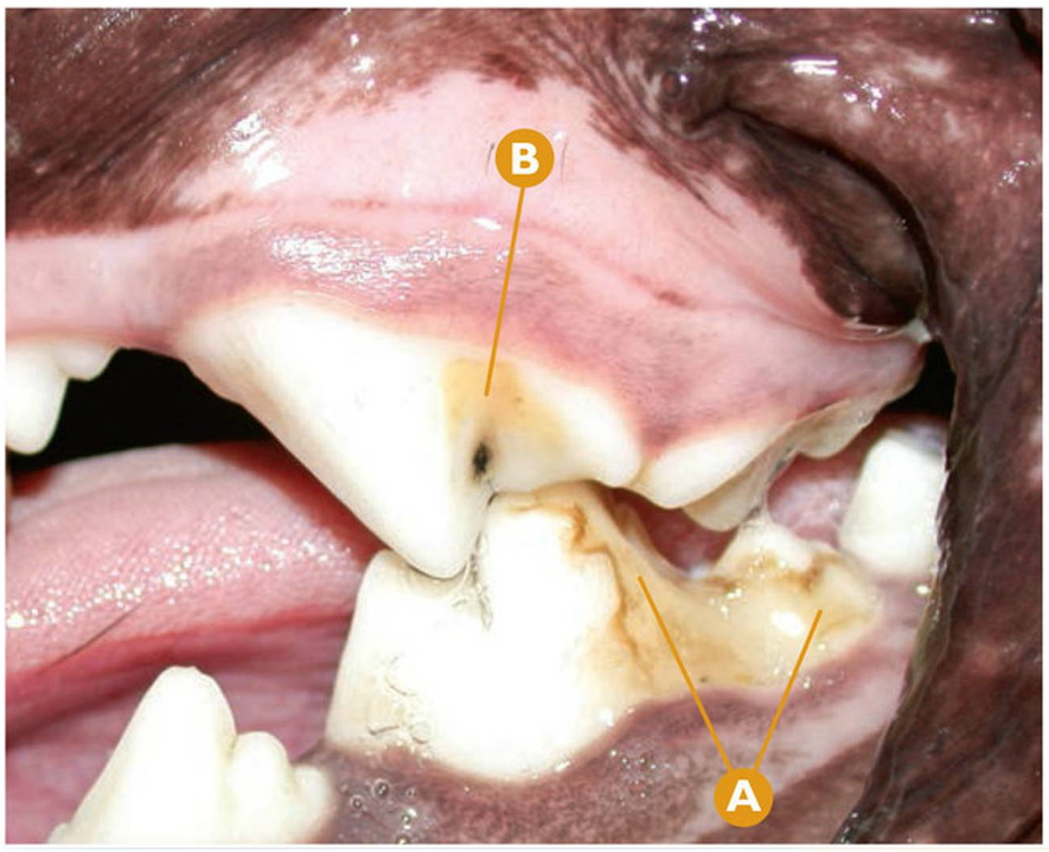

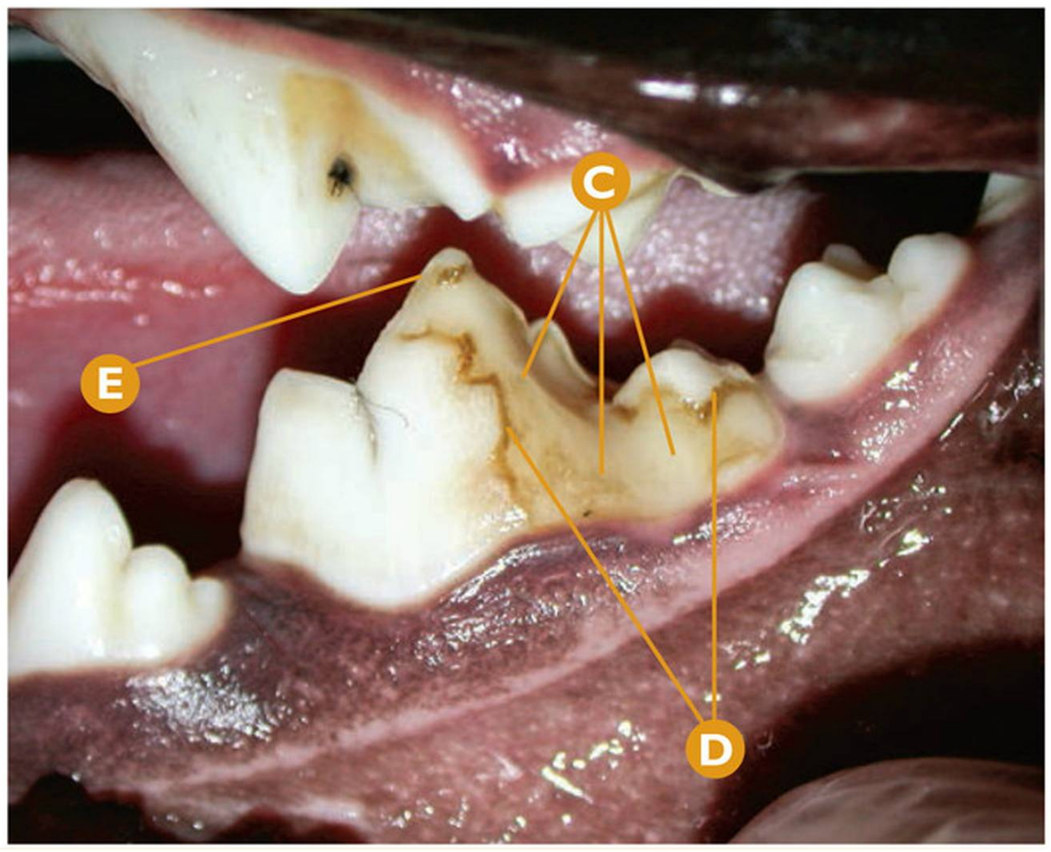

Alteración en el desarrollo y erupción dental | **Hipoplasia-Hipomineralizacion de esmalte**

Hipoplasia de esmalte en el M1mandI (309).

- A Hipoplasia de esmalte en el M1mandI (309).
- B Índice 1 de cálculo dental en P4maxI (208).
- C Detalle de la superficie vestibular con hipoplasia de esmalte en el M1mandI (309) con ligero depósito de cálculo dental en la superficie de la dentina.
- D Zonas de calcificación insuficiente del esmalte en M1mandI (309).
- E Cúspide debilitada.

Puntos clave del diagnóstico/tratamiento

La hipoplasia del esmalte se puede detectar en dientes aislados, regiones o bien generalizado en todos o casi todos los dientes en diferentes grados. En este caso clínico la detectamos únicamente en un diente y como consecuencia de la debilidad producida en la cúspide del M1mandI (309) se aumenta el riesgo de fractura dental en ese área.

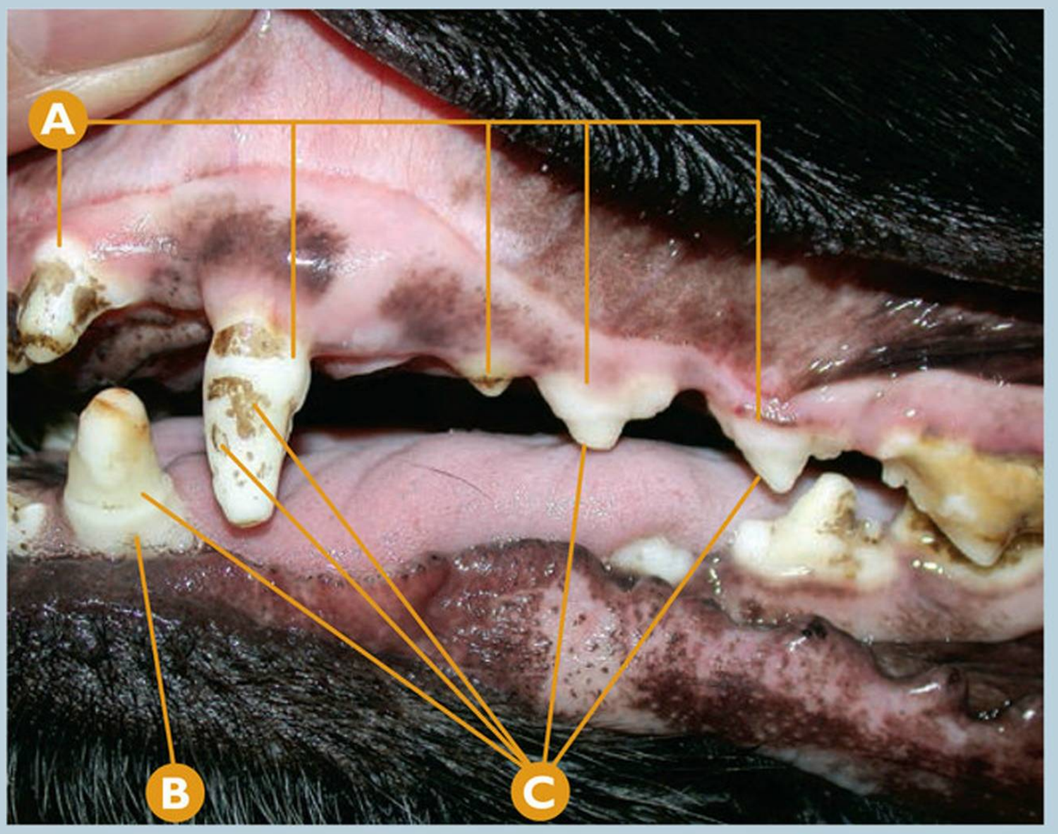

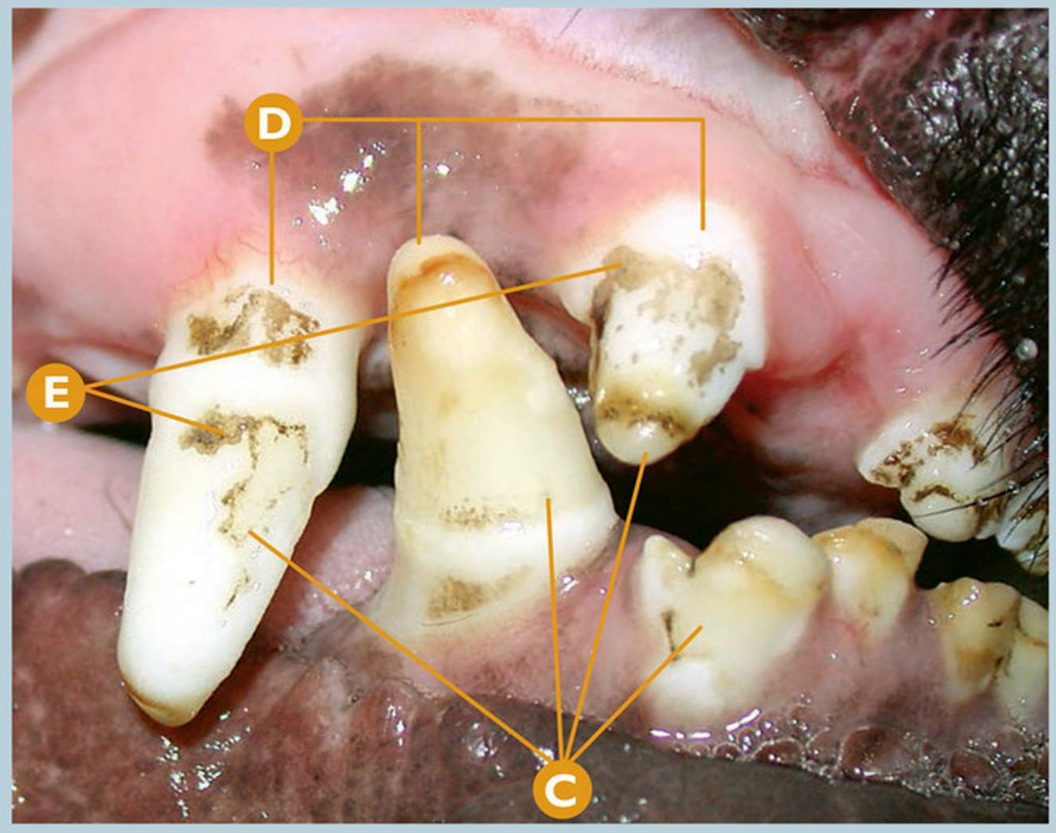

Alteración en el desarrollo y erupción dental | **Hipoplasia-Hipomineralizacion de esmalte**

Hipoplasia de esmalte generalizada.

- A De derecha a izquierda: P3maxI (207), P2maxI (206), P1maxI (205), CmaxI (204) y I3maxI (203).
- B CmandI (304).
- C Hipoplasia de esmalte generalizada en todos los dientes, en diferentes grados.
- D De derecha a izquierda: I3maxD (103), CmandD (404), CmaxD (104).
- E Detalle de depósito de cálculo dental sobre la dentina expuesta.

Puntos clave del diagnóstico/tratamiento

La hipoplasia del esmalte, en ocasiones provocada por alteraciones sistémicas importantes durante el desarrollo del cachorro, puede provocar alteraciones generalizadas de los ameloblastos, provocando hipoplasia de esmalte en todos o casi todos los dientes.

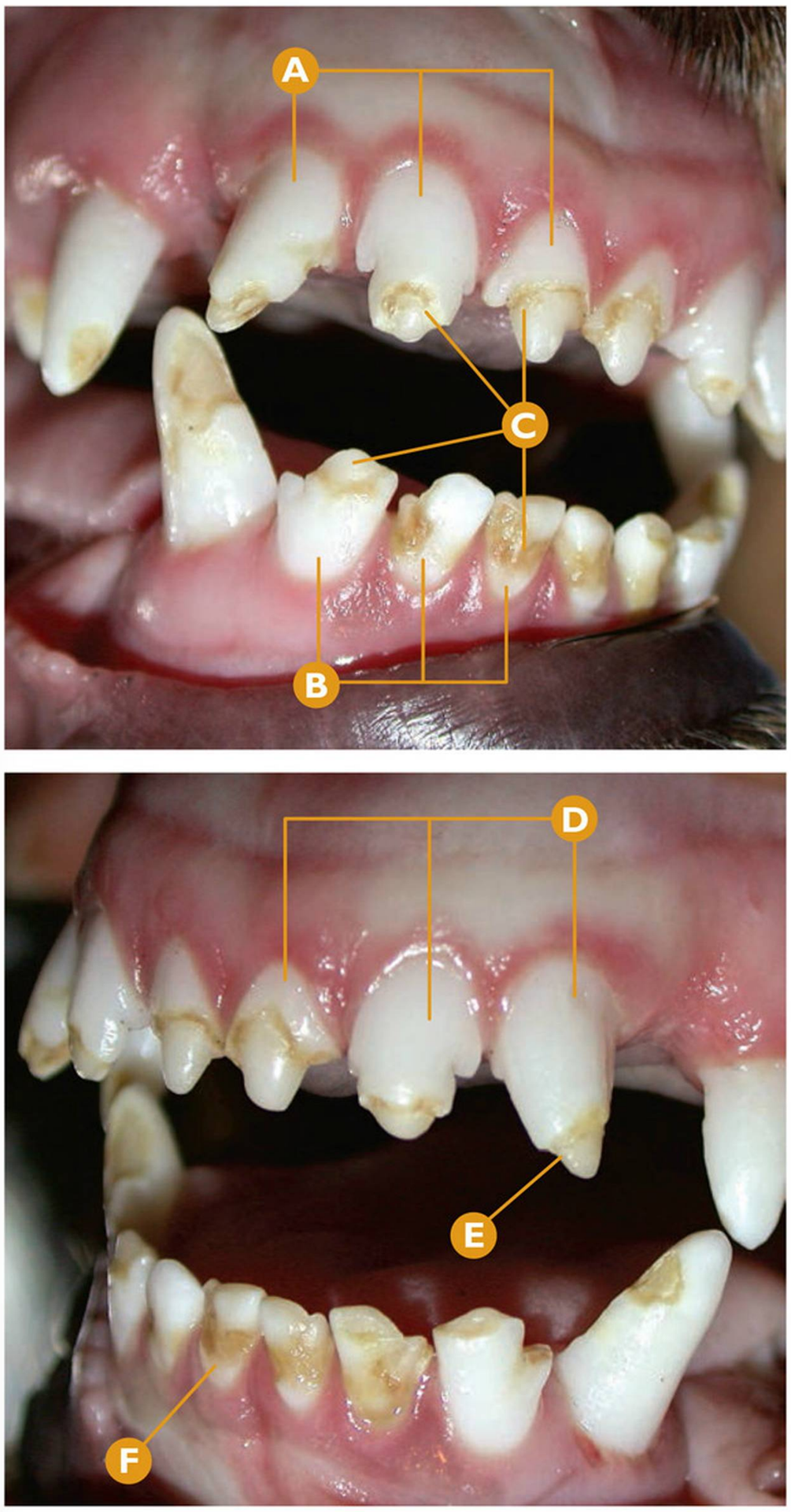

Alteración en el desarrollo y erupción dental

Hipoplasia-Hipomineralizacion de esmalte

Hipoplasia de esmalte generalizada, zona incisal.

- **A** De derecha a izquierda: I1maxD (101), I2maxD (102), I3maxD (103).
- **B** De derecha a izquierda: I1mandD (401), I2mandD (402), I3mandD (403).
- **C** Hipoplasia de esmalte y falta de calcificación de esmalte generalizada en todos los dientes, y en diferentes grados.
- **D** De derecha a izquierda: I3maxI (203), I2maxI (202), I1maxI (201).
- **E** Detalle de hipoplasia de esmalte.
- **F** Detalle de falta de calcificación de esmalte.

Puntos clave del diagnóstico/tratamiento

Este es otro caso típico de hipoplasia de esmalte generalizado en la zona incisal. Podemos observar también los diferentes grados de hipoplasia y falta de calcificación en cada uno de los incisivos superiores e inferiores, por alteración de los ameloblastos.

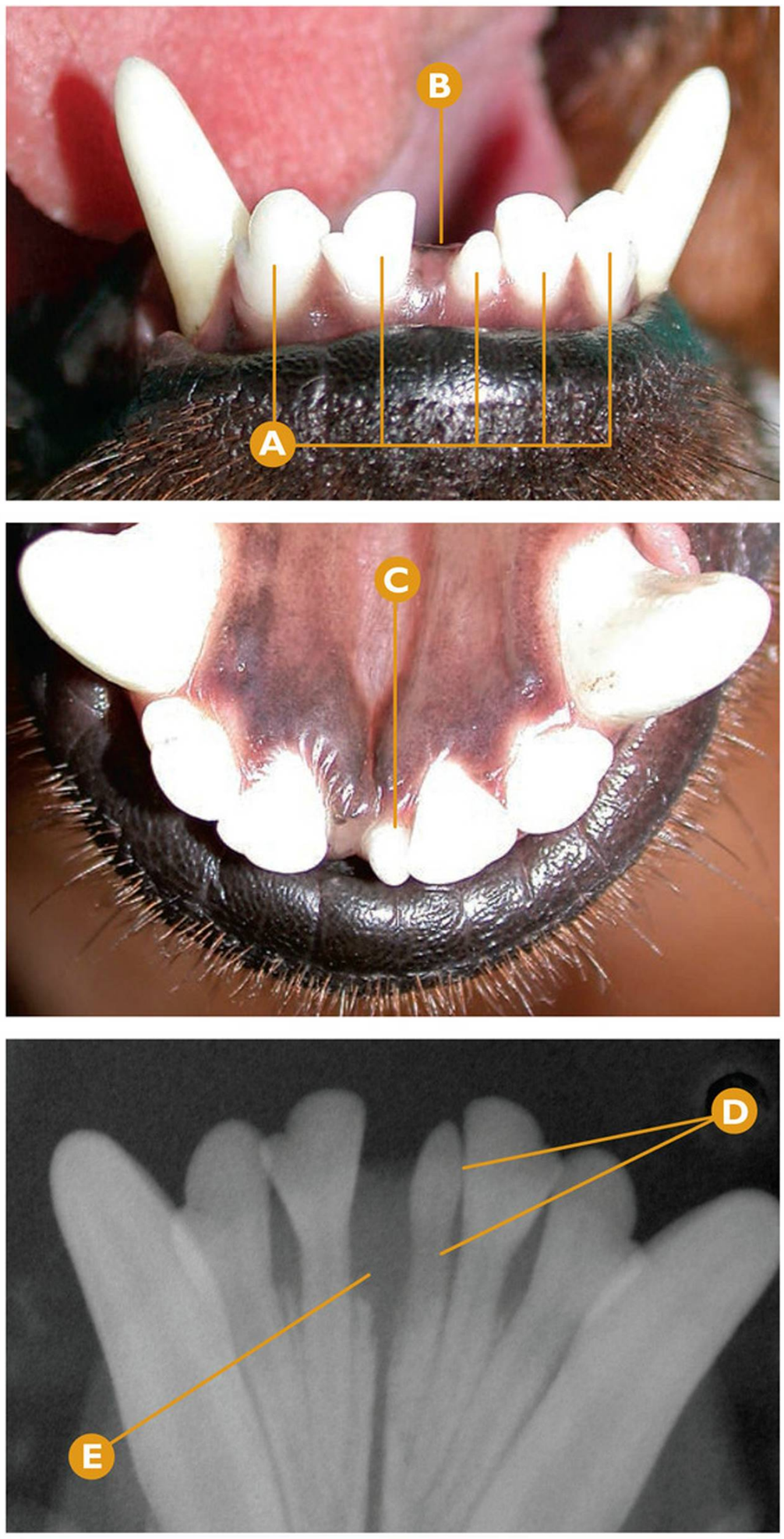

Alteración en el desarrollo y erupción dental

Microdoncia

Microdoncia en I1mandI (301).

- **A** De derecha a izquierda: I3mandI (303), I2mandI (302), microdoncia de I1mandI (301), I2mandD (402), I3mandD (403), vista rostral.
- **B** Ausencia de I1mandD (401).
- **C** Detalle de la microdoncia de I1mandI (301).
- **D** Rx dental: signos radiológicos compatibles con microdoncia de I1mandI (301).
- **E** Rx dental: signos radiológicos compatibles con agenesia de I1mandD (401).

Puntos clave del diagnóstico/tratamiento

La microdoncia es la alteración del tamaño de un diente (menor tamaño). Generalmente, en estos casos, se producen también cambios en la forma del diente. En la mayoría de las ocasiones, no tiene importancia clínica.

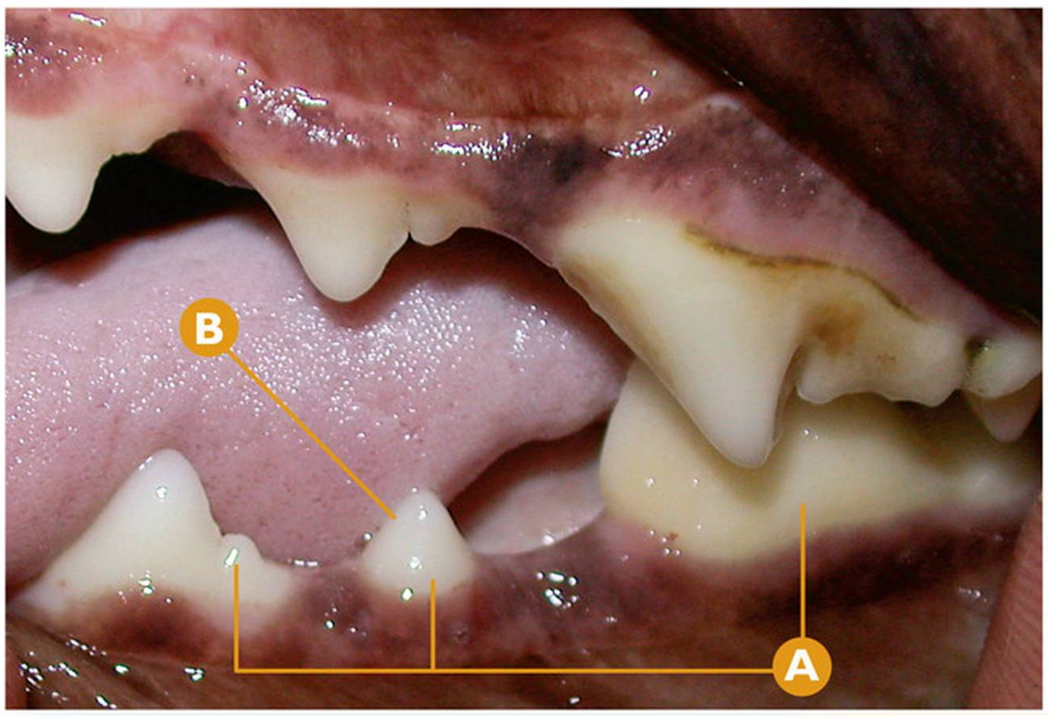

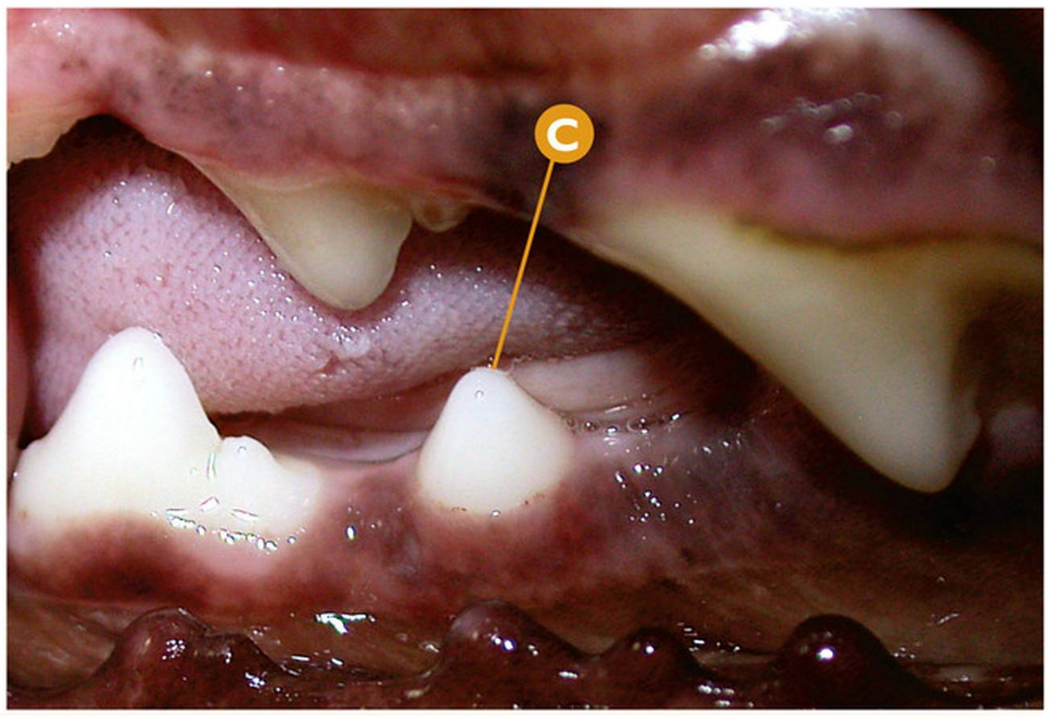

Alteración en el desarrollo y erupción dental | **Microdoncia**

Microdoncia en P4mandl (308).

A De derecha a izquierda: M1mandl (309), P4mandl (308), P3mandl (307).

B Microdoncia de P4mandl (308).

C Detalle de la microdoncia de P4mandl (308); vista vestibular.

Puntos clave del diagnóstico/tratamiento

La microdoncia (menor tamaño de un diente) en este caso clínico también provoca la alteración en la forma del diente. Aunque en la mayoría de las ocasiones no produce ningún tipo de patología dental, está indicado el estudio radiológico dental.

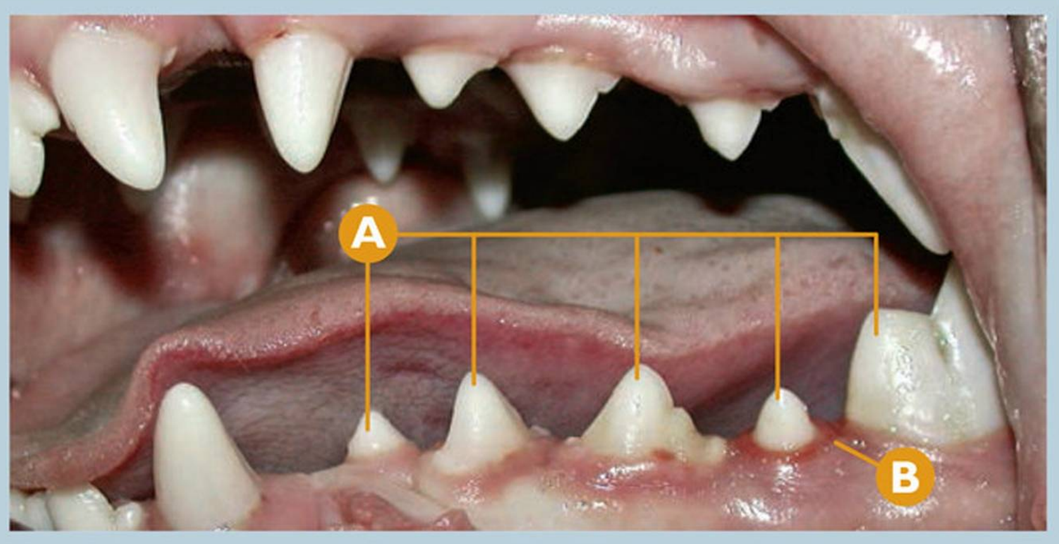

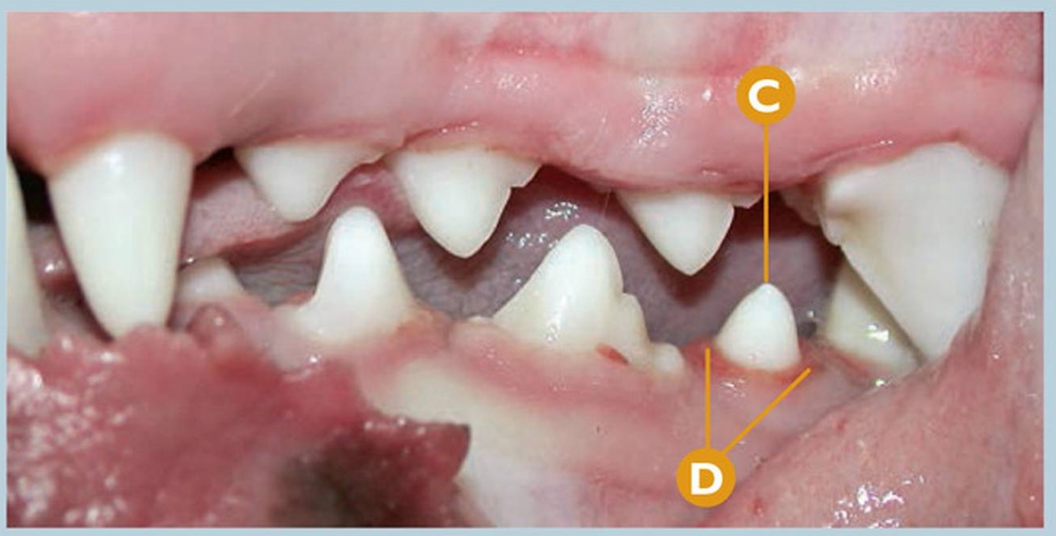

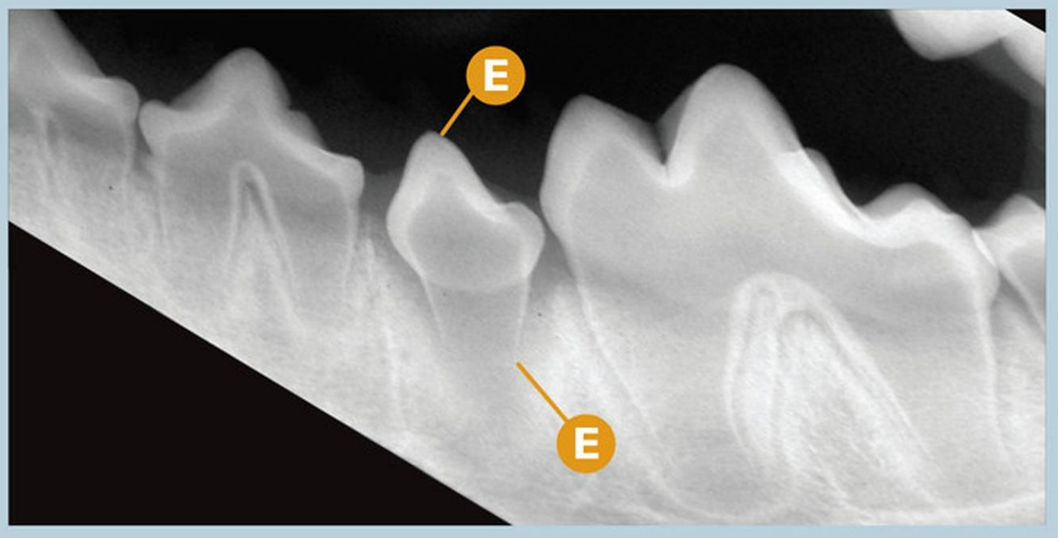

Alteración en el desarrollo y erupción dental | **Microdoncia**

Microdoncia en P4mandl (308).

A De derecha a izquierda: M1mandl (309), P4mandl (308) con microdoncia, P3mandl (307), P2mandl (306) y P1mandl (305).

B Microdoncia de P4mandl (308).

C Detalle de la microdoncia de P4mandl (308); vista vestibular.

D Índice 2 gingival en P4mandl (308).

E Rx dental: signos radiológicos compatibles con microdoncia de P4mandl (308), con una única raíz.

Puntos clave del diagnóstico/tratamiento

En este caso clínico, la microdoncia está combinada no sólo con una alteración en la forma del diente, sino también con una variación del número de raíces que le corresponden fisiológicamente. El estudio radiológico dental determina el número y forma radicular, esencial a la hora de planear la extracción dentaria en el caso de que ésta esté indicada y para valorar cada caso clínico en particular.

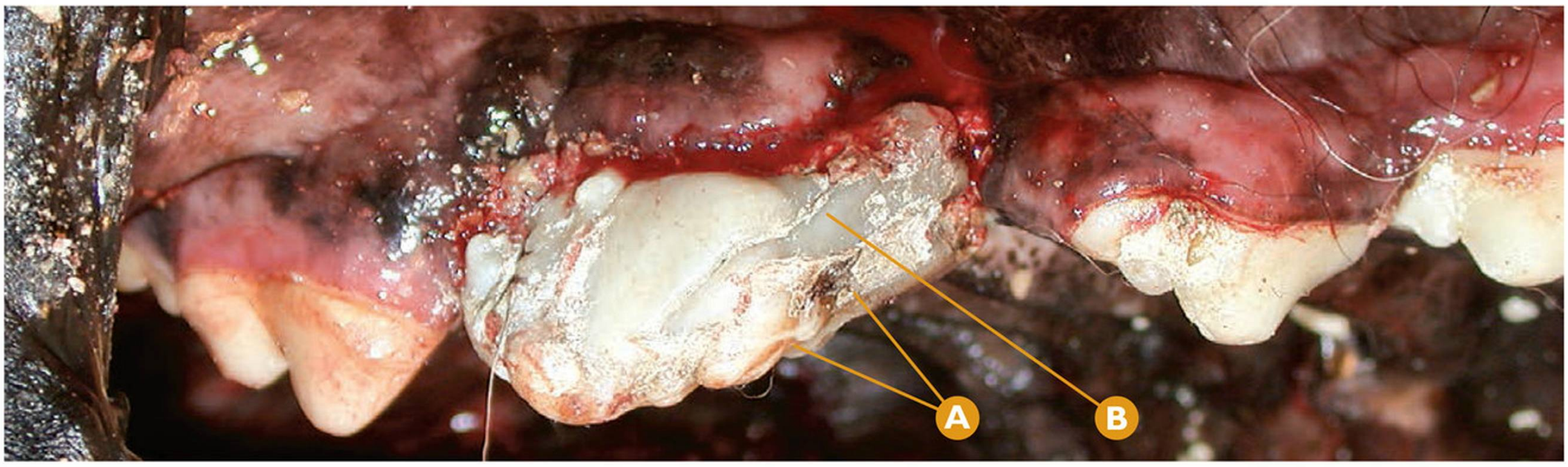

Alteración en el desarrollo y erupción dental | **Odontodisplasia**

Sospecha de odontodisplasia en el P4maxD (108).

A Alteración en forma y grosor del esmalte y la dentina.

B Decoloración por la sospecha de odontodisplasia.

Puntos clave del diagnóstico/tratamiento

La odontodisplasia regional es una alteración estructural que se produce durante el desarrollo dental, provocando que uno o varios dientes en la misma área tengan una morfología anómala, así como una alteración en la mineralización, por defecto, de esmalte y dentina. Está indicado realizar una radiografía dental para valorar el grado de afectación. La confirmación histopatológica de la patología debe realizarse, siendo únicamente de interés académico.

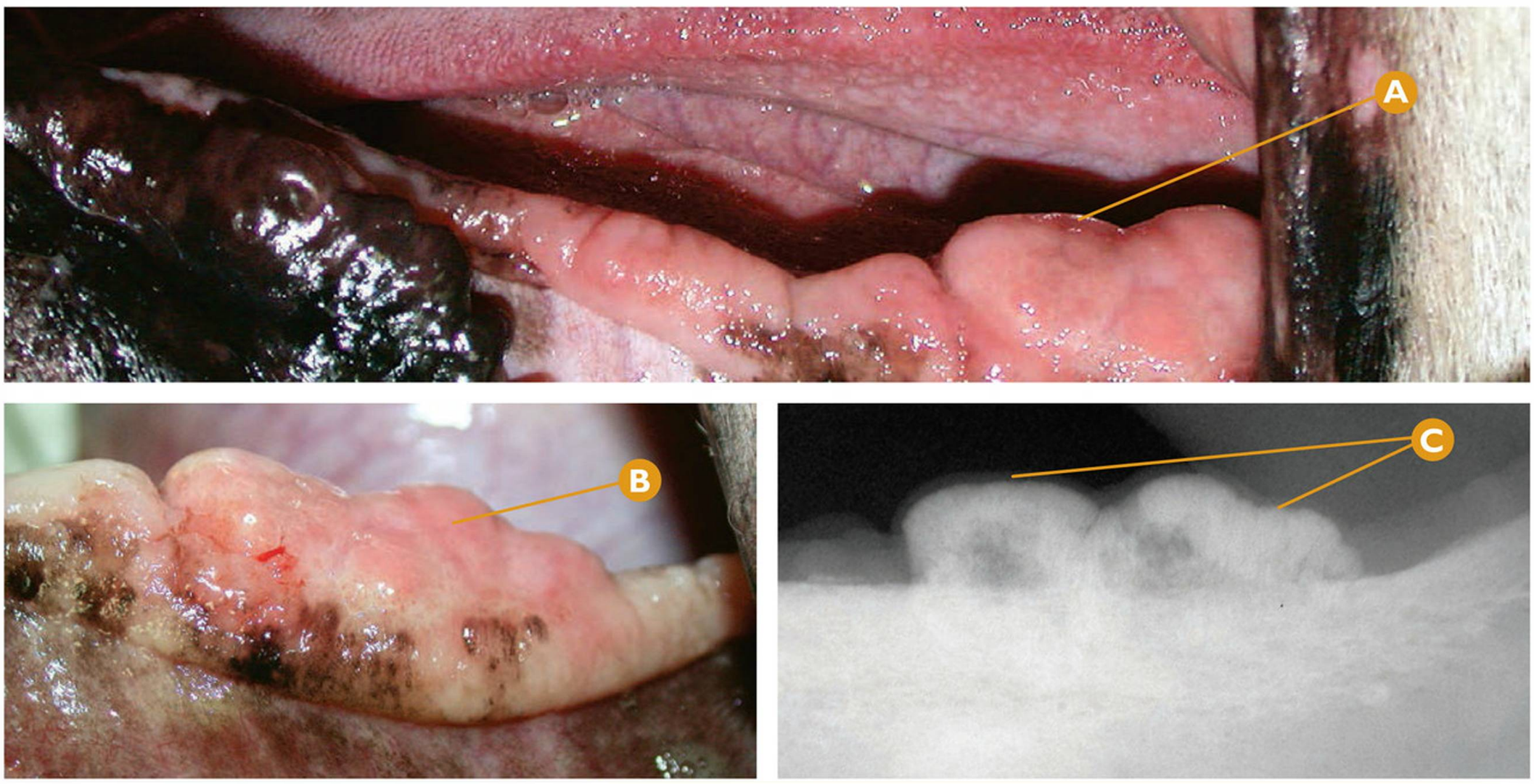

Alteración en el desarrollo y erupción dental | **Odontodisplasia**

Odontodisplasia severa en el área del M1mandI (309) en un caso de oligodoncia.

A Ausencia de dientes en la región del M1mandI (309) en un caso de oligodoncia.

B Detalle de tejido hiperplásico en la región del M1mandI (309) con ausencia de todos los dientes en esa región.

C Rx dental: signos radiológicos compatibles con odontodisplasia de diente/s en la región del M1mandI (309).

Puntos clave del diagnóstico/tratamiento

En este caso clínico detectamos un desarrollo completamente anormal en la región del M1mandI (309), siendo imposible identificar los dientes regionales en la radiografía dental. En el examen oral únicamente observamos un tejido hiperplásico regional.

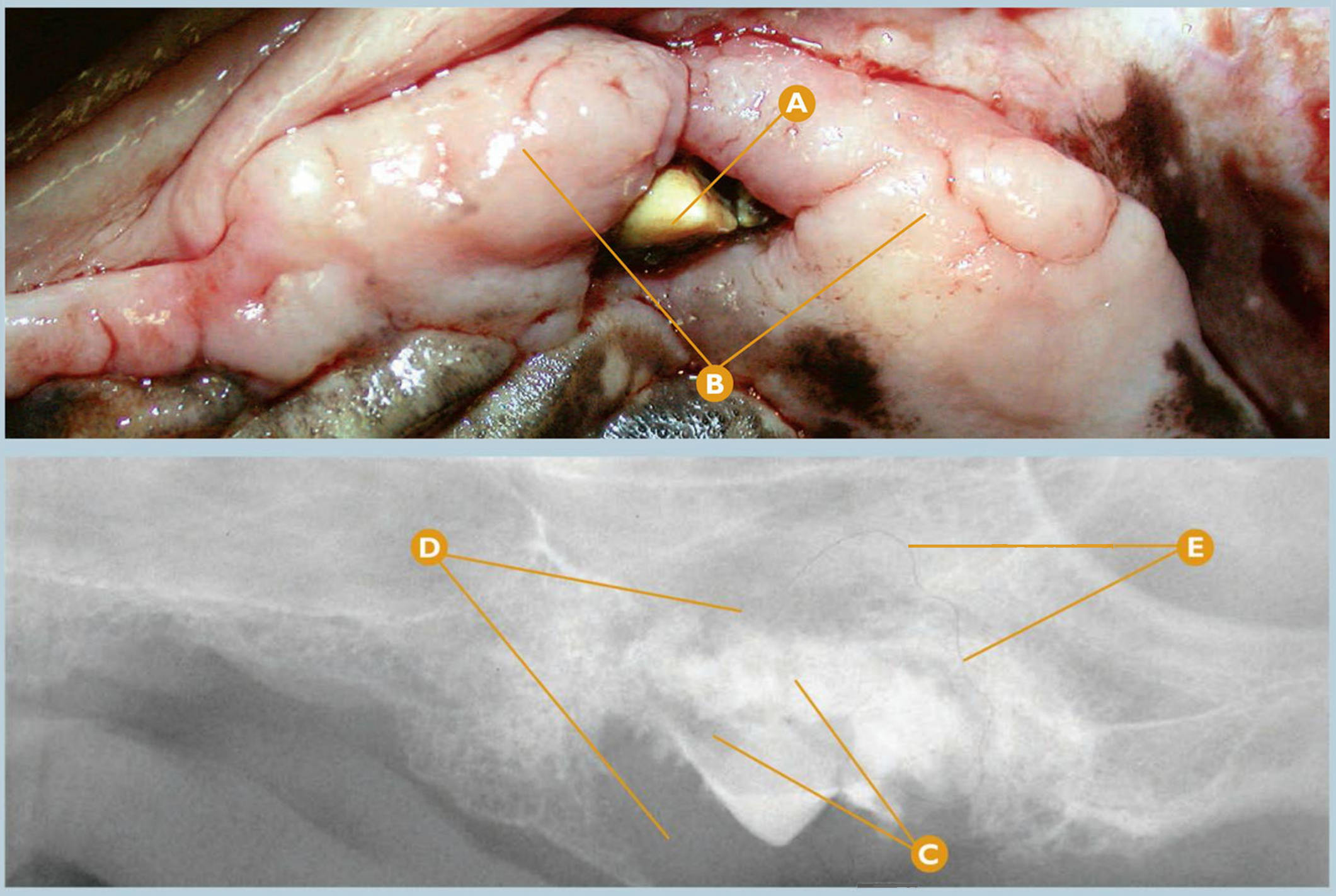

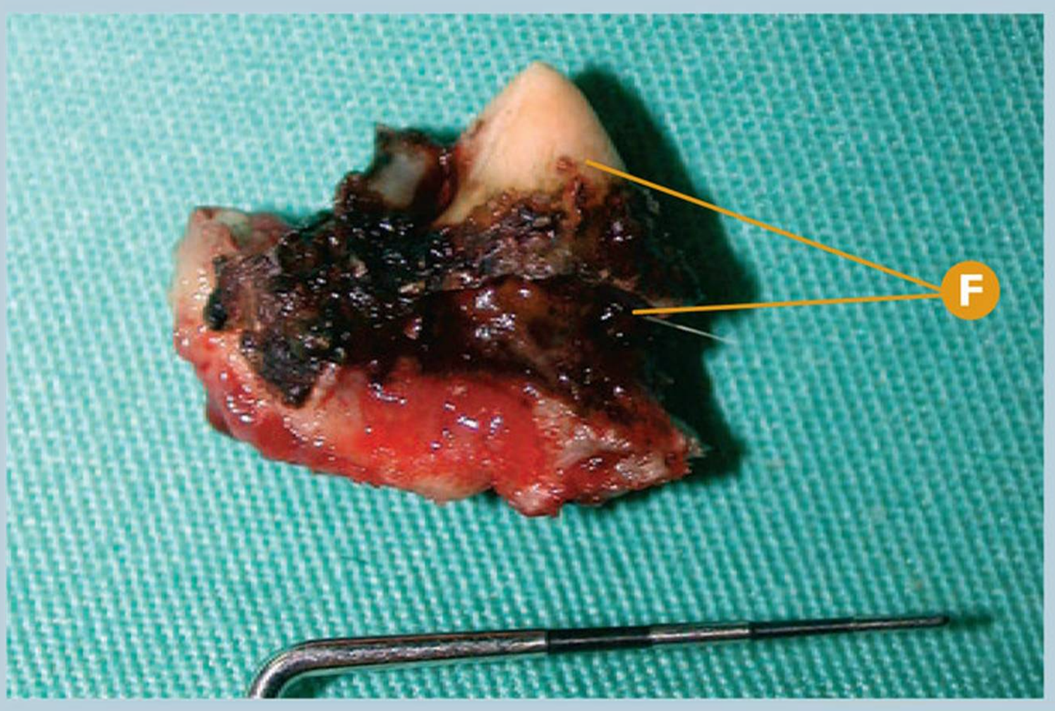



Alteración en el desarrollo y erupción dental | **Odontodisplasia**

Odontodisplasia en el P4maxI (208) en un caso de oligodoncia.

- A Falta de erupción completa del P4maxI (208) en un caso de oligodoncia.
- B Tejido hiperplásico alrededor de P4maxI (208).
- C Rx dental: signos radiológicos compatibles con odontodisplasia del P4maxI (208).
- D Rx dental: signos radiológicos compatibles con osteolisis rodeando al P4maxI (208) con malformación.
- E Rx dental: artefacto.
- F Detalle del P4maxI (208) extraído (vista área vestibular).
- G Detalle del P4maxI (208) extraído (vista área apical).

Puntos clave del diagnóstico/tratamiento

En este caso clínico detectamos una odontodisplasia del P4maxI (208) en la que podemos reconocer una cúspide característica del diente con una malformación estructural del tercio medio y apical de la corona, así como de las raíces. Radiológicamente detectamos signos compatibles con focos de osteolisis. El tratamiento indicado es la extracción dentaria.

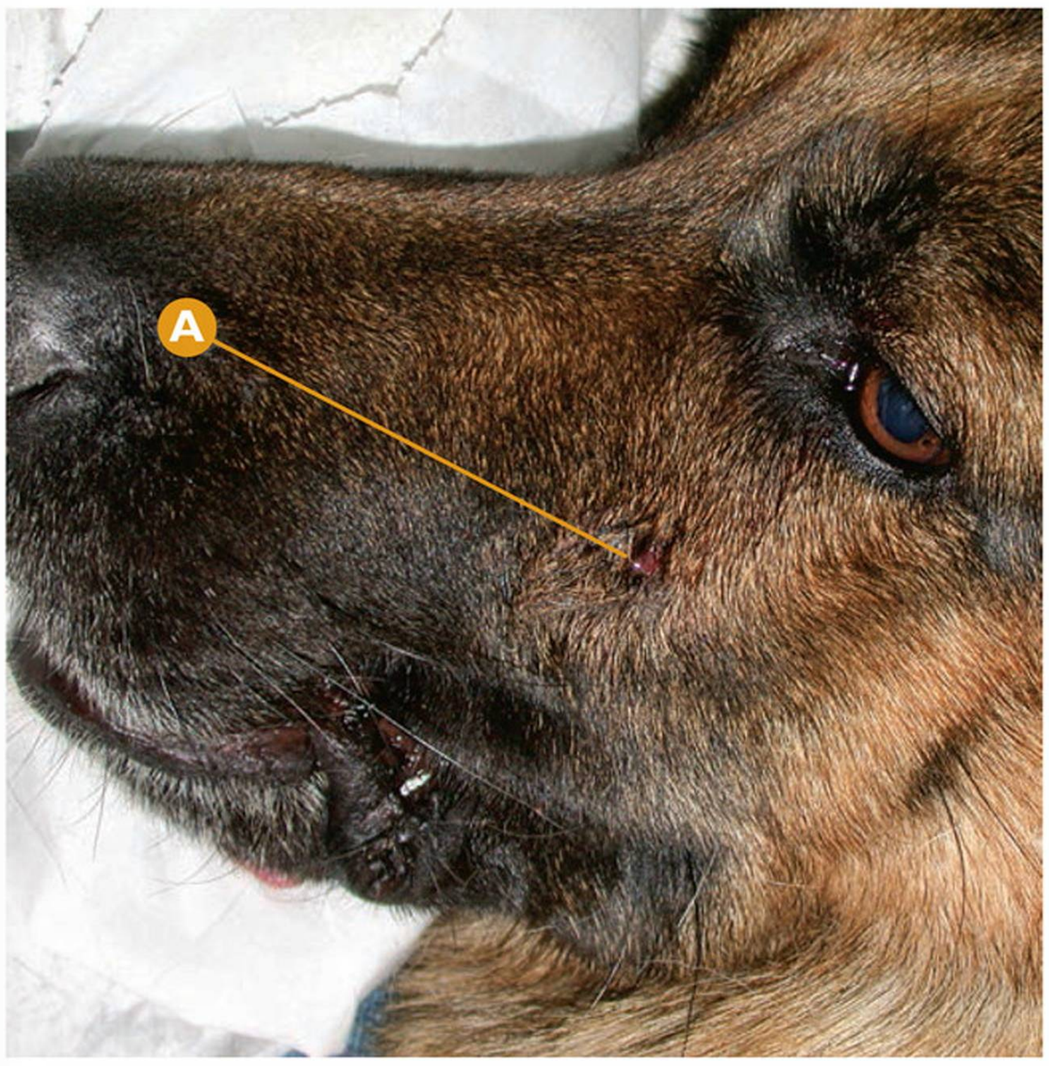

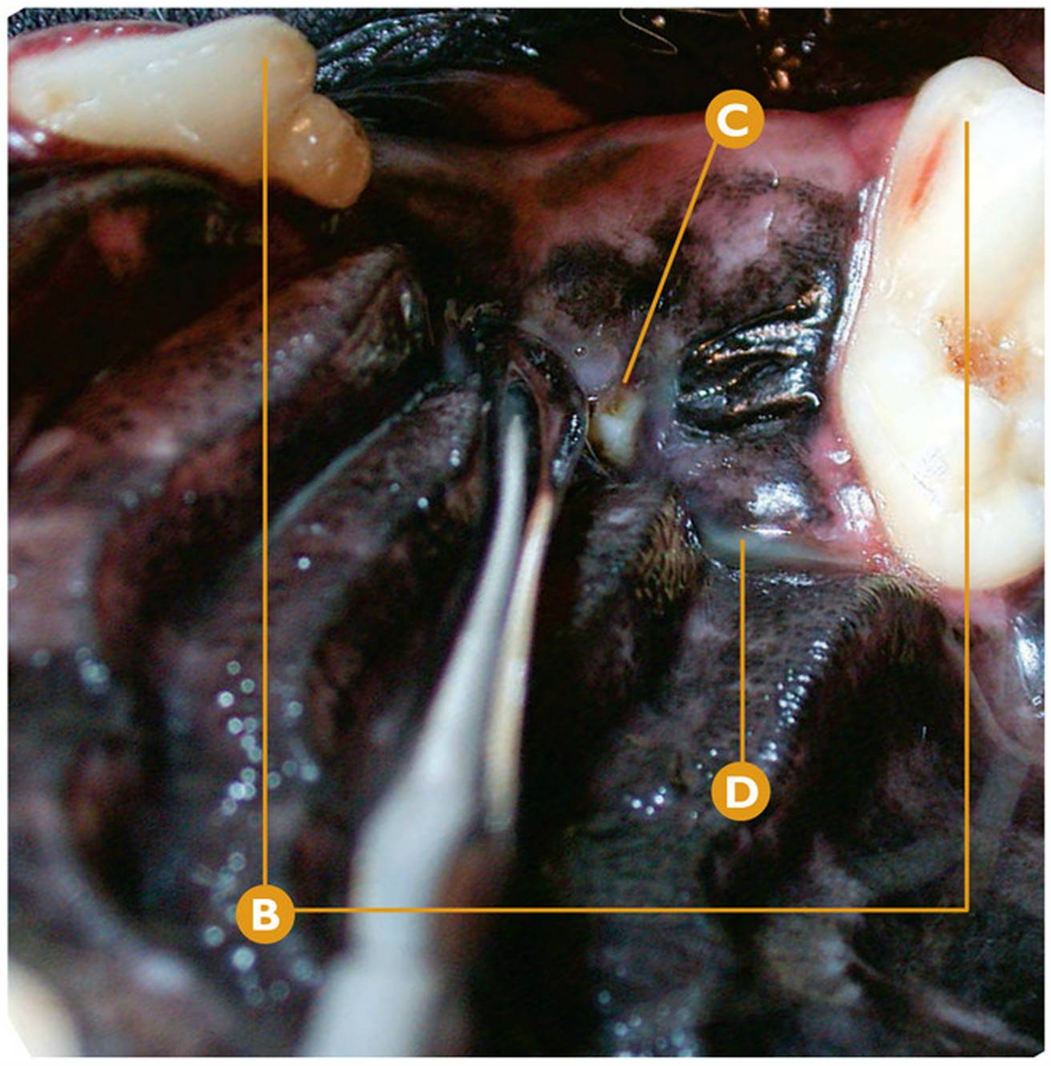

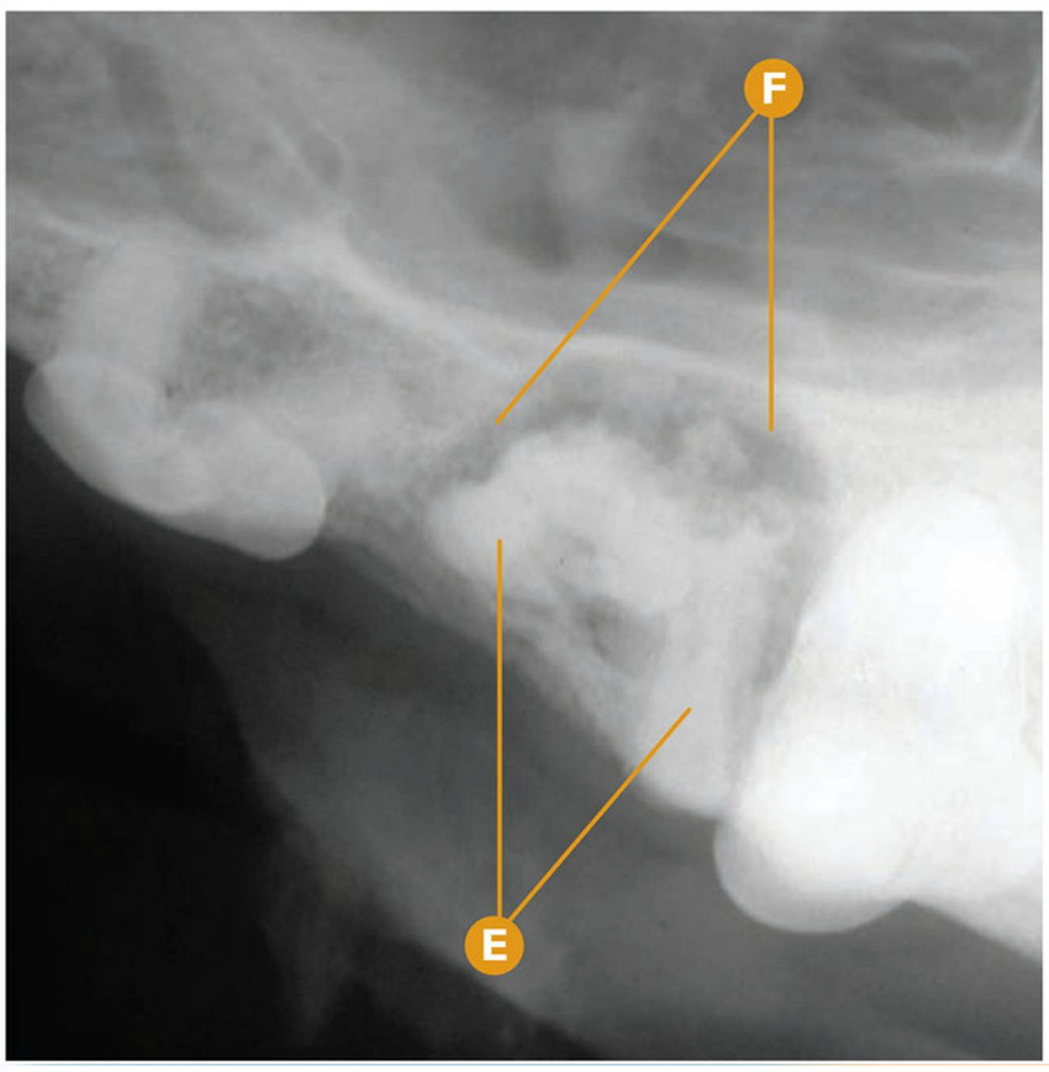

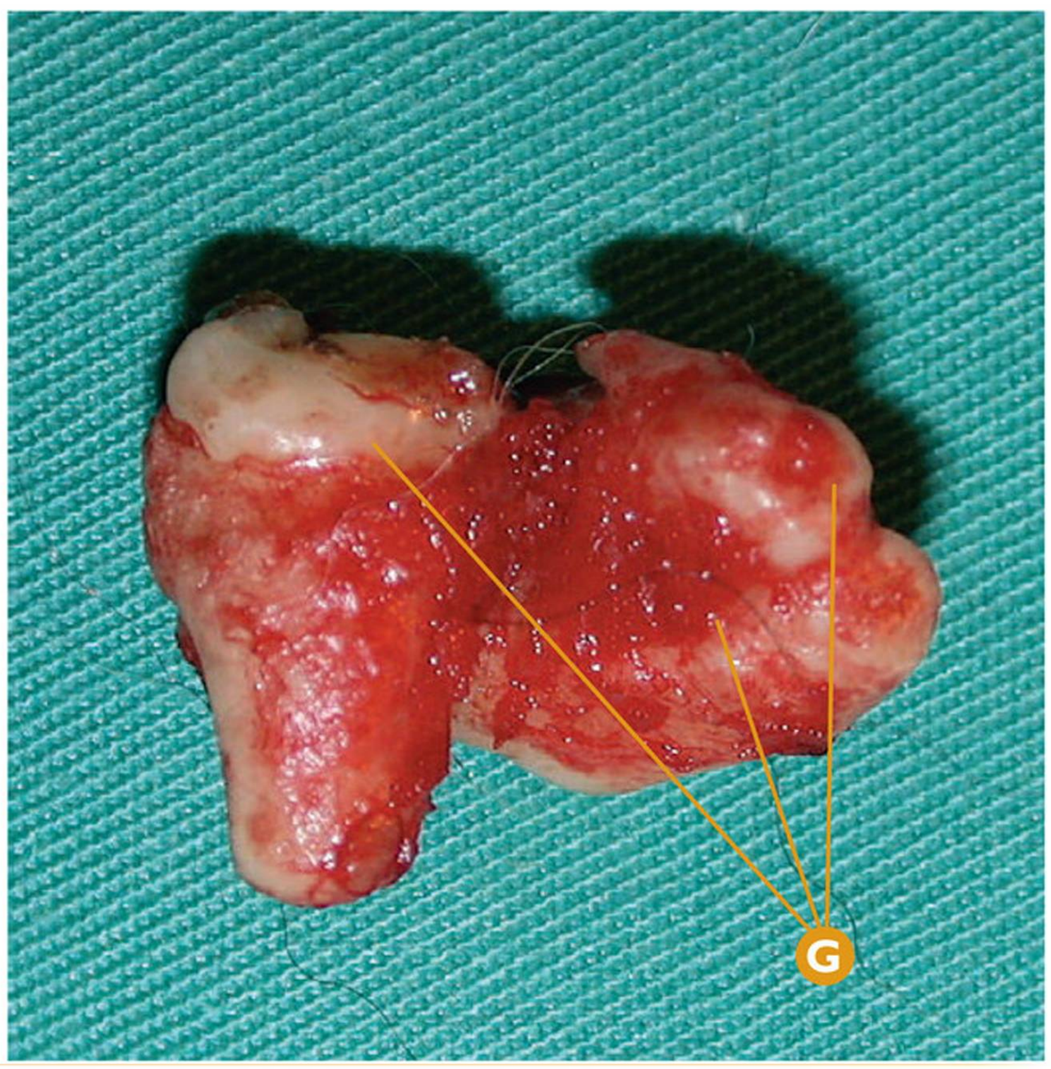

Alteración en el desarrollo y erupción dental — Odontodisplasia

Odontodisplasia en el P4maxI (208).

- **A** Trayecto fistuloso infraorbitario izquierdo.
- **B** De derecha a izquierda: M1maxI (209) y P3maxI (207).
- **C** Ausencia del P4maxI (208), con sospecha de resto radicular en ese área.
- **D** Drenaje seropurulento en la región del P4maxI (208).
- **E** Rx dental: signos radiológicos compatibles con odontodisplasia del P4maxI (208).
- **F** Rx dental: signos radiológicos compatibles con osteolisis alrededor del P4maxI (208) con defecto de formación y desarrollo.
- **G** Detalle del la odontodisplasia del P4maxI (208).

Puntos clave del diagnóstico/tratamiento

Los trayectos fistulosos infraorbitarios, en muy raras ocasiones pueden estar provocados por una odontodisplasia regional. En este caso, detectamos una ausencia dental del P4maxI (208), que tras el estudio radiológico dental, nos hará sospechar de una odontodisplasia en esa diente, confirmada tras la extracción. En este diente, detectamos un defecto o alteración en el desarrollo dental.

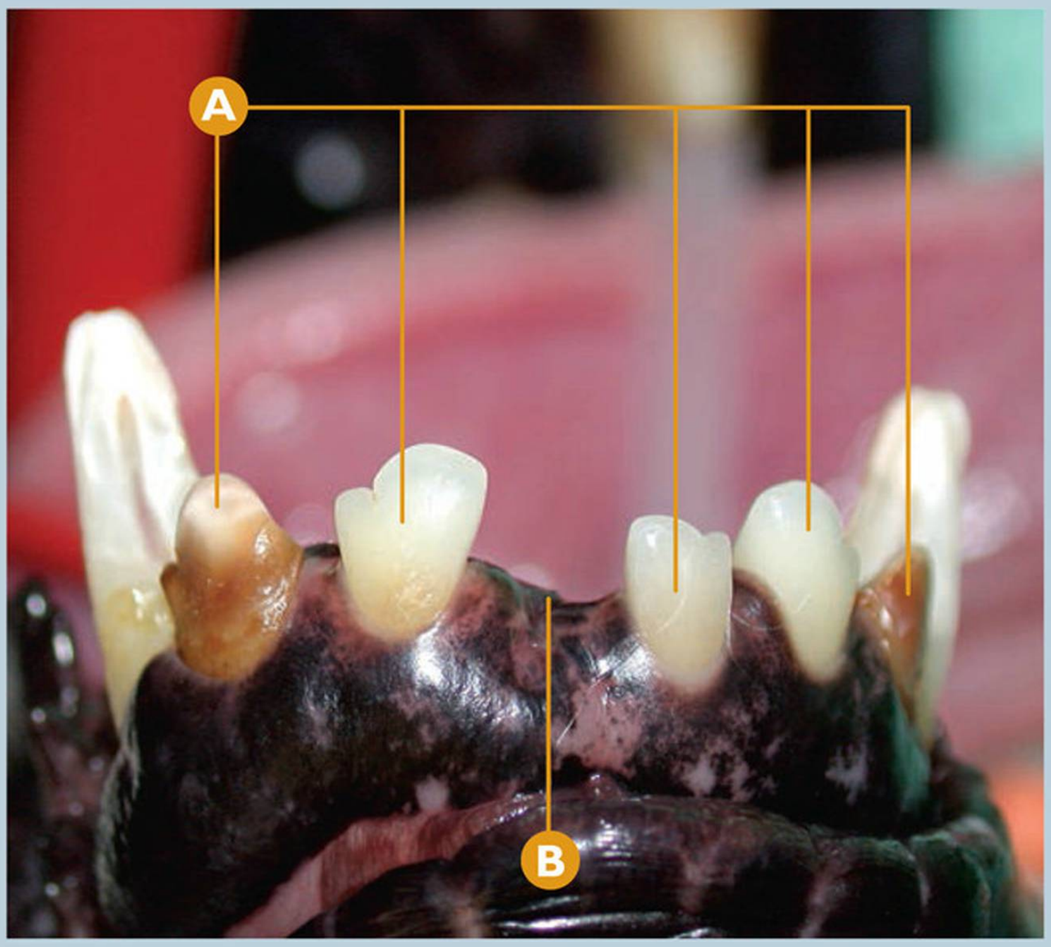

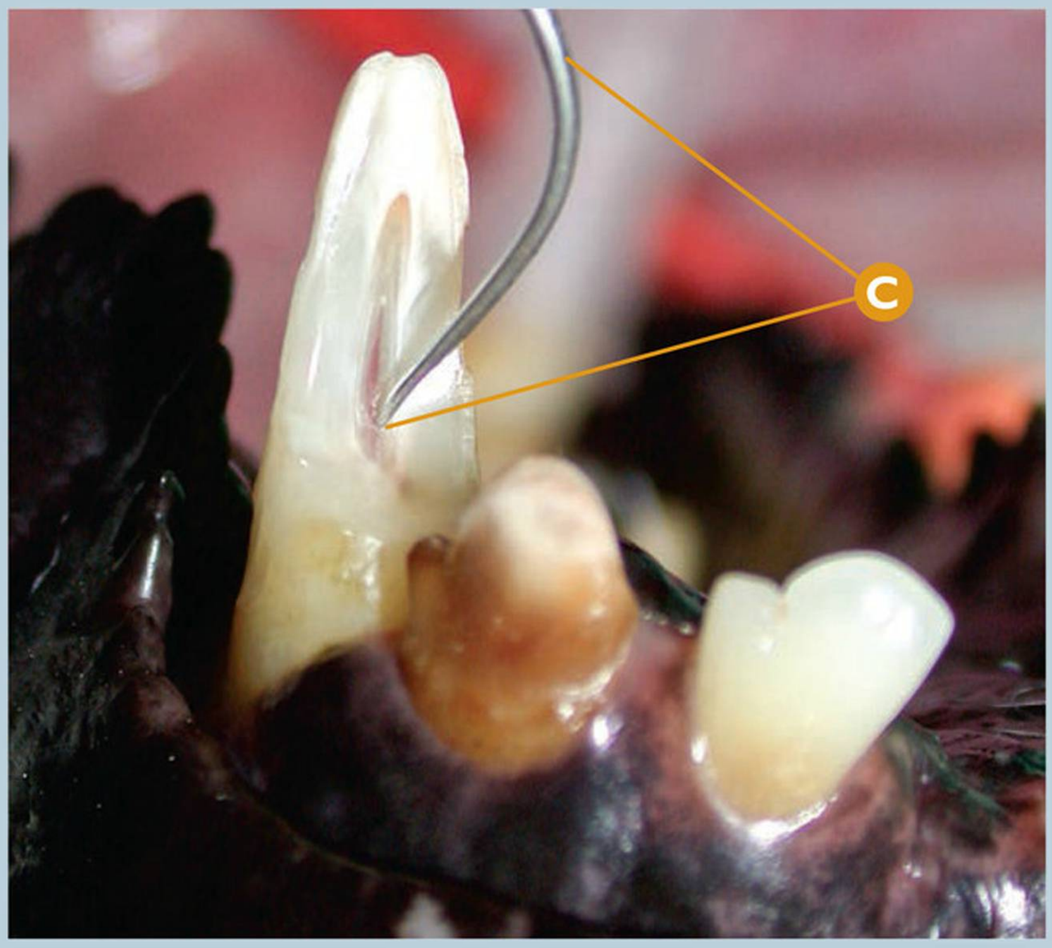

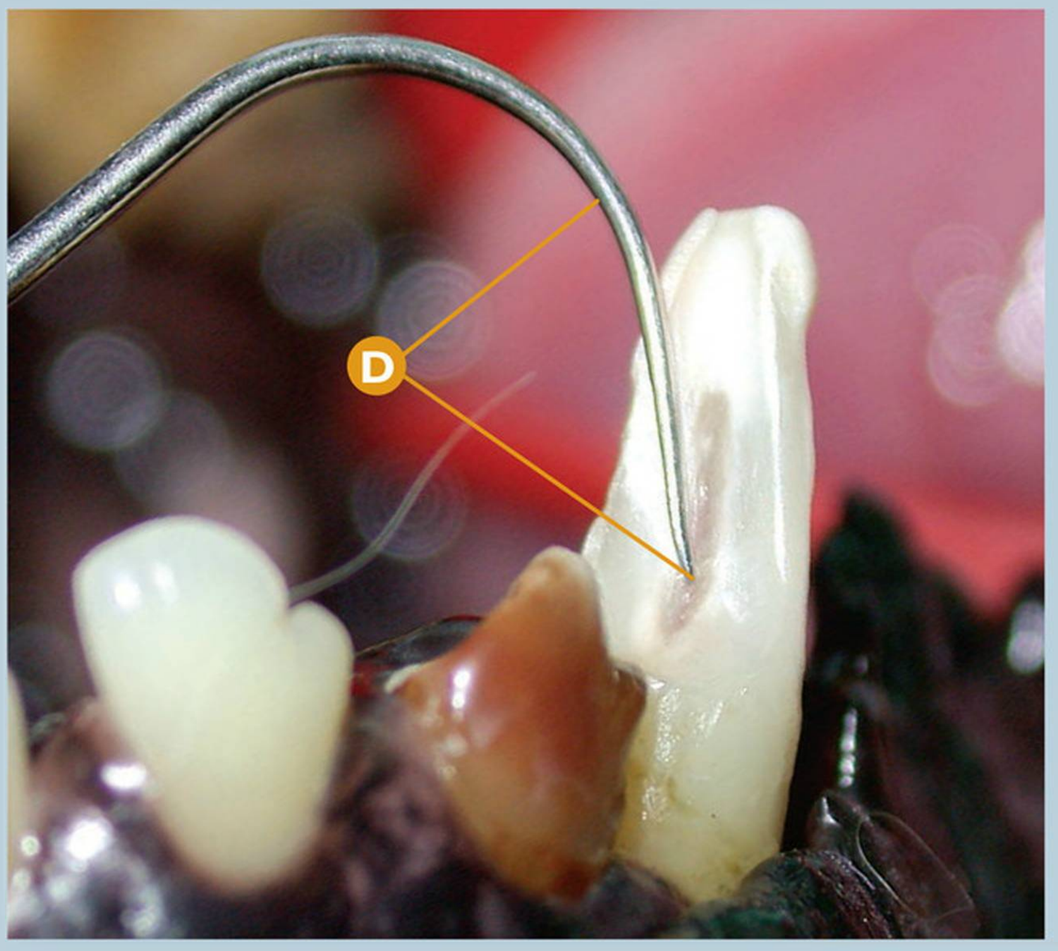

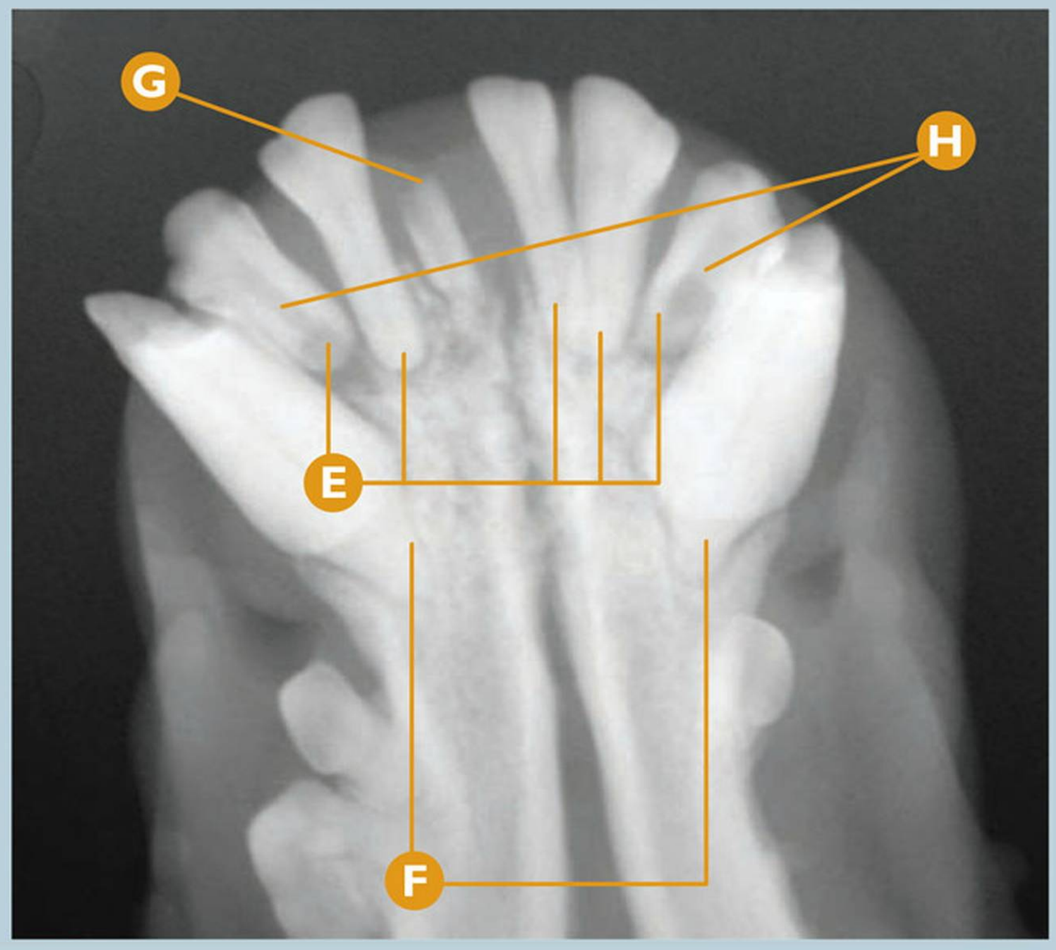

Alteración en el desarrollo y erupción dental | **Odontodisplasia**

Odontodisplasia en diferentes dientes de la región incisal y caninos inferiores.

- **A** De derecha a izquierda: I3mandI (303) decolorado, I2mandI (302), I1mandI (301), I2mandD (402) y I3mandD decolorado (403).
- **B** Ausencia de I1mandD (401).
- **C** Atrición patológica severa en el CmandD (404) sin exposición pulpar confirmada con el explorador dental.
- **D** Atrición patológica severa en el CmandI (304) sin exposición pulpar confirmada con el explorador dental.
- **E** Rx dental: (de derecha a izquierda) signos radiológicos compatibles con odontodisplasia en I3mandI (303), I2mandI (302), I1mandI (301), I2mandD (402) y I3mandD (403).
- **F** Rx dental: (de derecha a izquierda) signos radiológicos compatibles con hipoplasia radicular en CmandI (304) y CmandD (404).
- **G** Rx dental: signos radiológicos compatibles con resto radicular del I1mandD (401).
- **H** Rx dental: signos radiológicos compatibles con patología pulpar en I3mandI (303) y I3mandD (403).

Puntos clave del diagnóstico/tratamiento

En este caso, nos enfrentamos a una odontodisplasia regional que afecta a la región incisal y de caninos inferiores. Esta situación está complicada con una abrasión severa de los caninos afectados también por la odontodisplasia, pero sin exposición de la pulpa. La ausencia de patología pulpar está confirmada radiológicamente por la existencia de cavidades pulpares estrechas. Por el contrario, la decoloración de I3mandI (303) y I3mandD (403) es compatible con una patología pulpar pues las cavidades pulpares de ambos dientes son anormalmente anchas.

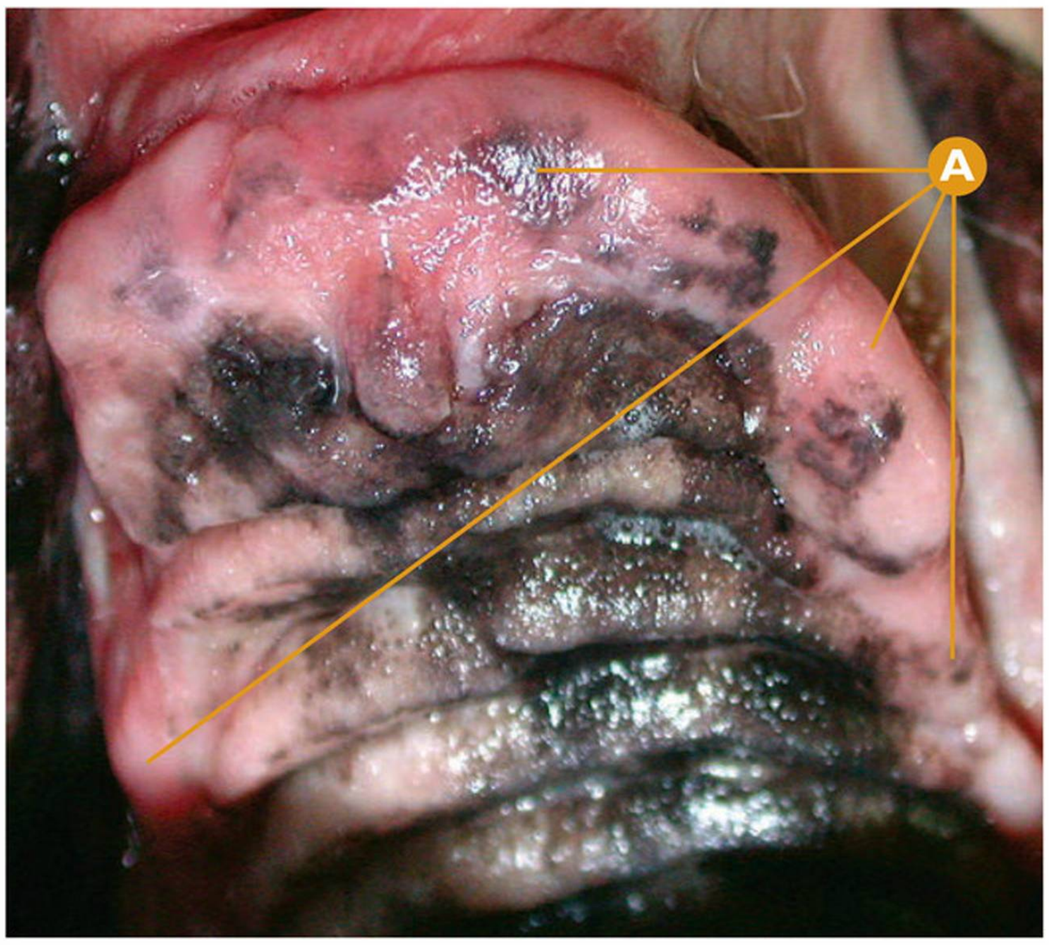

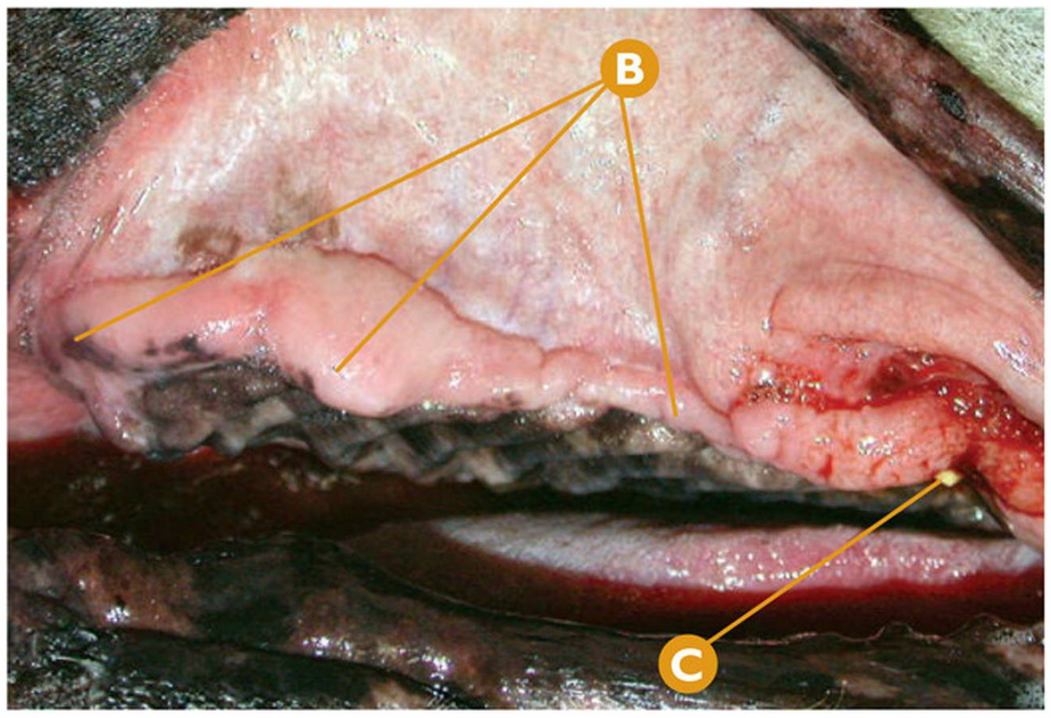

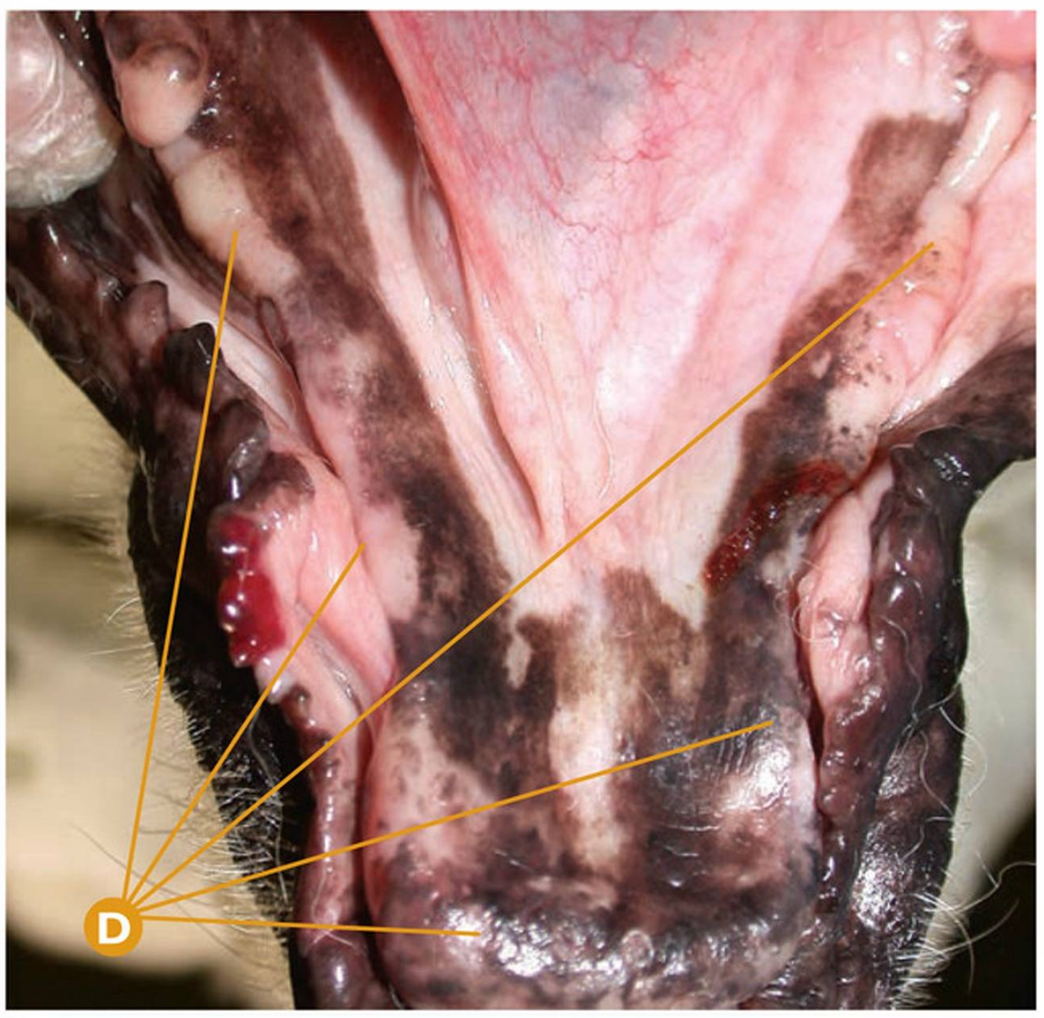

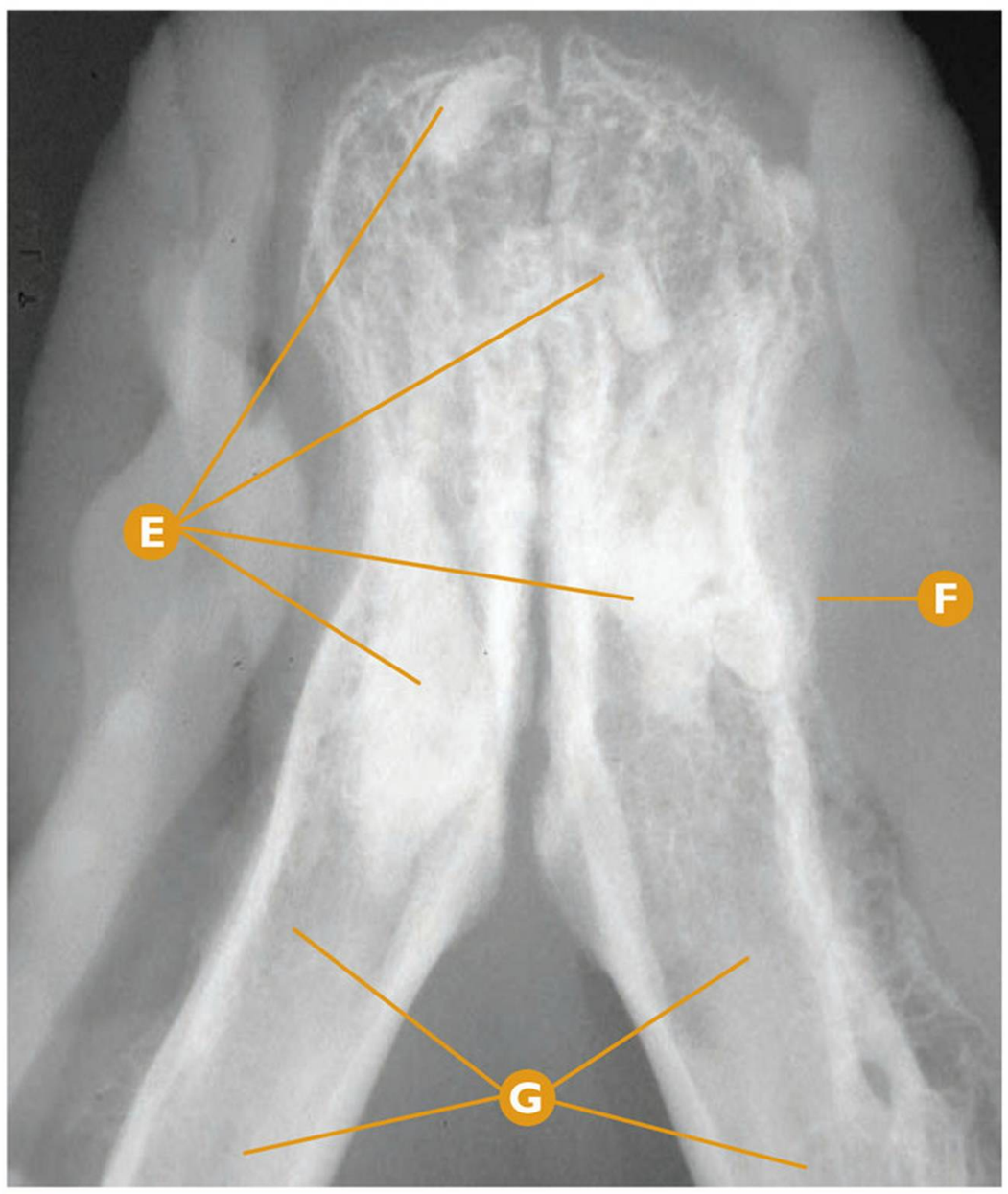

Alteración en el desarrollo y erupción dental — Oligodoncia

Oligodoncia extrema.

- **A** Ausencia de dientes en todo el maxilar superior (vista parcial).
- **B** Ausencia de todos los dientes en la región maxilar izquierda excepto del P4maxI (208) parcialmente erupcionado.
- **C** P4maxI (208) parcialmente erupcionado.
- **D** Ausencia de todos los dientes en ambas mandíbulas (vista parcial).
- **E** Rx dental: sospecha de alteraciones estructurales durante el desarrollo (odontodisplasia/displasia de dentina) de los caninos inferiores e incisivos no erupcionados.
- **F** Rx dental: sospecha de odontodisplasia o "diente fantasma" en la región del P1mandI (305).
- **G** Rx dental: signos radiológicos compatibles con ausencia de premolares.

Puntos clave del diagnóstico/tratamiento

En este paciente de 9 años de edad la sospecha inicial es una anodoncia o ausencia completa de los dientes al comunicarnos los propietarios que el perro siempre había carecido de dientes deciduos y permanentes. Además, nos informaron de que cuando fue adoptado padecía una extrema desnutrición, así como alteraciones sistémicas hasta los tres meses de edad. Tras realizar un examen completo, detectamos únicamente la cúspide del P4maxI (208) parcialmente erupcionado, por lo que se trata de un caso de oligodoncia o presencia de uno o algunos dientes. Tras realizar un estudio radiológico dental, observamos restos radiculares de morfología anómala compatibles con diferentes alteraciones estructurales durante el desarrollo del diente y ausencia de otros dientes.

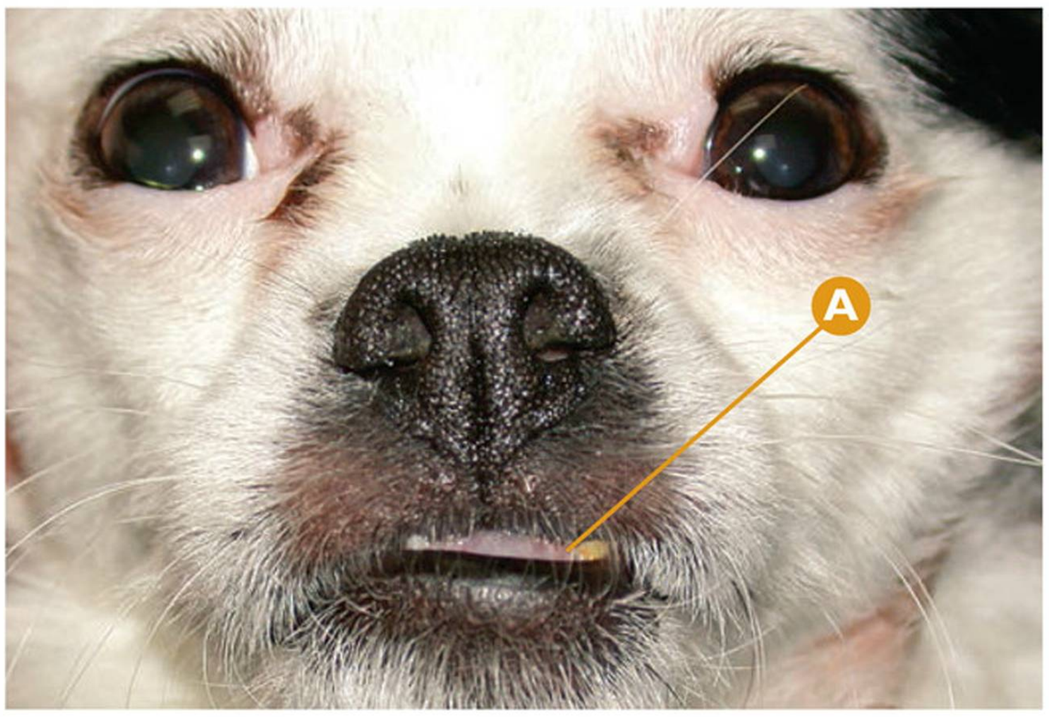

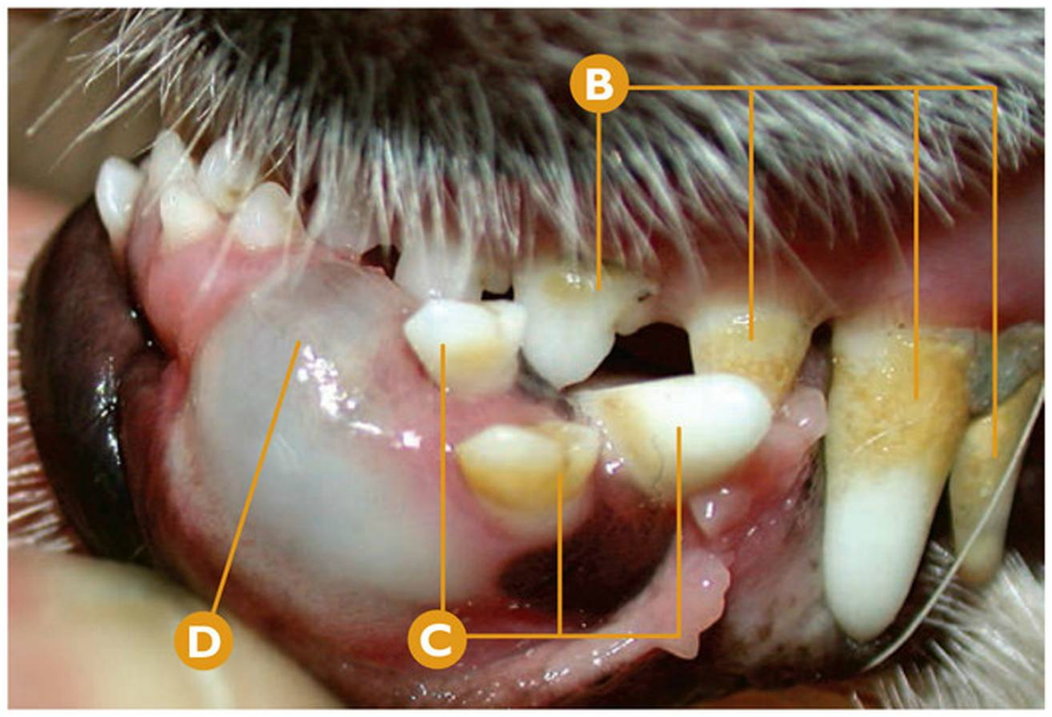

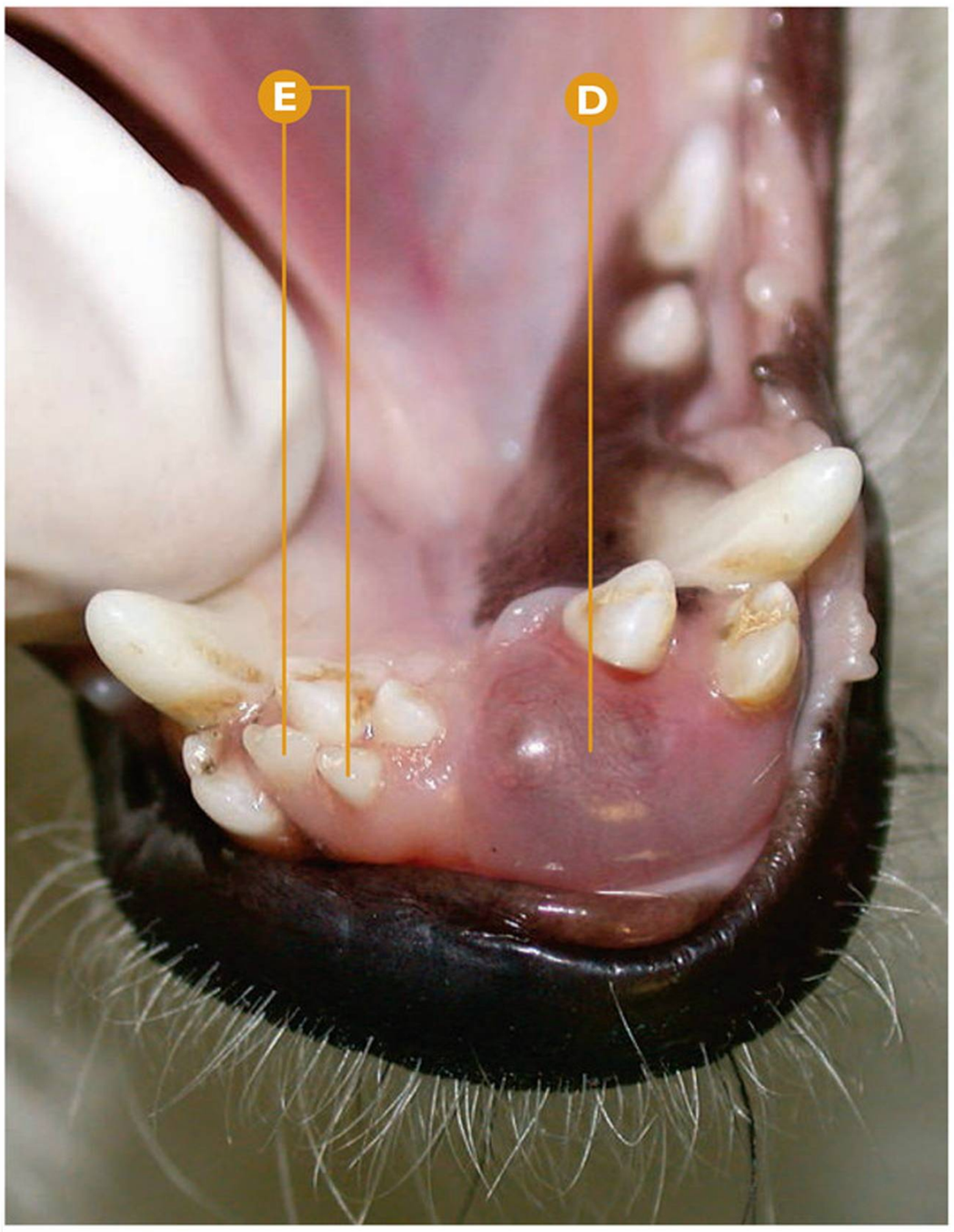

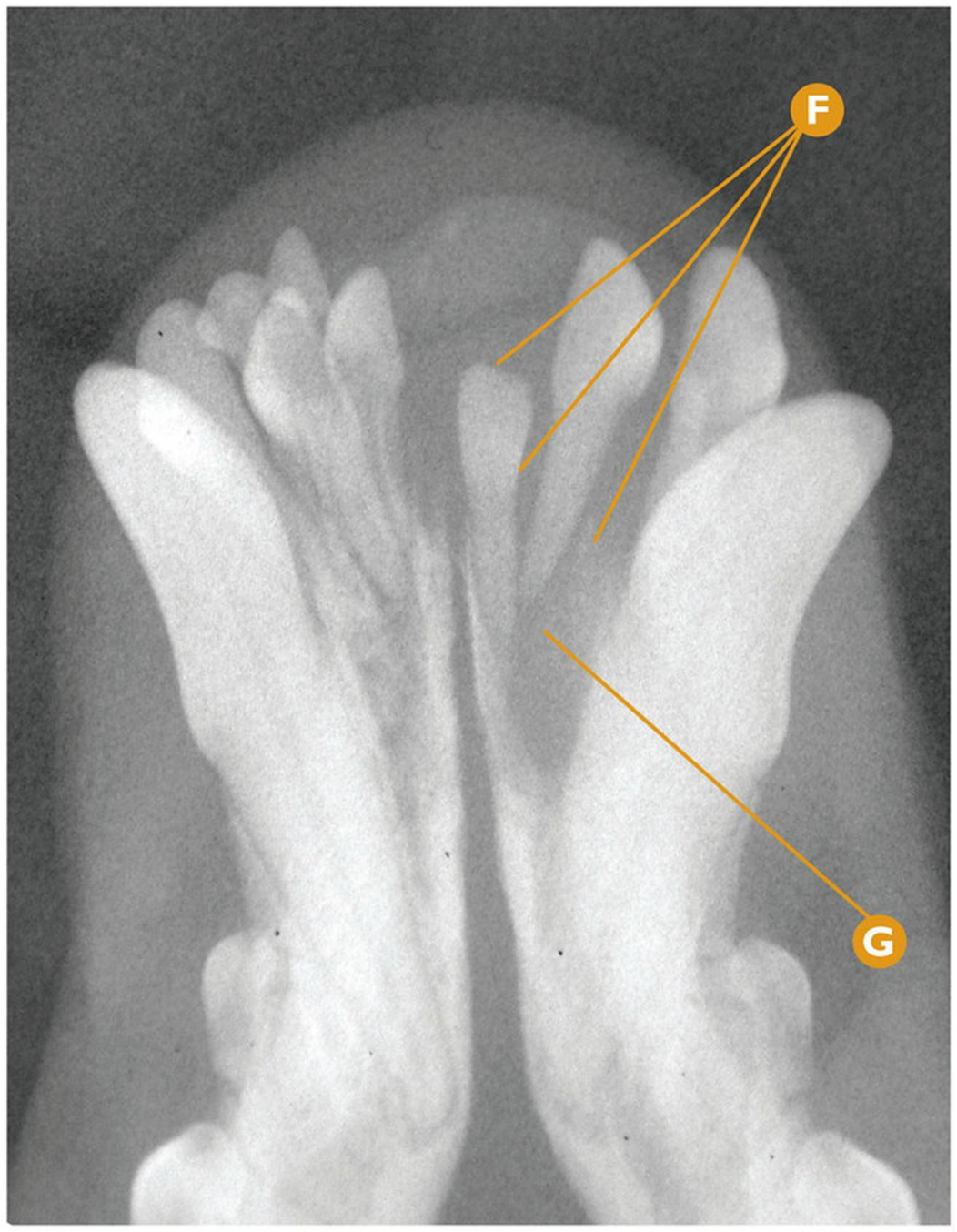

Alteración en el desarrollo y erupción dental | **Quiste dentígero**

Quiste dentígero en área de I1mandI (301) (confirmado histopatológicamente).

- **A** Vista extraoral del quiste dentígero.
- **B** De derecha a izquierda: persistencia del CmaxI deciduo (604), CmaxI (204), I3maxI (203), I2maxI (202).
- **C** De derecha a izquierda: CmandI (304), I3mandI (303), I2mandI (302).
- **D** Quiste dentígero en área de I1mandI (301) (ausente).
- **E** De derecha a izquierda: persistencia de I1mandD (801) y I2mandD (802) deciduos.
- **F** Rx dental: signos radiológicos compatibles con la presencia de un quiste dentígero y del I1mandI (301).
- **G** Rx dental: signos compatibles con osteolisis en el área radicular del I2mandI (302) y I1mandI (301).

Puntos clave del diagnóstico/tratamiento

Cuando localizamos inflamaciones orales en zonas de erupción dentaria, con ausencia de erupción de uno o más dientes, debemos considerar como un diagnóstico posible el quiste dentígero. Aunque esta patología es poco frecuente, podremos detectarla en animales jóvenes. La sospecha macroscópica debemos confirmarla histopatológicamente.

El tratamiento consiste en la completa eliminación del quiste incluyendo la cápsula de éste para evitar recidivas del proceso.

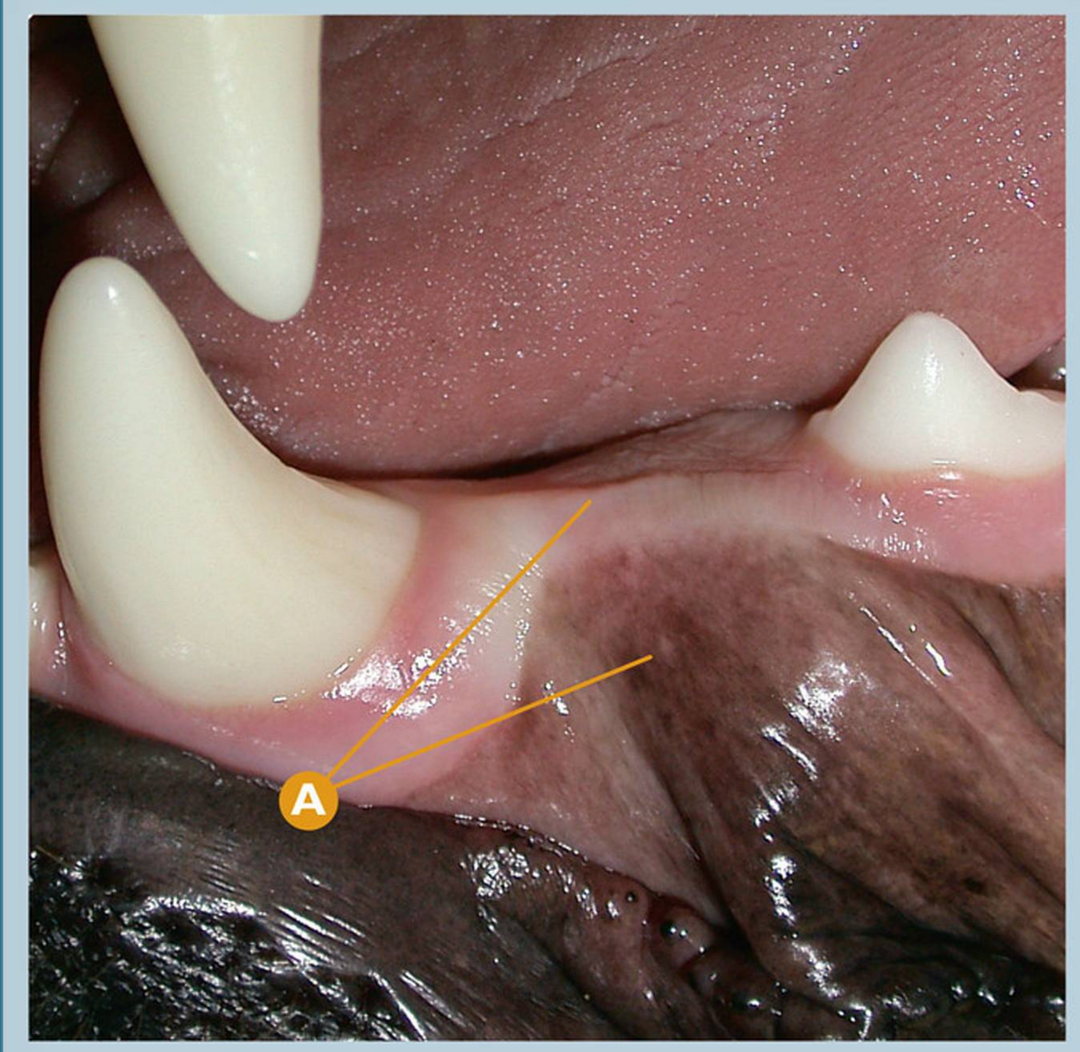

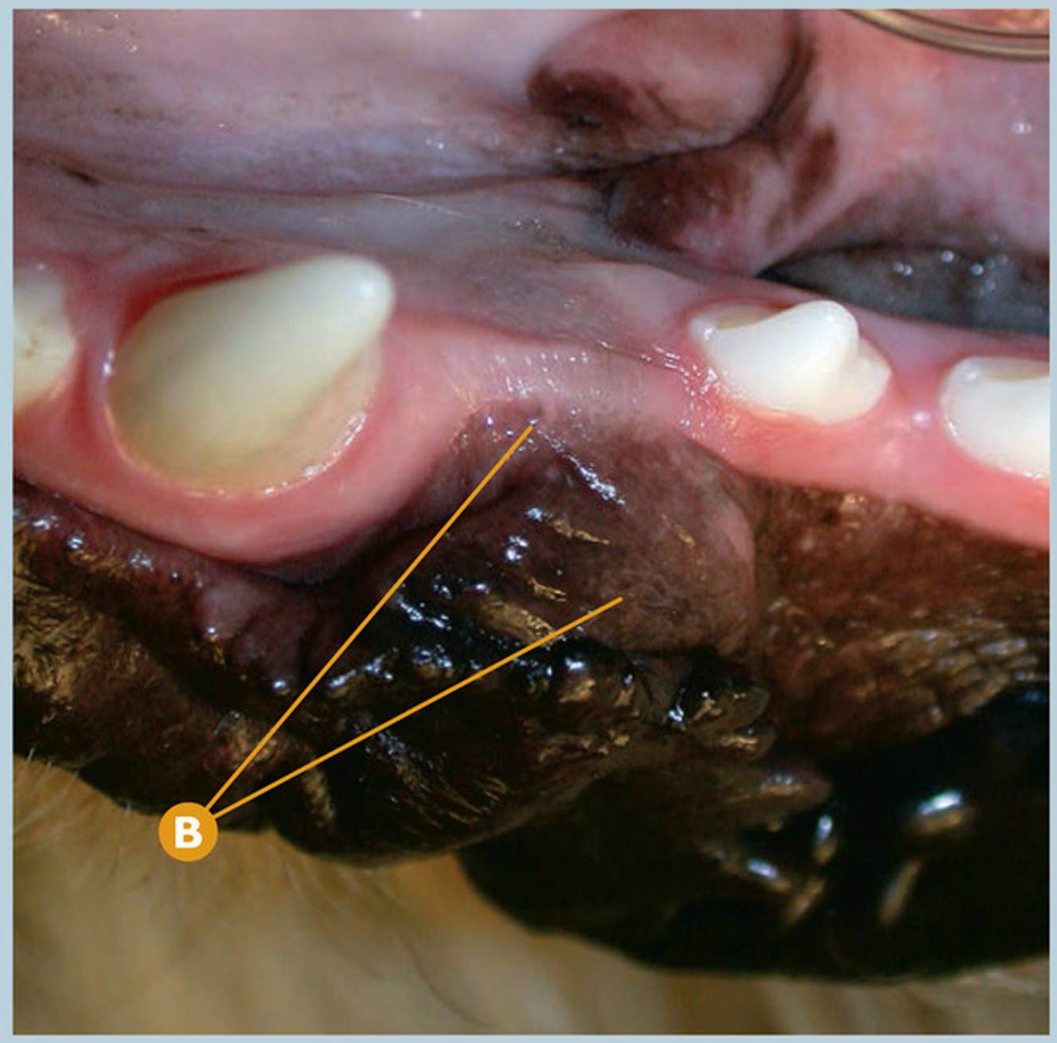

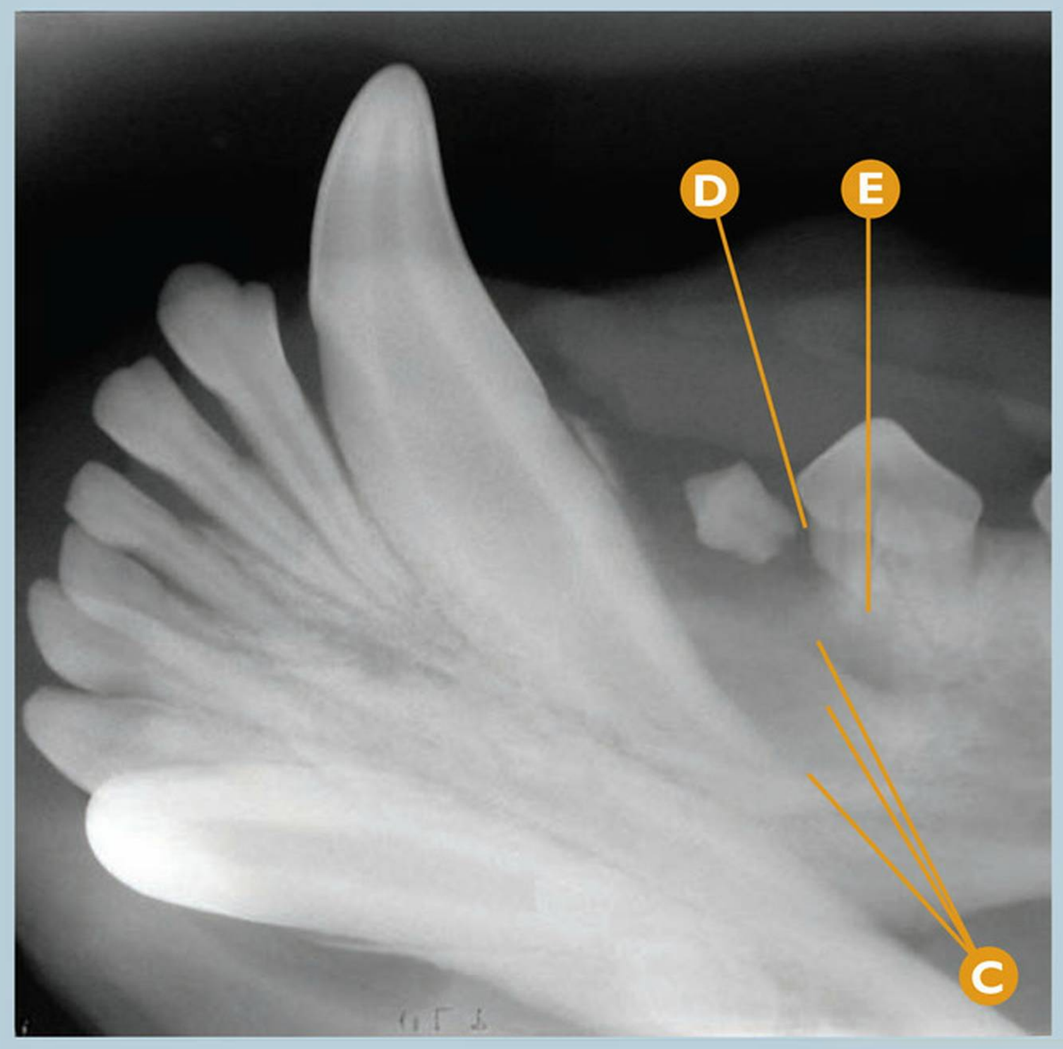

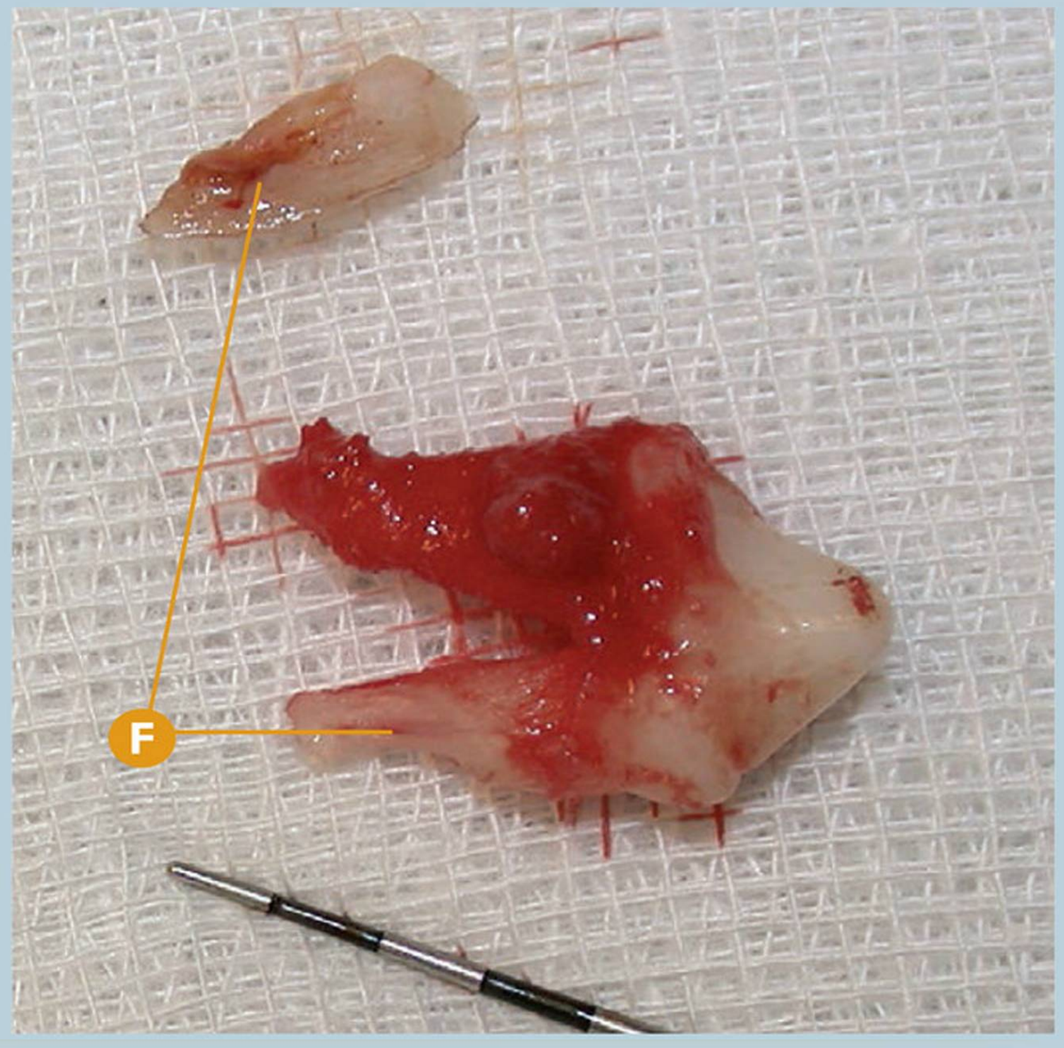

Alteración en el desarrollo y erupción dental | **Quiste dentígero**

Quiste dentígero en área del P1mandI (305) ausente (confirmado histopatológicamente).

- A Sospecha macroscópica de quiste dentígero por inflamación en área del P1mandI (305) ausente; vista vestibular.
- B Sospecha macroscópica de quiste dentígero por inflamación en área del P1mandI (305) ausente; vista coronal.
- C Rx dental: signos radiológicos compatibles con la presencia de un quiste dentígero en el área del P1mandI (305).
- D Rx dental: signos radiológicos compatibles con reabsorción radicular del P1mandI (305). Clase 3 de reabsorción dental.
- E Rx dental: signos radiológicos compatibles con reabsorción radicular de la raíz mesial del P2mandI (306). Clase 3 de reabsorción dental.
- F Detalle de la reabsorción radicular del P1mandI (305) y reabsorción radicular de la raíz mesial del P2mandI (306) tras la extracción.

Puntos clave del diagnóstico/tratamiento

El quiste dentígero es uno de los procesos que debe sospecharse en aquellas regiones de erupción dentaria en las que ésta no ha tenido lugar, pero hay inflamación de tejidos blandos especialmente en animales jóvenes. El estudio radiológico dental nos dará unas claves orientativas para confirmar el proceso, sin embargo, la sospecha macroscópica debemos confirmarla histopatológicamente.

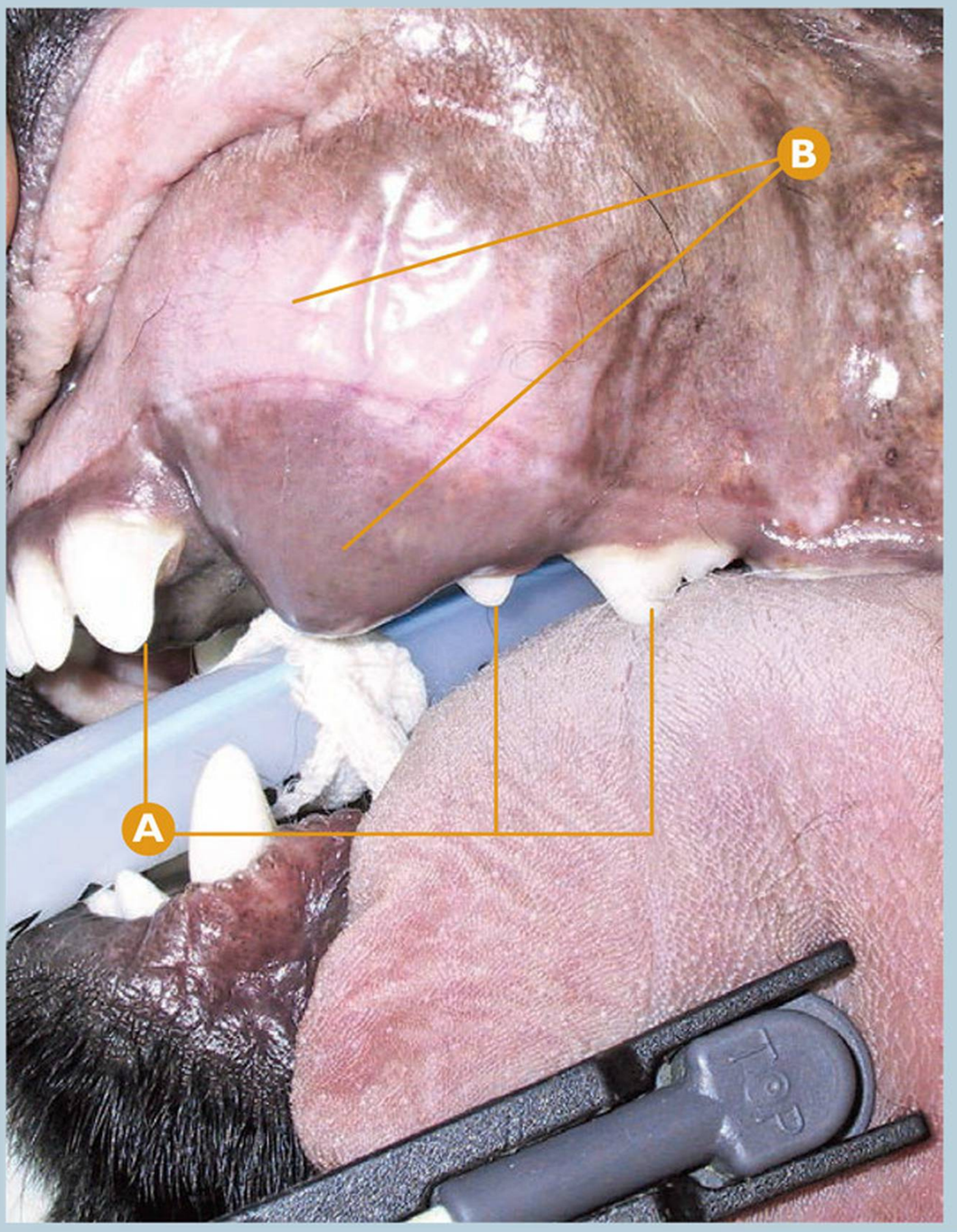

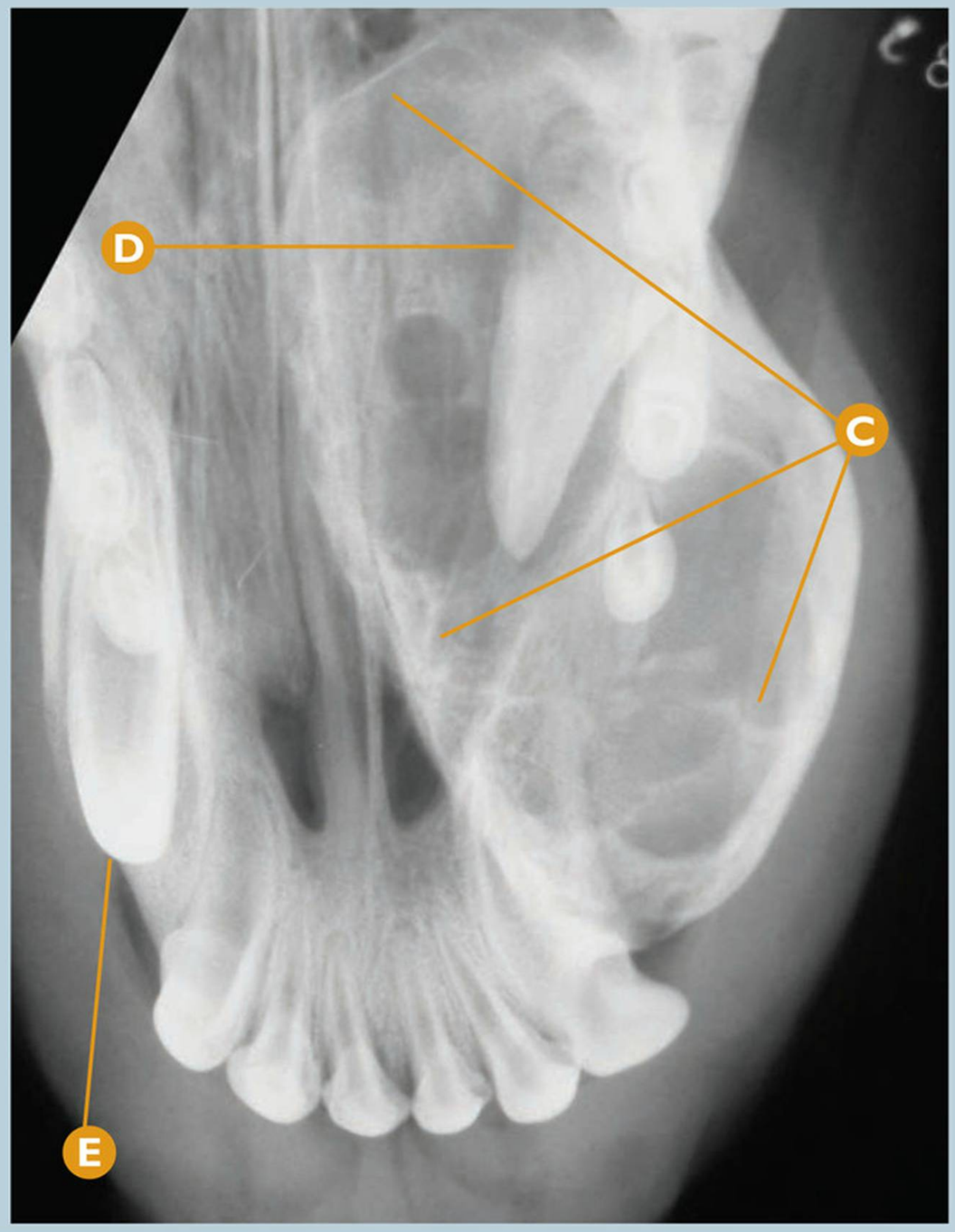

Alteración en el desarrollo y erupción dental | **Quiste dentígero**

Quiste dentígero en área del Cmaxl (204) ausente (confirmado histopatológicamente).

A De derecha a izquierda: P2maxl (206), P1maxl (205) y I3maxl (203).

B Sospecha macroscópica de quiste dentígero por lesión proliferativa severa en el área del Cmaxl (204) ausente.

C Rx convencional: signos radiológicos compatibles con la presencia de un quiste dentígero severo en el área del Cmaxl (204).

D Rx convencional: signos radiológicos compatibles con reabsorción radicular del Cmaxl (204).

E Rx convencional: signos radiológicos compatibles con ausencia de erupción (diente incluido) del CmaxD (104).

Puntos clave del diagnóstico/tratamiento

El quiste dentígero es exclusivo de perros jóvenes en fase de crecimiento. El estudio radiológico es necesario para determinar el alcance de la lesión; en éste, podemos observar la localización anómala así como la ausencia de erupción del Cmaxl (204). Es importante realizar un estudio histopatológico para diferenciarlo de un proceso neoplásico.

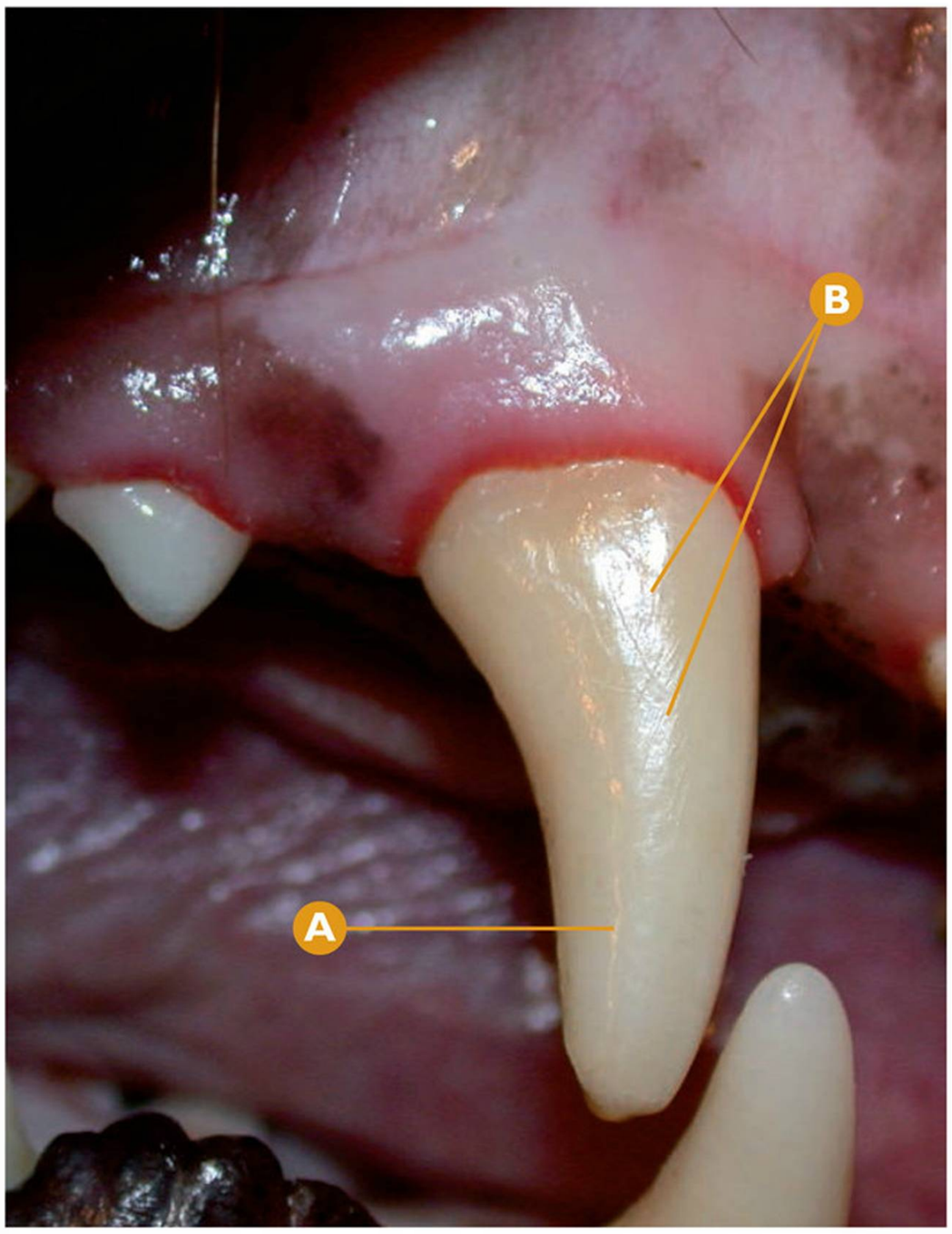

Alteraciones yatrogénicas

Alteración de la superficie del esmalte por incorrecto uso del ultrasonido durante el tratamiento periodontal rutinario en CmaxD (104).

A CmaxD (104).

B Detalle del "rayado" de la superficie del esmalte por un procedimiento incorrecto.

Puntos clave del diagnóstico/tratamiento

Tanto el uso de instrumentos específicos en buen estado como el adiestramiento adecuado son imprescindibles para realizar un tratamiento periodontal rutinario (limpieza de boca) correcto. Si no se realiza adecuadamente y provocamos un "rayado" en la superficie dental, aumentamos la capacidad de retención de placa bacteriana en estas regiones.

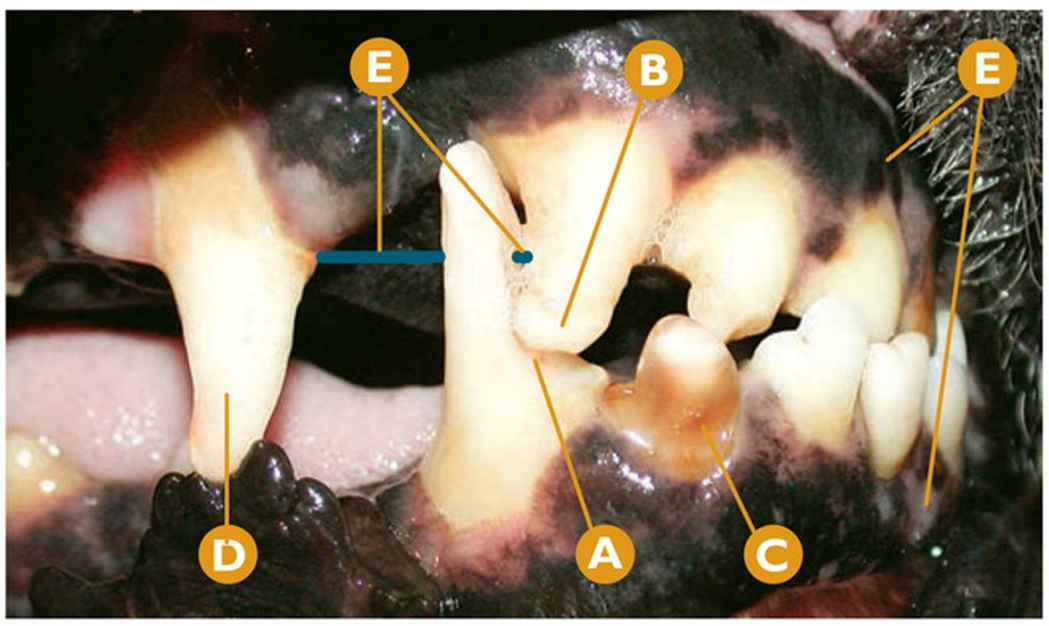

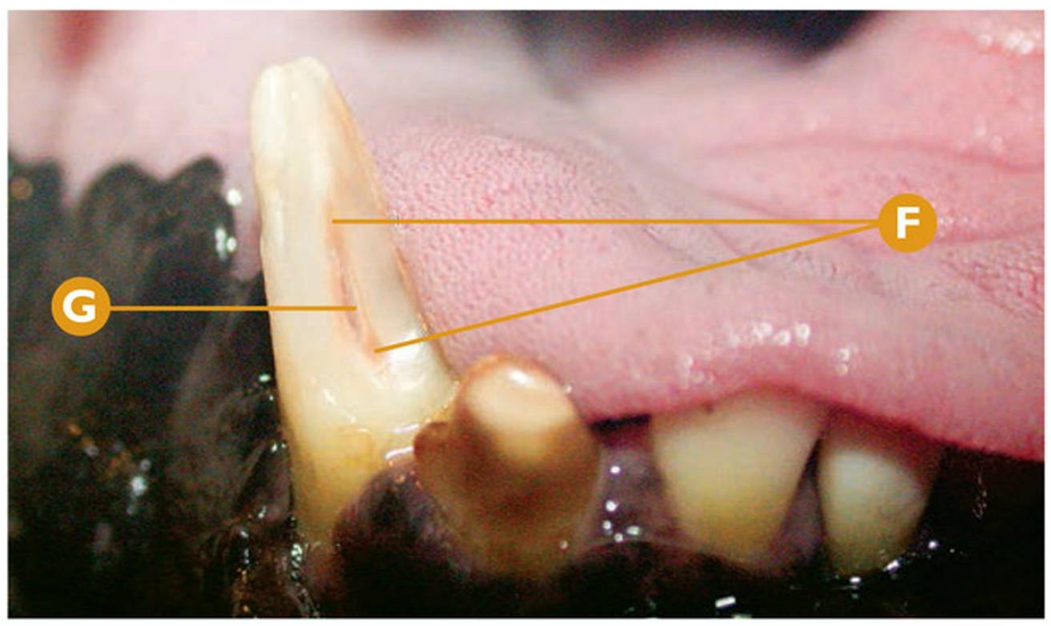

Atrición patológica

Atrición patológica del CmandD (404).

A Atrición del CmandD (404).

B Hipoplasia de esmalte del I3maxD (103).

C Decoloración del I3mandD (403).

D CmaxD (104).

E Maloclusión por discrepancia entre maxilar y mandíbula, sospecha de prognatismo mandibular relativo.

F Detalle de las consecuencias de la atrición patológica: dentina terciaria.

G Detalle de las consecuencias de la atrición patológica: visualización indirecta de la cavidad pulpar.

Puntos clave del diagnóstico/tratamiento

La sospecha del prognatismo mandibular relativo en este paciente es patente no sólo por la maloclusión en el área incisal mandibular, sino también por las distancias de CmandD al I3maxD y del primero al CmaxD, que deberían ser iguales. En este caso es muy evidente la diferencia, estando íntimamente en contacto el I3maxD y el CmandD durante la oclusión. Es más, el I3maxD ha estado ocluyendo sobre la superficie mesial de la corona del CmandD, provocando un desgaste de este diente por oclusión (atrición patológica). Estará obligatoriamente indicado el uso del explorador dental para valorar si existe exposición pulpar en CmandD, así como el examen radiológico dental regional.

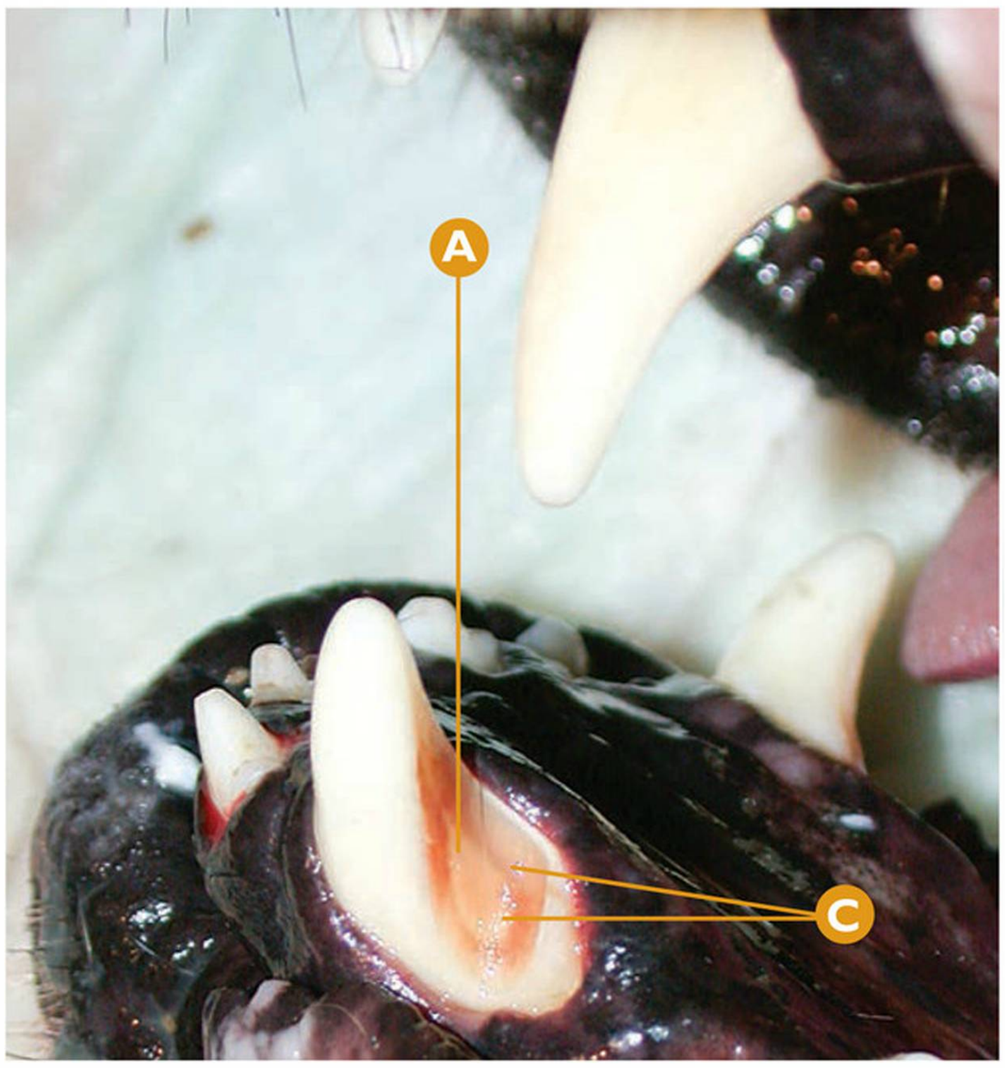

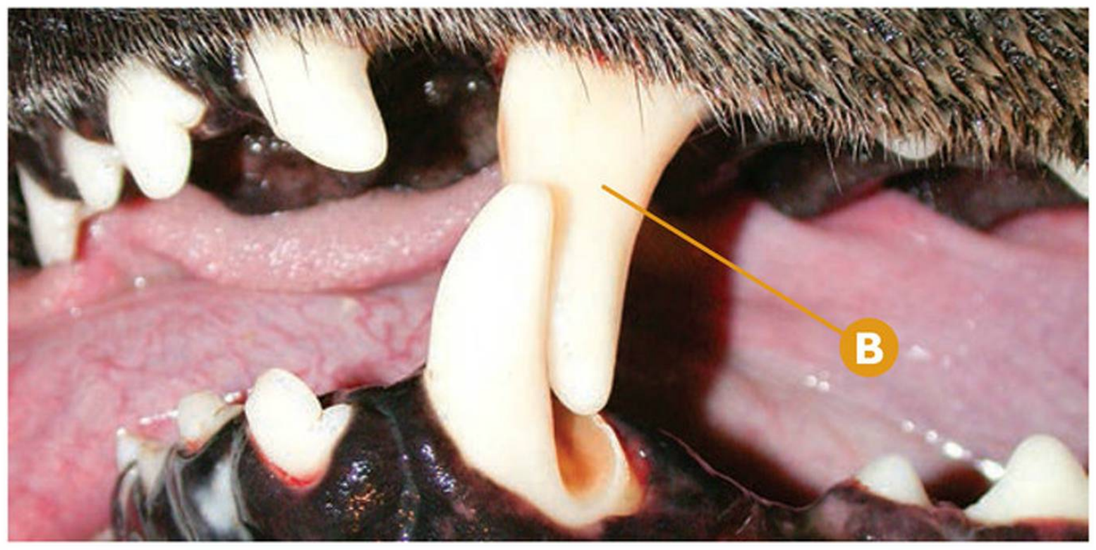

Atrición patológica

Atrición patológica del Cmandl (304).

- A Atrición severa del Cmandl (304).
- B Cmaxl (204).
- C Dentina secundaria y terciaria, con ausencia de exposición pulpar.

Puntos clave del diagnóstico/tratamiento

La maloclusión en este caso clínico ha provocado esta atrición patológica severa de la región distal de la corona del Cmandl (304), sin exposición pulpar gracias a la acción de los odontoblastos que producen dentina. En cualquier caso, el examen radiológico dental regional estará indicado.

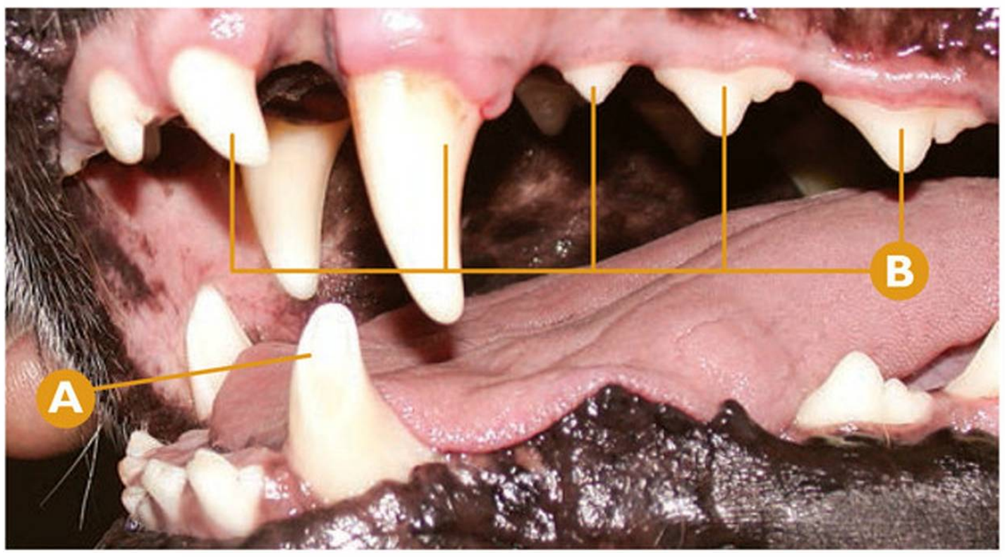

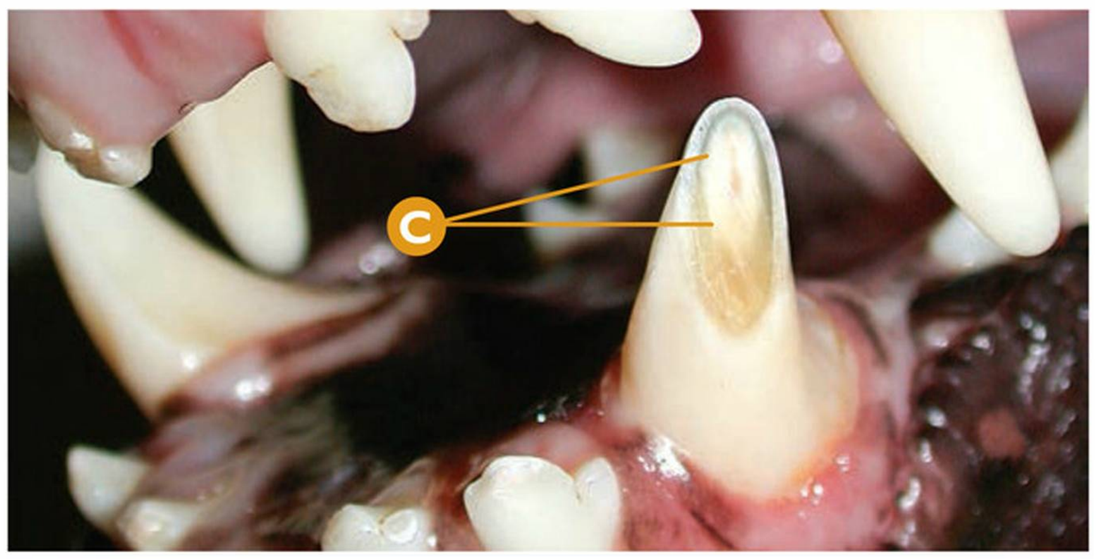

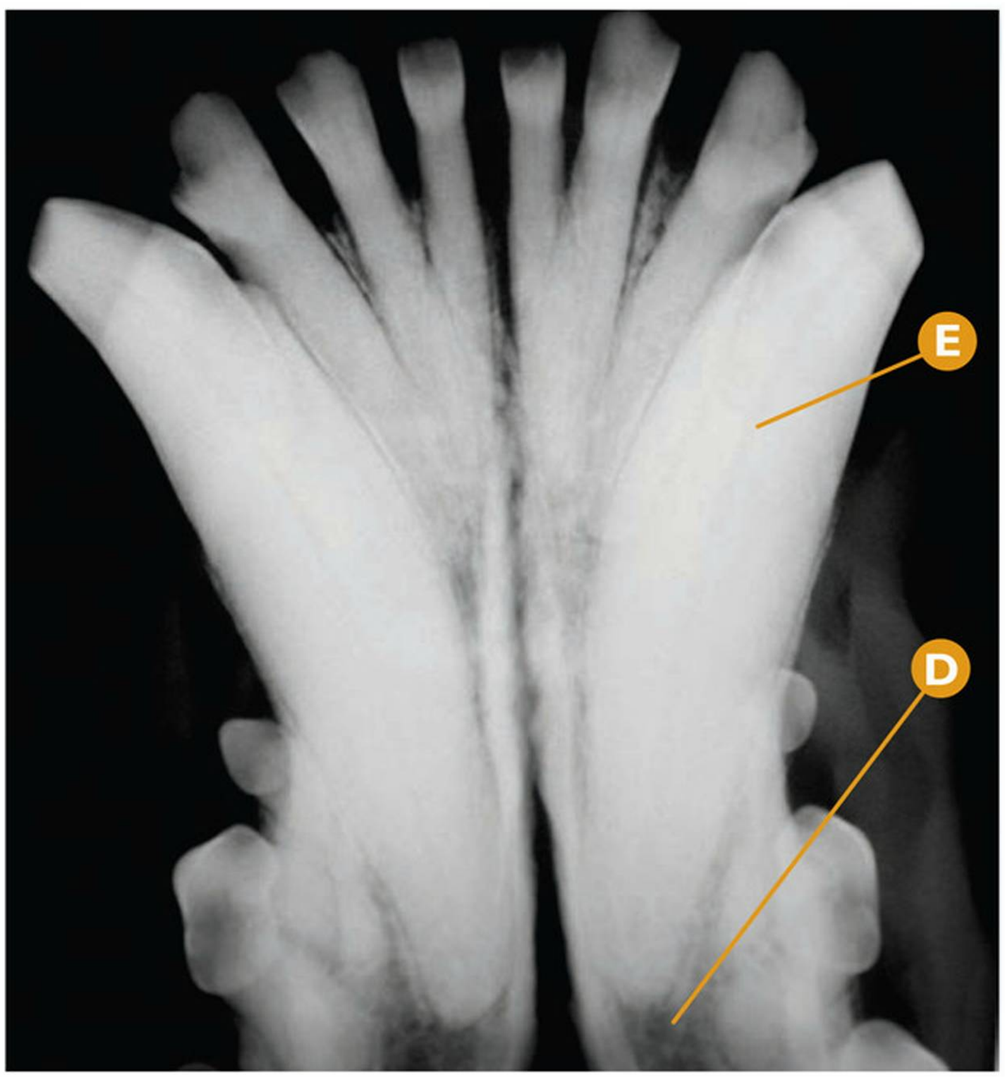

Atrición patológica

Atrición patológica del Cmandl (304) por maloclusión con I3maxl (203).

- A Atrición moderada de la corona del Cmandl (304).
- B De derecha a izquierda: P3maxl (207), P2maxl (206), P1maxl (205), Cmaxl (204) y I3maxl (203).
- C Detalle de la atrición moderada del Cmandl (304) sin exposición pulpar, por maloclusión con la superficie distal del I3maxl (203).
- D Rx dental: signos radiológicos compatibles con ausencia de patología periapical de Cmandl (304).
- E Rx dental: signos radiológicos compatibles con una cavidad pulpar del mismo diámetro que la de su homólogo derecho.

Puntos clave del diagnóstico/tratamiento

La maloclusión con I3maxl (203) ha provocado esta atrición patológica moderada en la corona del Cmandl (304) sin que se provoque exposición pulpar. En la radiografía dental existen signos radiológicos compatibles con la ausencia de patología pulpar.

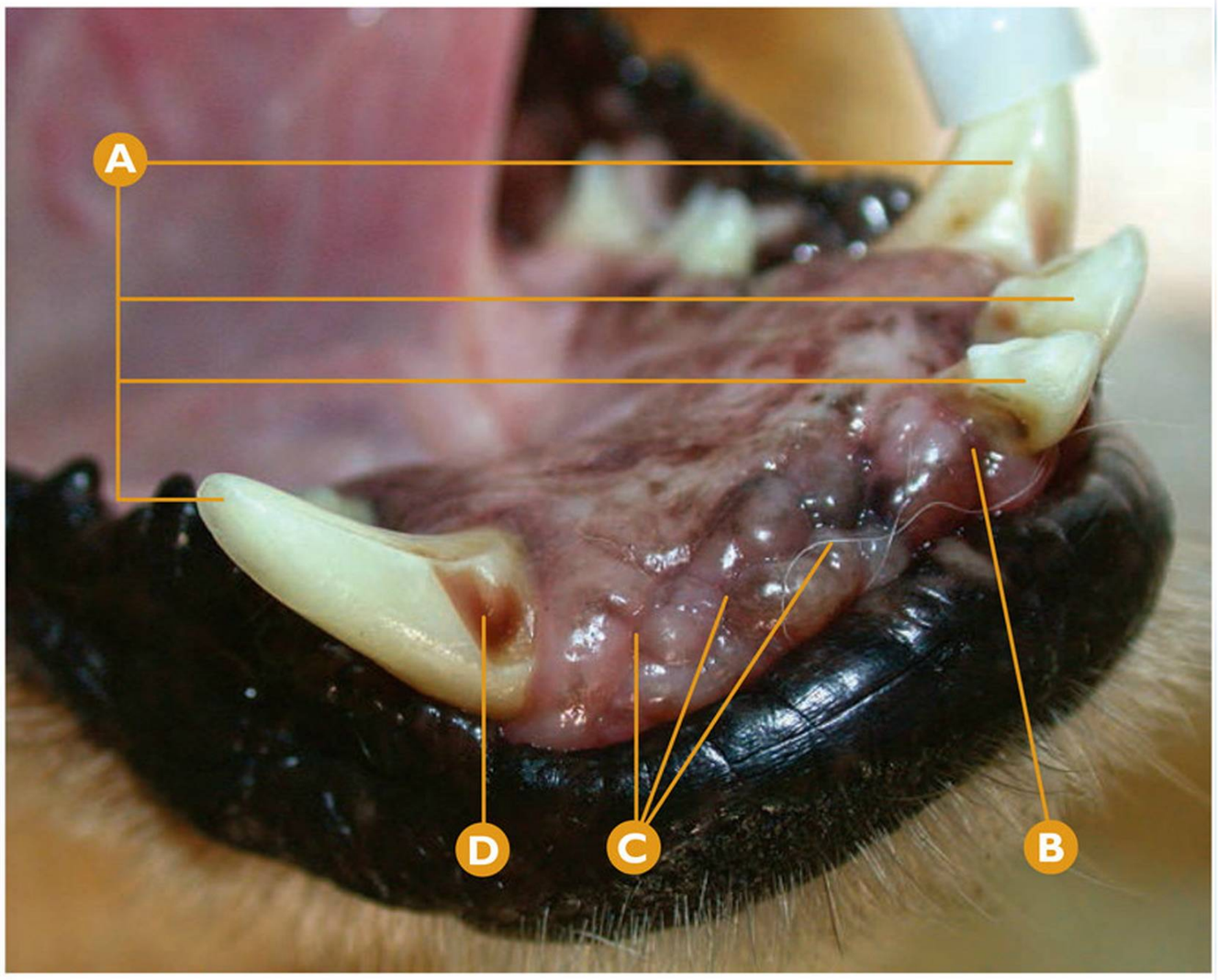

Ausencia dental

Ausencia dental de I1mandI (301), I1mandD (401), I2mandD (402), I3mandD (403).

- A De derecha a izquierda: CmandI (304), I3mandI (303), I2mandI (302), CmandD (404).
- B Ausencia dental de I1mandI (301).
- C Ausencia dental de I1mandD (401), I2mandD (402), I3mandD (403).
- D Sospecha de atrición en CmandD (404).

Puntos clave del diagnóstico/tratamiento

La ausencia dental es la no existencia visual de dientes. Las causas son muy amplias, desde congénitas (agenesia, quiste dentígero, impactación...) hasta adquiridas (fractura radicular, extracción dentaria previa...). La radiología dental nos dará muchas de las claves para clasificar la ausencia dental.

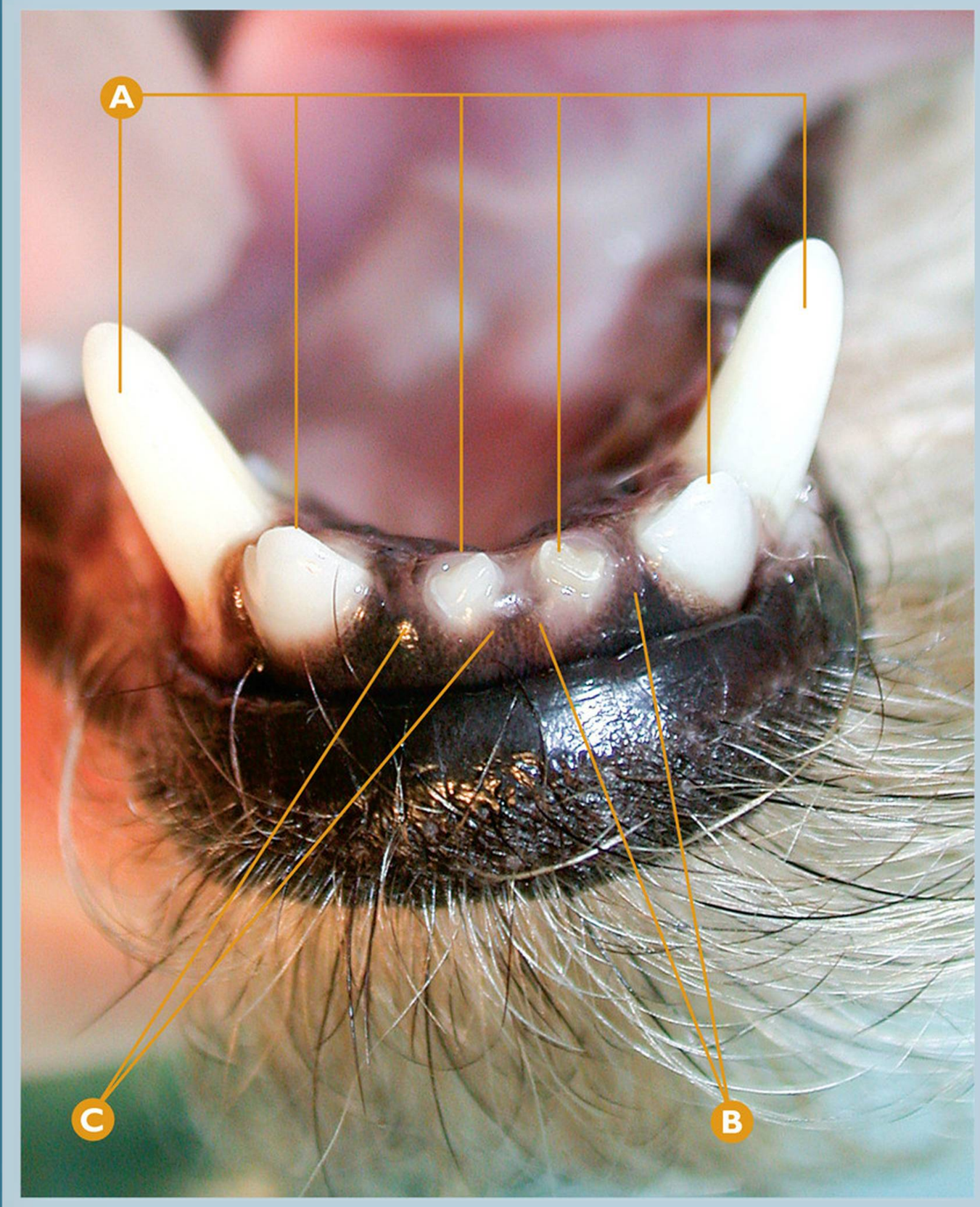

Ausencia dental

Ausencia dental de I1mandI (301), I2mandI (302), I1mandD (401), I2mandD (402).

- A De derecha a izquierda: CmandI (304), I3mandI (303), sospecha de I1mandI deciduo (701), I1mandD deciduo (801), I3mandD (403), CmandD (404).
- B Ausencia dental de I1mandI (301), I2mandI (302).
- C Ausencia dental de I1mandD (401), I2mandD (402).

Puntos clave del diagnóstico/tratamiento

La ausencia dental, en este caso, con persistencias dentales y ausencia de cuatro incisivos permanentes, junto a la sospecha de micrognatia mandibular, tiene un probable componente genético. La radiología dental también debe estar indicada en este caso clínico.

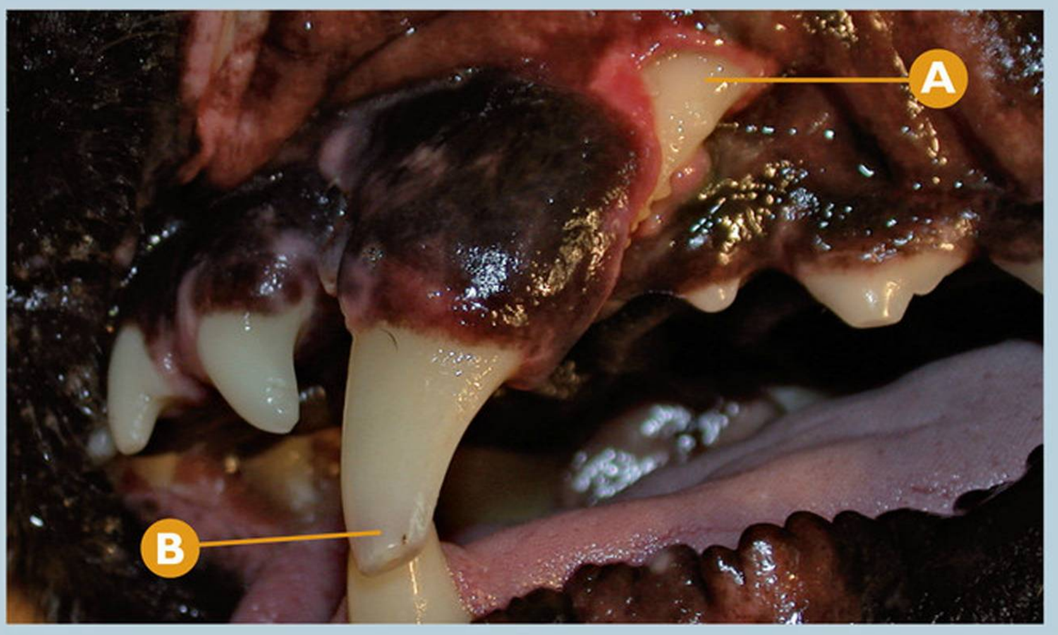

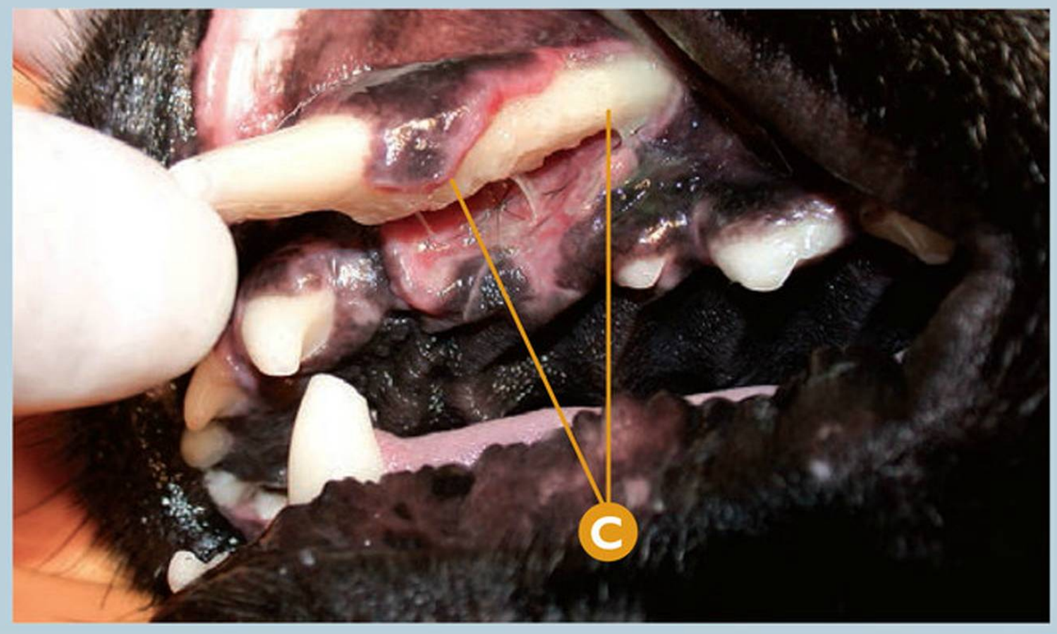

Avulsión dental

Avulsión de origen traumático del CmaxI (204).

A Ápice del CmaxI (204) fuera del alveolo.

B Decoloración grisácea ligera del tercio coronal de la corona del CmaxI (204).

C Separación completa del área palatina del CmaxI (204) de su alveolo.

Puntos clave del diagnóstico/tratamiento

La avulsión o separación del diente de su alveolo tiene en la mayoría de la ocasiones una etiología traumática (enfrentamientos o peleas con otros animales, es probablemente la más frecuente). El éxito de la reimplantación de estos dientes es directamente proporcional a la rapidez con que se lleve a cabo ésta, estando indicado el tratamiento endodóntico posterior.

Errores comunes

La limpieza de estas zonas previa a la reimplantación no debe realizarse con suero fisiológico, clorhexidina o agentes desinfectantes locales ni realizar una limpieza mecánica de las superficies dentales afectadas. La propia saliva (o incluso la "leche entera" como remedio casero) es el medio más adecuado para la conservación de las células del ligamento periodontal.

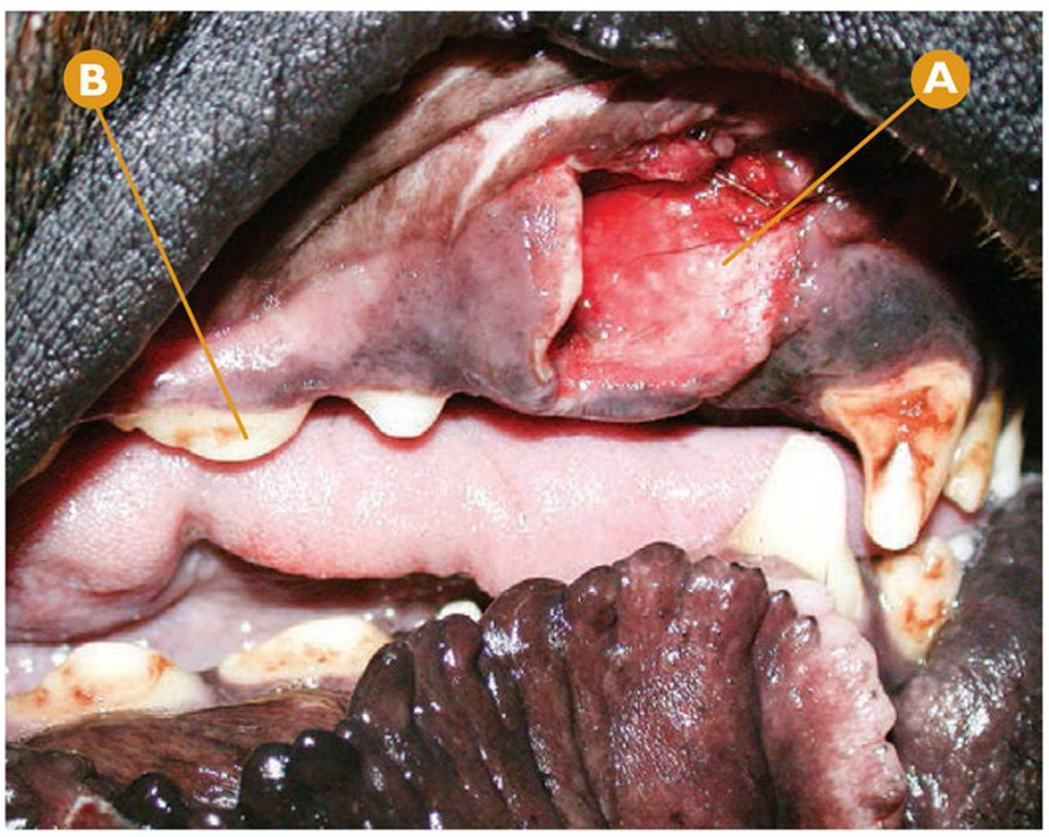

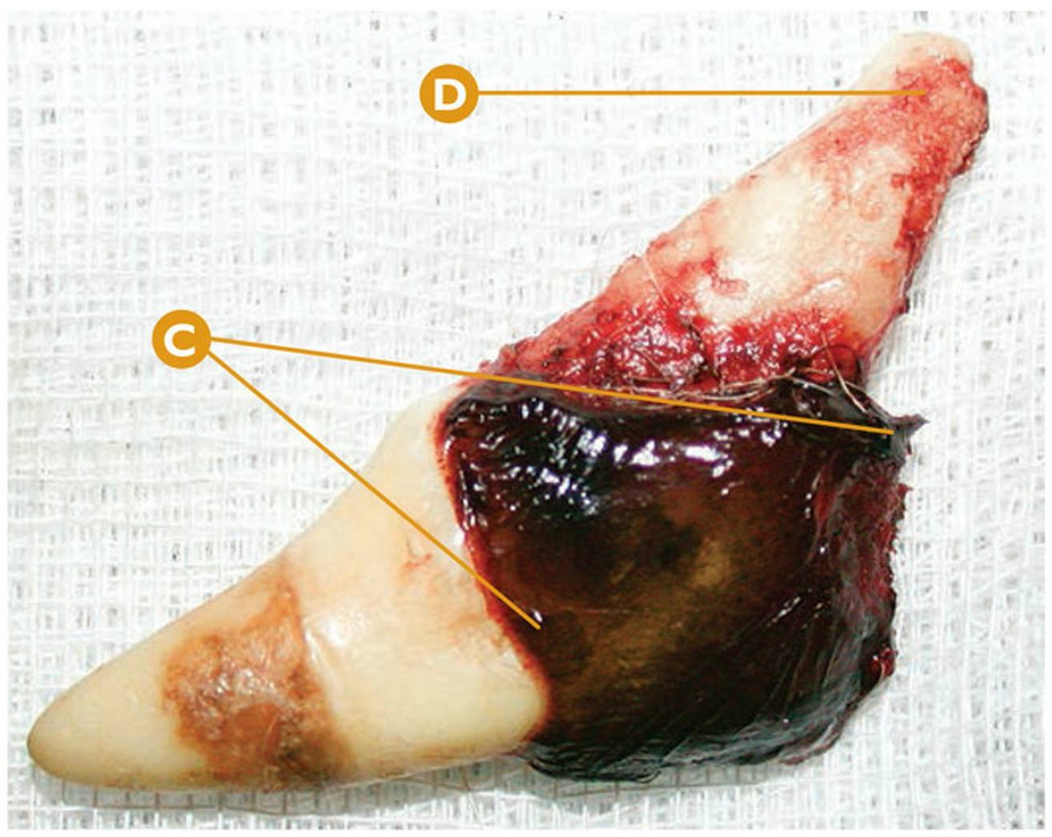

Avulsión dental

Avulsión de origen traumático del CmaxD (104).

A Ausencia del CmaxD (104) con visualización de su tabla alveolar palatina.

B Abrasión dental del P2maxD (106).

C Encía y mucosa vestibular adherida al CmaxD (104).

D Zona apical del CmaxD (104).

Puntos clave del diagnóstico/tratamiento

En algunas ocasiones, durante la avulsión dental de etiología traumática detectamos la presencia del diente completo fuera de la cavidad oral, estando el ligamento periodontal del diente en contacto directo con diferentes superficies. Esto, combinado con un periodo largo sin conservación adecuada del diente, son la causa de un pronóstico pobre de la reimplantación del diente.

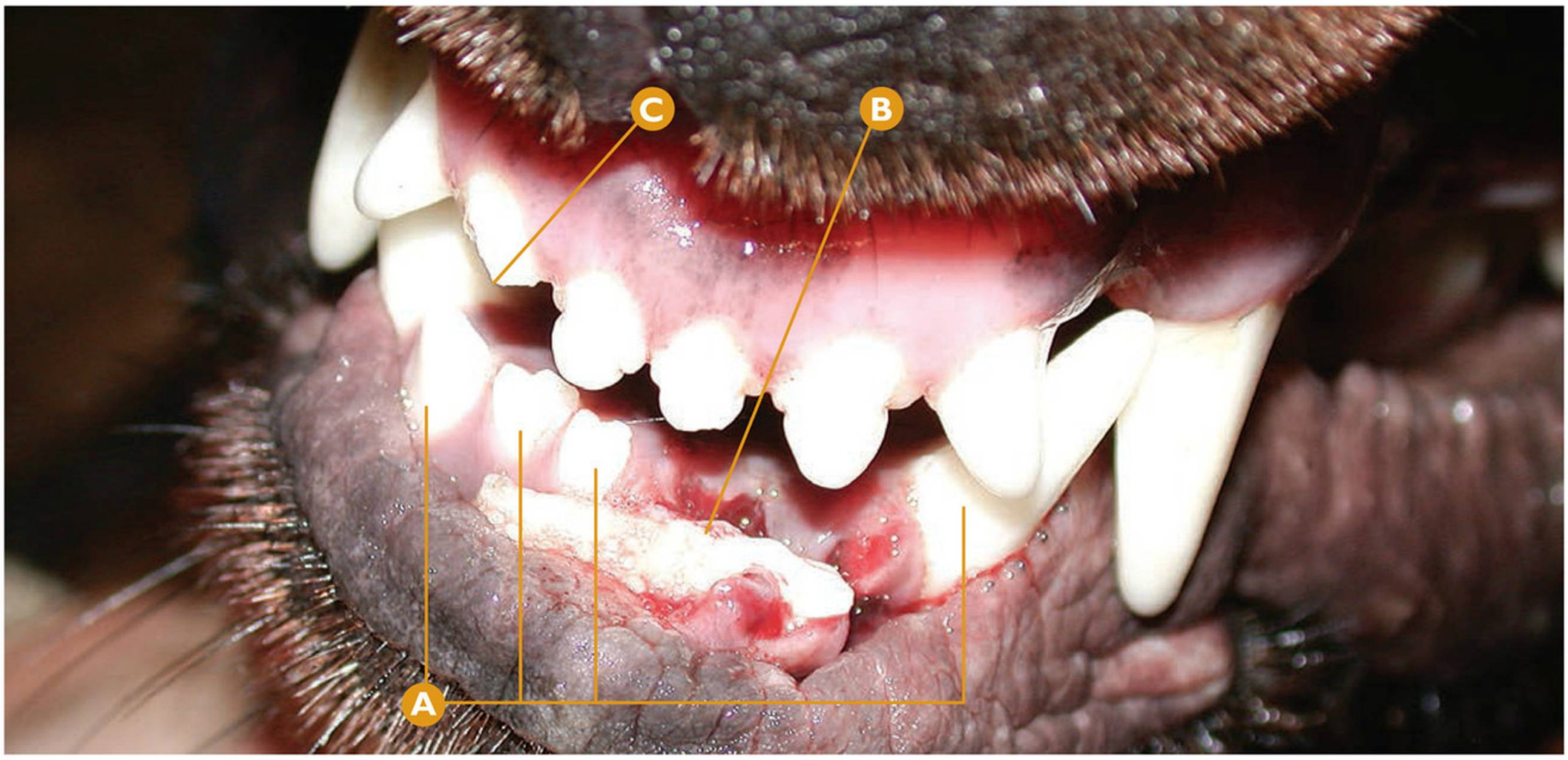

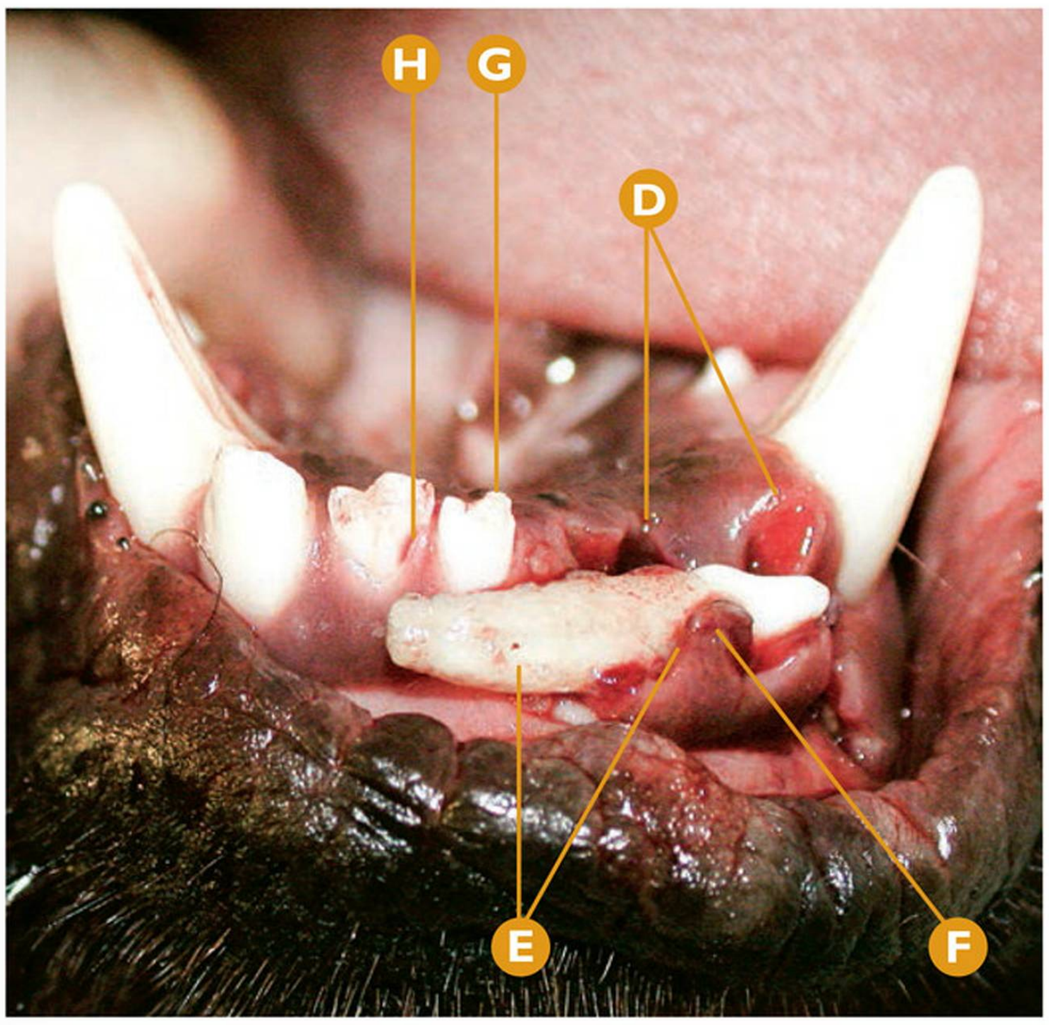

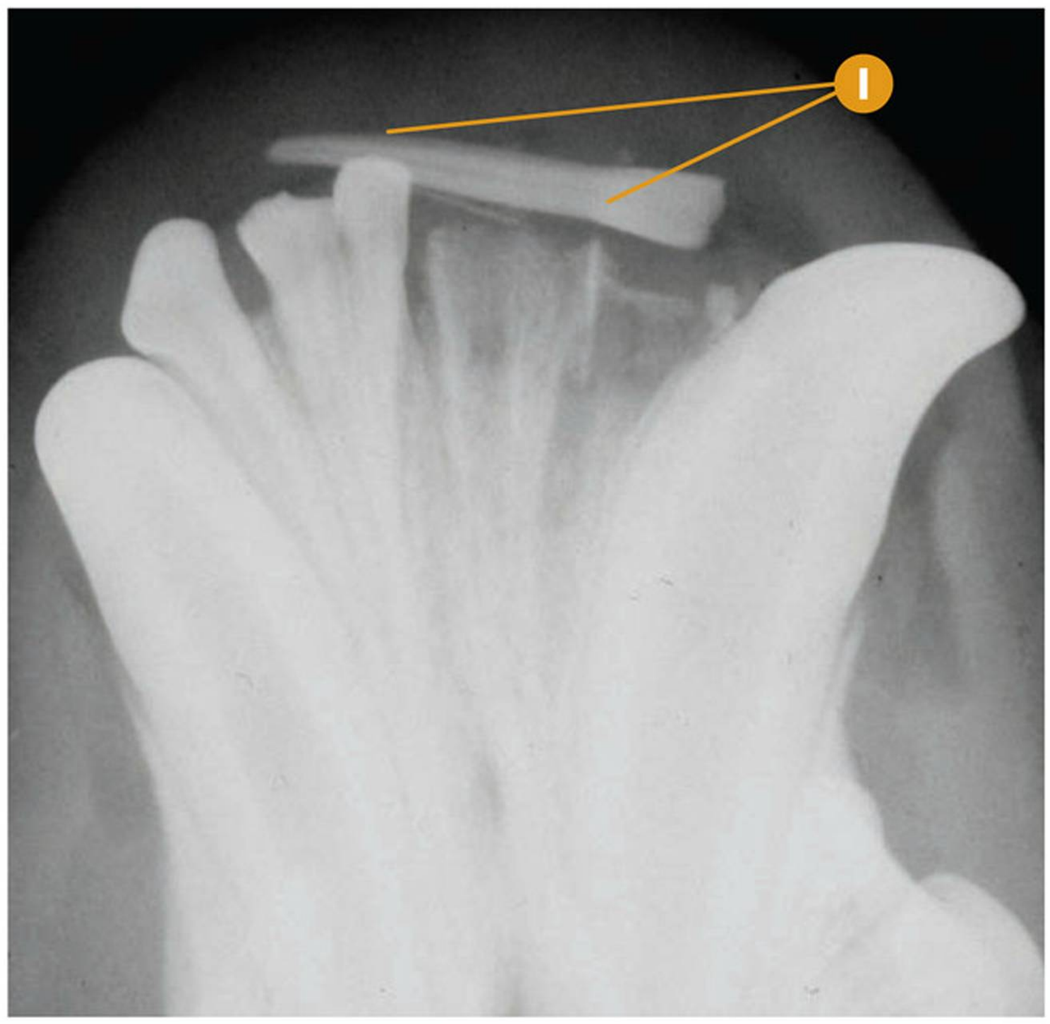

Avulsión dental

Avulsión de origen traumático del I1mandI (301).

- **A** De derecha a izquierda: CmandI (304), I1mandD (401), I2mandD (402), y I3mandD (403).
- **B** Sospecha de avulsión del I1mandI (301).
- **C** Sospecha de fractura complicada de corona del I2maxD (102).
- **D** Ausencia del I2mandI (302) y I3mandI (303).
- **E** Avulsión del I1mandI (301) con salida completa del alveolo.
- **F** Zona de adhesión de la encía al I1mandI (301).
- **G** Fractura no complicada de corona del I1mandD (401).
- **H** Sospecha de fractura no complicada de corona y raíz del I2mandD (402).
- **I** Rx dental: signos radiológicos compatibles con avulsión del I1mandI (301) sin fractura radicular.

Puntos clave del diagnóstico/tratamiento

En aquellas ocasiones donde encontramos el diente completamente avulsionado, pero todavía dentro de la cavidad oral (normalmente unido por encía o mucosa), debemos conservarlo en esta localización hasta la preparación urgente del tratamiento conservador (recolocación del diente en su alveolo), puesto que la cavidad oral es un ambiente adecuado para la conservación del ligamento periodontal, dadas las circunstancias.

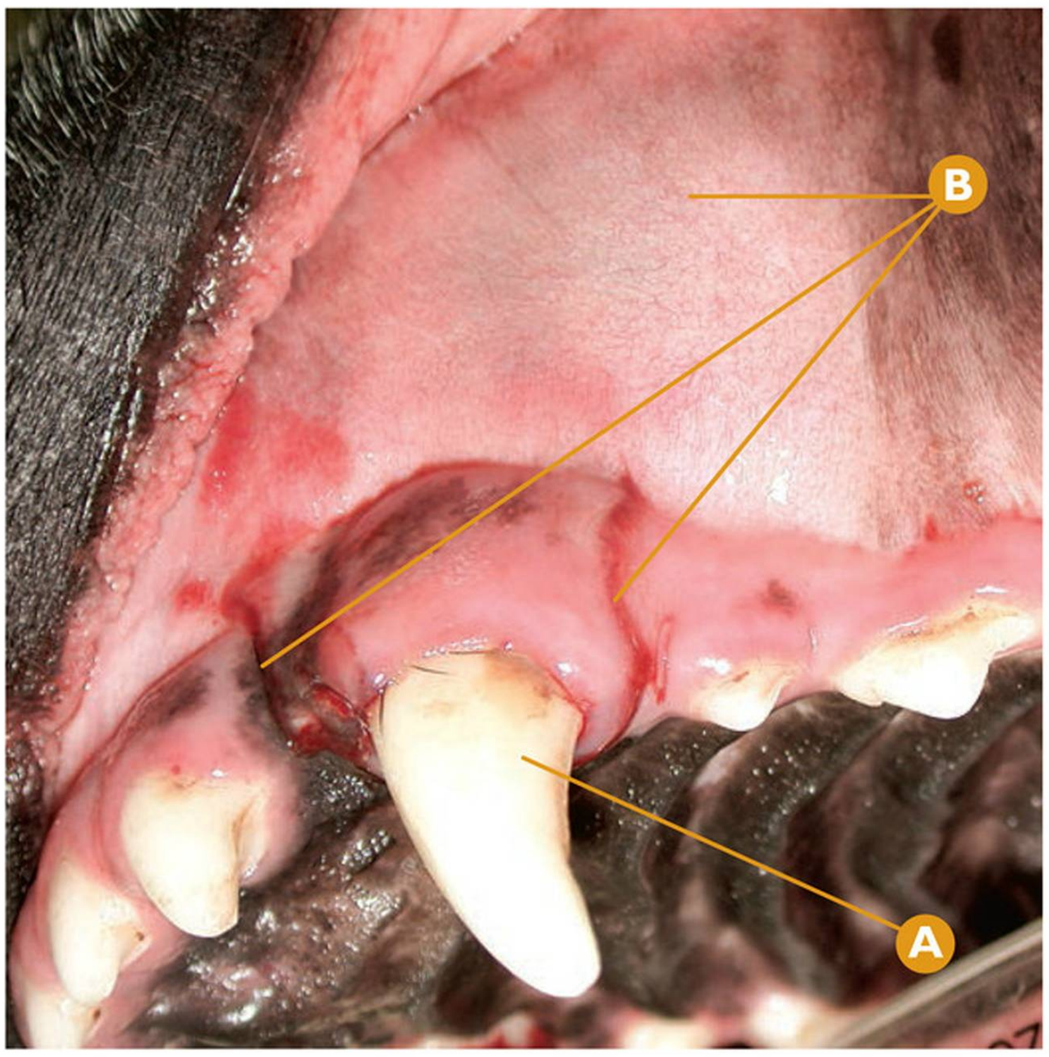

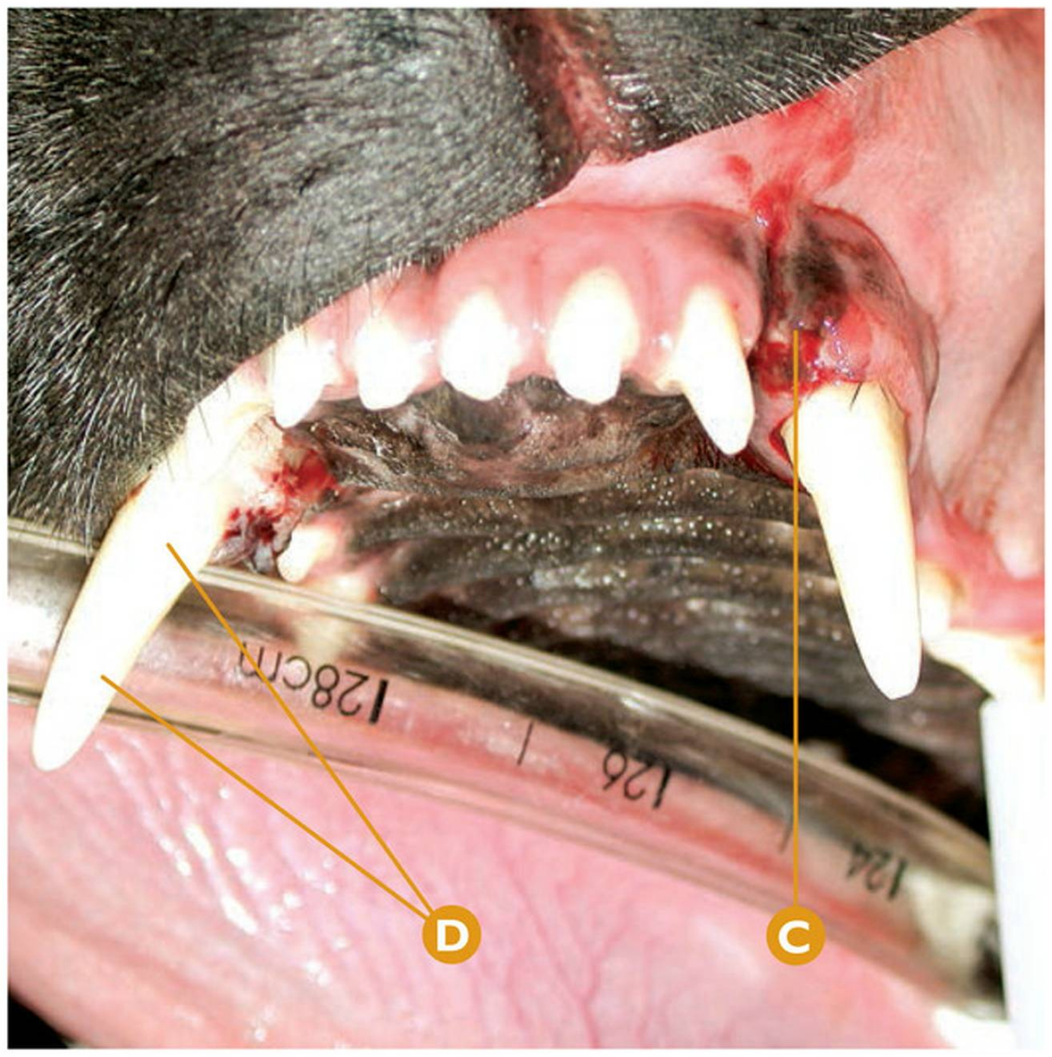



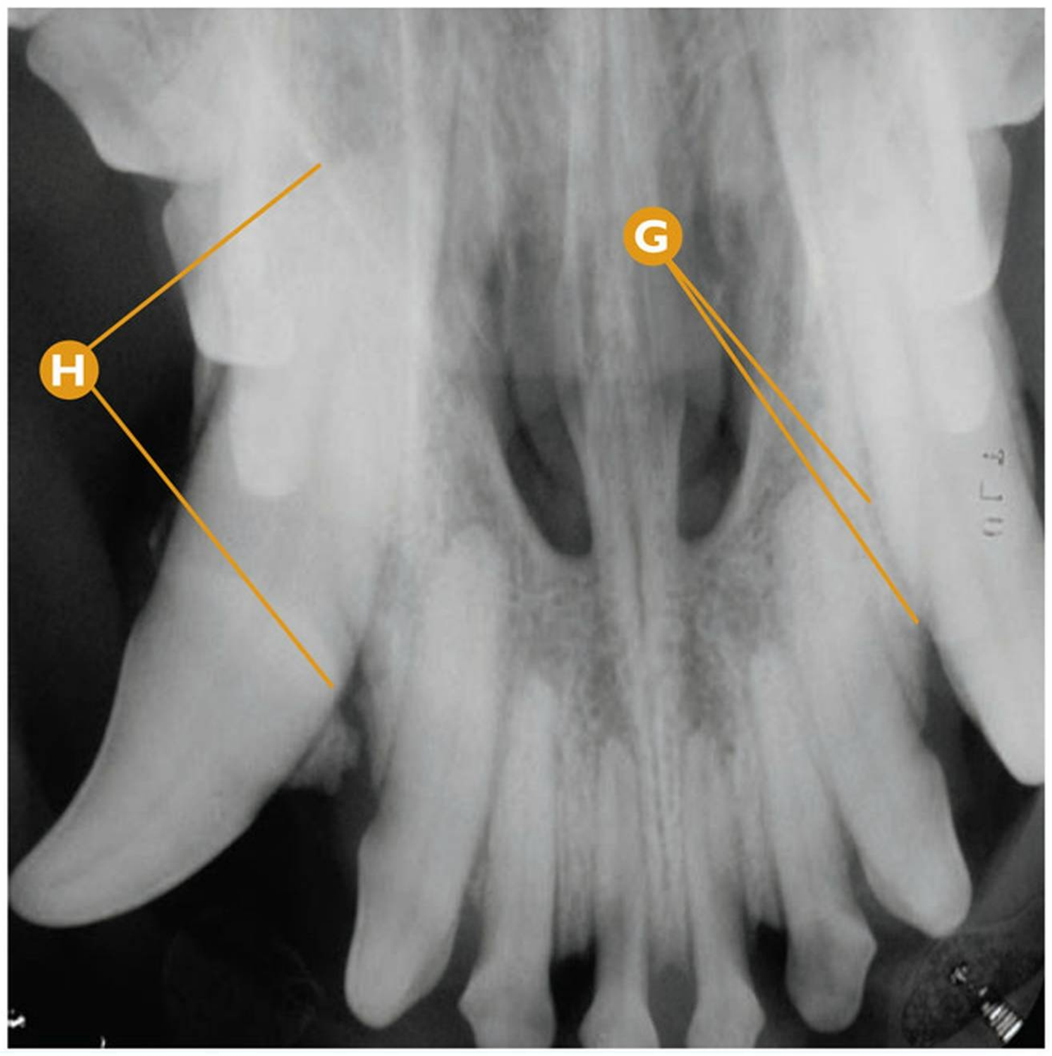

Avulsión dental

Avulsión del CmaxD (104), etiología traumática.

- **A** Sospecha de luxación del CmaxI (204).
- **B** Hematoma y heridas en tejidos blandos típicas de la luxación del canino superior.
- **C** Herida en tejidos blandos en la región mesial del CmaxI (204).
- **D** Avulsión del CmaxD (104) con extrusión del diente.
- **E** Detalle de la avulsión del CmaxD (104).
- **F** Resto de tejido óseo de la región palatina del CmaxD (104).
- **G** Rx dental: signos radiológicos compatibles con luxación del CmaxI (204).
- **H** Rx dental: signos radiológicos compatibles con avulsión del CmaxD (104) con salida parcial del diente de su alveolo.

Puntos clave del diagnóstico/tratamiento

En lesiones de etiología traumática en la cavidad oral debemos valorar ésta mediante un examen oral definitivo completo pudiendo, como en este caso clínico, detectar una luxación y una avulsión dental provocadas por el mismo traumatismo. El pronóstico del tratamiento conservador de ambos casos es diferente y deben ser tratados como casos independientes.

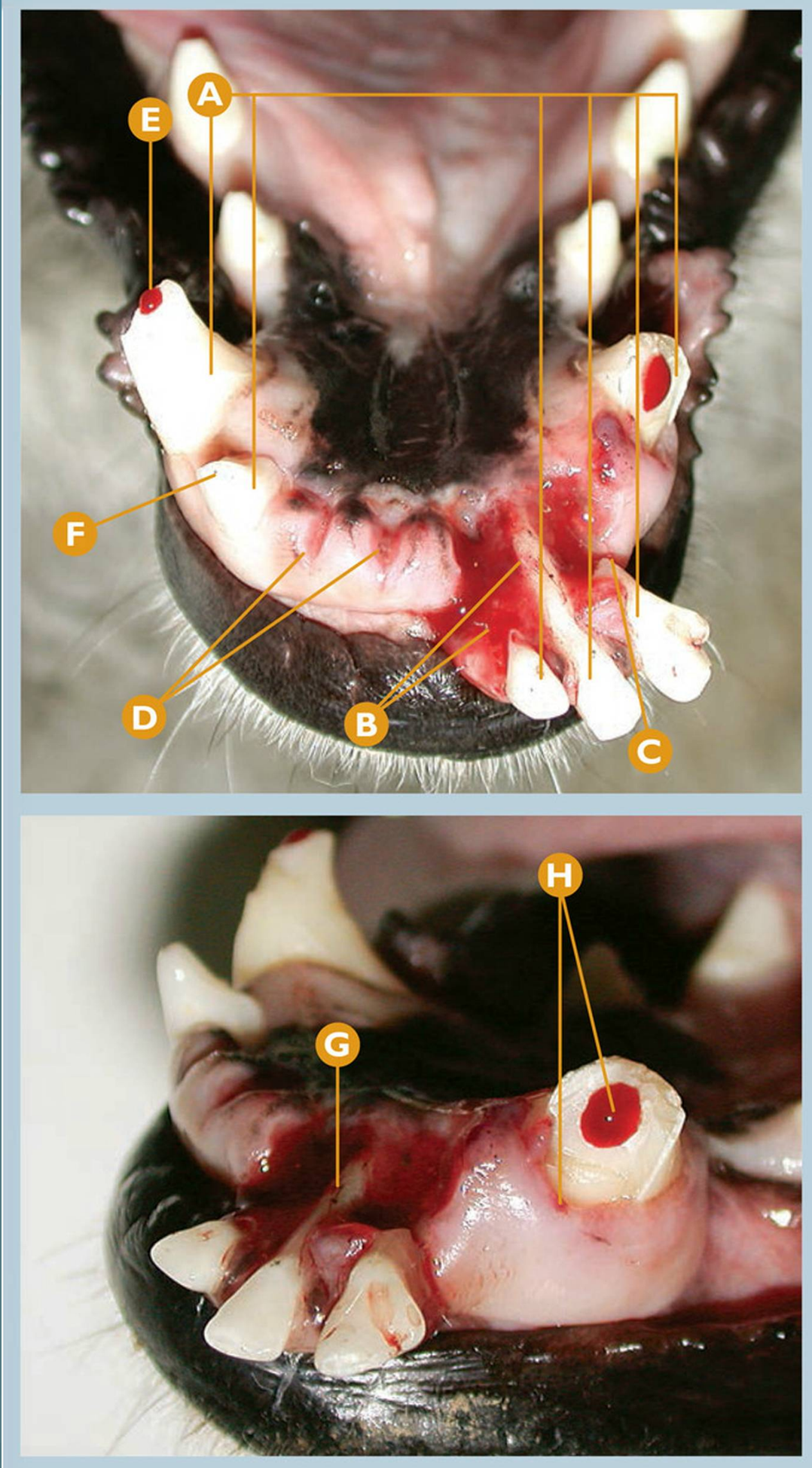



Avulsión dental

Avulsión (de origen traumático) del I2mandI (302) y I1mandI (301).

- **A** De derecha a izquierda: CmandI (304), I3mandI (303), I2mandI (302), I1mandI (301), I3mandD (403) y CmandD (404).
- **B** Sospecha de avulsión del I2mandI (302) y I1mandI (301).
- **C** Sospecha de fractura radicular del I3mandI (303).
- **D** Ausencia de I1mandD (401) y I2mandD (402).
- **E** Fractura complicada de corona del CmandD (404).
- **F** Sospecha de fractura no complicada de corona del I3mandD (403).
- **G** Detalle de sospecha de avulsión del I2mandI (302).
- **H** Fractura complicada de corona y raíz del CmandI (304).
- **I** Rx dental: signos radiológicos compatibles con avulsión del I2mandI (302) y I1mandI (301) sin fractura radicular.
- **J** Rx dental: signos radiológicos compatibles con fractura radicular del I3mandI (303).
- **K** Rx dental: signos radiológicos compatibles con fractura radicular del I1mandD (401) y I2mandD (402).

Puntos clave del diagnóstico/tratamiento

En lesiones dentales por traumatismos severos, podemos detectar un amplio abanico de posibilidades, en cuanto a patología dentales se refiere. En este caso clínico, en la misma región detectamos avulsión dental, fractura no complicada de corona, fractura complicada de corona, fractura complicada de corona y raíz, y fractura radicular, en diferentes dientes. La confirmación del diagnóstico debe realizarse mediante la radiología dental. Debemos tratar cada uno de los dientes por separado, valorando la situación particular de cada uno de ellos, y realizar el tratamiento adecuado e indicado para cada una de las diferentes patologías.

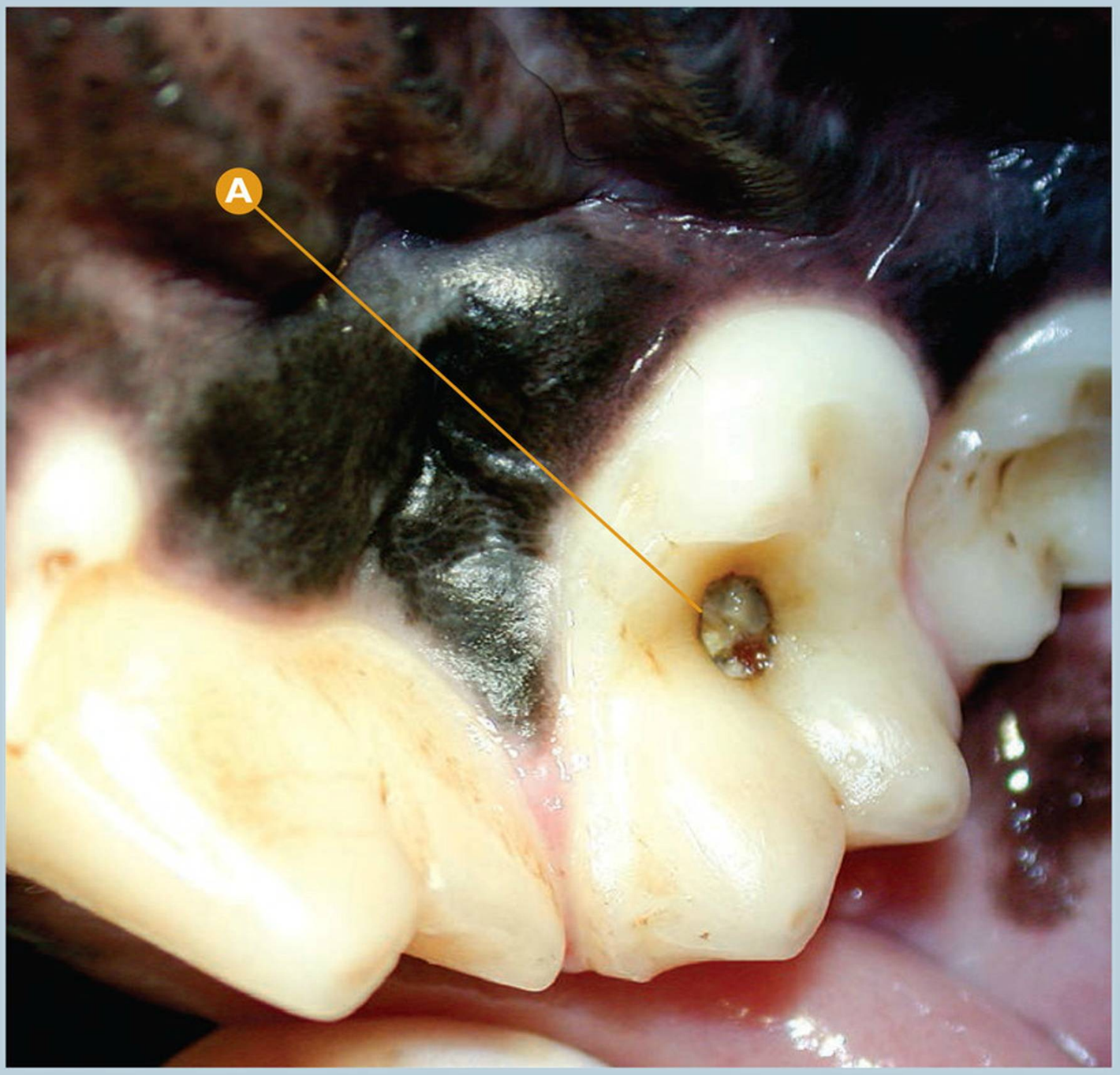

Caries dental

Caries clase I (clasificación de Black) en M1maxD (109).

A Caries clase I en M1maxD (109).

Puntos clave del diagnóstico/tratamiento

La caries es una enfermedad microbiana de los tejidos calcificados del diente, caracterizada por la desmineralización de la parte inorgánica y por la destrucción de la parte orgánica del diente. La caries clase I (clasificación de Black) o caries que afecta a la superficie oclusal del diente es una de las caries más frecuentes en el perro. La valoración de la profundidad de la cavidad y la radiología dental serán imprescindibles para decidir el plan de tratamiento.

Errores comunes

El tratamiento debe realizarse en este momento; esperar la evolución únicamente provocará una caries de mayor diámetro y profundidad, pudiendo afectar a la cavidad pulpar si inicialmente no se había producido, complicando las opciones terapéuticas.

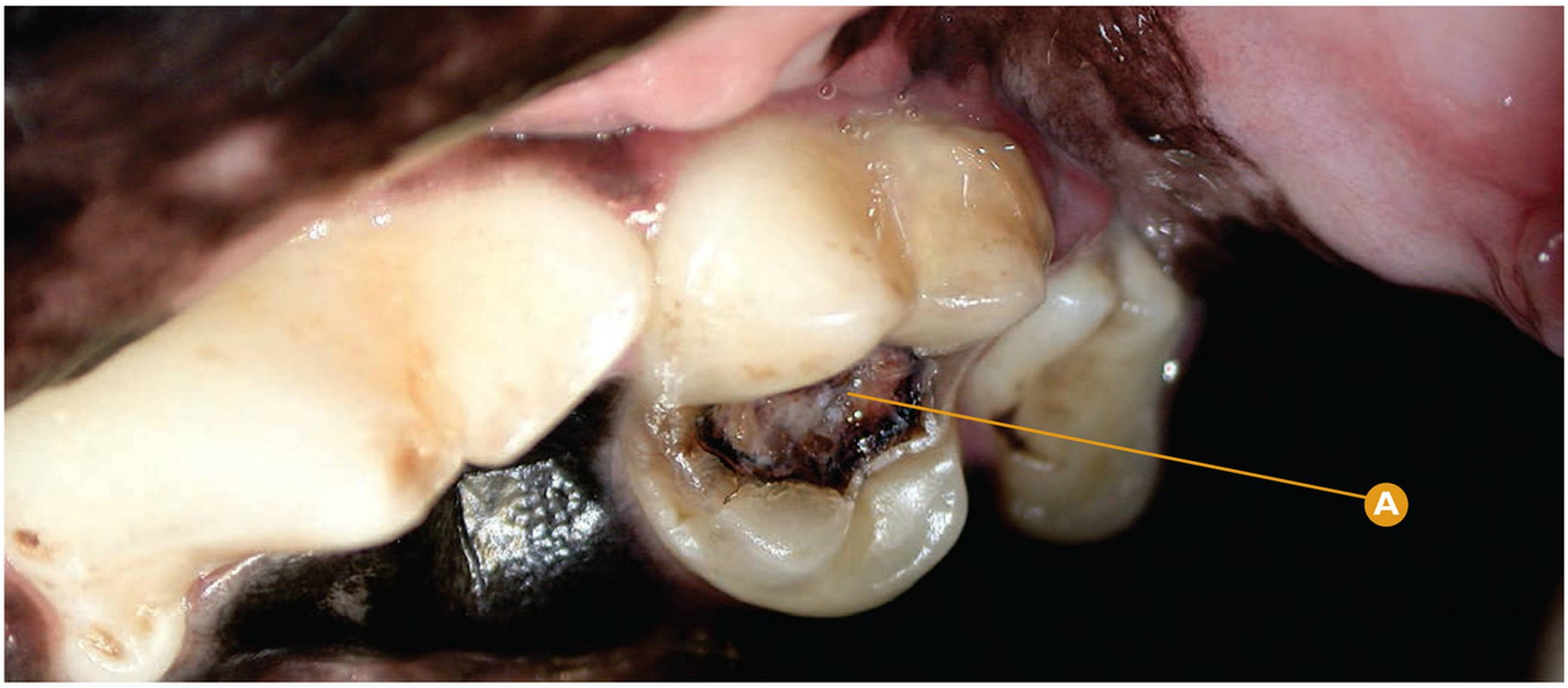

Caries dental

Caries clase I (clasificación de Black) en M1maxI (209).

A Caries clase I en M1maxI (209).

Puntos clave del diagnóstico/tratamiento

Esta caries de clase I (clasificación de Black) es profunda y está en un estado avanzado; es muy probable que afecte a la cámara pulpar del M1maxI. La radiología dental estará claramente indicada para valorar el grado de destrucción dental y extensión de la cavidad.

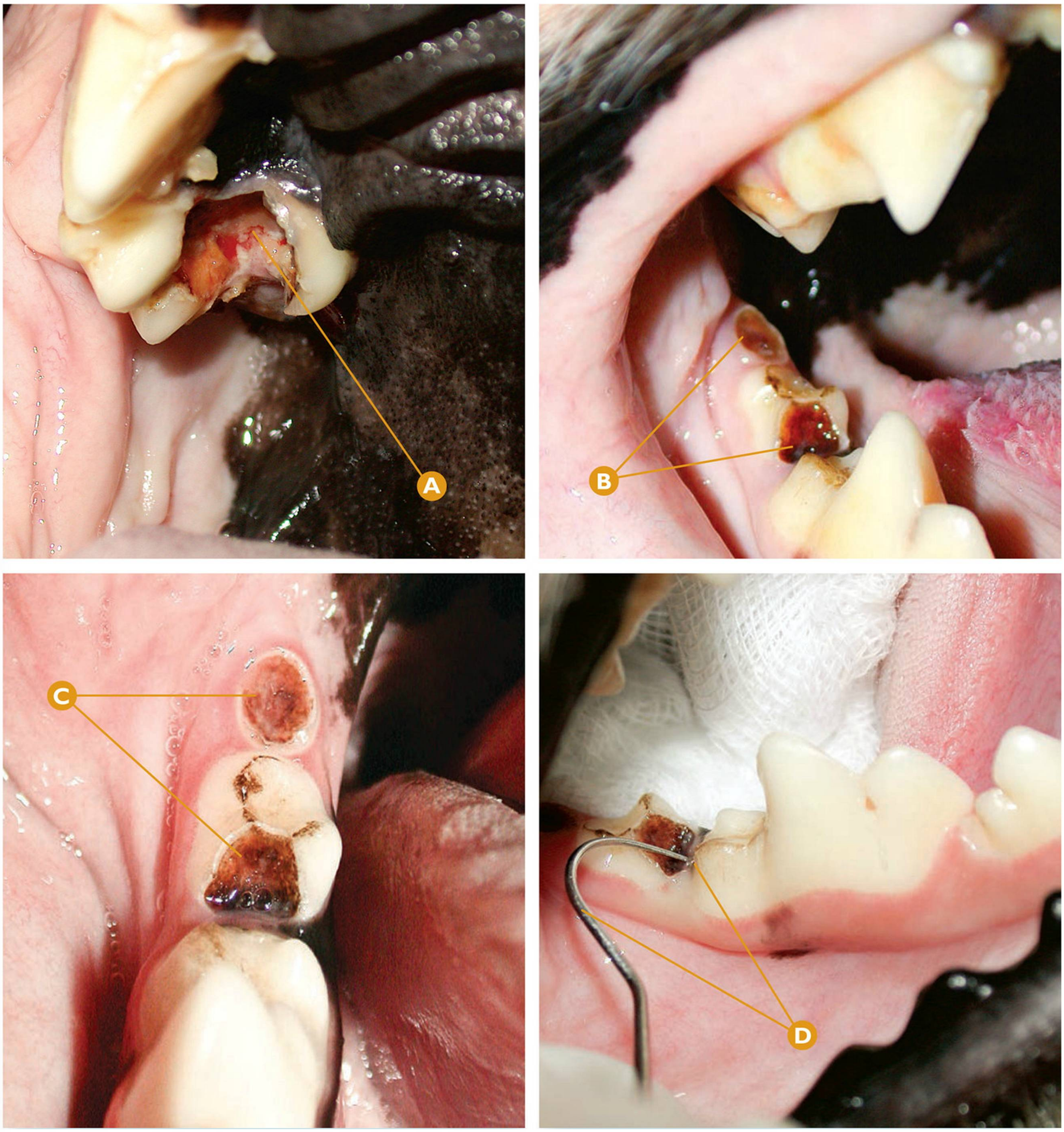

Caries dental

Caries clase I (clasificación de Black) en M1maxD (109), M2mandD (410) y M3mandD (411).

- **A** Caries clase I en M1maxD (109), afectando la cámara y canales pulpares.
- **B** De derecha a izquierda: caries clase I en M2mandD (410) y M3mandD (411), por íntimo contacto con M1maxD (109).
- **C** Detalle de las caries clase I en M2mandD (410) y M3mandD (411).
- **D** Sospecha de caries clase II en área distal del M1mandD (409), localizada mediante el explorador dental.

Puntos clave del diagnóstico/tratamiento

La caries en M1maxD (109) es profunda, afectando a la cámara y canales pulpares. Los dientes que están en contacto íntimo con esta pieza en la mandíbula (M2mandD y M3mandD) también se han visto afectados. En la superficie distal de la corona del M1mandD (409) localizamos una cavidad sospechosa, compatible con una caries clase II. En esta zona, así como en el resto de los dientes, estará indicada la radiología dental.

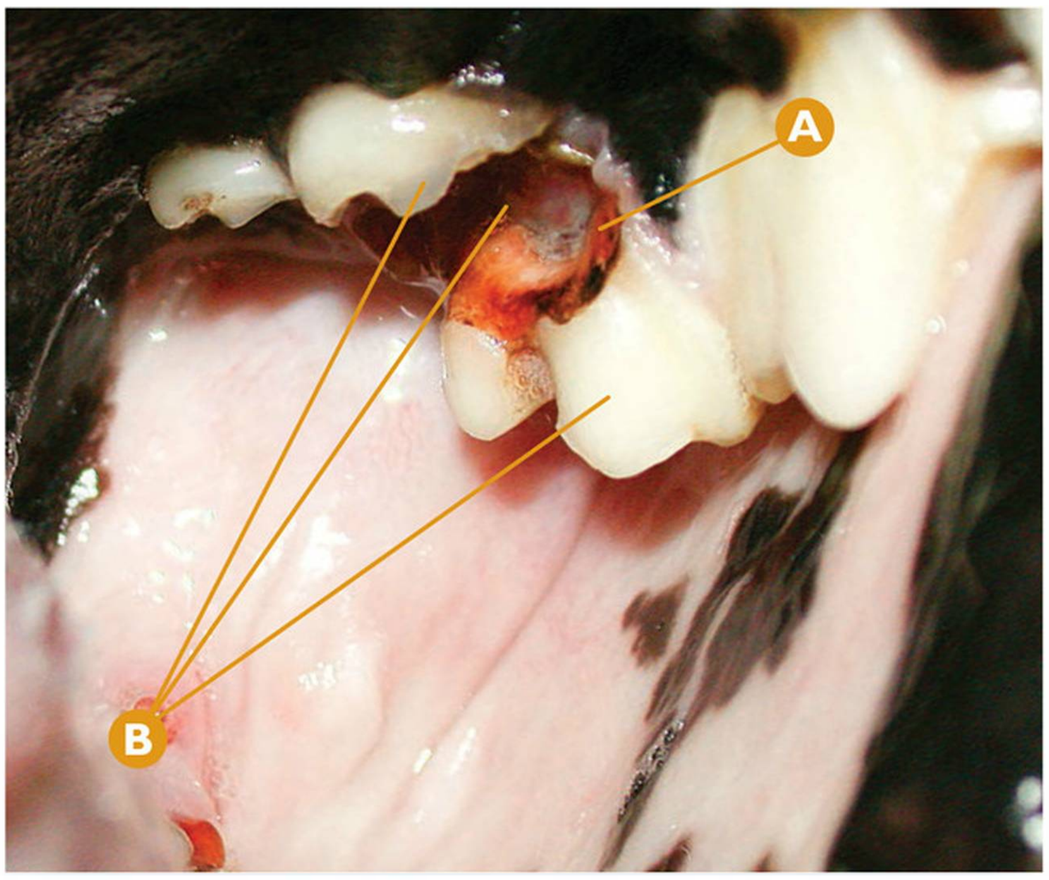

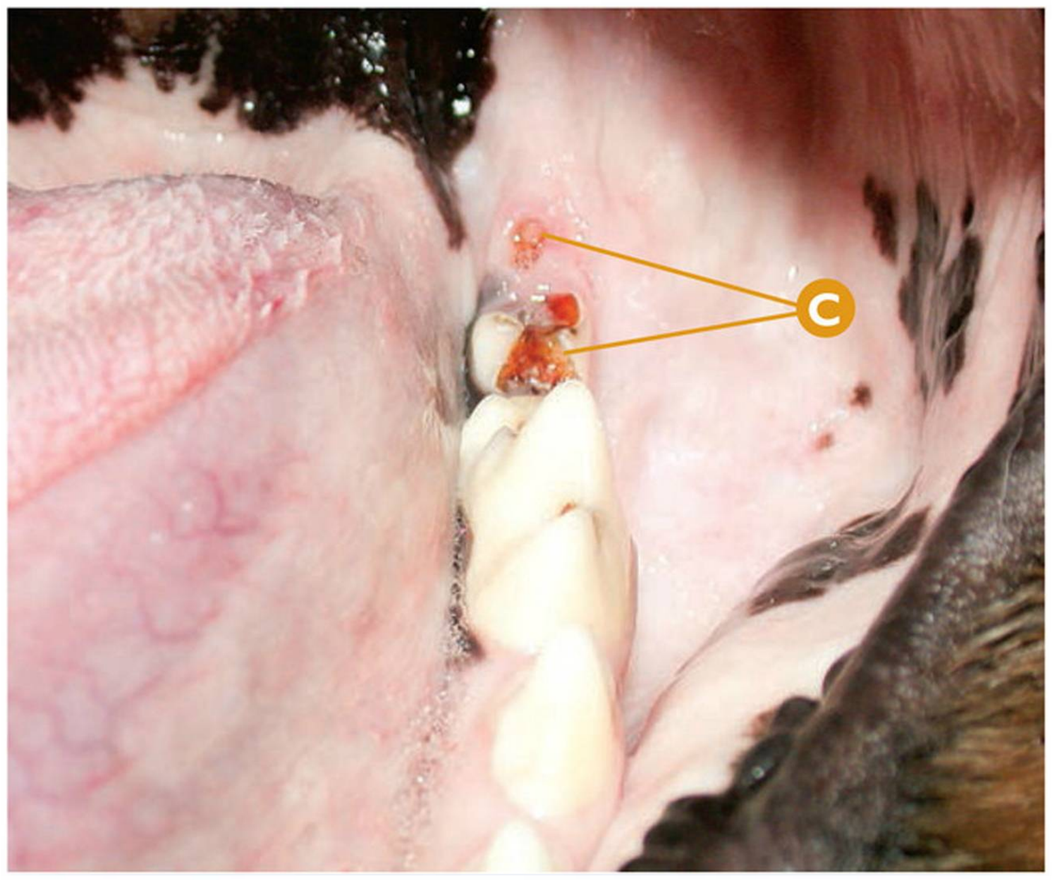

Caries dental

Caries clase I (clasificación de Black) en M1maxI (209), M2mandI (310) y M3mandI (311).

A Caries clase I en M1maxI (209) afectando la cámara y canales pulpares.

B Detalle de la destrucción dental a consecuencia de la caries en M1maxI (209) que alcanza su base ósea.

C Caries clase I en M2mandI (310) y M3mandI (311), destruyendo prácticamente toda la corona de este último.

Puntos clave del diagnóstico/tratamiento

Este caso corresponde al lado opuesto del caso anterior. La caries en M1maxI (209) llega claramente al tercio apical de la corona, destruyendo ésta, seccionando el diente en dos porciones, vestibular y palatina. También los dientes mandibulares en íntimo contacto con el M1maxI (209) han sido afectados (M2mandI y M3mandI).

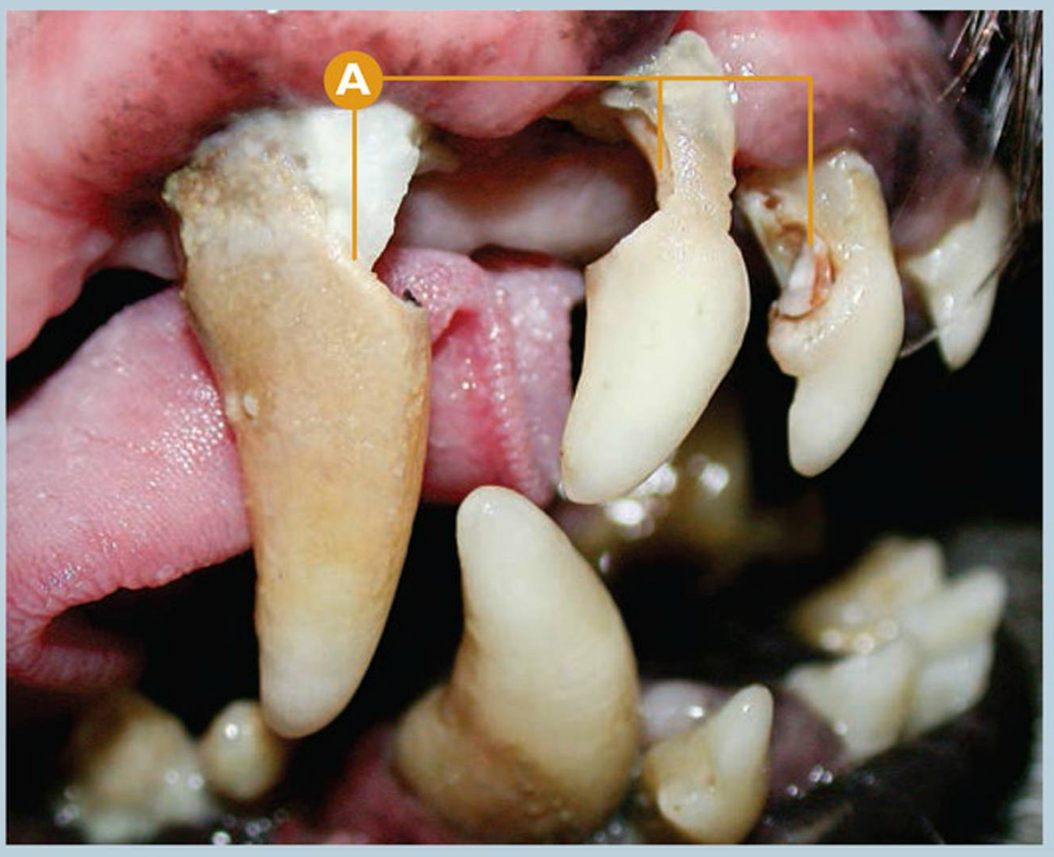

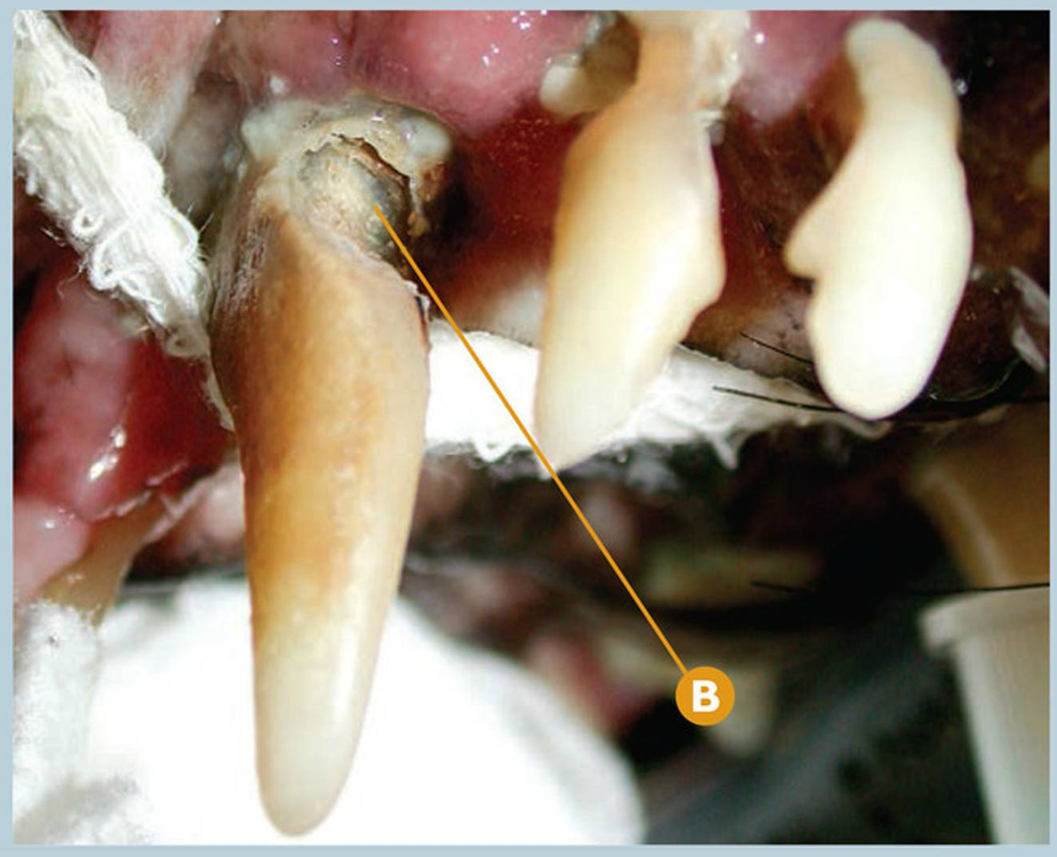

Caries dental

Caries clase V (clasificación de Black) en I2maxD (102), I3maxD (103) y CmaxD (104).

A De derecha a izquierda: caries clase V (clasificación de Black) en I2maxD (102), I3maxD (103) y CmaxD (104).

B Detalle de la caries clase V en el área mesial del tercio apical de la corona del CmaxD (104).

Puntos clave del diagnóstico/tratamiento

Siendo la caries clase I la más frecuente, la presencia y afectación de esta caries clase V en I2maxD (102), I3maxD (103) y CmaxD (104) es atípica. En todos ellos, la caries ha invadido la cavidad pulpar, con la consiguiente patología pulpar a tratar. El proceso está extremadamente avanzado en I3maxD (103), y el único tratamiento viable será la extracción dentaria.

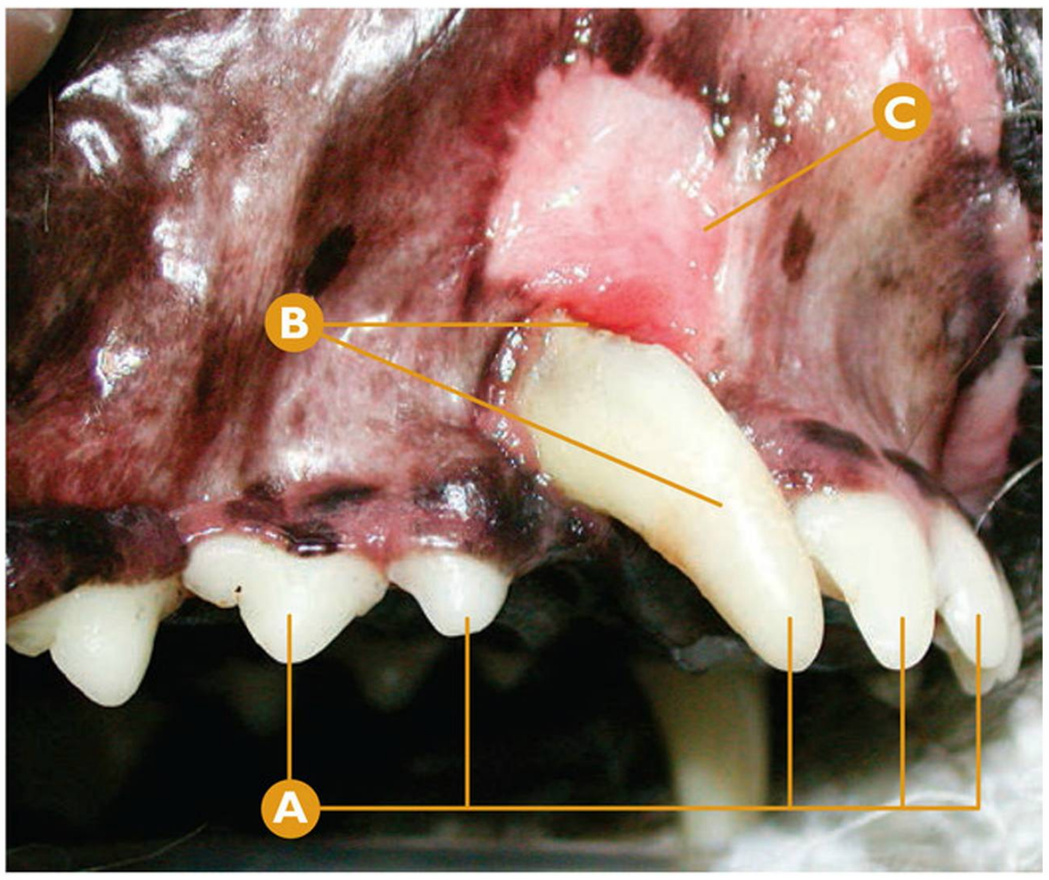

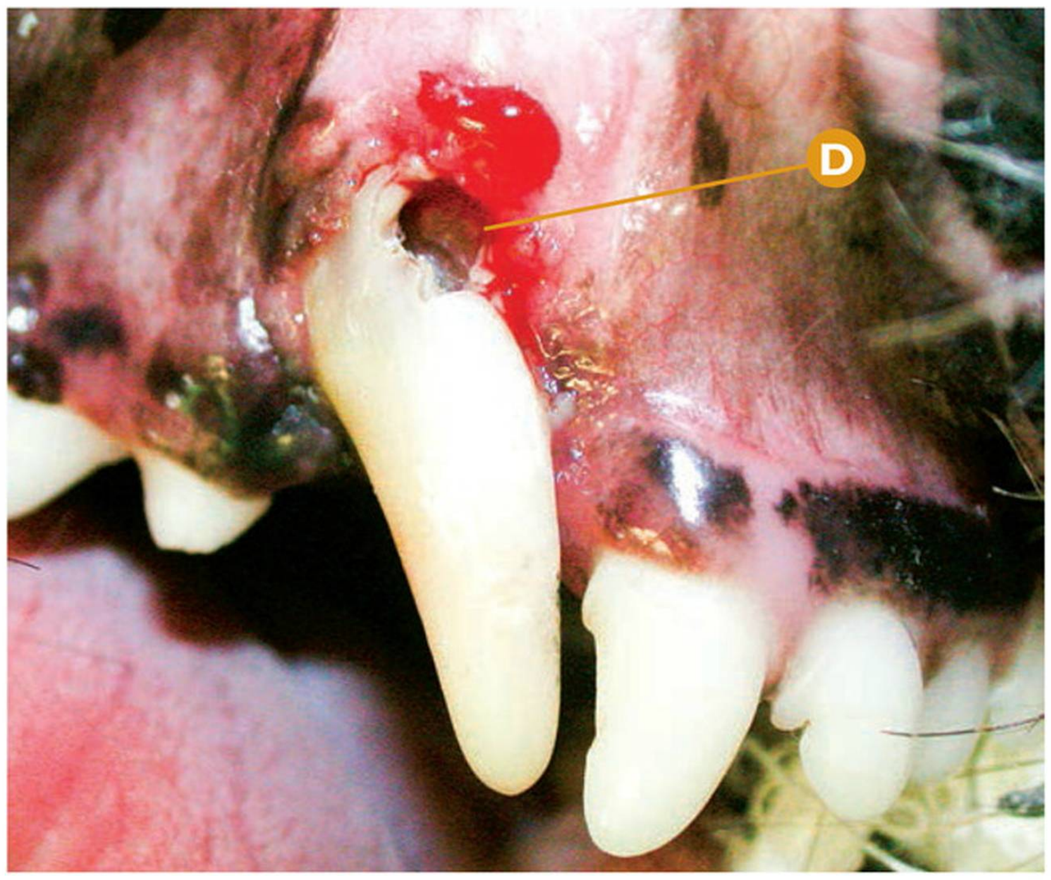

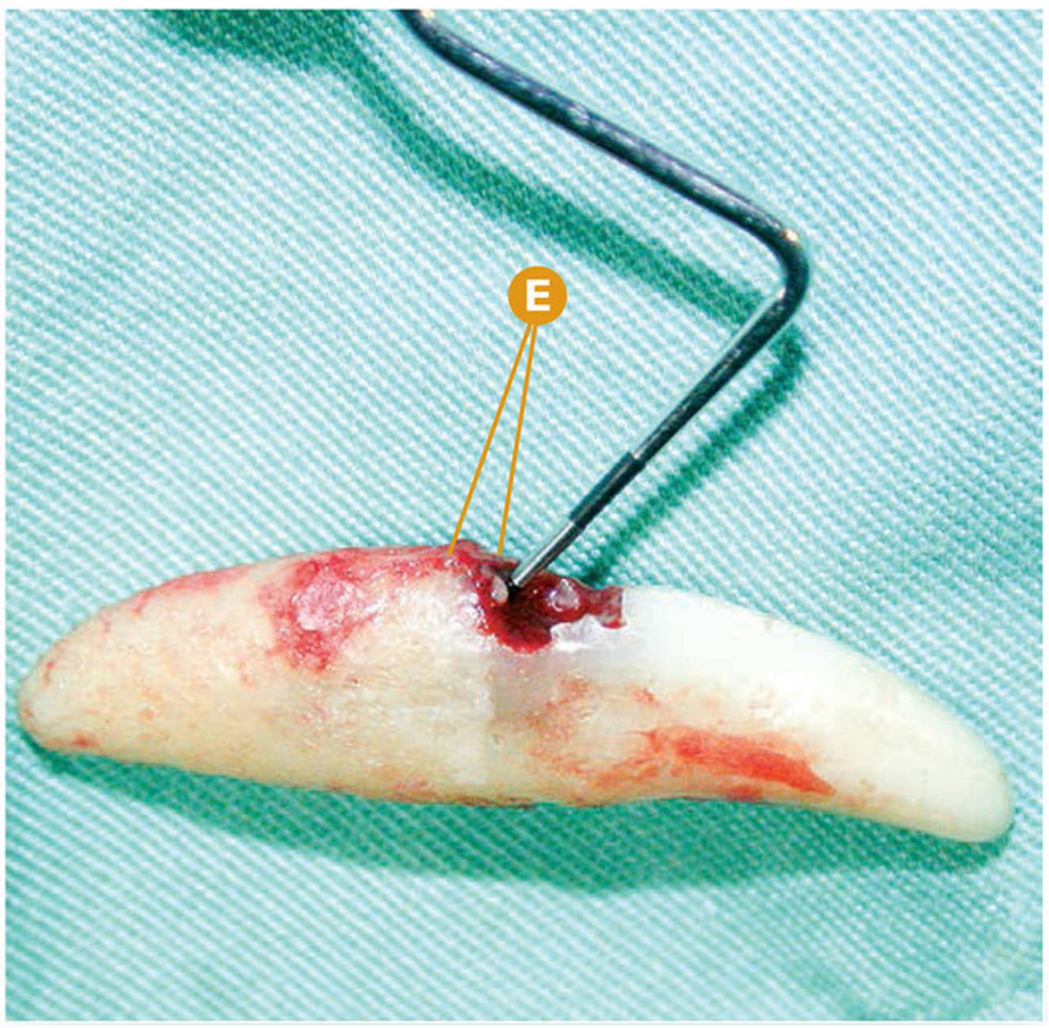

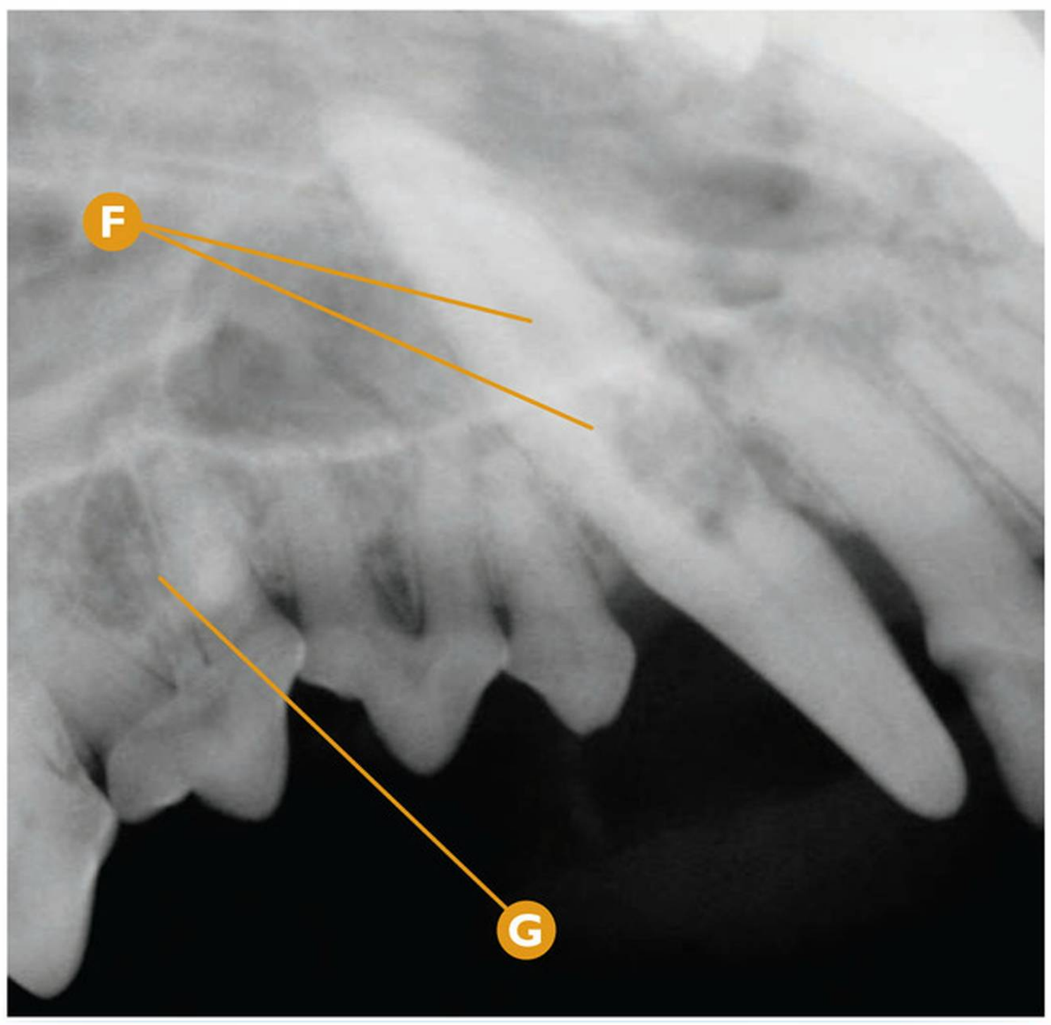

Caries dental

Sospecha de caries clase V (clasificación de Black) en CmaxD (104).

- **A** De derecha a izquierda: I2maxD (102), I3maxD (103), CmaxD (104), P1maxD (105) y P2maxD (105).
- **B** Sospecha de caries clase V (clasificación de Black) en el área mesial del tercio apical de la corona (cuello dentario) del CmaxD (104), con desviación mesial y decoloración de este diente.
- **C** Ulceritis de contacto en región apical del CmaxD (104).
- **D** Detalle de la sospecha de caries clase V en el área mesial del tercio apical de la corona (cuello dentario) del CmaxD (104).
- **E** Detalle de la sospecha de caries clase V del CmaxD (104) invadiendo la cavidad pulpar. Imagen tras realizar la extracción dentaria.
- **F** Rx dental: signos radiológicos compatibles con caries clase V en el CmaxD (104), con aumento del diámetro de la cavidad pulpar.
- **G** Rx dental: signos radiológicos compatibles con raíz accesoria en el P3maxD (107).

Puntos clave del diagnóstico/tratamiento

La caries clase V es infrecuente, y en ocasiones provoca efectos secundarios como la ulceritis de contacto detectada en este caso clínico. Se trata de un proceso que puede pasar desapercibido para el propietario, por lo que suele detectarse en exploraciones rutinarias de la cavidad oral, cuando ya se encuentra en un estado avanzado, con exposición pulpar, por supuesto, y cuando el tratamiento endodóntico del diente es inviable debido a la gran ausencia de tejido dental. En este caso clínico el tratamiento realizado fue la extracción dentaria. Siempre debemos realizar un diagnóstico diferencial con una reabsorción dental. Si consideráramos esta patología como tal, se trataría de una reabsorción dental clase 3.

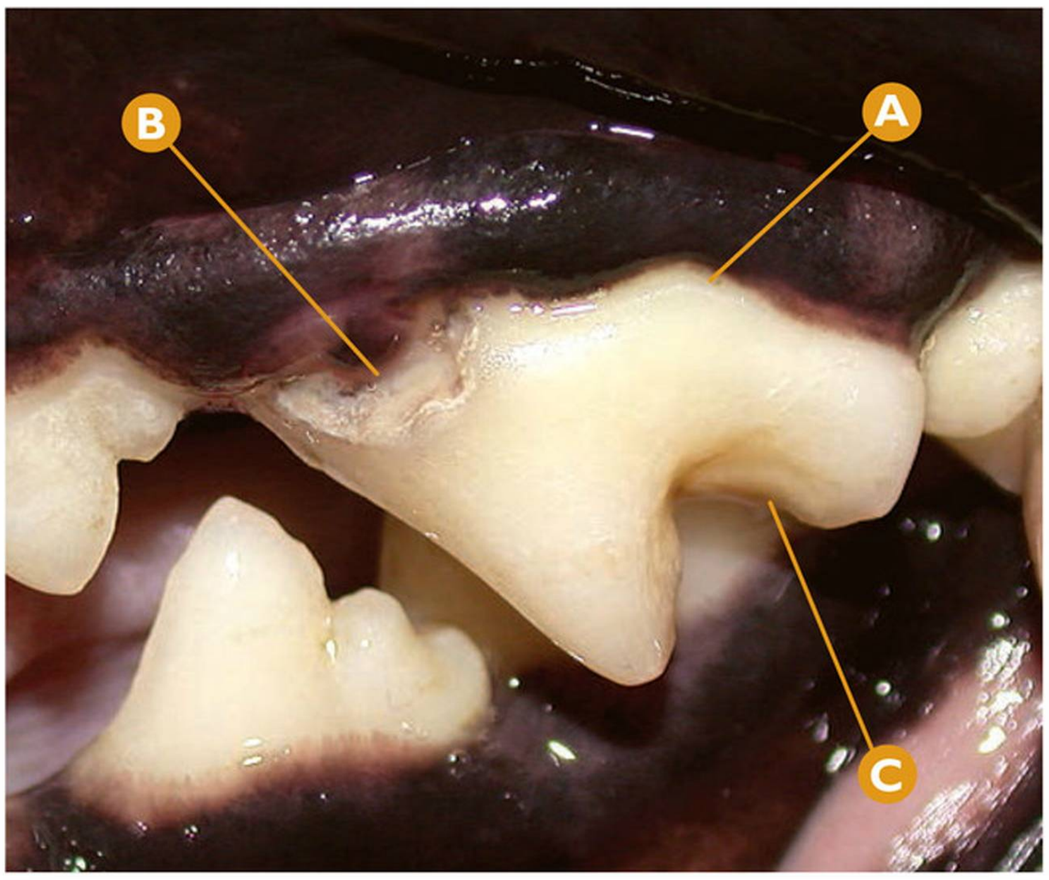



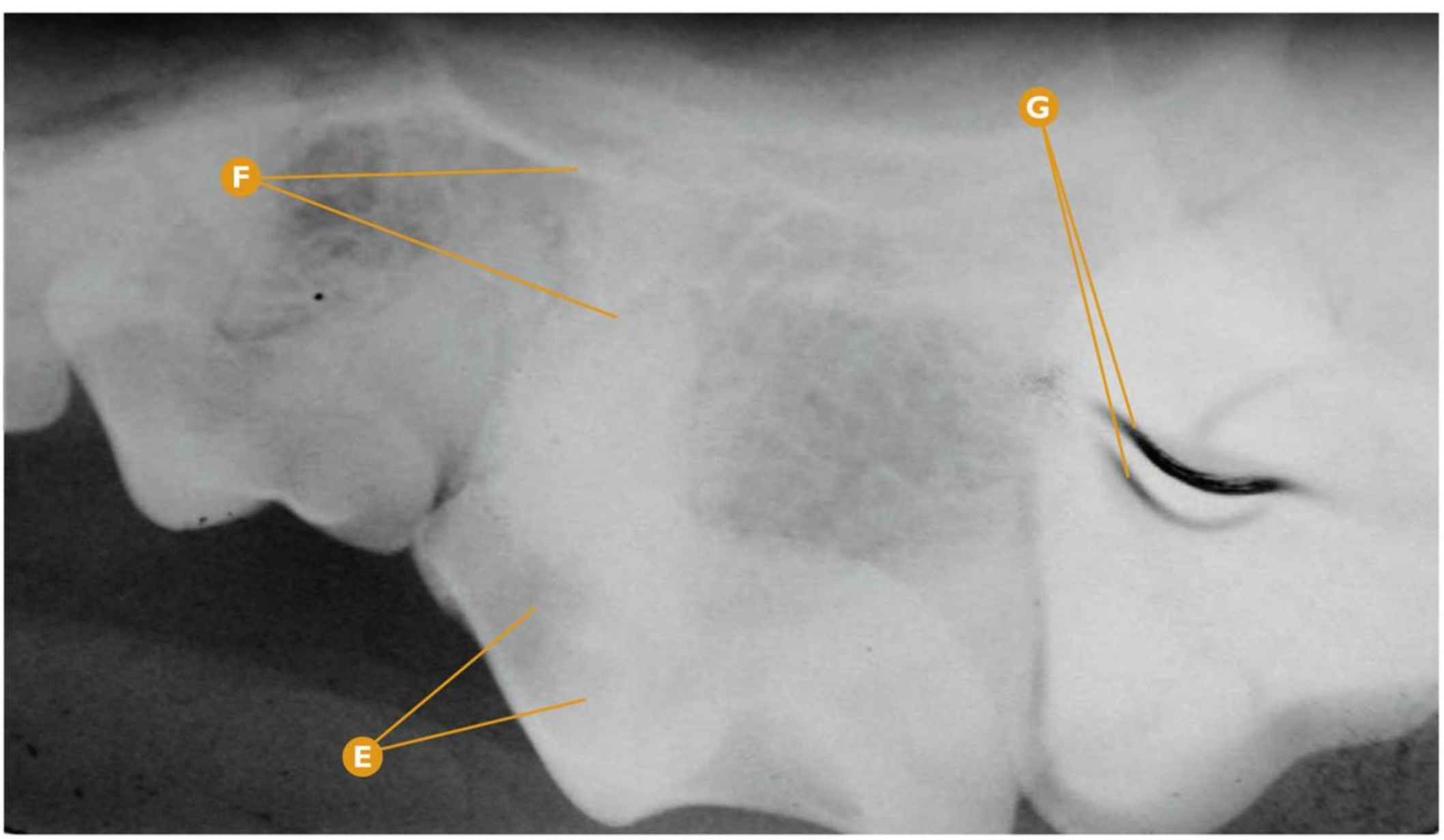

Caries dental

Caries clase V (clasificación de Black) en el área mesiovestibular del tercio apical de la corona del P4maxI (208).

- **A** P4maxI (208).
- **B** Caries clase V (clasificación de Black) en el área mesiovestibular del tercio apical de la corona del P4maxI (208).
- **C** Alteración en la forma de la corona del P4maxI (208).
- **D** Detalle de la caries clase V, tras la limpieza regional, y exposición de la cavidad pulpar de la raíz mesiovestibular del P4maxI (208).
- **E** Rx dental: signos radiológicos compatibles con caries clase V en el área mesiovestibular del tercio apical de la corona del P4maxI (208).
- **F** Rx dental: signos radiológicos compatibles con ausencia de patología periapical en las raíces mesiales del P4maxI (208).
- **G** Rx dental: artefacto.

Puntos clave del diagnóstico/tratamiento

La caries clase V generalmente pasan desapercibidas y son detectadas en tratamientos periodontales. En muchas ocasiones, la caries ha progresado exponiendo la cámara o cavidad pulpar de los dientes, produciendo una patología pulpar. Debemos realizar un diagnóstico diferencial en este caso clínico con una reabsorción dental clase 3.

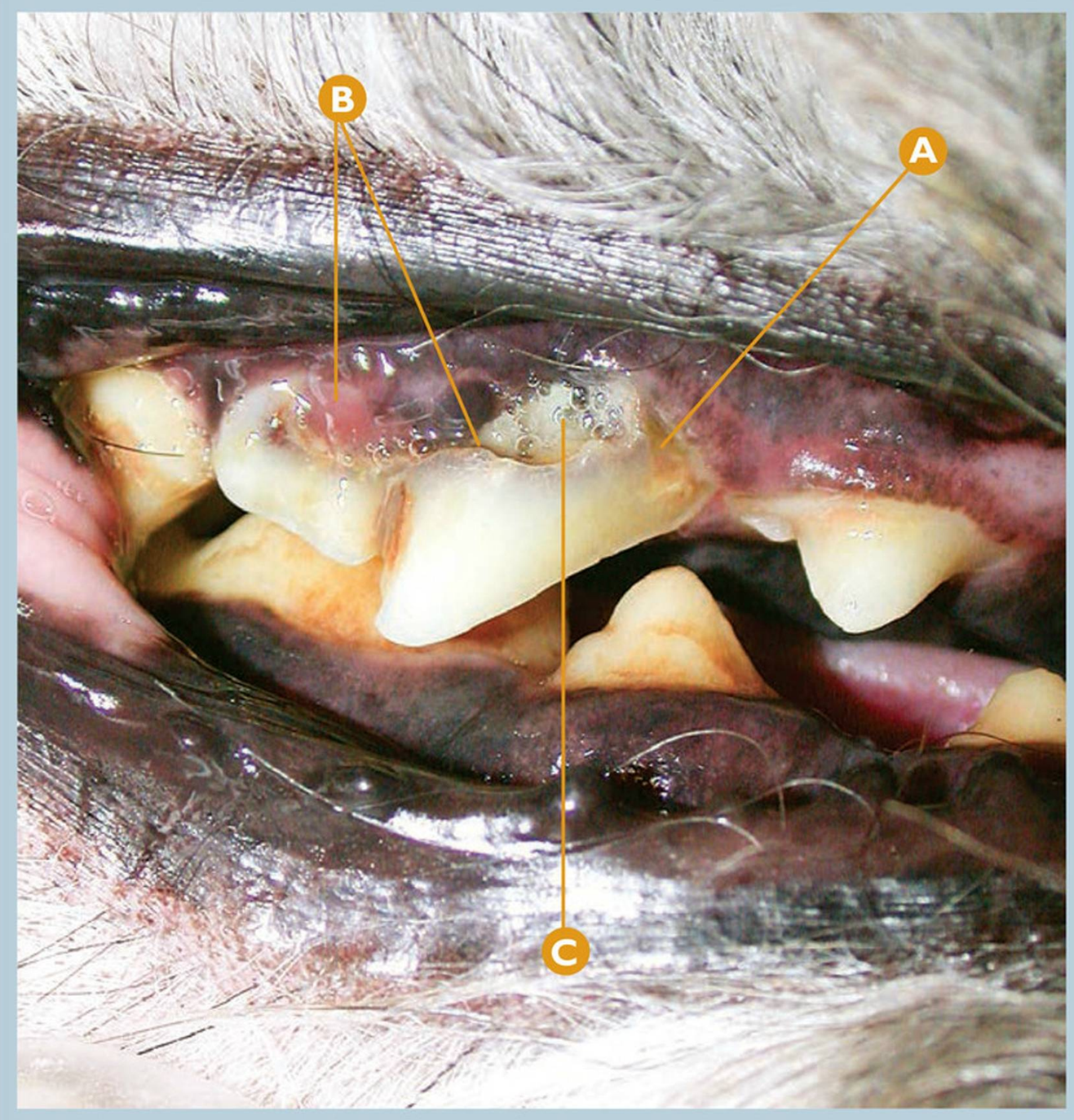

Caries dental

Caries clase V (clasificación de Black) en el área vestibular del P4maxD (108).

A P4maxD (108).

B Caries clase V (clasificación de Black) en el área vestibular del P4maxD (108).

C Detalle del tejido cariado.

Puntos clave del diagnóstico/tratamiento

En este caso clínico la caries está muy avanzada, invadiendo la cámara pulpar del P4maxD (108) con una gran destrucción de tejido dental que altera su estructura. El tratamiento adecuado no conservador es la extracción dentaria. El diagnóstico diferencial debe realizarse con la reabsorción dental.

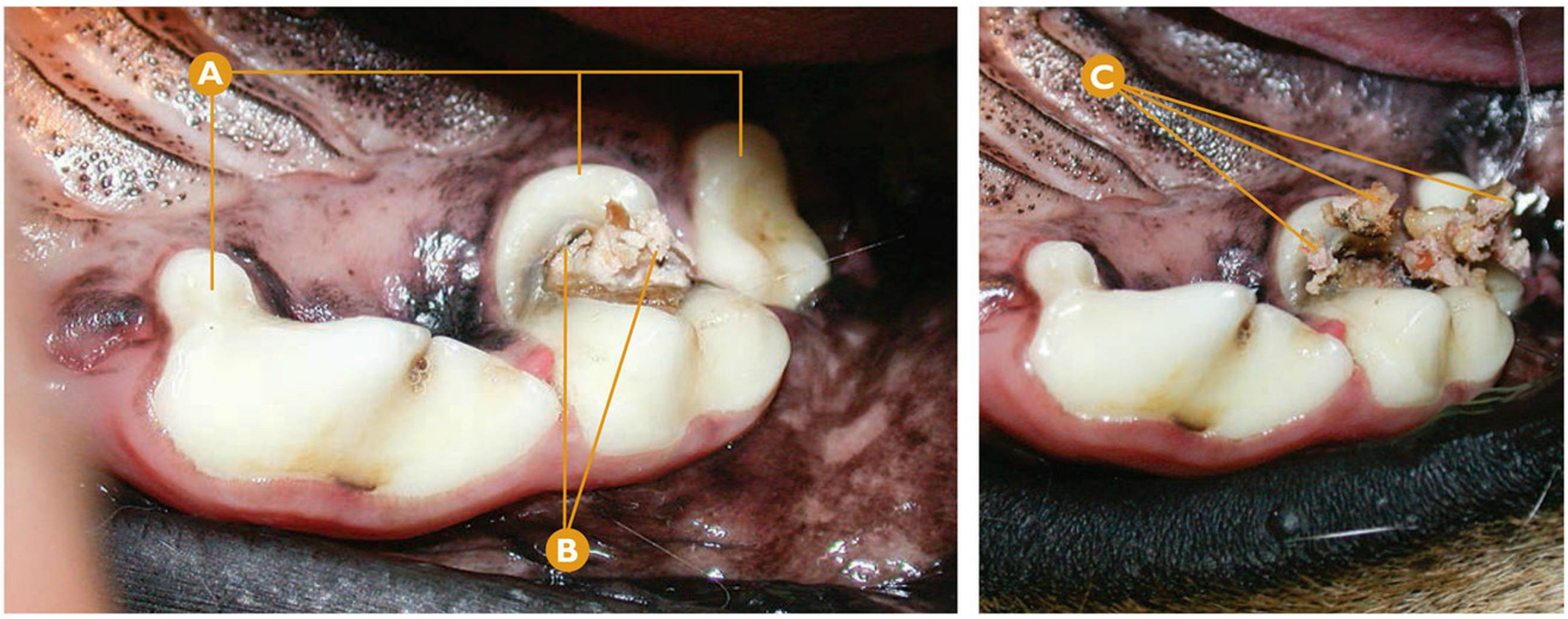

Caries dental

Caries clase I (clasificación de Black) en la superficie oclusal del M1maxD (109).

A De derecha a izquierda: M2maxD (110), M1maxD (109) y P4maxD (108).

B Caries clase I en la superficie oclusal del M1maxD (109).

C Detalle del tejido cariado extraído con la limpieza de la cavidad en M1maxD (109).

Puntos clave del diagnóstico/tratamiento

En este caso, la caries está avanzada, invadiendo ampliamente la cámara pulpar. Durante la limpieza del tejido cariado se observa muy bien la diferencia entre el tejido dental sano y el afectado. Todo este tejido dental afectado deber ser completamente eliminado si queremos proceder al tratamiento conservador del diente.

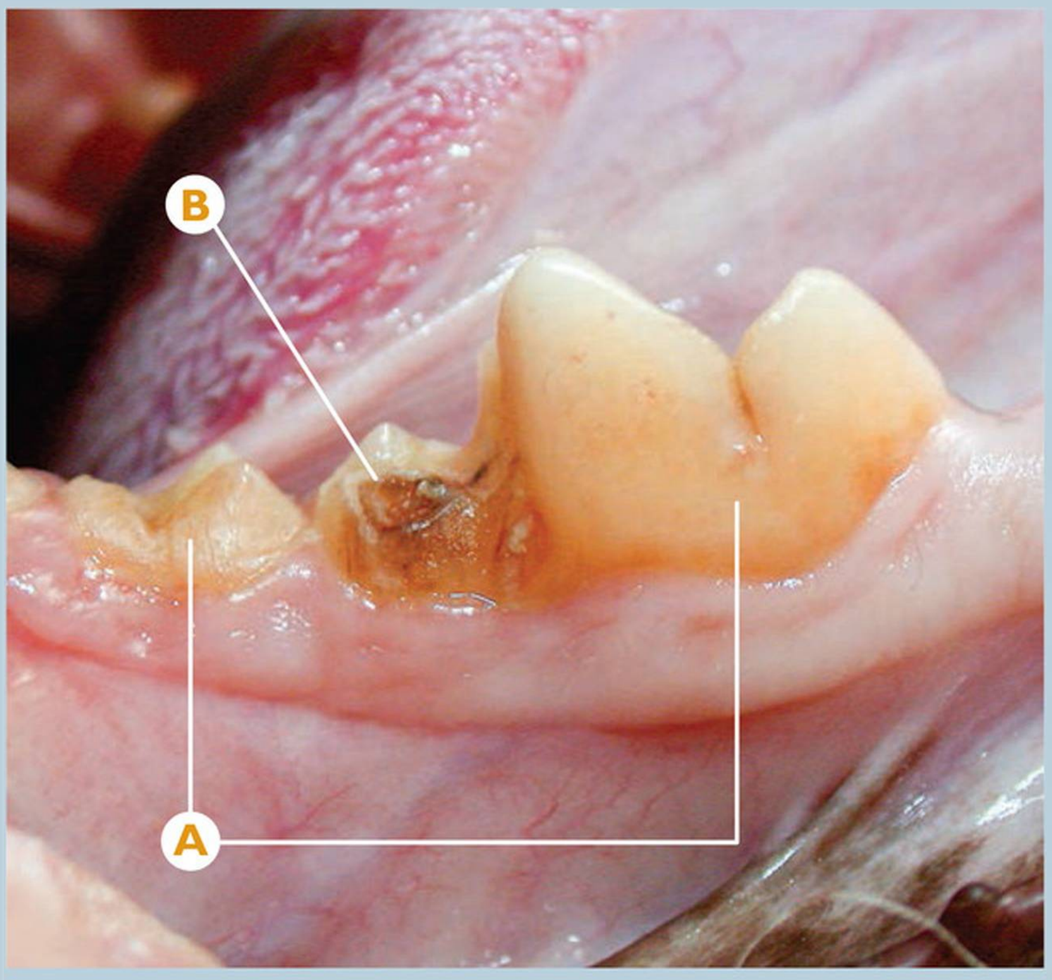

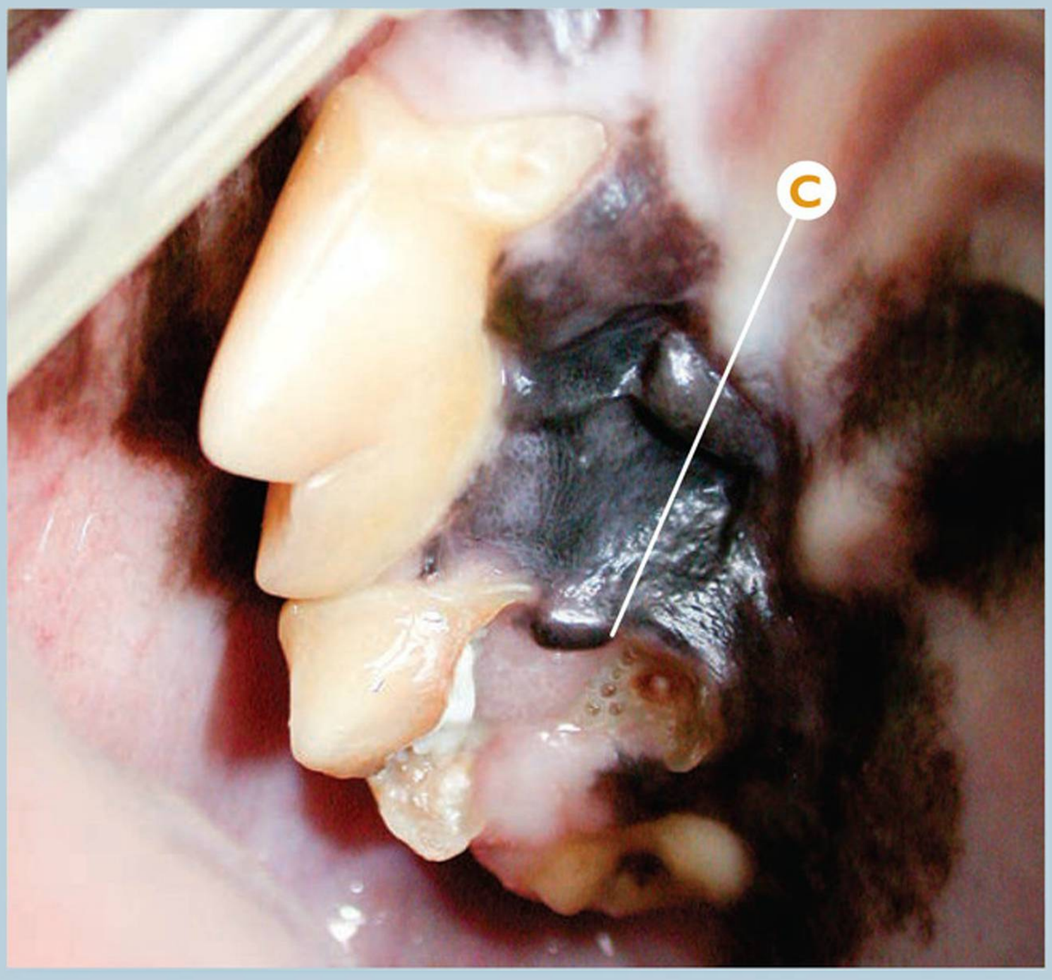

Caries dental

Caries clase VI (clasificación de Black) en una cúspide oclusal del M1mandD (409).

A De derecha a izquierda: M1mandD (409) y M2maxD (410).

B Caries clase VI en una cúspide distal del M1mandD (409).

C Caries clase I (clasificación de Black) severa en M1maxD (109).

Puntos clave del diagnóstico/tratamiento

Las caries clase VI son poco frecuentes, y dentro de este grupo el primer y segundo molar inferior son los dientes más afectados. Suelen producirse por contacto directo en la oclusión con dientes del maxilar que sufren la misma patología (especialmente el primer molar superior, como ocurre en este caso clínico).

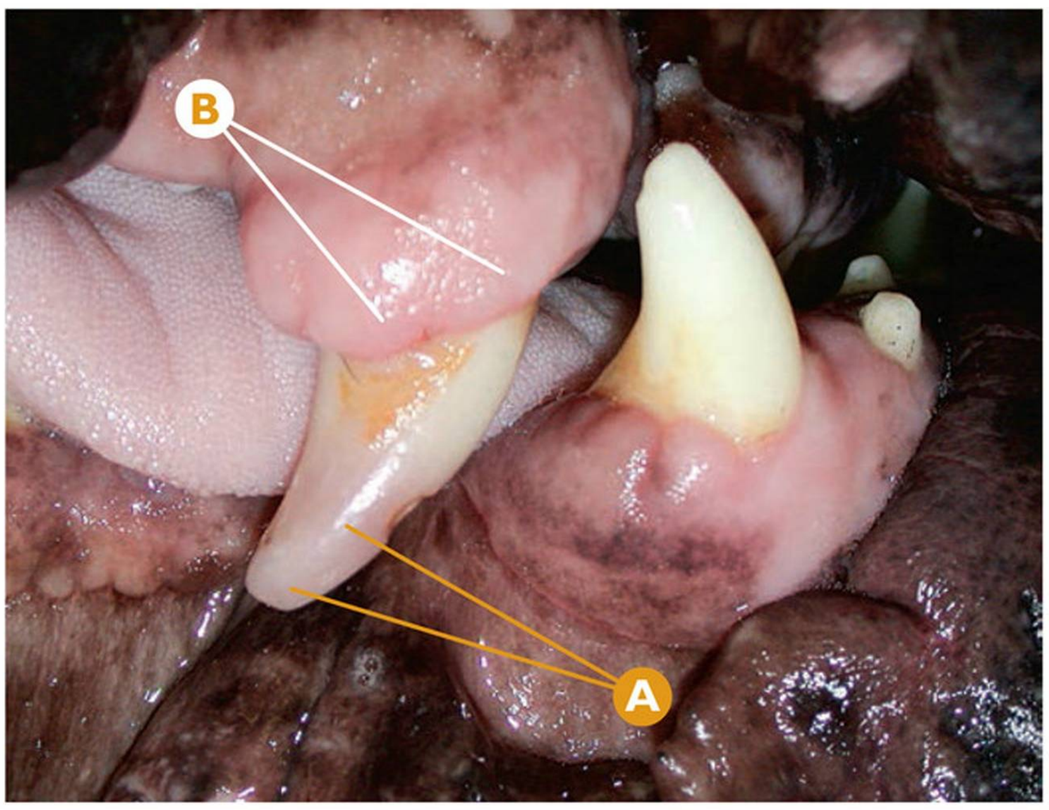

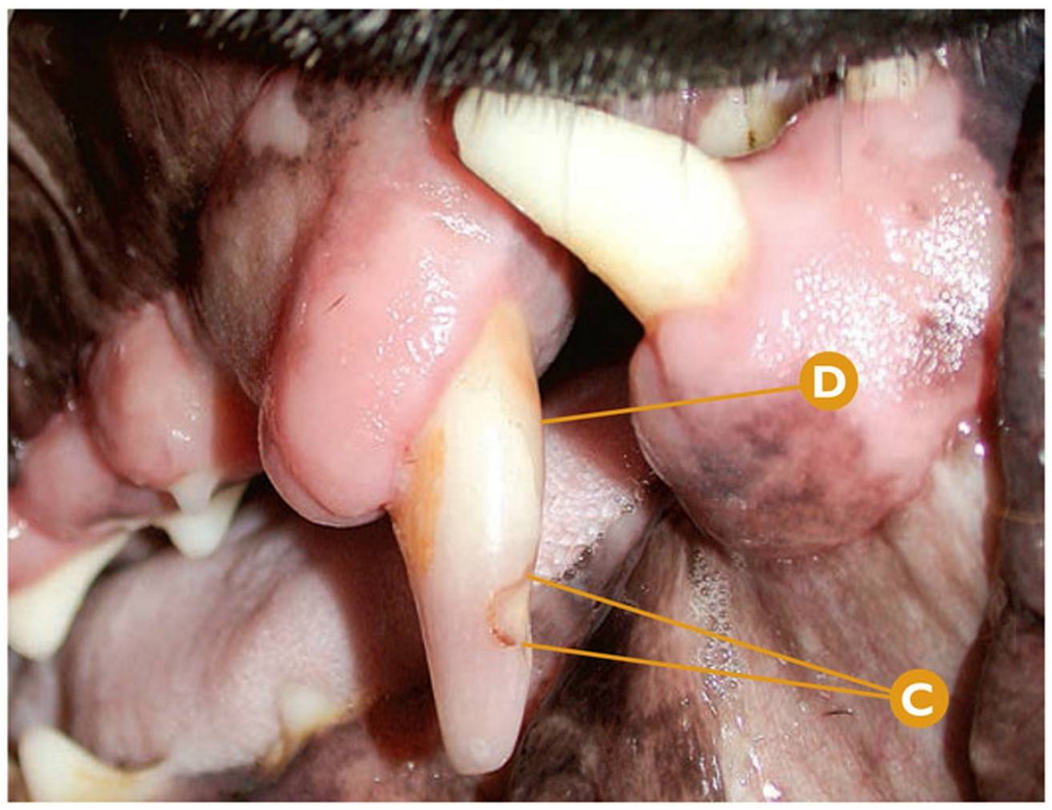

Decoloración dental

Decoloración del tercio coronal de la corona del CmaxD (104); coloración rosácea oscura.

A Decoloración rosácea oscura del tercio coronal de la corona del CmaxD (104).

B Sospecha de hiperplasia gingival en CmaxD (104).

C Fractura de esmalte en el área mesial de la corona del CmaxD (104).

D Infracción de esmalte en el área mesial de la corona del CmaxD (104).

Puntos clave del diagnóstico/tratamiento

Las decoloraciones, en las que el diente cambia el color a un tono rosáceo o rosáceo oscuro hasta llegar al marronáceo, están producidas en la mayoría de la ocasiones por traumatismos del diente. Durante estos últimos, se produce hemorragia pulpar, hemólisis de glóbulos rojos y liberación de hemoglobina que se deposita en los túbulos dentinarios. En este caso clínico, el traumatismo que ha provocado la fractura de esmalte es la causa más probable de la decoloración. La radiología dental es muy recomendable para valorar completamente las consecuencias del posible traumatismo.

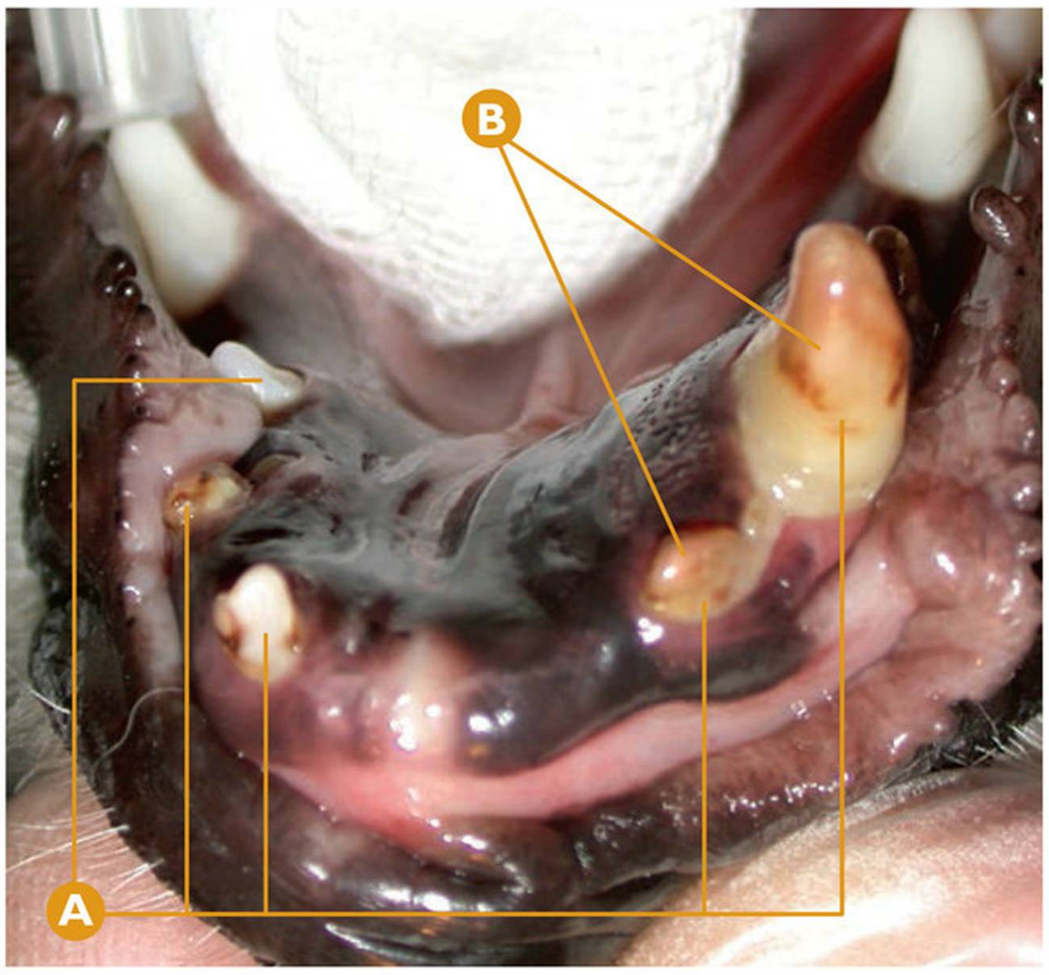



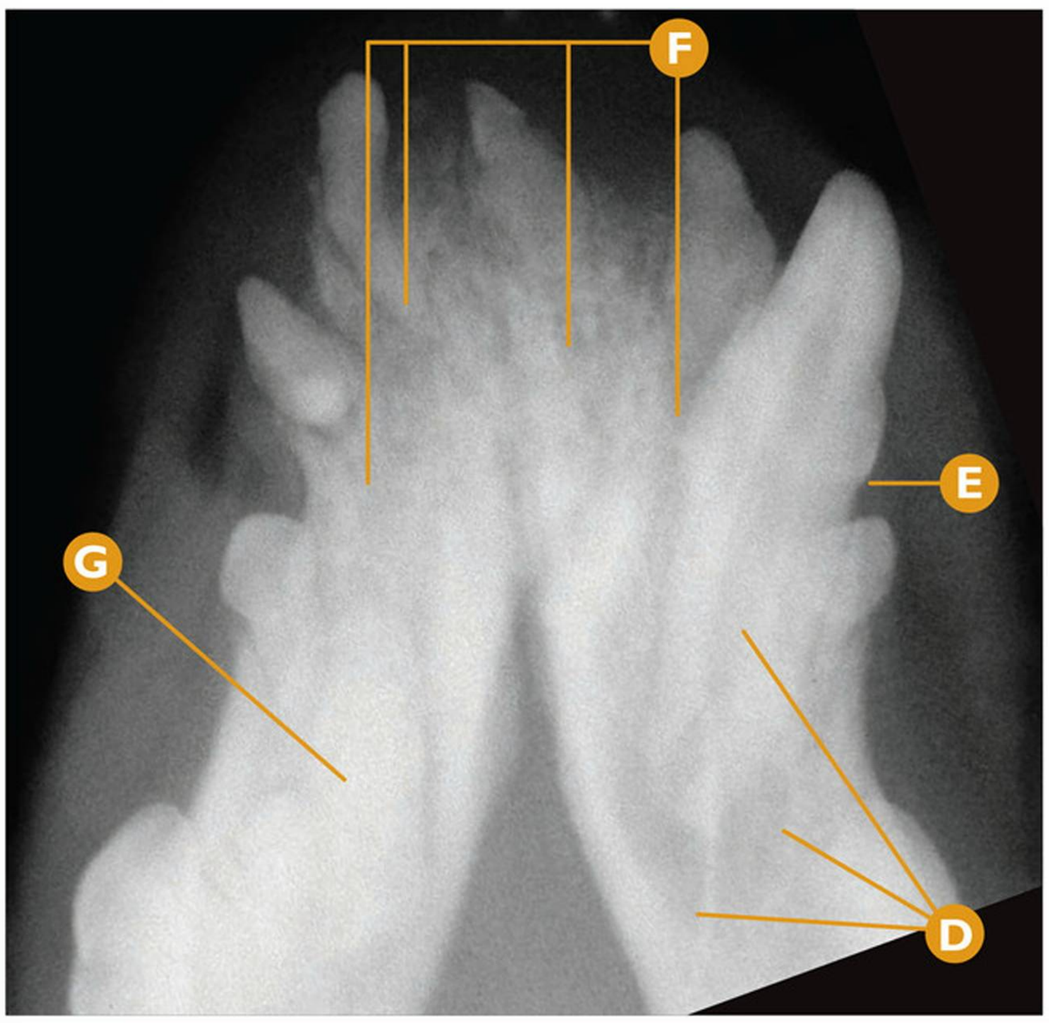

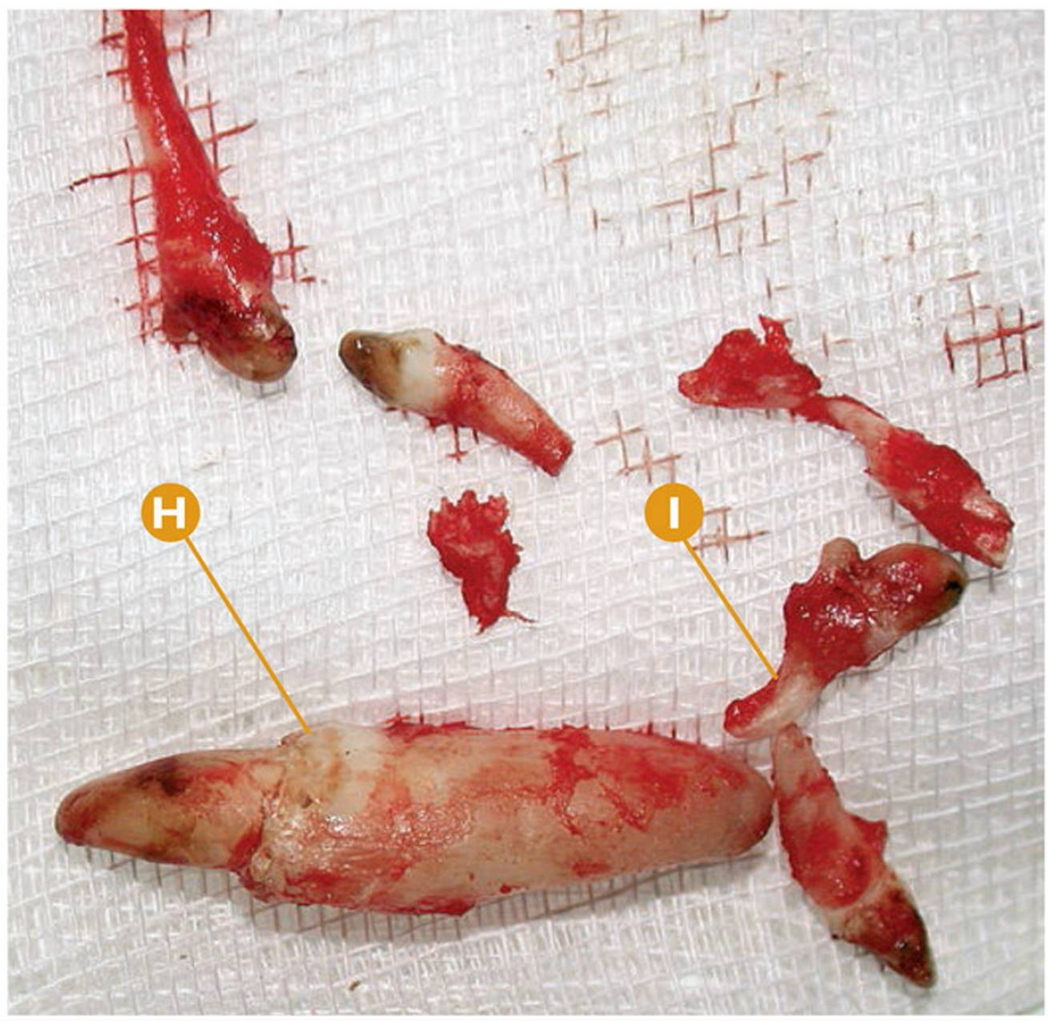

Decoloración dental

Decoloración de la corona del CmandI (304), I3mandI (303), I2mandD (402), I3mandD (403) por odontodisplasia; coloración marrón oscura.

- **A** De derecha a izquierda: CmandI (304), I3mandI (303), I2mandD (402), I3mandD (403) y P1mandD (405).
- **B** Decoloración marrón oscura de la corona de CmandD (304) y I3mandI (303).
- **C** Decoloración marrón oscura de la corona de I2mandD (402) y I3mandD (403).
- **D** Rx dental: signos radiológicos compatibles con aumento de la cavidad pulpar y osteolisis en región apical del CmandI (304).
- **E** Rx dental: signos radiológicos compatibles con alteración en la forma del CmandI (304).
- **F** Rx dental: de derecha a izquierda, signos radiológicos compatibles con odontodisplasia del I3mandI (303), I1mandI (301), I2mandD (402) y I3mandD (403).
- **G** Rx dental: signos radiológicos compatibles con odontodisplasia del CmandD (404) ausente en el examen oral.
- **H** Detalle de la alteración en la formación del CmandI (304).
- **I** Detalle de la alteración en la forma de la raíz del I2mandD (402).

Puntos clave del diagnóstico/tratamiento

Las decoloraciones en las que el diente cambia el color hacia un tono marrón oscuro, están producidas, en ocasiones excepcionales, por alteraciones en el desarrollo del diente. En este caso clínico, vemos diferentes grados de odontodisplasia que provocan cambios en la coloración del diente.

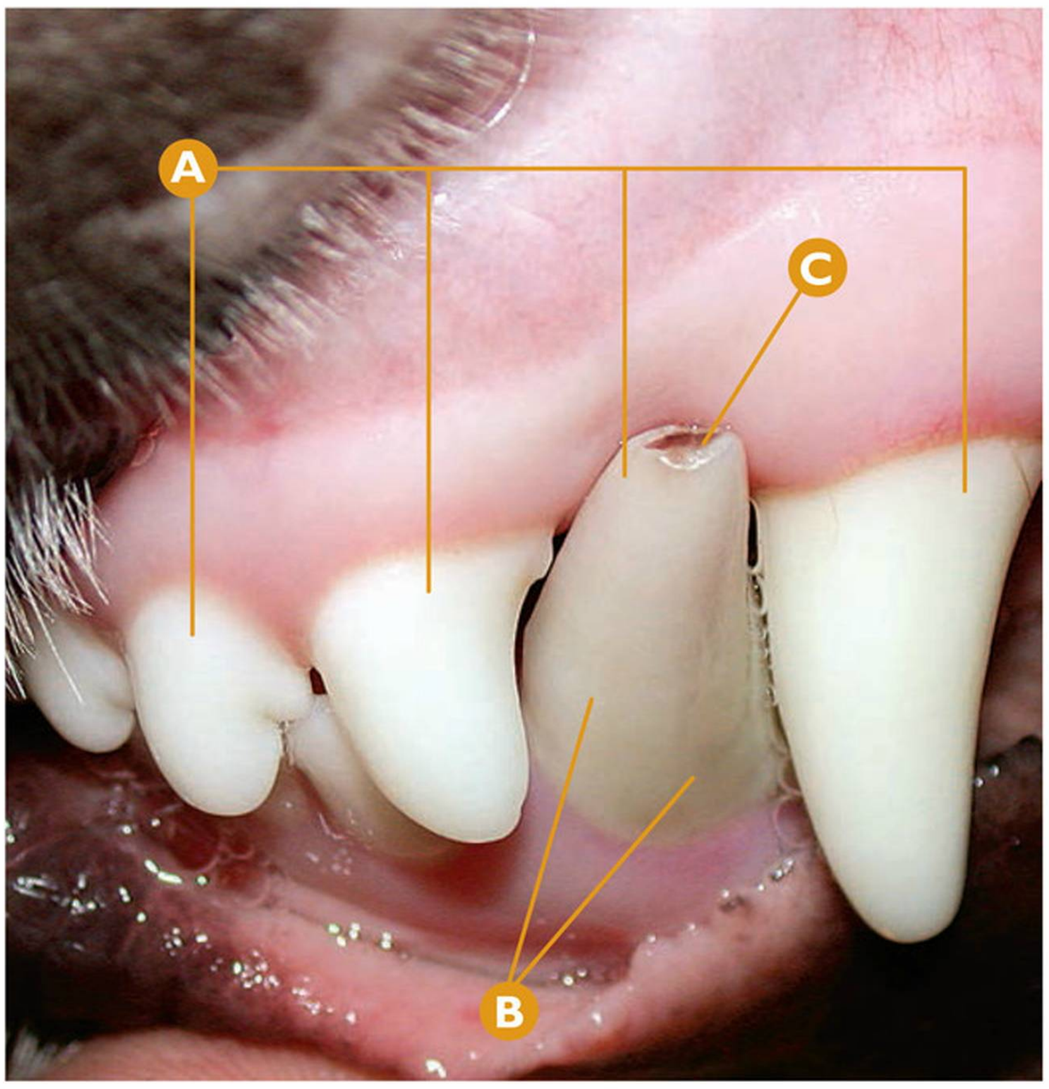

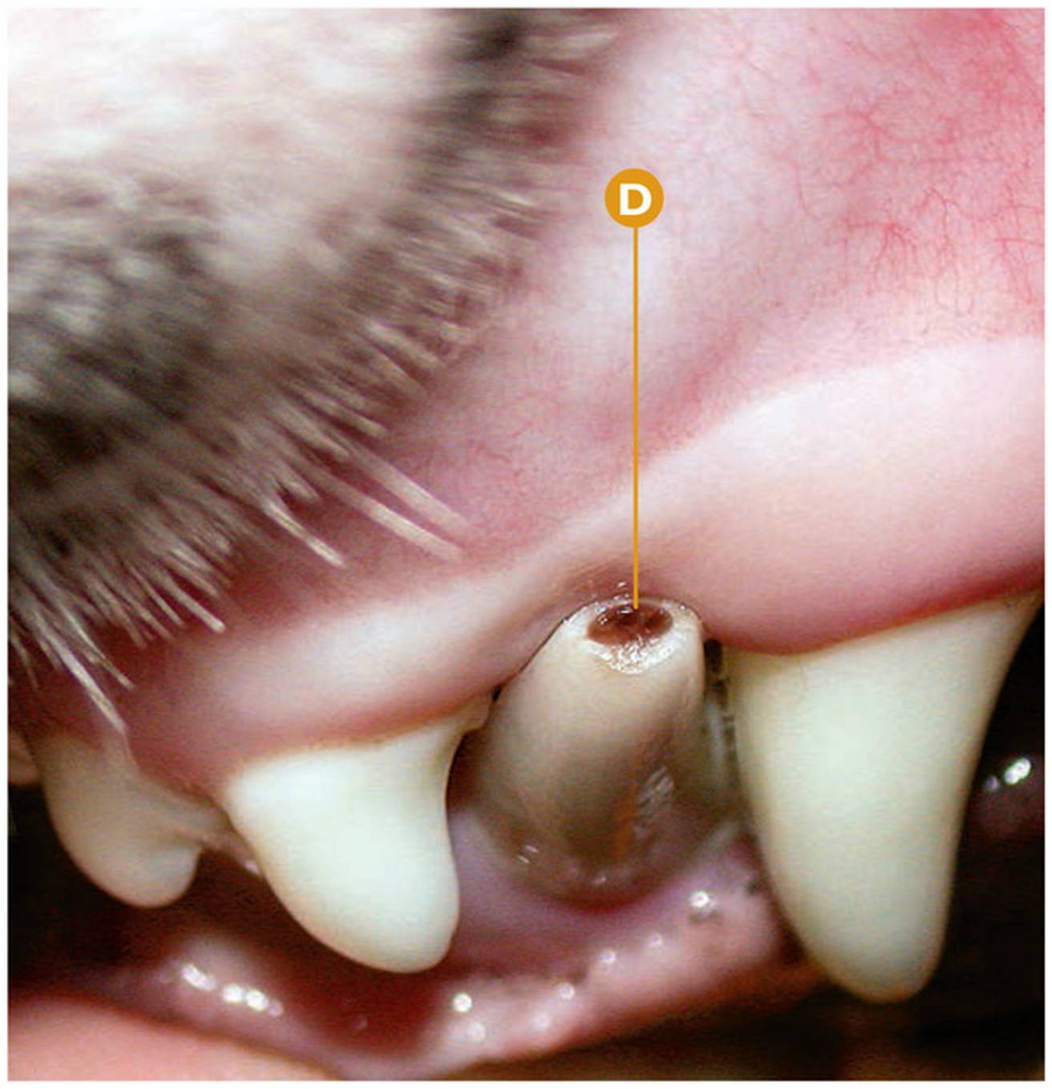

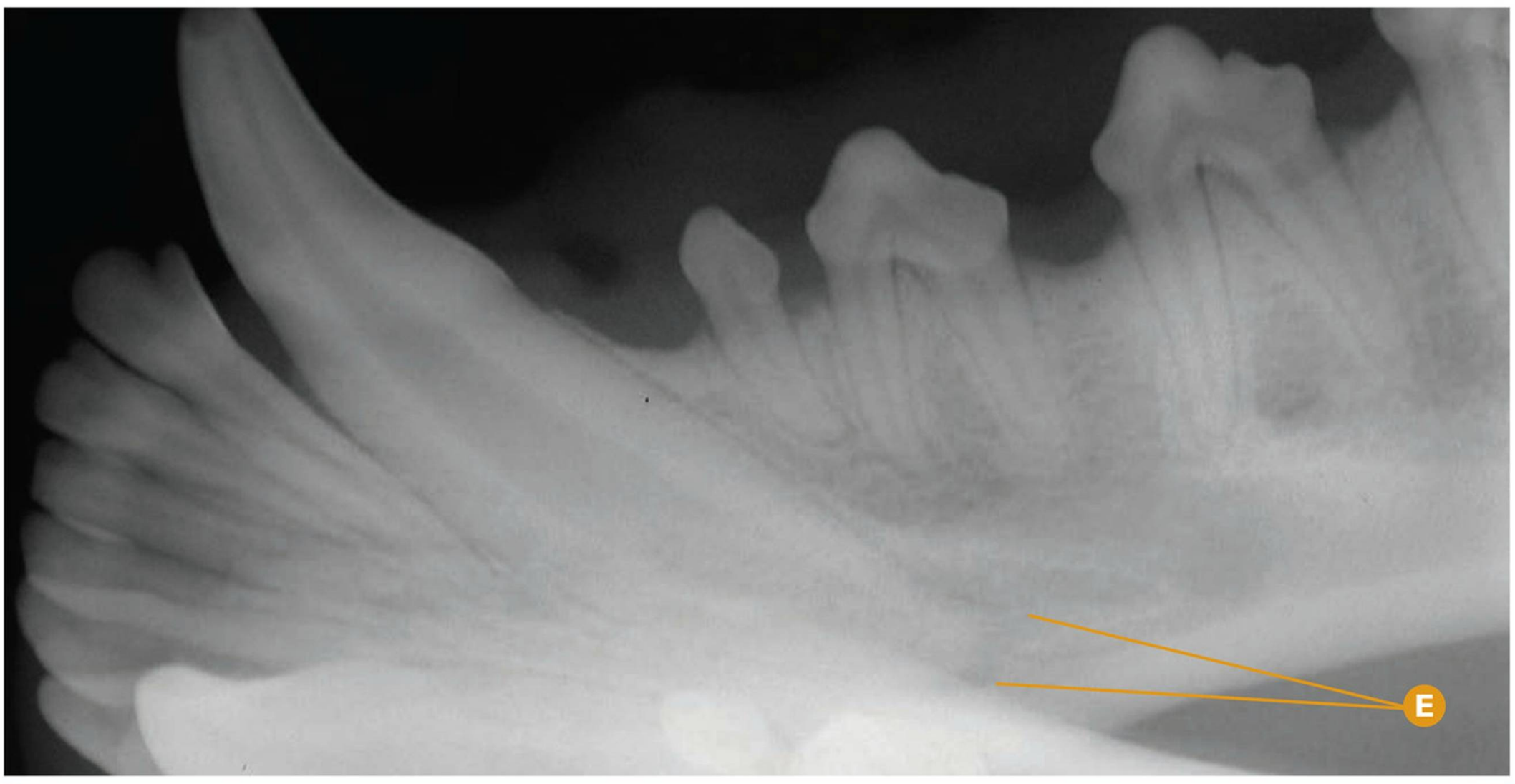

Decoloración dental

Decoloración de la corona del Cmandl (304), por sospecha de patología pulpar como posible etiología; coloración parda oscura.

- **A** De derecha a izquierda: Cmaxl (204), Cmandl (304), I3maxl (203) y I2maxl (202).
- **B** Decoloración de la corona del Cmandl (304).
- **C** Sospecha de fractura no complicada en el tercio coronal de la corona del Cmandl (304).
- **D** Detalle de la fractura no complicada de corona de Cmandl (304) con la formación de dentina terciaria.
- **E** Rx dental: signos radiológicos compatibles con ligera patología periapical en el Cmandl (304).

Puntos clave del diagnóstico/tratamiento

Las decoloraciones en las que el diente cambia el color hacia un tono pardo oscuro pueden estar producidas por patologías de la pulpa como la necrosis. En este caso clínico, existe la sospecha de una patología pulpar debido a la fractura de la cúspide del diente. Debido a que los hallazgos radiológicos son leves, deberemos realizar un seguimiento radiológico del diente en el futuro para determinar si realmente existe esta patología pulpar.





Decoloración dental

Decoloración del tercio coronal de la corona del CmaxD (104); coloración rosácea.

- A Decoloración rosácea del tercio coronal de la corona del CmaxD (104); vista vestibular.
- B Índice 1 de cálculo dental en CmaxD (104).
- C Decoloración rosácea del tercio coronal de la corona del CmaxD (104); vista rostral.
- D Infracción de esmalte en el área mesial de la corona del CmaxD (104).
- E Rx dental: signos radiológicos compatibles con ligera osteolisis en región apical del CmaxD (104).

Puntos clave del diagnóstico/tratamiento

Las decoloraciones en las que el diente cambia el color hacia un tono rosáceo suelen tener etiología traumática. Este tipo de decoloraciones suele ser ocasionado por una hemorragia pulpar, o bien, por una patología del tipo necrosis. En este caso, los signos radiológicos son ligeros y no definitivos; debemos programar un control radiológico dental en un periodo comprendido entre los 6 y los 12 meses para ver la evolución de la cavidad pulpar en formación de dentina secundaria y valorar radiológicamente la región periapical.

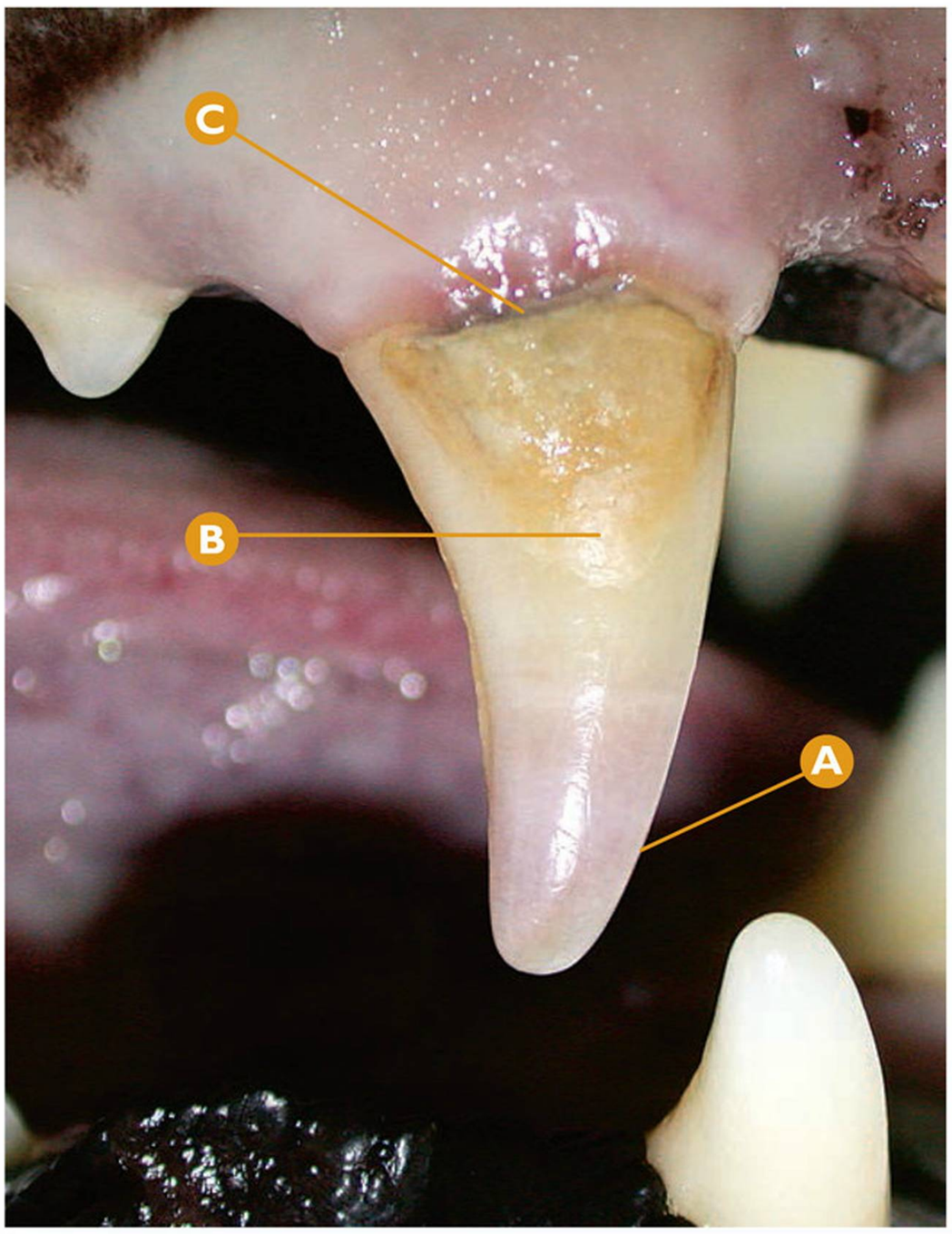

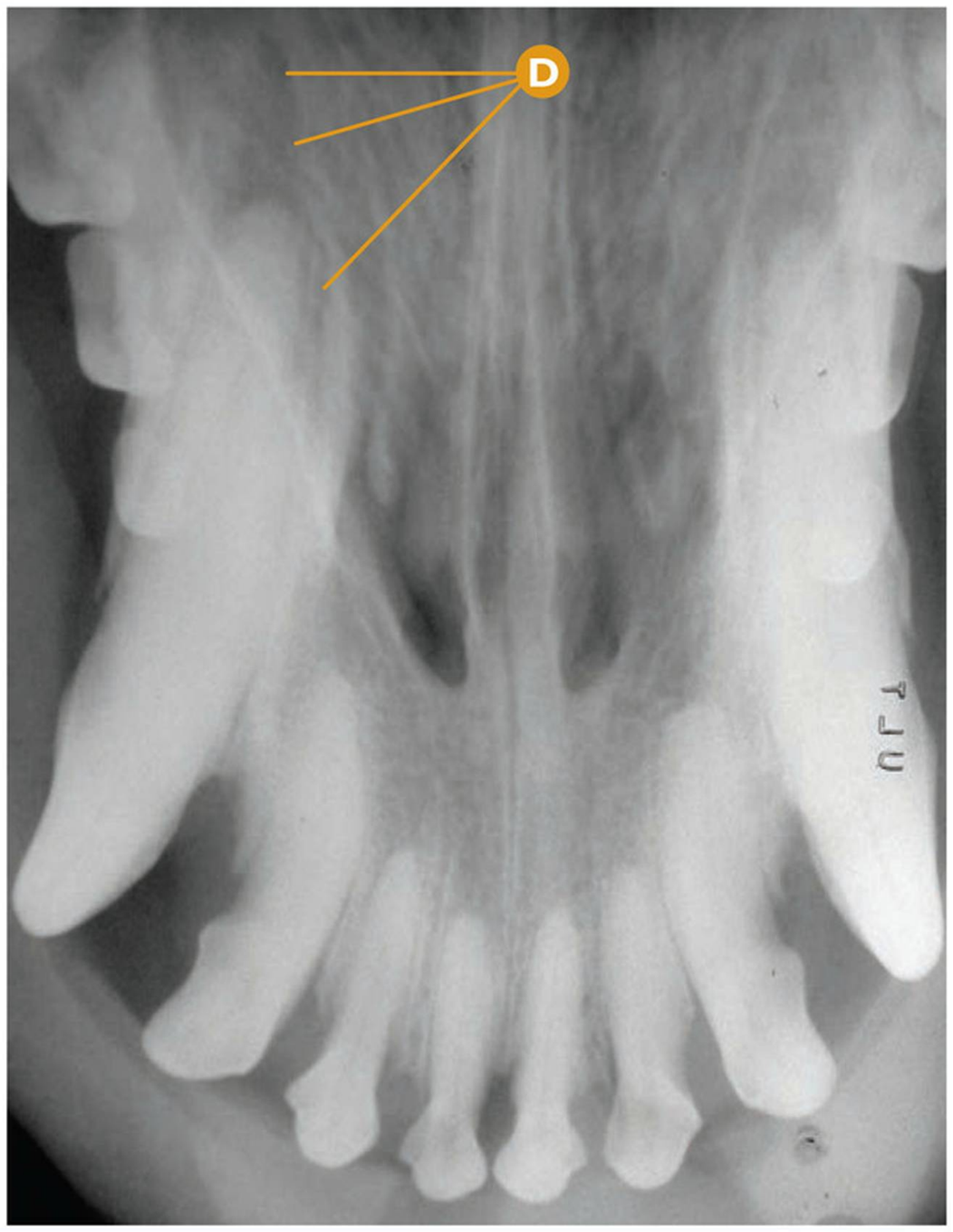

Decoloración dental

Decoloración del tercio coronal de la corona del CmaxD (104); coloración rosácea oscura-violeta.

- **A** Decoloración rosácea oscura-violeta del tercio coronal de la corona del CmaxD (104); vista vestibular.
- **B** Índice 1 de cálculo dental en CmaxD (104).
- **C** Índice 1 de placa bacteriana en CmaxD (104).
- **D** Rx dental: signos radiológicos compatibles con ligera osteolisis en región apical del CmaxD (104).

Puntos clave del diagnóstico/tratamiento

Estas decoloraciones violáceas en dientes adultos tienen normalmente una causa traumática o química. Al igual que ocurriera en el caso anterior, los signos radiológicos periapicales son ligeros y no definitivos; debemos programar un control radiológico dental en un periodo comprendido entre los 6 y los 12 meses.

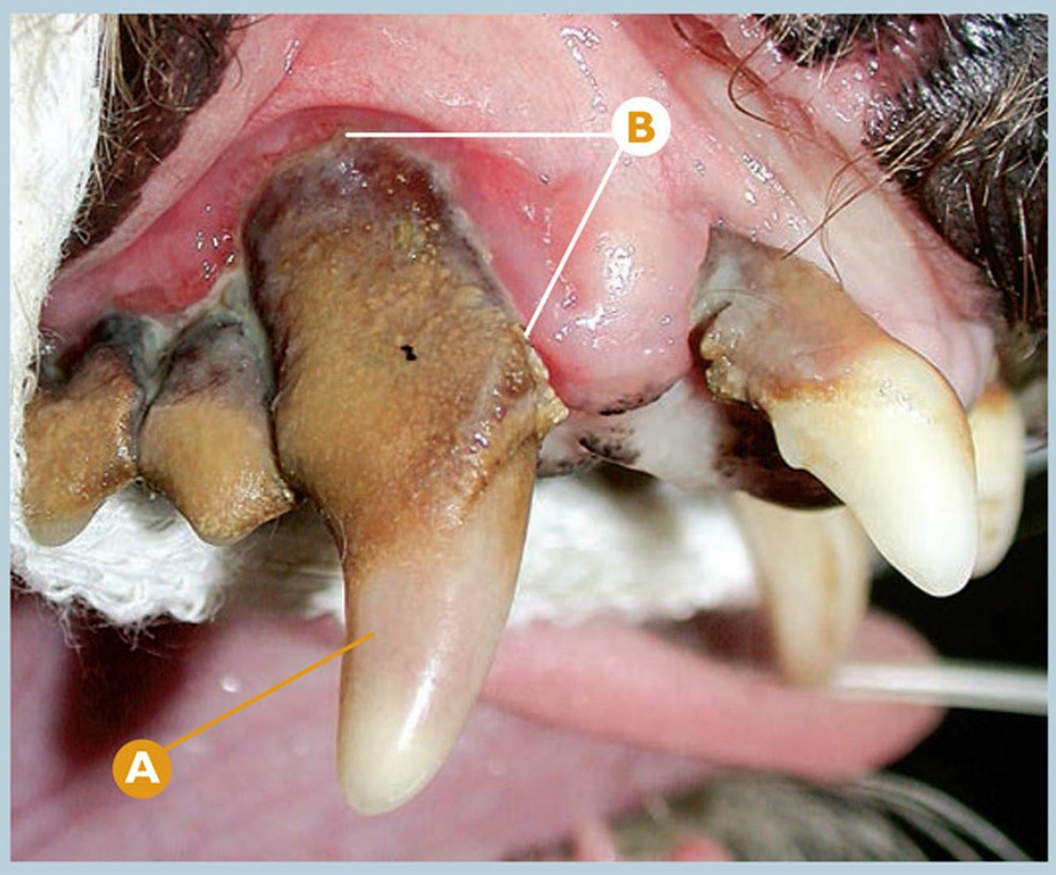

Decoloración dental

Decoloración del tercio medio de la corona del CmaxD (104); coloración violácea oscura.

- **A** Decoloración violácea oscura del tercio medio de la corona del CmaxD (104).
- **B** Sospecha de fase 4 de enfermedad periodontal en CmaxD (104).

Puntos clave del diagnóstico/tratamiento

Las decoloraciones dentales están, en ocasiones, provocadas por una pulpitis irreversible o inicio de necrosis pulpar, y en otras como en este caso clínico, la enfermedad periodontal avanzada es la etiología más probable del proceso. El tratamiento del diente (una vez confirmada el grado de enfermedad periodontal mediante el sondaje y la radiología dental) será la extracción dentaria.

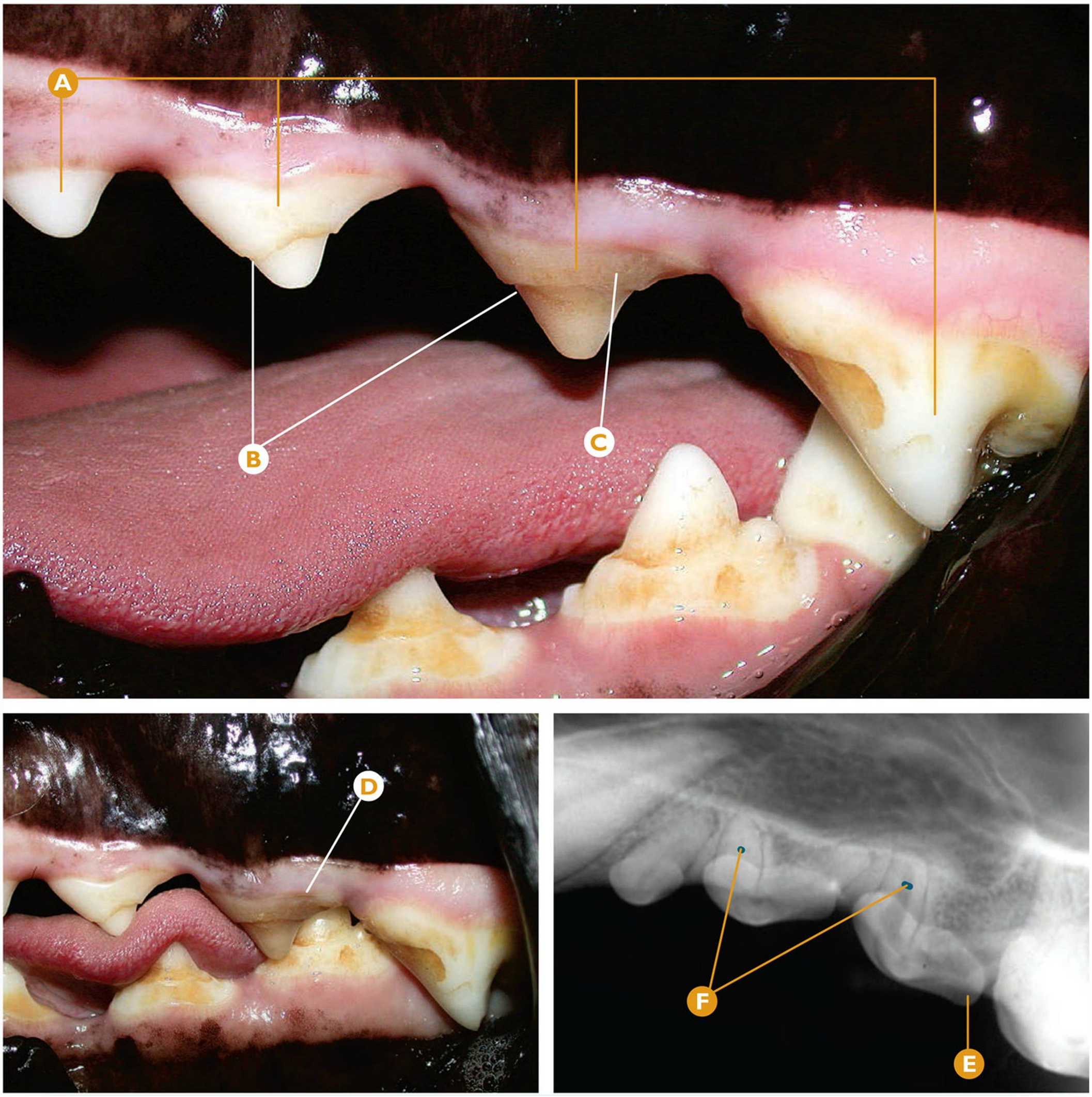

Decoloración dental

Decoloración de la corona del P3maxI (207) por patología pulpar, sospecha de hipoplasia de esmalte como posible etiología; coloración marrón oscura.

- **A** De derecha a izquierda: P4maxI (208), P3maxI (207), P2maxI (206) y P1maxI (205).
- **B** Hipoplasia de esmalte en P3maxI (207) y P2maxI (206).
- **C** Decoloración de la corona del P3maxI (207).
- **D** Detalle de la decoloración de la corona del P3maxI (207); coloración marrón oscura.
- **E** Rx dental: signos radiológicos compatibles con P3maxI (207).
- **F** Rx dental: signos radiológicos compatibles con patología pulpar en el P3maxI (207) por aumento del diámetro de la cavidad pulpar, comparado con los dientes regionales.

Puntos clave del diagnóstico/tratamiento

La hipoplasia de esmalte podría ser una de las causas más probables de la patología pulpar (necrosis pulpar) en este diente. Esta última está determinada gracias a los hallazgos detectados en la radiología dental. Esta necrosis pulpar es la que provoca el cambio de coloración hacia un tono marrón oscuro. El tratamiento adecuado sería la pulpectomía (tratamiento conservador), o bien la extracción dentaria.

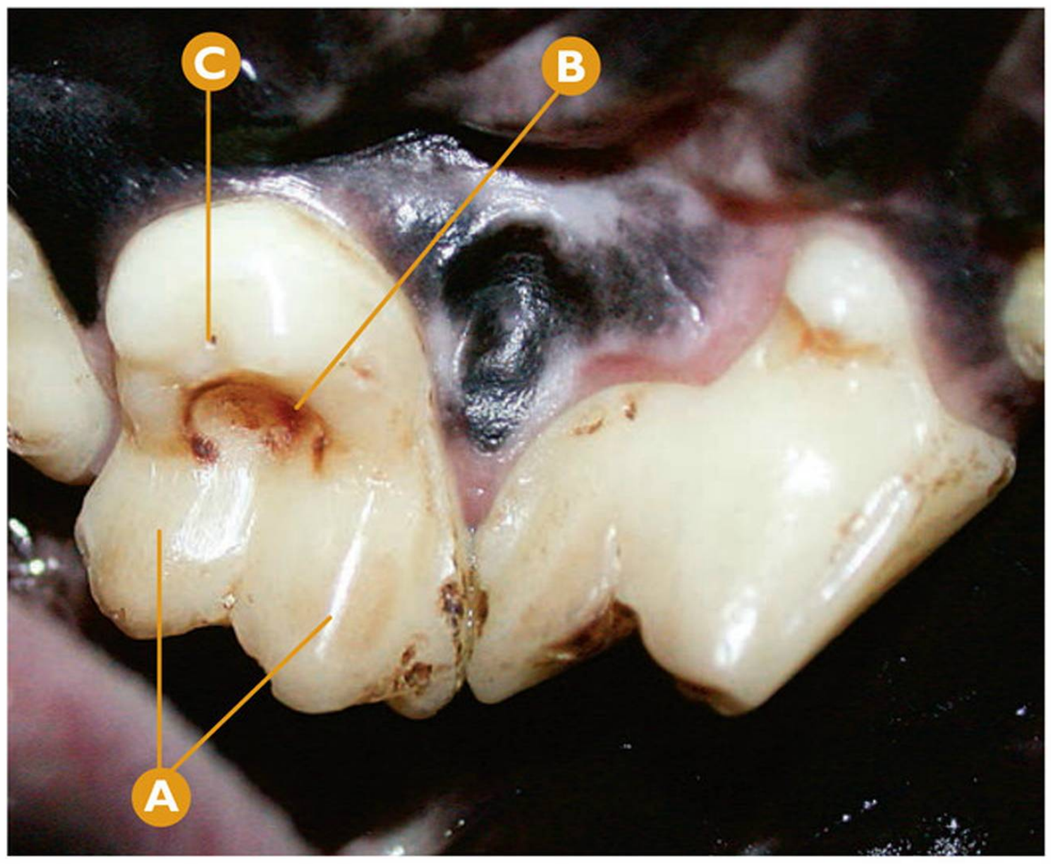

Decoloración dental

Decoloración del M1maxl (209) por la edad avanzada, paciente geriátrico.

- A Decoloración del M1maxl (209) por la edad avanzada.
- B Dentina terciaria en la superficie oclusal del M1maxl (209) por abrasión fisiológica en paciente geriátrico.
- C Sospecha de caries dental en M1maxl (209).

Puntos clave del diagnóstico/tratamiento

Existen decoloraciones típicas en animales de edad avanzada, sin que ello suponga una patología pulpar. Ésta puede estar combinada, como en este caso clínico, por la abrasión fisiológica producida durante años, y en ocasiones, con la aparición de dentina terciaria.

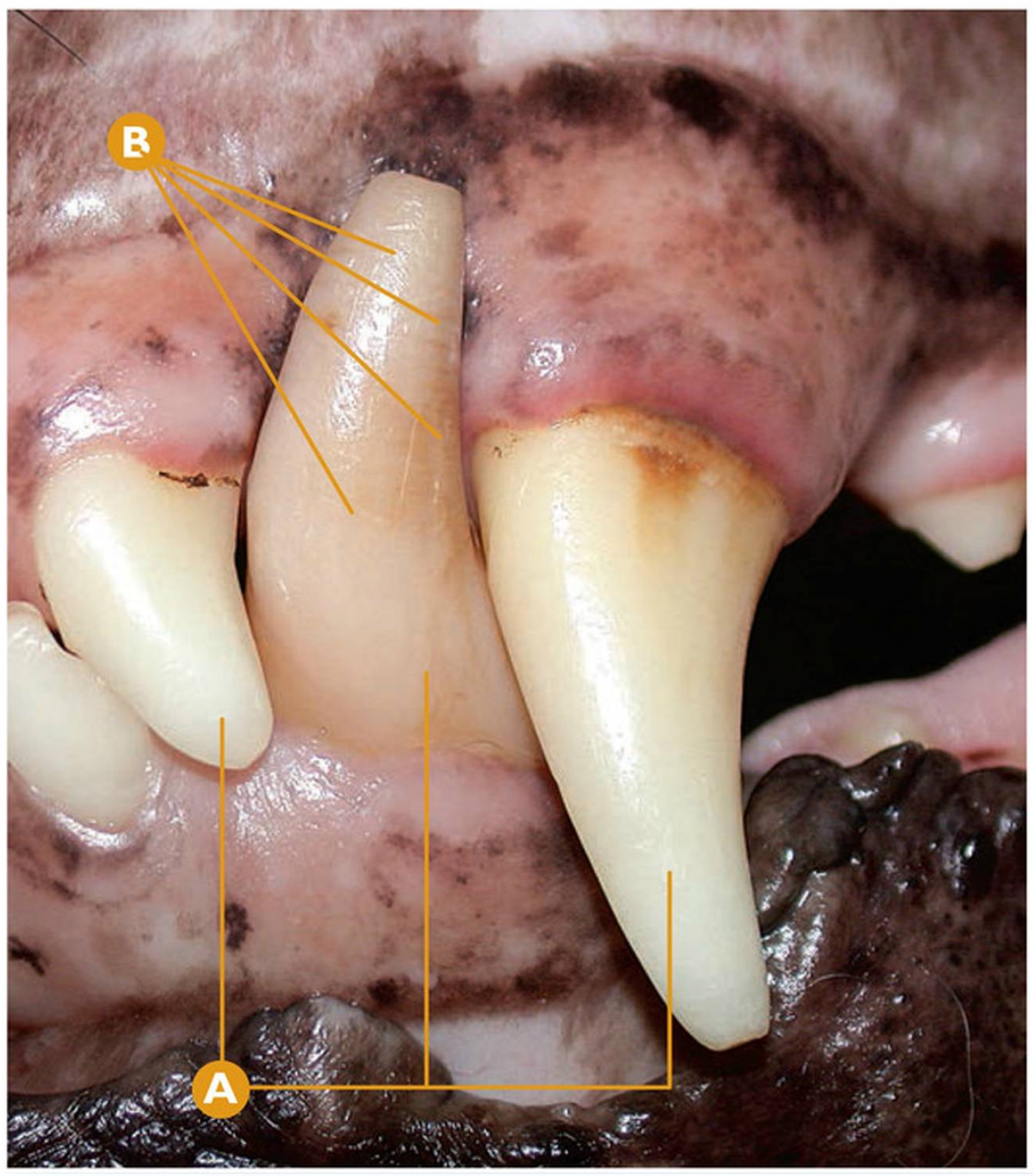

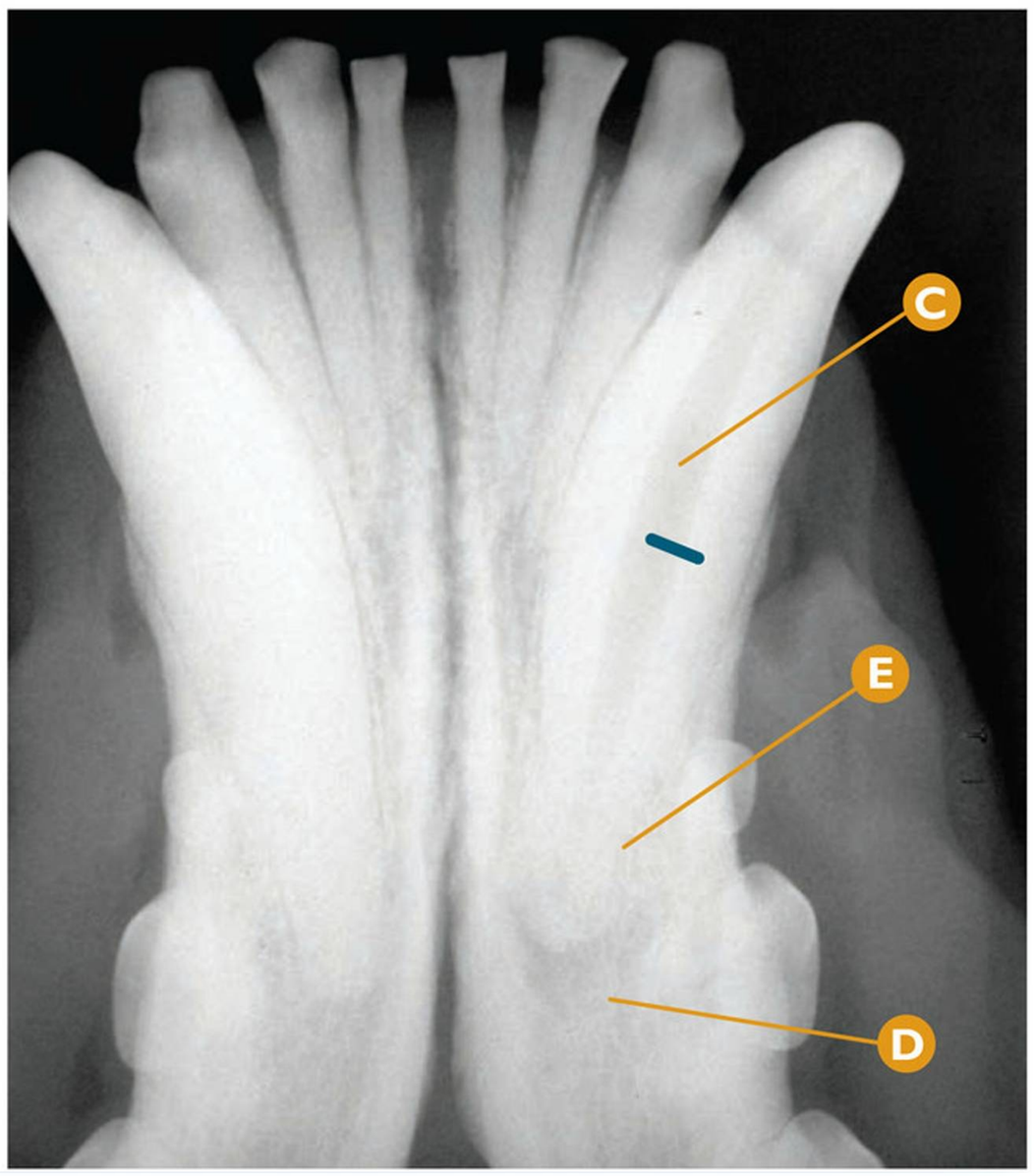

Decoloración dental

Decoloración de la corona del Cmandl (304), sospecha de patología pulpar como posible etiología; coloración parda.

- A De derecha a izquierda: Cmaxl (204), Cmandl (304), I3maxl (203).
- B Decoloración de la corona del Cmandl (304) con sospecha de infracción de esmalte en el área distal del tercio medio y coronal de la corona.
- C Rx dental: signos radiológicos compatibles con aumento del diámetro de la cavidad pulpar del Cmandl (304).
- D Rx dental: signos radiológicos compatibles con osteolisis leve-moderada en la región periapical del Cmandl (304).
- E Rx dental: signos radiológicos compatibles con reabsorción radicular externa en el ápice del Cmandl (304).

Puntos clave del diagnóstico/tratamiento

En este tipo de decoloraciones dentales la radiología dental es imprescindible para valorar el proceso. La detección de una cavidad pulpar más ancha que la de su homólogo indica una patología pulpar (necrosis pulpar), corroborada por las lesiones radiológicas detectadas en el ápice dental. El tratamiento conservador estaría basado en la pulpectomía (tratamiento endodóntico) o la extracción dentaria (tratamiento no conservador).

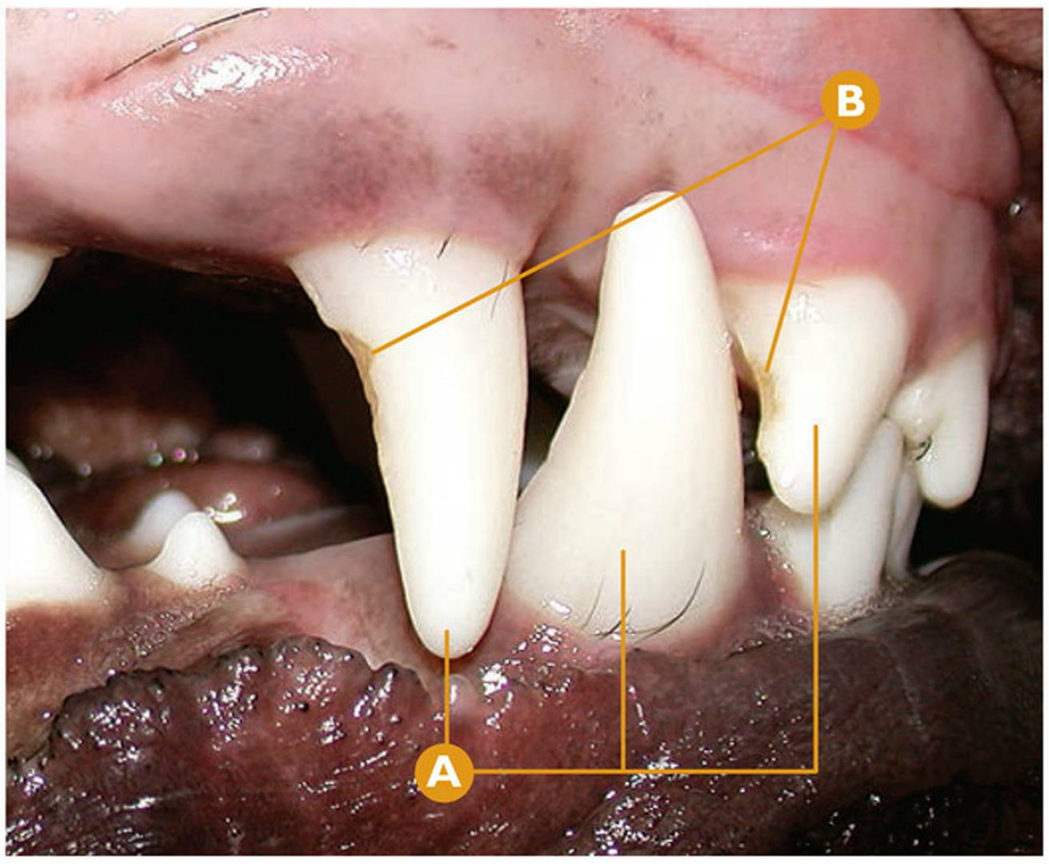

Fractura dental | **Fractura de esmalte**

Fractura de esmalte en la superficie distal del tercio medio del I3maxD (103) y CmaxD (104).

A De derecha a izquierda: I3maxD (103), CmandD (404) y CmaxD (104).

B Esmalte (fracturado).

Puntos clave del diagnóstico/tratamiento

Las fracturas de esmalte únicas son relativamente frecuentes, aunque muchas son infradiagnosticadas o bien, son hallazgos durante tratamientos orales y dentales paralelos. No tiene significación clínica, y es extremadamente raro que puedan causar una patología pulpar, no obstante, pueden ser detectadas algunas lesiones en tejidos blandos por roce con la fractura.

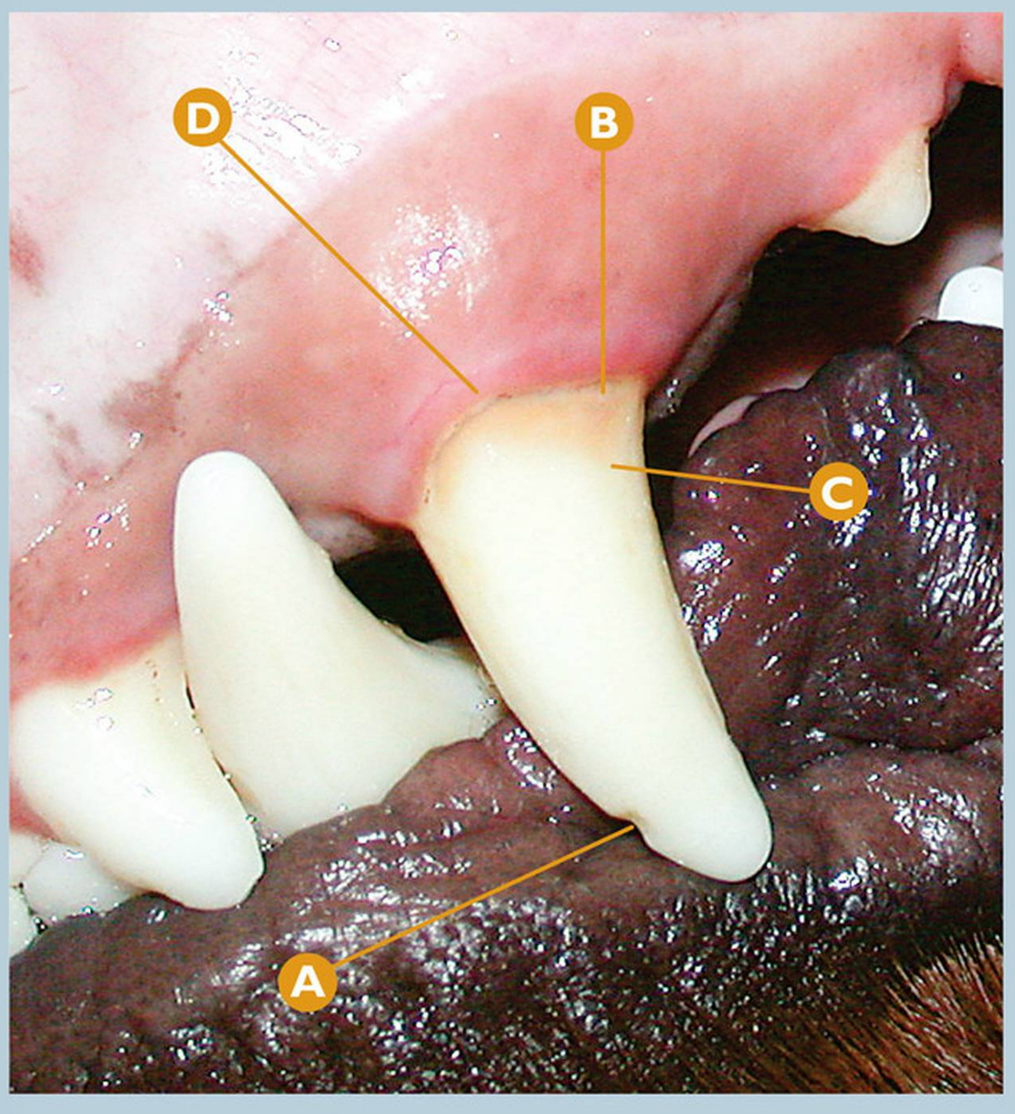

Fractura dental | **Fractura de esmalte**

Fractura de esmalte en el área mesial del tercio coronal de la corona del CmaxI (204).

A Fractura de esmalte en el área mesial del tercio coronal de la corona del CmaxI (204).

B Índice 1 de placa bacteriana en CmaxI (204).

C Índice 1 de cálculo dental en CmaxI (204).

D Índice 1 gingival en CmaxI (204).

Puntos clave del diagnóstico/tratamiento

Esta fractura de esmalte fue detectada durante un tratamiento dental en otro diente. Sin significación clínica; en este caso clínico no causa ninguna patología pulpar.

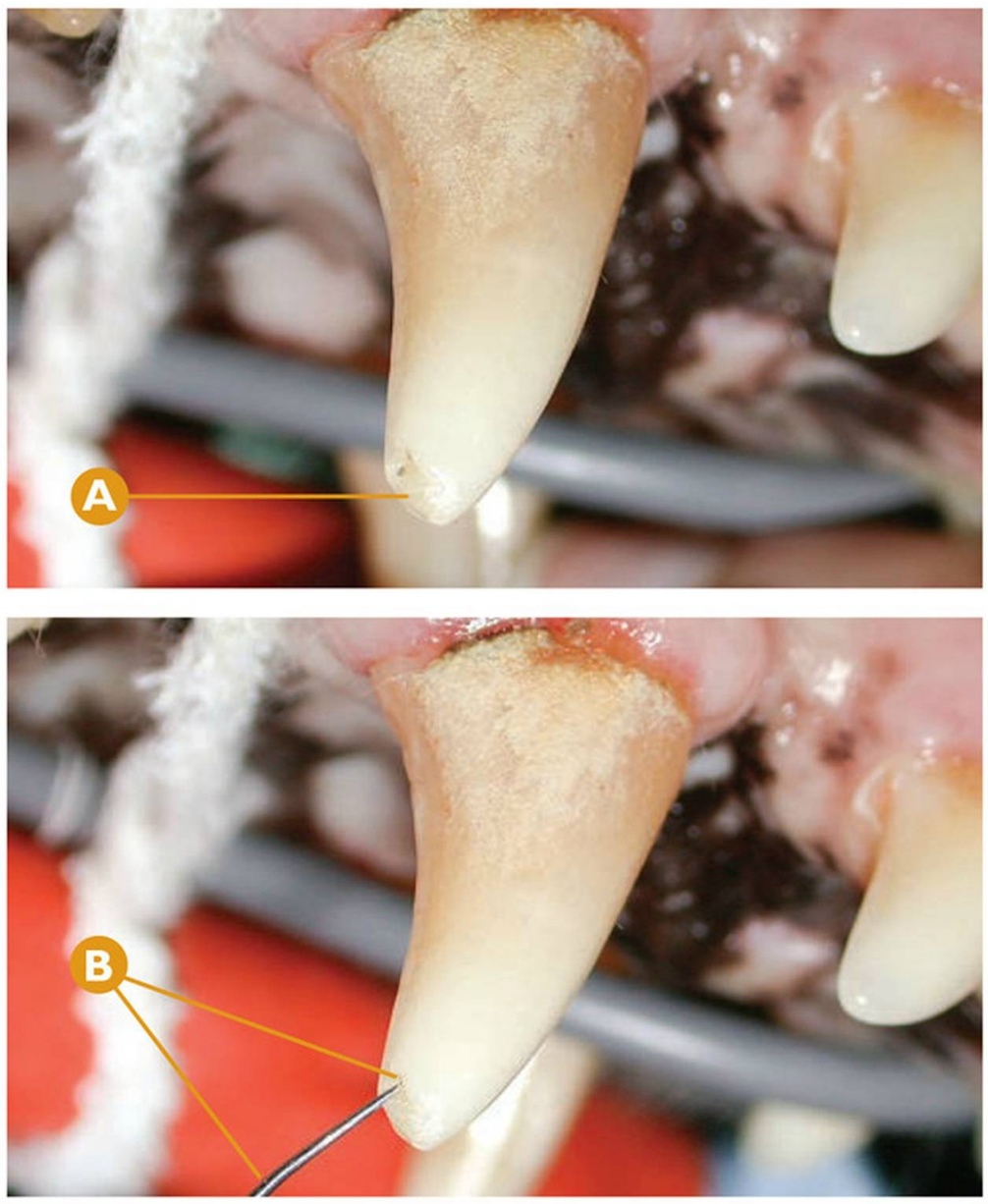

Fractura dental | **Fractura de esmalte**

Fractura de esmalte en la cúspide de la corona del CmaxD (104).

A Fractura de esmalte en la cúspide de la corona del CmaxD (104).

B Confirmación de la fractura de esmalte en CmaxD (104) mediante el explorador dental.

Puntos clave del diagnóstico/tratamiento

En las fracturas de esmalte debemos usar el explorador dental para su valoración y confirmación; puede haber otras fracturas o fisuras regionales no evidentes a simple vista. Siempre está indicado el estudio en detalle de la región y el uso del explorador. En la mayoría de las ocasiones, no tiene significación clínica.

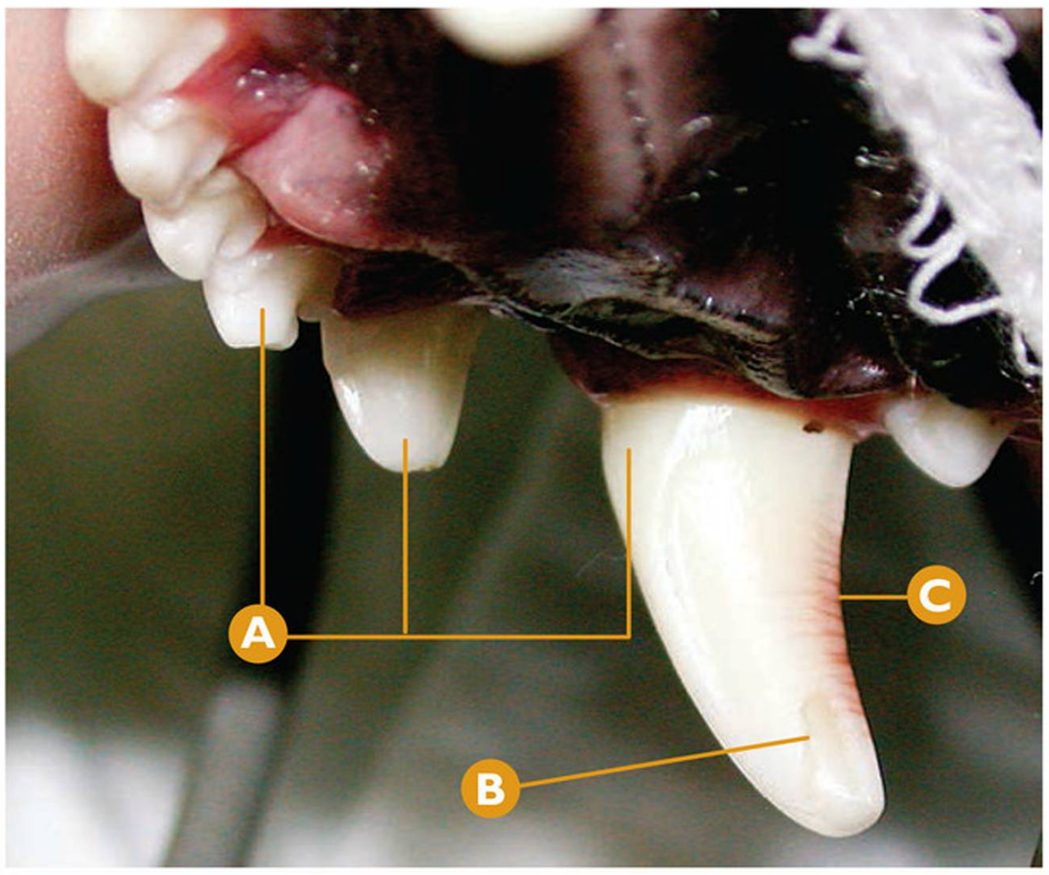

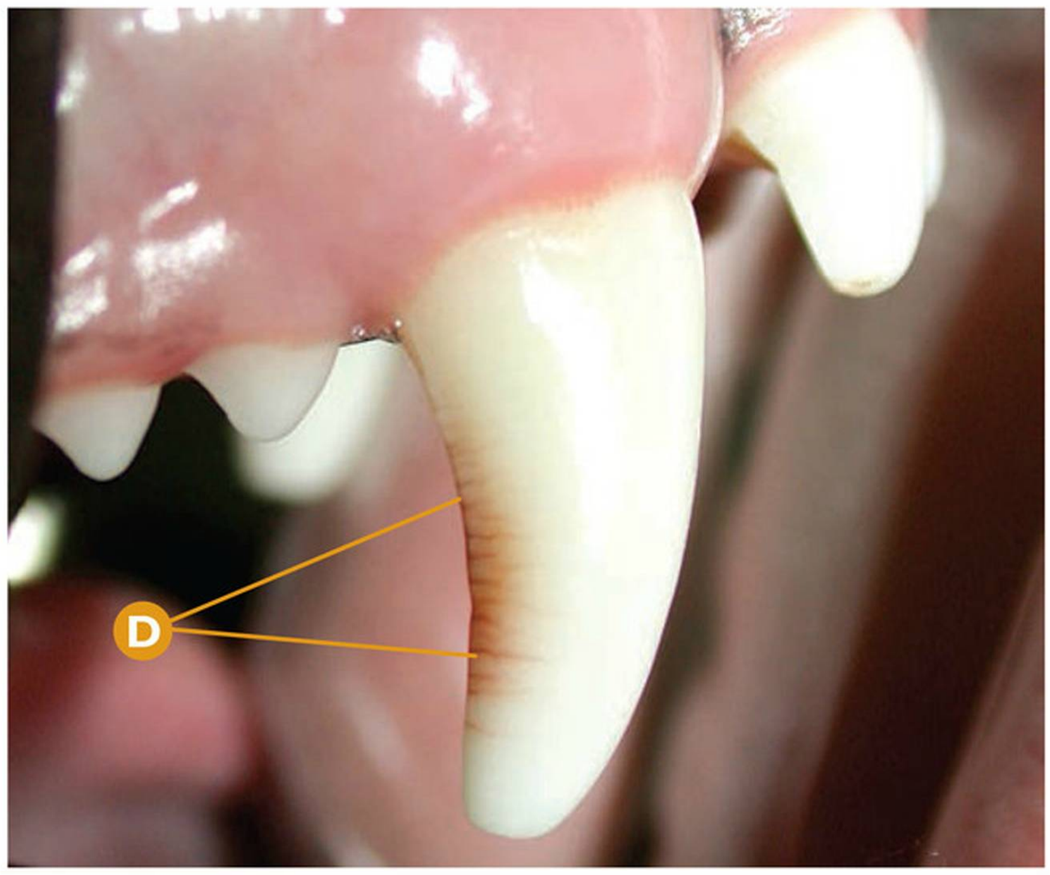

Fractura dental | **Infracción de esmalte**

Infracción de esmalte en la superficie distal del tercio coronal y medio de la corona del CmaxD (104) por trauma reciente.

- A De derecha a izquierda: CmaxD (104), I3maxD (103), I2maxD (102).
- B Fractura de esmalte en CmaxD (104).
- C Infracción de esmalte con cambio de color (rojizo).
- D Detalle de las infracciones de esmalte con color rojizo.

Puntos clave del diagnóstico/tratamiento

Las fracturas de esmalte causadas por procesos traumáticos pueden llevar asociadas otras patologías como, en este caso clínico, infracciones de esmalte en la superficie distal del diente con cambio de color, sospechoso de haber sufrido una pulpitis. En estos casos está siempre indicada la radiología dental.

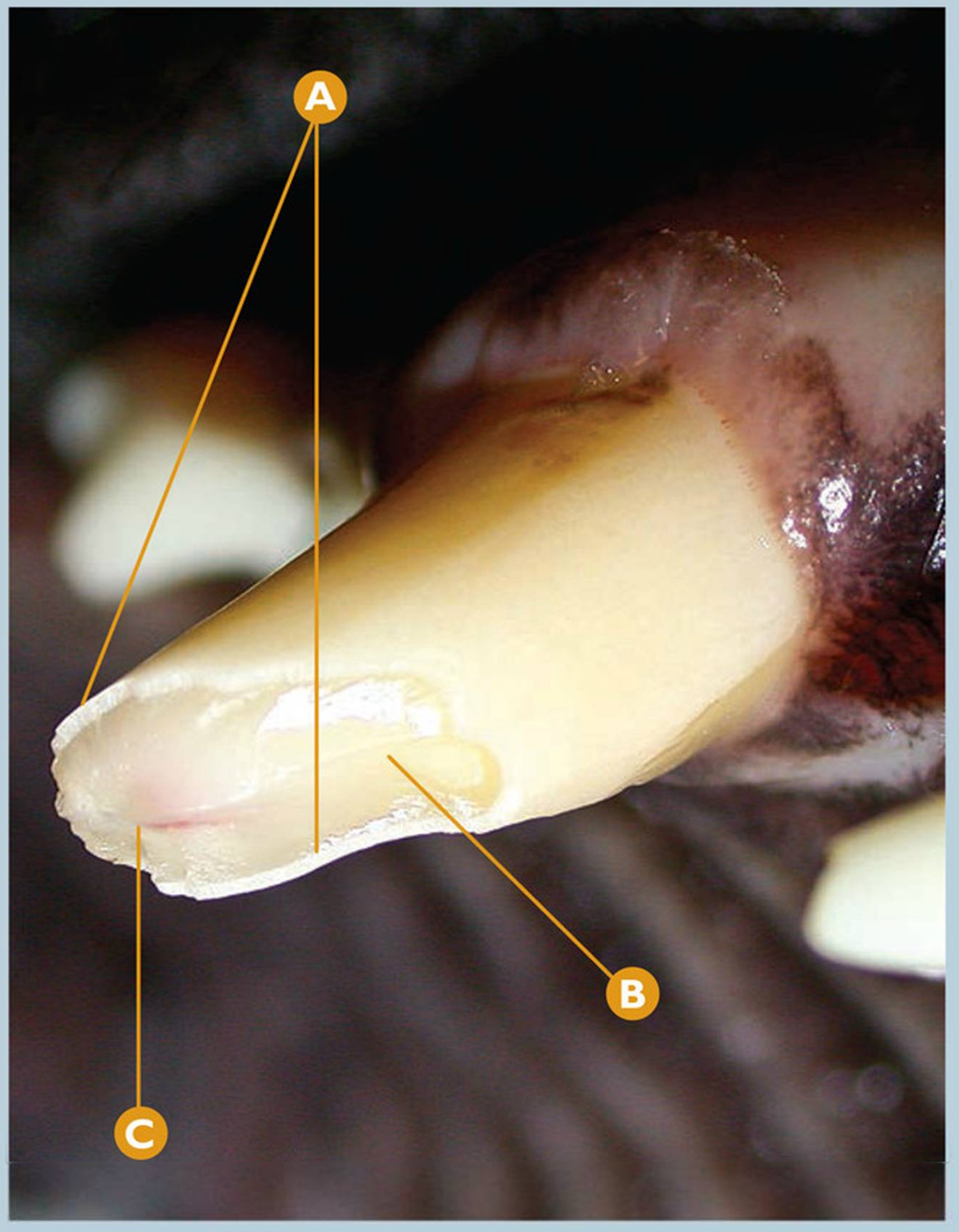

Fractura dental | **Fractura no complicada de corona**

Fractura no complicada de corona del CmaxD (104) reciente; visualización indirecta de la pulpa.

- A Esmalte (fracturado).
- B Dentina (fracturada).
- C Fina capa de dentina sobre la cavidad pulpar.

Puntos clave del diagnóstico/tratamiento

En algunas fracturas no complicadas de corona la fractura puede estar cerca de la cavidad pulpar sin invadirla, dejando una capa de dentina sobre ella que la cubre y protege, dejando sin embargo, túbulos dentinarios abiertos. El tratamiento conservativo para este caso es un recubrimiento pulpar indirecto para favorecer el engrosamiento de la dentina en esa zona.

Errores comunes

Dentro de los tratamientos conservadores, si no realizamos un tratamiento para aislar la pulpa y favorecer la formación de dentina, podría producirse una fractura de la fina capa de dentina (especialmente en zonas oclusales), provocando exposición de la pulpa y, en consecuencia, una fractura complicada de corona.

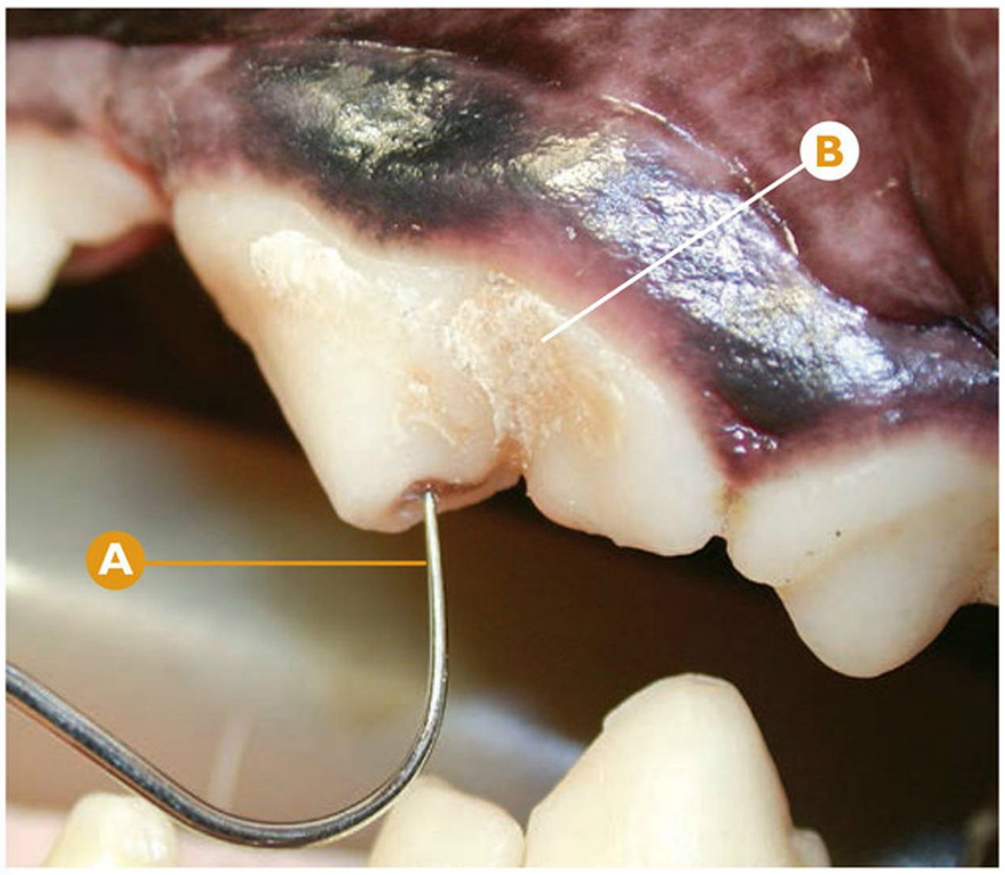

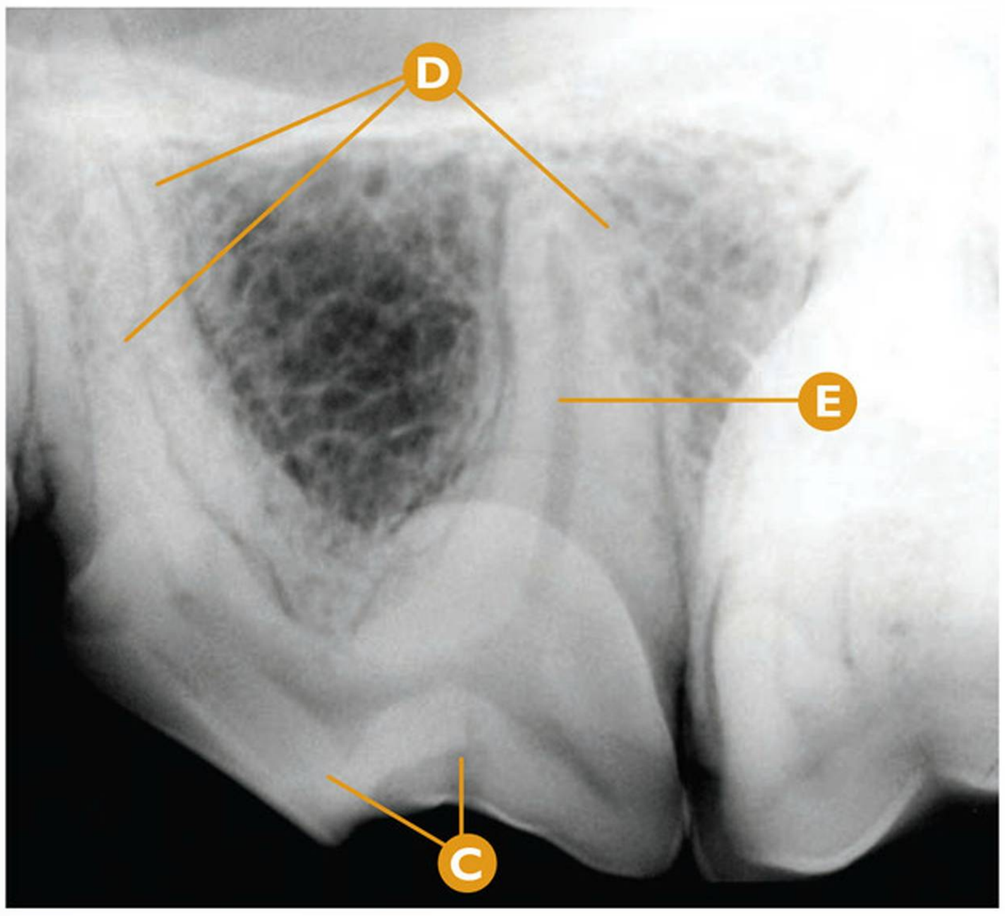

Fractura dental | **Fractura no complicada de corona**

Fractura no complicada del tercio coronal de la corona del P4maxI (208).

- **A** Uso del explorador dental para valorar la profundidad de la fractura; confirmación de la no invasión de la cámara pulpar del P4maxI (208).
- **B** Índice 2 de cálculo dental en P4maxI (208).
- **C** Rx dental: signos radiológicos compatibles con ausencia de invasión de la cámara pulpar del P4maxI (208).
- **D** Rx dental: signos radiológicos compatibles con reabsorción radicular en las raíces mesiales y distal del P4maxI (208) (sospecha de reabsorción dental clase 2).
- **E** Rx dental: signos radiológicos compatibles con sospecha de aumento del diámetro de la cavidad pulpar de la raíz distal del P4maxI (208).

Puntos clave del diagnóstico/tratamiento

En este caso clínico, usamos el explorador dental para valorar si la fractura ha originado una entrada a la cámara pulpar, y así discernir si se trata de una fractura complicada o no. La radiología dental también es un instrumento valioso en aquellos casos en los que el examen macroscópico no nos proporciona una información suficientemente clara para clasificar la fractura.

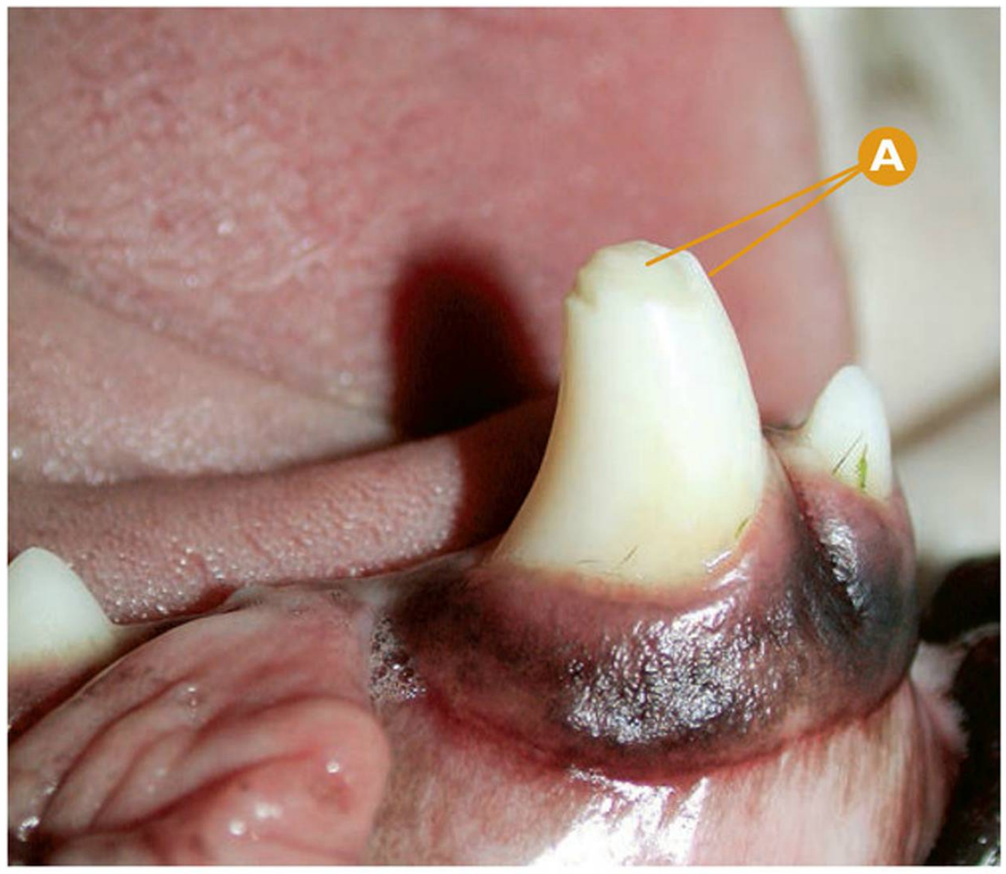

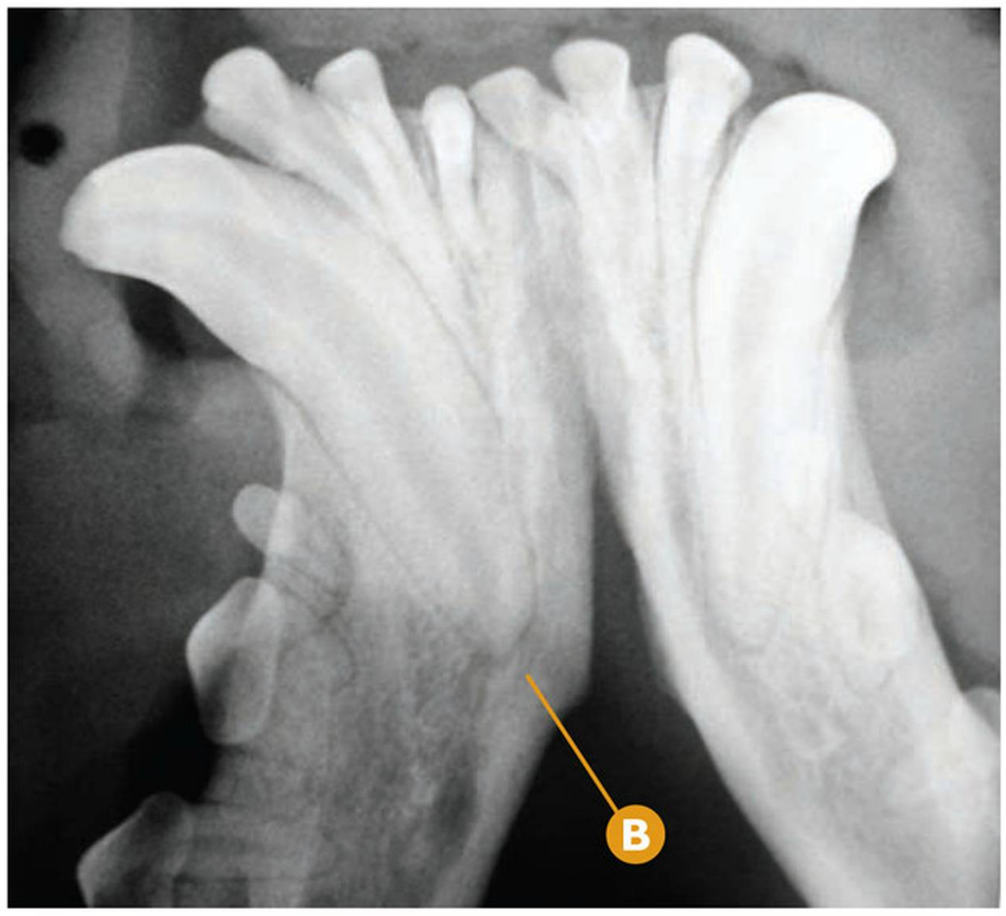

Fractura dental | **Fractura no complicada de corona**

Fractura no complicada del tercio coronal de la corona del CmandD (404).

- **A** Fractura de esmalte y dentina sin exposición pulpar (fractura no complicada) de la corona del CmandD (404).
- **B** Rx dental: signos radiológicos compatibles con ausencia de patología periapical en la raíz del CmandD (404).

Puntos clave del diagnóstico/tratamiento

Esta fractura no complicada de corona en la que queda expuesta la dentina no afecta a la cavidad pulpar. Realizamos una radiografía dental para descartar signos radiológicos compatibles con patología pulpar. Debemos realizar un tratamiento conservador adecuado, así como un control radiológico dental en el futuro para descartar por completo la patología pulpar.

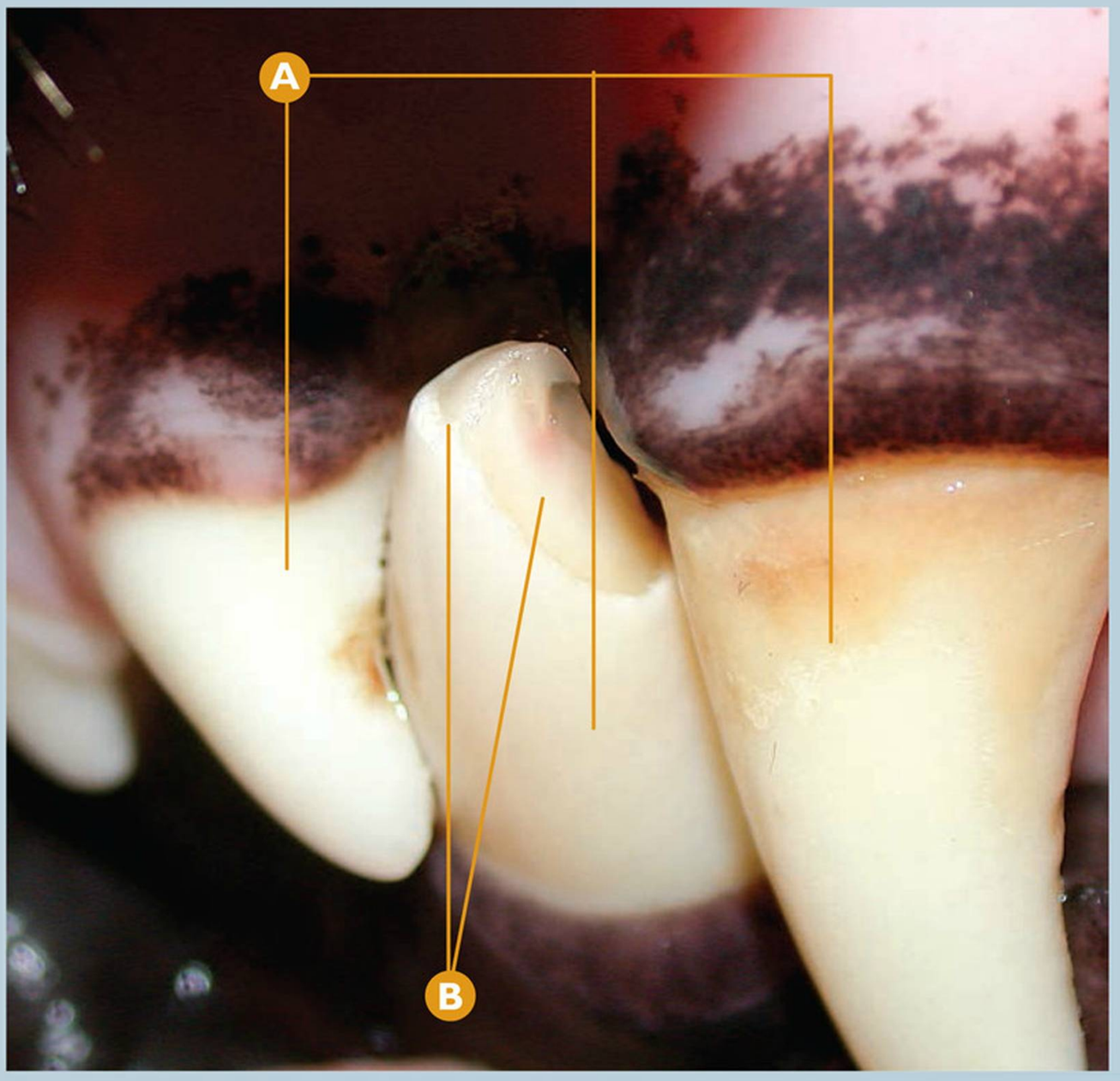

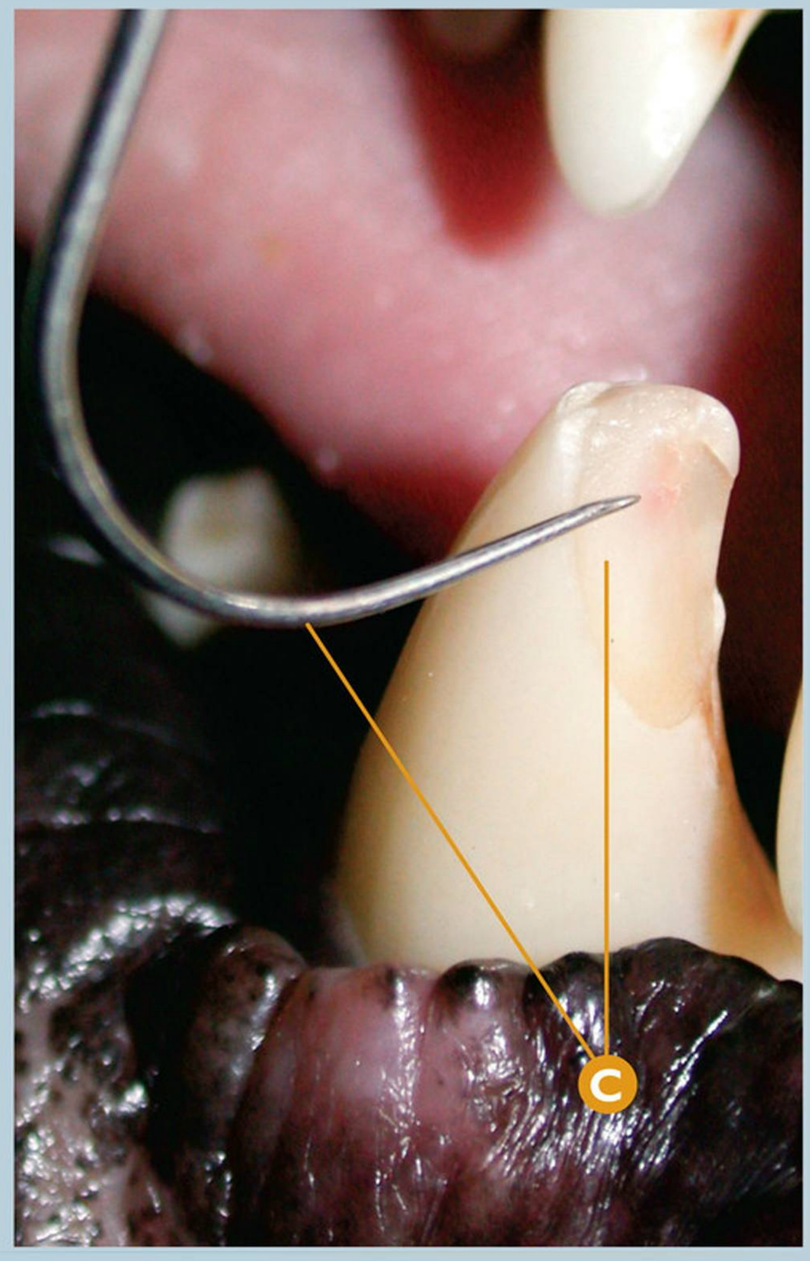

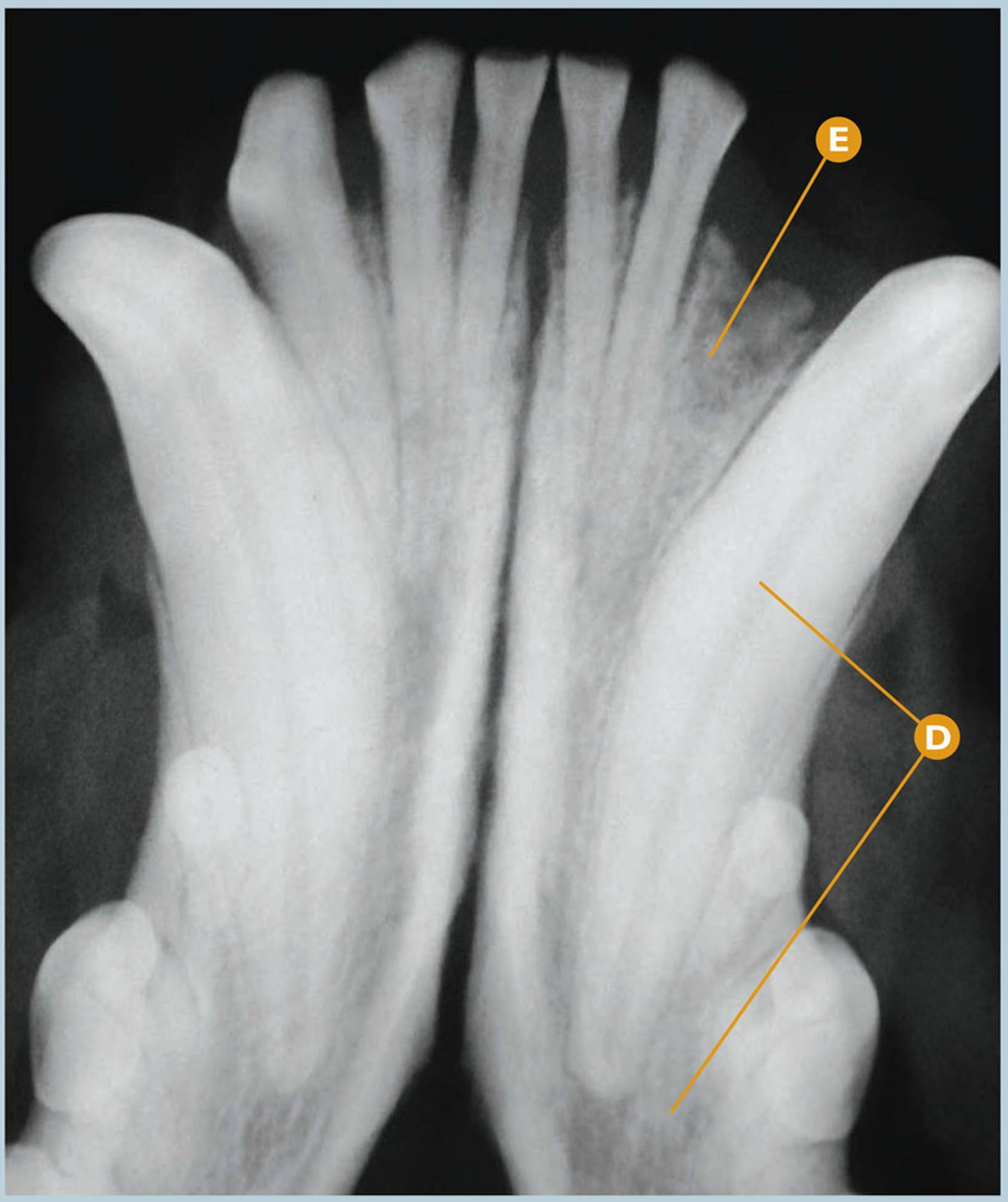

Fractura dental

Fractura no complicada de corona

Fractura no complicada del tercio coronal de la corona del Cmandl (304).

- **A** De derecha a izquierda: Cmaxl (204), Cmandl (304) y l3maxl (203).
- **B** Fractura de esmalte y dentina sin exposición pulpar (fractura no complicada) de la corona del Cmandl (304).
- **C** Uso del explorador para confirmar la ausencia de exposición pulpar en Cmandl (304).
- **D** Rx dental: signos radiológicos compatibles con ausencia de patología periapical en la raíz del Cmandl (304).
- **E** Rx dental: signos radiológicos compatibles con ausencia l3mandl (303).

Puntos clave del diagnóstico/tratamiento

En este caso clínico, la fractura de la corona del Cmandl (304) no afecta directamente a la cavidad pulpar. La confirmación radiológica dental de ausencia o no de patología endodóntica es imprescindible. Debe recomendanse un tratamiento endodóntico conservador del diente (recubrimiento pulpar indirecto), así como un control radiológico en el futuro.

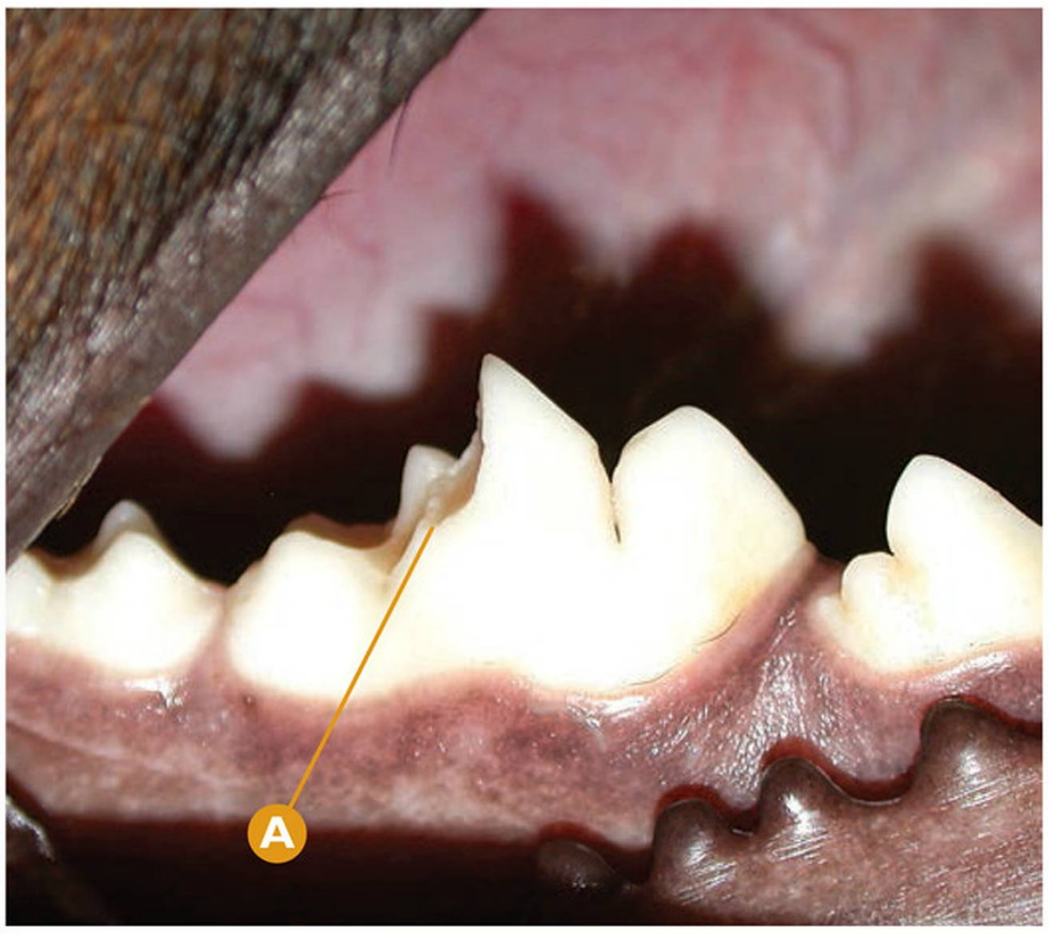

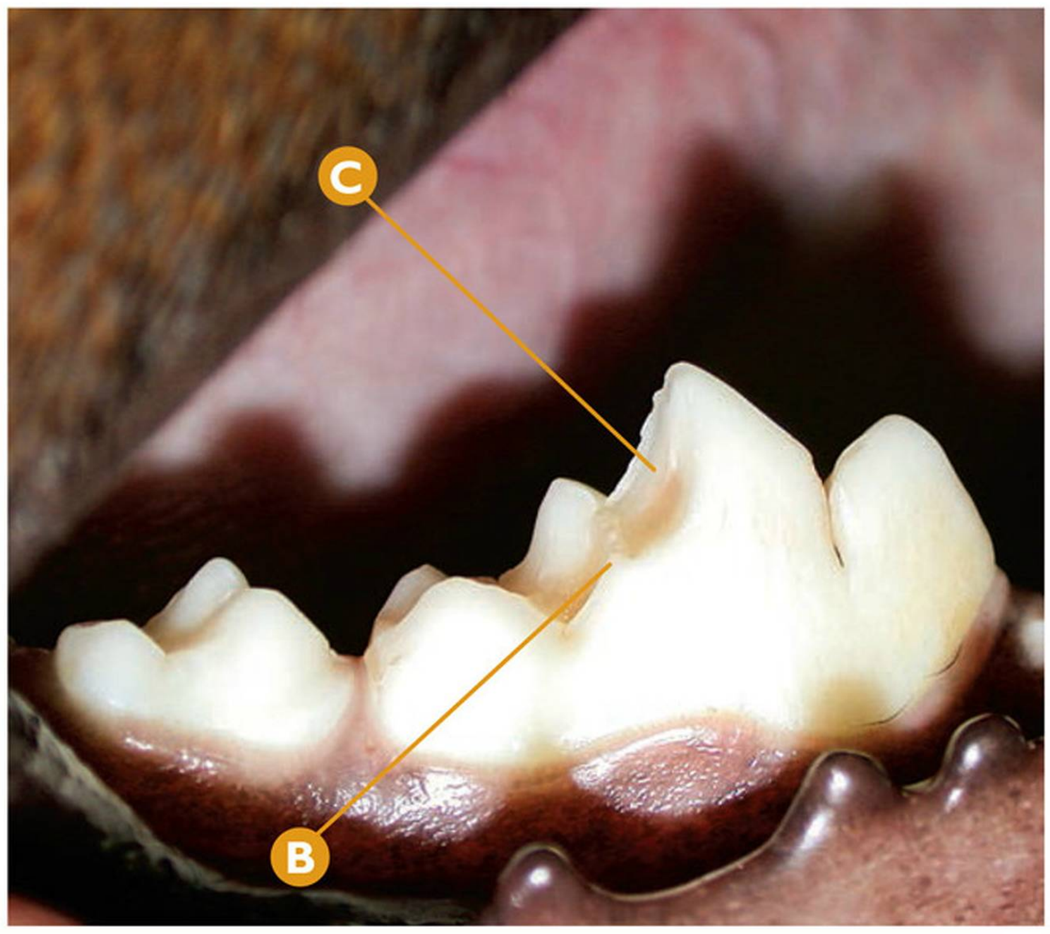

Fractura dental | **Fractura no complicada de corona**

Fractura no complicada de la corona del M1mandD (409).

- A Sospecha de fractura de esmalte y dentina sin exposición pulpar (fractura no complicada) de la corona del M1mandD (409); vista vestibular.
- B Confirmación de la fractura no complicada de la corona del M1mandD (409); vista distovestibular.
- C Ausencia de exposición de la cámara pulpar del M1mandD (409).

Puntos clave del diagnóstico/tratamiento

Esta fractura no complicada de corona del M1mandD (409) es atípica y poco frecuente, puesto que cuando existe una lesión tan amplia de este diente suele existir exposición de la cámara pulpar. La radiología dental está indicada en este caso para valorar al extensión completa de la patología.



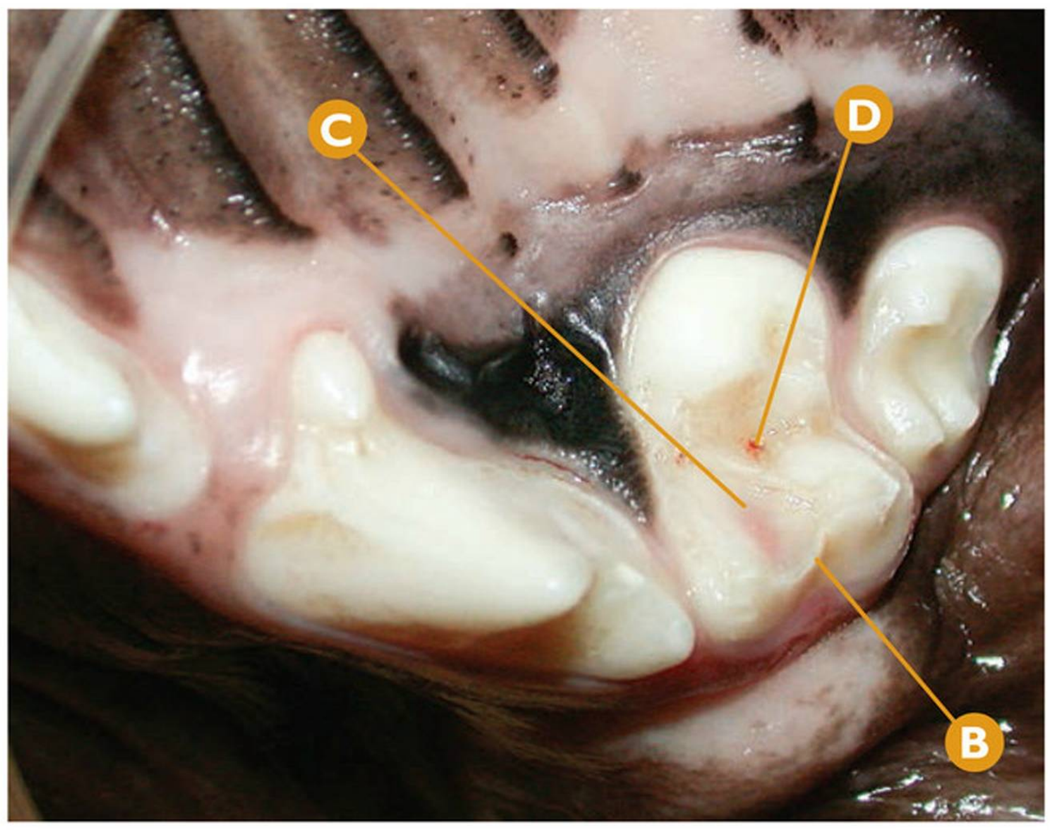

Fractura dental | **Fractura no complicada de corona**

Fractura no complicada de corona del M1maxD (109) reciente; visualización indirecta de la pulpa.

- A Sospecha de fractura no complicada de corona del M1maxD (109), con historia de trauma reciente.
- B Confirmación de fractura no complicada de corona del M1maxD (109); vista coronal.
- C Detalle de la fina capa de dentina sobre la cámara pulpar.
- D Sangre en la superficie oclusal del M1maxD (109) por trauma en cavidad oral.

Puntos clave del diagnóstico/tratamiento

Es imprescindible realizar un examen oral definitivo bajo sedación en aquellos casos con historia de trauma en la cavidad oral. Podremos detectar fracturas dentales con pérdida leve de tejido dentario sin exposición pulpar, pero que necesitarán un tratamiento dental. El tratamiento conservador recomendado en este caso, pendiente de la valoración radiológica dental, será un recubrimiento pulpar indirecto.



Fractura dental | **Fractura no complicada de corona y raíz**

Fractura no complicada de corona y raíz del área mesial del M1maxD (109).

A Fractura de esmalte y dentina sin exposición pulpar y por debajo del margen gingival en el área mesial del M1maxD (109).

Puntos clave del diagnóstico/tratamiento

En esta fractura no complicada de corona y raíz retiramos, mediante el explorador dental, el fragmento fracturado para confirmar así que no existe exposición pulpar. No tiene importancia clínica, excepto por tratarse de una localización de rápido avance de la enfermedad periodontal.

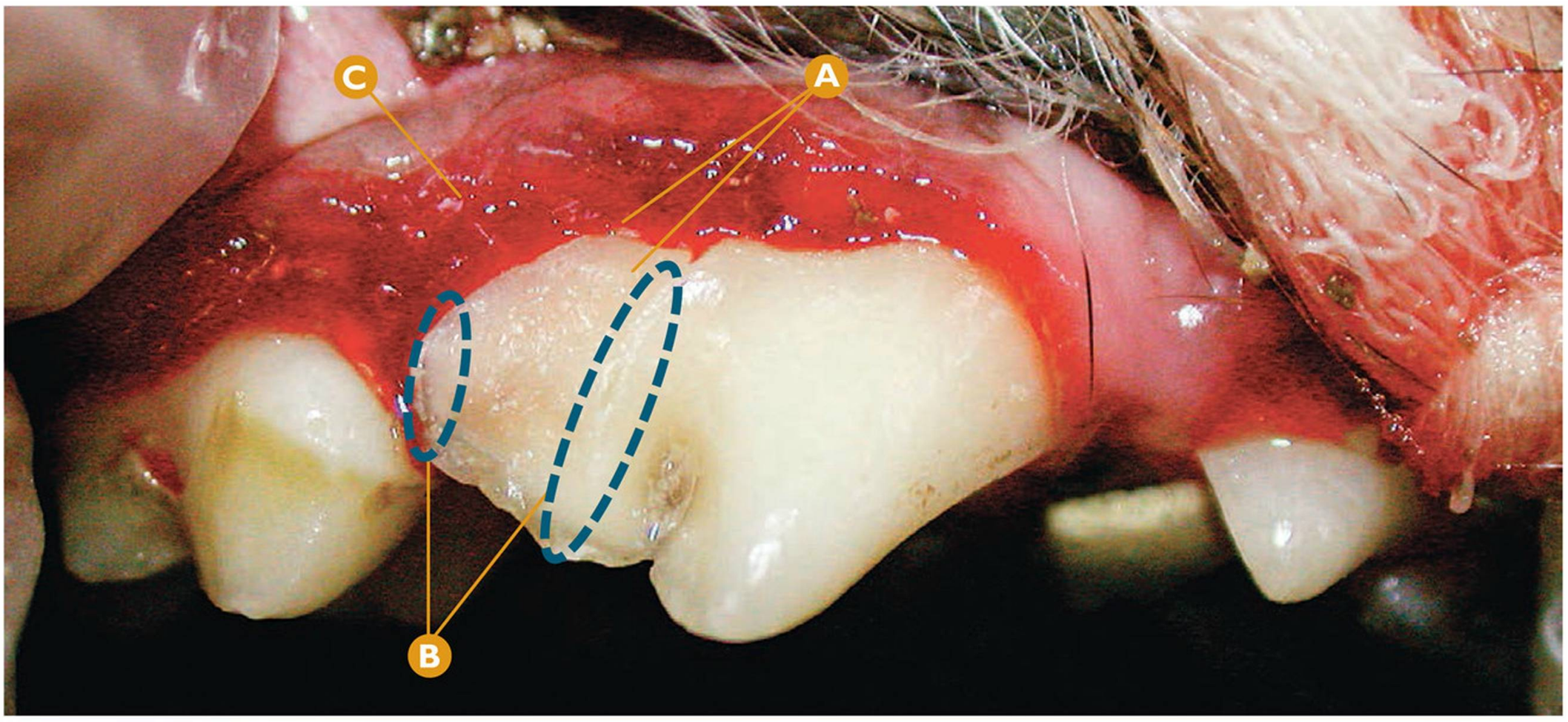

Fractura dental | **Fractura no complicada de corona y raíz**

Fractura no complicada de corona y raíz del área vestibular del P4maxD (108).

A Fractura de esmalte y dentina sin exposición pulpar y por debajo del margen gingival en el área vestibular del P4maxD (108).

B Detalle de la línea de fractura en P4maxD (108).

C Índice 3 gingival en P4maxD (108).

Puntos clave del diagnóstico/tratamiento

En esta fractura no complicada de corona y raíz debemos realizar una radiografía dental para confirmar que no exista patología pulpar, y valorar la extensión de la fractura subgingival. Esta última será una zona de riesgo evidente de avance de la enfermedad periodontal.

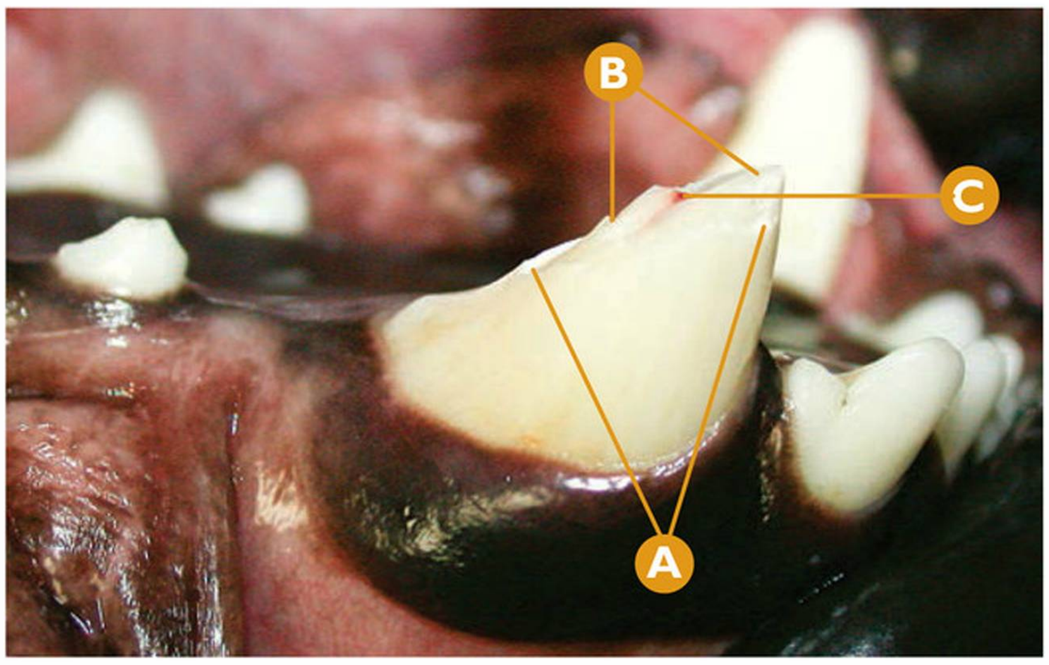

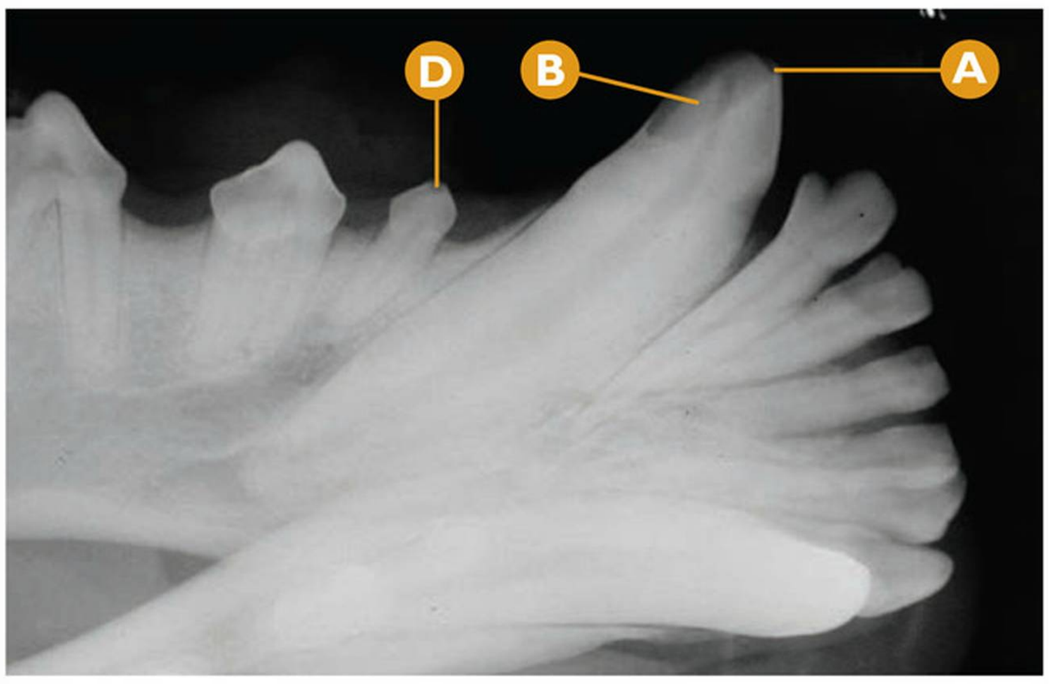

Fractura dental | Fractura complicada de corona

Fractura complicada de corona reciente del CmandD (404).

- A Esmalte (fracturado).
- B Dentina (fracturada).
- C Tejido pulpar expuesto recientemente.
- D Rx dental: signos radiológicos compatibles con fractura de esmalte del P1mandD (405).

Puntos clave del diagnóstico/tratamiento

Las fracturas complicadas de corona muy recientes, como en este caso clínico (menos de ocho horas), deben considerarse urgencias dentales. En esta fractura dental traumática (causada por la coz de un caballo), debemos realizar una radiografía dental para confirmar que no se hayan producido mayores daños (fractura radicular, por ejemplo). El tratamiento adecuado en este caso será una pulpectomía parcial coronal (tratamiento endodóncico), puesto que el porcentaje de éxito es elevado, gracias a que la fractura ha sido muy reciente. Si no queremos realizar una tratamiento conservativo, el tratamiento adecuado será la extracción dentaria.

Errores comunes

Si no realizamos la "pulpectomía parcial coronal" de una manera urgente (menos de ocho horas es la mejor de las condiciones), el porcentaje de éxito del tratamiento disminuirá, e incluso deberemos descartarlo en favor de una "pulpectomía".

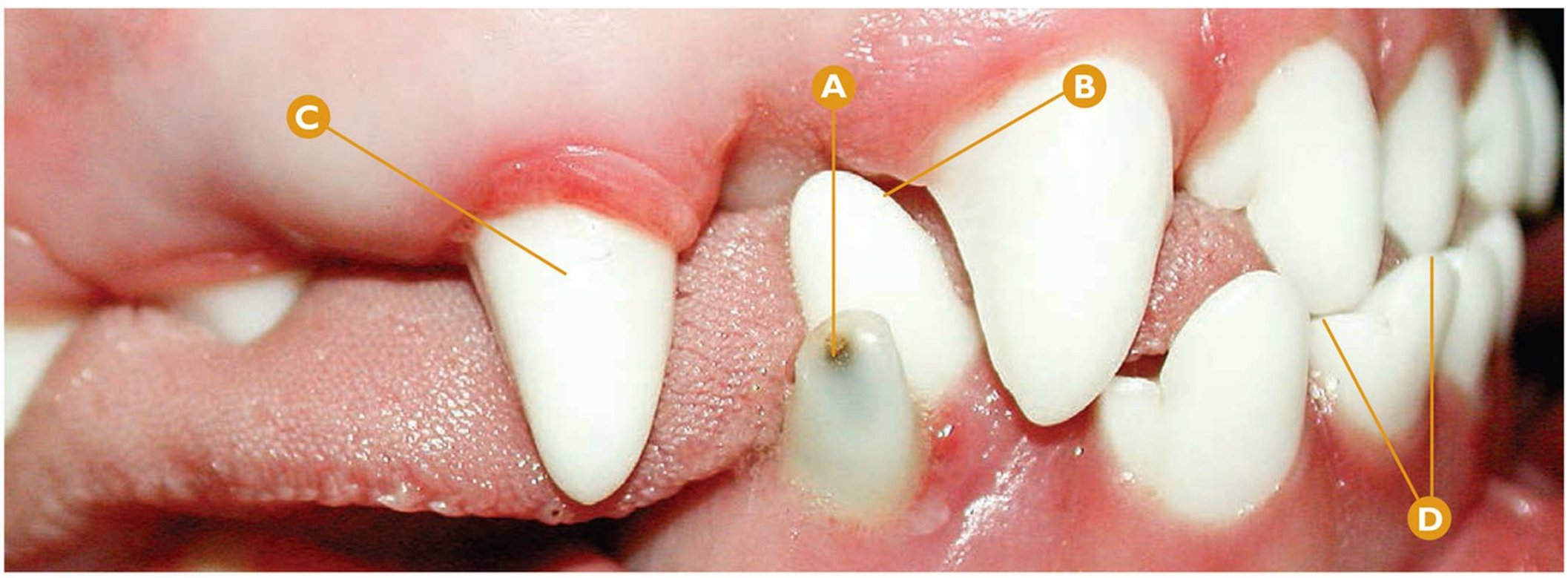

Fractura dental | Fractura complicada de corona

Fractura complicada de corona del CmandD deciduo (804).

- A Fractura de corona con exposición pulpar del CmandD deciduo (804).
- B Lingualización ligera del CmandD (404), erupción incompleta.
- C Erupción incompleta del CmaxD (104).
- D Sospecha de mordida cruzada anterior en área incisal.

Puntos clave del diagnóstico/tratamiento

Las fracturas dentales en dientes deciduos son relativamente frecuentes y éstas deben incluirse en los protocolos generales de las fracturas de los dientes permanentes, en cuanto a diagnóstico y tratamiento se refiere. Cuando la fractura no es reciente y existe necrosis pulpar, el diente puede cambiar a una coloración "negruzca". Al coexistir tanto la persistencia como la fractura con exposición pulpar debemos recomendar la extracción dentaria para prevenir la lingualización del CmandD permanente, así como la patología pulpar y periapical del diente deciduo que podría afectar a la raíz del diente permanente adyacente.

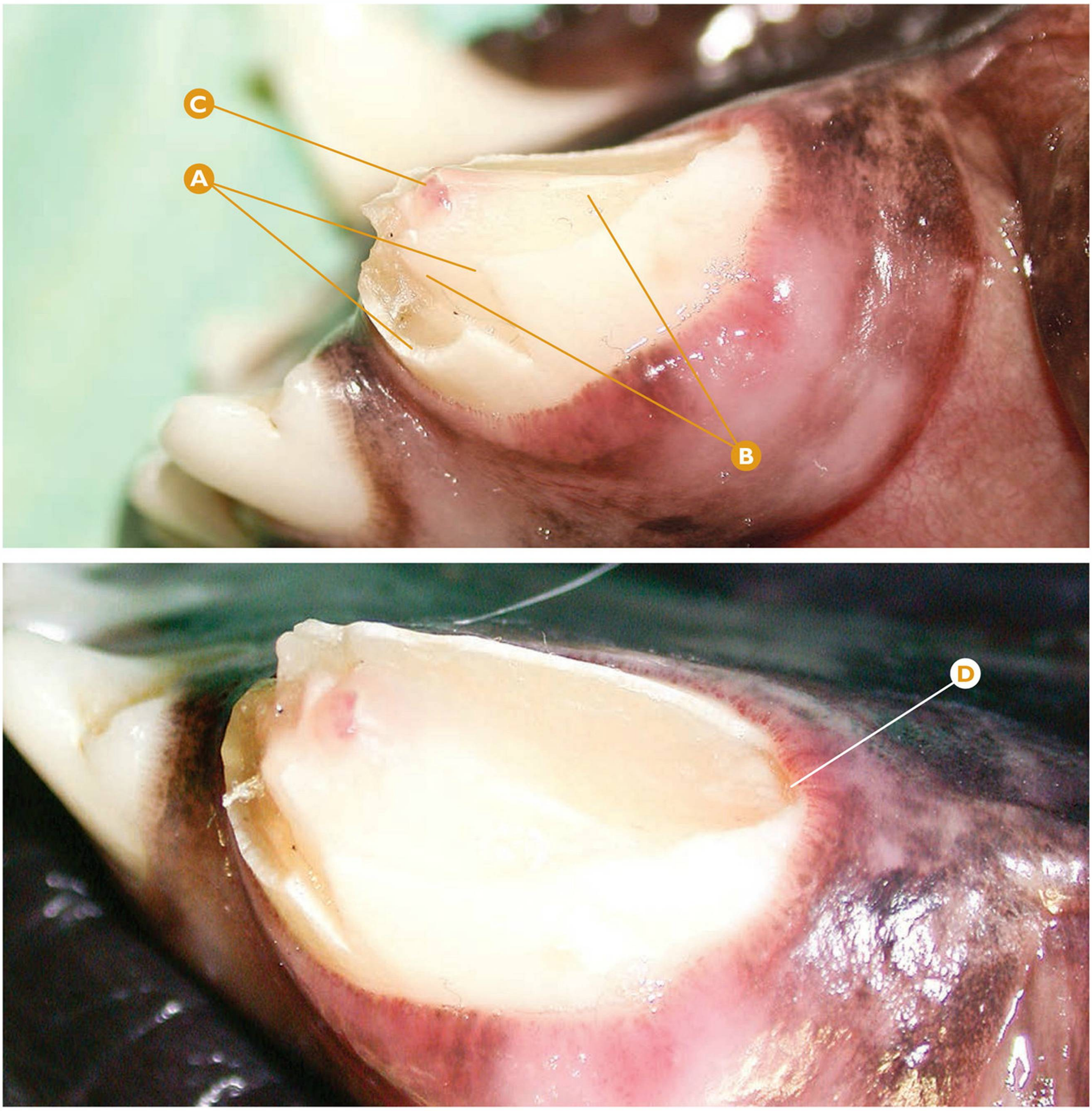

Fractura dental | **Fractura complicada de corona**

Fractura complicada de corona del Cmandl (304).

- **A** Esmalte (fracturado).
- **B** Dentina (fracturada).
- **C** Tejido pulpar expuesto.
- **D** Detalle del esmalte fracturado hasta el borde gingival en la región distal del Cmandl (304).

Puntos clave del diagnóstico/tratamiento

En las fracturas de corona con exposición pulpar debemos valorar la amplitud de la fractura para diferenciar si se trata de una fractura de "corona" o de "corona y raíz". En este caso, la fractura está en el límite de las fracturas complicadas de corona, pues en su región distal la fractura llega hasta el borde gingival (D). El tejido pulpar está todavía vital a juzgar por su coloración "rosada", aunque es imposible determinar cuándo se ha producido exactamente esta fractura; una pulpectomía parcial coronal no estaría indicada en este caso como tratamiento conservador; por el contrario, sí lo estaría una pulpectomía (previo control radiológico dental, para descartar la fractura radicular). La extracción dentaria sería un tratamiento no conservador adecuado.

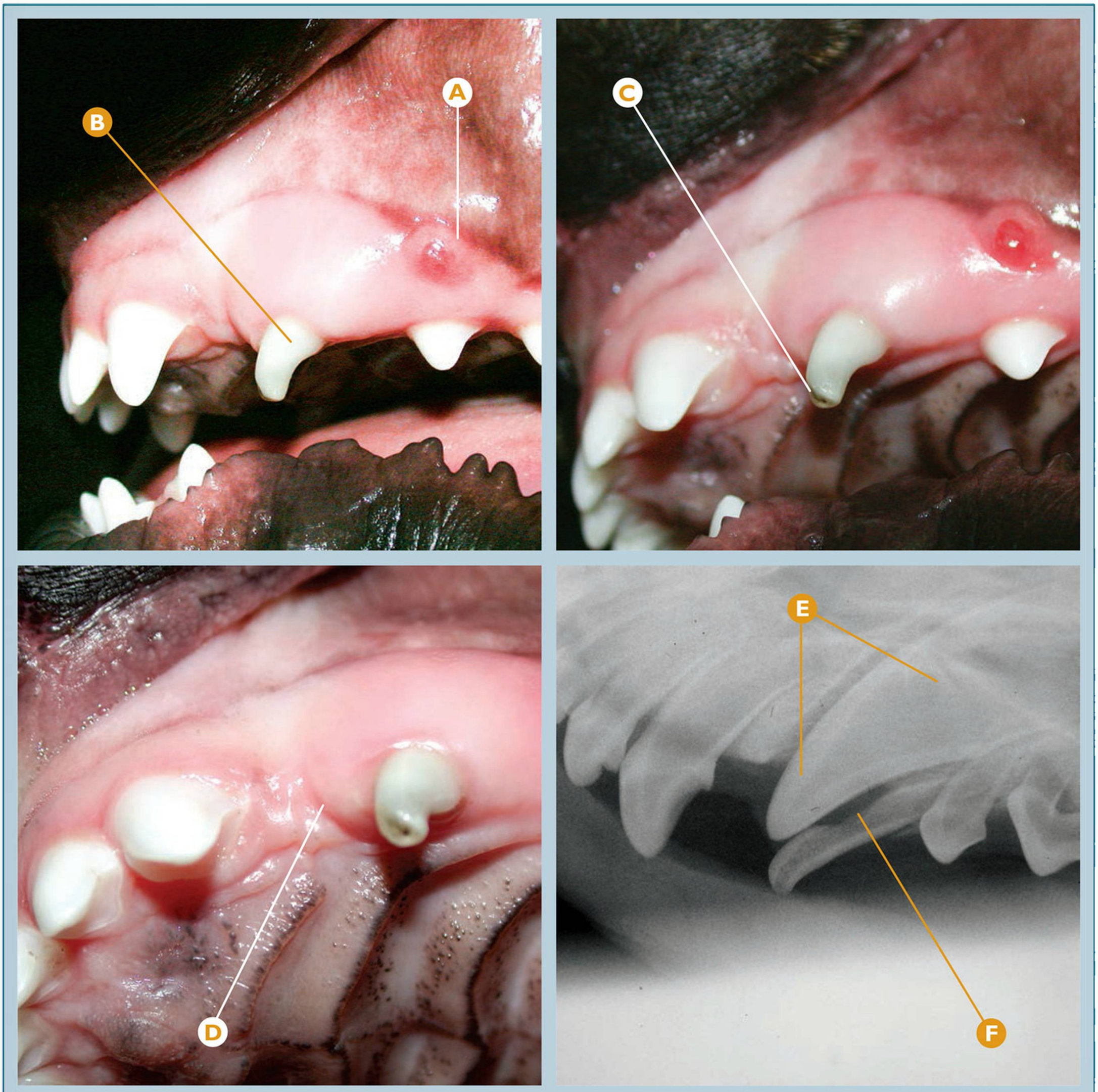

Fractura dental | **Fractura complicada de corona**

Fractura complicada de corona del Cmaxl deciduo (604) con ausencia del Cmaxl (204).

- A Trayecto fistuloso en la encía de la región apical del Cmaxl deciduo (604).
- B Decoloración del Cmaxl deciduo (604) por necrosis pulpar.
- C Fractura complicada de corona del Cmaxl deciduo (604).
- D Ausencia del Cmaxl (204).
- E Rx dental: confirmación de la existencia del Cmaxl (204) no erupcionado.
- F Rx dental: signos radiológicos compatibles con zona de fractura/reabsorción en el Cmaxl deciduo (604).

Puntos clave del diagnóstico/tratamiento

En ocasiones, cuando existe una fractura complicada de corona del canino deciduo, y no realizamos la extracción inmediata de este diente, puede producirse una necrosis pulpar con una patología periapical asociada a ésta (trayecto fistuloso). En este caso, la patología periapical del diente deciduo fracturado ha afectado al canino definitivo, provocando una alteración en su erupción. Cuando existe un diente deciduo con fractura complicada, debemos proceder a su extracción inmediata para evitar daños colaterales a los dientes permanentes de esa región.

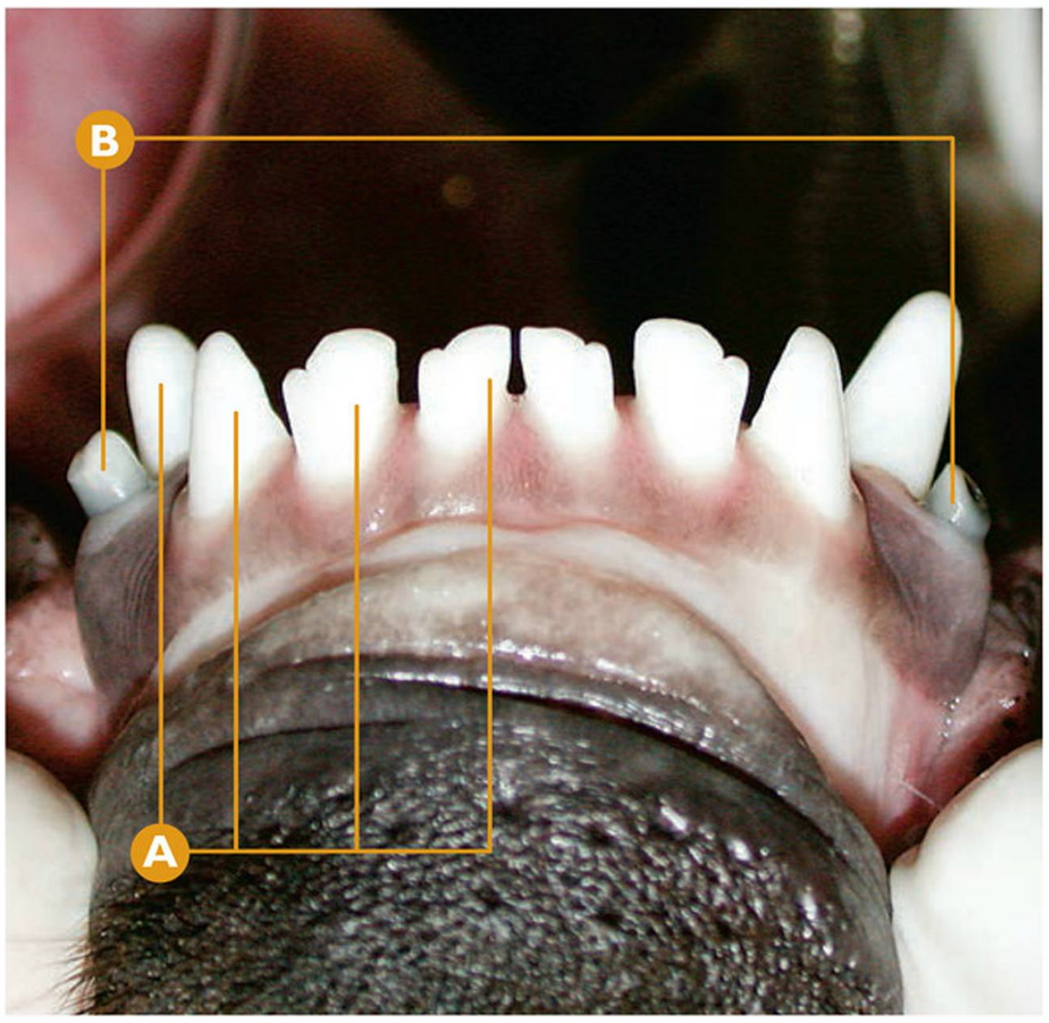

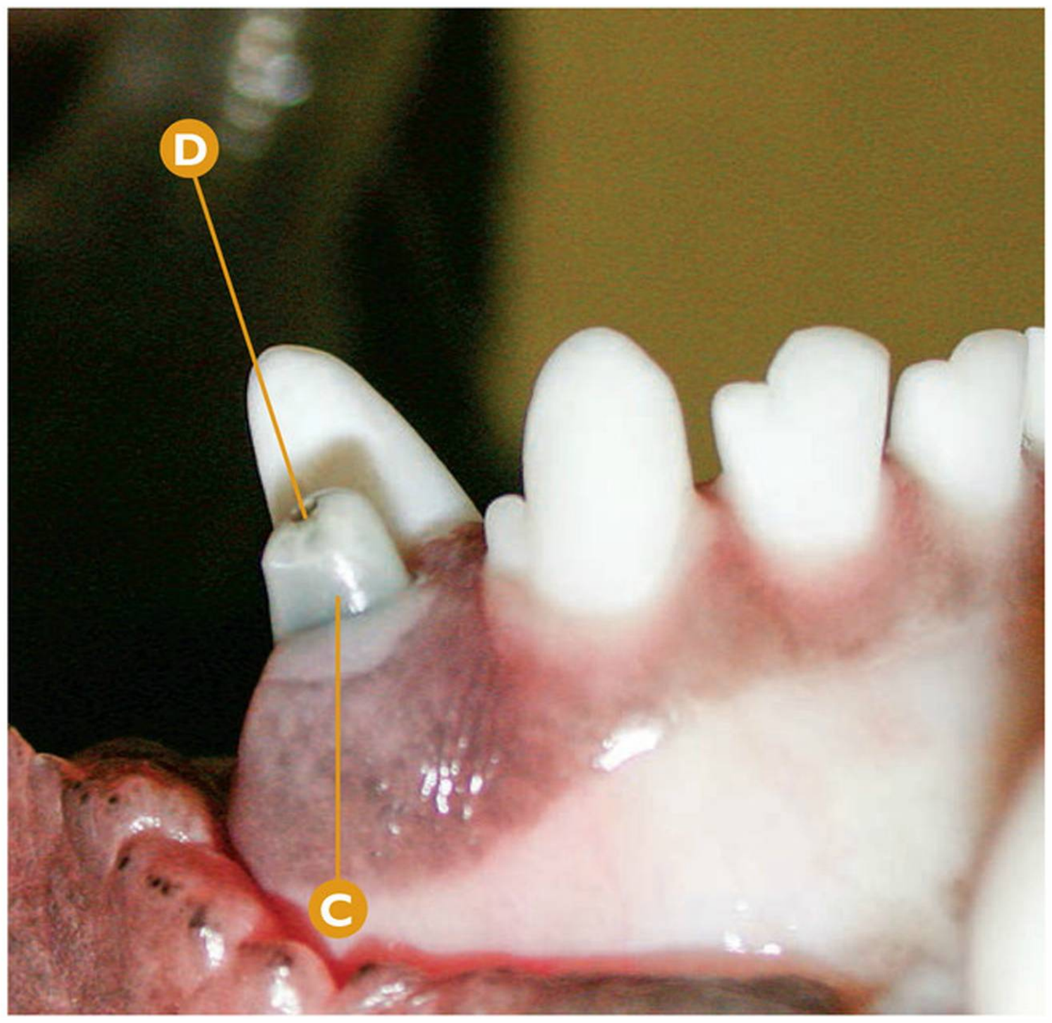

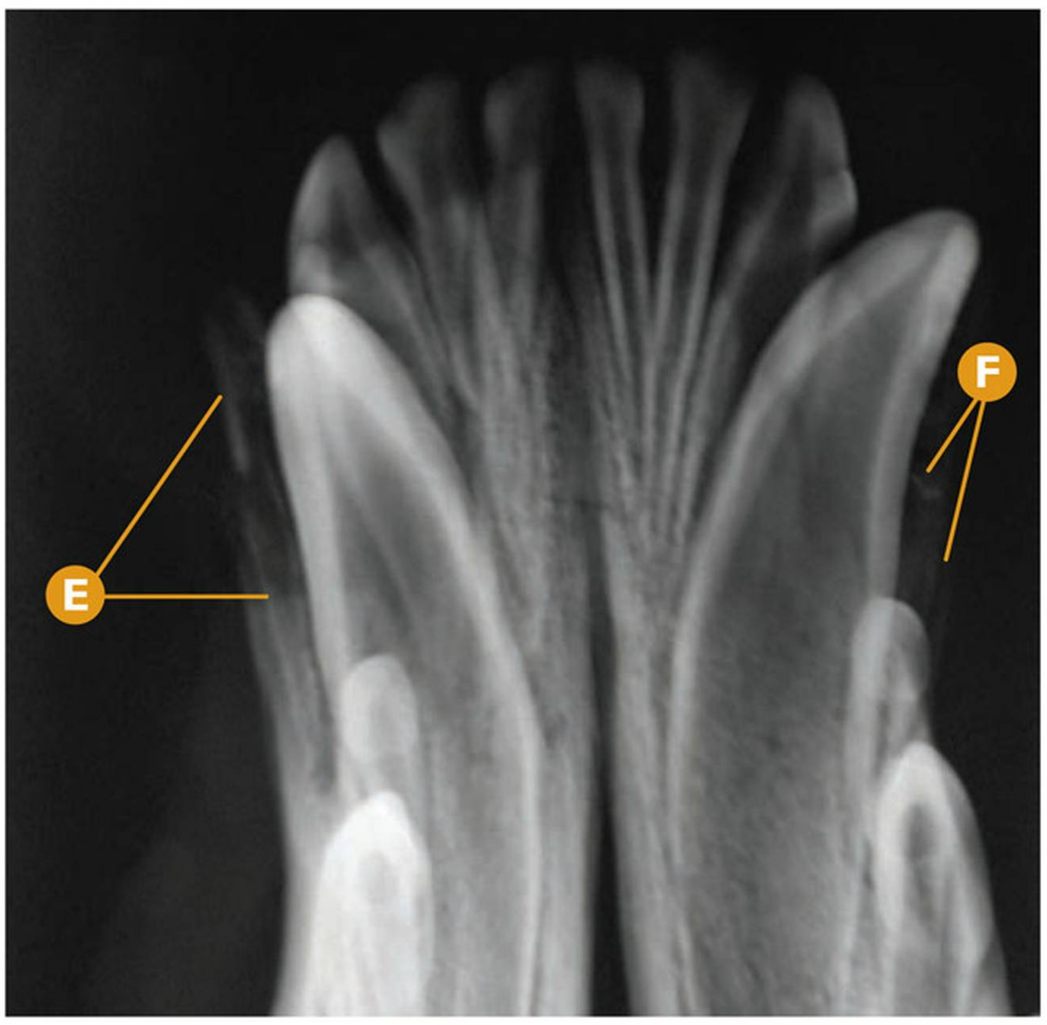

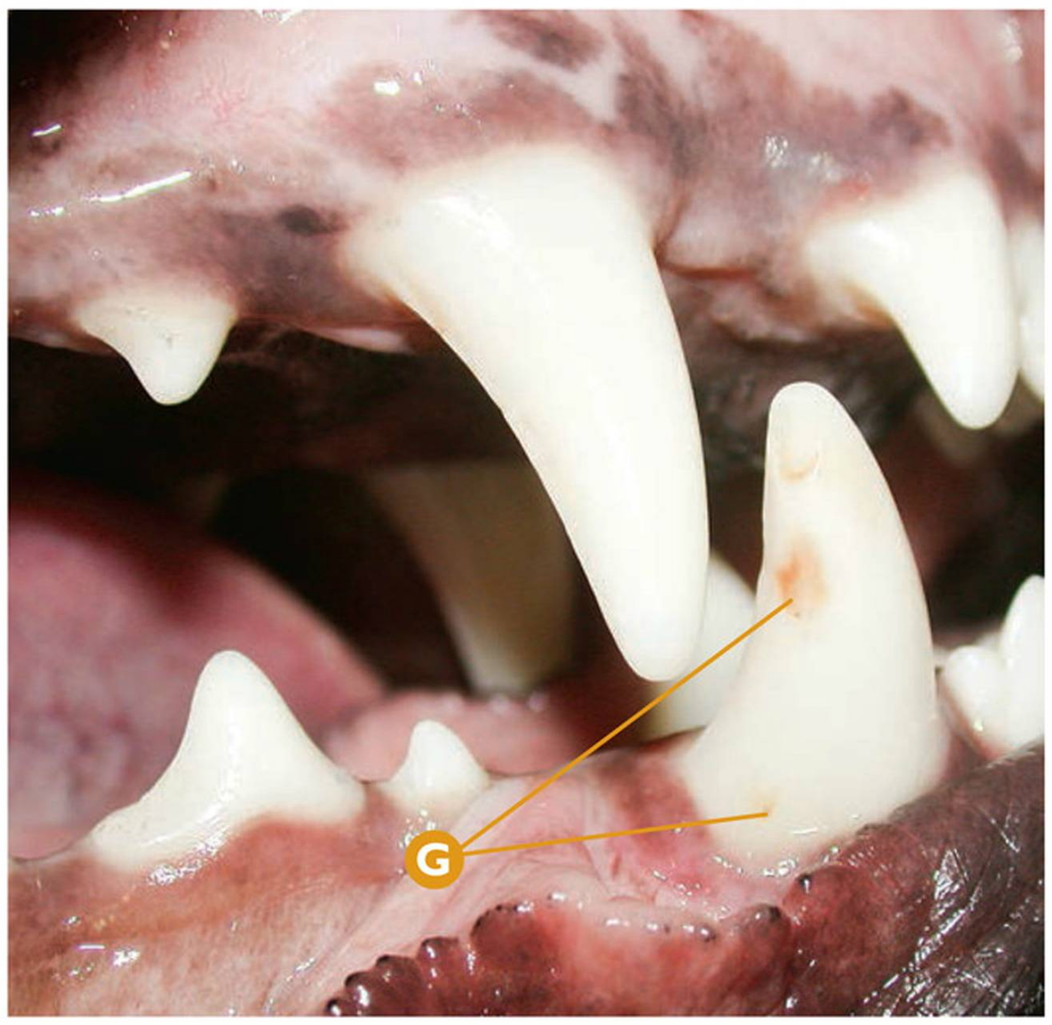

Fractura dental | **Fractura complicada de corona**

Fractura complicada de corona del CmandD deciduo (804); secuelas.

- **A** De derecha a izquierda: I1mandD (401), I2mandD (402), I3mandD (403) y CmandD parcialmente erupcionado (404).
- **B** De derecha a izquierda: fractura complicada de corona del CmandI deciduo (704) y CmandD deciduo (804) con necrosis en ambas cavidades pulpares.
- **C** Detalle de la fractura complicada de corona del CmandD deciduo (804).
- **D** Exposición pulpar del CmandD deciduo (804) con necrosis en la cavidad pulpar.
- **E** Rx dental: signos radiológicos compatibles con la presencia del CmandD deciduo (804).
- **F** Rx dental: signos radiológicos compatibles con la presencia del CmandI deciduo (704).
- **G** Revisión posoperatoria, 110 días tras extracción de CmandD deciduo (804): lesiones de falta de calcificación del esmalte del CmandD (404).

Puntos clave del diagnóstico/tratamiento

En aquellas ocasiones en las que detectamos la fractura complicada de corona de dientes deciduos, debemos realizar inmediatamente la extracción de éstos.

En este caso clínico, la etiología más probable de las lesiones de falta de calcificación del esmalte del CmandD permanente (404) es la necrosis pulpar de estos dientes deciduos. Cualquier patología regional puede provocar alteraciones en los ameloblastos, con consecuencias en los dientes permanentes.

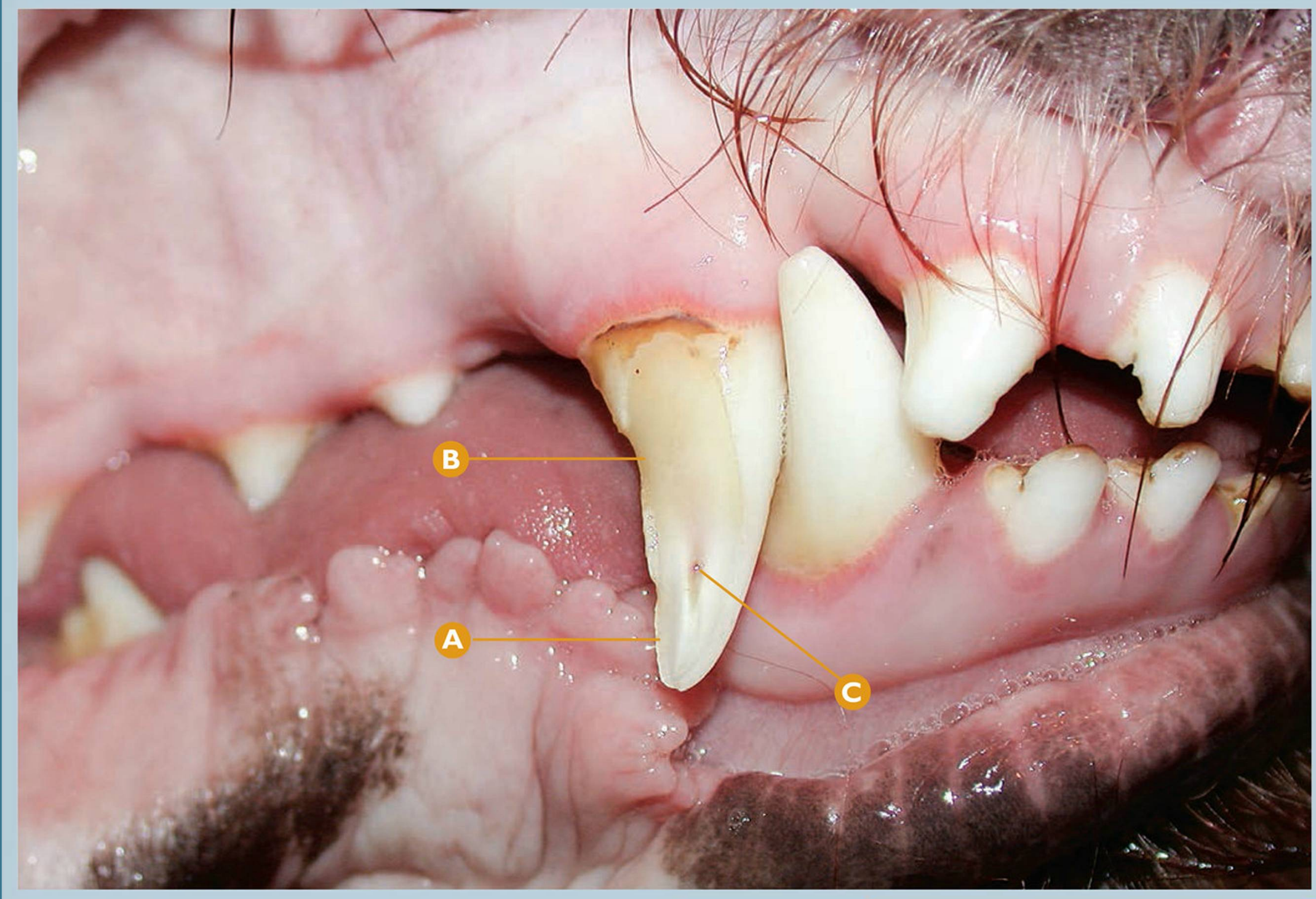

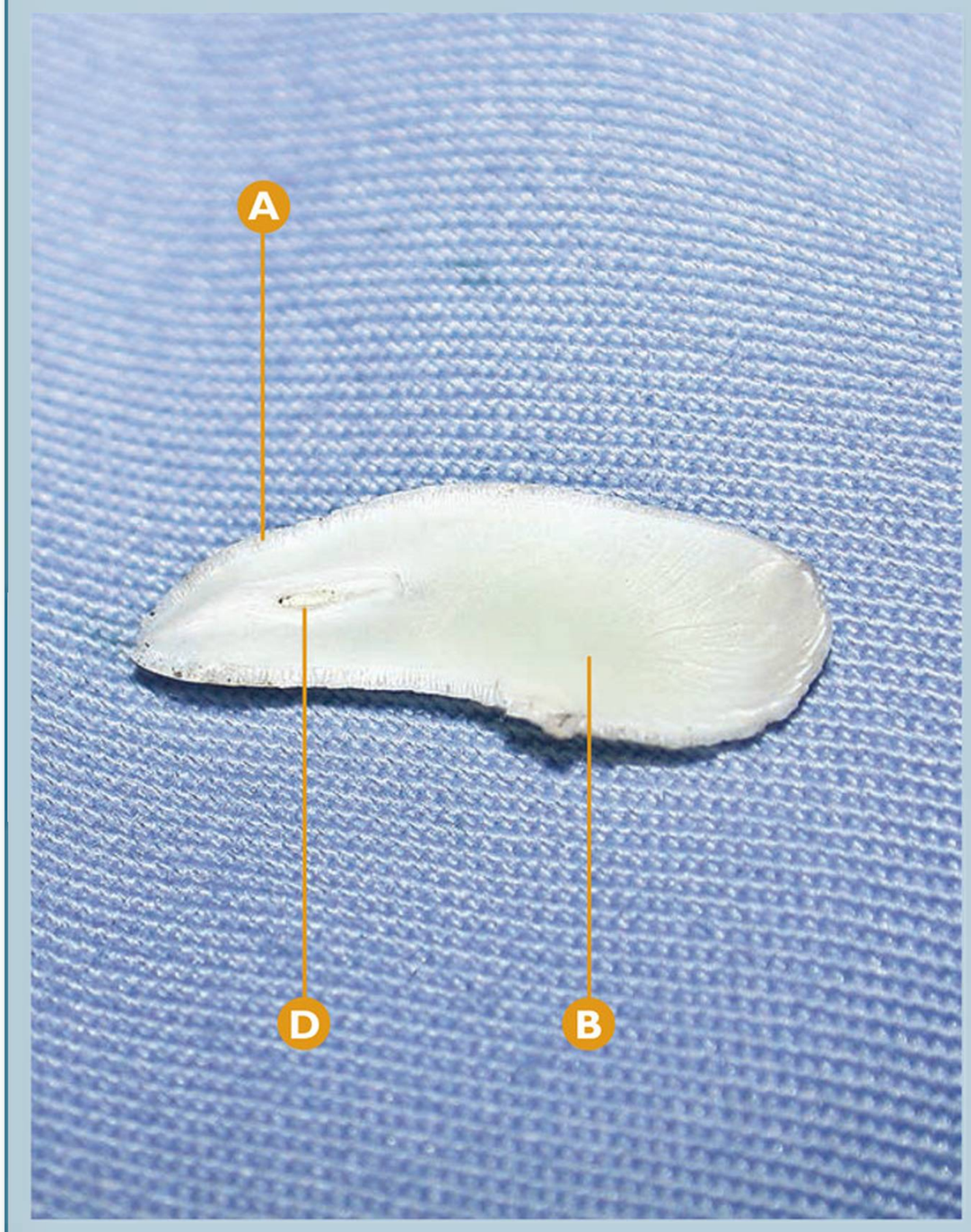

Fractura dental | **Fractura complicada de corona**

Fractura complicada de corona del CmaxD (104); fractura reciente.

- A Esmalte (fracturado).
- B Dentina (fracturada).
- C Tejido pulpar expuesto, pulpa vital por fractura reciente del CmaxD (104).
- D Resto dental fracturado: detalle de la cavidad pulpar.

Puntos clave del diagnóstico/tratamiento

En esta fractura complicada de corona del CmaxD (104), la pulpa expuesta tiene una coloración rojiza, signo de vitalidad pulpar, lo que indica que la fractura dental ha sido reciente. La forma de la fractura ha provocado que el diente tenga un "filo" en la cúspide que podría provocar daños graves en los tejidos blandos regionales como la lengua y el labio inferior. Para poder programar un plan de tratamiento adecuado debemos realizar un estudio radiológico dental, así como determinar mediante la anamnesis e historia clínica cuándo se ha producido la fractura dental.

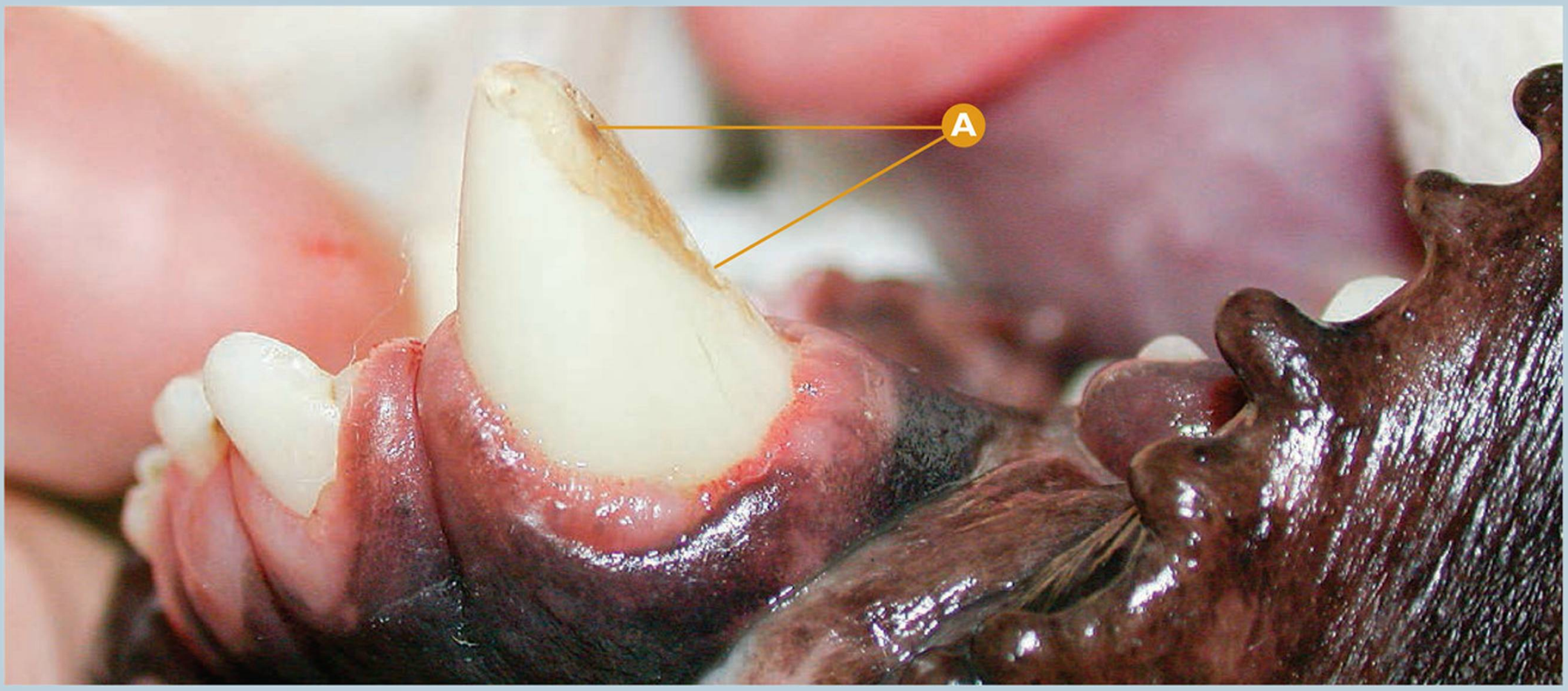

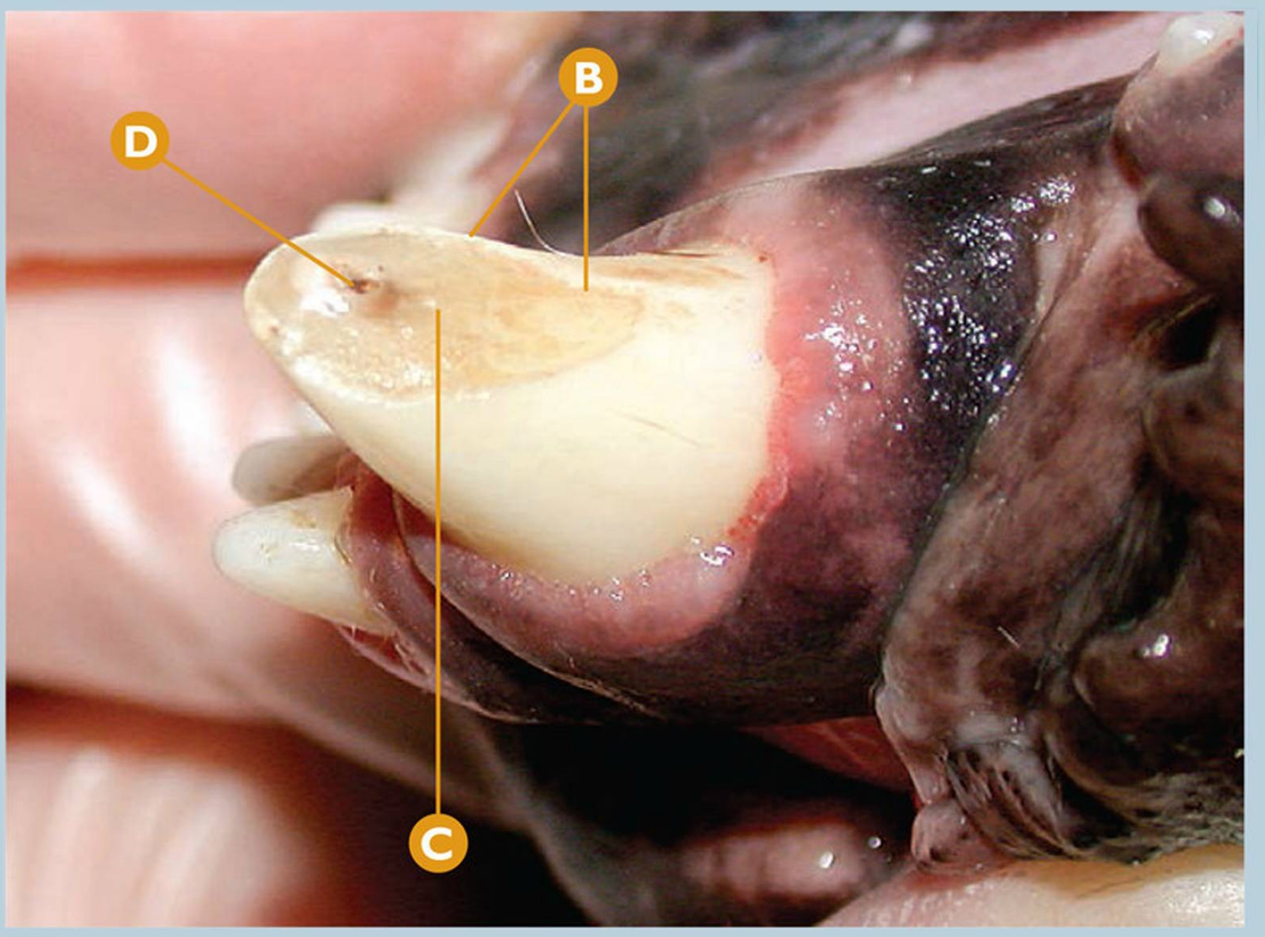

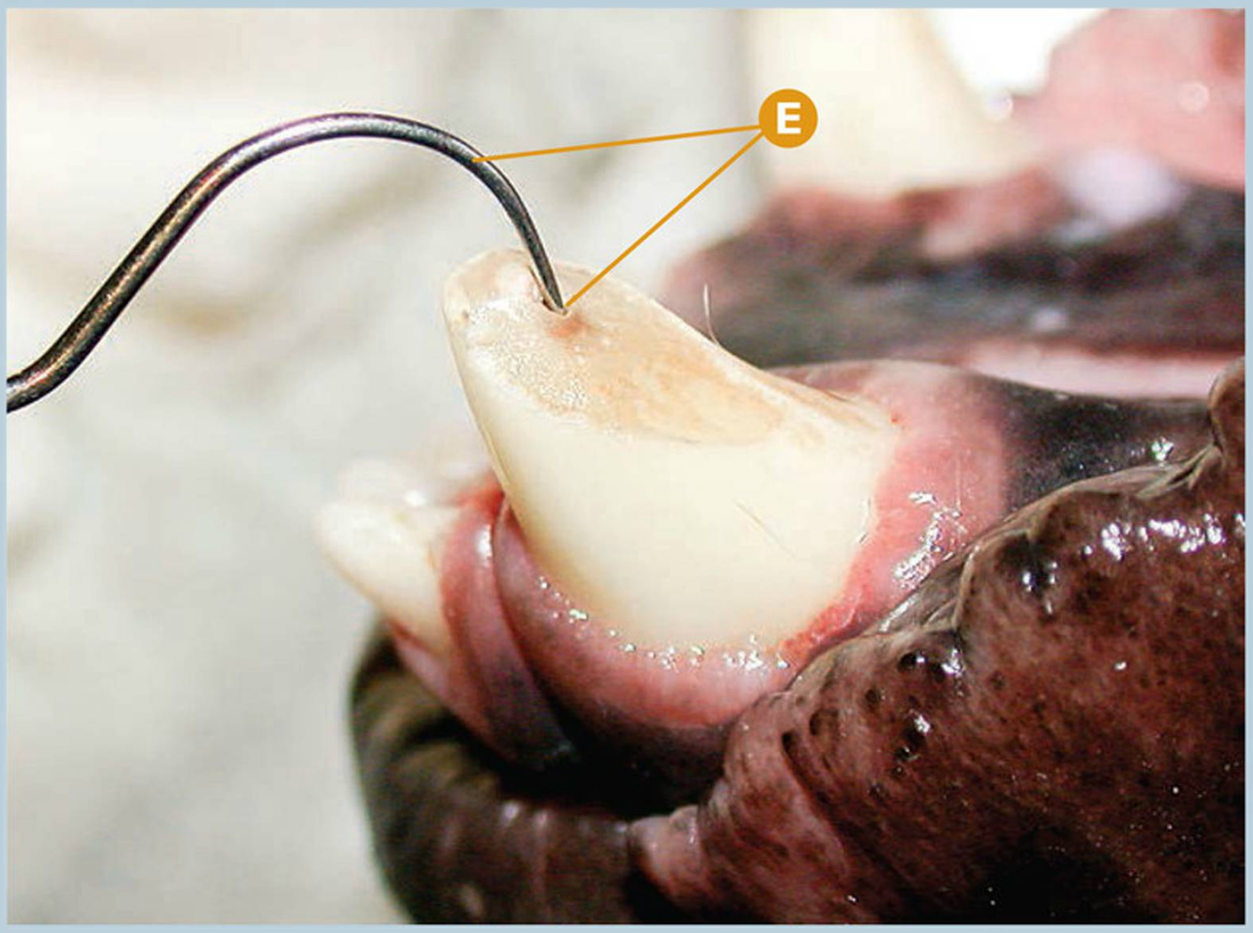

Fractura dental | **Fractura complicada de corona**

Fractura complicada de corona del Cmandl (304); fractura antigua.

- A Sospecha de fractura complicada de corona del Cmandl (304).
- B Esmalte (fracturado).
- C Dentina (fracturada).
- D Cavidad pulpar expuesta, pulpa no vital por fractura antigua del Cmandl (304), coloración negruzca.
- E Confirmación mediante el explorador dental de la exposición pulpar y la falta de vitalidad pulpar.

Puntos clave del diagnóstico/tratamiento

En este caso clínico existe una fractura complicada de corona del Cmandl (304) y la pulpa está probablemente necrosada, debido a que la fractura no es reciente; estos puntos son confirmados mediante la introducción de la punta del explorador dental dentro de la cavidad pulpar. Para ampliar la información del alcance de la fractura, debemos realizar un estudio radiológico dental.

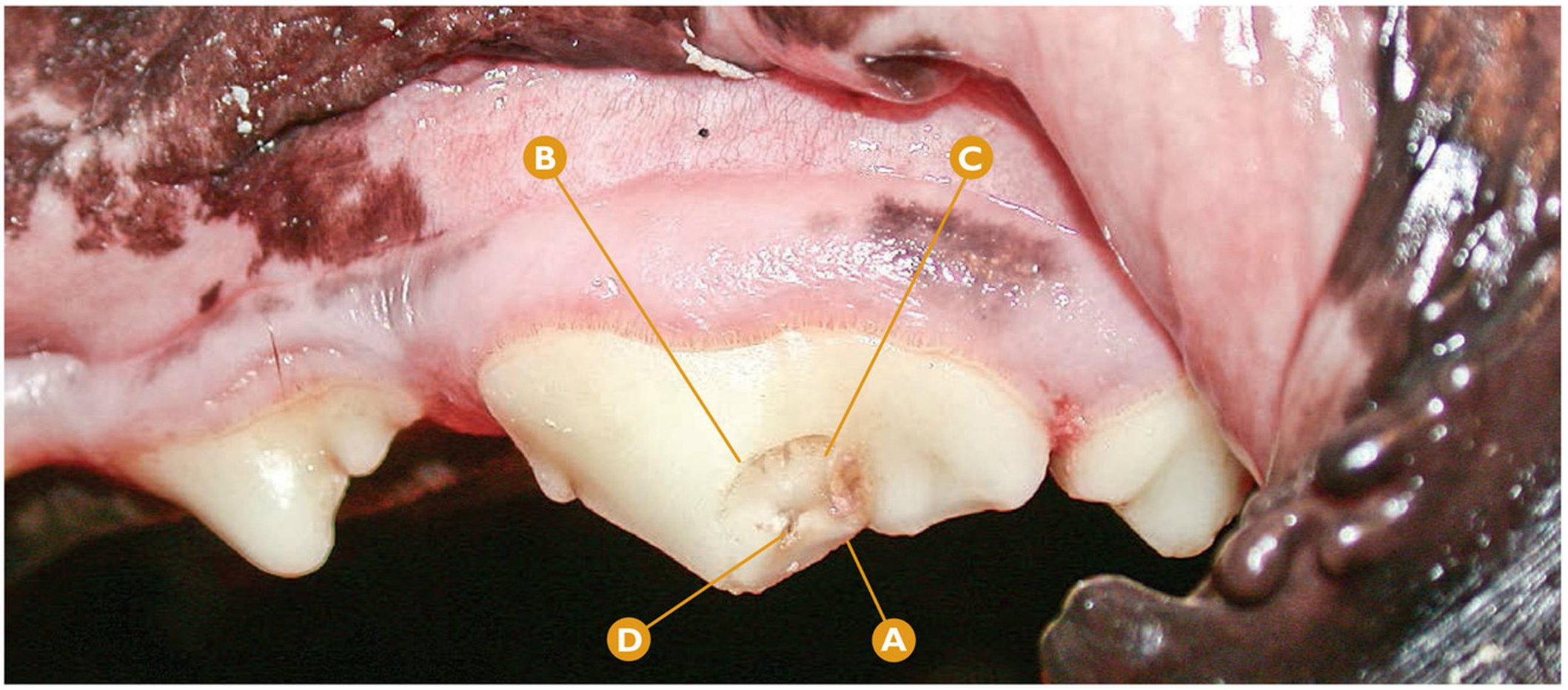

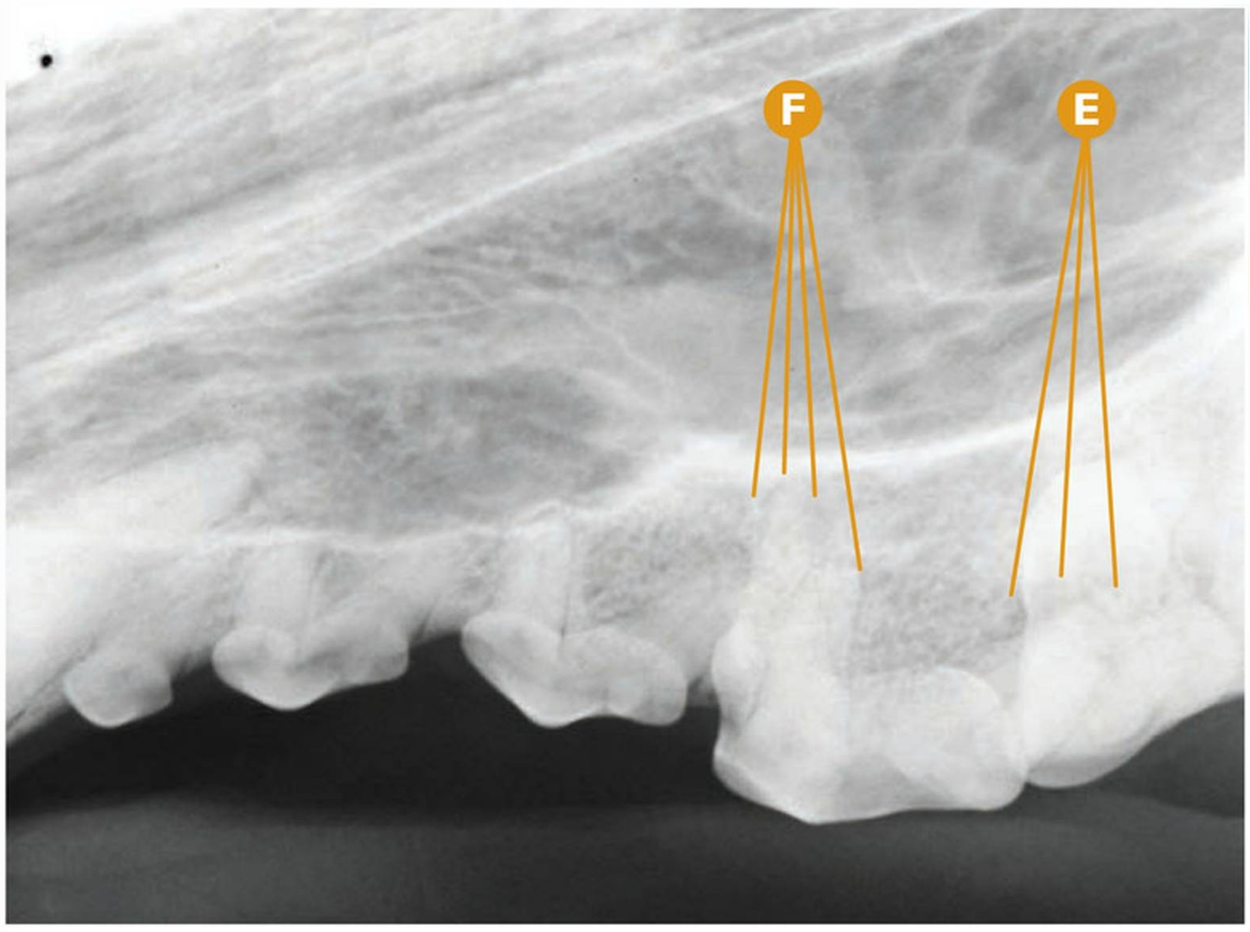



Fractura dental | **Fractura complicada de corona**

Fractura complicada de corona del P4maxI (208).

- **A** Sospecha de fractura complicada de corona del P4maxI (208).
- **B** Esmalte (fracturado).
- **C** Dentina (fracturada).
- **D** Cavidad pulpar (cámara pulpar) expuesta por fractura complicada del P4maxI (208).
- **E** Rx dental: signos radiológicos compatibles con osteolisis moderada en la región periapical de la raíz distal del P4maxI (208).
- **F** Rx dental: signos radiológicos compatibles con osteolisis ligera en la región periapical de las raíces mesiales del P4maxI (208).
- **G** Detalle de reabsorción radicular en la región periapical de la raíz distal, tras realizar la extracción del P4maxI (208).

Puntos clave del diagnóstico/tratamiento

En este caso clínico detectamos una fractura complicada de corona del P4maxI (208) que, como hemos visto en otras ocasiones, debemos confirmar mediante el explorador dental. A pesar de que el dueño no ha detectado ninguna sintomatología en este paciente (fístula infraorbitaria o intraoral, dolor a la masticación evidente...), sí que existe una patología pulpar evidente tras realizar una radiografía dental. En estos casos estará indicada la realización del tratamiento adecuado.

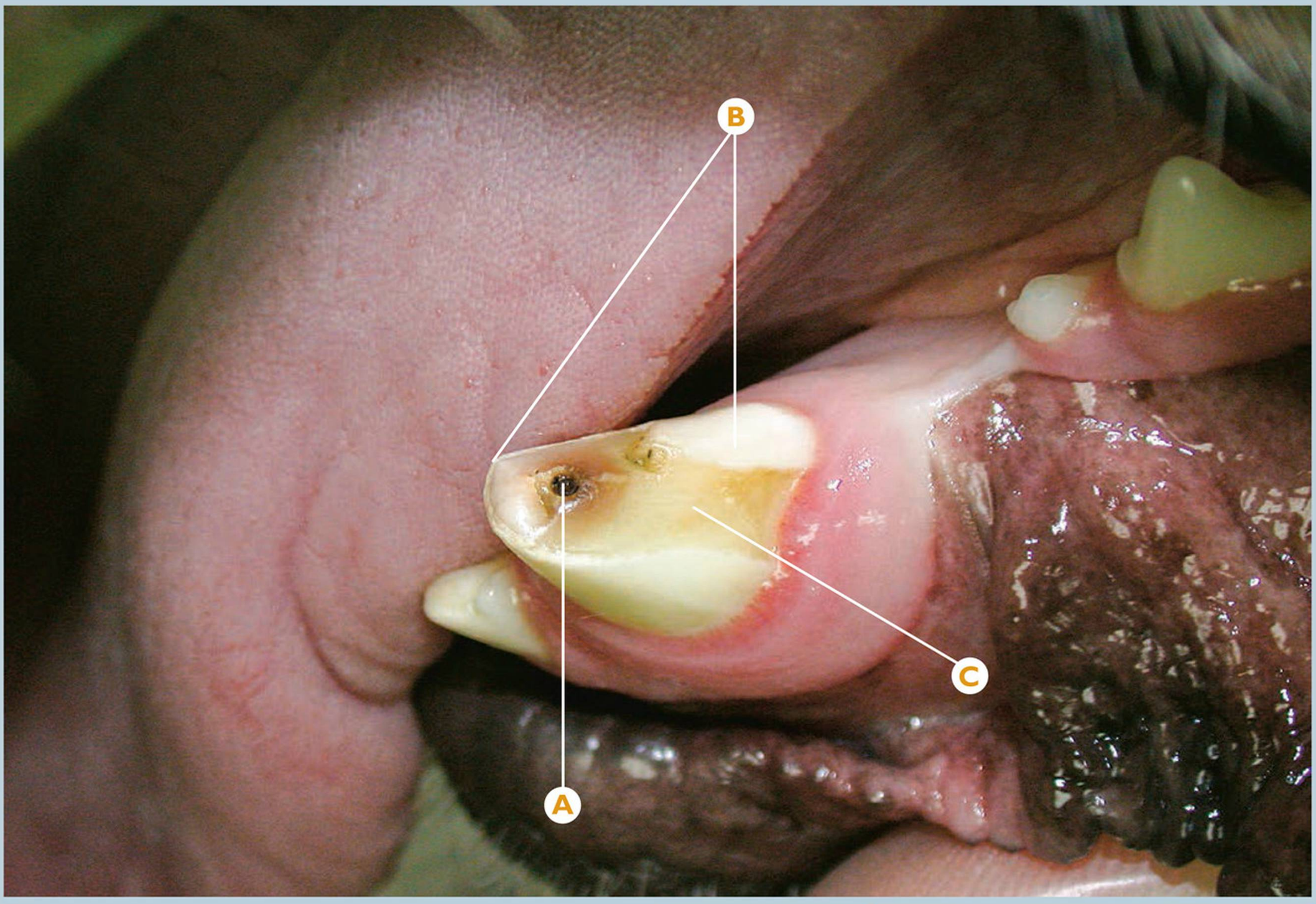

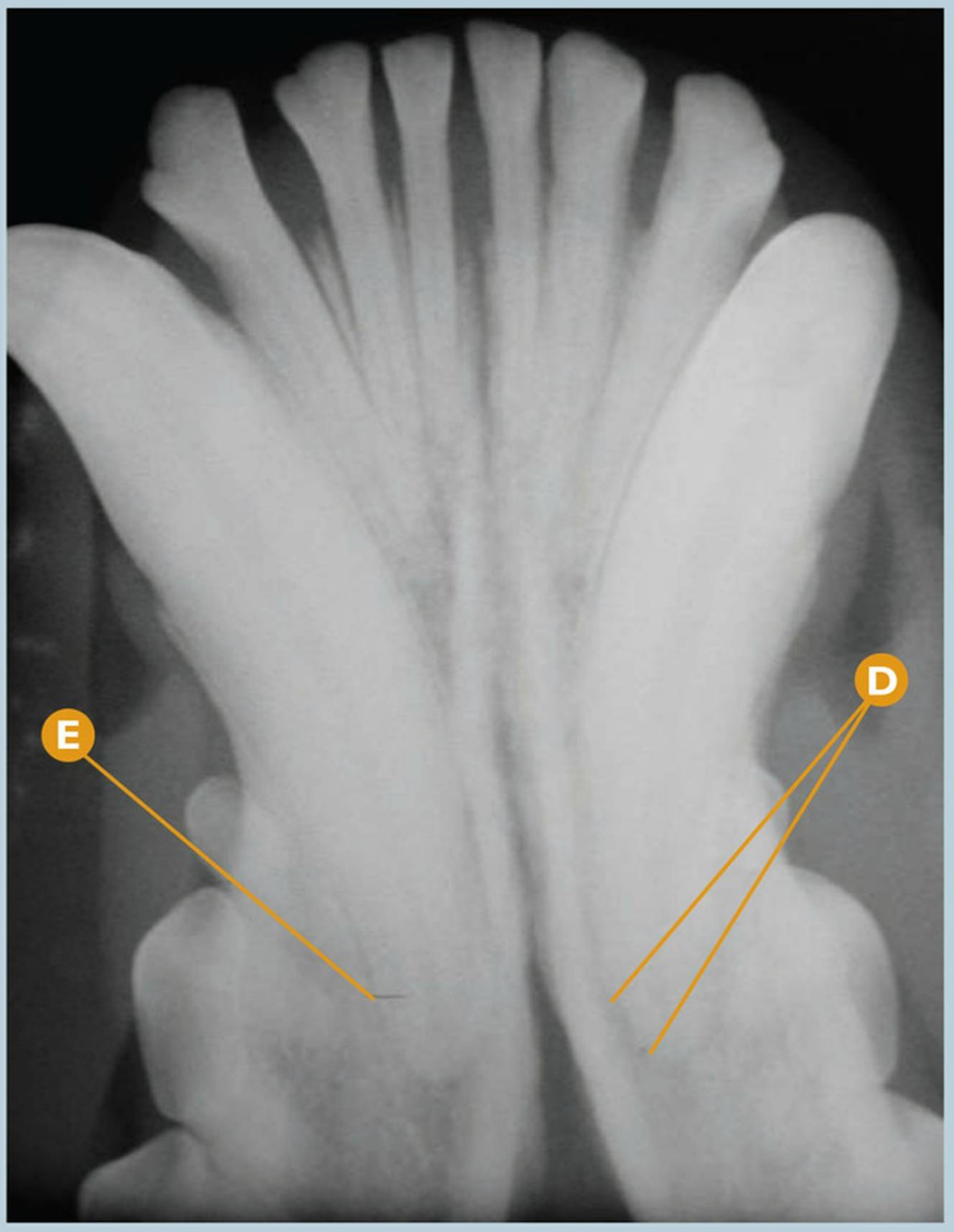

Fractura dental | **Fractura complicada de corona y raíz**

Fractura complicada de corona y raíz del Cmandl (304).

- A Cavidad pulpar con necrosis de la pulpa del Cmandl (304).
- B Esmalte del Cmandl (304).
- C Dentina del Cmandl (304).
- D Rx dental: signos radiológicos compatibles con una pérdida de densidad ósea leve en la región periapical del Cmandl (304).
- E Rx dental: artefacto.

Puntos clave de diagnóstico/tratamiento

Es una fractura complicada de corona y raíz, puesto que expone la cavidad pulpar y se extiende por debajo de la unión esmalte–cemento. En la cavidad pulpar existe necrosis de la pulpa, lo que nos indica que la fractura es antigua, pero no podemos determinar exactamente cuándo se produjo. En la radiografía dental oclusal podemos observar que la cavidad pulpar del Cmandl es ligeramente más ancha que la cavidad de su homólogo del lado derecho y el ápice está cerrado; esto indica que, siendo una fractura antigua, se produjo en el periodo de adulto del paciente, probablemente en un periodo no superior a los dos años desde la fecha en que se realiza el examen oral y el estudio radiológico dental.

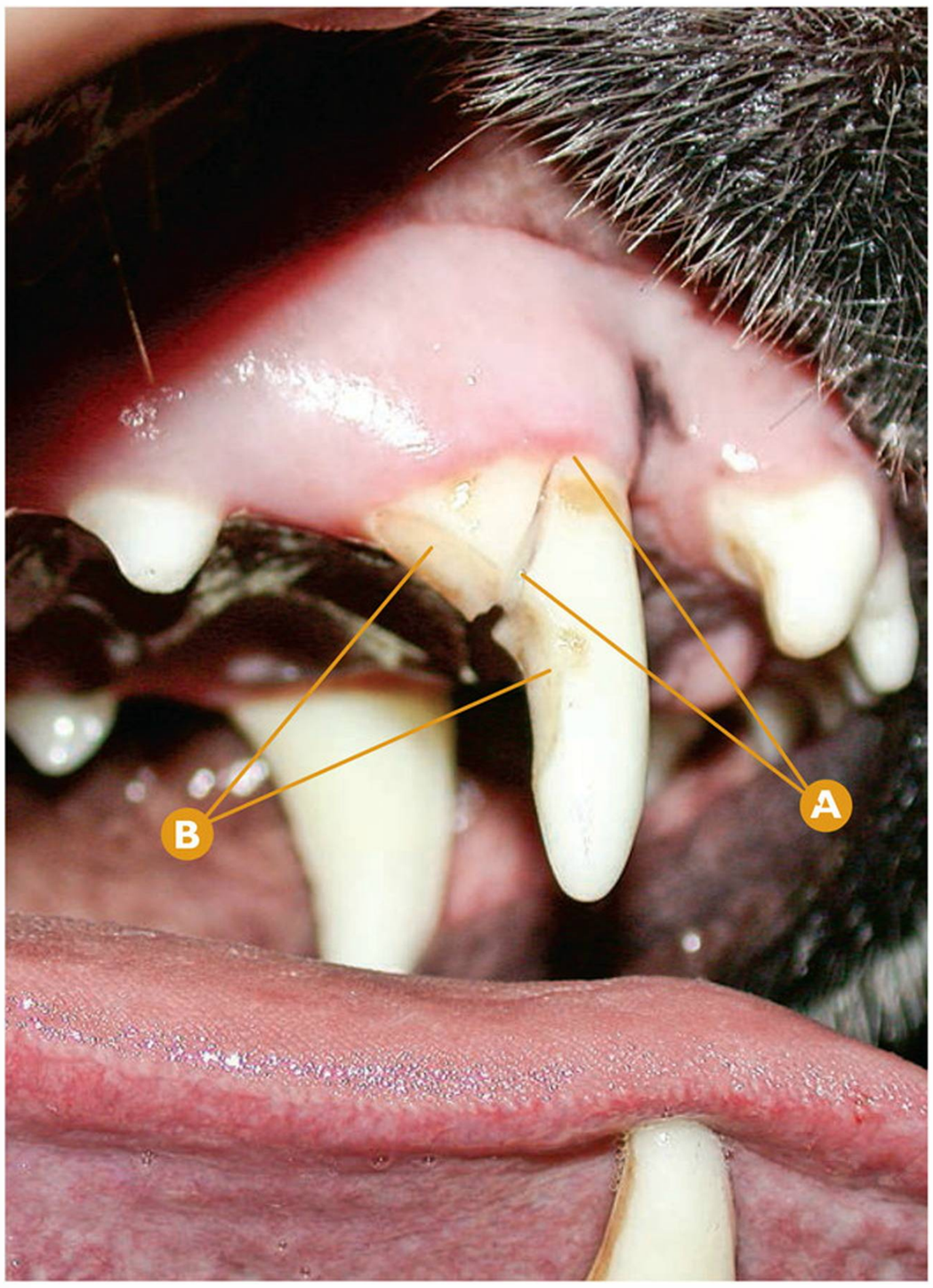

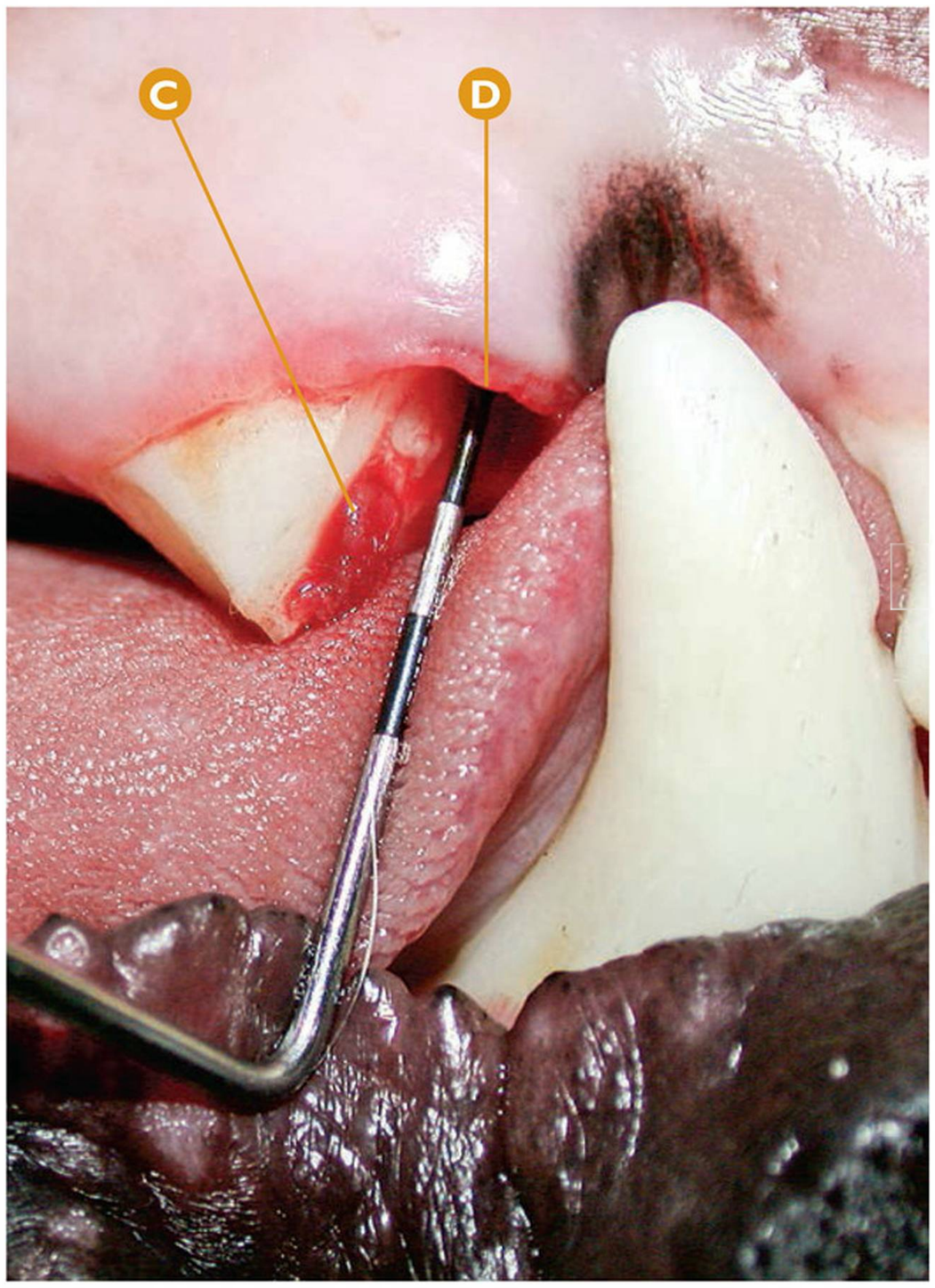

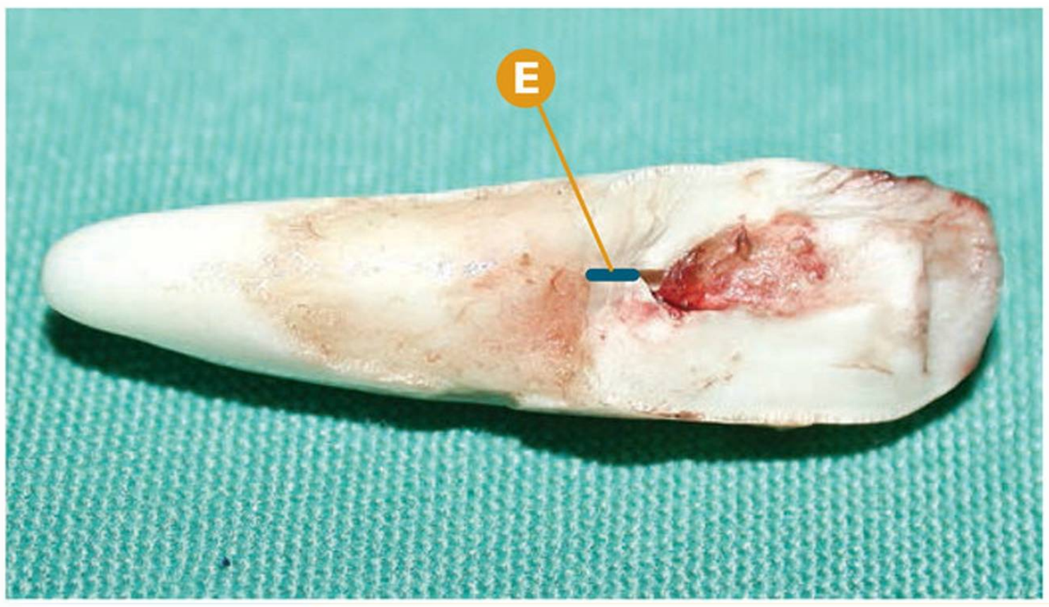

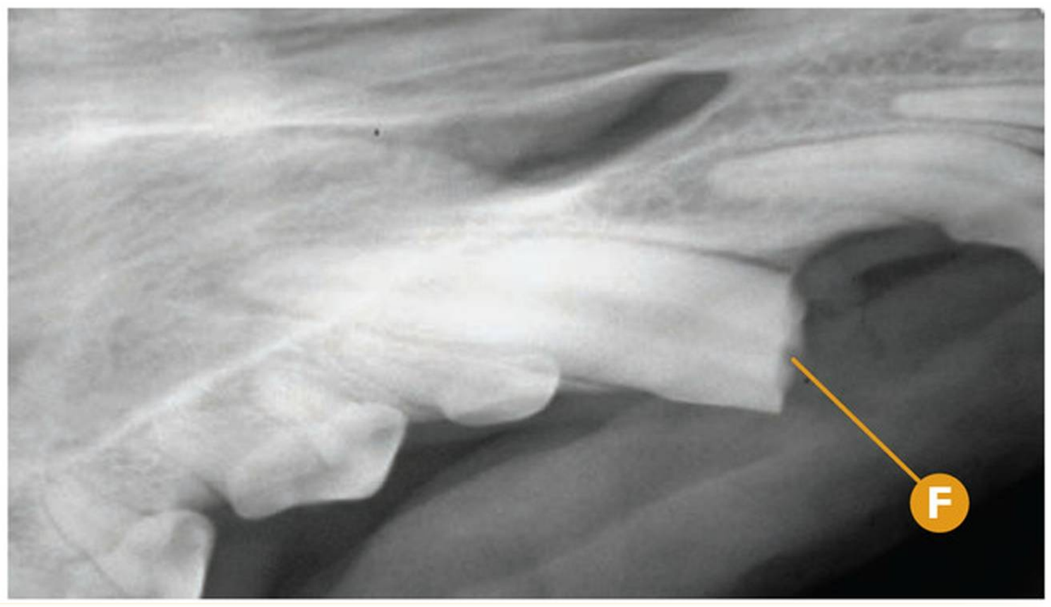

Fractura dental | Fractura complicada de corona y raíz

Fractura complicada de corona y raíz del CmaxD (104).

- **A** Fractura complicada de corona y raíz.
- **B** Abrasión severa en área distal de la corona del CmaxD (104).
- **C** Inflamación pulpar en el exterior de la cavidad pulpar.
- **D** Sondaje de 4 mm en el área mesial del CmaxD (104) donde se ha producido la fractura subgingival.
- **E** Corona fracturada de CmaxD (104): detalle de la proximidad de la abrasión dental a la cavidad pulpar.
- **F** Rx dental: signos radiológicos compatibles con abertura de la cavidad pulpar en CmaxD (104).

Puntos clave del diagnóstico/tratamiento

En muchas ocasiones, cuando existe una abrasión (desgaste dental por objeto de fuera de la cavidad oral) moderada a severa del área distal de los caninos superiores (por morder los barrotes de una jaula o valla metálica, por ejemplo), se producen fracturas dentales por debilitamiento y disminución del diámetro del diente. Es frecuente en estas ocasiones, que la fractura alcance la zona subgingival; debemos medir esta profundidad para valorar el tratamiento dental adecuado (viabilidad del tratamiento conservador o no).

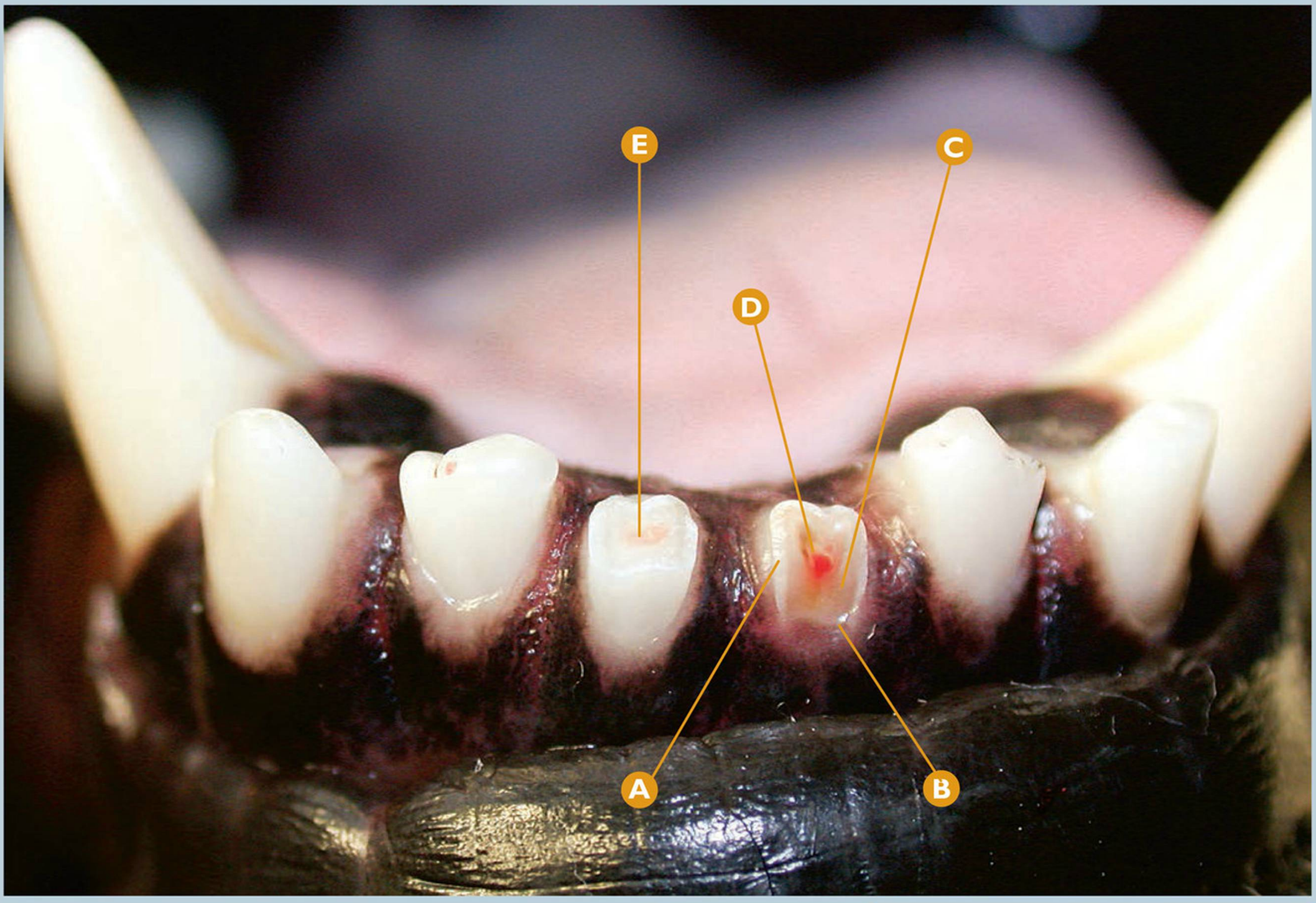

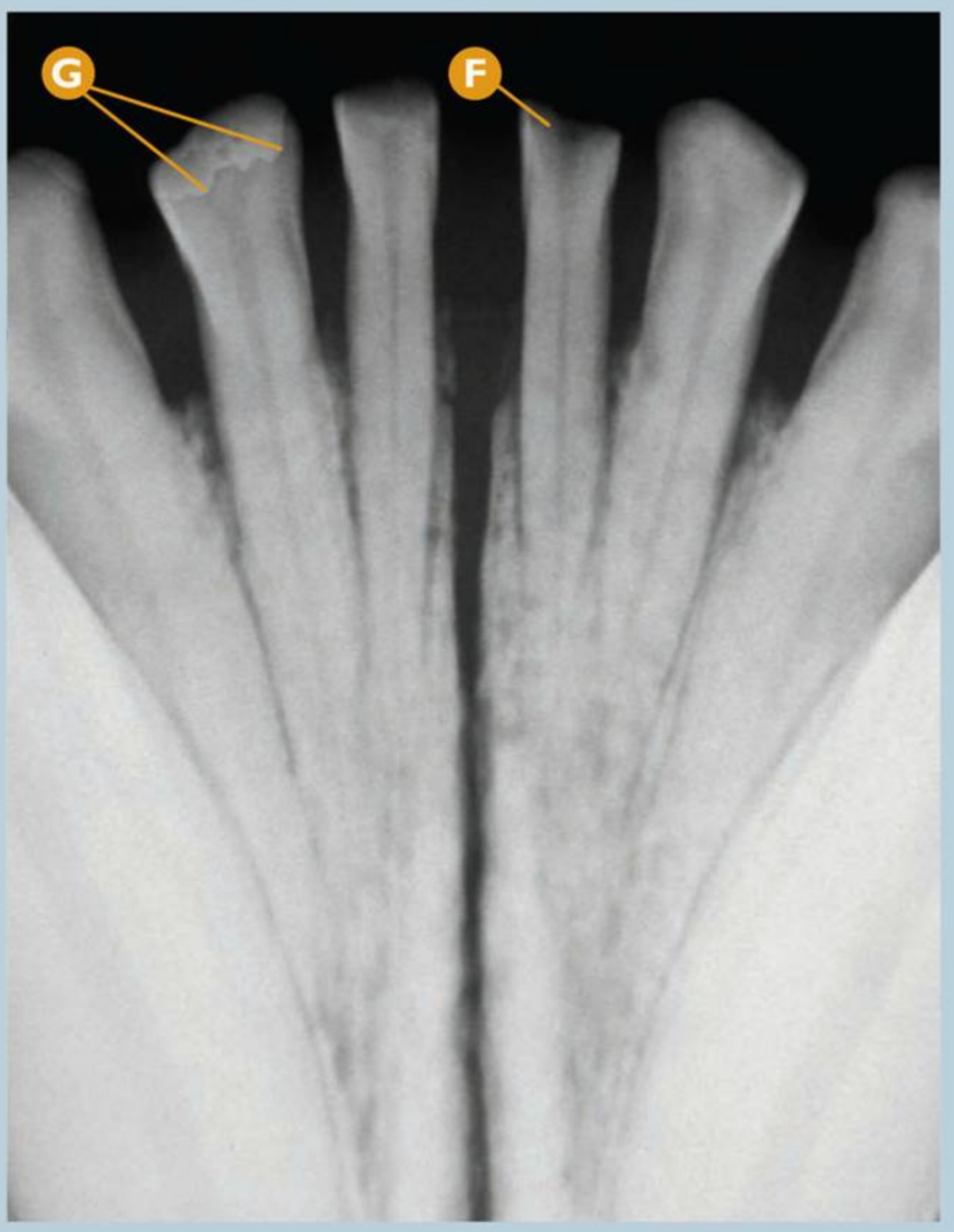

Fractura dental | **Fractura complicada de corona y raíz**

Fractura complicada de corona y raíz del I1mandI (301) reciente.

- A Esmalte (fracturado) del I1mandI (301).
- B Esmalte (fracturado apicalmente al borde gingival hasta cemento) en el área vestibular del I1mandI (301).
- C Dentina (fracturada) del I1mandI (301).
- D Tejido pulpar expuesto (vital) del I1mandI (301).
- E Abrasión/atrición patológica del I1mandD (401); detalle de la dentina terciaria.
- F Rx dental: signos radiológicos compatibles con la fractura en la corona.
- G Rx dental: artefacto.

Puntos clave del diagnóstico/tratamiento

En aquellos casos donde existe una atrición dentaria o, especialmente una abrasión patológica, puede producirse una exposición pulpar con relativa facilidad. Cuando esta pulpa ha sido expuesta recientemente, tiene un color "rojizo" debido a su vitalidad. Si no realizamos un tratamiento adecuado, esta pulpa estará condenada a la necrosis pulpar y a las consecuencias de ésta.

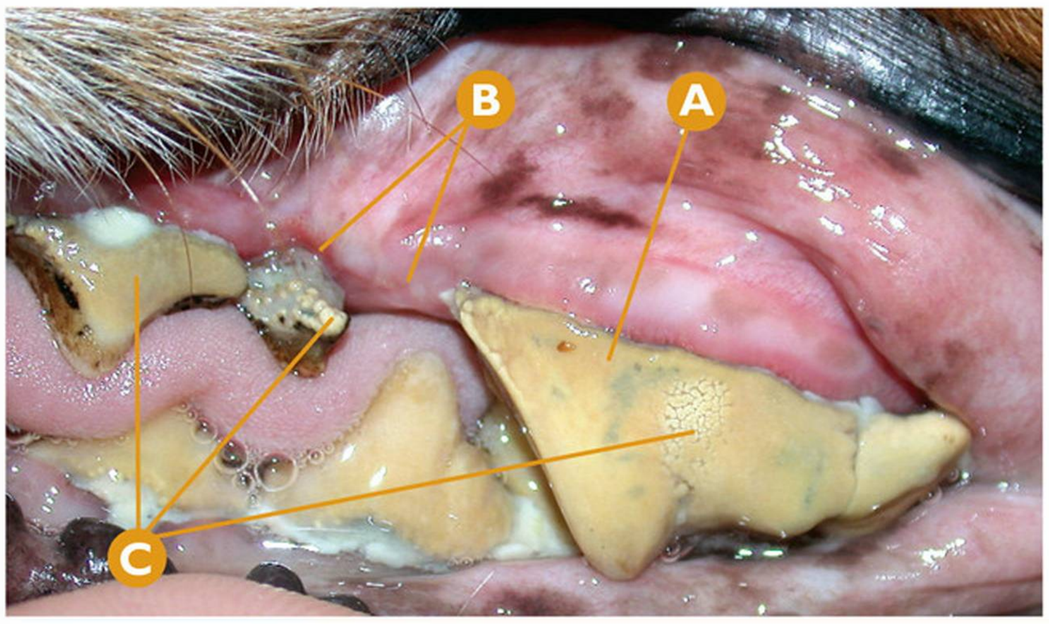

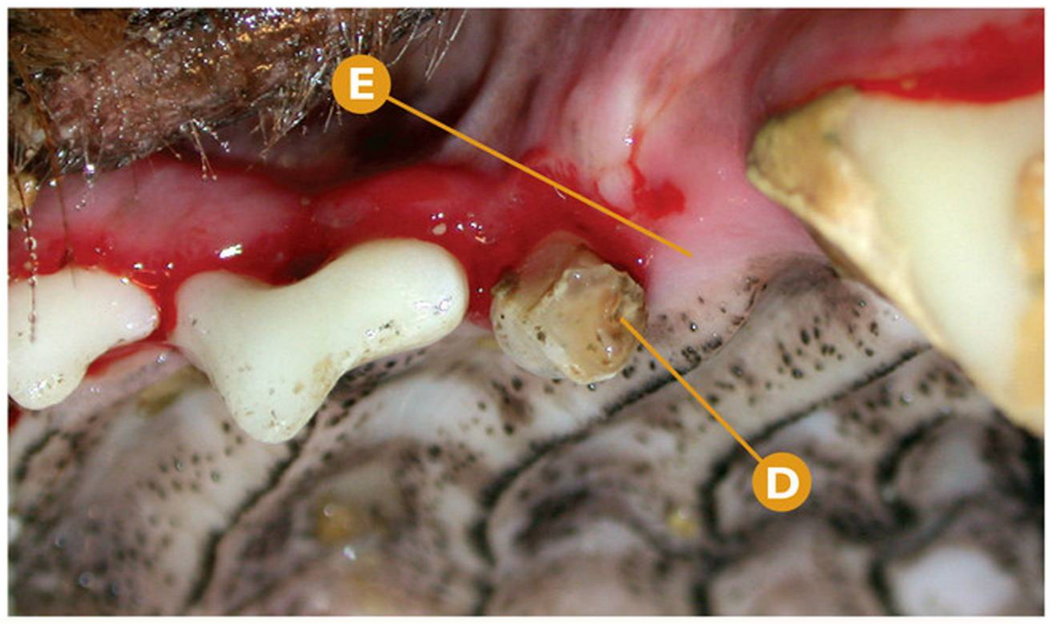

Fractura dental | **Fractura complicada de corona y raíz**

Fractura complicada de corona y raíz de P3maxI (207).

- A P4maxI (208).
- B Fractura de la corona del P3maxI (207) con ausencia del área distal (fractura complicada de corona y raíz).
- C Índice 4 de cálculo dental en P4maxI (208), P3maxI (207) y P2maxI (206).
- D Detalle de la exposición de la cámara pulpar del P3maxI (207) fracturado.
- E Ausencia del tercio distal de la corona del P3maxI (207).

Puntos clave del diagnóstico/tratamiento

En este tipo de fracturas complicadas de corona y raíz, en las que no está presente gran parte de la corona en dientes multiradiculares, debemos realizar una radiografía dental para determinar si existe un resto radicular (de la raíz distal del P3maxI en este caso). El tratamiento no conservador sería la extracción de la raíz mesial del P3maxI, así como de la raíz distal si esta fuera detectada en la radiografía dental.

Errores comunes

A pesar de que en el área de la encía en la que la raíz distal está ausente no existe gingivitis, en muchas ocasiones, detectamos restos radiculares que deben ser extraídos; la radiografía dental en estos casos es determinante.

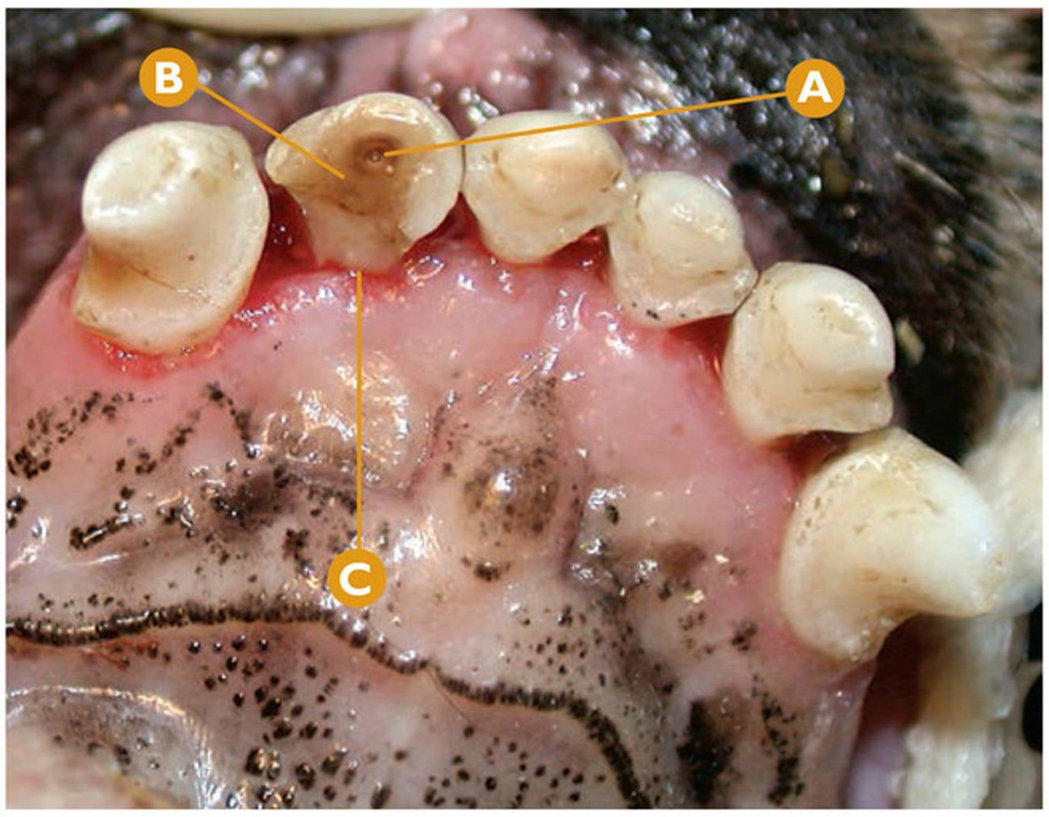

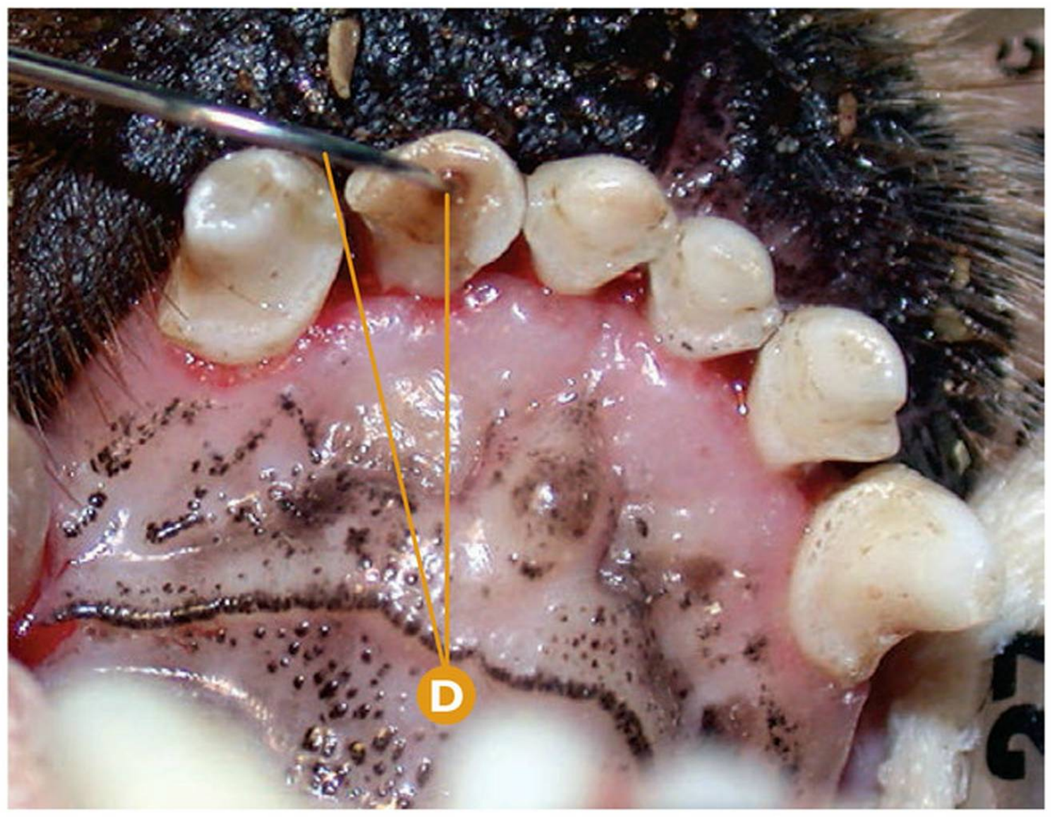

Fractura dental | **Fractura complicada de corona y raíz**

Detalle de fractura complicada de corona y raíz del I2maxD (102).

- A Exposición de la cavidad pulpar del I2maxD (102) por fractura.
- B Decoloración de la dentina.
- C Fractura afectando a la raíz dentaria en el área palatina del I2maxD (102).
- D Uso del explorador dental para confirmar la exposición pulpar.

Puntos clave del diagnóstico/tratamiento

En las fracturas complicadas de corona y raíz con exposición pulpar podemos confirmar este último hecho mediante el uso del explorador dental; si podemos invadir la cavidad pulpar con la punta del explorador, implica que ésta está expuesta a la cavidad oral, con el riesgo que esto conlleva.

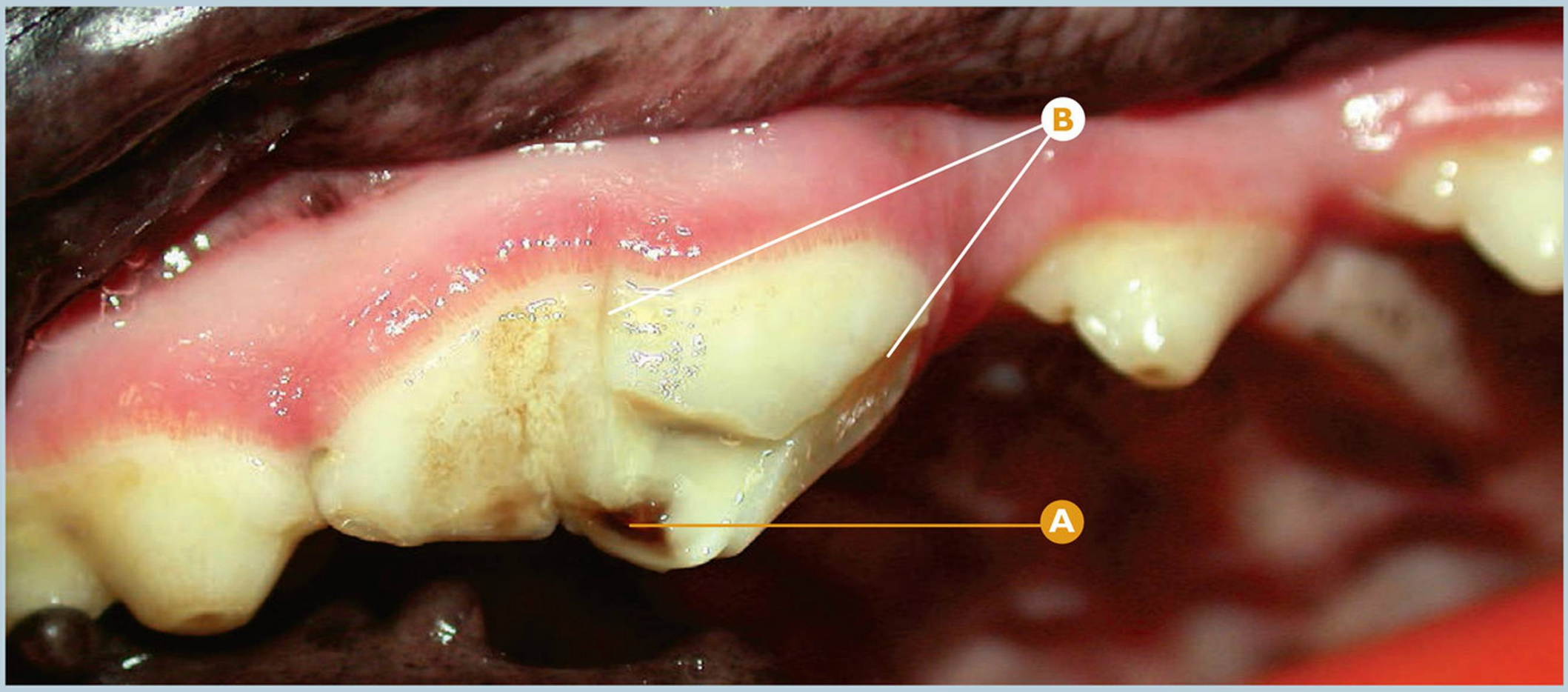

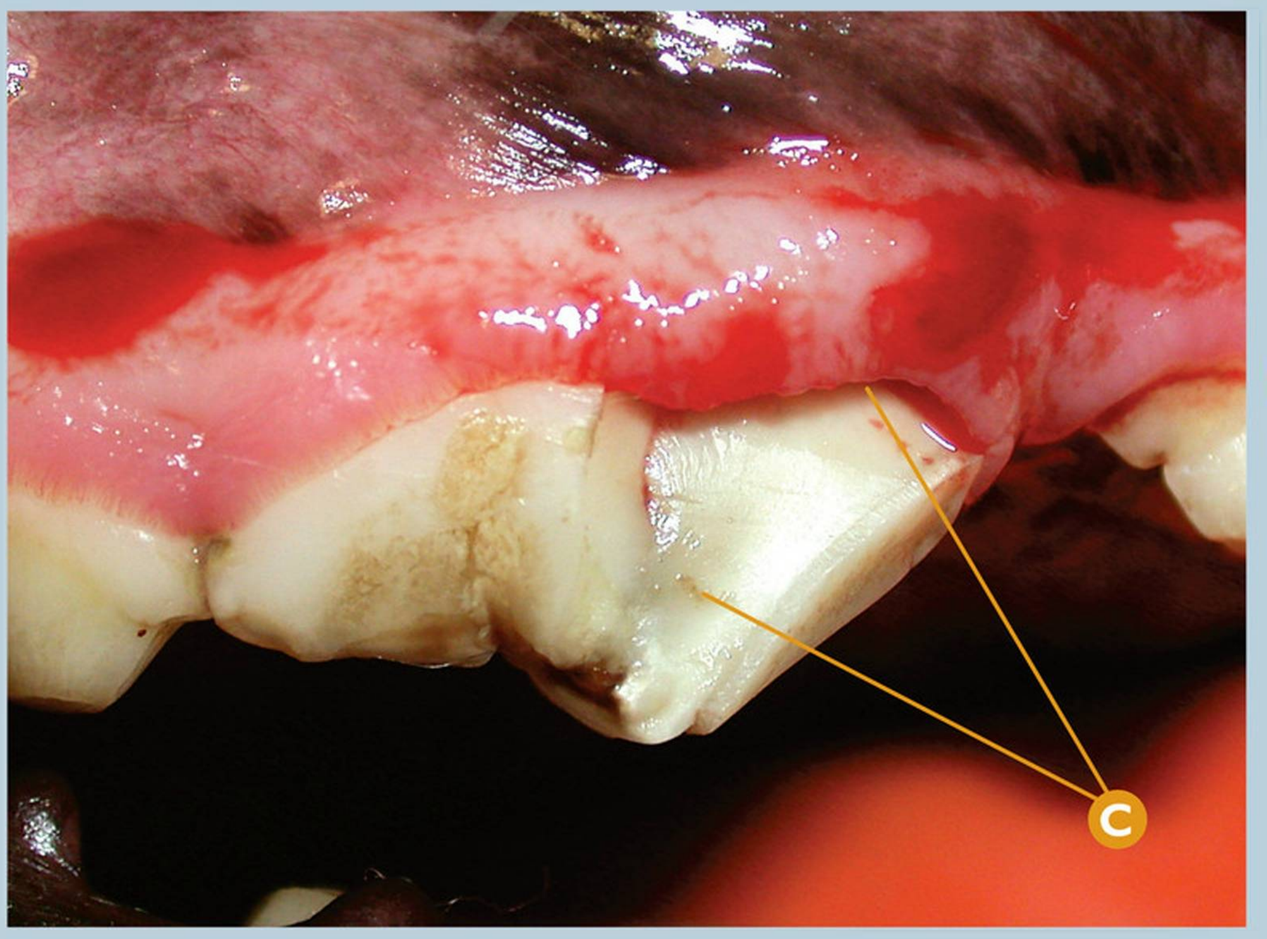

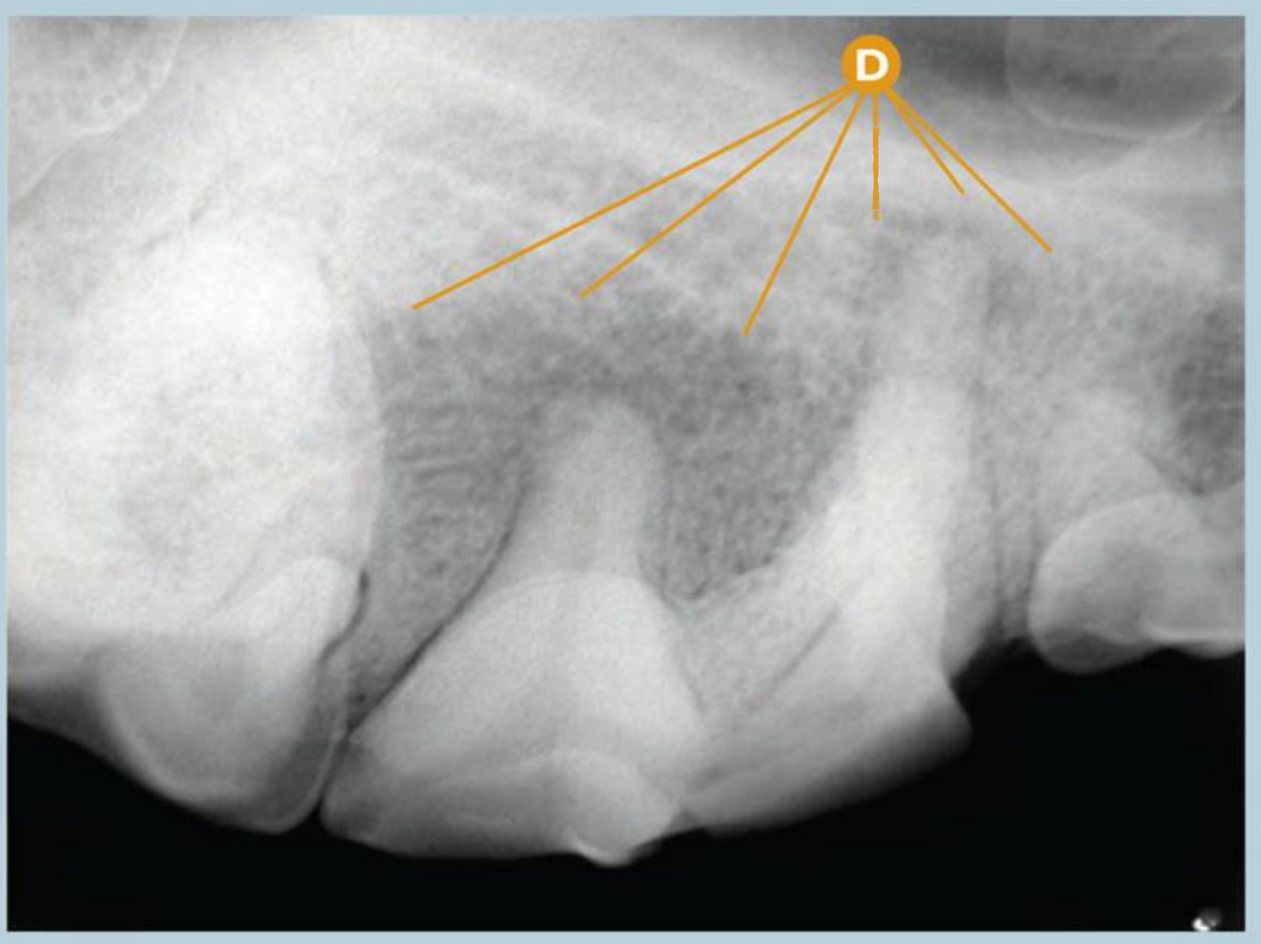

Fractura dental | **Fractura complicada de corona y raíz**

Sospecha de fractura complicada de corona y raíz del P4maxD (108).

- A Sospecha de exposición de la cámara pulpar del P4maxD (108) por fractura.
- B Fractura longitudinal subgingival del esmalte y dentina.
- C Detalle de la fractura tras la eliminación del fragmento vestibular de la fractura dental.
- D Rx dental: signos radiológicos compatibles con osteolisis moderada en región periapical de las raíces distal y mesiovestibular del P4maxD (108).

Puntos clave del diagnóstico/tratamiento

Cuando existe una sospecha de fractura complicada de corona y raíz, debemos confirmar la exposición pulpar mediante el uso del explorador dental así como realizar una radiografía dental. En este caso, existe radiológicamente una patología en diferentes regiones periapicales del diente.

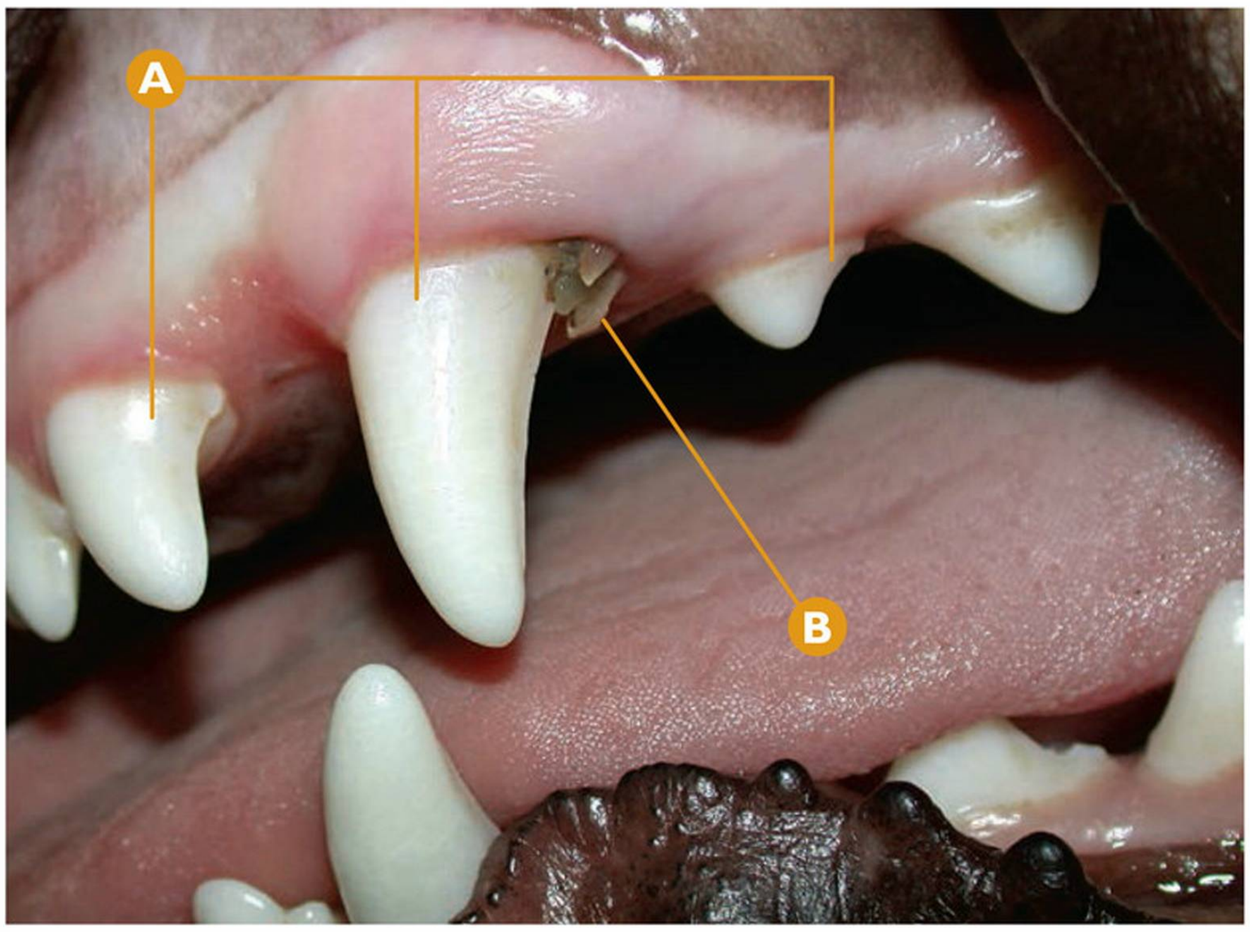

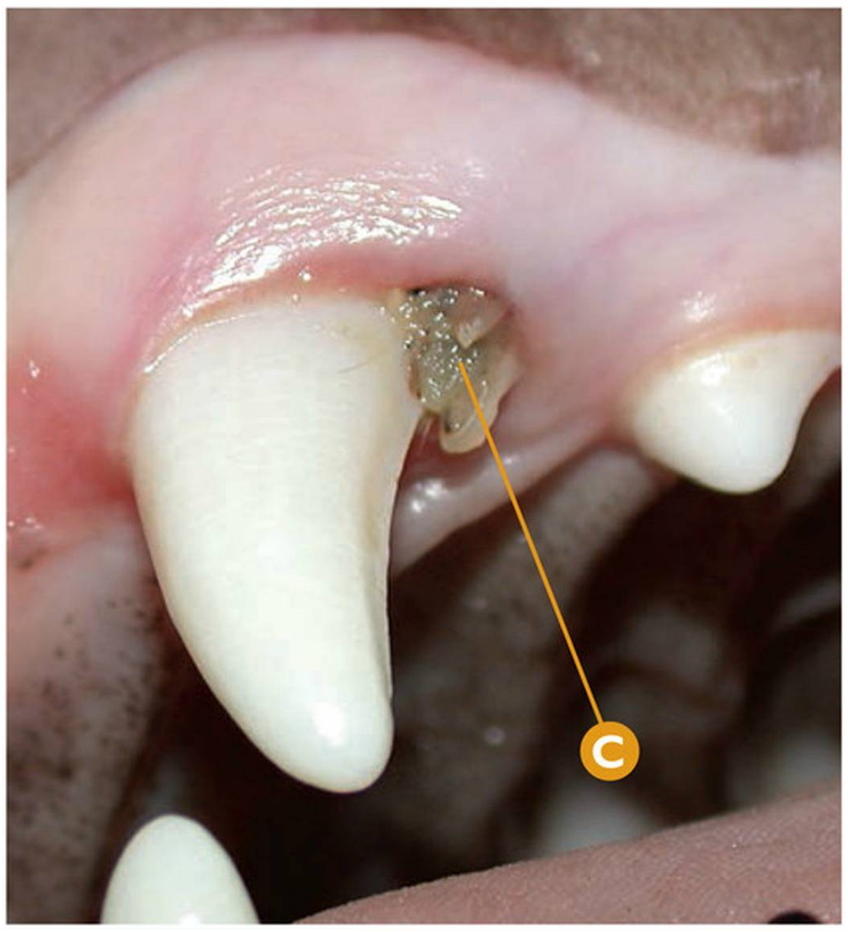

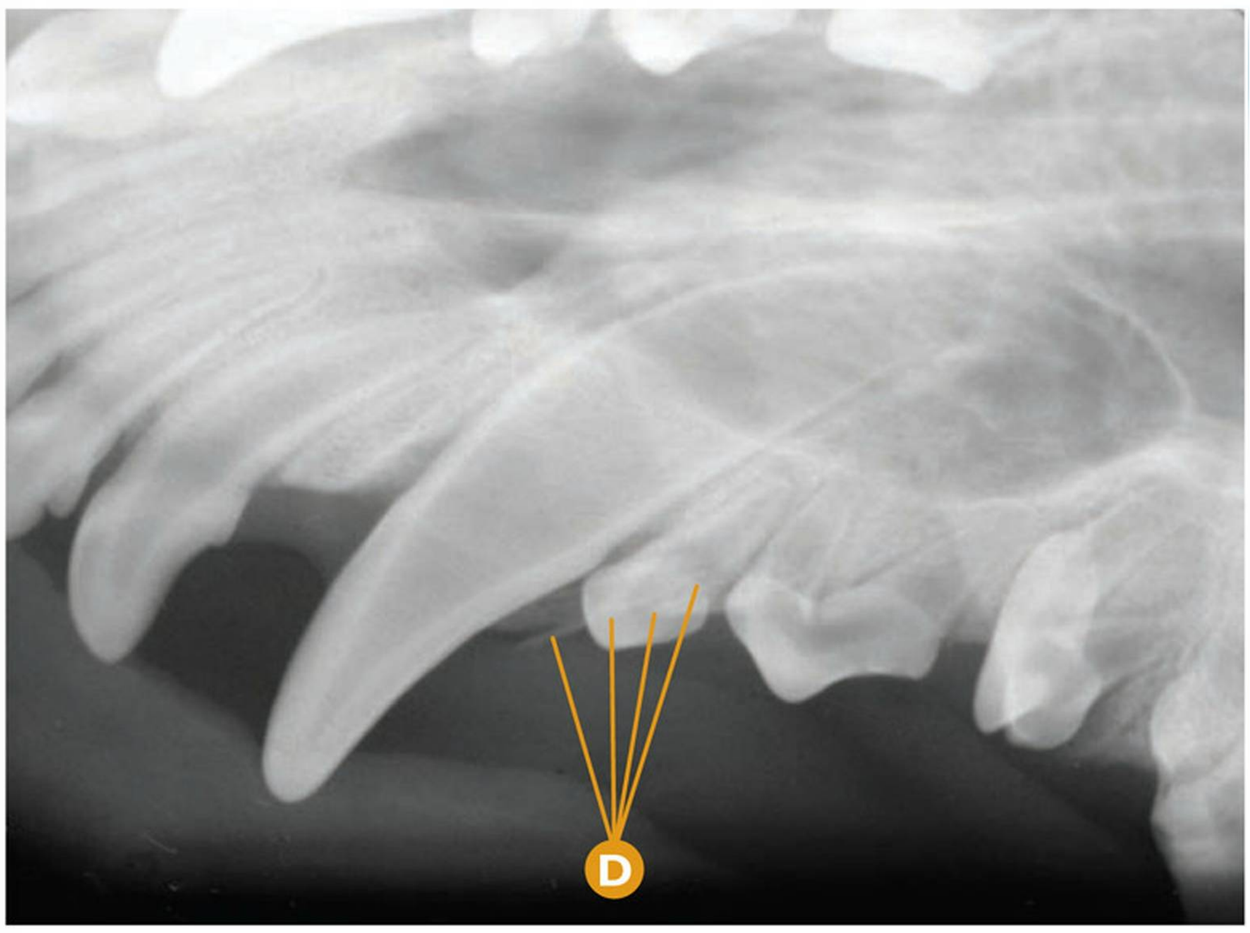

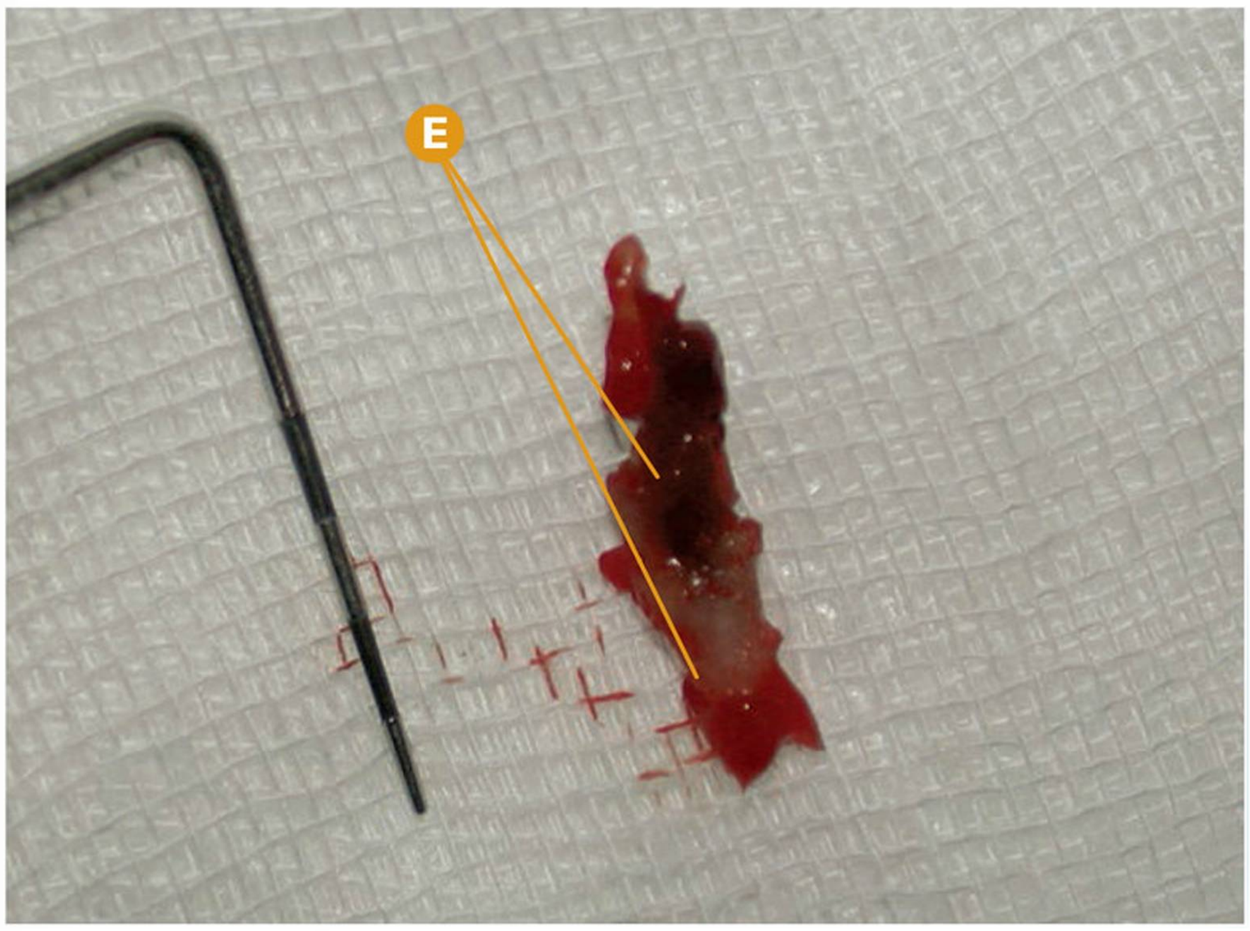

Fractura dental | Fractura complicada de corona y raíz

Fractura complicada de corona y raíz del Cmaxl deciduo (604) con necrosis pulpar.

- **A** De derecha a izquierda: P1maxl (205), Cmaxl (204) y I3maxl (203).
- **B** Fractura complicada de corona y raíz del Cmaxl deciduo (604), distal al Cmaxl (204).
- **C** Detalle del tejido necrótico en la cavidad pulpar del Cmaxl deciduo (604).
- **D** Rx dental: signos radiológicos compatibles con la presencia de un resto radicular del Cmaxl deciduo (604).
- **E** Detalle y medición del resto radicular extraído del Cmaxl deciduo (604).

Puntos clave del diagnóstico/tratamiento

Cuando detectamos una fractura complicada de corona y raíz de un diente deciduo, debemos realizar la extracción inmediata de este diente previa valoración radiológica. En este caso clínico, a pesar de que el resto de corona es pequeño, la porción radicular detectada radiológicamente del Cmaxl deciduo (604) es de mayor tamaño.

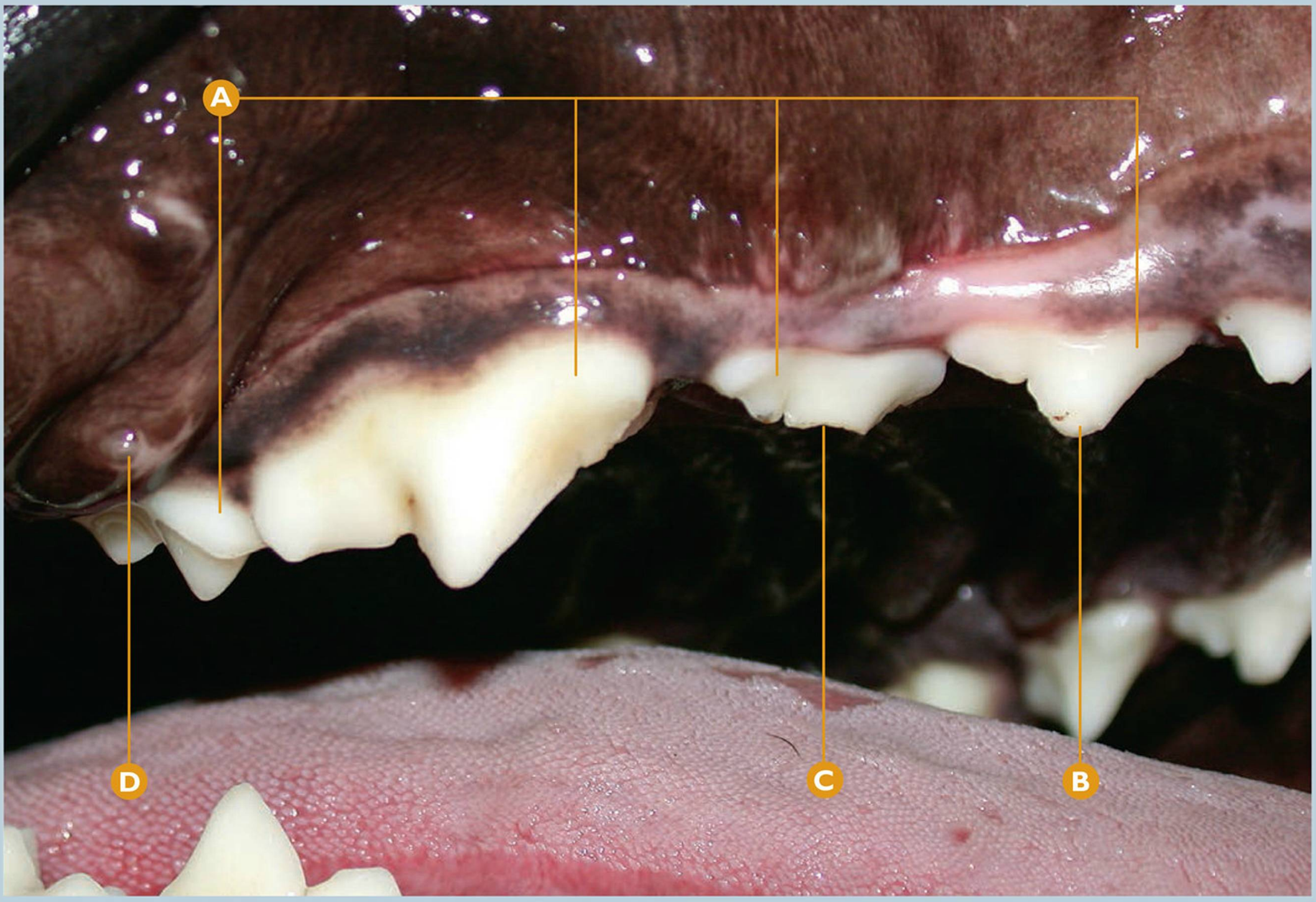

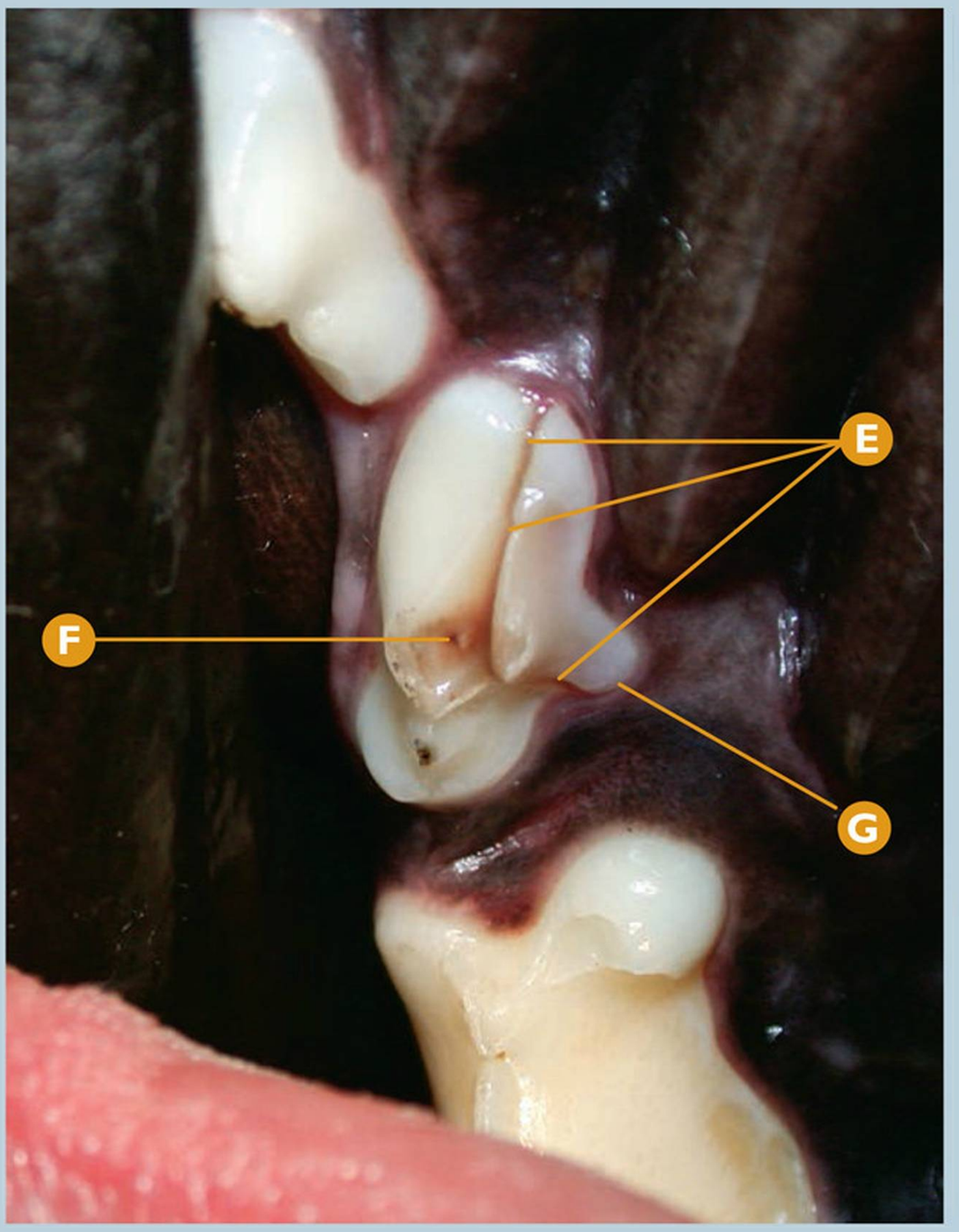

Fractura dental | **Fractura complicada de corona y raíz**

Fractura complicada de corona y raíz del P3maxD (107).

- A De derecha a izquierda: P2maxD (106), P3maxD (107), P4maxD (108) y M1maxD (109).
- B Fractura de esmalte de la cúspide del P2maxD (106).
- C Sospecha de fractura complicada de corona del P3maxD (107).
- D Salida del conducto de la glándula zigomática.
- E Fractura complicada de corona y raíz del P3maxD (107).
- F Detalle de la exposición de la cavidad pulpar por fractura complicada de corona y raíz del P3maxD (107).
- G Sospecha de raíz accesoria en el P3maxD (107).

Puntos clave del diagnóstico/tratamiento

En el examen oral definitivo debemos confirmar la extensión de fracturas dentales detectadas en el examen oral inicial. En este caso detectamos que en el área palatina y mesial del P3maxD (107), la fractura se extendía por debajo del margen gingival, englobando esta fractura dentro del grupo de las fracturas complicadas de corona y raíz, determinante a la hora de realizar un plan de tratamiento.

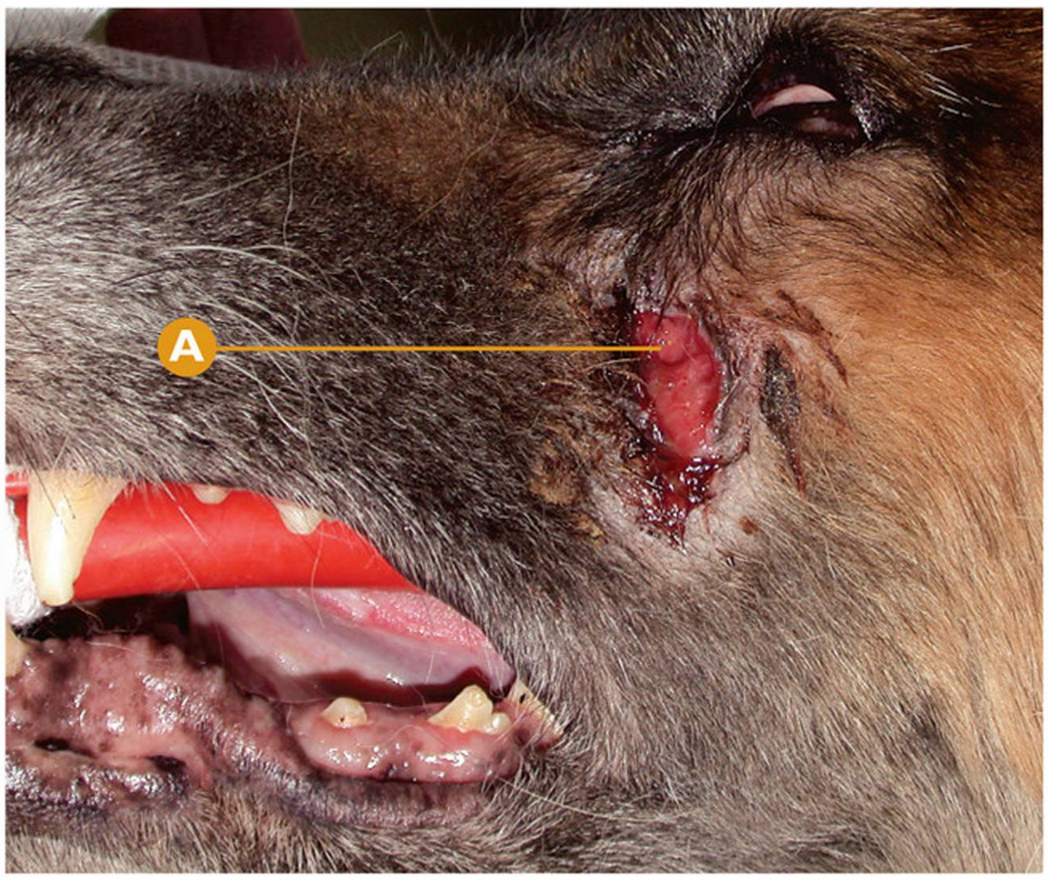

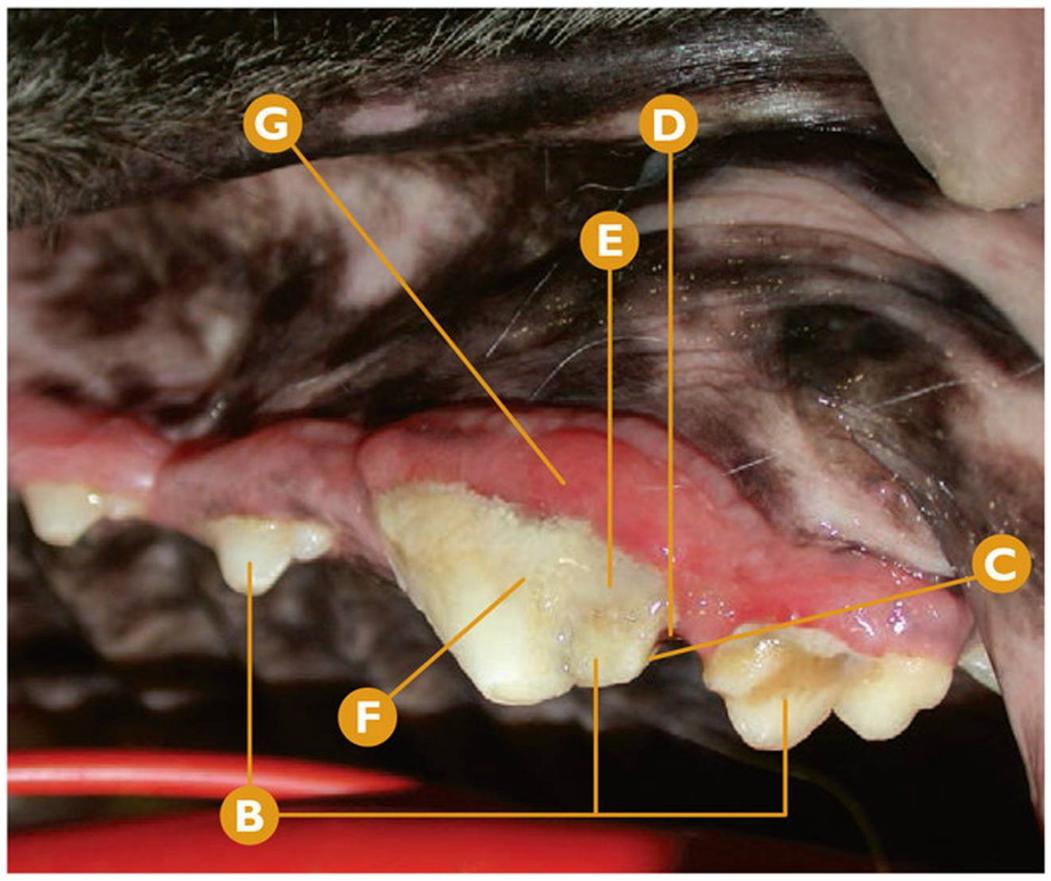

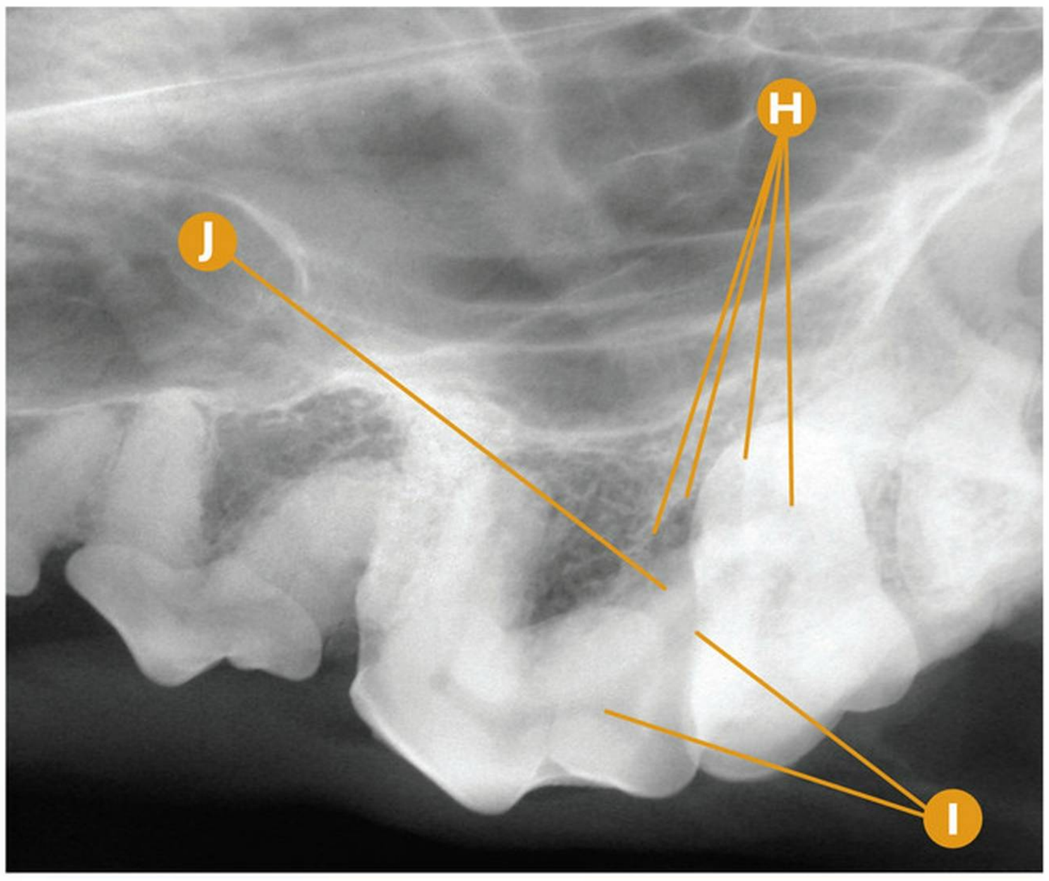

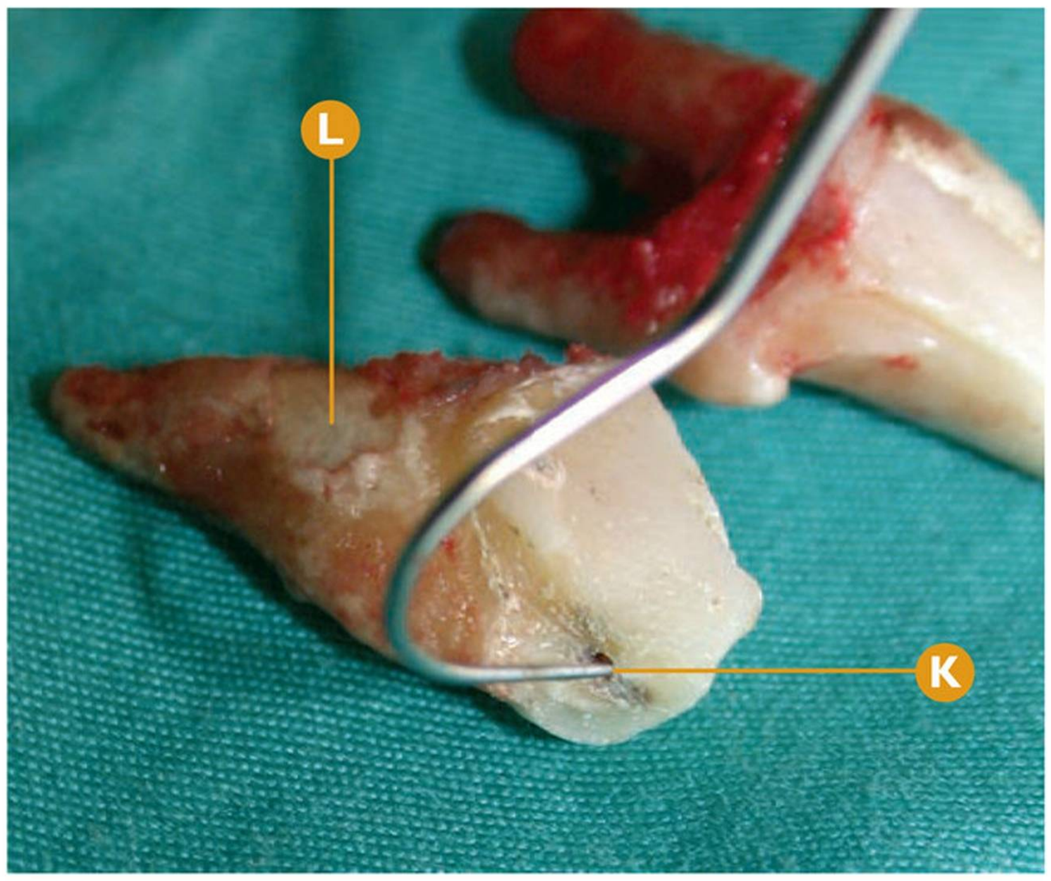

Fractura dental — Fractura complicada de corona y raíz

Fractura complicada de corona y raíz del P4maxI (208).

- **A** Trayecto fistuloso infraorbitario en lado izquierdo.
- **B** De derecha a izquierda: M1maxI (209), P4maxI (208) y P3maxI (207).
- **C** Fractura complicada de corona y raíz del P4maxI (208) en su área distal.
- **D** Zona oscura que corresponde al área de exposición pulpar del P4maxI (208).
- **E** Índice 3 de placa bacteriana en P4maxI (208).
- **F** Índice 2 de cálculo dental en P4maxI (208).
- **G** Índice 3 gingival en P4maxI (208).
- **H** Rx dental: signos radiológicos compatibles con área de osteolisis en la región apical de la raíz distal del P4maxI (208).
- **I** Rx dental: signos radiológicos compatibles con aumento del diámetro del canal y cámara pulpar del P4maxI (208).
- **J** Rx dental: signos radiológicos compatibles con áreas de reabsorción radicular en la raíz distal del P4maxI (208).
- **K** Detalle de la exposición pulpar en el área distal de la corona del P4maxI (208).
- **L** Detalle de la reabsorción radicular en la raíz distal del P4maxI (208).

Puntos clave del diagnóstico/tratamiento

Los casos clínicos en los que detectemos una fístula infraorbitaria, en la mayoría de las ocasiones, tendrán una etiología dental. Realizamos un examen oral definitivo bajo sedación para garantizar una exploración dental en profundidad y un examen radiológico regional. En este caso clínico, la fractura de corona y raíz del P4maxI (208) ha pasado desapercibida durante un largo periodo de tiempo; bajo sedación detectamos una pequeña fractura situada distalmente, que ha expuesto la pulpa provocando un patología pulpar, y ha desencadenado una patología periapical confirmada radiológicamente.

Errores comunes

No realizar un examen oral adecuado, en aquellos casos clínicos donde detectemos una fístula infraorbitaria, ya que, pequeñas fracturas pueden pasar desapercibidas. Siempre debemos realizar un examen oral definitivo bajo sedación y un examen radiológico dental en esa zona.

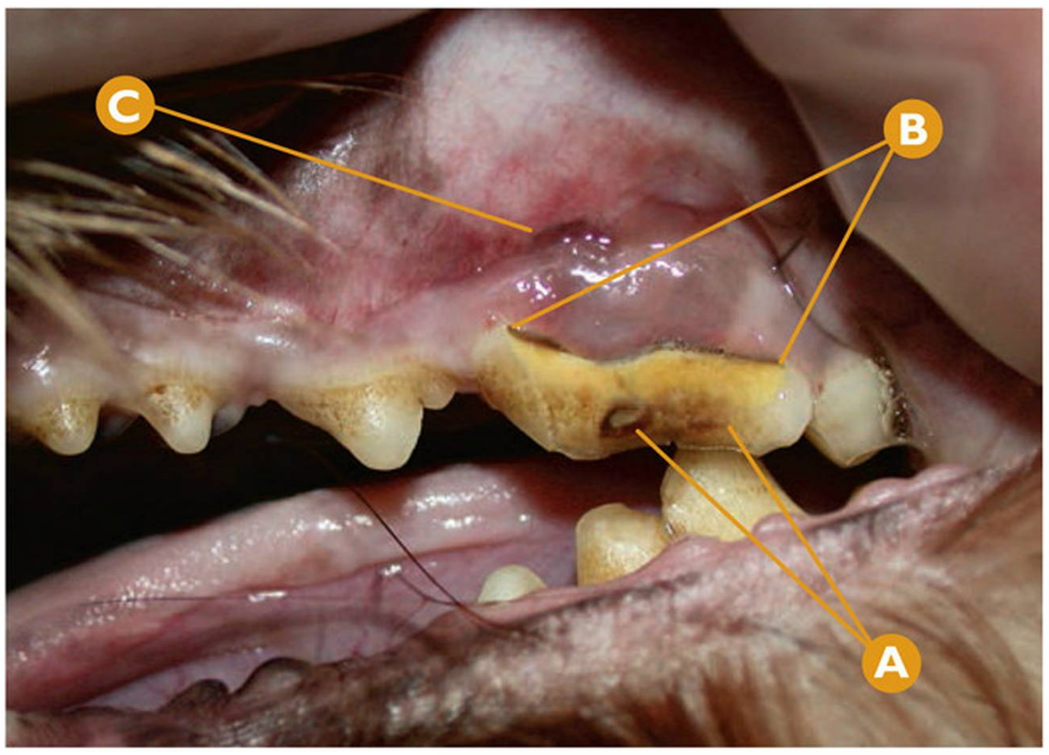

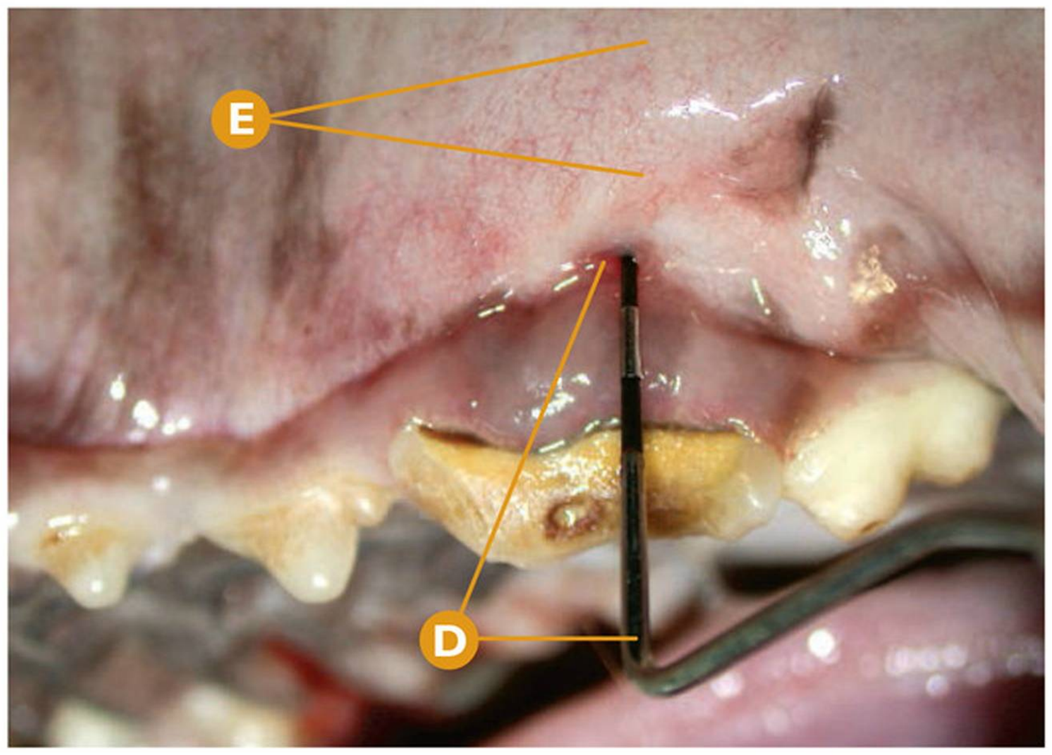

Fractura dental | **Fractura complicada de corona y raíz**

Fractura complicada de corona y raiz del P4maxI (208) antigua con trayecto fistuloso en mucosa apical.

- **A** Fractura complicada de corona y raíz del P4maxI (208) con exposición de la cámara pulpar cubierta parcialmente por cálculo dental.
- **B** Límites de la fractura que se extiende por debajo del margen gingival.
- **C** Sospecha de trayecto fistuloso en mucosa apical del P4maxI (208).
- **D** Detalle de la confirmación del trayecto fistuloso en mucosa apical del P4maxI (208) por introducción de una sonda periodontal.
- **E** Inflamación de la mucosa apical del P4maxI (208).

Puntos clave del diagnóstico/tratamiento

En ocasiones, al detectar fracturas complicadas de corona y raíz antiguas, podemos hallar trayectos fistulosos en la mucosa de la región del diente afectado. Esto puede ser debido a un proceso patológico de origen endodóntico o periodóntico; el estudio radiológico dental nos dará la clave.

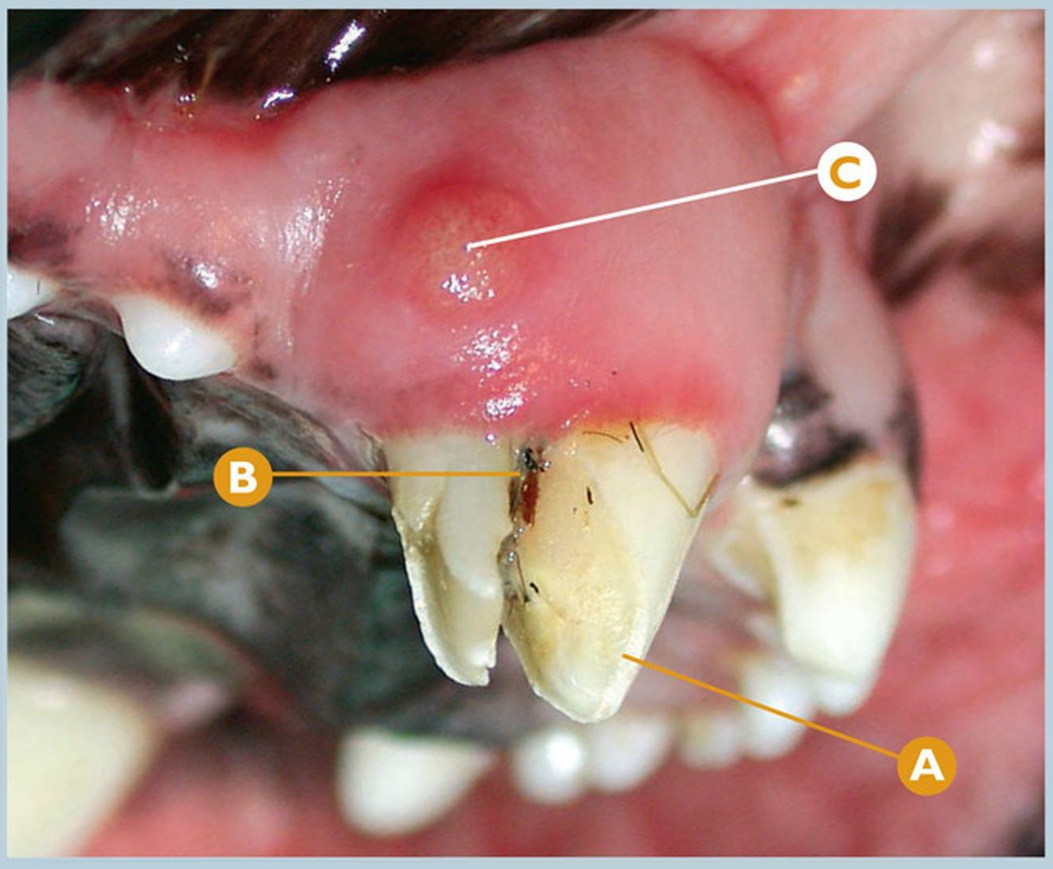

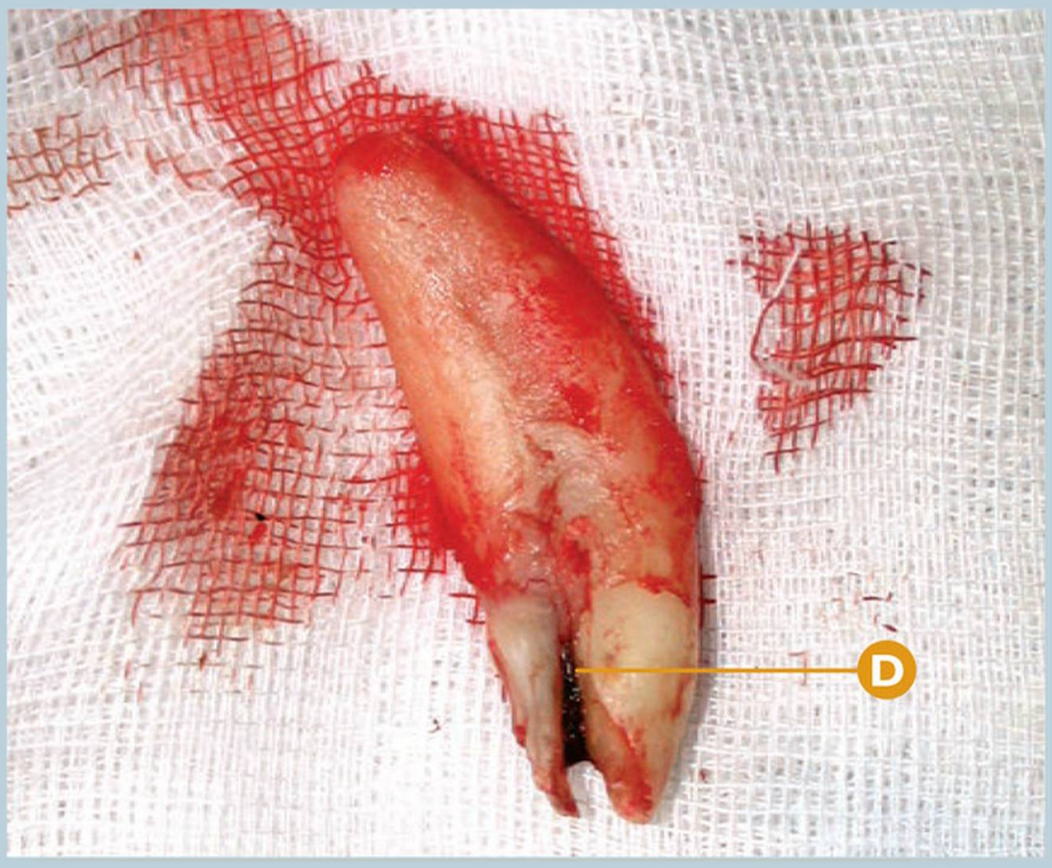

Fractura dental | **Fractura complicada de corona y raíz**

Fractura complicada de corona y raíz del CmaxD (104); fractura longitudinal.

- **A** Fractura complicada de corona y raíz del CmaxD (104).
- **B** Detalle de la línea de fractura longitudinal atravesando la cavidad pulpar.
- **C** Trayecto fistuloso/absceso en encía vestibular del CmaxD (104).
- **D** Detalle de la necrosis pulpar tras la extracción del diente.

Puntos clave del diagnóstico/tratamiento

En no pocas ocasiones, detectamos ente tipo de fracturas complicadas de corona y raíz que siguen el eje longitudinal del diente atravesando la cavidad pulpar. Cuando esto ocurre, se complica el tratamiento conservador. Una opción viable es la extracción dentaria.



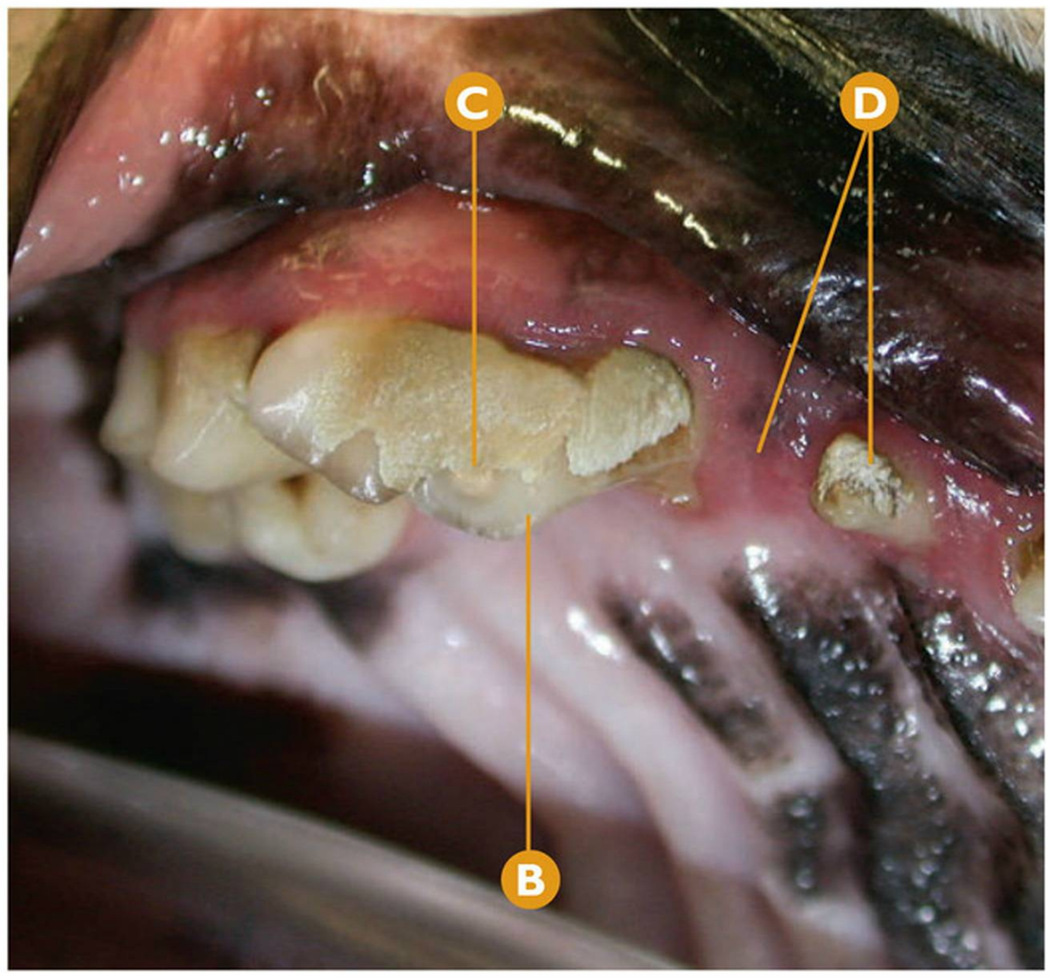

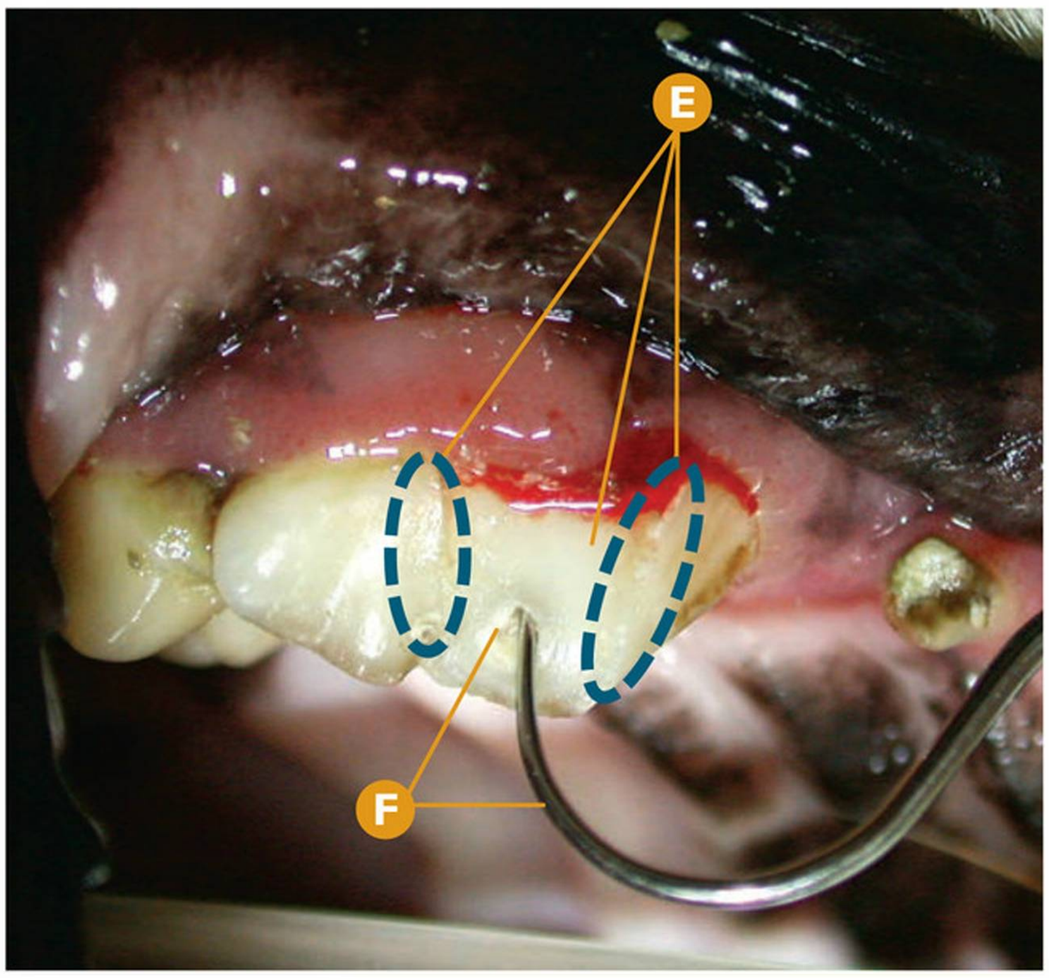

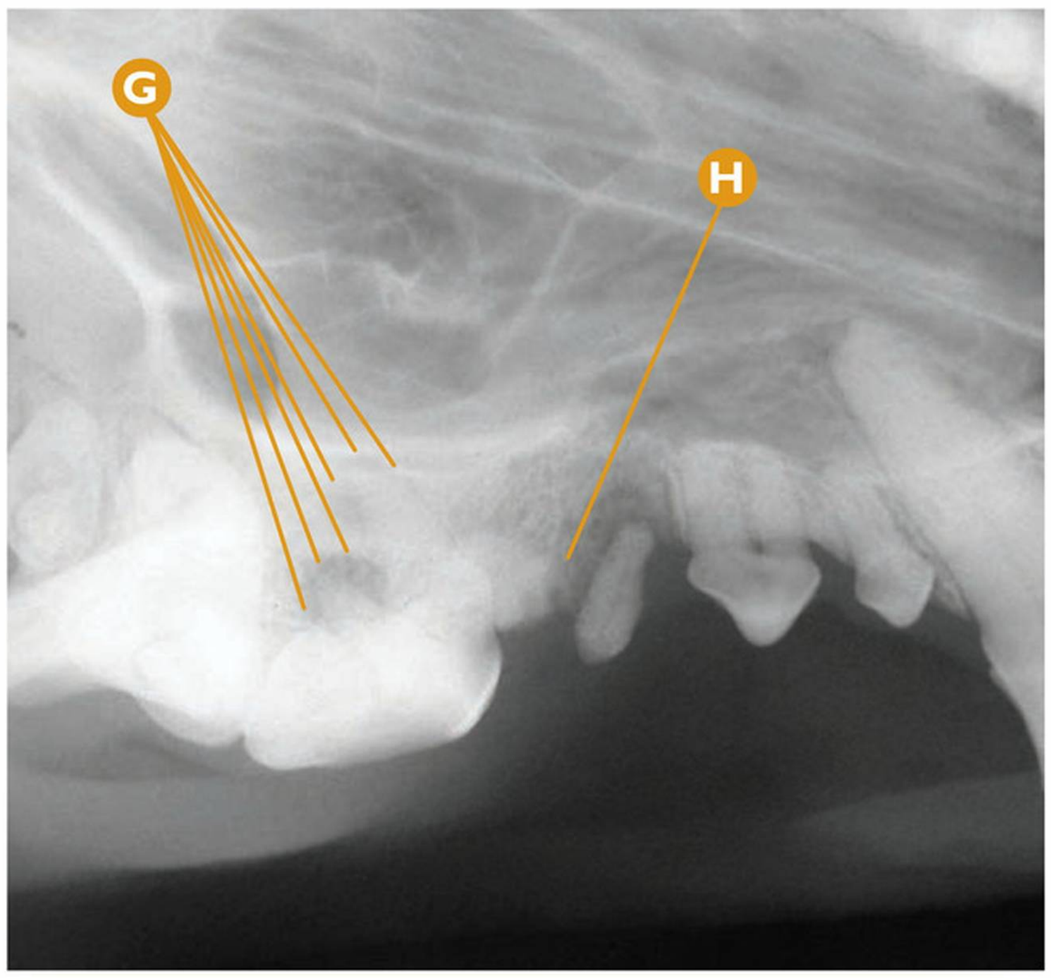

Fractura dental | **Fractura complicada de corona y raíz**

Absceso infraorbitario grave por fractura complicada de corona y raíz del P4maxD (108) antigua.

- **A** Detalle del absceso infraorbitario en el lado derecho.
- **B** Sospecha de fractura complicada de corona y raíz del P4maxD (108).
- **C** Sospecha de exposición de la cámara pulpar del P4maxD (108) por fractura. La cámara queda cubierta por cálculo dental.
- **D** Fractura complicada de corona y raíz del P3maxD (107).
- **E** Detalle de la fractura complicada de corona y raíz tras la eliminación del cálculo dental.
- **F** Confirmación de la exposición de la cámara pulpar del P4maxD (108) mediante el explorador dental.
- **G** Rx dental: signos radiológicos compatibles con osteolisis moderada-severa en región apical de las raíces mesiales del P4maxD (108) y con granuloma/absceso periapical.
- **H** Rx dental: signos radiológicos compatibles con fractura complicada de corona y raíz del P3maxD (107).

Puntos clave del diagnóstico/tratamiento

En ocasiones, si no realizamos un examen oral definitivo a conciencia, pueden pasar desapercibidas fracturas dentales antiguas cubiertas por cálculo dental. El perfecto conocimiento de la anatomía dentaria nos da la clave, indicándonos la ausencia de parte de tejido dentario debido a una fractura. La eliminación del cálculo dental es fundamental para detectar este tipo de patologías. Y una vez más, la radiología juega un papel clave en el diagnóstico de la patología, confirmando una lesión periapical clara en las raíces mesiales del P4maxD (108).

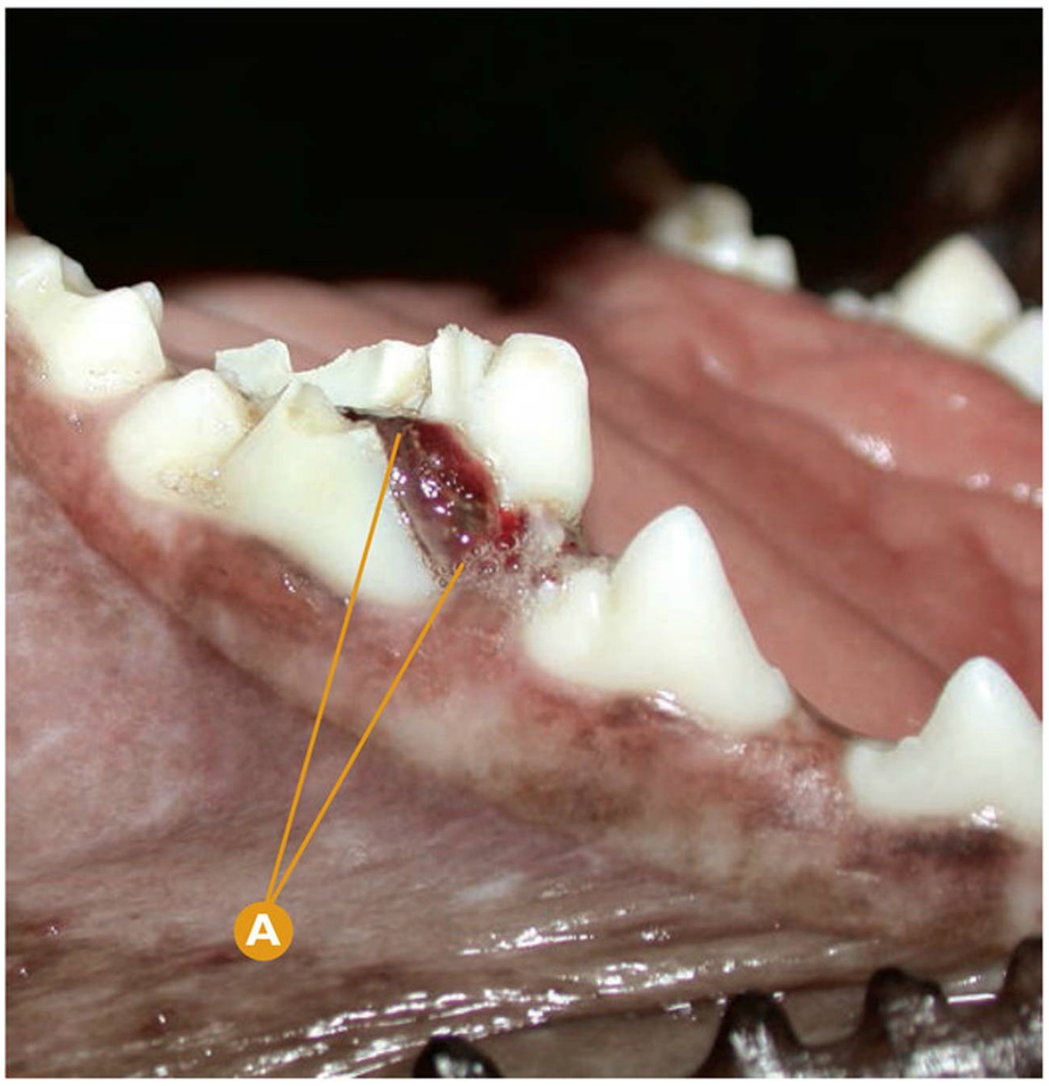

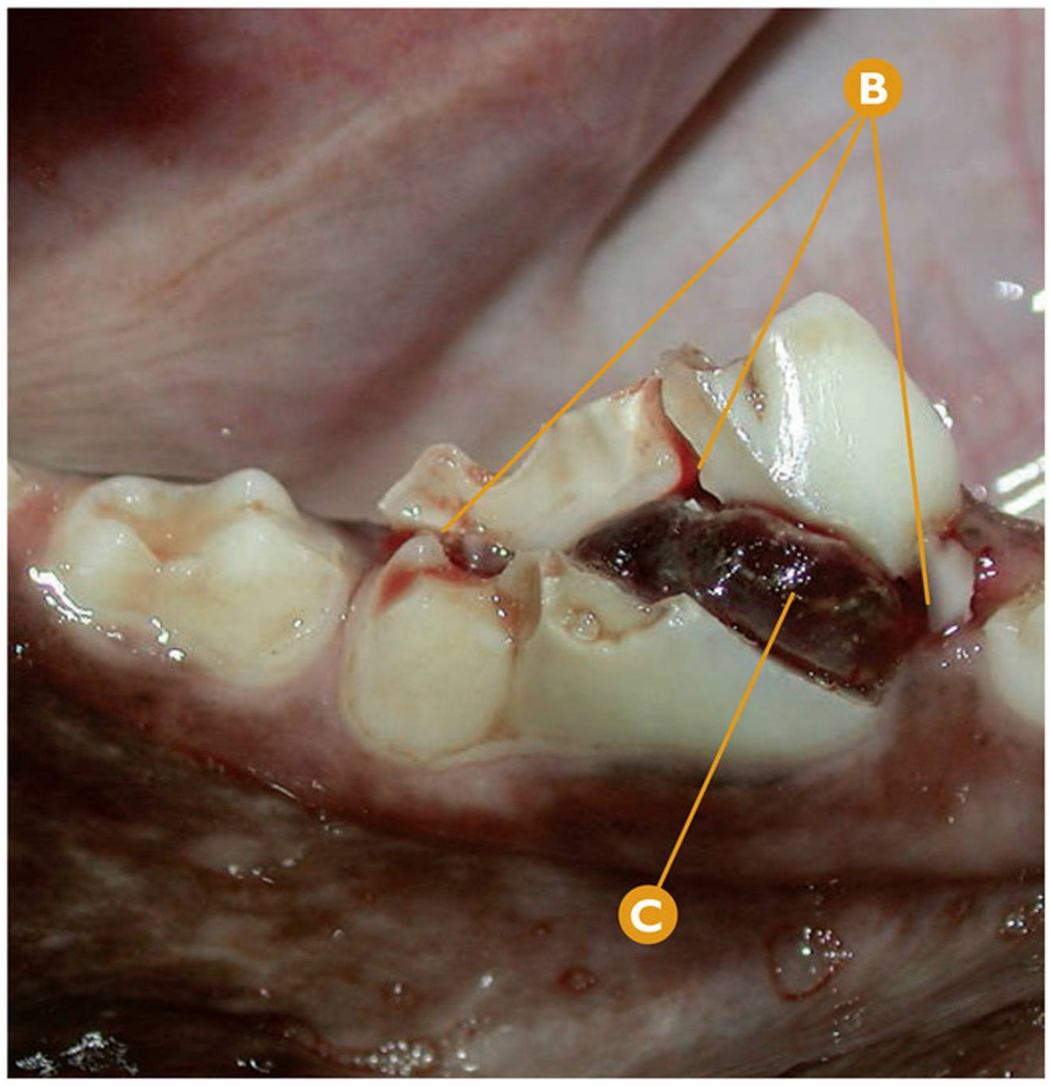

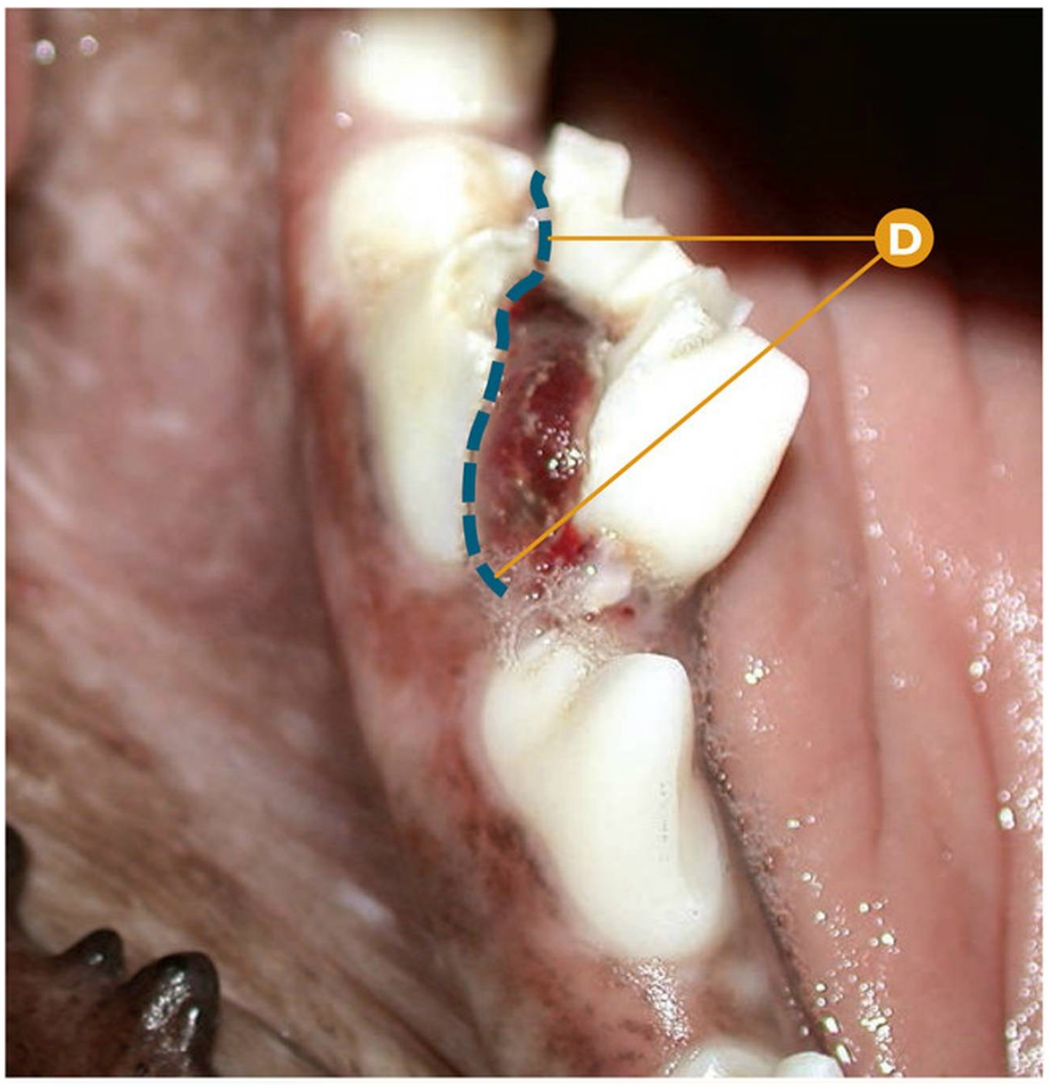

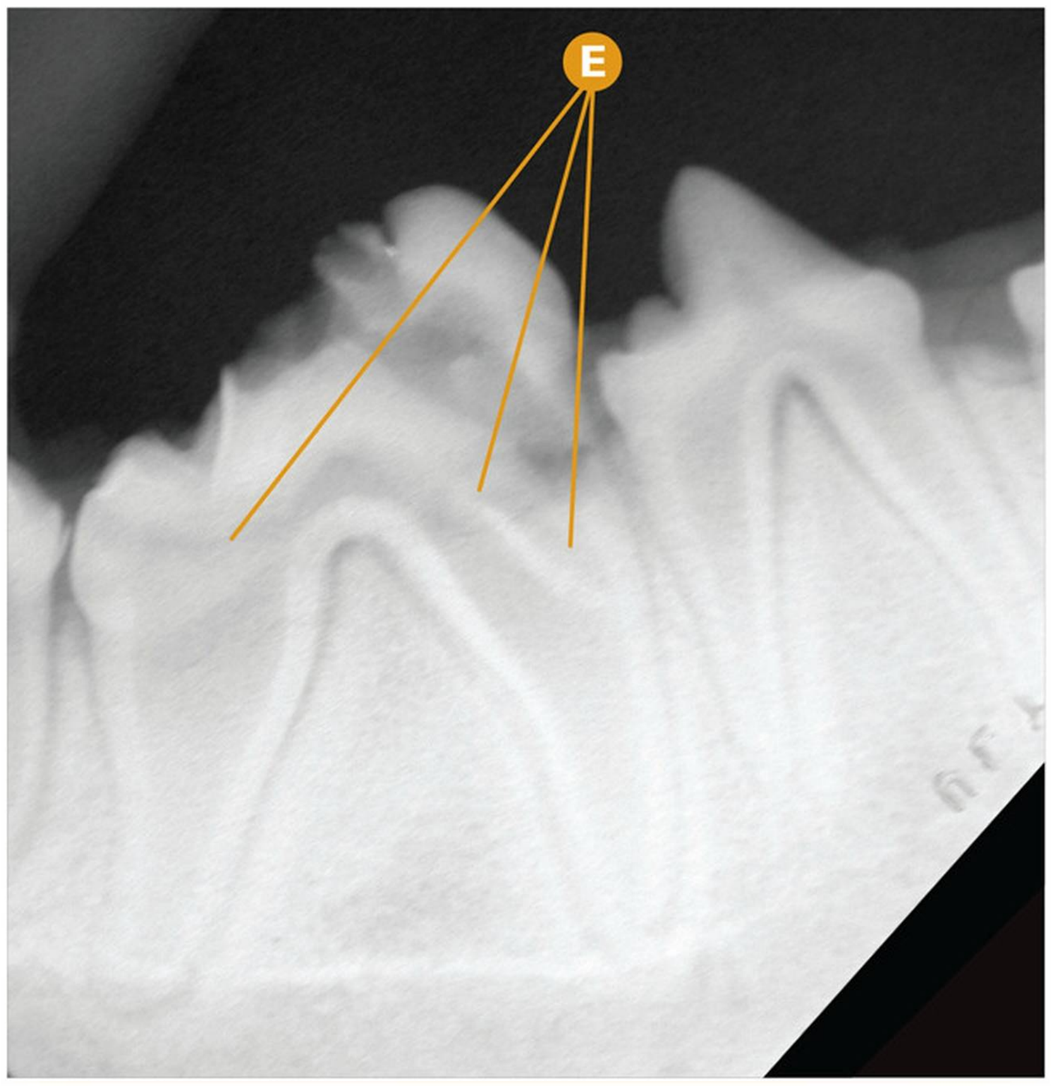

Fractura dental | **Fractura complicada de corona y raíz**

Fractura complicada de corona y raíz del M1mandD (409); historia de trauma reciente (atropello).

- **A** Fractura complicada de corona y raíz del M1mandD (409).
- **B** Detalle de la fractura complicada de corona y raíz; vista vestibular.
- **C** Detalle de la inflamación grave de la pulpa en la cámara pulpar del M1mandD (409); vista vestibular.
- **D** Detalle de la línea de fractura; vista rostral.
- **E** Rx dental: signos radiológicos compatibles con fractura complicada de corona y raíz del M1mandD (409).

Puntos clave del diagnóstico/tratamiento

La detección de este tipo de fracturas dentales con gran destrucción de tejido dental, en numerosas ocasiones, se produce tras un historial de traumatismo reciente. En estos casos, detectamos frecuentemente una inflamación aguda grave de la pulpa que sobresale al exterior por encima de los márgenes de la cámara y la cavidad pulpar. El tratamiento en este caso clínico está basado en la extracción dentaria.

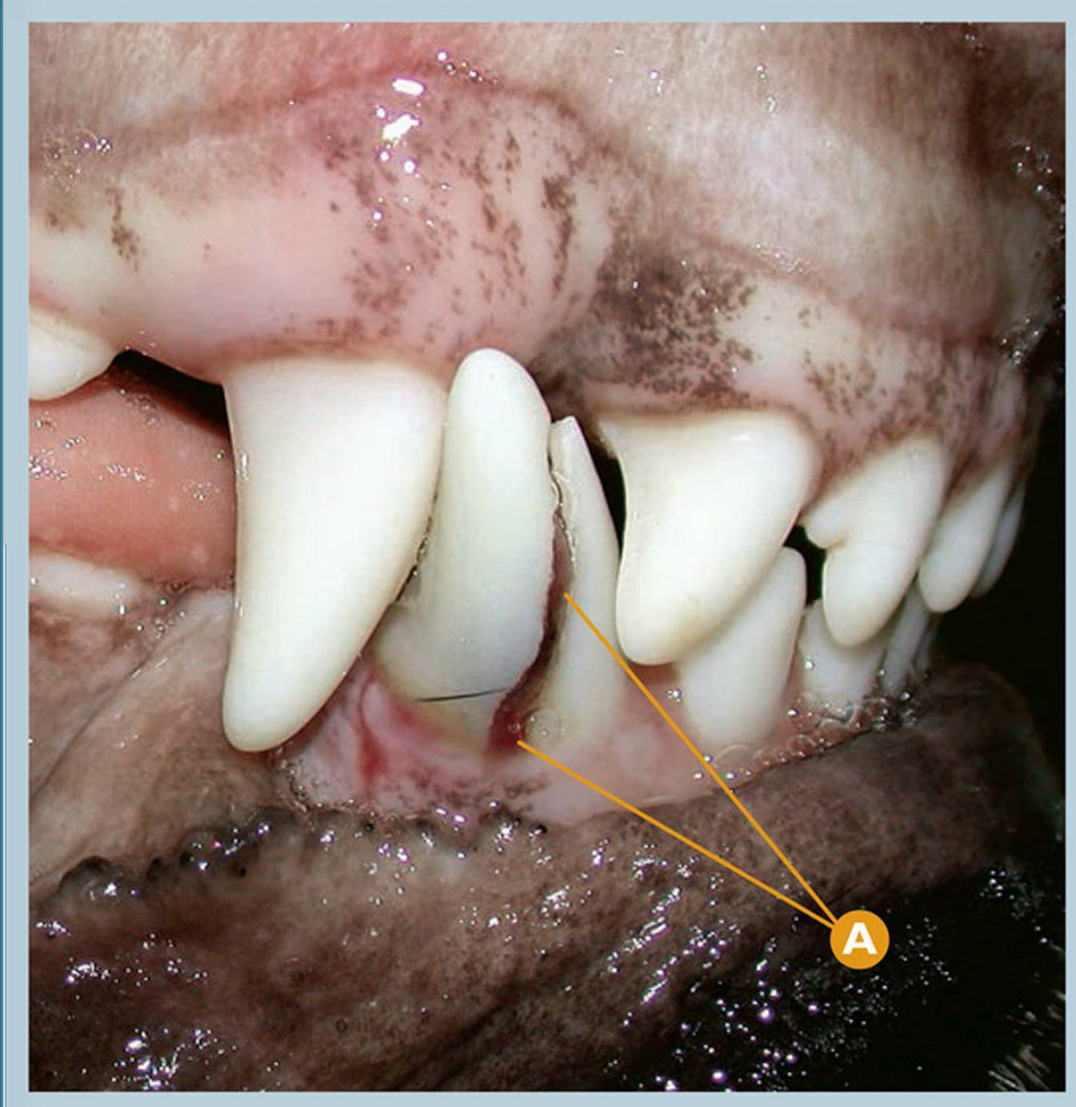

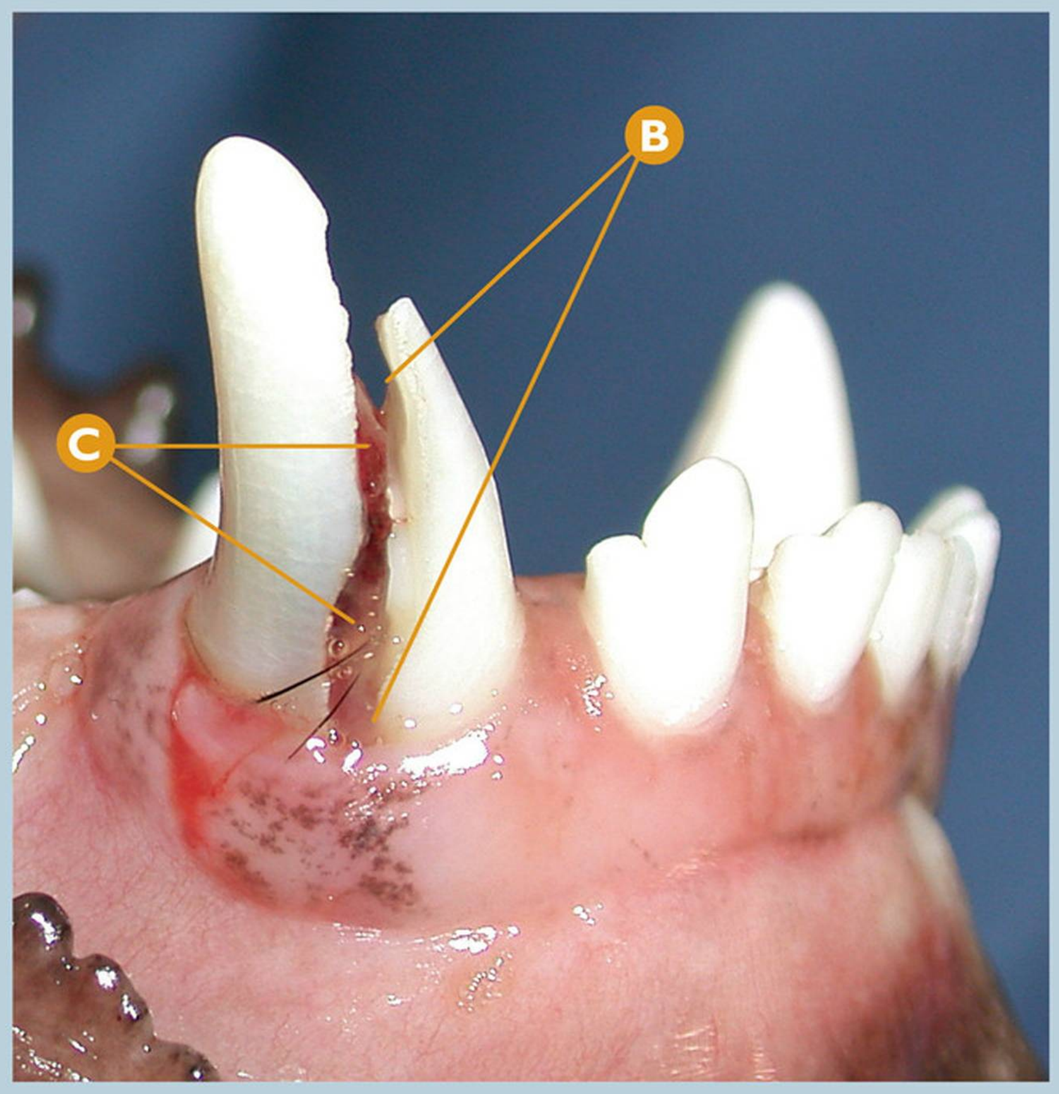

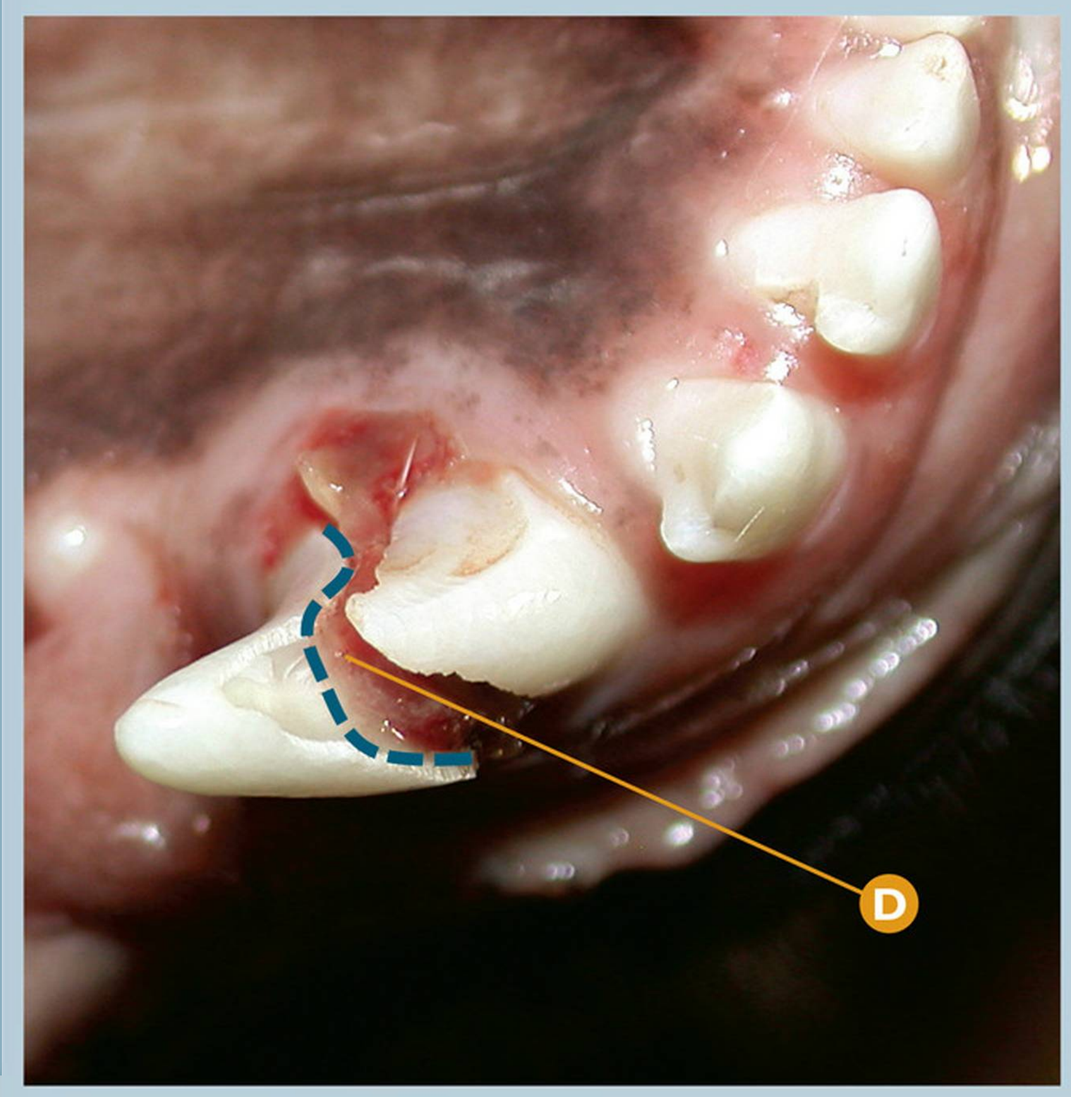



Fractura dental | **Fractura complicada de corona y raíz**

Fractura complicada de corona y raíz del CmandD (404); historia de trauma reciente (atropello).

- A Fractura complicada de corona y raíz del CmandD (404).
- B Detalle de la fractura complicada de corona y raíz; vista vestibular.
- C Detalle de la inflamación moderada de la pulpa de la cavidad pulpar del CmandD (404); vista vestibular.
- D Detalle de la línea de fractura; vista coronal.
- E Rx dental: signos radiológicos compatibles con fractura complicada de corona y raíz del CmandD (404).

Puntos clave del diagnóstico/tratamiento

Este caso clínico se corresponde con el paciente anterior (fractura complicada de corona y raíz del M1mandD), en el que por un trauma reciente detectamos el mismo tipo de fractura en dientes diferentes. Cada uno de los dientes debe tratarse de manera independiente; sin embargo, una vez clasificado el tipo de fractura dental, si éste es coincidente, las opciones de tratamiento serán idénticas.

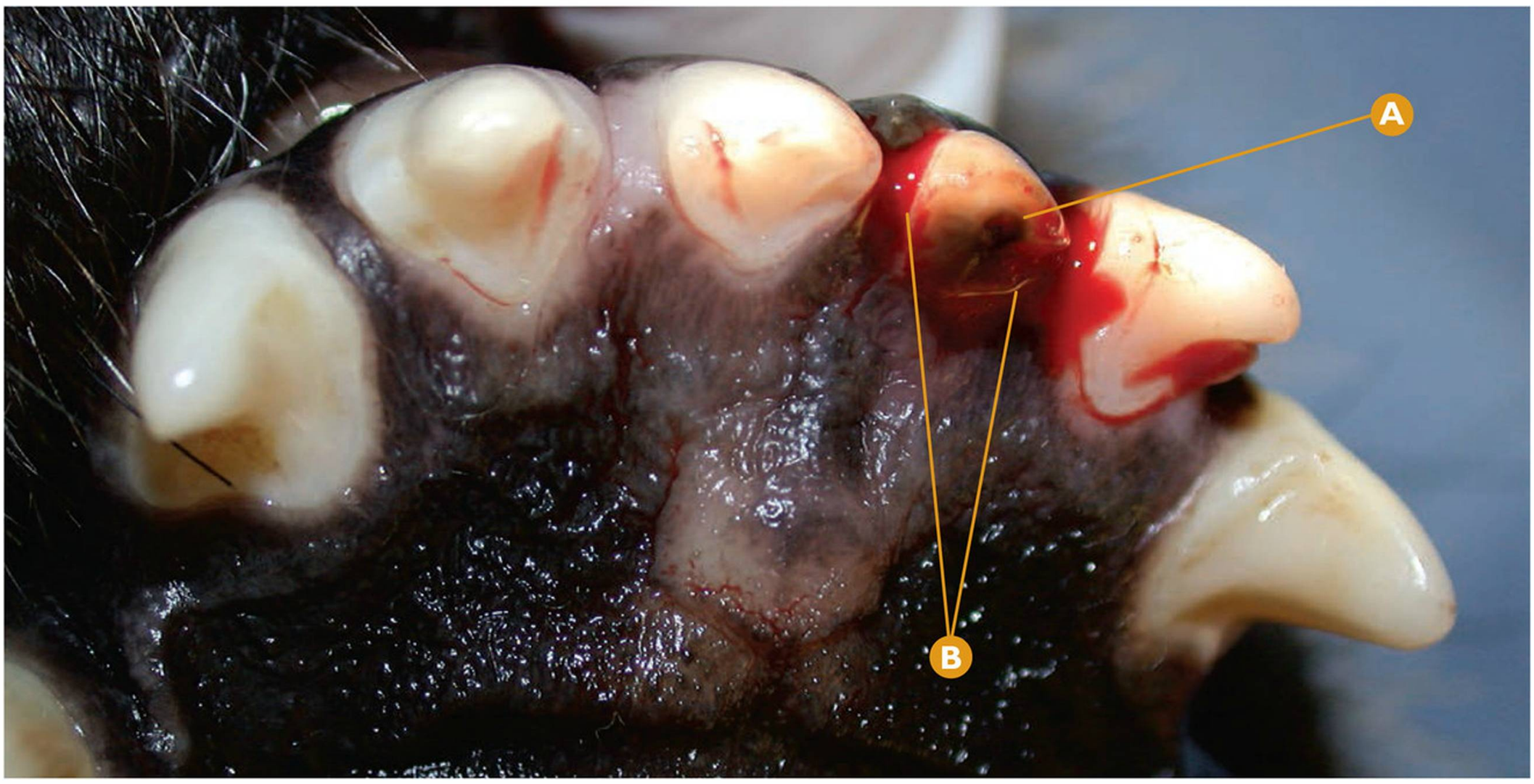

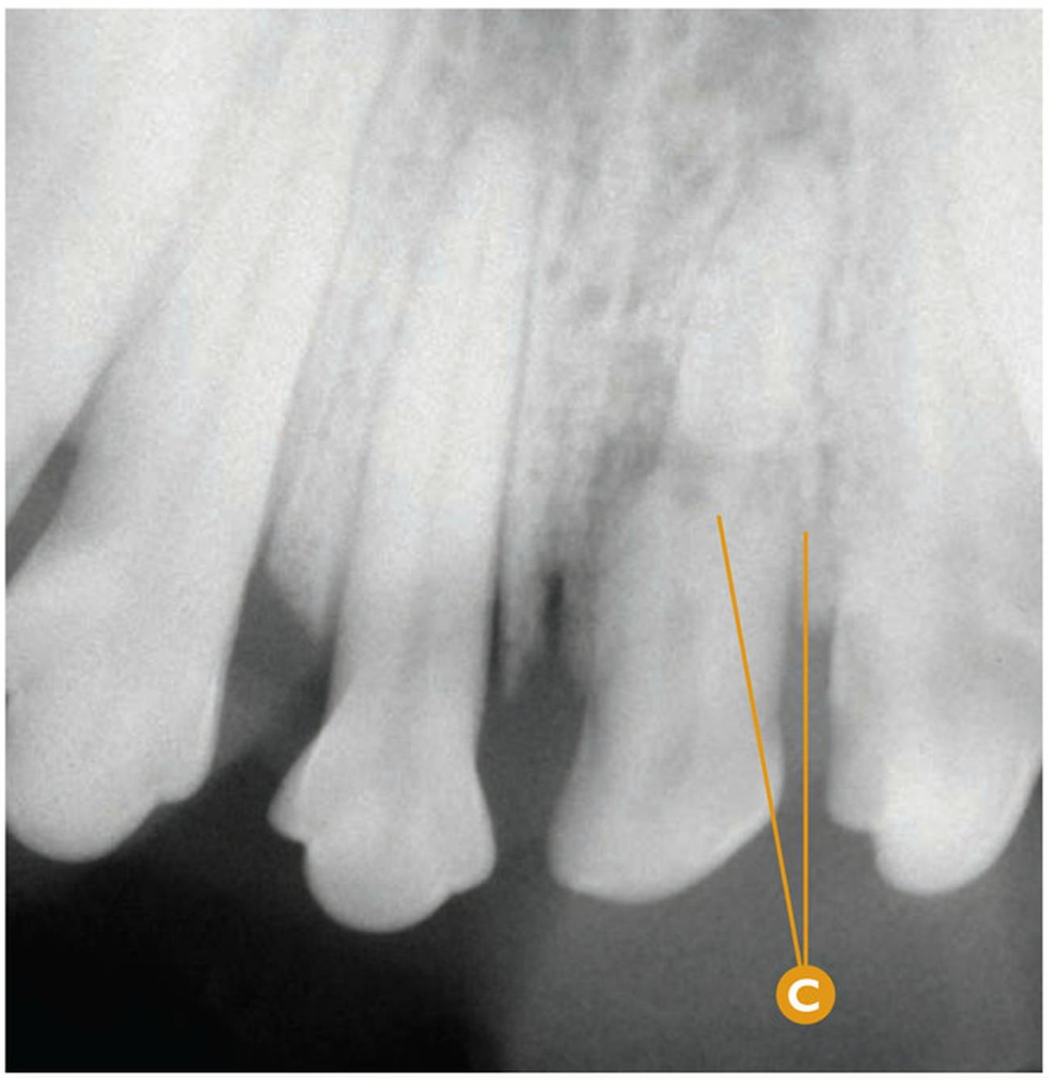

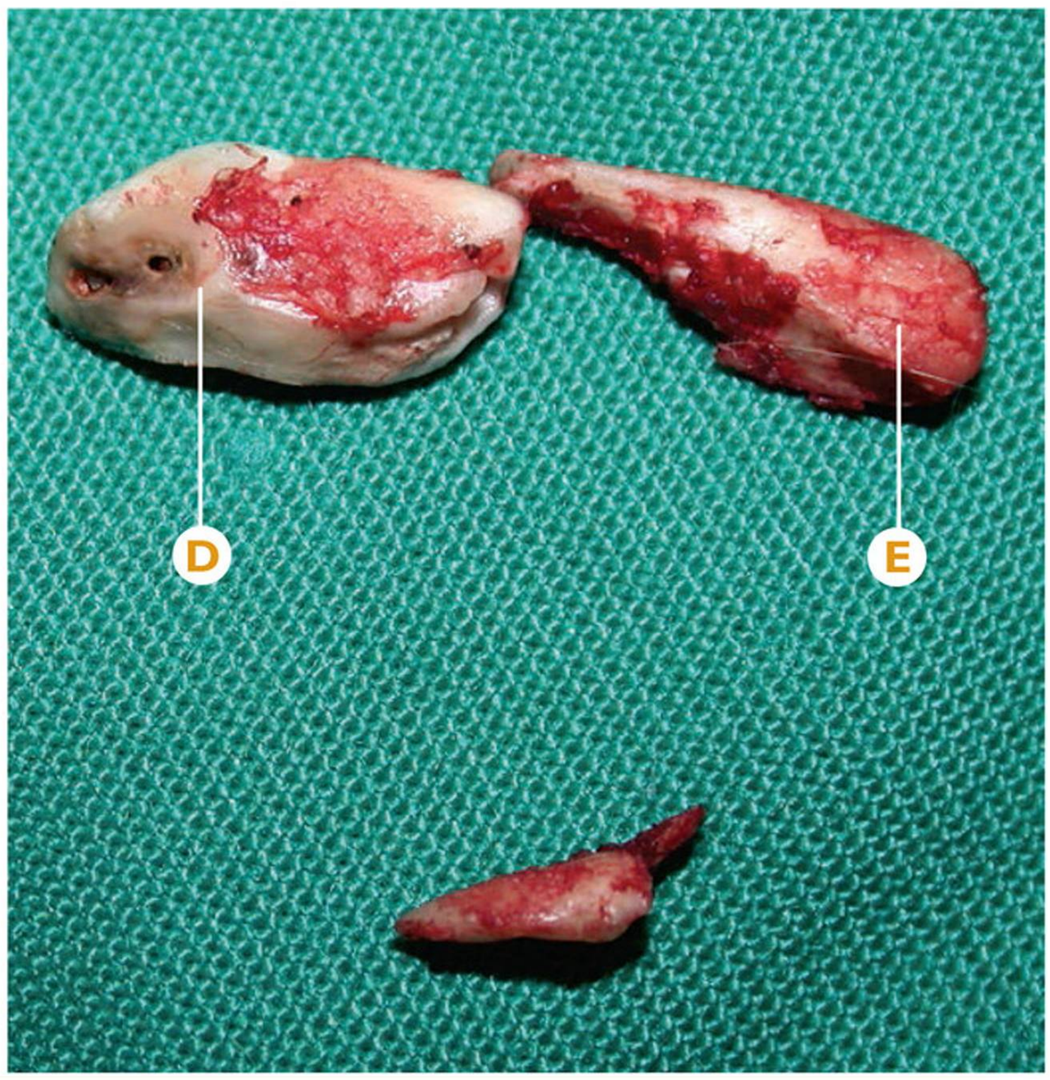

Fractura dental | **Fractura radicular**

Fractura radicular del I1maxI (201).

A Sospecha de fractura de corona con exposición de la cavidad pulpar (necrosis pulpar) y movilidad clase 3 del I1maxI (201).

B Sangrado en el borde gingival provocado por la movilidad del diente.

C Rx dental: signos radiológicos compatibles con fractura radicular del I1maxI (201).

D Detalle de la fractura radicular del I1maxI (201) tras realizar la extracción dentaria; fragmento de corona y raíz.

E Detalle de la fractura radicular del I1maxI (201) tras realizar la extracción dentaria; fragmento apical de la raíz.

Puntos clave del diagnóstico/tratamiento

Cuando detectamos fracturas complicadas de corona debemos realizar una radiografía dental para determinar si no ha habido un daño mayor en el diente. En este caso clínico, la corona posee una clase de movilidad 3, lo que hace sospechar que la raíz puede estar dañada. En la radiografía dental, detectamos claramente una fractura radicular que justifica la movilidad de la corona. El tratamiento de dientes con fractura radicular, como en este caso, es la extracción dentaria.

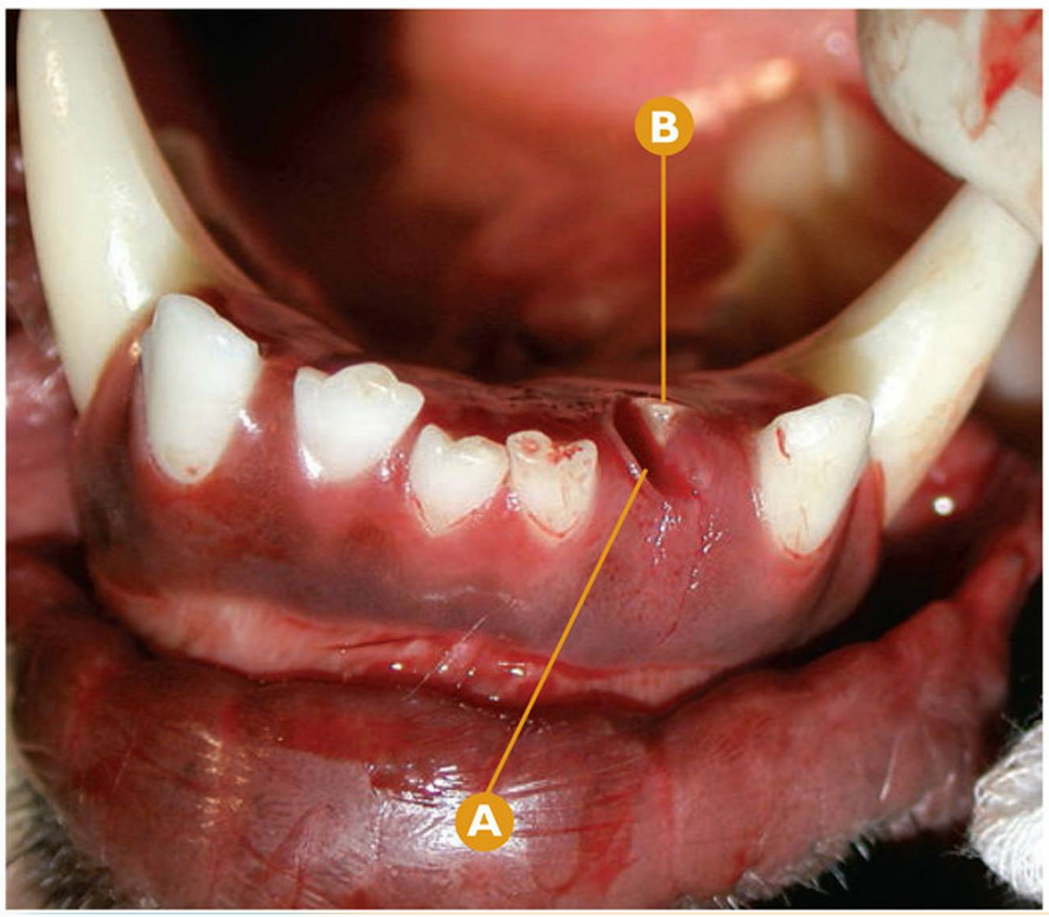

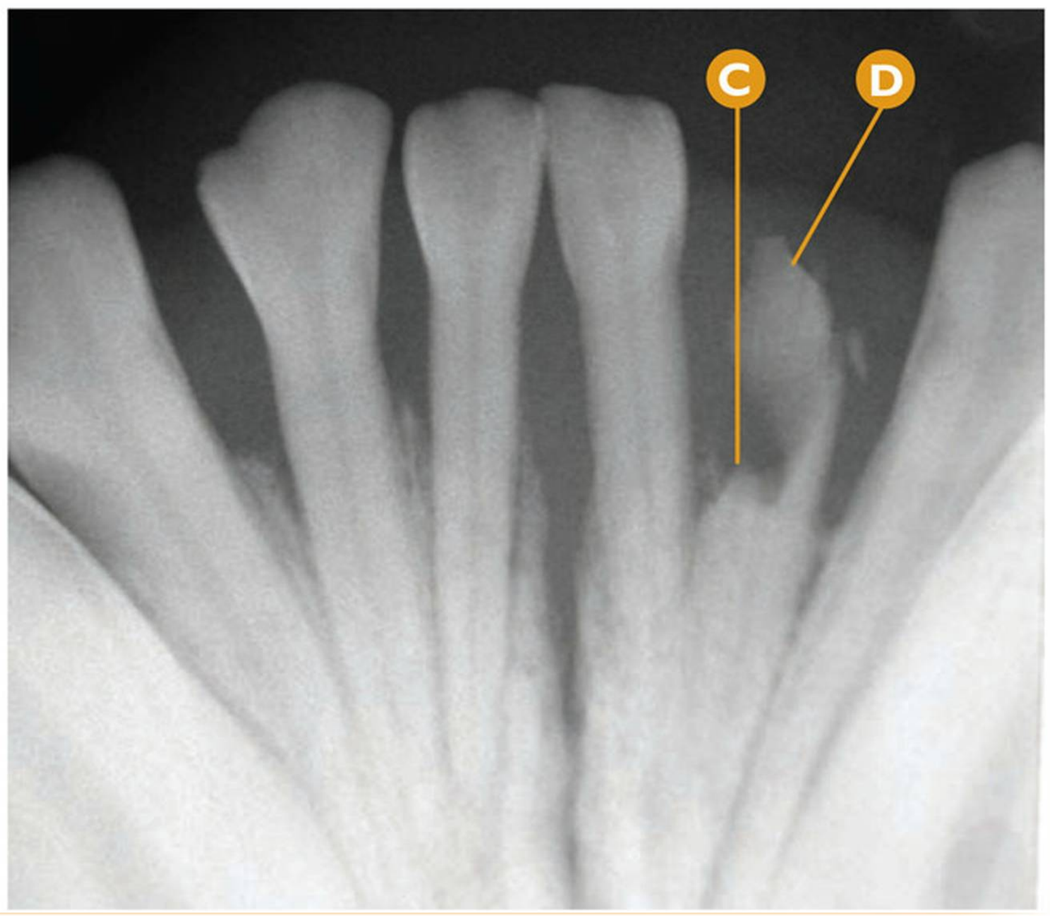

Fractura dental | **Fractura radicular**

Fractura radicular del I2mandI (302).

- A Fractura radicular del I2mandI (302) en región del cuello.
- B Fragmento dental libre del I2mandI (302).
- C Rx dental: signos radiológicos compatibles con fractura radicular del I2mandI (302) en región del cuello y tercio coronal de la raíz.
- D Rx dental: signos radiológicos compatibles con fragmento libre del I2mandI (302).

Puntos clave del diagnóstico/tratamiento

En ocasiones, las fracturas radiculares provocadas en el tercio coronal de la raíz pueden exponer parte del diente a la cavidad oral y ser detectadas mediante examen directo macroscópico; en cualquier caso, una radiografía dental está indicada. El tratamiento adecuado es la extracción dentaria.

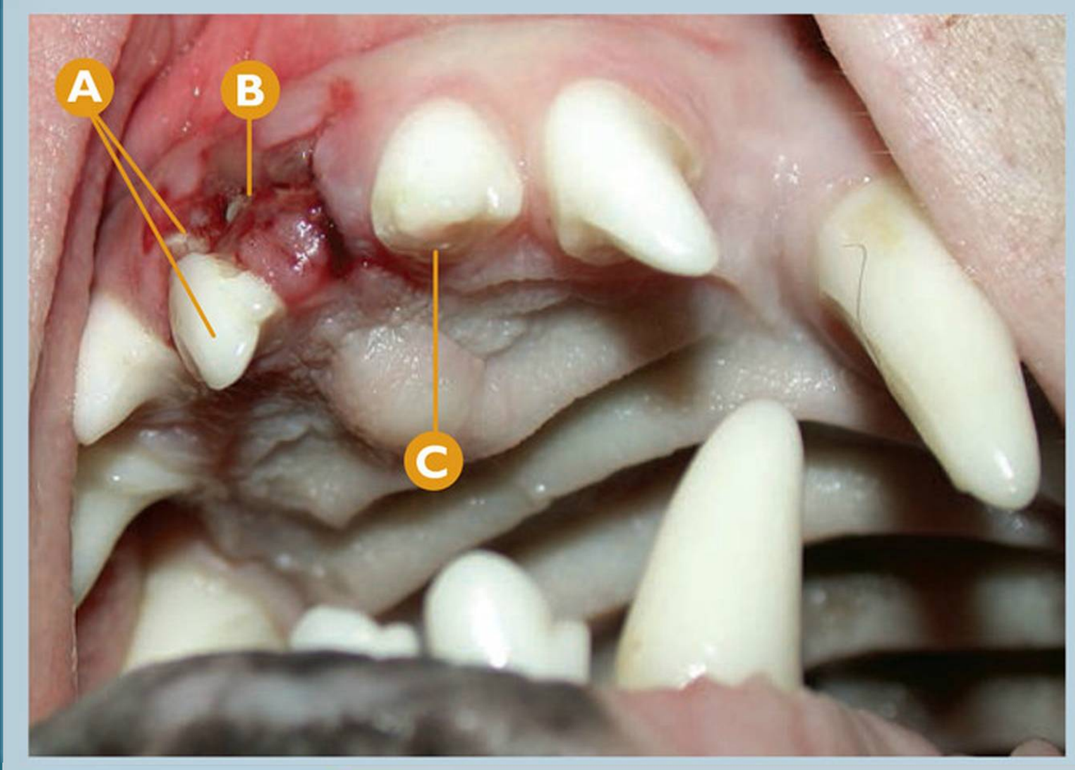

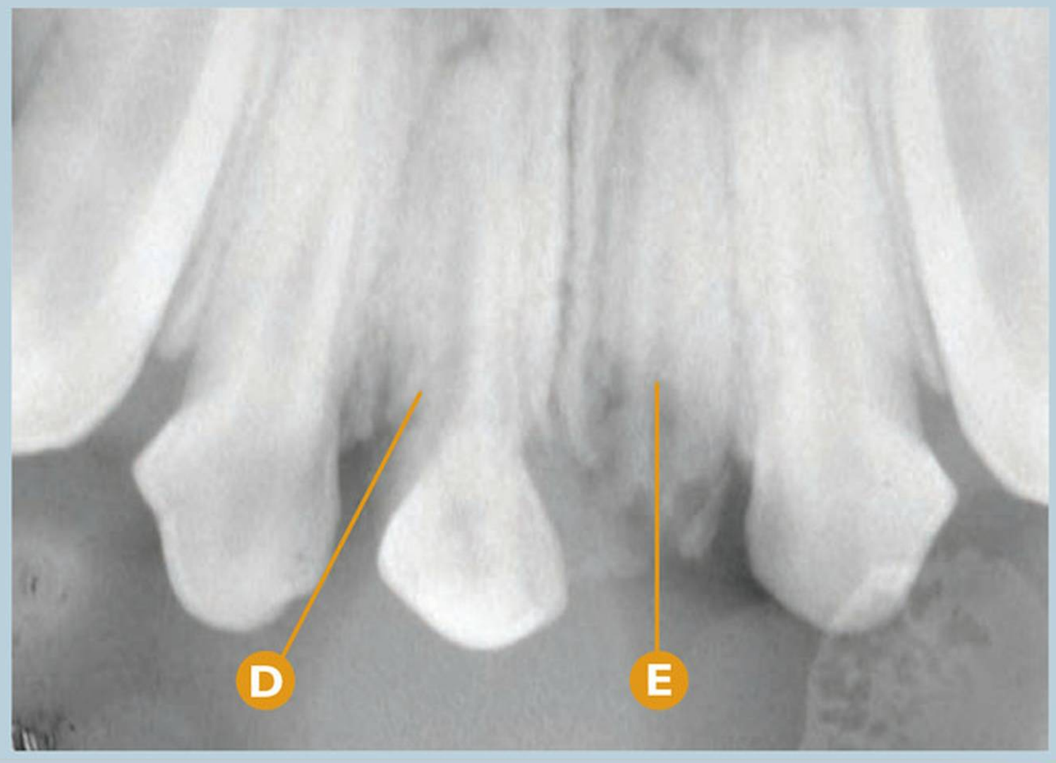

Fractura dental | **Fractura radicular**

Fractura radicular del I1maxD (101) y I1maxI (201) por traumatismo reciente.

- A Fractura radicular del I1maxD (101) en región del cuello y raíz dental con separación de la corona.
- B Fractura radicular del I1maxI (201) con ausencia de la corona.
- C Sospecha de fractura no complicada de corona del I2maxI (202).
- D Rx dental: signos radiológicos compatibles con fractura radicular del I1maxD (101).
- E Rx dental: signos radiológicos compatibles con presencia de la raíz del I1maxI (201).

Puntos clave del diagnóstico/tratamiento

La clasificación de las fracturas radiculares es independiente de la presencia o no de la corona. En este caso clínico, tenemos dos fracturas radiculares en I1maxD (101) y I1maxI (201) de etiología traumática, en la que una de ellas conserva la corona adherida a la encía con su morfología intacta.

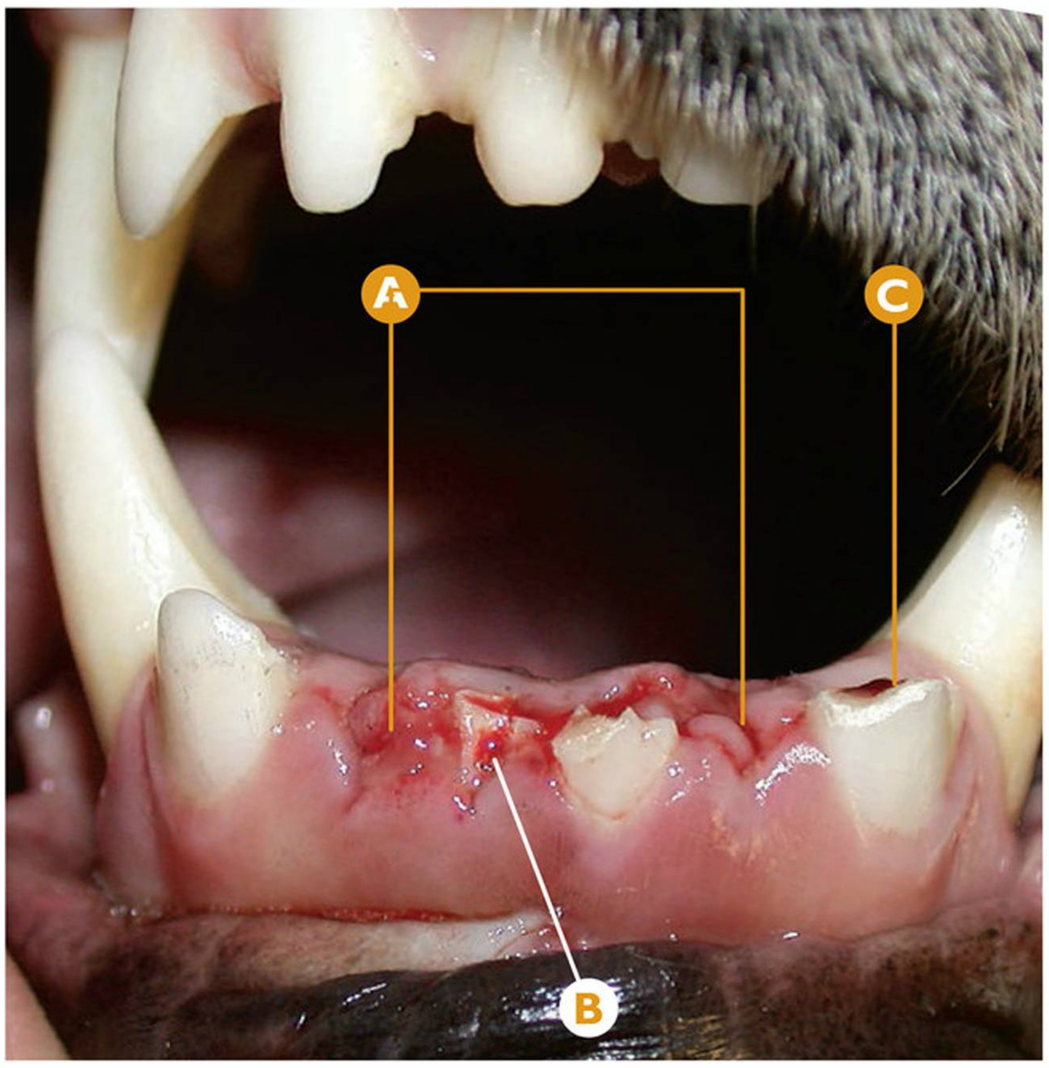

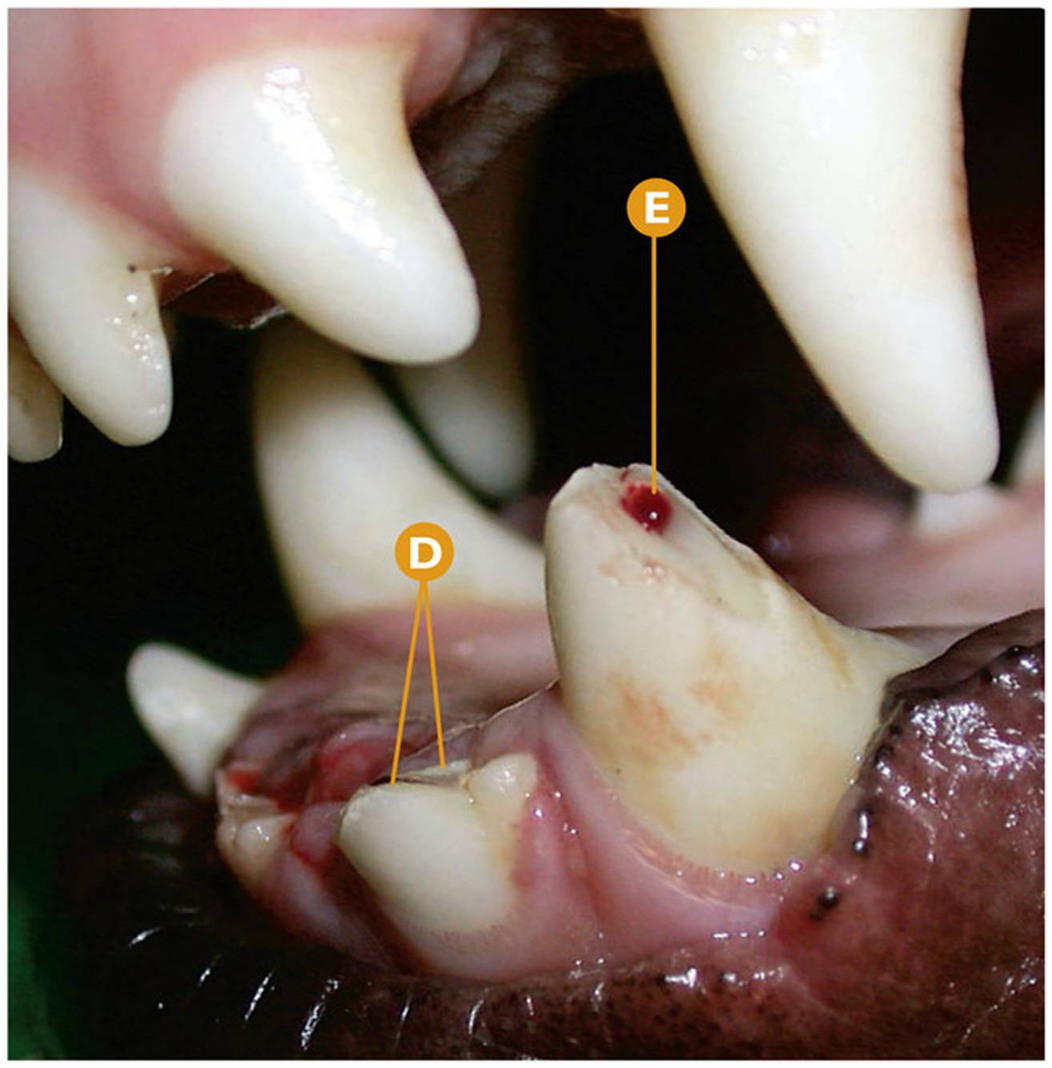

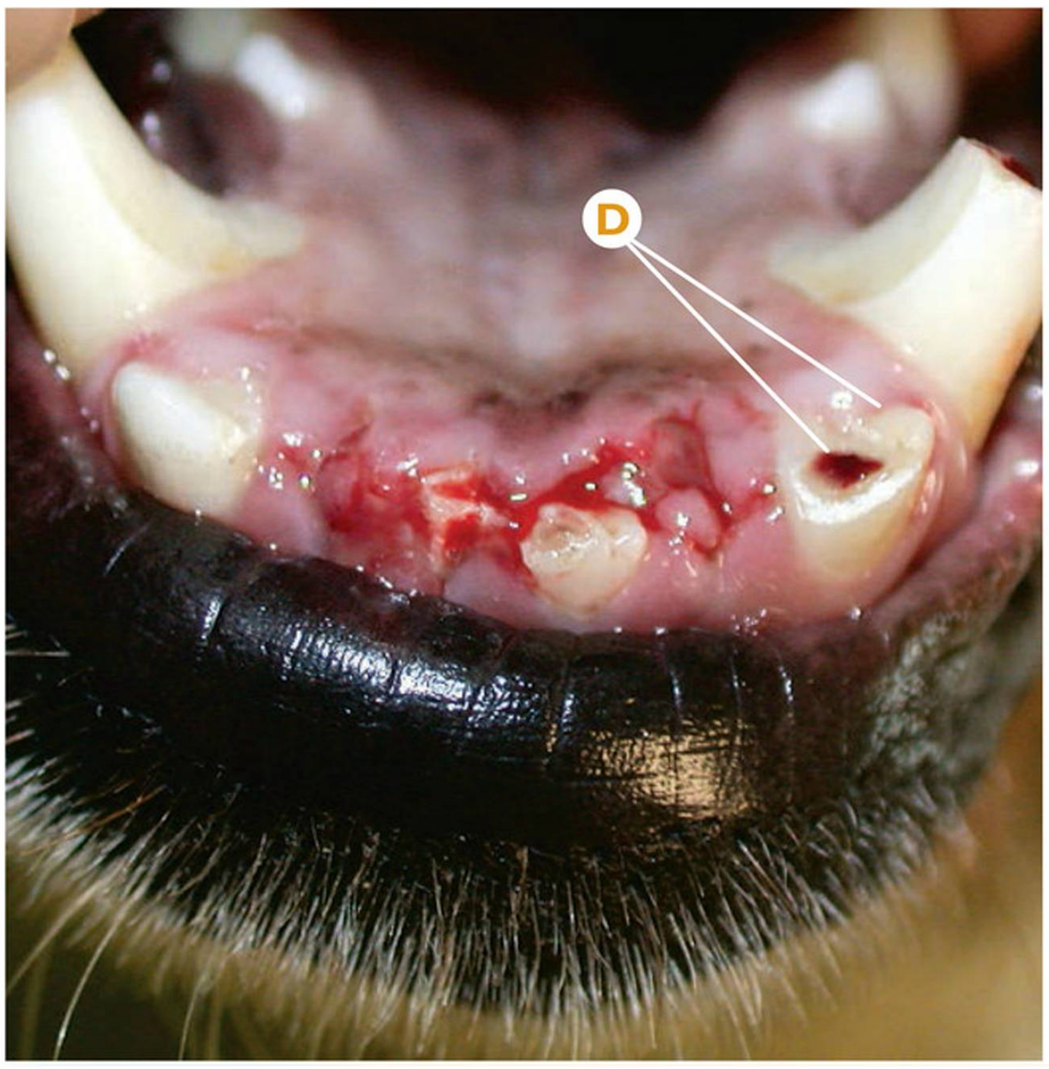

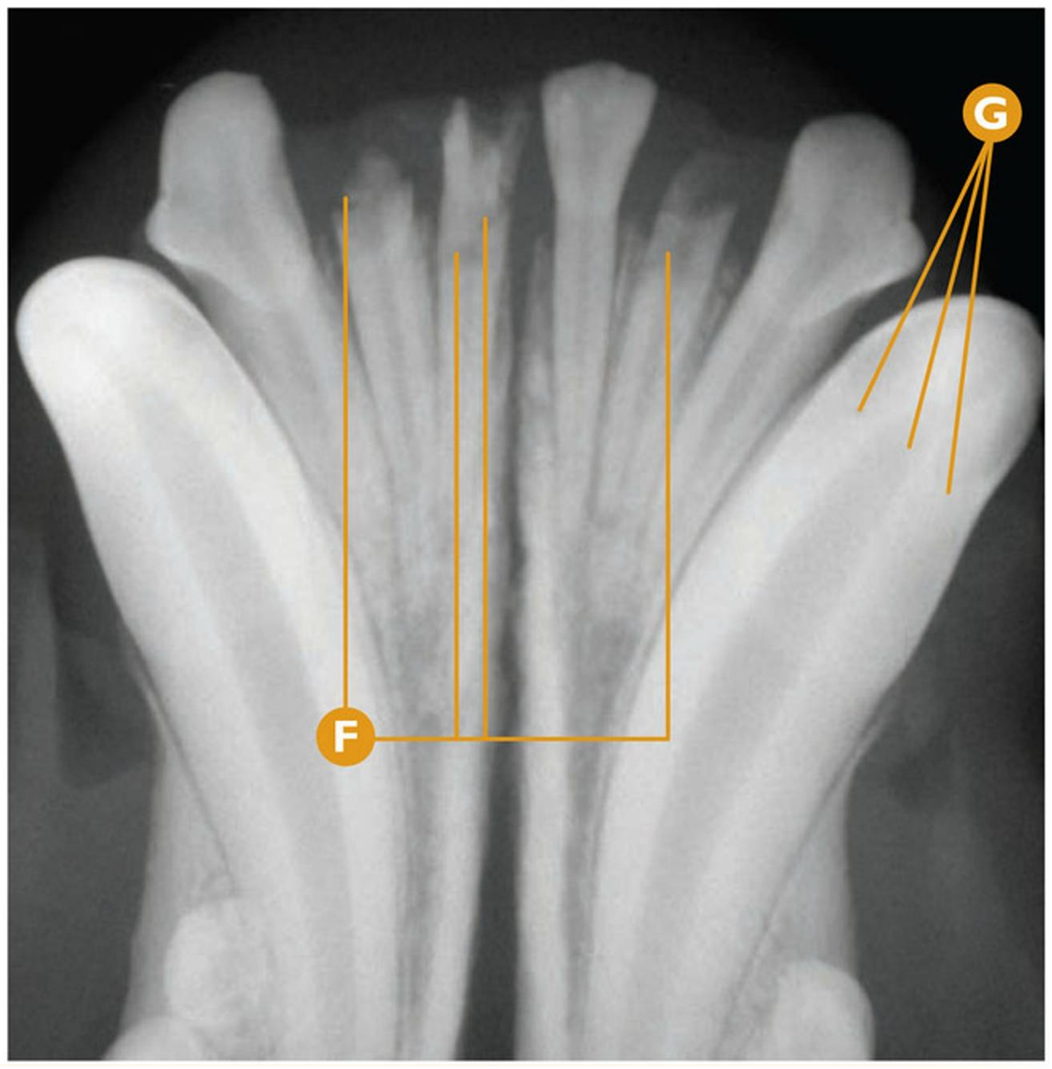

Fractura dental **Fractura radicular**

Fractura radicular del I1mandD (401), I2mandD (402) y I2mandI (302) por traumatismo reciente.

- **A** De derecha a izquierda: fractura radicular del I2mandI (302) y I2mandD (402) con ausencia de la corona.
- **B** Sospecha de fractura complicada de corona y raíz de I1mandD (401).
- **C** Sospecha de fractura complicada de corona y raíz de I3mandI (303).
- **D** Detalle de fractura complicada de corona y raíz de I3mandI (303).
- **E** Fractura complicada de corona de CmandI (304).
- **F** Rx dental: (de derecha a izquierda) signos radiológicos compatibles con fractura radicular del I2mandI (302), I1mandD (401) y I2mandD (402).
- **G** Rx dental: signos radiológicos compatibles con fractura de corona de CmandI (304).

Puntos clave del diagnóstico/tratamiento

En ocasiones, detectamos restos de corona sospechosos de la existencia de fractura complicada de corona y raíz. Sin embargo, la clasificación de la fractura debe realizarse en base al examen oral y a la radiología dental. El tratamiento de los dientes con este tipo de fractura radicular será la extracción del resto radicular.

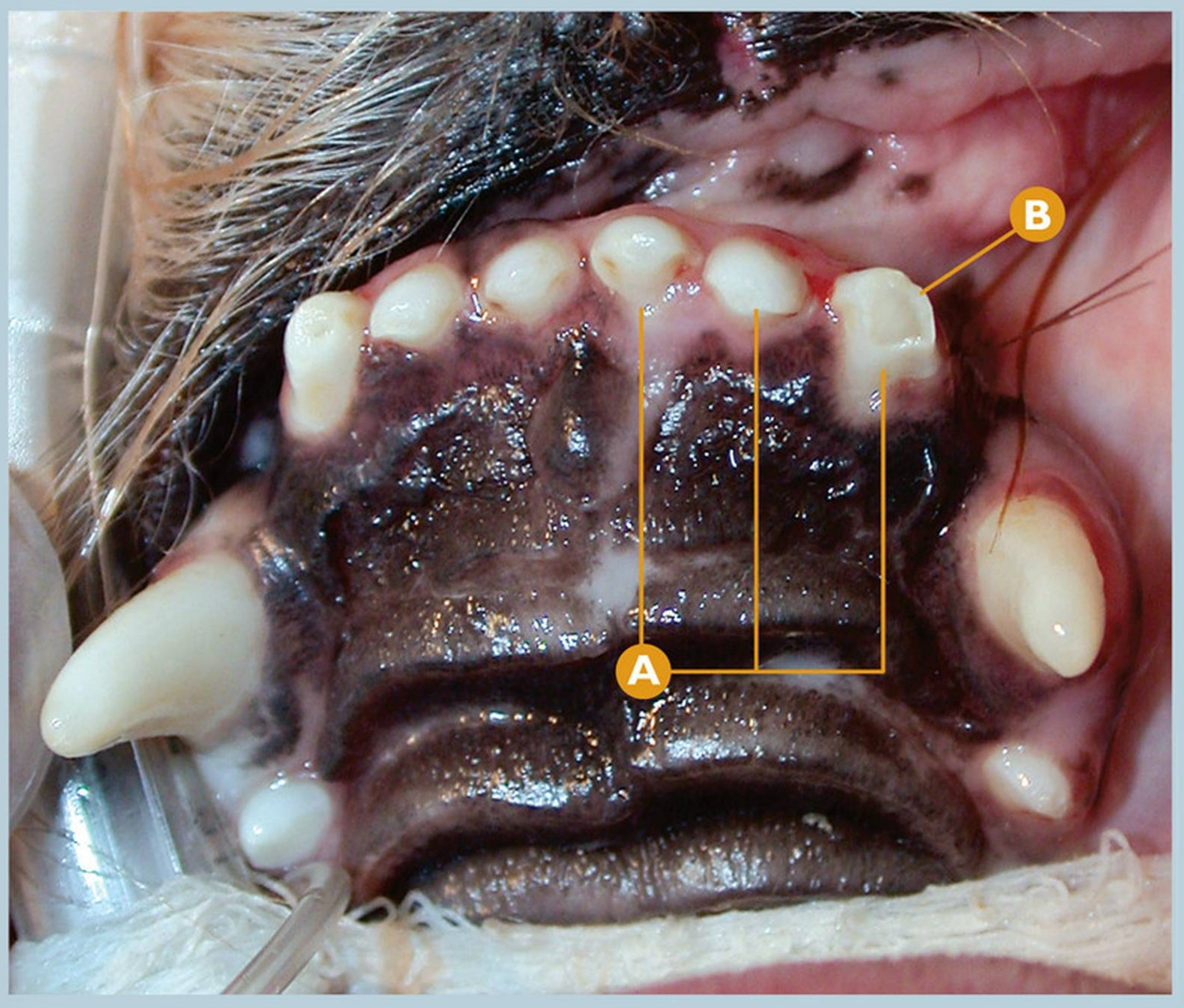

Fractura dental | **Fractura radicular**

Fractura radicular del I1maxI (201).

A De derecha a izquierda: I3maxI (203), I2maxI (202), I1maxI (201).

B Fractura no complicada de corona del I3maxI (203).

C Rx dental: signos radiológicos compatibles con fractura radicular del I1maxI (201).

D Detalle de la fractura radicular del I1maxI (201) tras realizar la extracción dentaria.

Puntos clave del diagnóstico/tratamiento

En ocasiones podemos detectar una movilidad dental severa aparentemente injustificada como ocurre en este caso clínico con el I1maxI (201). Esta movilidad oculta una fractura radicular detectada mediante la radiología dental. El tratamiento adecuado es la extracción dentaria.

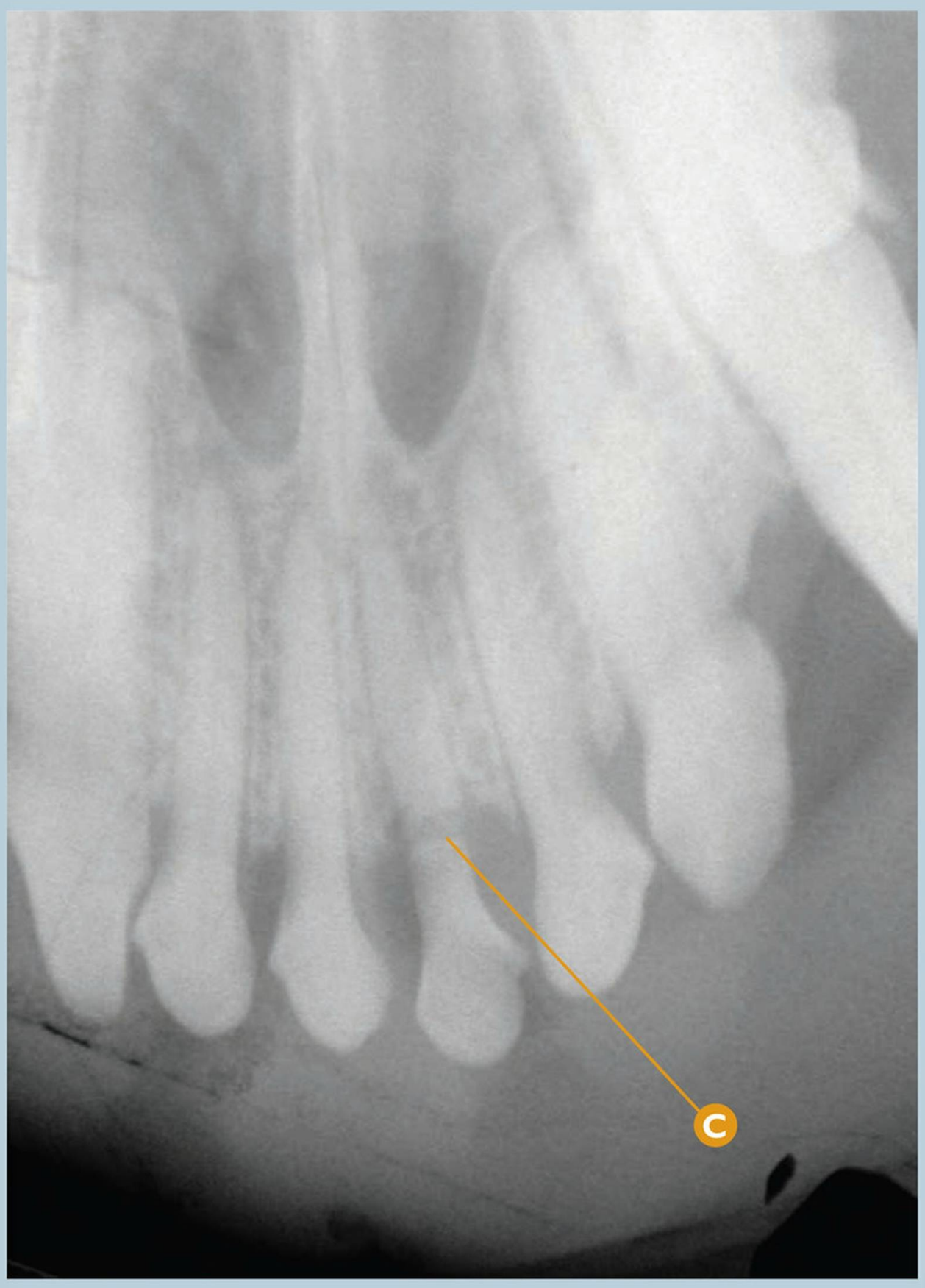

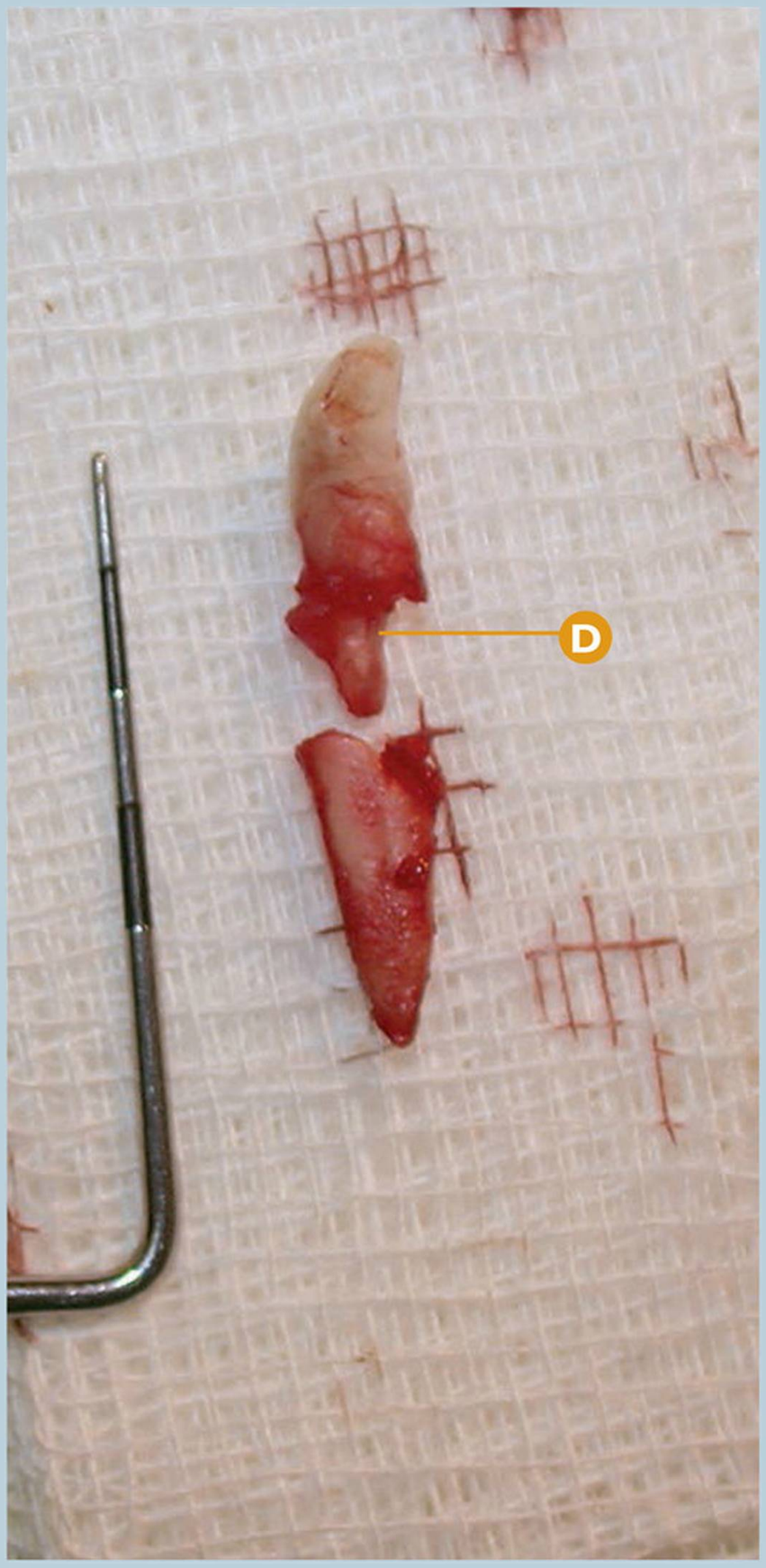

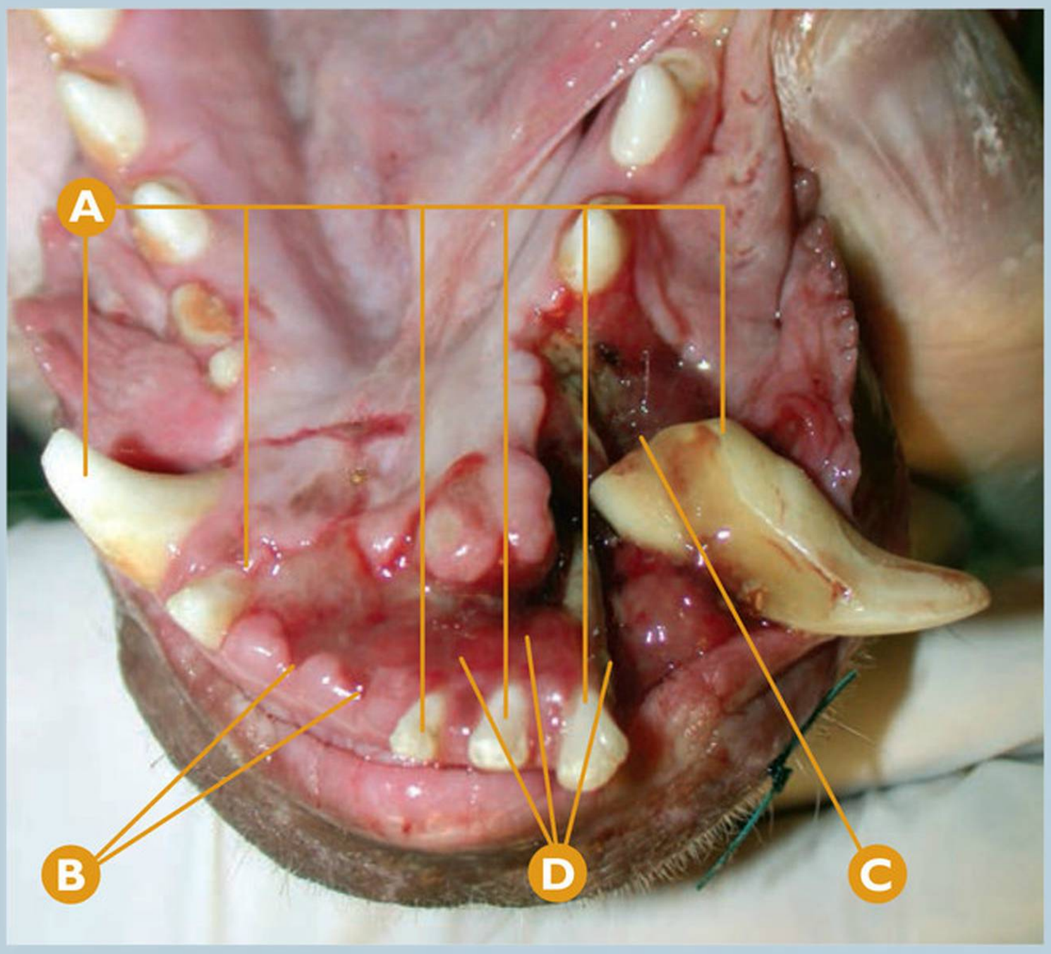

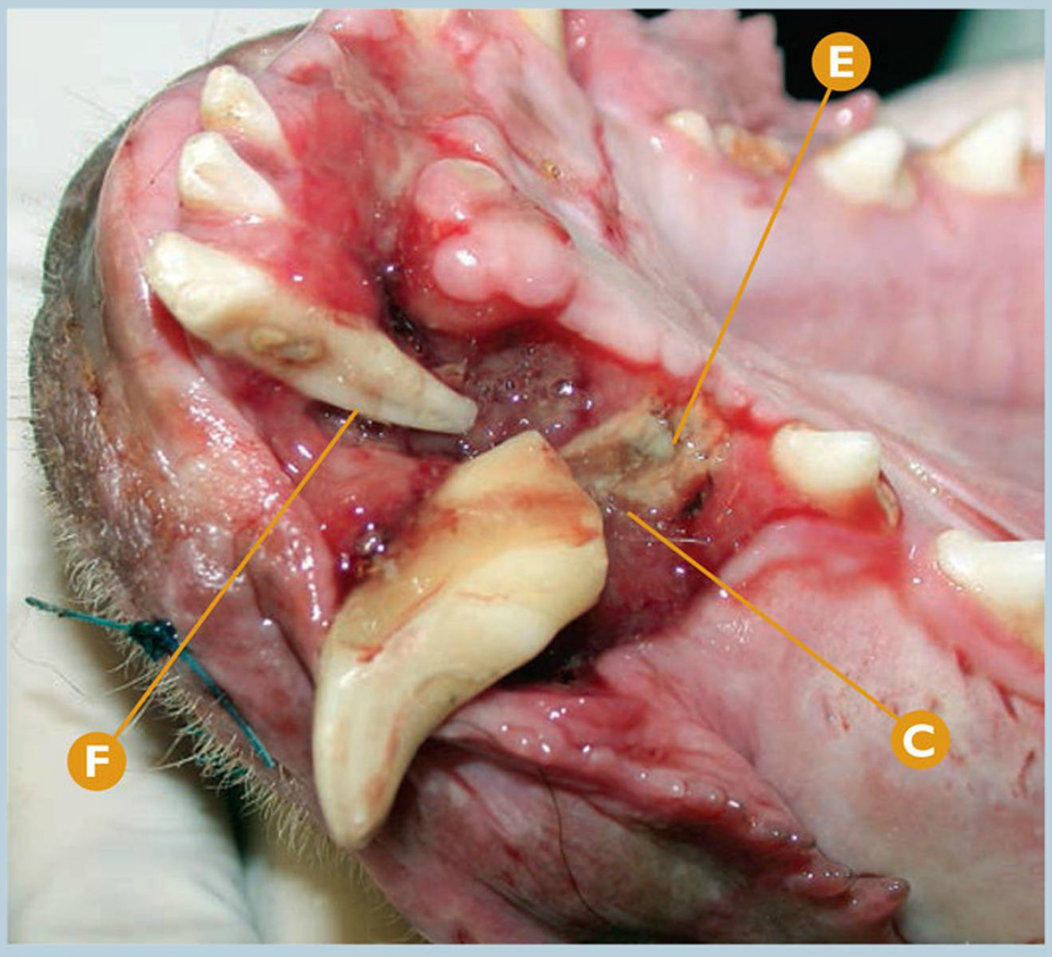

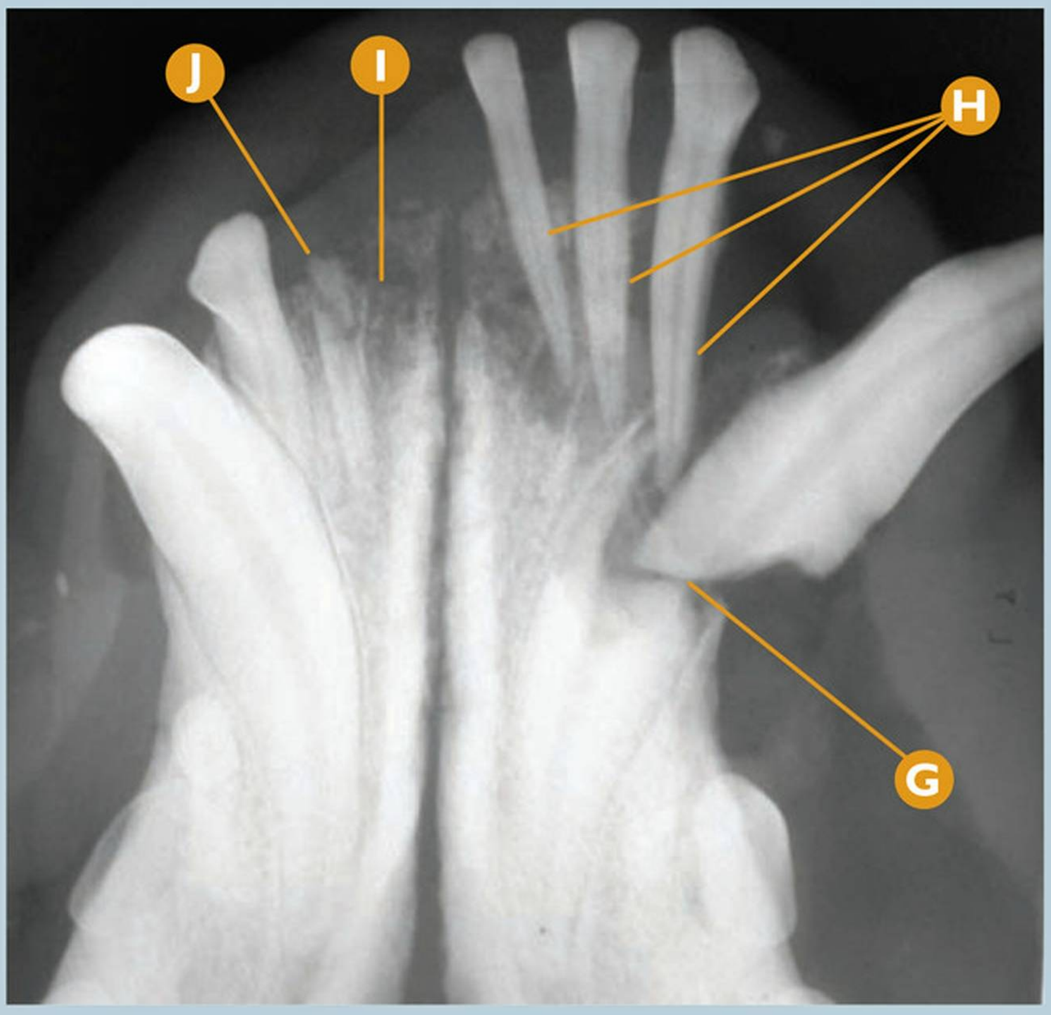

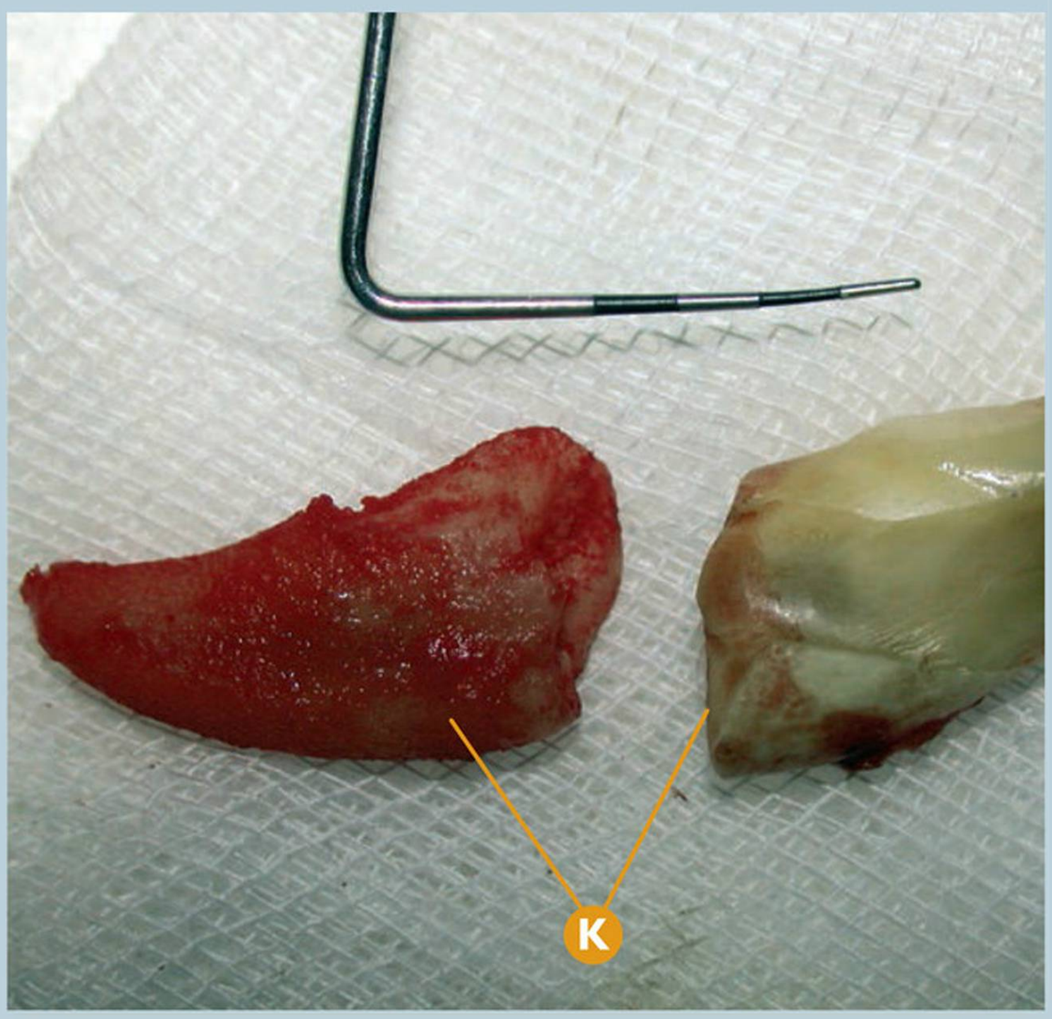

Fractura dental **Fractura radicular**

Fractura radicular del Cmandl (304) por traumatismo reciente.

A De derecha a izquierda: Cmandl (304), I3mandl (303), I2mandl (302), I1mandl (301), I3mandD (403), CmandD (404).

B Ausencia de I1mandD (401) y I2mandD (402).

C Fractura radicular del Cmandl (304).

D Sospecha de avulsión de I3mandl (303), I2mandl (302), I1mandl (301).

E Resto radicular del Cmandl (304).

F Confirmación de avulsión del I3mandl (303).

G Rx dental: signos radiológicos compatibles con fractura radicular del Cmandl (304).

H Rx dental: signos radiológicos compatibles con avulsión de I3mandl (303), I2mandl (302), I1mandl (301).

I Rx dental: signos radiológicos compatibles con avulsión y pérdida del I1mandD (401).

J Rx dental: signos radiológicos compatibles con fractura radicular del I2mandD (402).

K Detalle del Cmandl (304) tras realizar su extracción.

Puntos clave del diagnóstico/tratamiento

En las lesiones traumáticas severas podemos detectar no sólo fracturas radiculares de incisivos y primeros premolares, sino también fracturas radiculares traumáticas de dientes de mayor tamaño como los caninos, con lesiones severas en tejidos duros y blandos regionales. El examen oral y la radiología dental nos darán, una vez más, la clave diagnóstica. El tratamiento de los dientes con fractura radicular es la extracción dentaria.

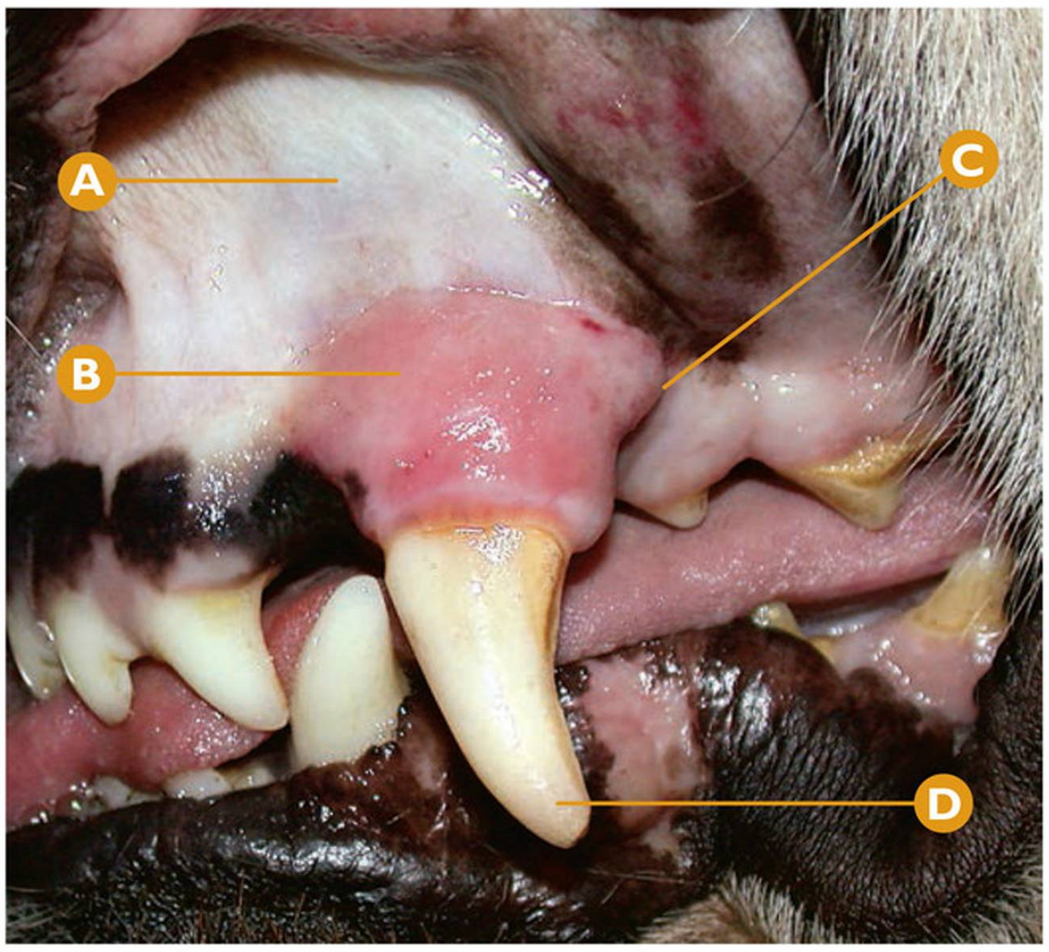

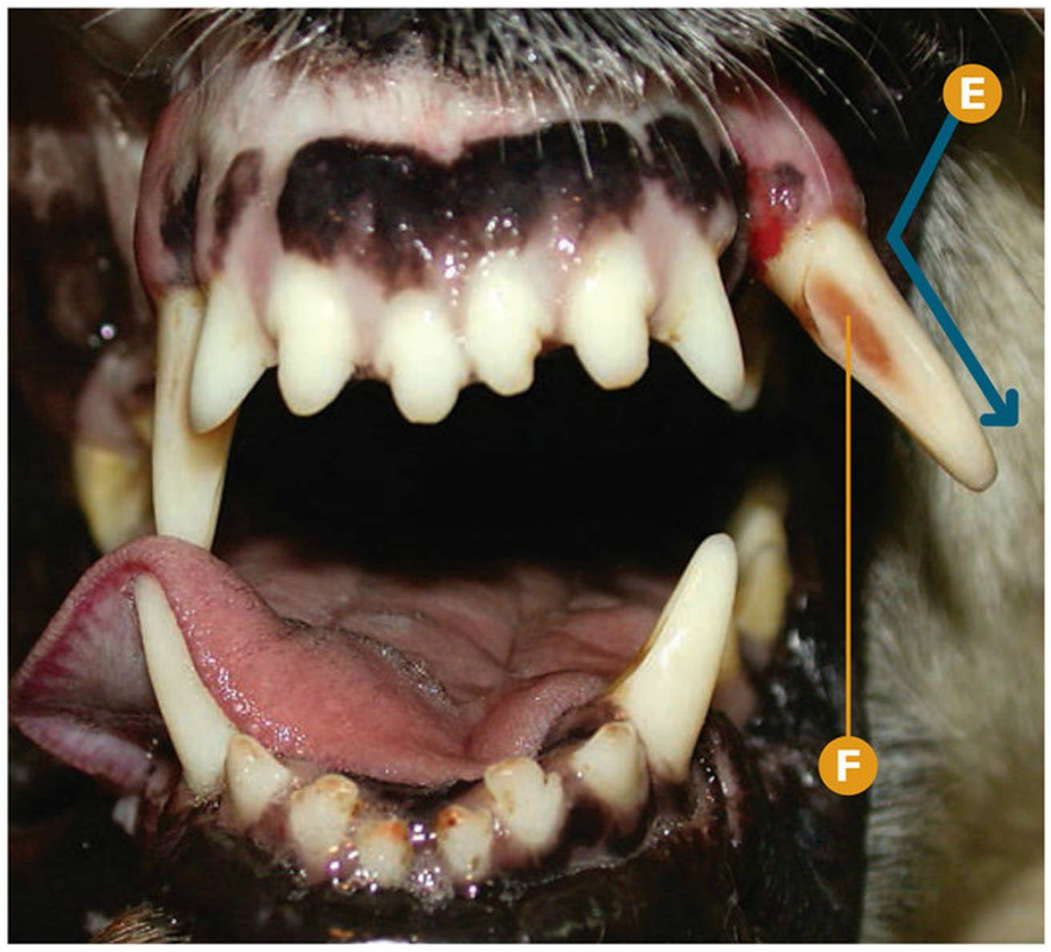

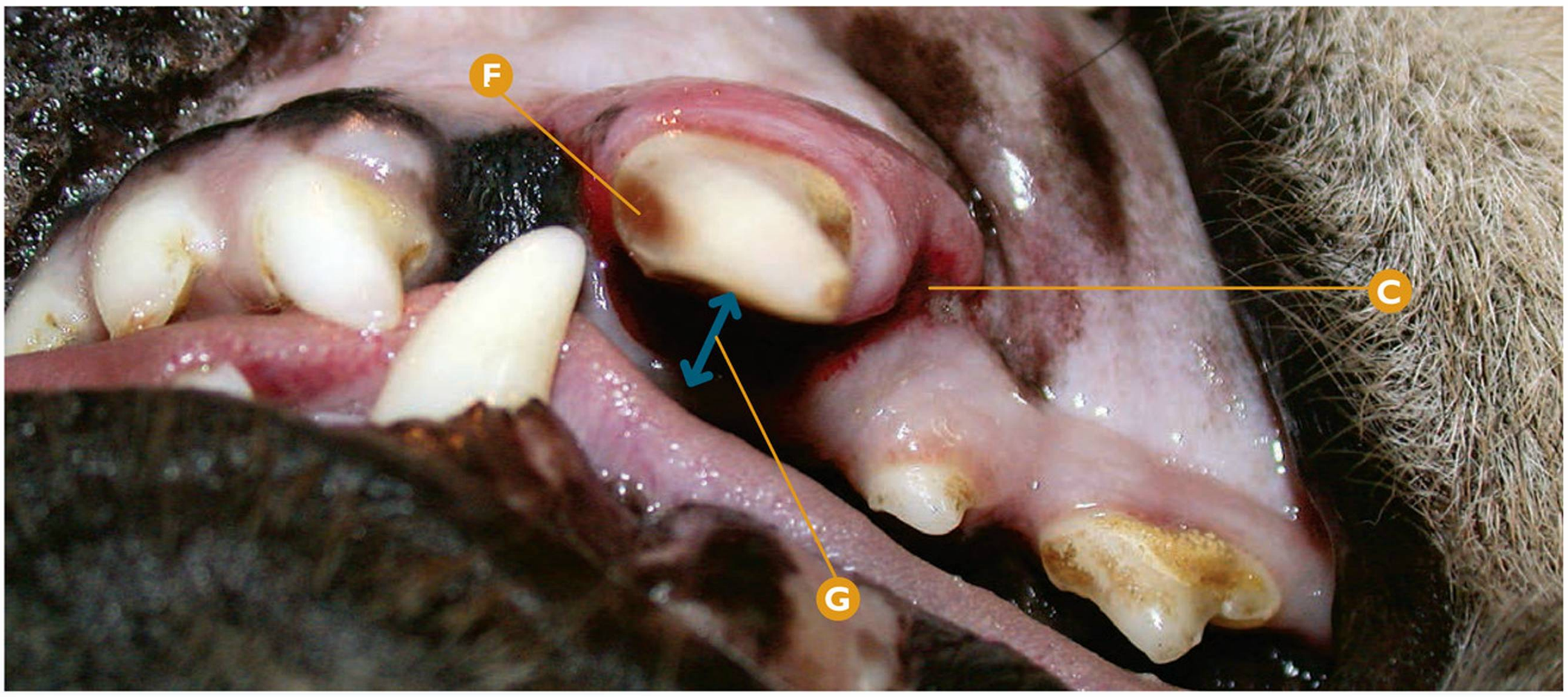

Luxación-Subluxación dental

Luxación (de origen traumático) del Cmaxl (204).

- **A** Hematoma de origen traumático sobre la mucosa apical del Cmaxl (204).
- **B** Encía vestibular del Cmaxl (204) congestiva.
- **C** Herida distal al Cmaxl (204), característica de numerosas luxaciones de canino superior.
- **D** Decoloración ligera del tercio coronal de la corona del Cmaxl (204).
- **E** Desplazamiento vestibular del Cmaxl (204) por fractura de la tabla alveolar vestibular.
- **F** Atrición patológica en área mesial de la corona del Cmaxl (204).
- **G** Detalle de la separación parcial del área palatina del Cmaxl (204) de su alveolo.

Puntos clave del diagnóstico/tratamiento

En la luxación dental el diente pierde contacto parcial con su alveolo provocándose, en la mayoría de las ocasiones como en este caso clínico, un desplazamiento del diente (en sentido vestibular generalmente).

La radiología dental nos dará información sobre los daños regionales y posibles lesiones dentales. El pronóstico de la recuperación de estos dientes mediante la estabilización quirúrgica es mejor que en el caso de las avulsiones.

Errores comunes

Como ocurre en el caso de las avulsiones, en los tratamientos quirúrgicos conservadores (orientados a la restauración dental en su localización), la limpieza de estas zonas no debe realizarse con suero fisiológico, clorhexidina o agentes desinfectantes locales ni realizar una limpieza mecánica de las superficies dentales afectadas.

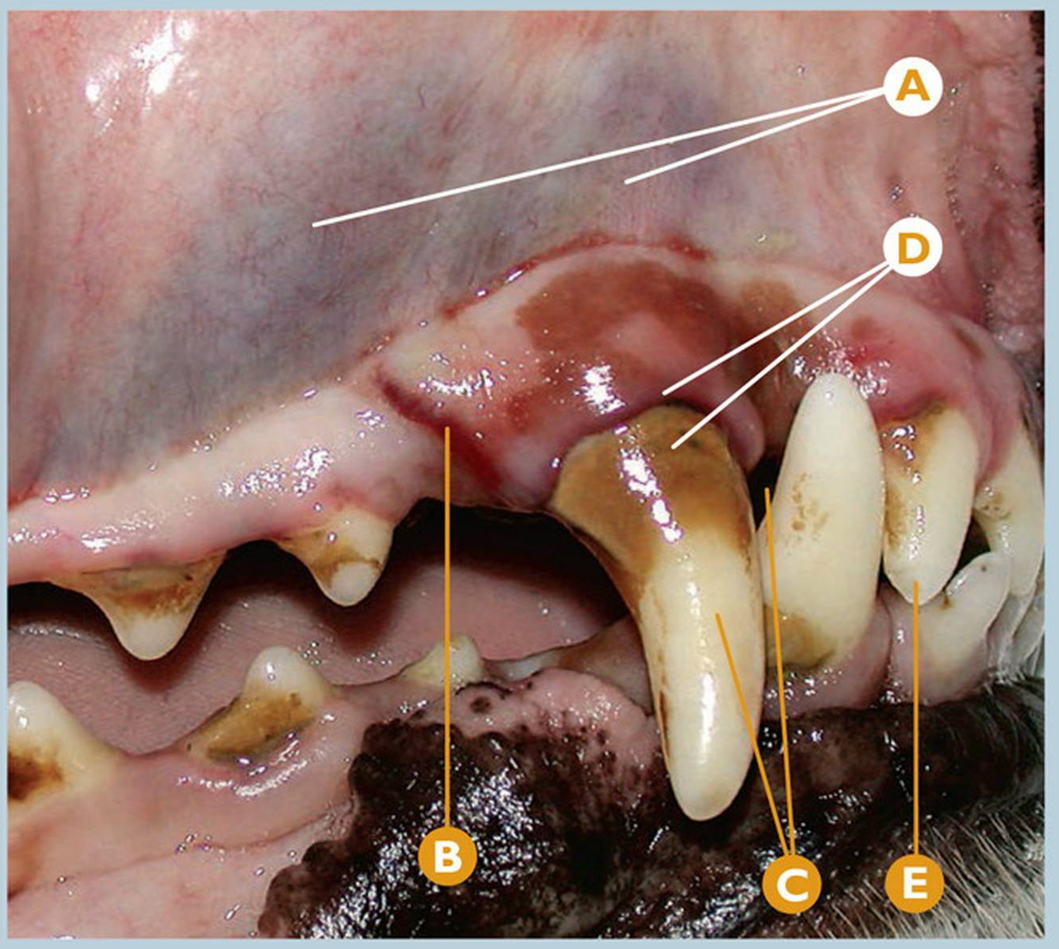

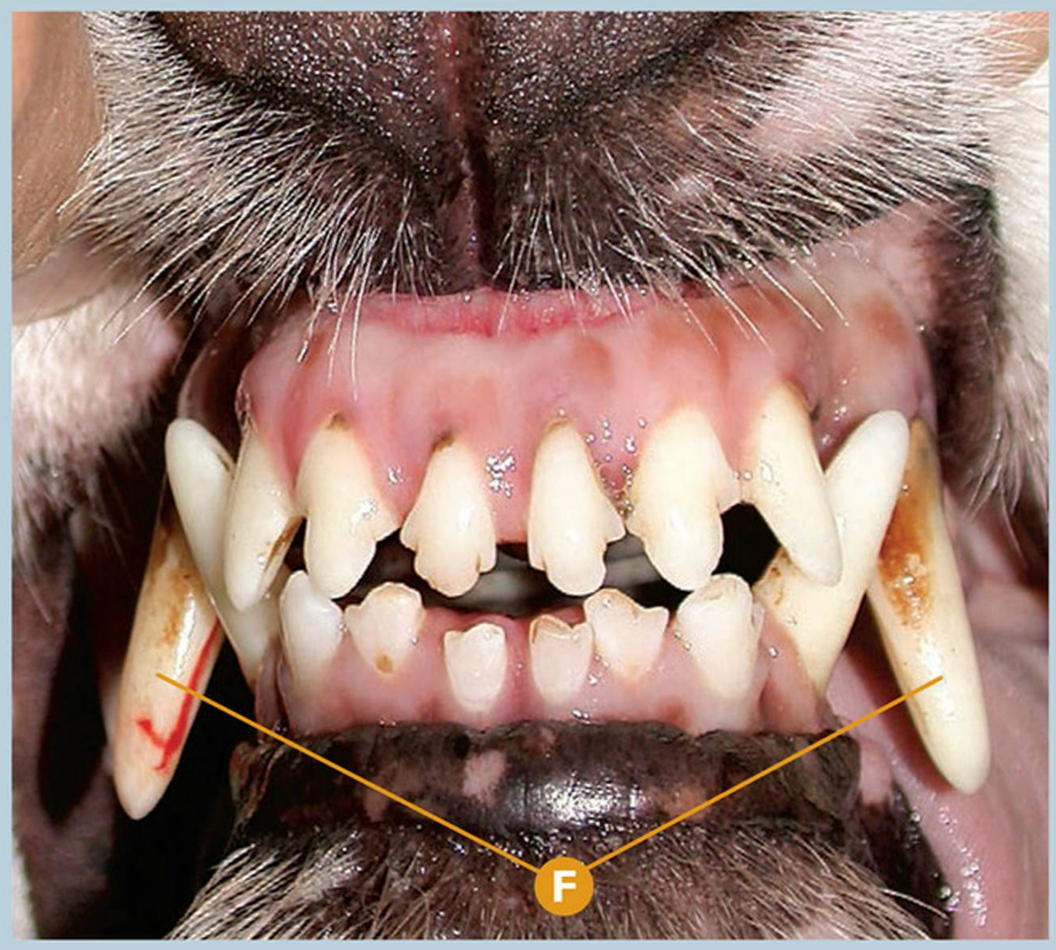

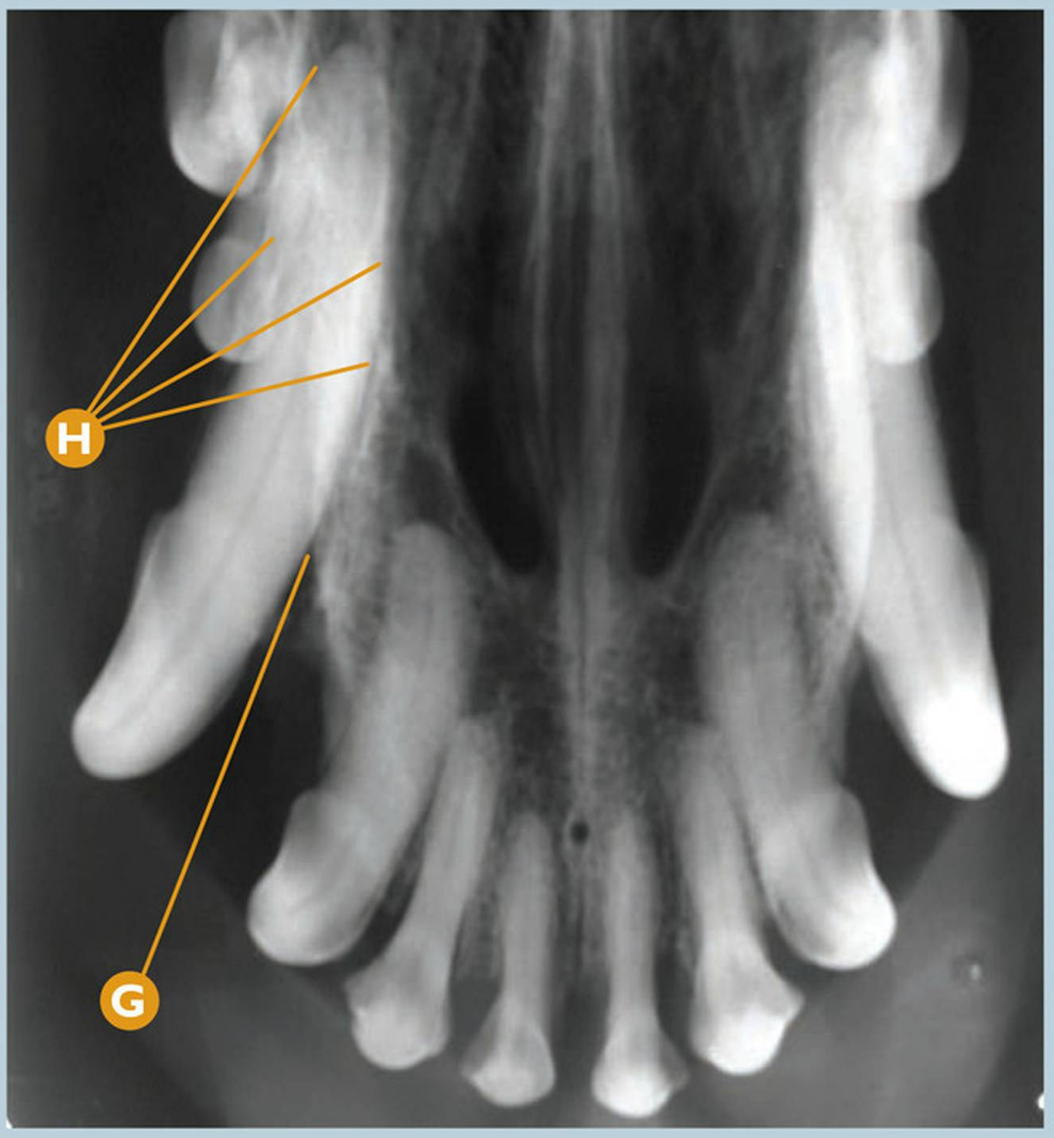

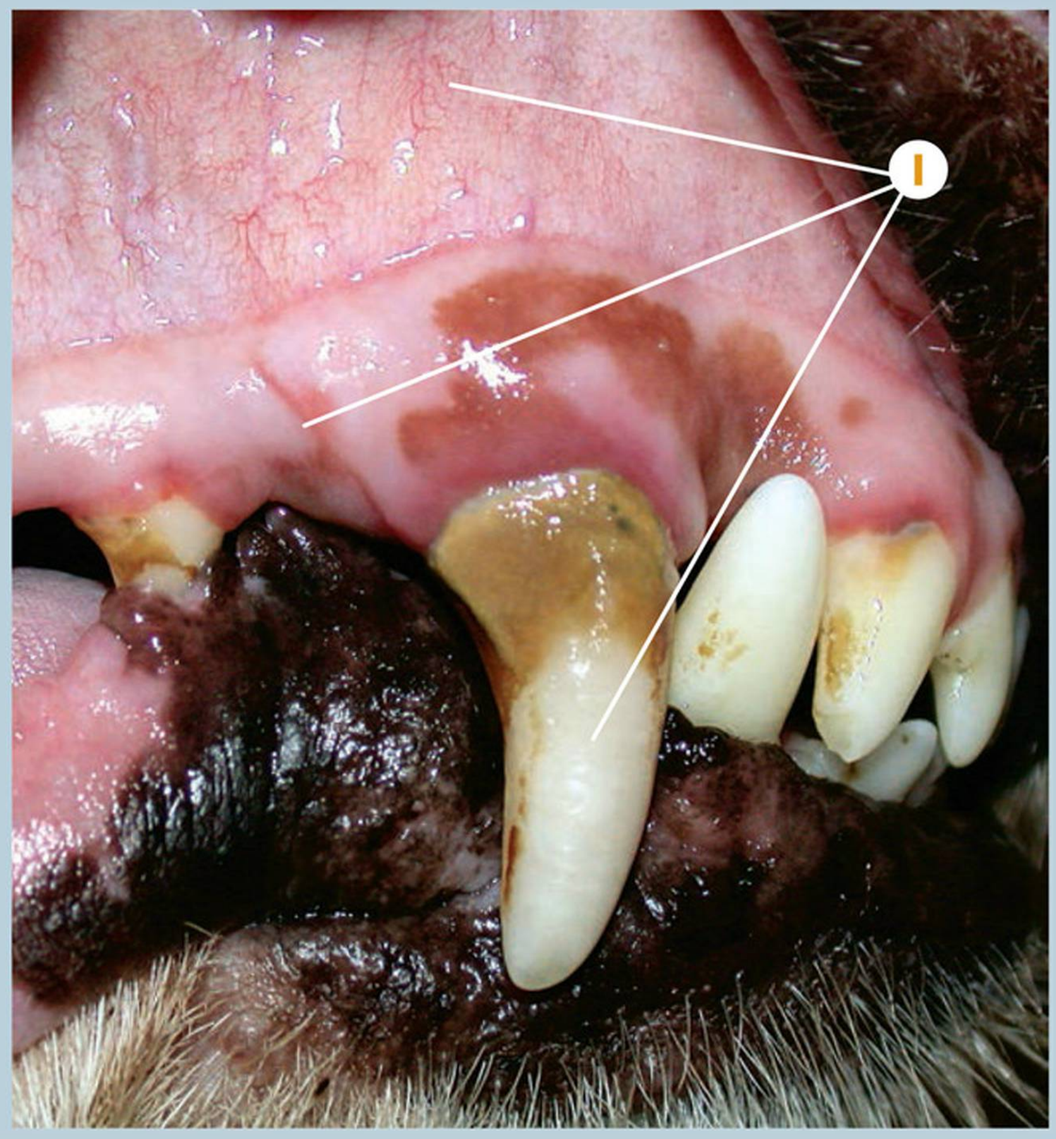

Luxación-Subluxación dental

Subluxación (de origen traumático) del CmaxD (104).

- **A** Hematoma sobre la mucosa apical del CmaxD (104) de etiología traumática.
- **B** Lesión en encía distal al CmaxD (104) por traumatismo y ligero desplazamiento del diente.
- **C** Clase de movilidad 1 y localización correcta del CmaxD (104).
- **D** Índice gingival 2, índice 2 de cálculo dental en CmaxD (104).
- **E** Fractura de esmalte en el tercio coronal de la corona del I3maxD (103).
- **F** Ausencia de desviación del eje axial del CmaxD (104) comparado con su homólogo.
- **G** Rx dental: signos radiológicos compatibles con aumento del espacio en esta zona del ligamento periodontal del CmaxD (104).
- **H** Rx dental: signos radiológicos compatibles con ausencia de salida del diente del alveolo dentario.
- **I** Revisión 10 días: desaparición del hematoma, cierre de la herida casi completo y estabilidad del diente.

Puntos clave del diagnóstico/tratamiento

En las subluxaciones dentales el diente tras el suceso traumático no sufre un desplazamiento o salida parcial del alveolo, aunque el ligamento periodontal puede estar levemente afectado. En estas ocasiones, si no existe movilidad moderada o severa ni otras lesiones detectadas radiológicamente, el tratamiento conservador puede ser una de las opciones viables de tratamiento.

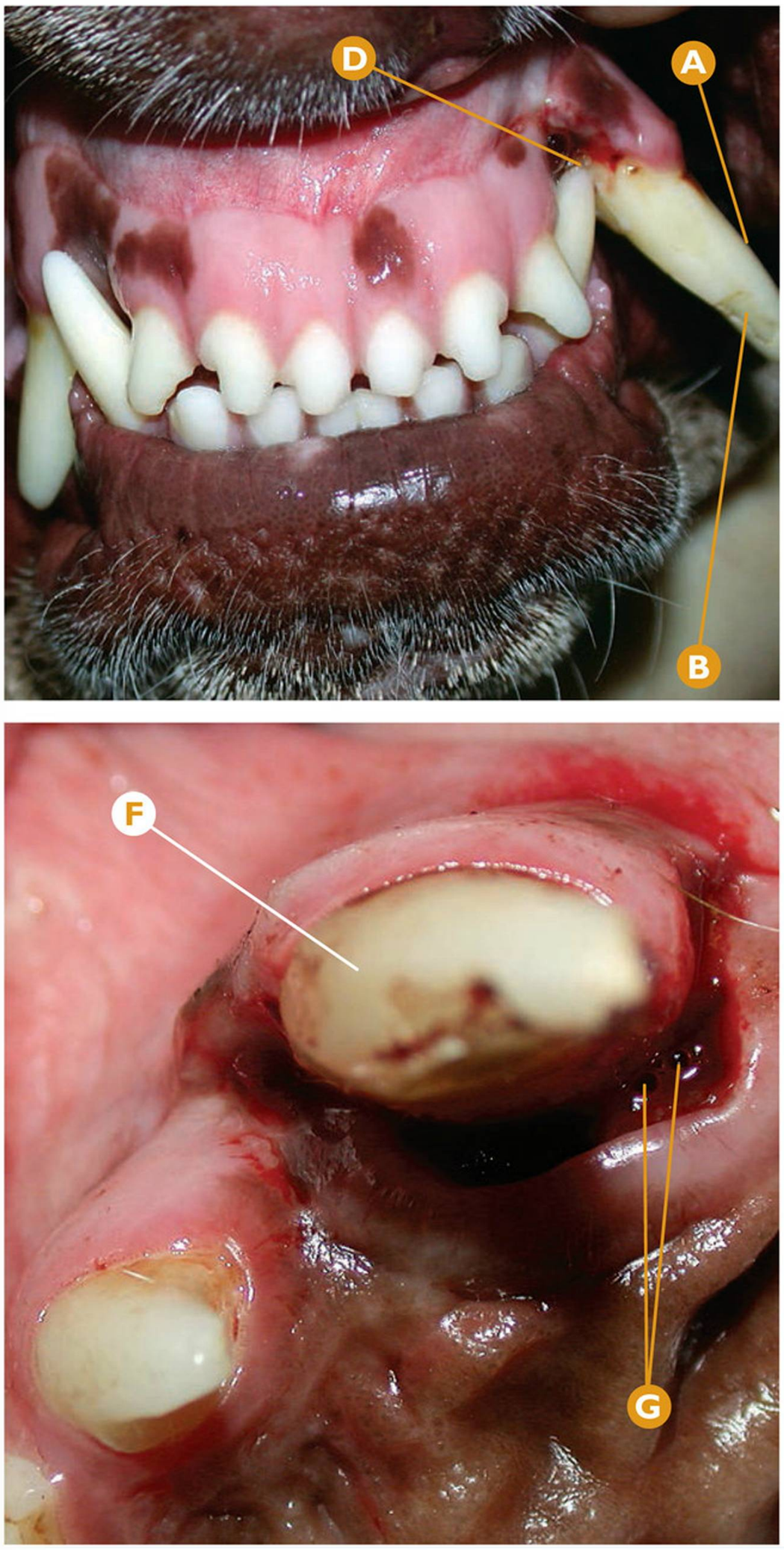

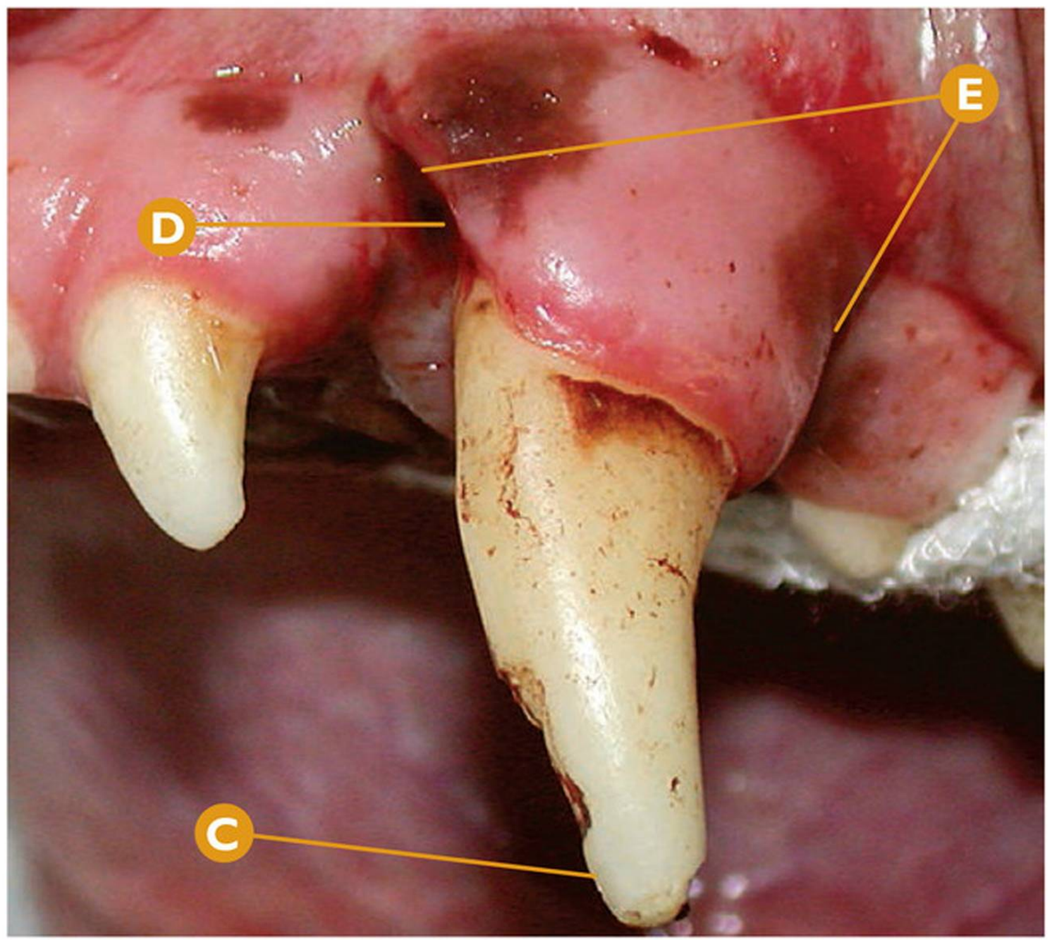

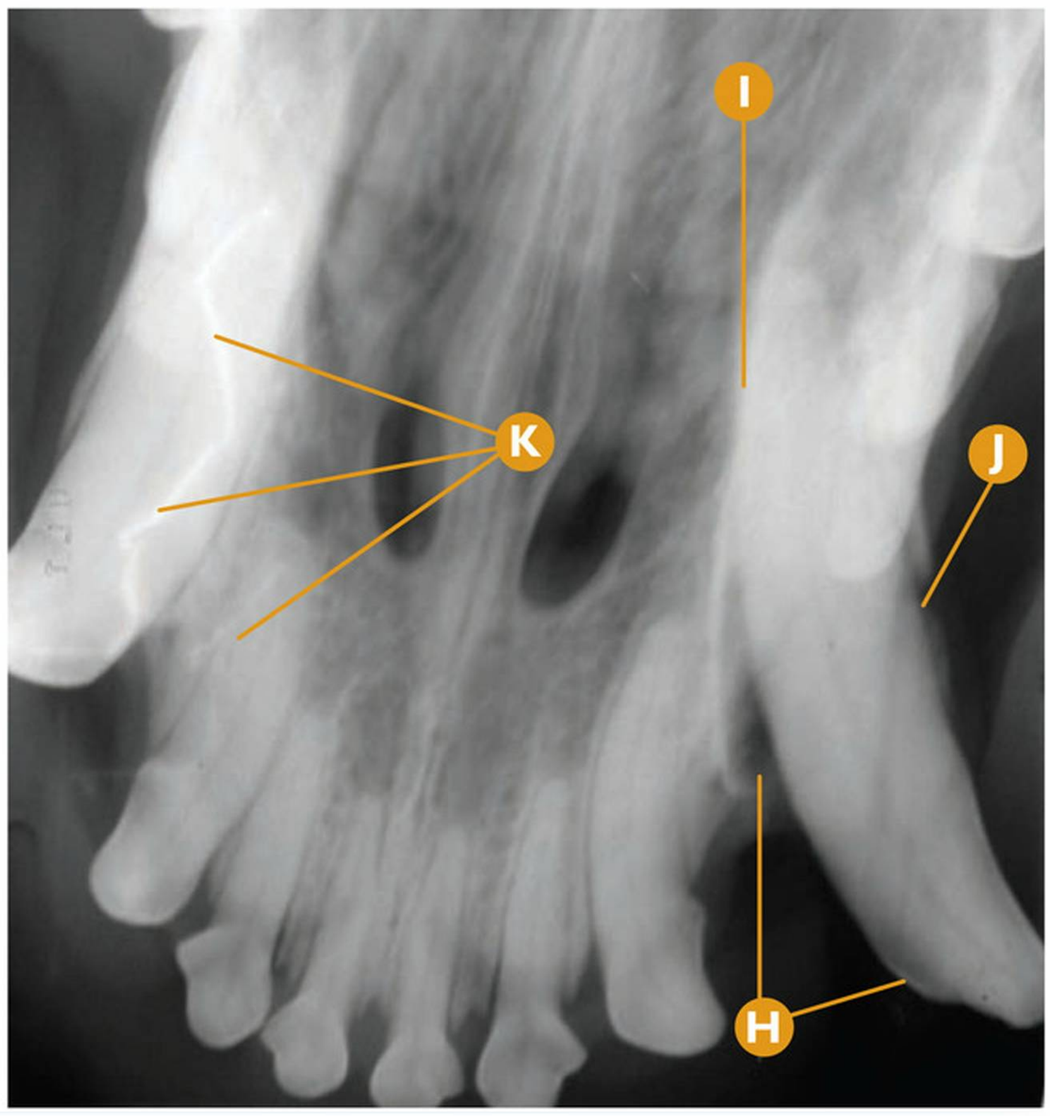

Luxación-Subluxación dental

Luxación (de origen traumático) del CmaxI (204).

- A Desplazamiento vestibular del CmaxI (204) por traumatismo.
- B Fractura de esmalte en la superficie mesial de la corona del CmaxI (204).
- C Desplazamiento vestibular del CmaxI (204); vista vestibular.
- D Detalle de la oclusión de la cúspide del CmandI (304) en el área mesiopalatina del CmaxI (204) por el desplazamiento de este último.
- E Lesiones de tejido blando, típicas de la luxación del canino superior.
- F Desplazamiento vestibular del CmaxI (204).
- G Detalle de burbujas de aire en área del ligamento periodontal.
- H Rx dental: signos radiológicos compatibles con salida parcial del CmaxI (204) fuera de su alveolo dentario con desplazamiento.
- I Rx dental: signos radiológicos compatibles con desplazamiento del ápice del CmaxI (204).
- J Rx dental: signos radiológicos compatibles con fractura de la tabla alveolar vestibular del CmaxI (204).
- K Rx dental: artefactos.

Puntos clave del diagnóstico/tratamiento

En esta luxación dental, el diente sufre una salida parcial de su alveolo con el consiguiente desplazamiento del diente. La radiología dental nos informa de que este proceso se ha producido a lo largo del eje axial del diente, produciéndose también un desplazamiento del ápice dental.

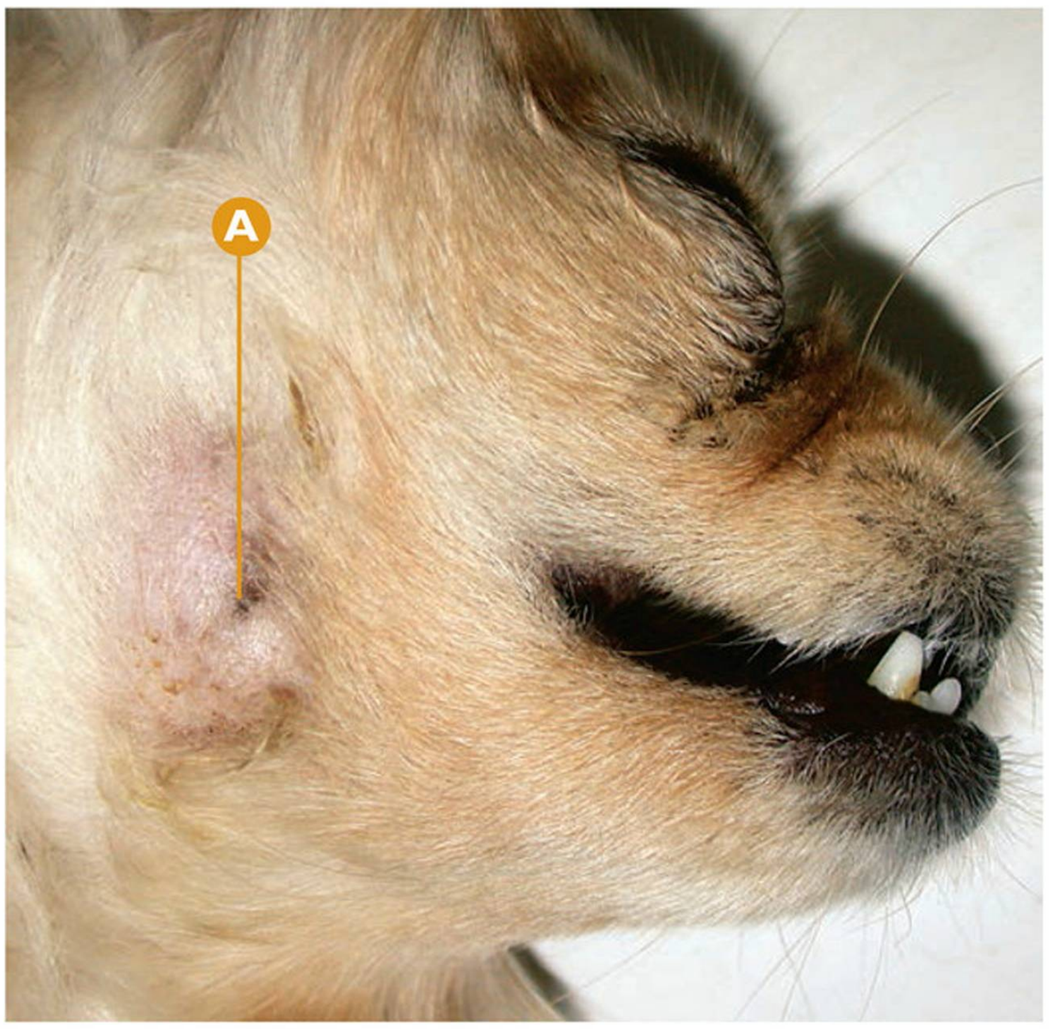

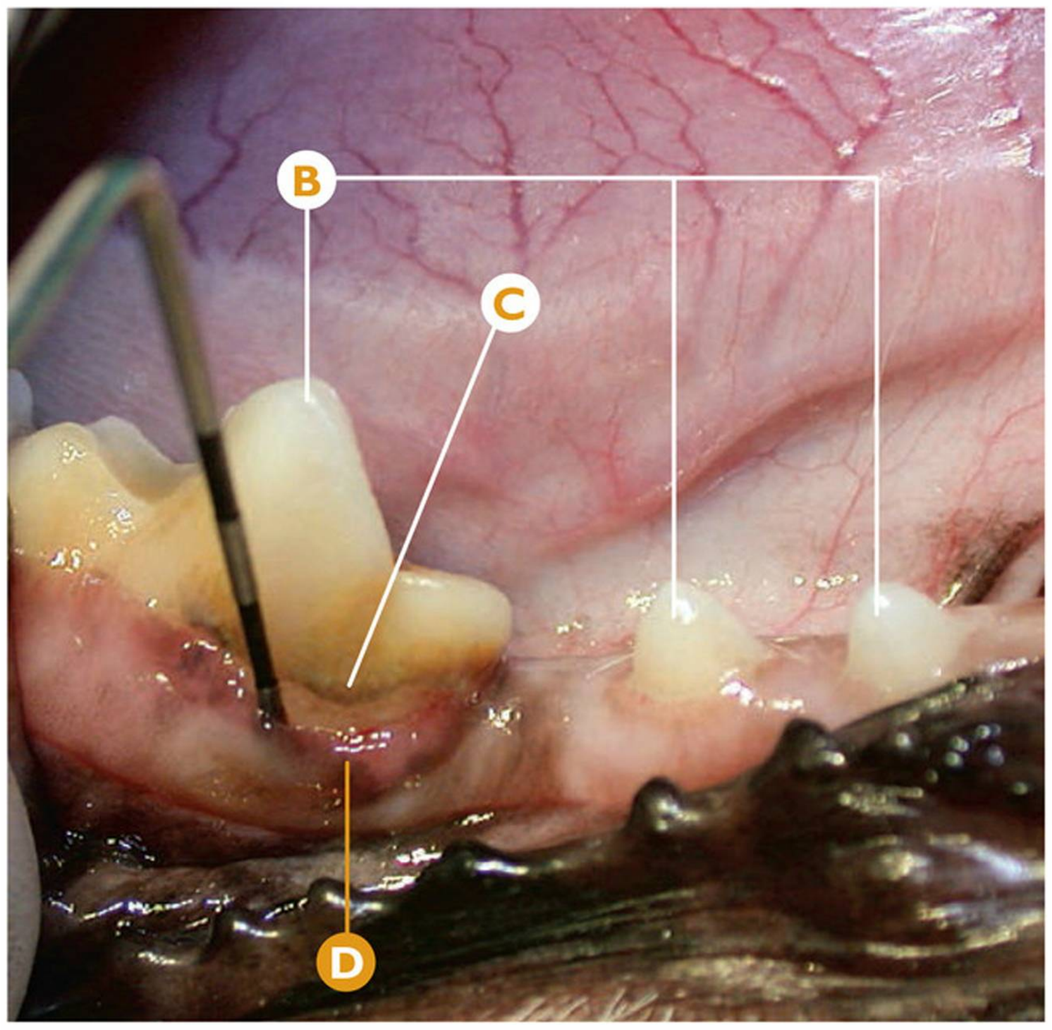

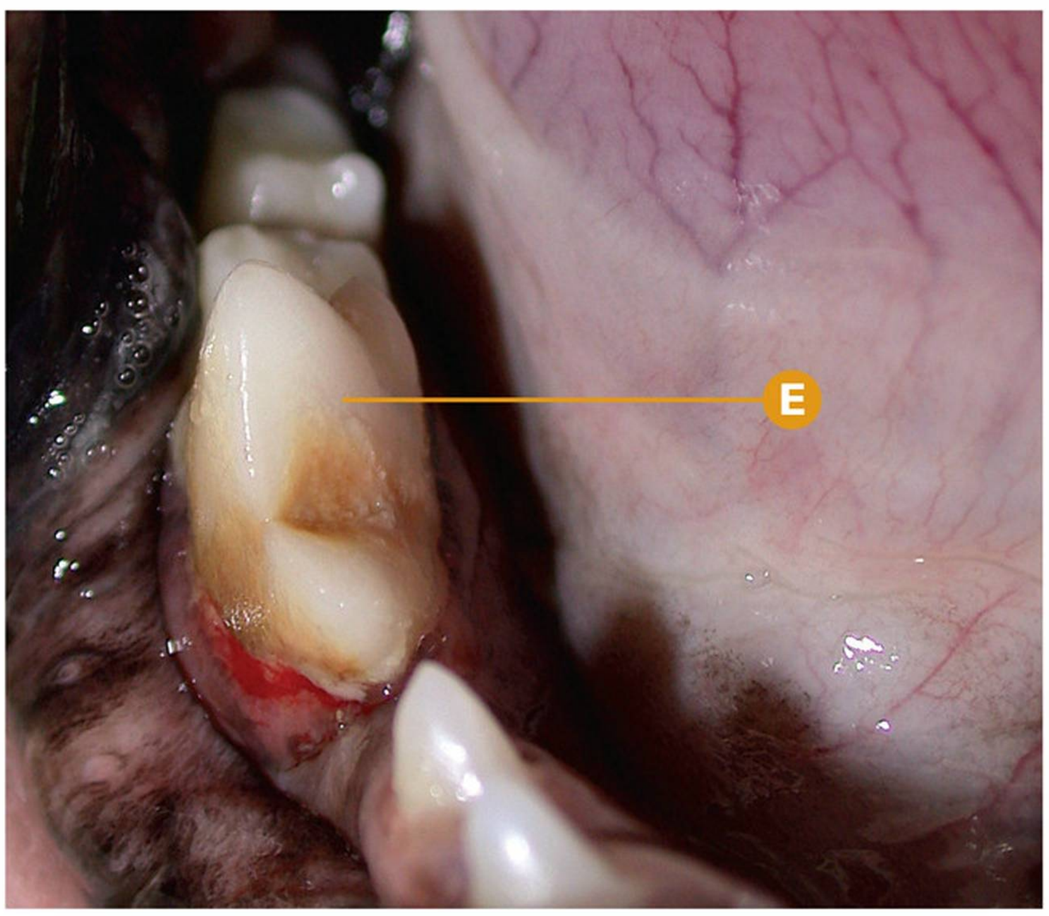

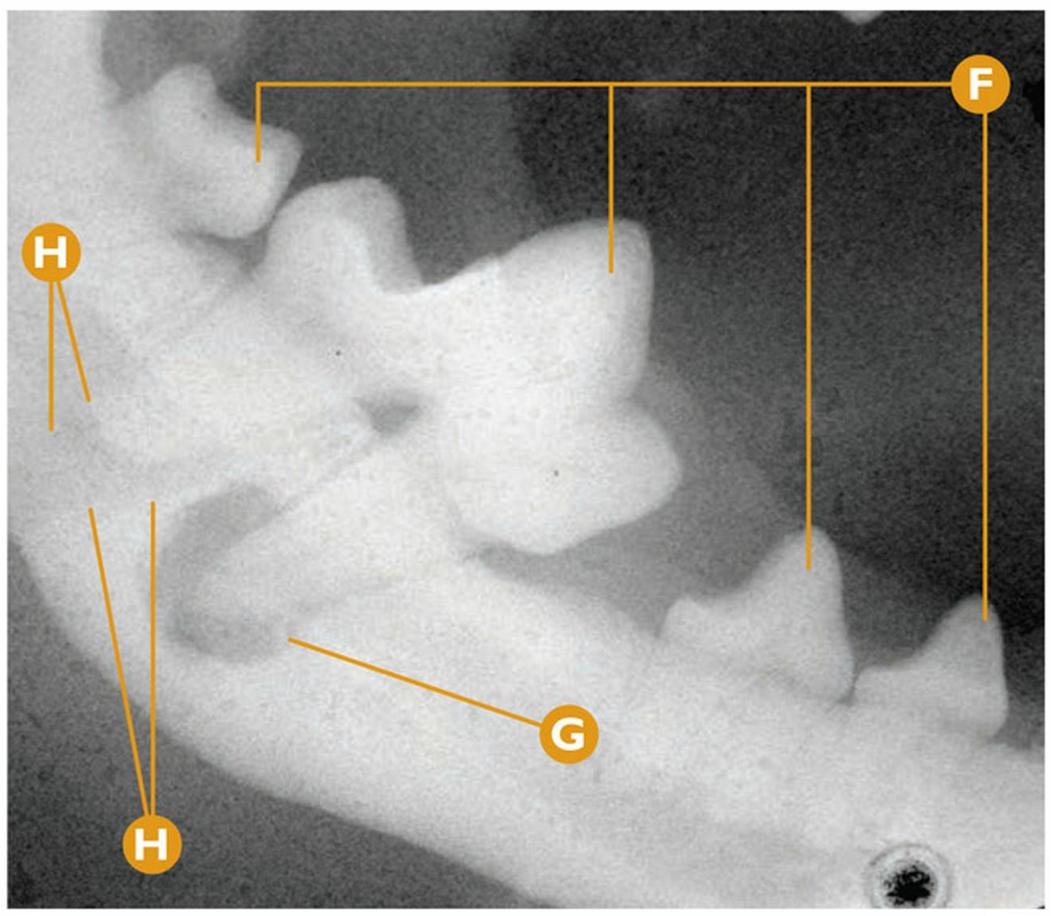

Patología pulpar

Formación de un granuloma/quiste periapical en la raíz mesial del M1mandD (409) como consecuencia de una patología pulpar.

- **A** Trayecto fistuloso en la región del ángulo de la mandíbula con drenaje de líquido seropurulento.
- **B** De derecha a izquierda: P2mandD (406), P3mandD (407) y M1mandD (409).
- **C** Índice 1 de cálculo dental en M1mandD (409).
- **D** Zona de ligera retracción de la encía en el área vestibular del M1mandD (409) con un sondaje dental inferior a 3mm en esa región.
- **E** M1mandD (409); vista rostral.
- **F** Rx dental: (de derecha a izquierda) P2mandD (406), P3mandD (407), M1mandD (409) y M2mandD (410).
- **G** Rx dental: signos radiológicos compatibles con granuloma/quiste periapical en la raíz mesial del M1mandD (409) con engrosamiento compensatorio en la cortical.
- **H** Rx dental: signos radiológicos compatibles con absceso periapical en la raíz distal del M1mandD (409) que drena al exterior.

Puntos clave del diagnóstico/tratamiento

Cuando existe patología pulpar, sea por un proceso endodóntico, periodóntico o la combinación de ambas situaciones, y éste se cronifica, frecuentemente hallamos signos radiológicos de esta patología pulpar. Este caso clínico sería un ejemplo representativo de las lesiones endoperiodontales tipo II. El granuloma periapical se manifiesta como una zona de gran radiolucidez, redondeada y delimitada, y debe ser confirmado histopatológicamente. El granuloma periapical puede degenerar en un absceso periapical que, en muchas ocasiones, drena al exterior. El tratamiento no conservador adecuado es la extracción del diente afectado.

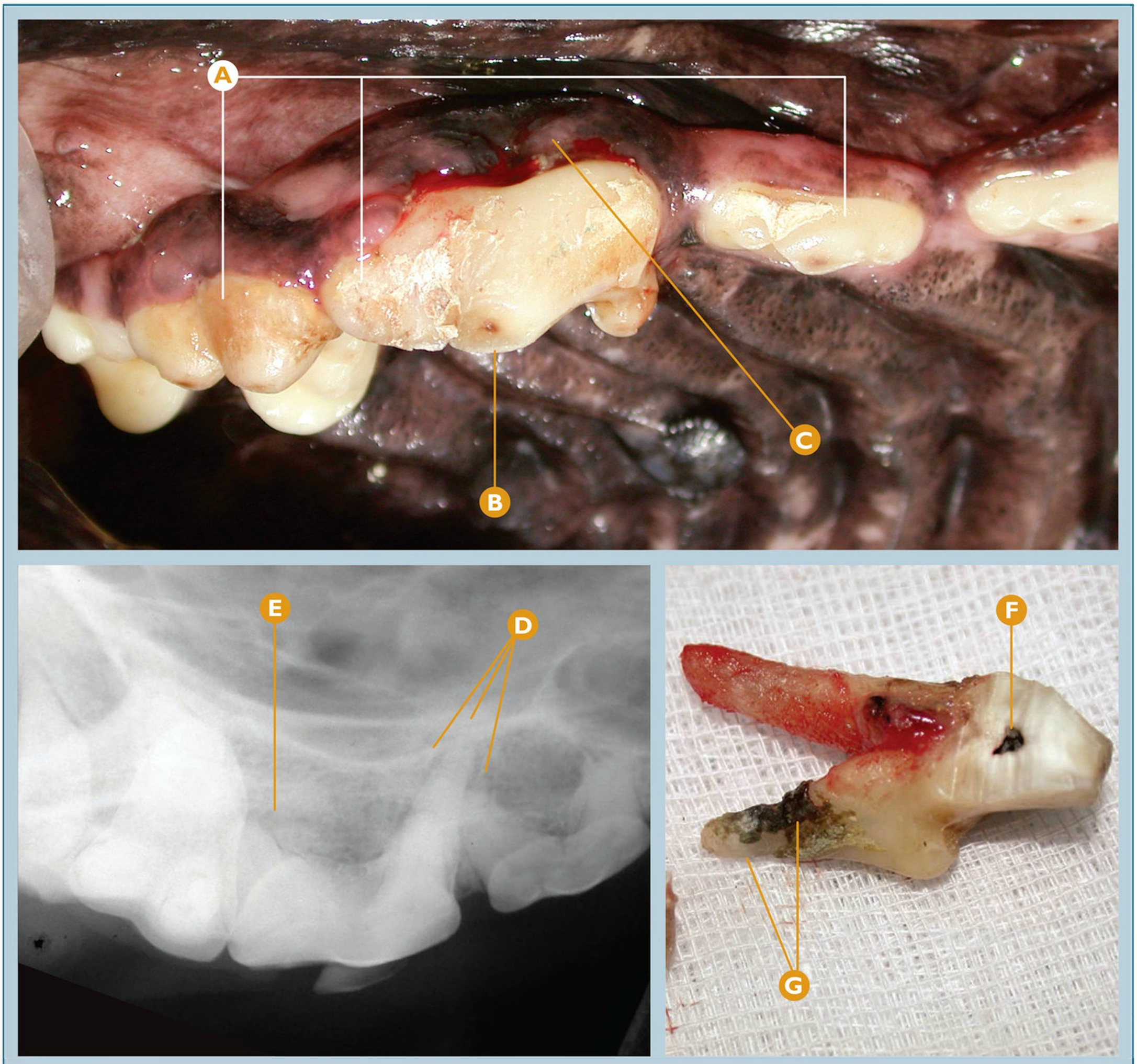

Patología pulpar

Formación de un granuloma periapical en la raíz mesiopalatina del P4maxD (108) como consecuencia de una patología pulpar.

- **A** De derecha a izquierda: P3maxD (107), P4maxD (108), M1maxD (109).
- **B** Atrición de la cúspide del P4maxD (108).
- **C** Índice 3 gingival en P4maxD (108).
- **D** Rx dental: signos radiológicos compatibles con granuloma periapical en la raíz mesiopalatina del P4maxD (108).
- **E** Rx dental: signos radiológicos compatibles con granuloma periapical en la raíz distal del P4maxD (108).
- **F** Detalle de necrosis pulpar en la cámara pulpar, tras realizar la odontosección del diente para realizar la extracción dentaria.
- **G** Detalle de cálculo dental y pérdida de ligamento en la raíz mesiopalatina del P4maxD (108) que confirma una lesión endoperiodontal tipo II, con una lesión periodontal primaria.

Puntos clave del diagnóstico/tratamiento

Cuando existe lesión endoperiodontal (tipo I, II, o III) podemos, en ocasiones, detectar signos radiológicos de esta patología pulpar. El granuloma periapical se manifiesta como una zona de difusa radiolucidez con pérdida de lámina dura, bien circunscrita. En este caso, tras realizar la extracción, detectamos que se trata de un tipo II que provocó una necrosis pulpar, y finalmente, un granuloma periapical.

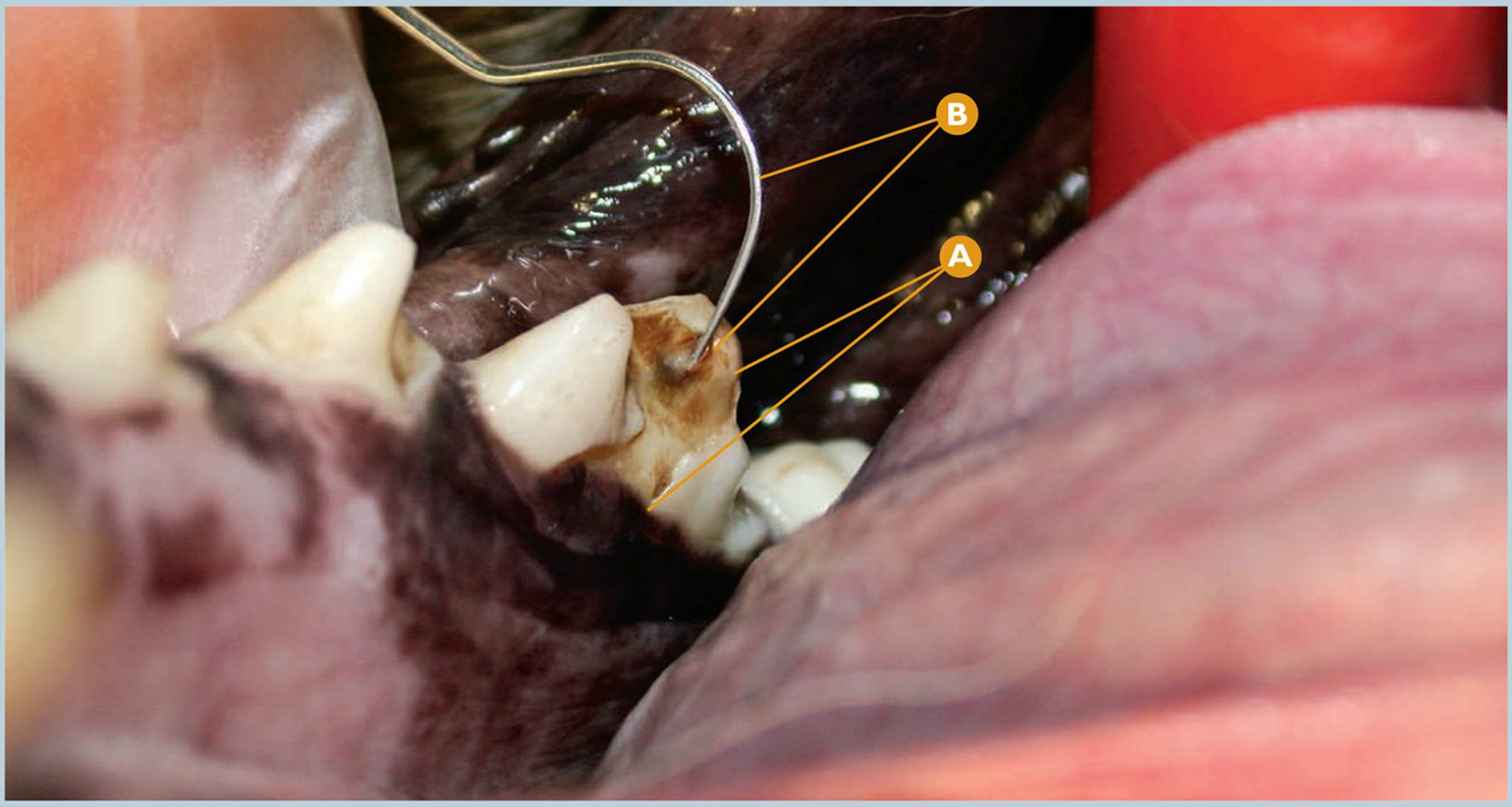

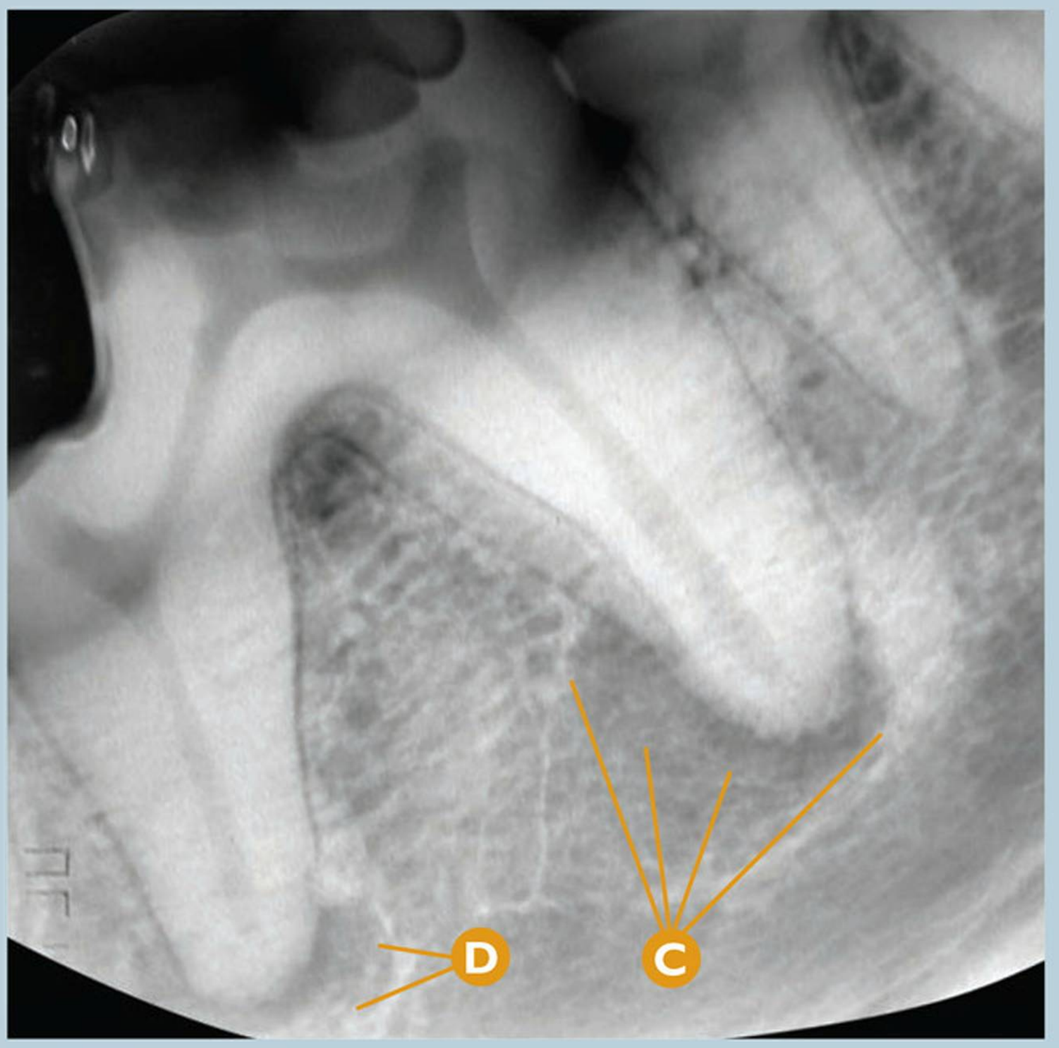

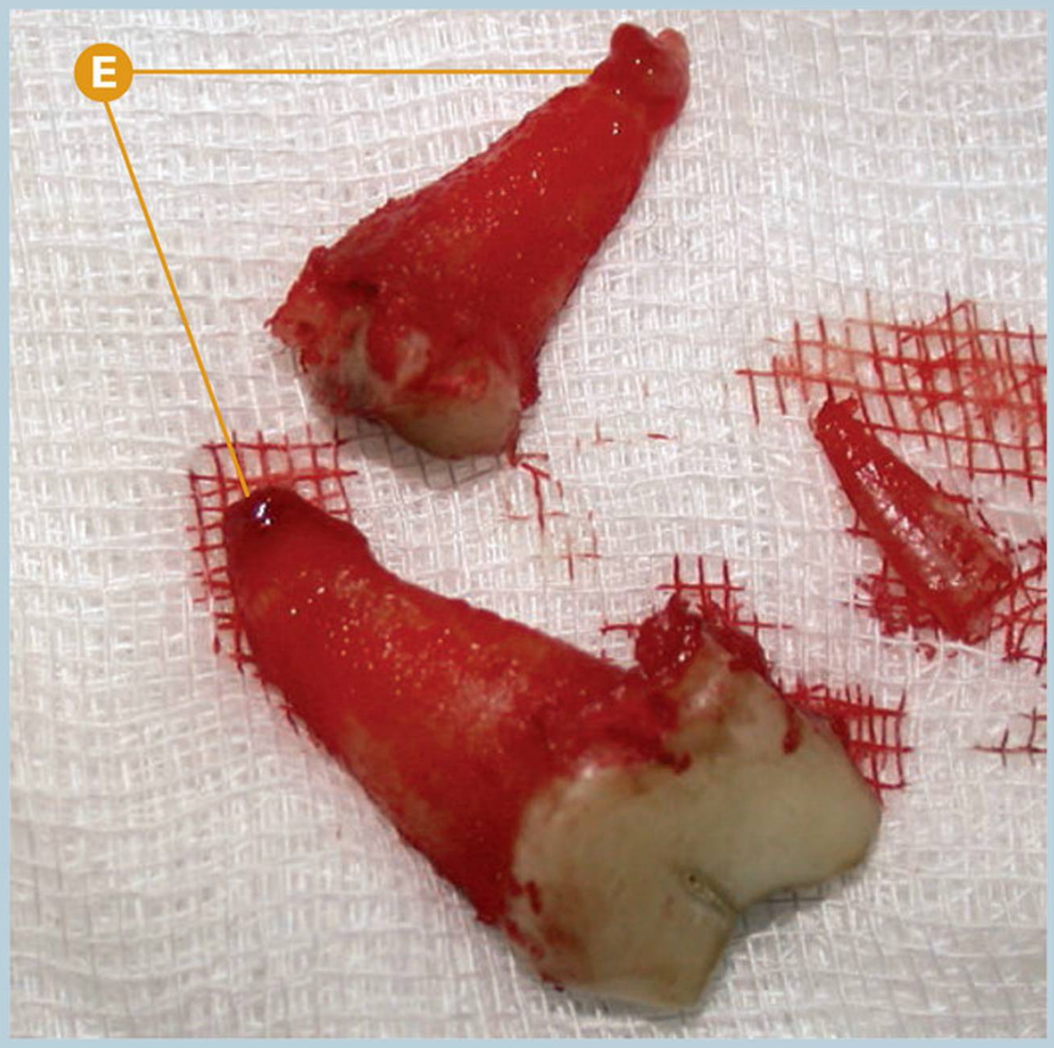

Patología pulpar

Formación de un granuloma periapical en la raíz mesial y distal del M1mandD (409) como consecuencia de una patología pulpar.

A Fractura complicada de corona y raíz del M1mandD (409).

B Detalle del uso del explorador dental dentro de la cavidad pulpar del M1mandD (409).

C Rx dental: signos radiológicos compatibles con granuloma periapical en la raíz mesial del M1mandD (409).

D Rx dental: signos radiológicos compatibles con granuloma periapical en la raíz distal del M1mandD (409).

E Detalle de los granulomas periapicales en la región del ápice de las raíces del M1mandD (409), tras la odontosección del diente para realizar la extracción dentaria.

Puntos clave del diagnóstico/tratamiento

Este es un caso de inicio de lesión endoperiodontal tipo I, donde los granulomas periapicales se manifiestan radiológicamente como zonas típicas de difusa radiolucidez con pérdida de lámina dura y bien delimitadas. En numerosas ocasiones, podemos ver el detalle macroscópico del granuloma periapical tras la extracción dentaria.

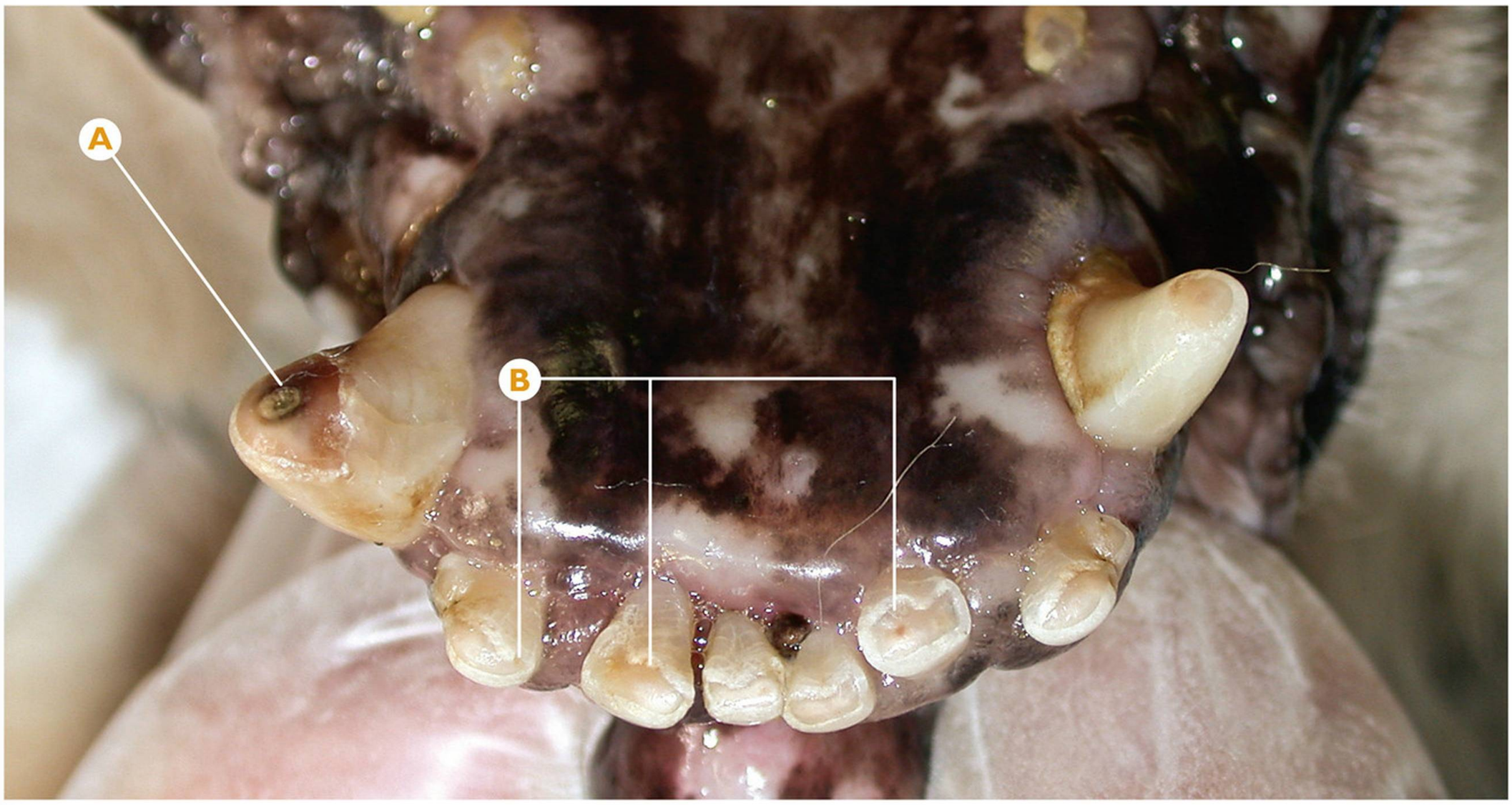

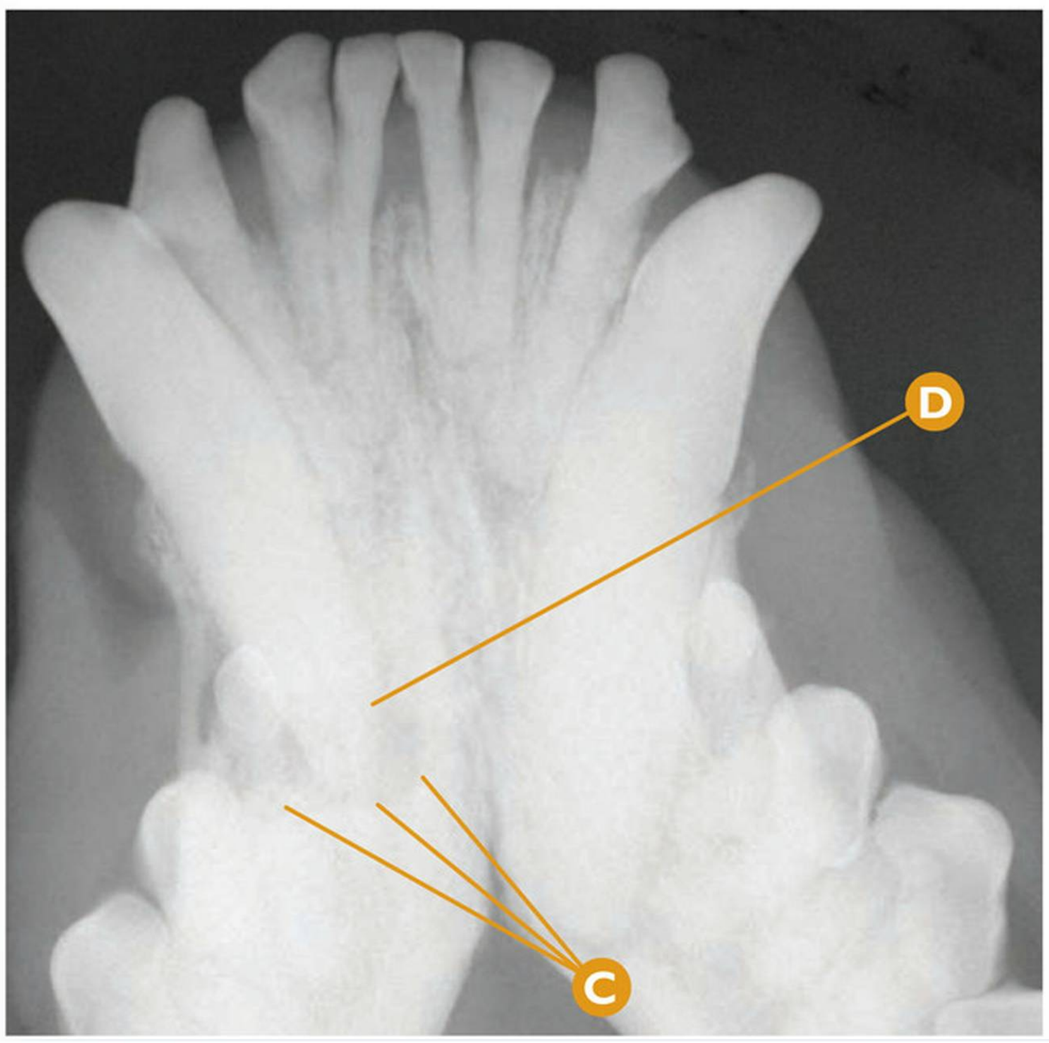

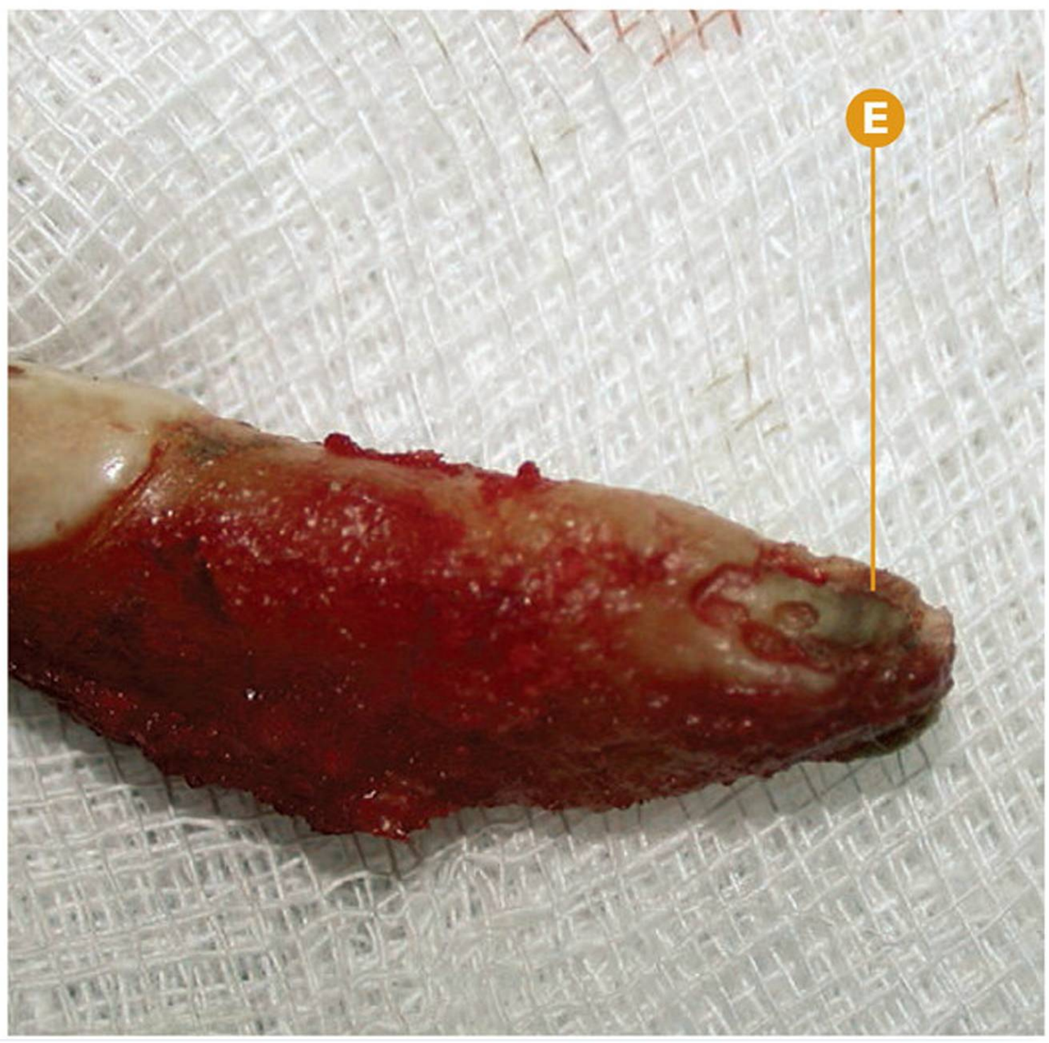

Patología pulpar

Formación de un granuloma periapical en la zona apical del CmandD (404) como consecuencia de una patología pulpar causada por una abrasión de la corona con exposición pulpar.

- **A** Abrasión de la corona del CmandD (404) con exposición pulpar.
- **B** Abrasión de incisivos inferiores sin exposición pulpar.
- **C** Rx dental: signos radiológicos compatibles con granuloma periapical en la raíz del CmandD (404).
- **D** Rx dental: signos radiológicos compatibles con reabsorción radicular ligera en el ápice del CmandD (404).
- **E** Detalle de la reabsorción radicular en el ápice del CmandD (404) tras realizar la extracción dentaria.

Puntos clave del diagnóstico/tratamiento

Este es un caso de inicio de lesión endoperiodontal tipo I, en el que la abrasión ha provocado una exposición y posterior necrosis pulpar, siendo ésta la etiología de la patología periapical.

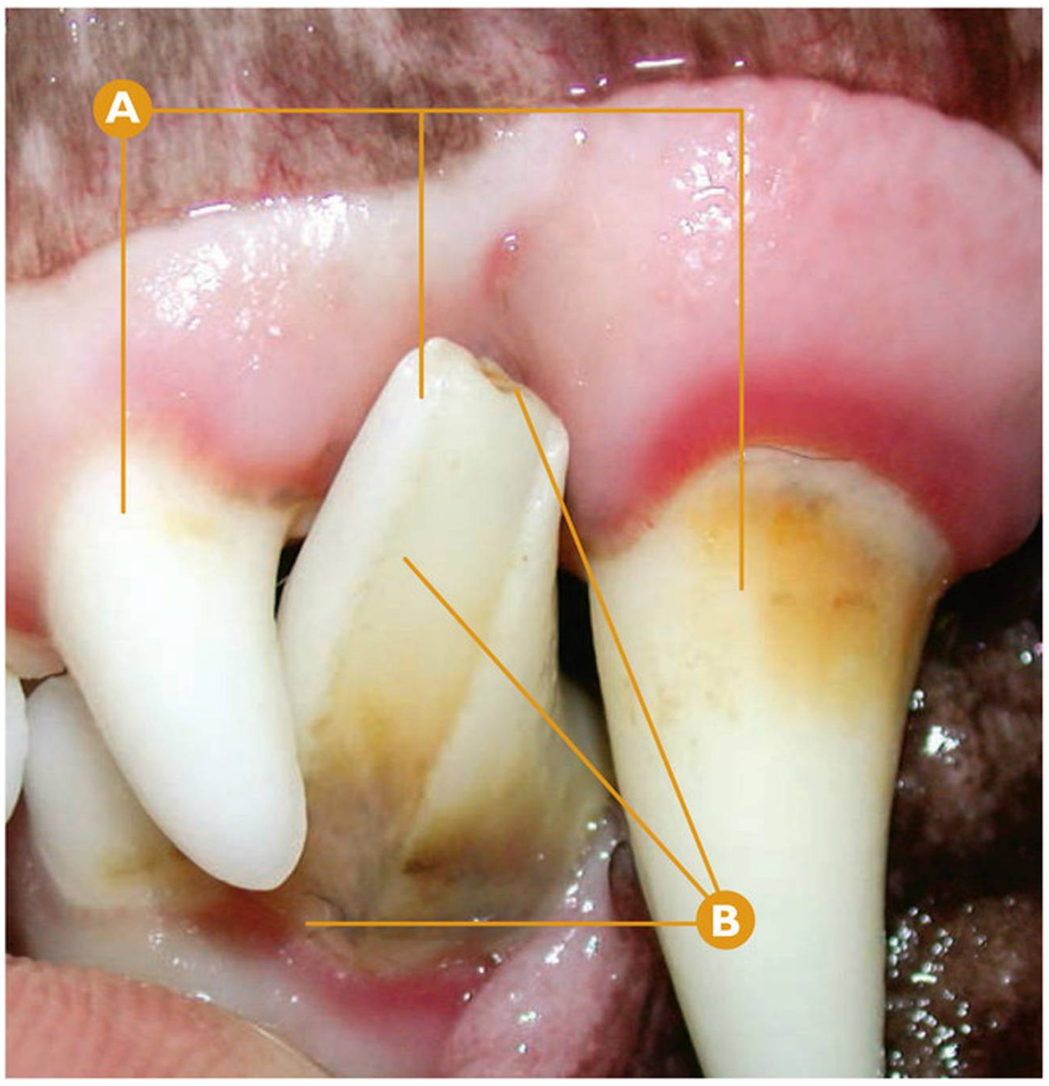

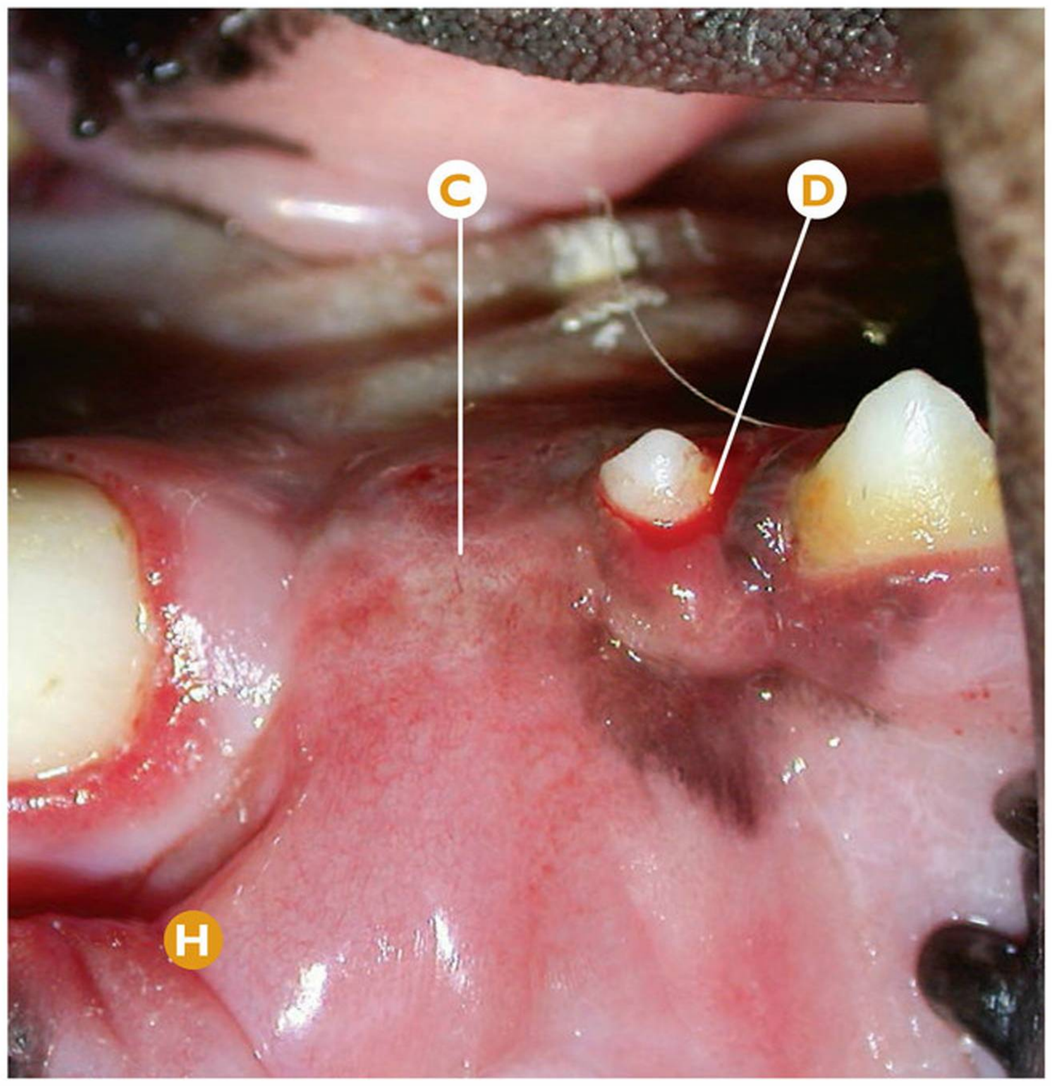



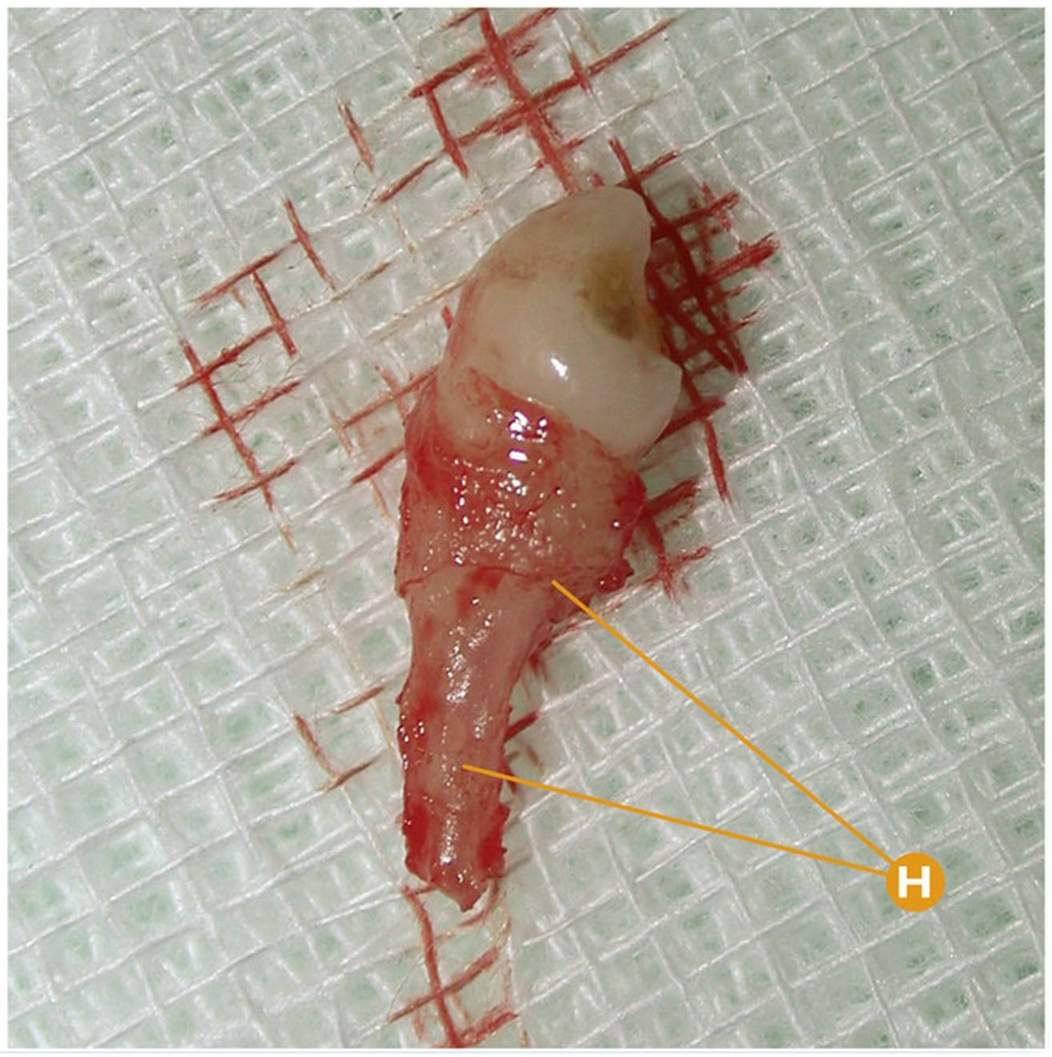

Reabsorción dental

Reabsorción radicular externa en el P1mandI (305).

- **A** De derecha a izquierda: CmaxI (204), CmandI (304), I3maxI (203).
- **B** Fractura complicada de corona y raíz del CmandI (304) antigua por el depósito de cálculo en la dentina.
- **C** Inflamación en la mucosa mesial del P1mandI (305).
- **D** Índice 3 gingival en P1mandI (305).
- **E** Rx dental: signos radiológicos compatibles con reabsorción radicular externa en el P1mandI (305). Clase 4c de reabsorción dental.
- **F** Rx dental: signos radiológicos compatibles con granuloma periapical en el ápice del CmandI (304).
- **G** Rx dental: signos radiológicos compatibles con osteolisis severa en la región distal del CmandI (304).
- **H** Detalle de la reabsorción radicular externa del P1mandI (305) tras la extracción dentaria.

Puntos clave del diagnóstico/tratamiento

La reabsorción radicular externa se refiere a aquella que comienza en el exterior de la superficie de la raíz. La etiología más frecuente es la enfermedad periodontal, trauma dental, edad avanzada, y patología periapical (de otro diente en este caso clínico, por la fractura complicada de corona y raíz del CmandI).

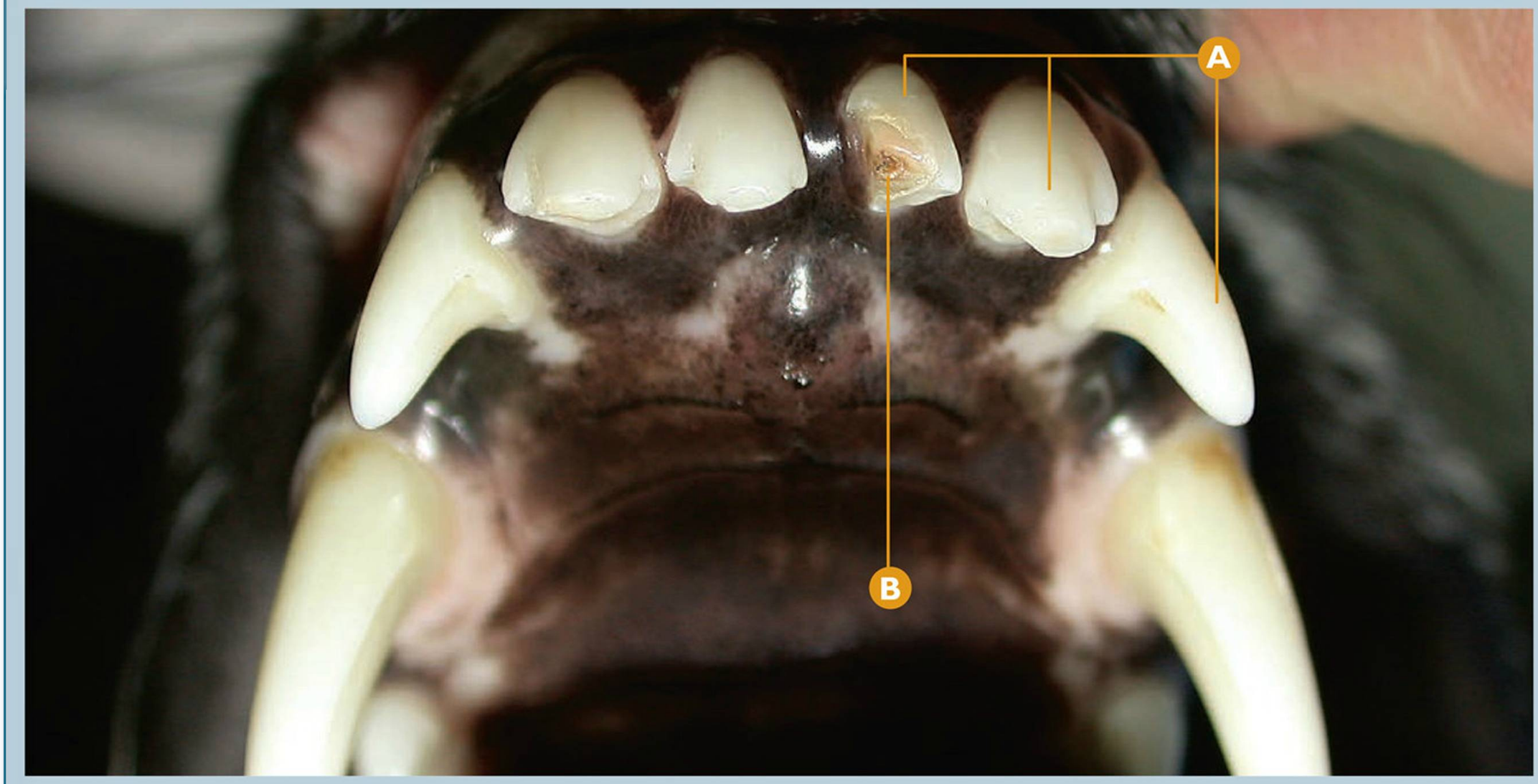

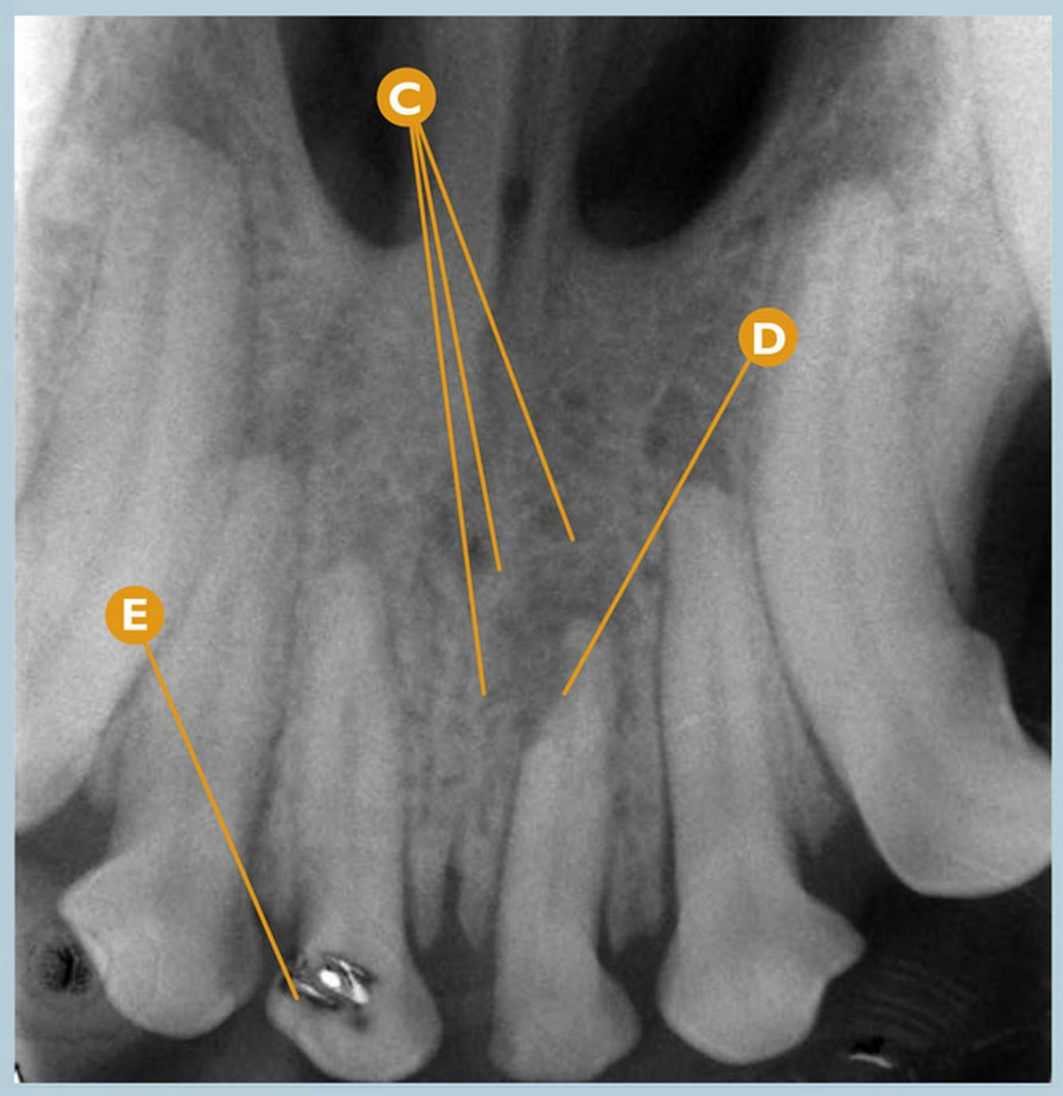



Reabsorción dental

Reabsorción radicular externa en el I1maxI (201) como consecuencia de la patología pulpar del diente.

- A De derecha a izquierda: I3maxI (203), I2maxI (202), I1maxI (201).
- B Fractura complicada de corona y raíz del I1maxI (201).
- C Rx dental: signos radiológicos compatibles con granuloma periapical en el ápice del I1maxI (201).
- D Rx dental: signos radiológicos compatibles con reabsorción radicular externa del I1maxI (201). Clase 3 de reabsorción dental.
- E Rx dental: artefacto.
- F Detalle de la reabsorción radicular tras realizar la extracción dentaria.

Puntos clave del diagnóstico/tratamiento

En este caso, la reabsorción radicular del diente es debida a una patología pulpar por sospecha de lesión endoperiodontal tipo III. La fractura dental y posiblemente la enfermedad periodontal, han provocado una necrosis pulpar, afectando al ápice del diente; en casos avanzados podemos detectar radiológicamente estas reabsorciones radiculares.

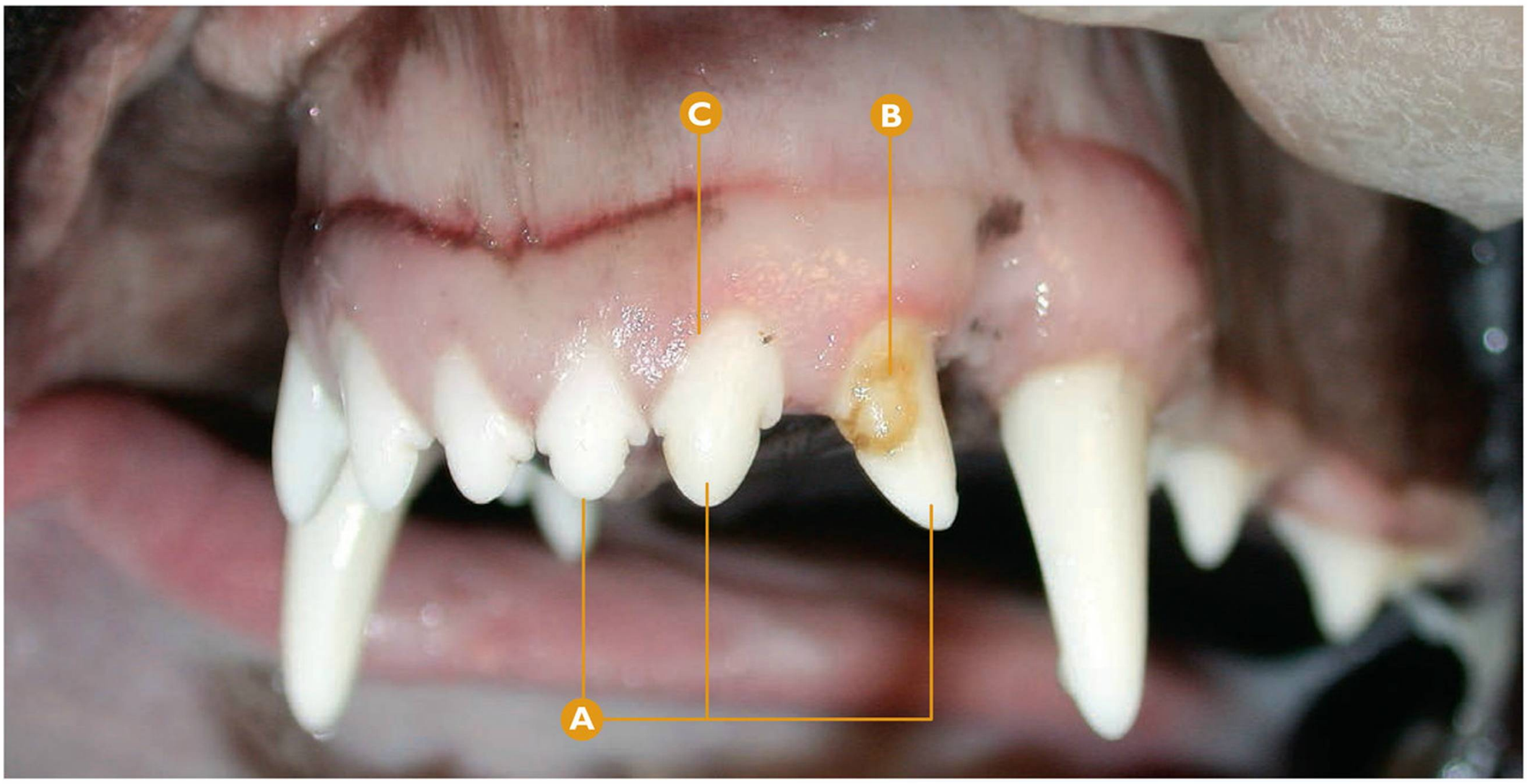

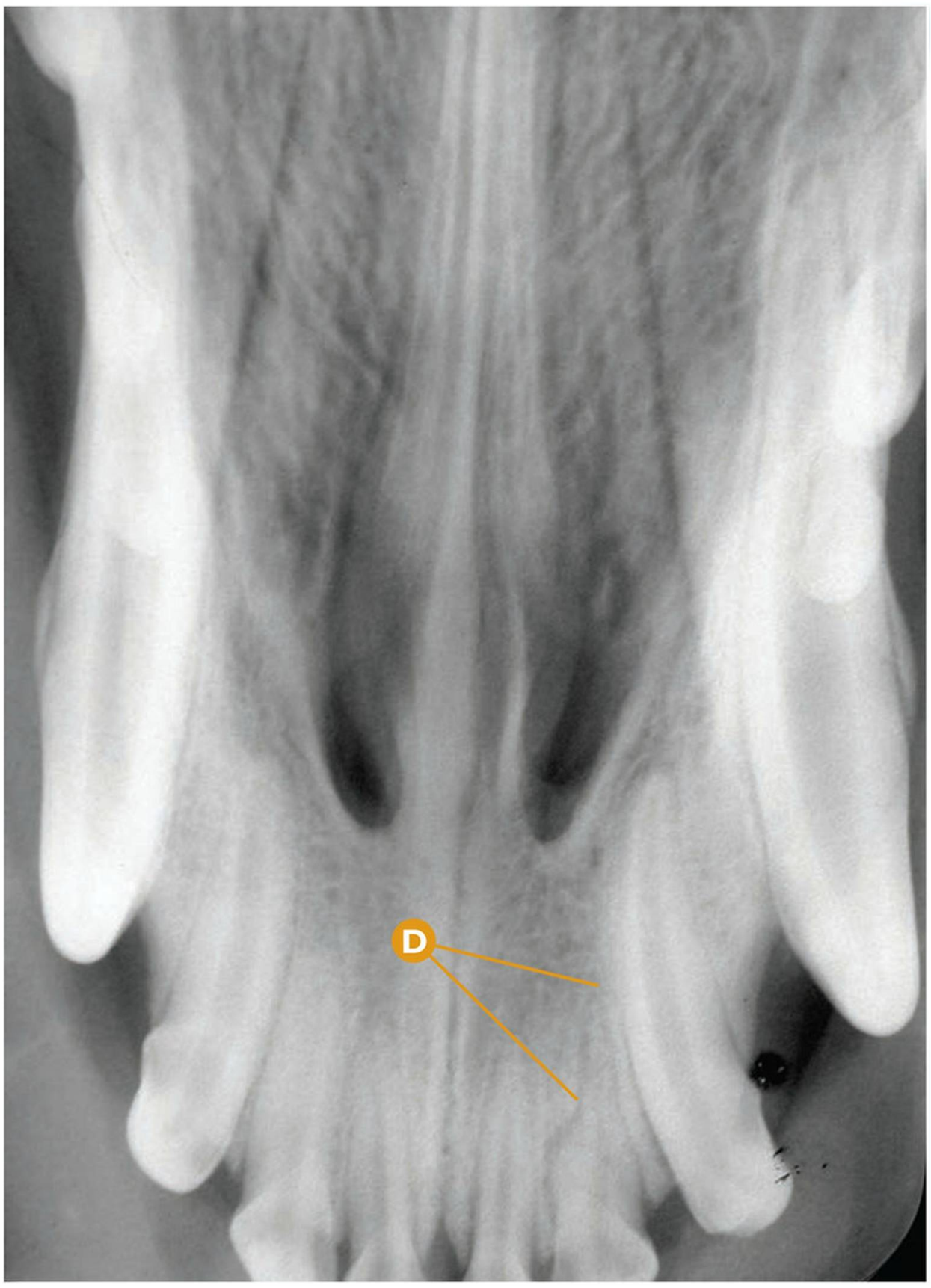

Reabsorción dental

Reabsorción radicular externa en el I2maxI (202), idiopática.

A De derecha a izquierda: I3maxI (203), I2maxI (202), I1maxI (201).

B Sospecha de hipoplasia de esmalte en I3maxI (203).

C Corona del I2maxI (202) sin patología evidente.

D Rx dental: signos radiológicos compatibles con reabsorción radicular externa del I2maxI (202). Clase 3 de reabsorción dental.

Puntos clave del diagnóstico/tratamiento

En este caso clínico, la reabsorción radicular del diente es idiopática, puesto que no existe una patología asociada a ésta. Ocasionalmente, podemos detectar en la radiología dental estas reabsorciones radiculares sin detectar, al menos, una patología oral o dental asociada.

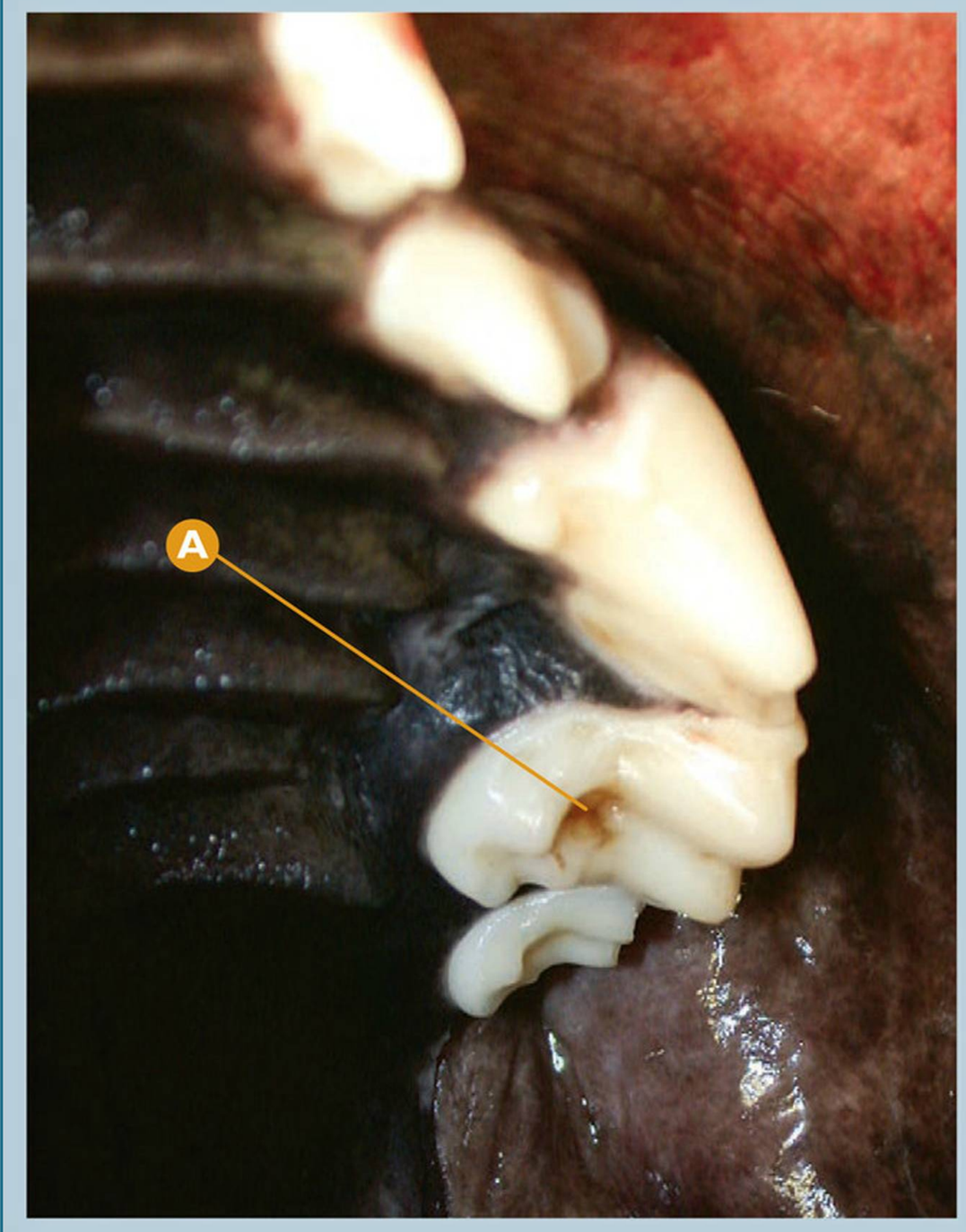

Tinción dental

Tinción en la superficie oclusal del M1maxI (209).

A Tinción dental en M1maxI (209).

Puntos clave del diagnóstico/tratamiento

Podemos detectar, especialmente en superficies oclusales, la presencia de tinciones dentales provocadas por el depósito de pigmentos, o bien por la atrición dental y exposición de la dentina. Debemos diferenciar la tinción dental de caries dentales mediante el uso del explorador, e incluso si existen dudas razonables, mediante la radiología dental.

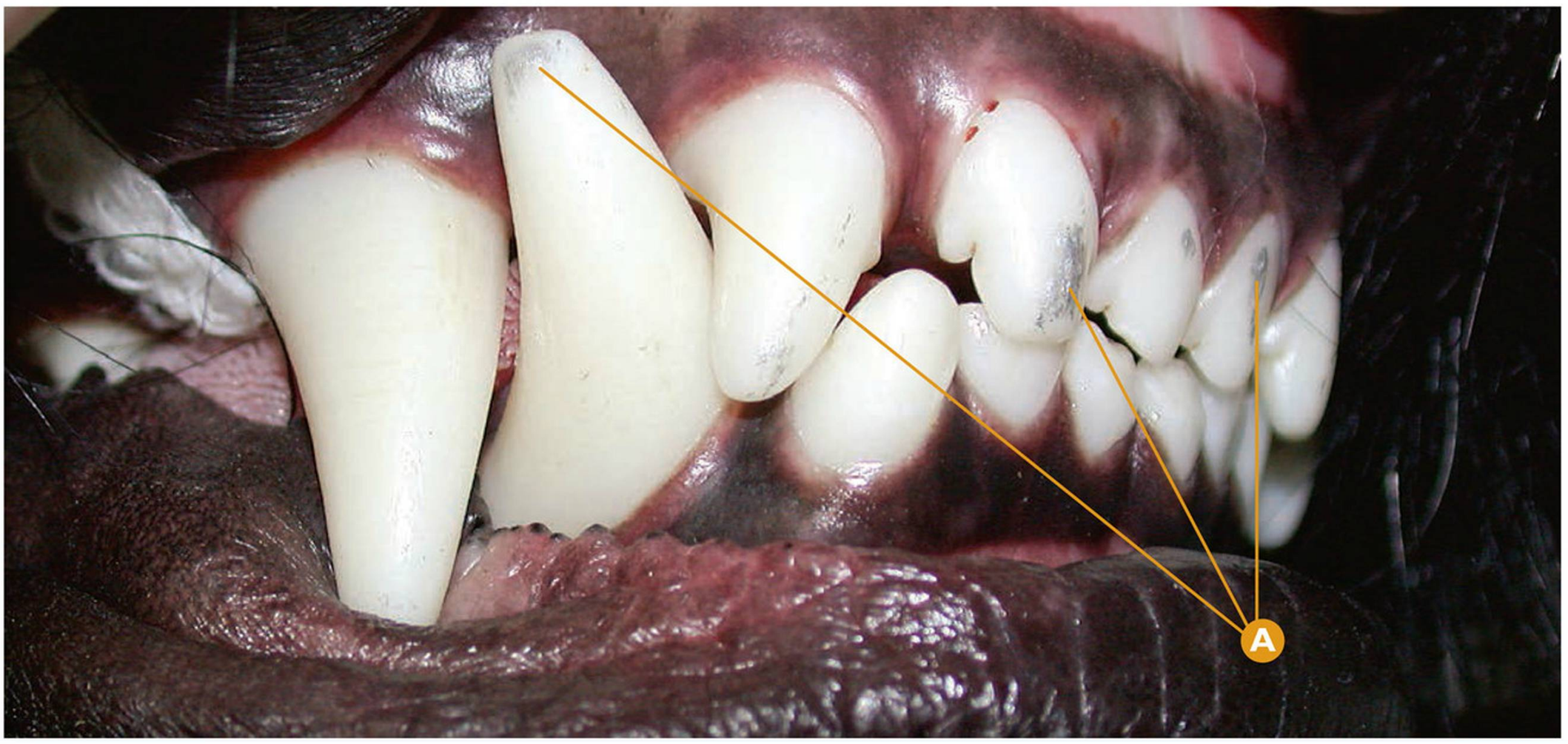

Tinción dental

Tinción metálica en la superficie dental.

A Tinción metálica del esmalte.

Puntos clave del diagnóstico/tratamiento

En ocasiones detectamos tinciones metálicas, típicas de perros que están en perreras protegidas por barras metálicas, perros de jardín protegidos por valla metálica... Los dientes de estos animales pueden teñirse por estos objetos metálicos al morderlos. Se trata de un proceso sin significación clínica, excepto por el considerable riesgo de fractura o avulsión dental.









Patologías dentales y de la cavidad oral en el gato

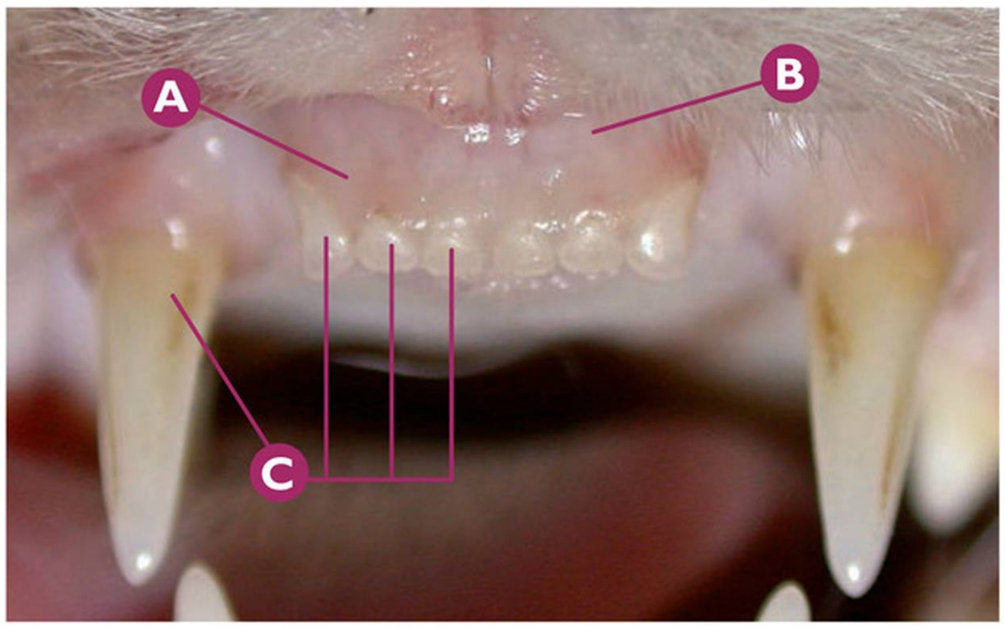

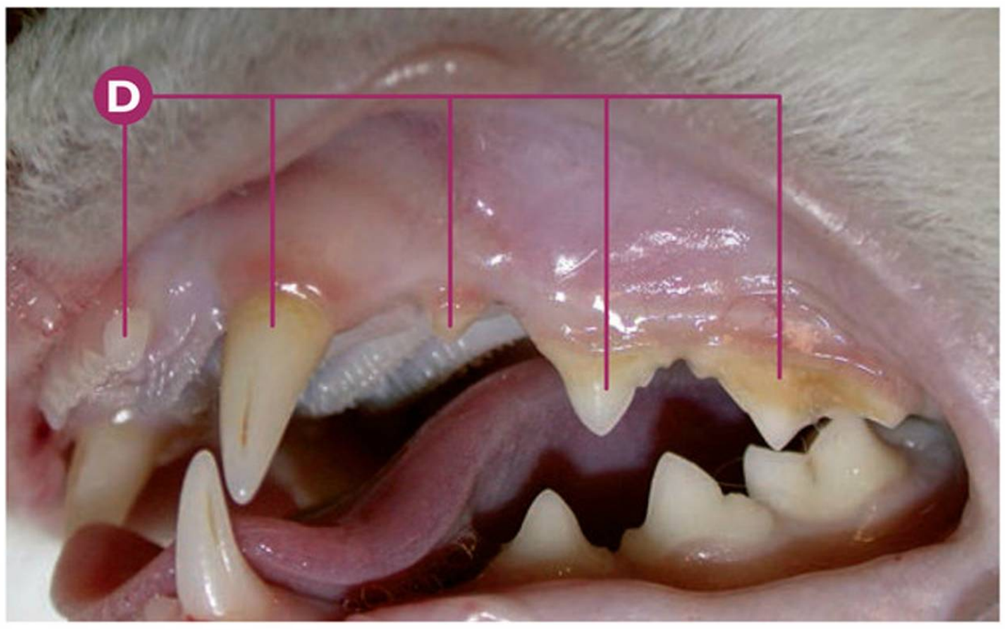

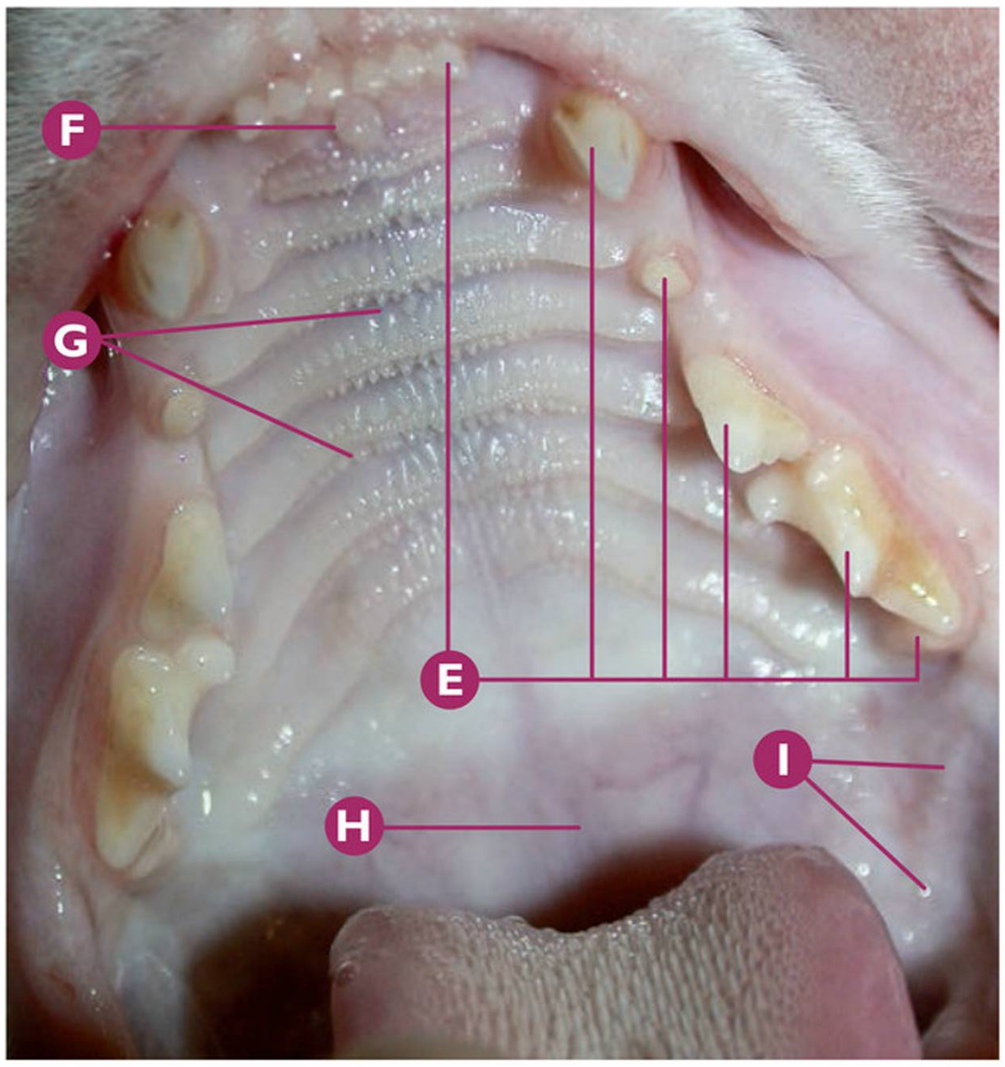

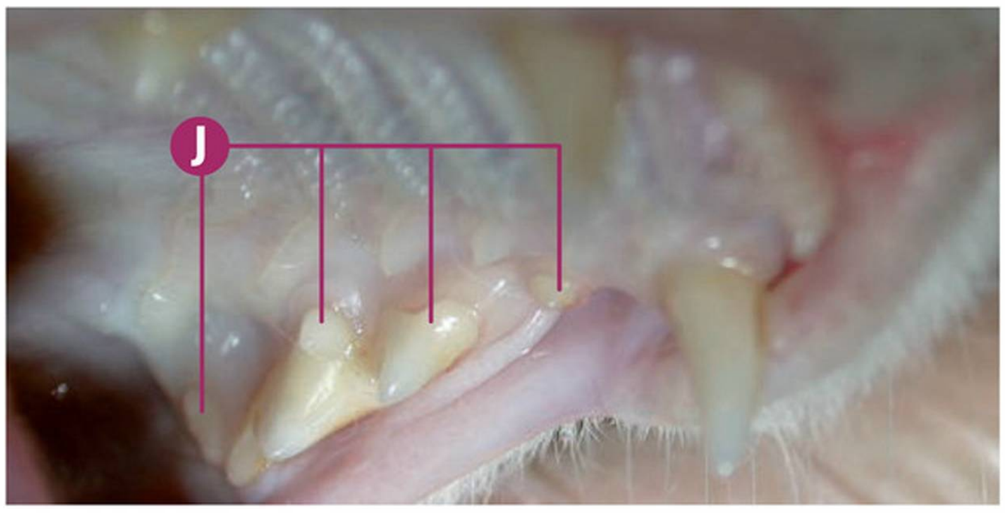

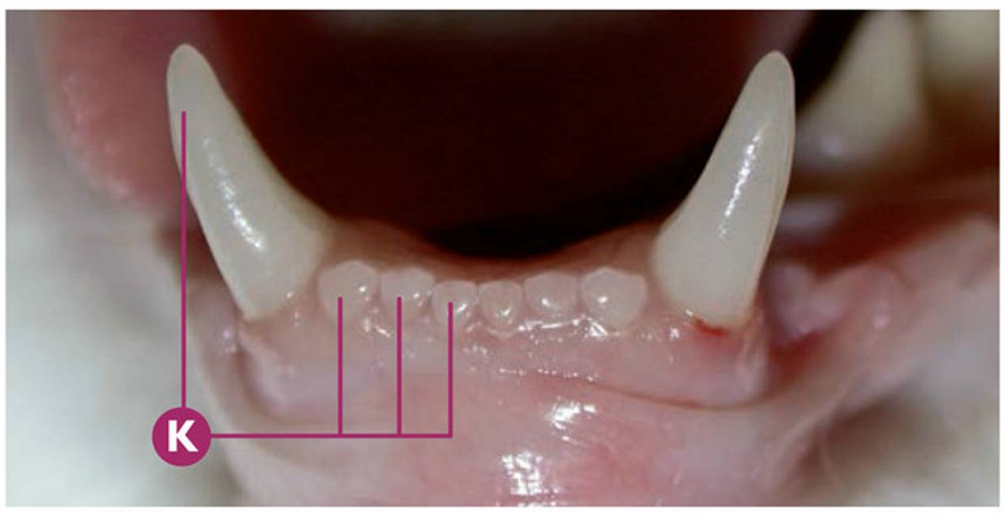

Dientes permanentes

Anatomía dental y de la cavidad oral fisiológica normal en el gato (adulto). Presencia de dientes permanentes.

- **A** Encía.
- **B** Mucosa.
- **C** De derecha a izquierda: I1maxD (101), I2maxD (102), I3maxD (103) y CmaxD (104); vista rostral.
- **D** De derecha a izquierda: P4maxI (208), P3maxI (207), P2maxI (206), CmaxI (204), I3maxI (203).
- **E** De derecha a izquierda: M1maxI (209), P4maxI (208), P3maxI (207), P2maxI (206), CmaxI (204), I3maxI (203).
- **F** Papila incisiva.
- **G** Crestas palatinas del paladar duro.
- **H** Paladar blando.
- **I** Mucosa bucal caudal izquierda.
- **J** De derecha a izquierda: detalle de P2maxI (206), P3maxI (207), P4maxI (208), M1maxI (209).
- **K** De derecha a izquierda: I1mandD (401), I2mandD (402), I3mandD (403), CmandD (404); vista rostral.
- **L** De derecha a izquierda: M1mandI (309), P4mandI (308), P3mandI (307); vista vestibular.
- **M** Frenillo labial.
- **N** Unión mucogingival.
- **O** Glándula molar del gato.
- **P** De derecha a izquierda: M1mandD (409), P4mandD (408), P3mandD (407); vista lingual.
- **Q** Carúnculas sublinguales.
- **R** Frenillo lingual.
- **S** Arco glosopalatino izquierdo.
- **T** Espículas en la superficie dorsal de la lengua.

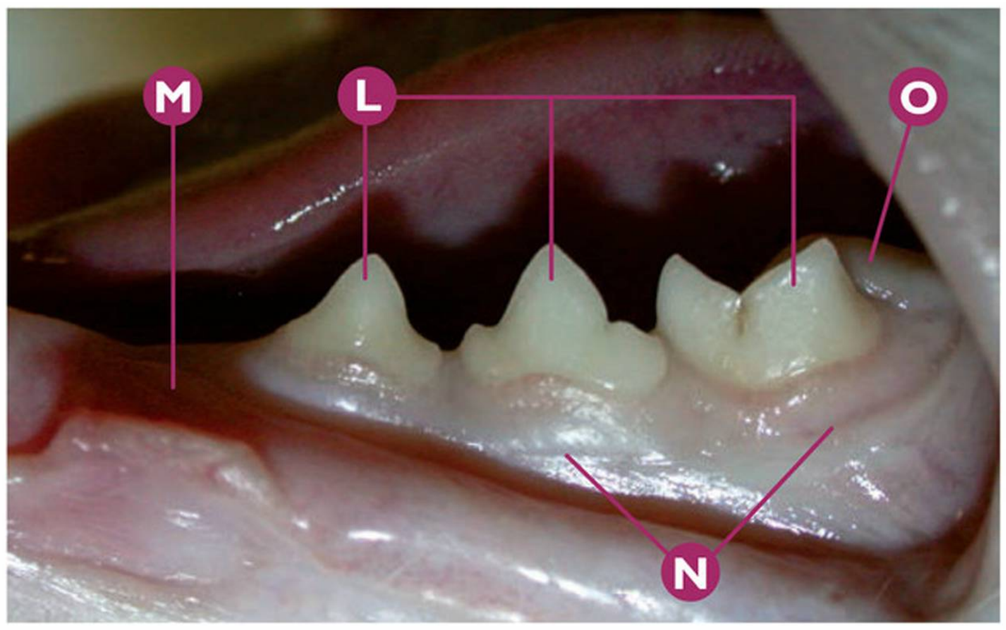
M
L
O
N

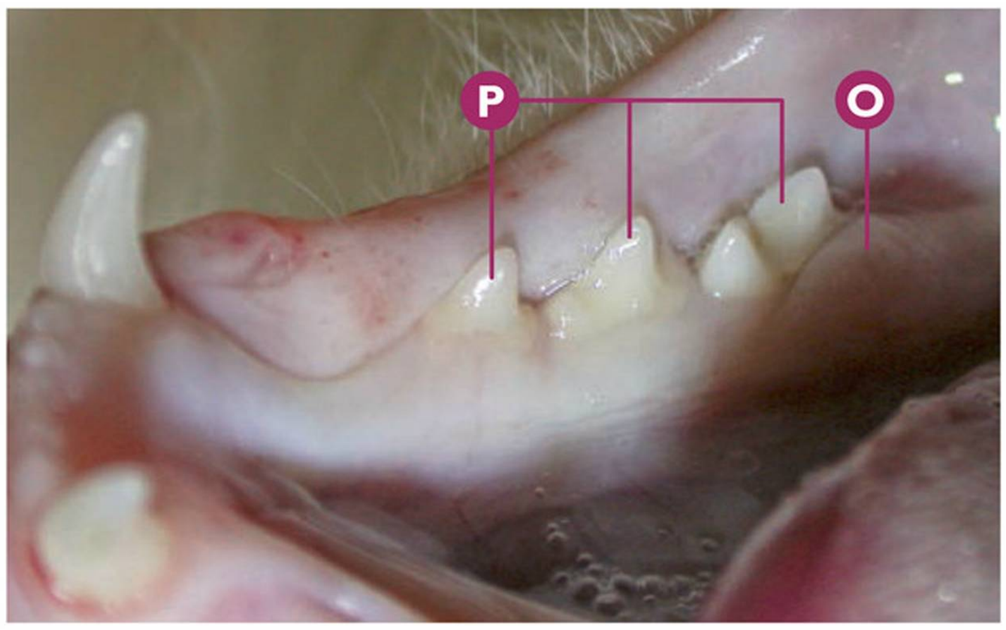
P
O

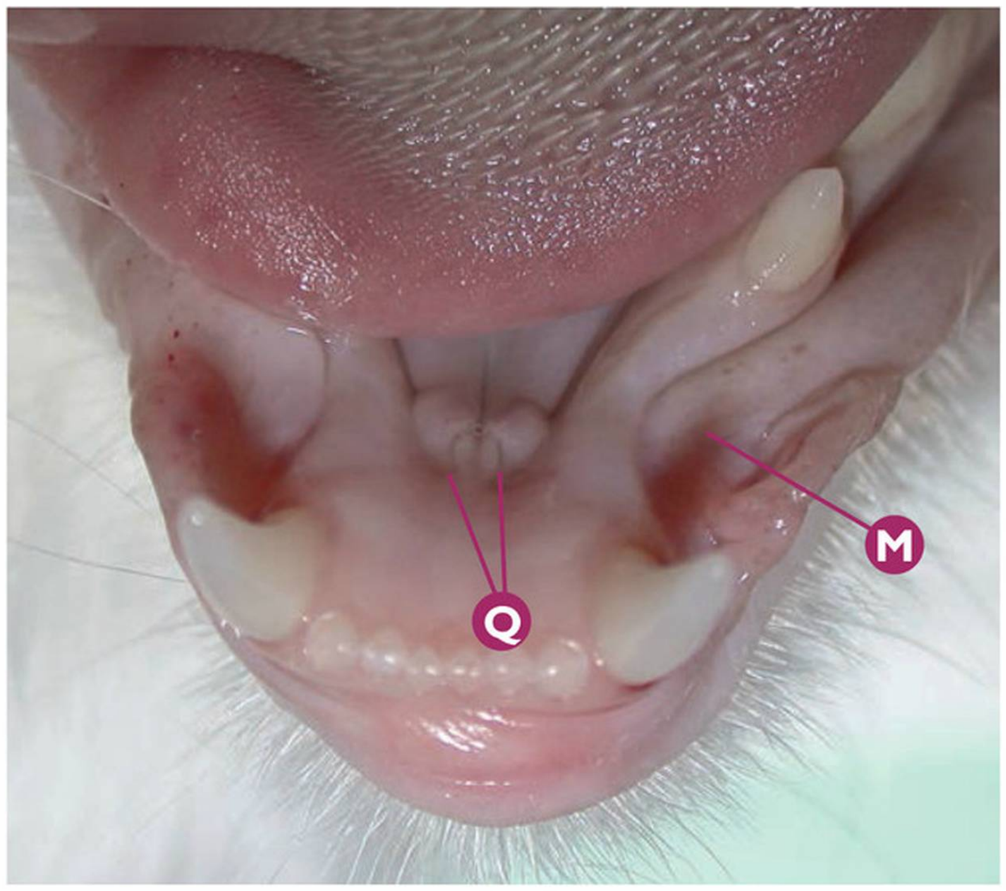
Q
M

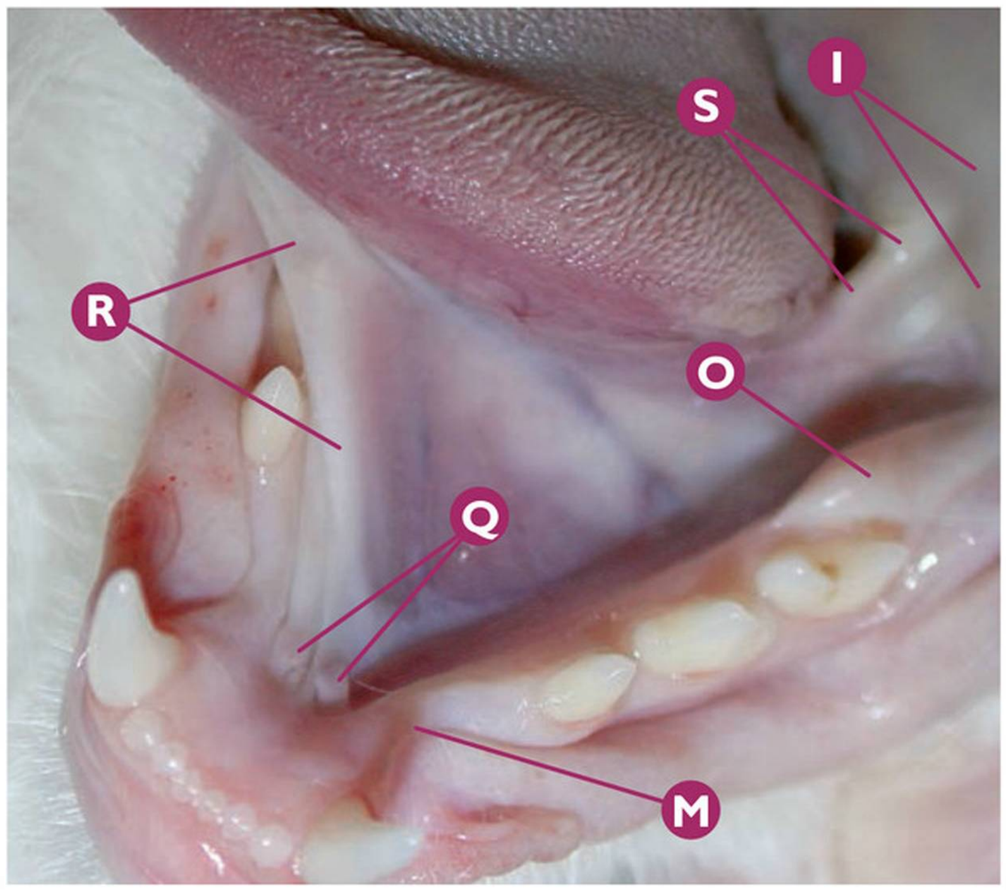
I
S
R
O
Q
M

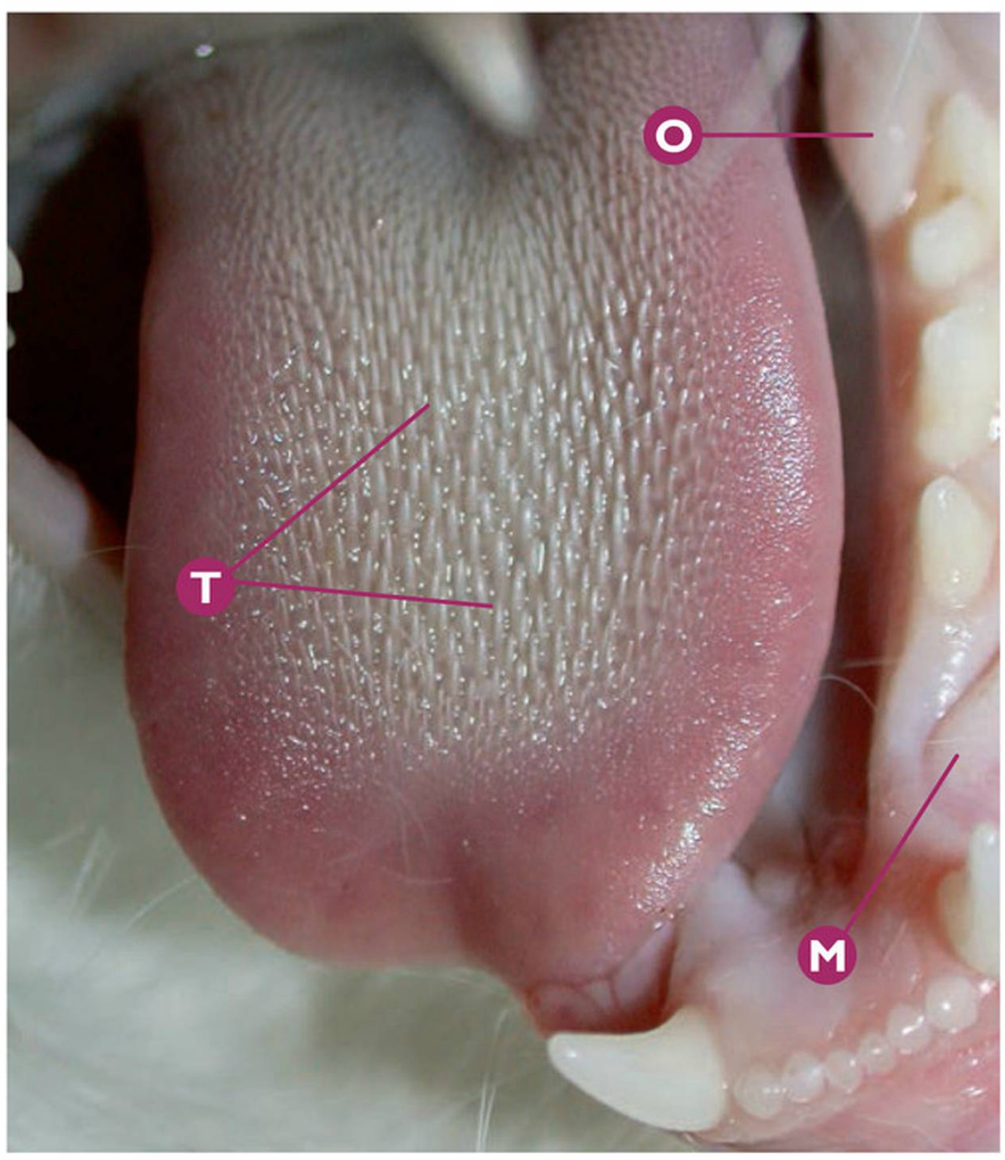
O
T
M

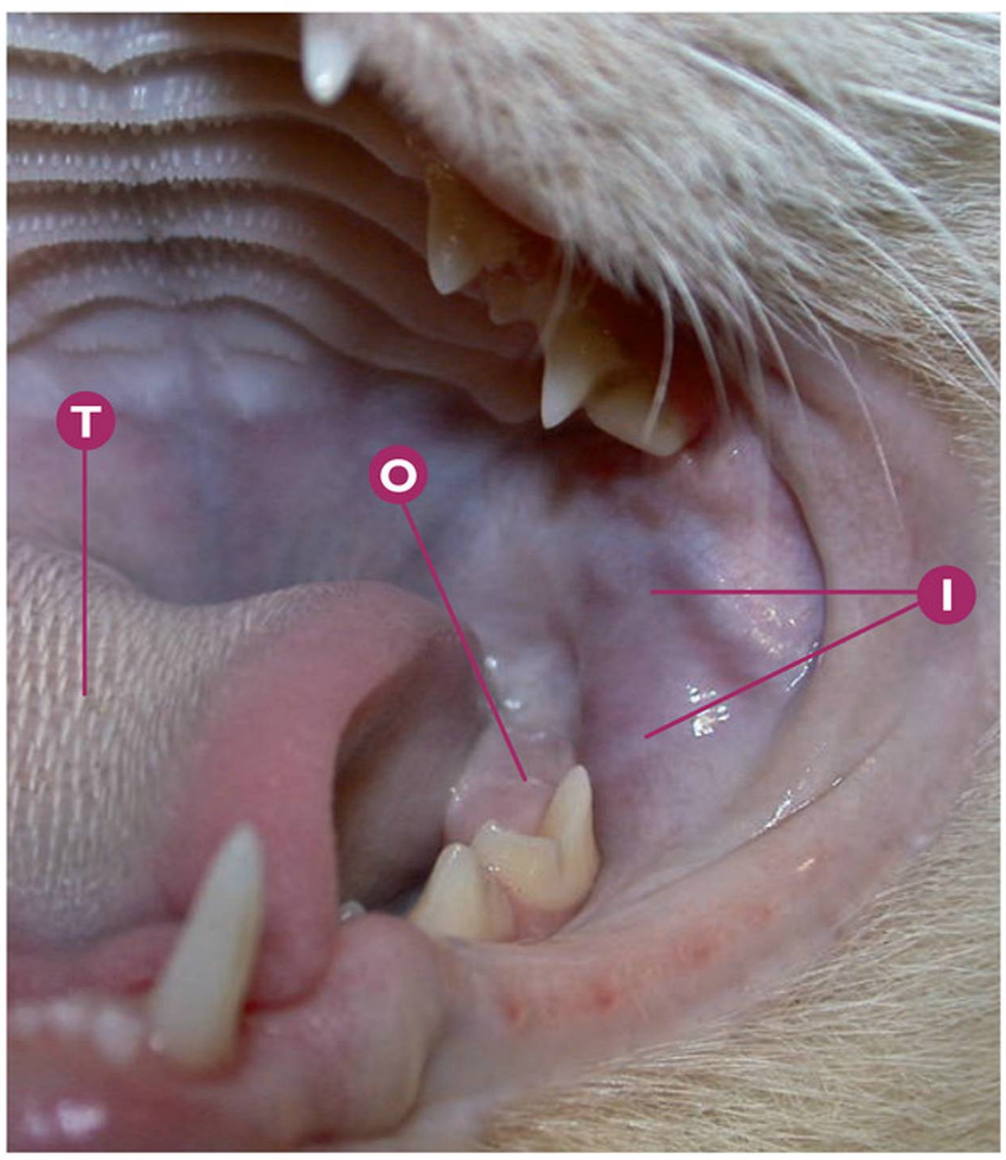
T
O
I

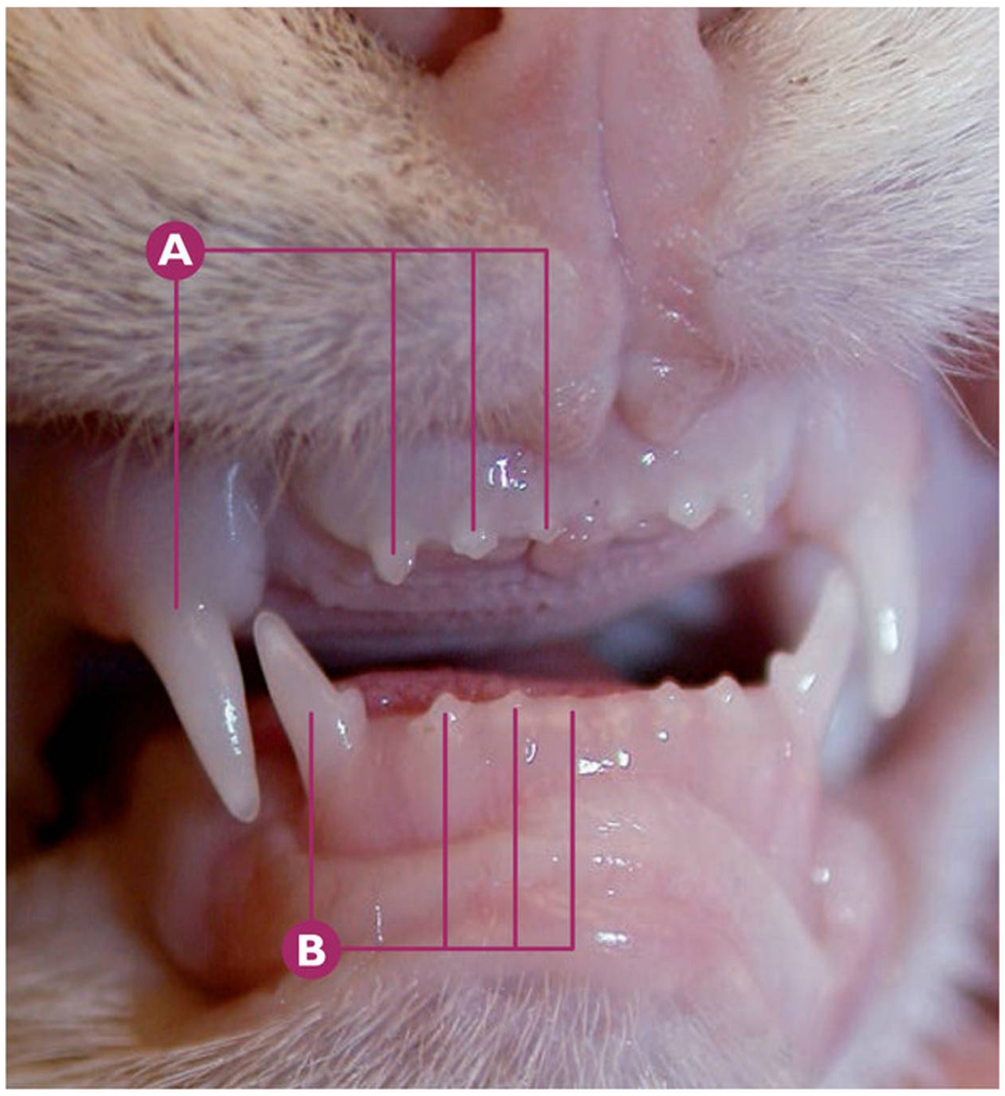

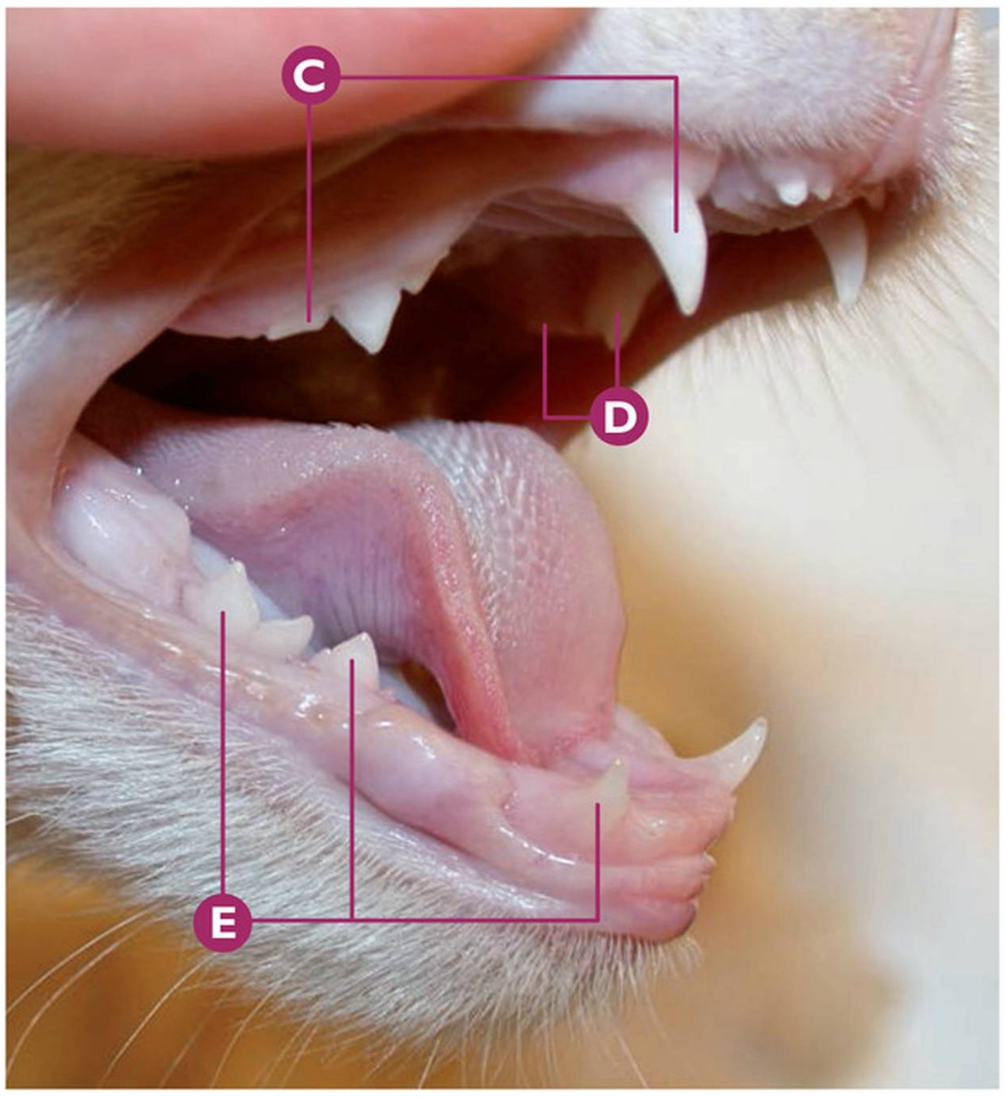

Dientes deciduos

Anatomía dental y de la cavidad oral fisiológica normal en el gato (cachorro). Presencia de dientes deciduos.

- **A** De derecha a izquierda, todos deciduos: I1maxD (501), I2maxD (502), I3maxD (503) y CmaxD (504); vista rostral.
- **B** De derecha a izquierda, todos deciduos: I1mandD (801), I2mandD (802), I3mandD (803), CmandD (804); vista rostral.
- **C** De derecha a izquierda, todos deciduos: CmaxD (504) y P3maxD (507); vista vestibular.
- **D** De derecha a izquierda, todos deciduos: P3maxI (607) y P4maxI (608); vista palatina.
- **E** De derecha a izquierda, todos deciduos: CmandD (804), P3mandD (807) y P4mandD (808); vista vestibular.

Modelos de radiografías dentales en gato



Foto 1. Radiografía oclusal intraoral (técnica de la bisectriz) para valoración radiológica de incisivos y caninos en el maxilar, en un paciente de 6 años de edad.



Foto 2. Radiografía lateral intraoral (técnica de la bisectriz) para valoración radiológica del canino maxilar izquierdo (Cmaxl) en un paciente de 6 años de edad.

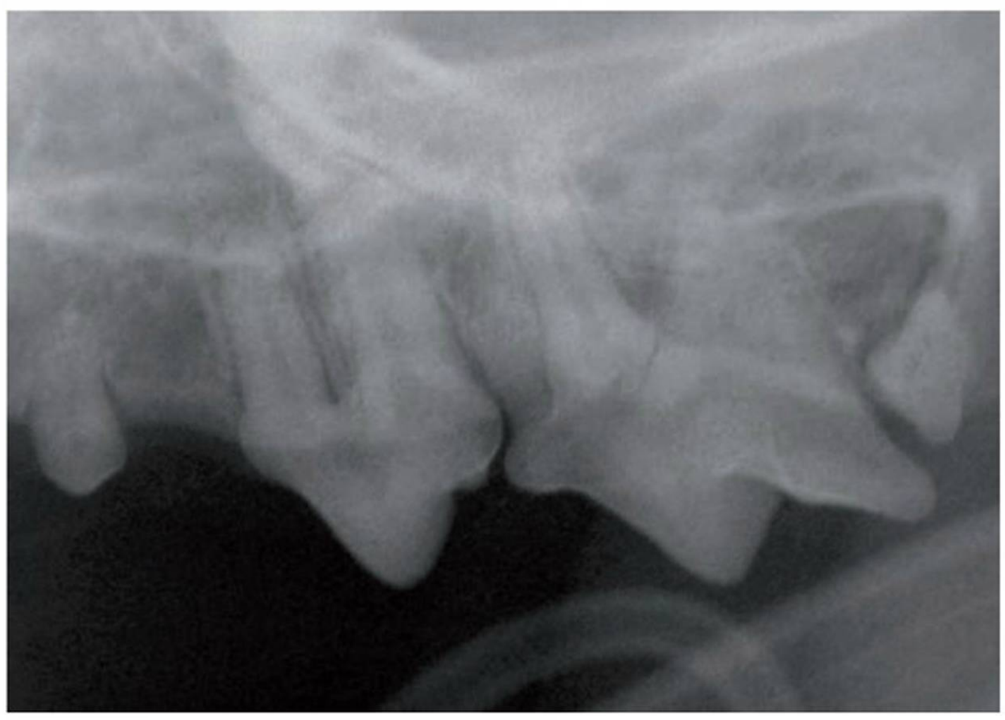

Foto 3. Radiografía extraoral de la maxila izquierda (técnica del paralelismo, ligeramente modificado el ángulo) para valoración radiológica de los premolares y molar (P2maxl, P3maxl, P4maxl, M1maxl) en un paciente de 6 años de edad.

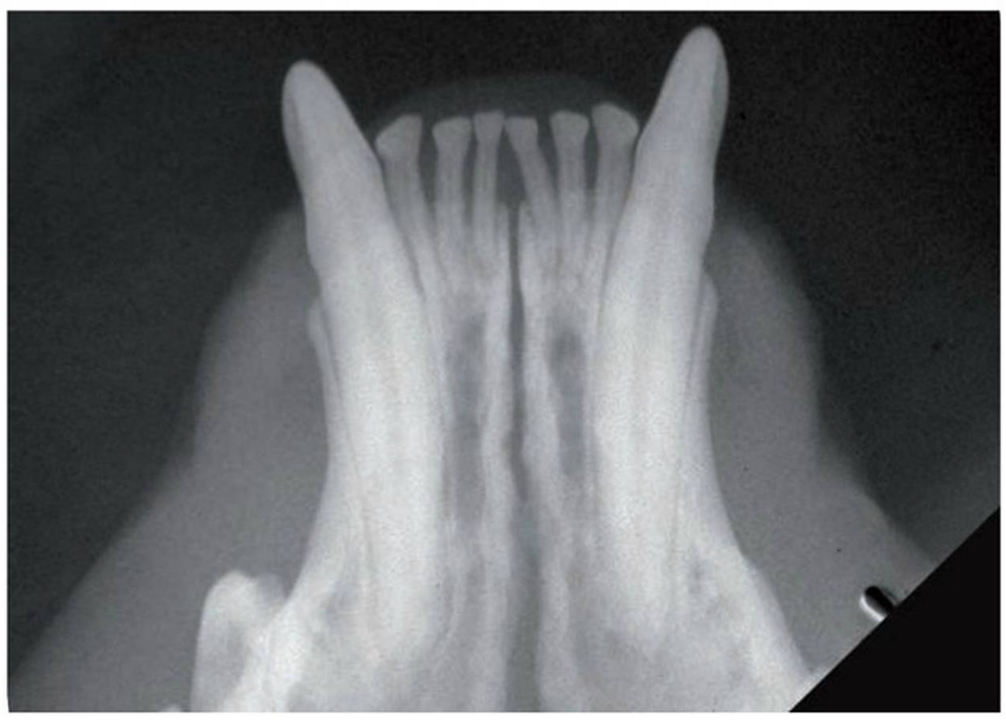

Foto 4. Radiografía oclusal intraoral (técnica de la bisectriz) para valoración radiológica de incisivos y caninos mandibulares en un paciente de 6 años de edad.



Foto 5. Radiografía lateral intraoral (técnica de la bisectriz) para valoración radiológica del canino mandibular izquierdo (Cmandl) en un paciente de 6 años de edad.

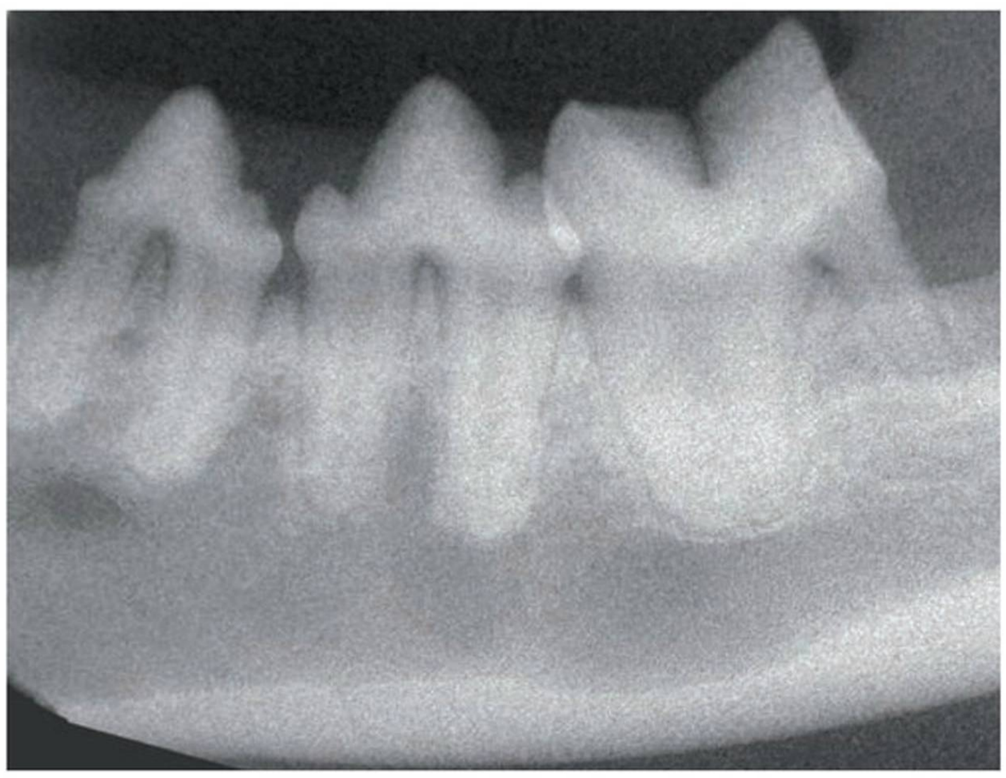

Foto 6. Radiografía intraoral de la mandíbula izquierda (técnica del paralelismo) para valoración radiológica de los premolares y molar (P3mandl, P4mandl, M1mandl) en un paciente de 6 años de edad.

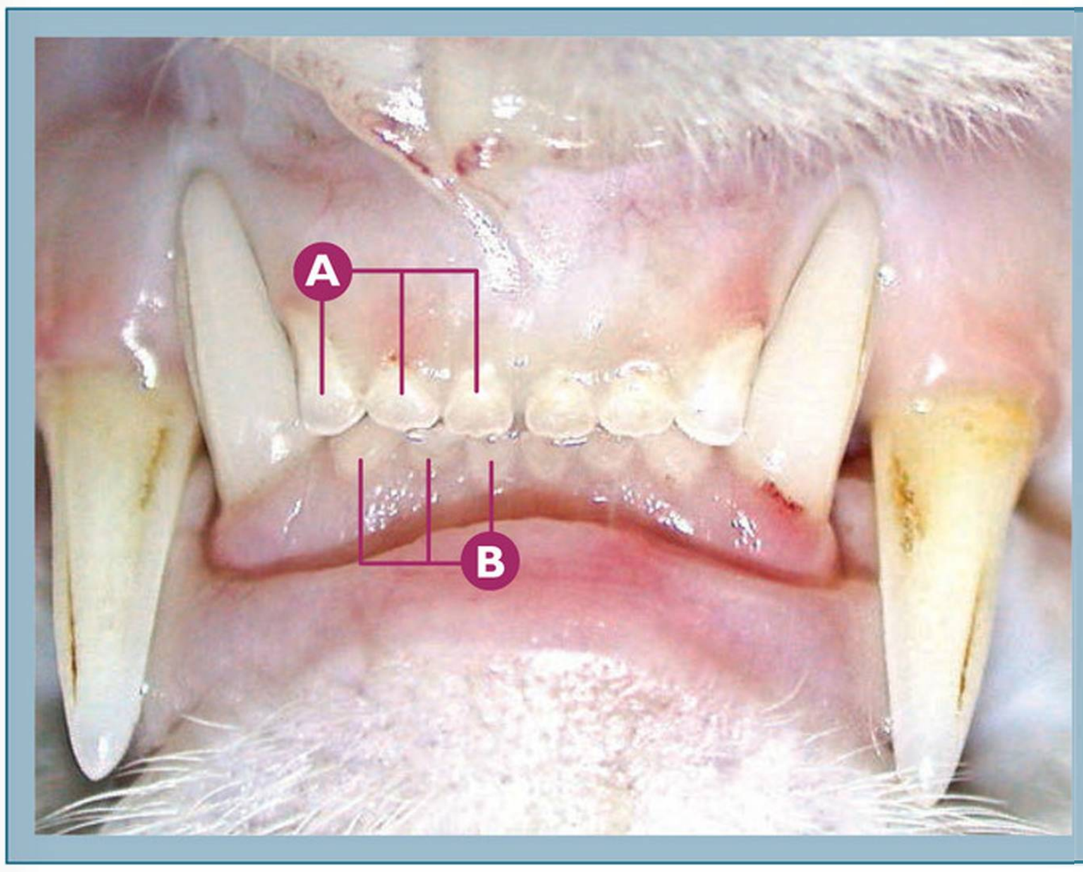

Oclusión — Zona incisal

Oclusión fisiológica normal en zona incisal (permanentes).

A De derecha a izquierda: I1maxD (101), I2maxD (102), I3maxD (103).

B De derecha a izquierda: I1mandD (401), I2mandD (402), I3mandD (403).

Puntos clave del diagnóstico/tratamiento

La oclusión en la zona incisal en este caso es una oclusión fisiológica en numerosas razas.

La cúspide de los incisivos inferiores, ocluye en la superficie distal de la corona de sus homólogos superiores.

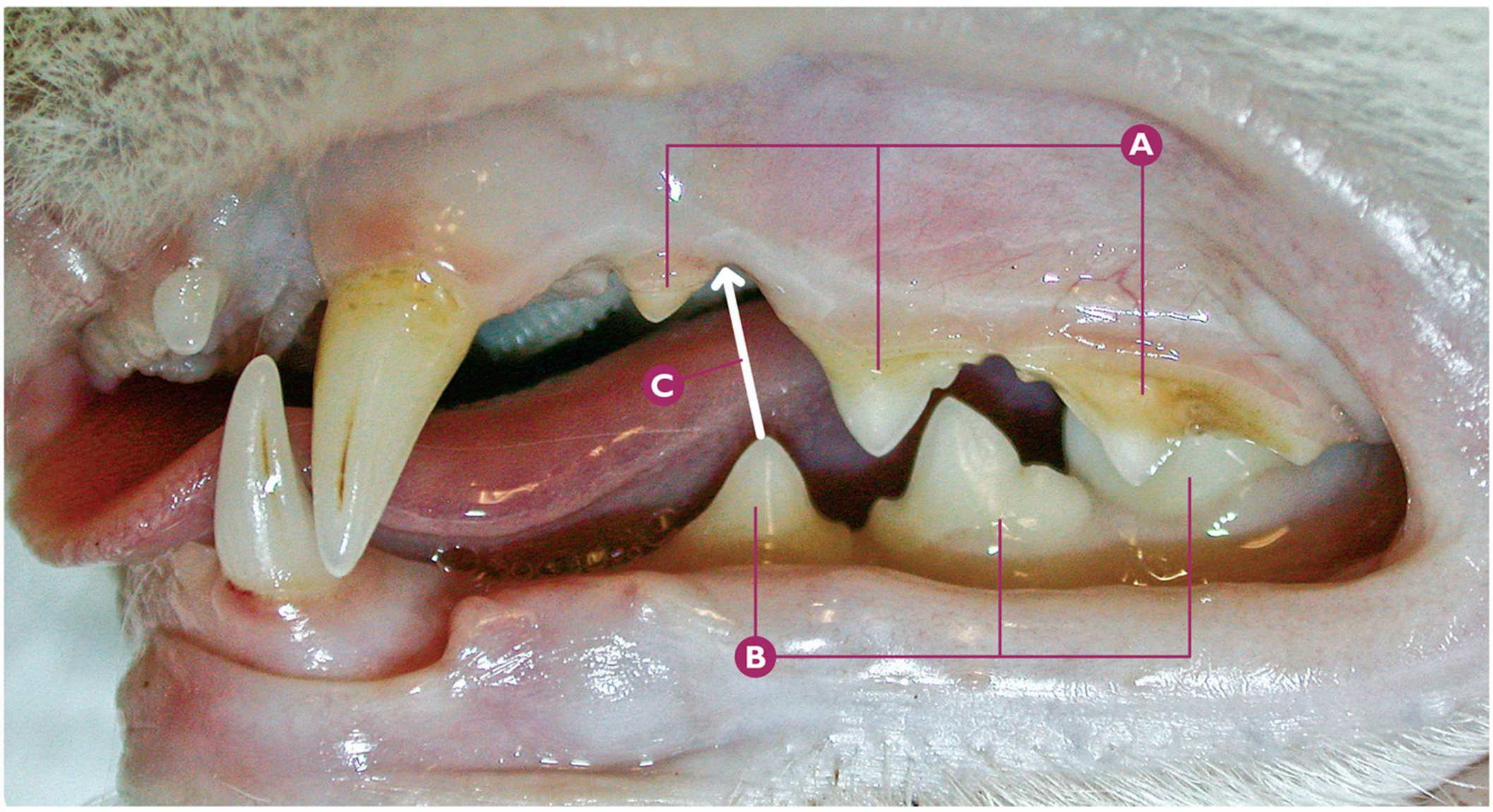

Oclusión — Zona premolares y molares

Oclusión fisiológica normal en premolares y molares (permanentes).

A De derecha a izquierda: P4maxI (208), P3maxI (207), P2maxI (206); oclusión incompleta para visualización del M1mandI (309).

B De derecha a izquierda: M1mandI (309), P4mandI (308), P3mandI (307).

C La cúspide del P3mandI (307) "apuntará" al espacio interdental mesial del P3maxI (207), al cierre completo de la cavidad oral.

Puntos clave del diagnóstico/tratamiento

En oclusión fisiológica normal (incompleta en este caso para visualización del M1mandI), la cúspide de los premolares inferiores está dirigida hacia el espacio interdental mesial de su homólogo superior; por ejemplo, la cúspide del P3mandI (307) "apunta" al espacio interdental mesial del P3maxI (207). El M1mandI (309) ocluye en el área palatina del P4maxI (208).

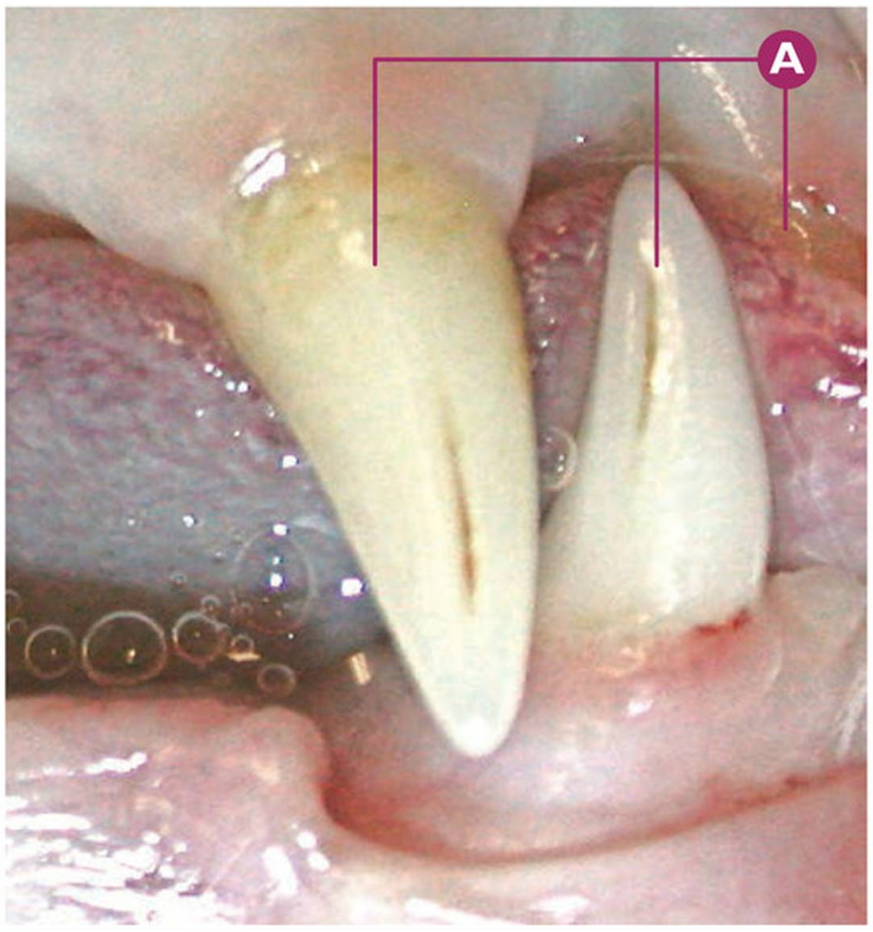

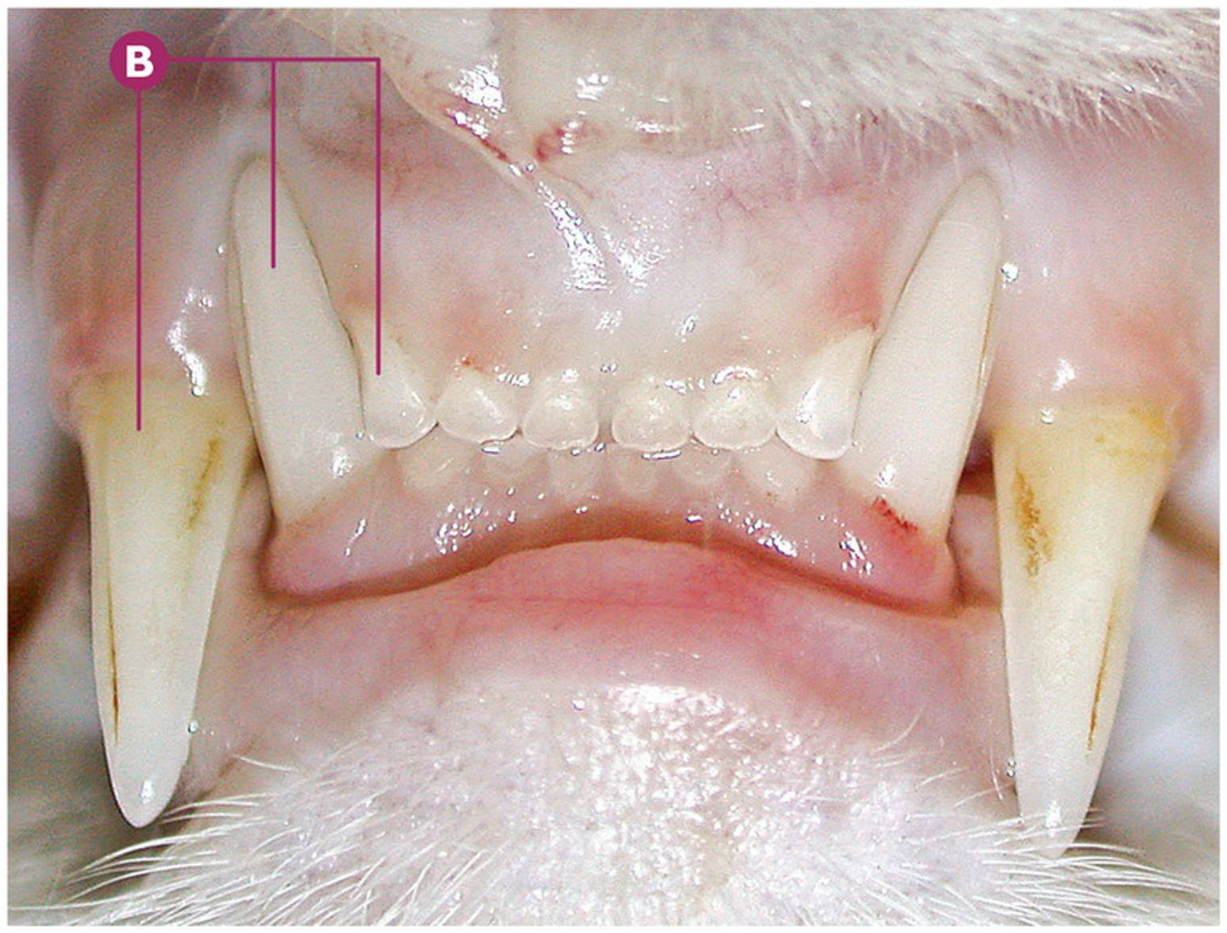

Oclusión | **Zona caninos**

Oclusión fisiológica normal en zona caninos (permanentes).

A De derecha a izquierda: I3maxD (103), CmandD (404) y CmaxD (104); vista vestibular.

B De derecha a izquierda: I3maxD (103), CmandD (404) y CmaxD (104); vista rostral.

Puntos clave del diagnóstico/tratamiento

En la oclusión en la zona de los caninos, el canino inferior debe situarse a una equidistancia, entre el tercer incisivo y el canino superior homólogo.

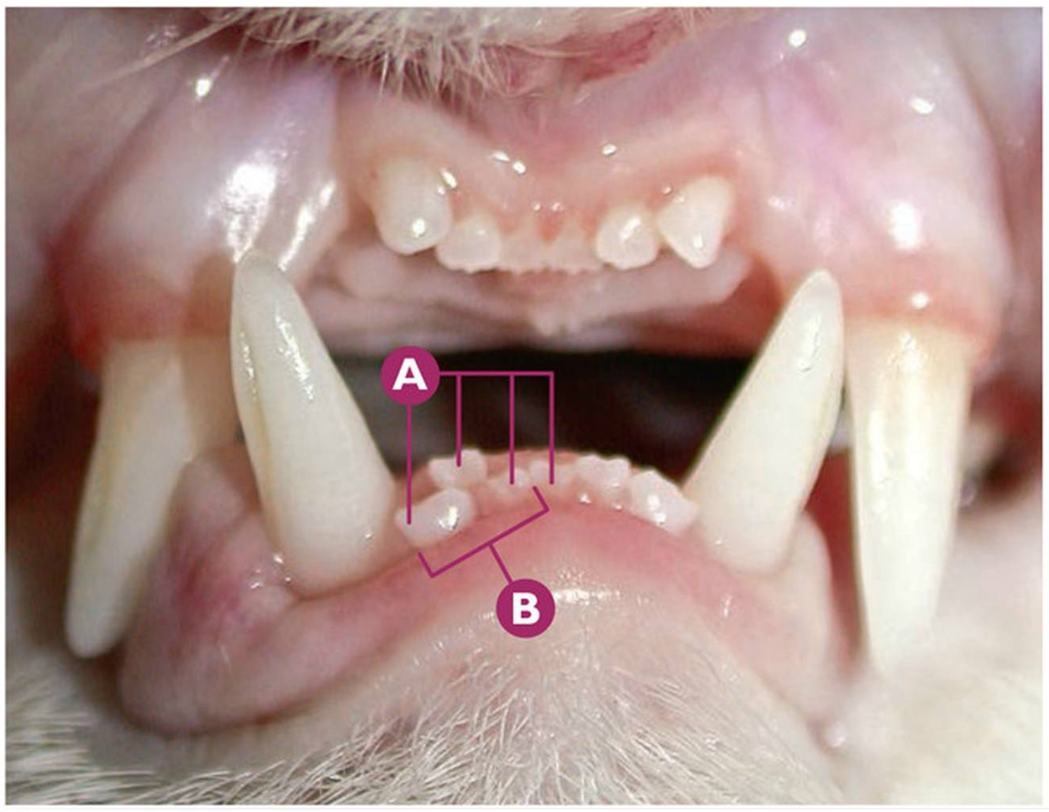

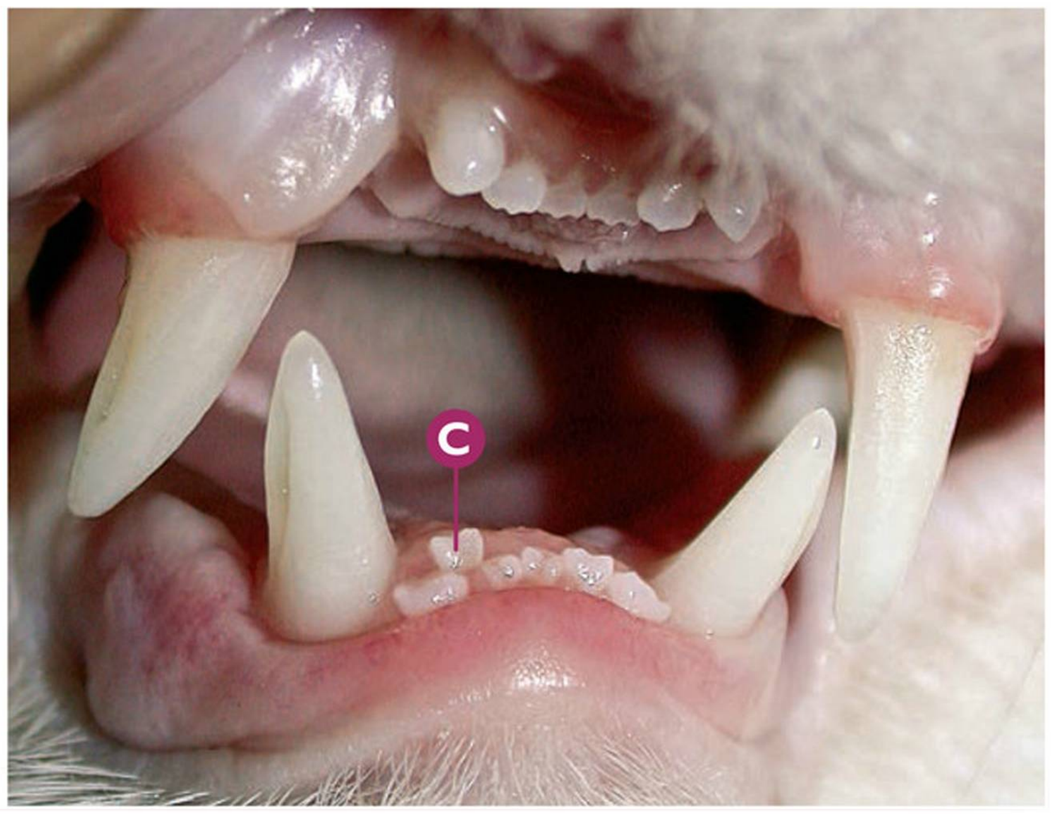

Maloclusión | **Apiñamiento dental**

Apiñamiento dental de los incisivos inferiores.

A De derecha a izquierda: I1mandI (301), I1mandD (401), I2mandD (402), I3mandD (403).

B Apiñamiento dental de I1mandD (401), I2mandD (402), I3mandD (403), con distalización (desviación distal) de I2mandD (402).

C Detalle de la desviación distal de I2mandD (402).

Puntos clave del diagnóstico/tratamiento

Es poco frecuente detectar apiñamiento dental de los incisivos inferiores en el gato. Suele producirse en aquellos casos en los que la distancia entre los caninos inferiores es reducida. Esta condición predispone a la enfermedad periodontal regional.

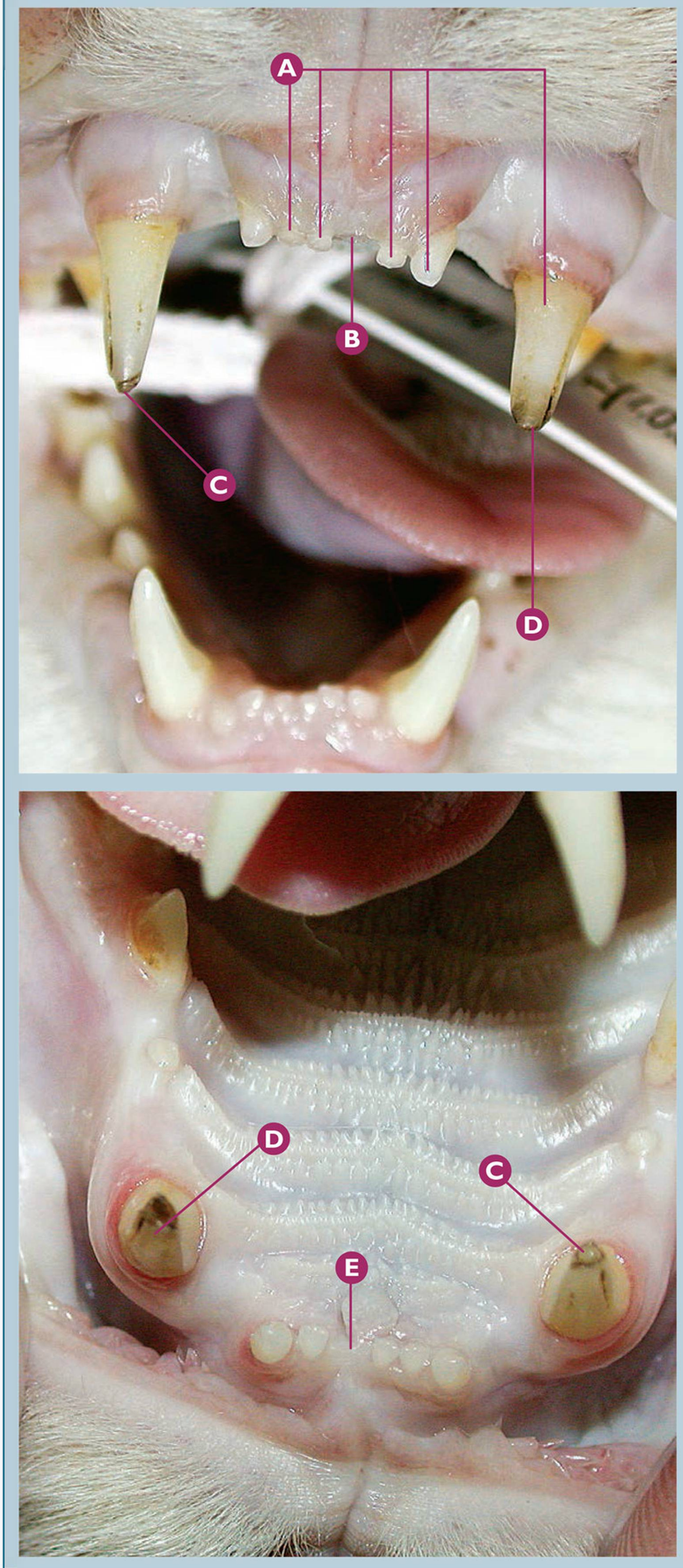

Maloclusión | **Ausencia dental**

Ausencia de I1maxI (201).

- **A** De derecha a izquierda: CmaxI (204), I3maxI (203), I2maxI (202), I1maxD (101), I2maxD (102).
- **B** Ausencia de I1maxI (201).
- **C** Sospecha de fractura de esmalte del CmaxD (104).
- **D** Sospecha de fractura complicada de corona del CmaxI (204).
- **E** Detalle de la ausencia de I1maxI (201).

Puntos clave del diagnóstico/tratamiento

En este caso clínico detectamos la ausencia de I1maxI (201), siendo amplio el abanico de posibilidades etiológicas, que van desde la agenesia hasta la extracción dentaria, pasando por una fractura radicular, grados avanzados severos de la lesión odontoclástica reabsortiva felina o enfermedad periodontal, etc. La radiología dental nos dará más información sobre las posibles etiologías.

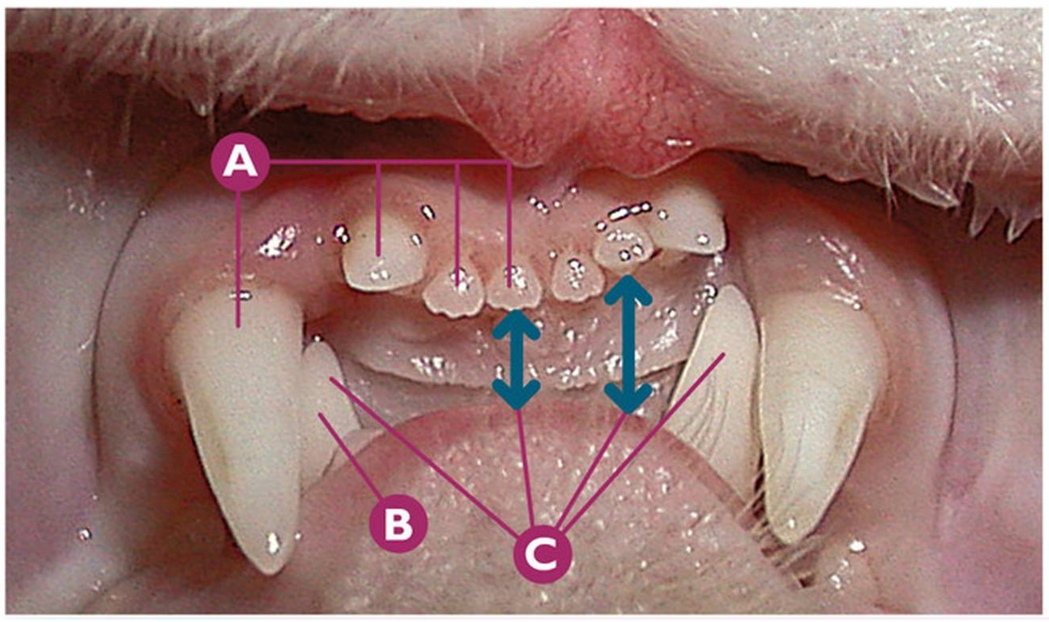



Maloclusión — Braquignatismo mandibular relativo

Sospecha de braquignatismo mandibular relativo severo en un gato persa a los 10 meses de edad (área incisivos y caninos).

- **A** De derecha a izquierda: I1maxD (101), I2maxD (102), I3maxD (103) y CmaxD (104).
- **B** CmandD (404).
- **C** Sospecha de braquignatismo mandibular severo, con maloclusión de los incisivos y caninos inferiores.
- **D** Detalle de la maloclusión del CmandD (404) en el área palatina del CmaxD (104).
- **E** Detalle de la maloclusión del CmandI (304) en el área mesiopalatina del CmaxI (204).

Puntos clave del diagnóstico/tratamiento

La sospecha de un braquignatismo mandibular relativo, siempre está pendiente de la valoración de la oclusión de premolares y molares, a pesar de que esta región es más complicada de valorar que en el perro. En este caso clínico, especialmente al tratarse de un paciente de raza Persa, es muy probable que nuestra sospecha sea cierta. La mayor complicación que podemos detectar en este caso clínico son las consecuencias derivadas de las maloclusiones dentales, especialmente en los caninos; los caninos inferiores impactan en el paladar en diferentes regiones provocando lesiones, y debemos valorar la evolución de éstas.

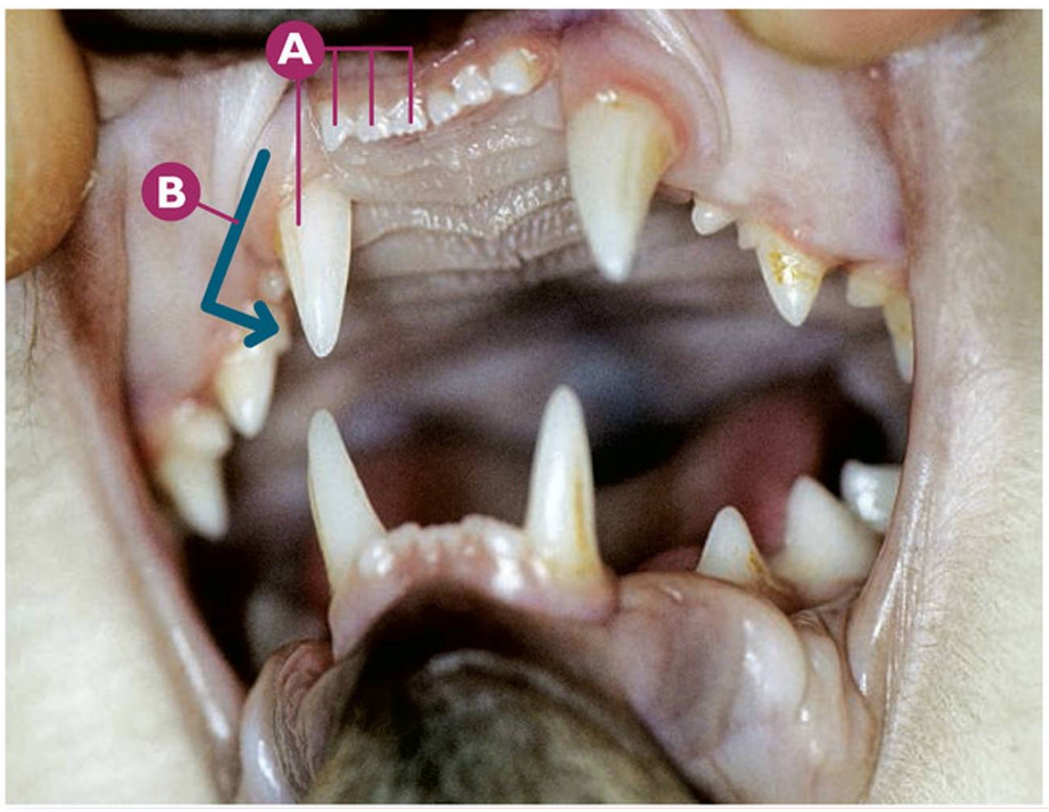

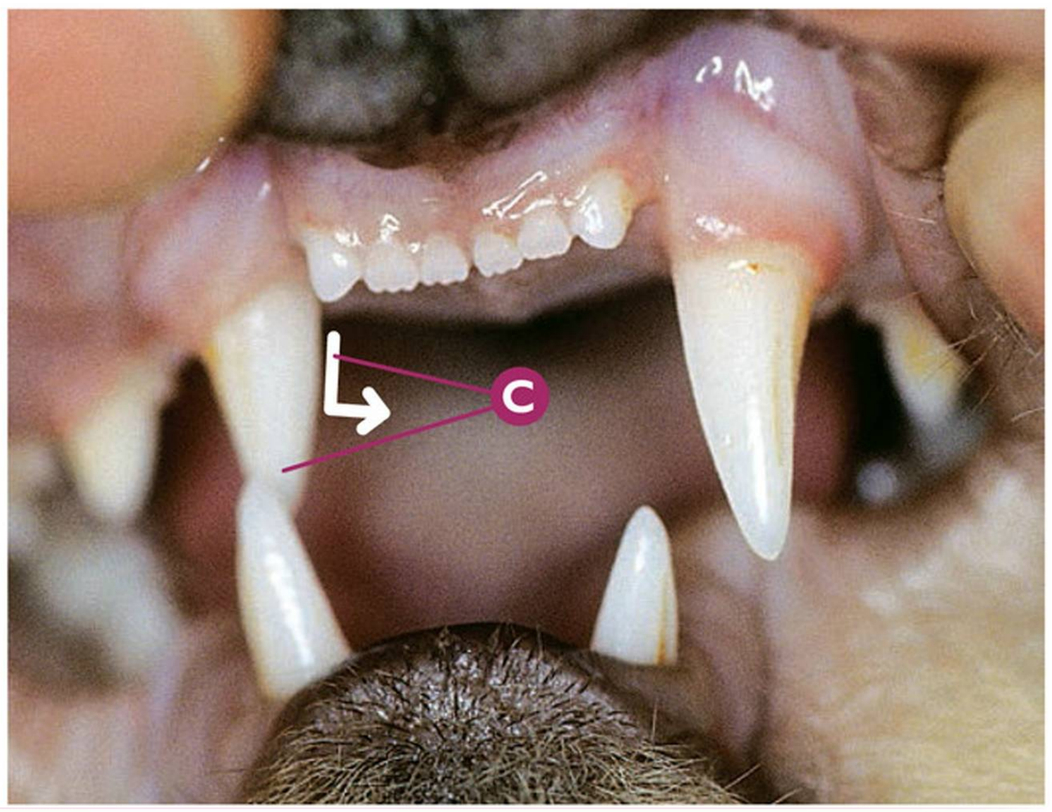

Maloclusión — Braquignatismo maxilar relativo

Sospecha de braquignatismo maxilar severo (área incisivos y caninos).

- **A** De derecha a izquierda: I1maxD (101), I2maxD (102), I3maxD (103), CmaxD (104).
- **B** Sospecha de braquignatismo maxilar severo asimétrico, siendo muy severo y más marcado en el lado derecho.
- **C** Detalle de la posición distal y palatina del CmaxD (104) debido a la sospecha de braquignatismo maxilar severo asimétrico.

Puntos clave del diagnóstico/tratamiento

La sospecha de braquignatismo maxilar severo está pendiente de la valoración de la oclusión de premolares en región distal y molares. En este caso clínico, la sospecha del braquignatismo maxilar es más marcada en el lado derecho, provocando la consecuente maloclusión y sospecha de *wry mouth*.

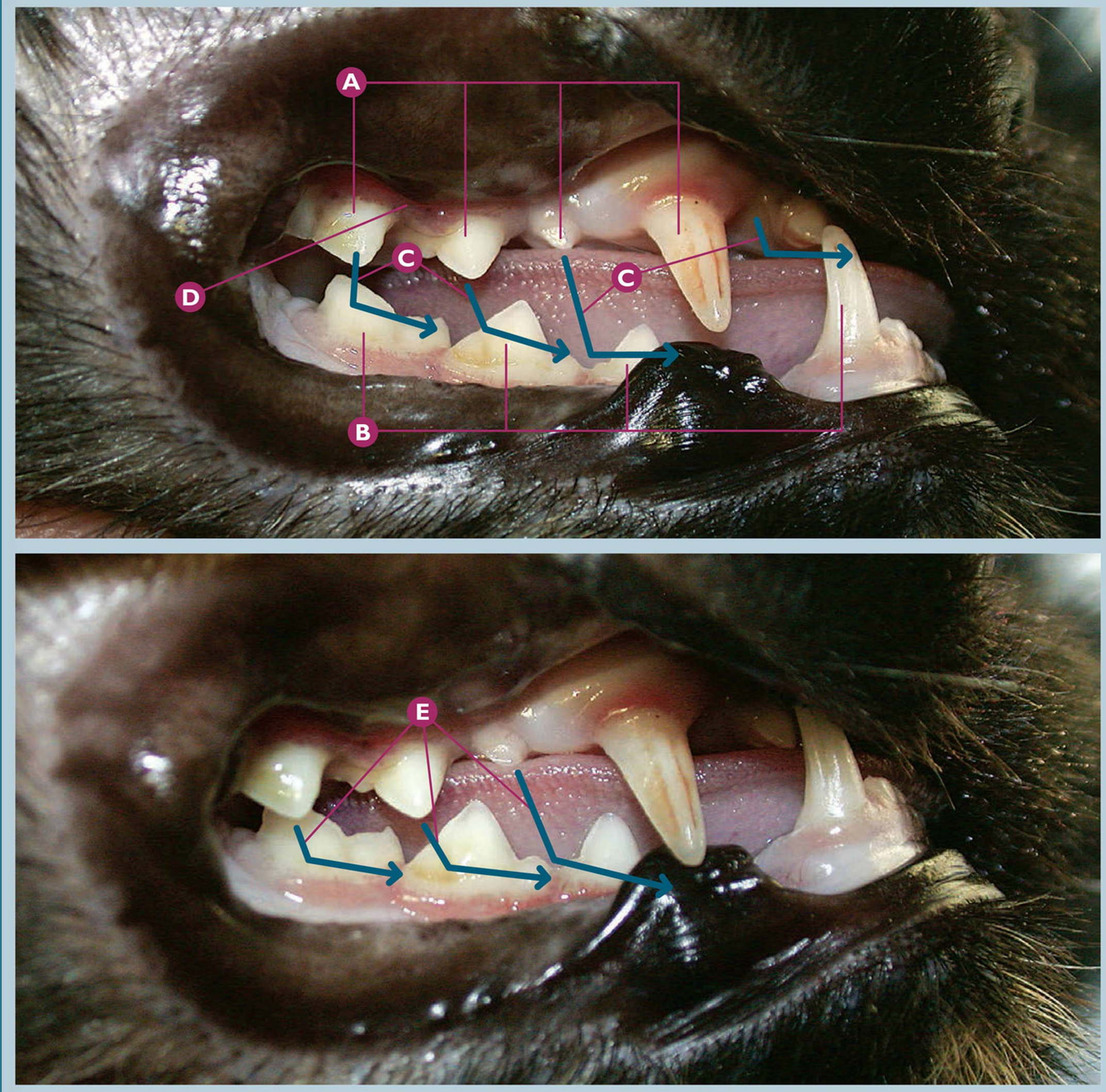

Maloclusión **Braquignatismo maxilar relativo**

Sospecha de braquignatismo maxilar severo (área caninos y premolares/molares lado derecho).

A De derecha a izquierda: CmaxD (104), P2maxD (106), P3maxD (107) y P4maxD (108).

B De derecha a izquierda: CmandD (404), P3mandD (407), P4mandD (408) y M1mandD (409).

C Sospecha de braquignatismo maxilar severo, por maloclusión en el área de los caninos y premolares.

D Apiñamiento de P3maxD (107) y P4maxD (108), lo que avala la sospecha de braquignatismo maxilar.

E Detalle de la sospecha de braquignatismo maxilar severo, en la zona de premolares y molares.

Puntos clave del diagnóstico/tratamiento

La sospecha de braquignatismo maxilar severo en este caso clínico está basado en la oclusión de los caninos y premolares/molares. El CmandD (404) ocluye extremadamente mesial a su localización en la oclusión fisiológica normal. De esta misma manera, la maloclusión ha desplazado distalmente la oclusión fisiológica de los premolares superiores en el lado derecho de la cavidad oral.

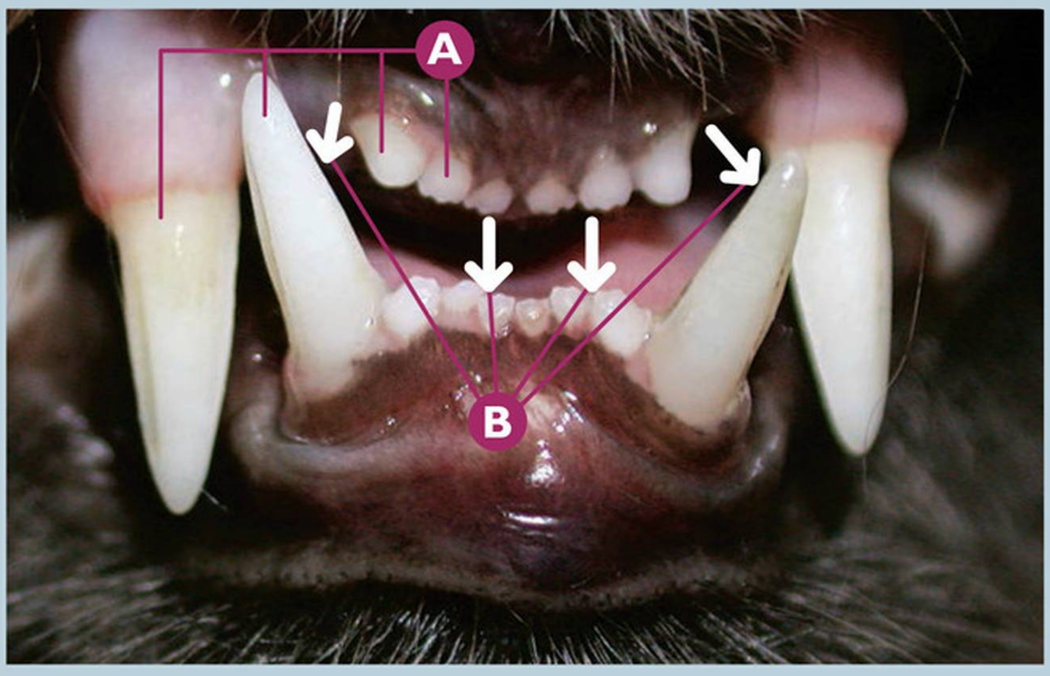

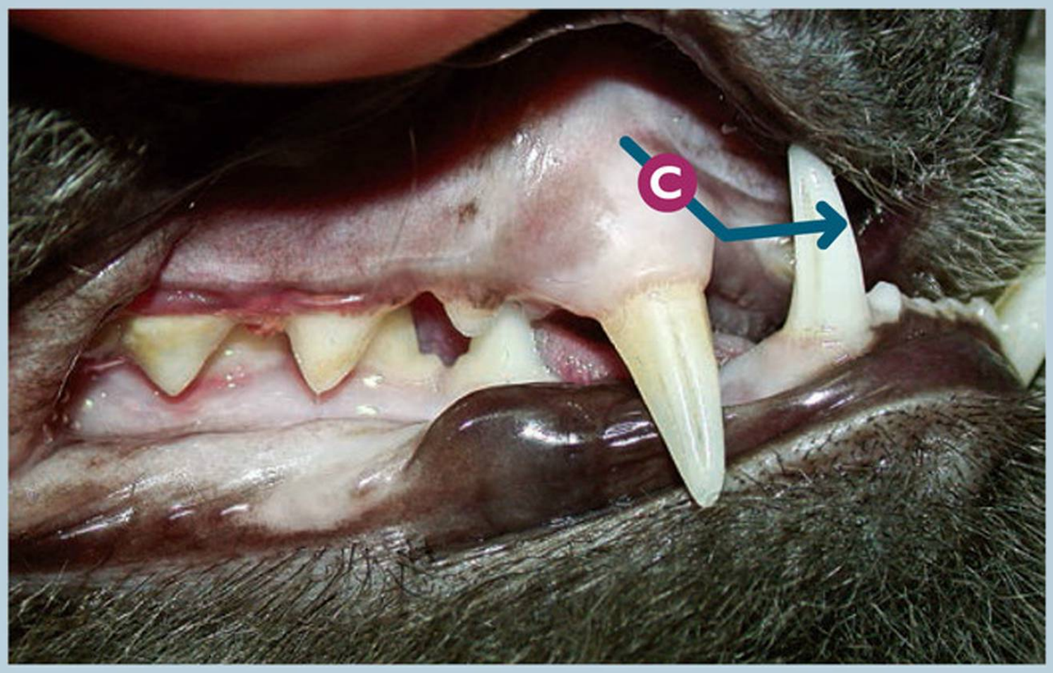

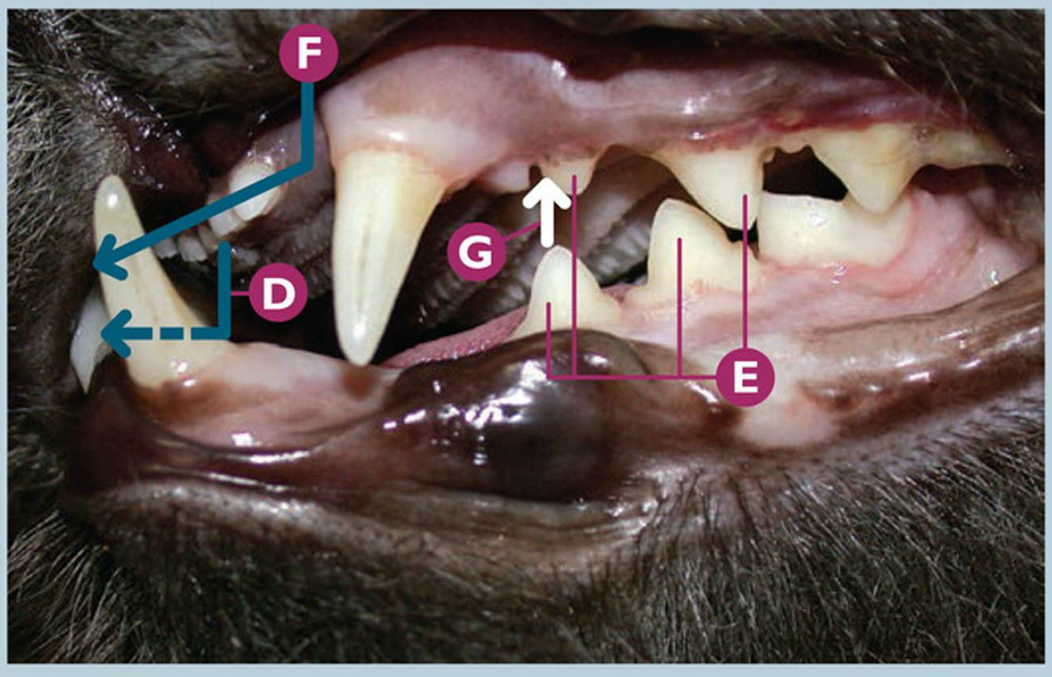



Maloclusión — Prognatismo mandibular relativo

Prognatismo mandibular relativo severo (área caninos y premolares/molares lado derecho e izquierdo).

A De derecha a izquierda: I2maxD (102), I3maxD (103), CmandD (404) y CmaxD (104).

B Sospecha de prognatismo mandibular, por maloclusión en el área de los incisivos y caninos.

C Prognatismo mandibular relativo severo, por oclusión extremadamente mesial del CmandD (404); vista vestibular derecha.

D Oclusión de los incisivos superiores en área distal a los incisivos inferiores; vista vestibular izquierda.

E De derecha a izquierda: P3maxI (207), P4mandI (308), P2maxI (206) y P3mandI (307); vista vestibular izquierda.

F Maloclusión extremadamente mesial del CmandI (304); vista vestibular izquierda.

G Cúspide del P3mandI (307) "apunta" al área mesial del P2maxI (206); vista vestibular izquierda.

H Maloclusión del CmandI (304), fuera de la cavidad oral por prognatismo mandibular severo más acentuado en mandíbula izquierda.

Puntos clave del diagnóstico/tratamiento

El prognatismo mandibular relativo severo en este caso clínico está basado en la oclusión de los incisivos, caninos y premolares/molares de ambos lados. En la oclusión fisiológica, la cúspide de los caninos inferiores ocluye entre el tercer incisivo y canino superior. Sin embargo, estos ocluyen extremadamente mesial a su localización en la oclusión fisiológica normal. De esta misma manera, el prognatismo mandibular ha desplazado mesialmente la oclusión de los premolares y molar inferiores.

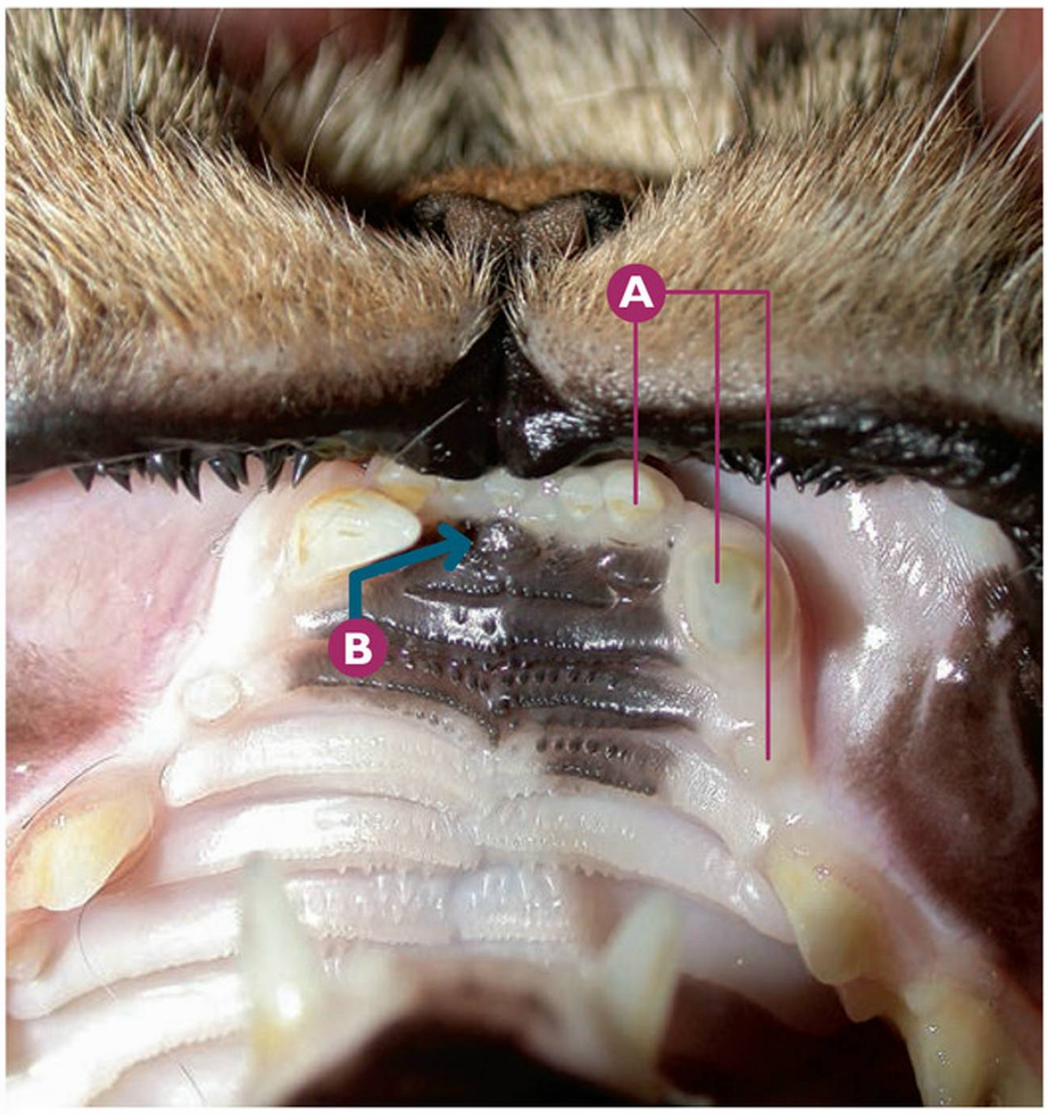

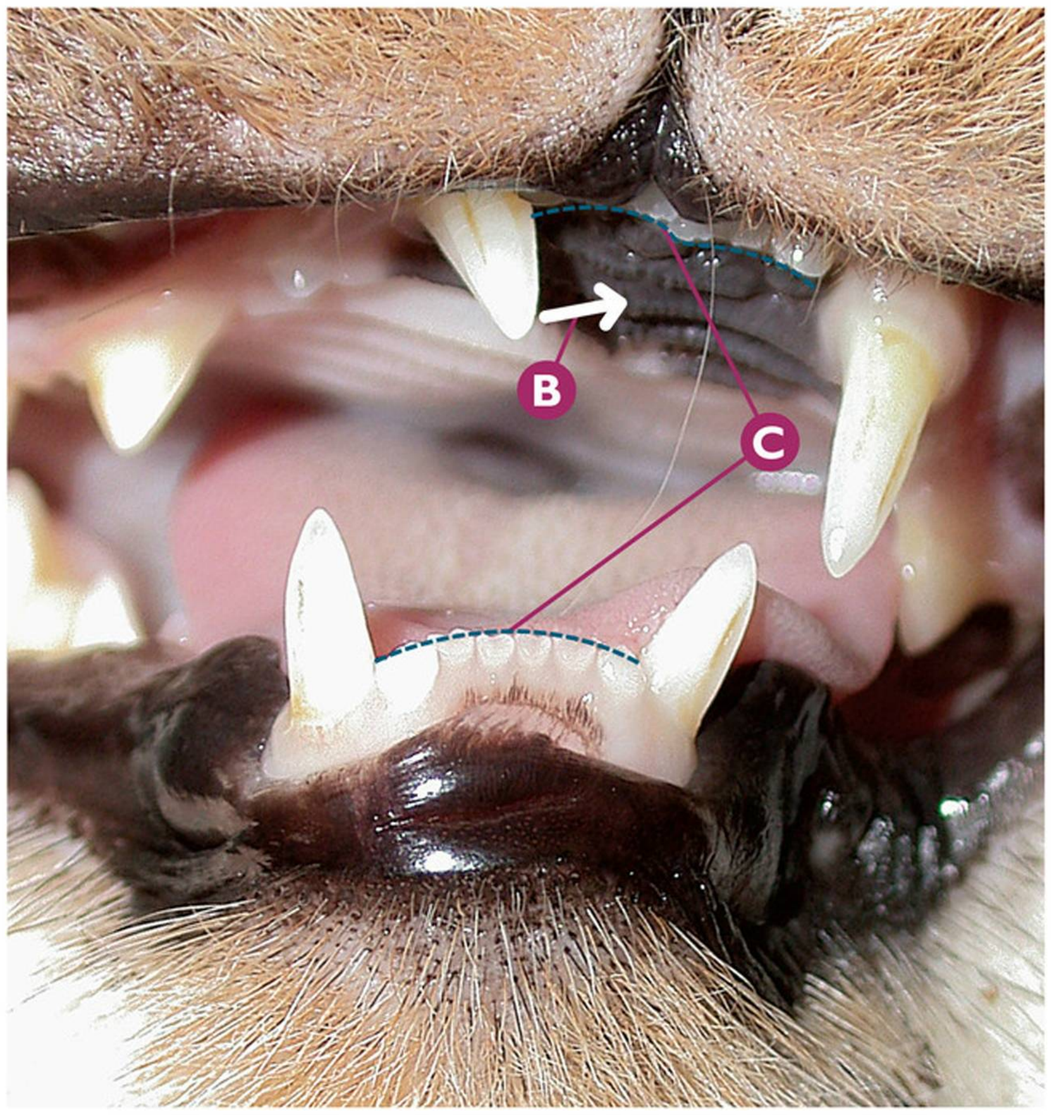

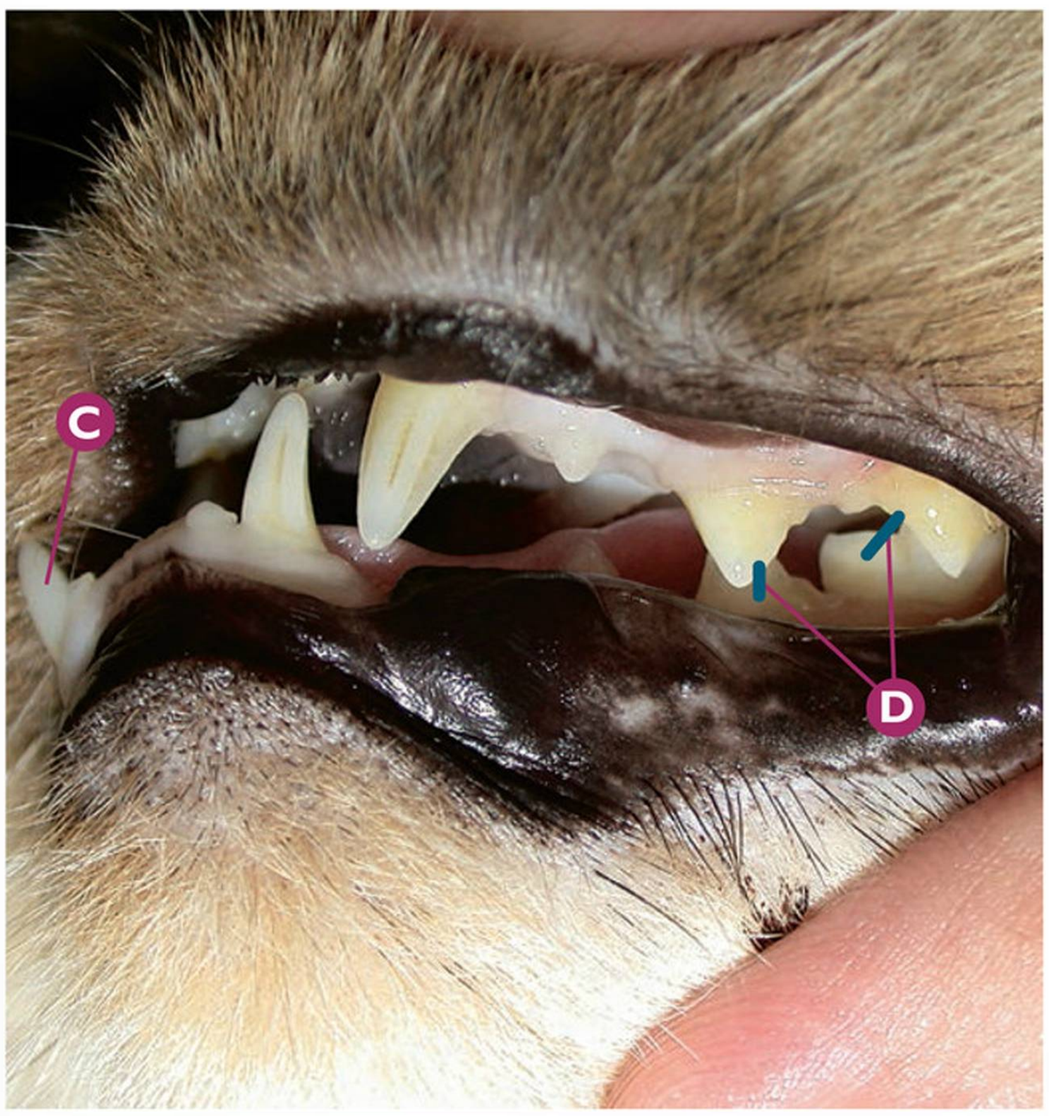

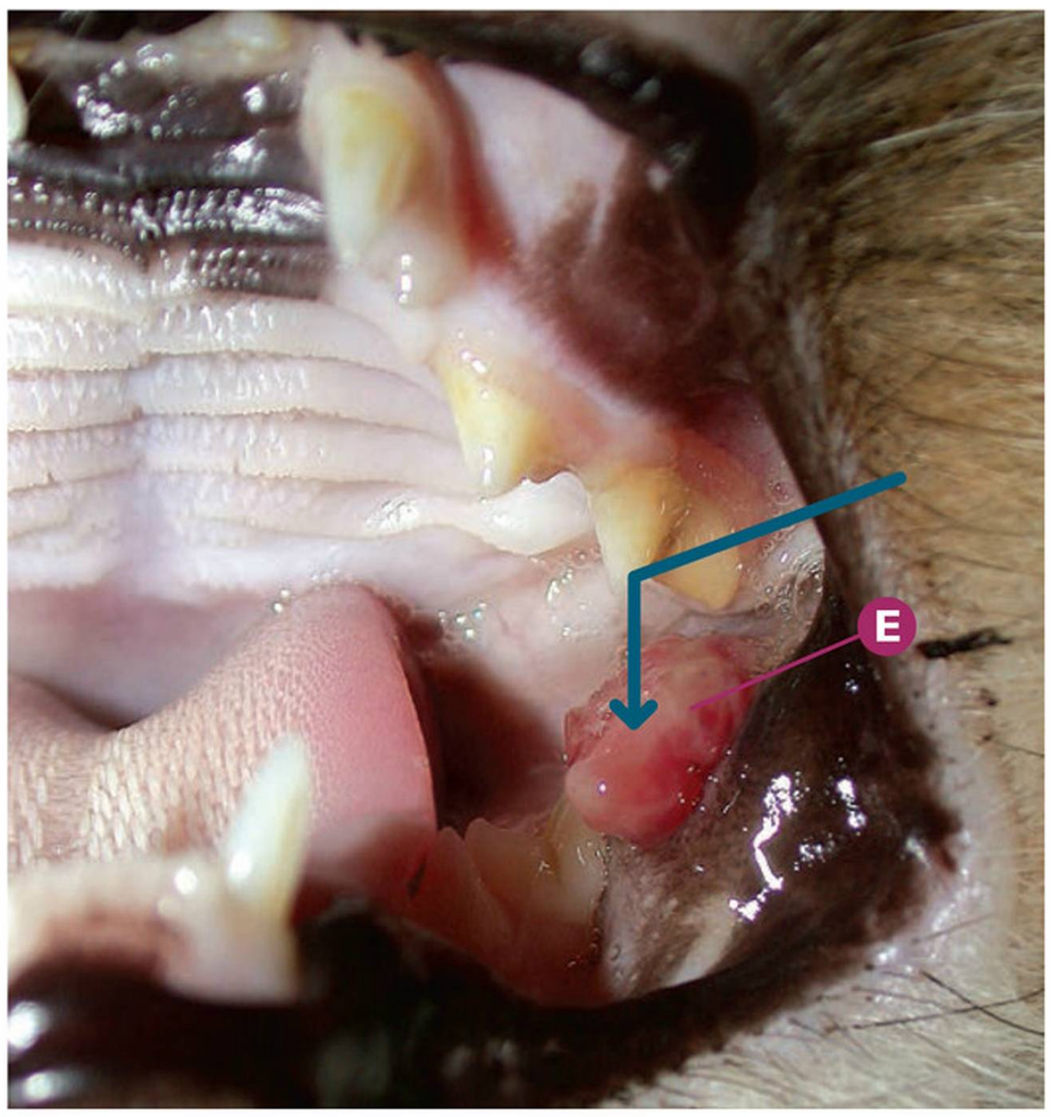

Maloclusión | **Desviación dental**

Desviación mesiopalatina del CmaxD (104).

- **A** De derecha a izquierda: P2maxI (206), CmaxI (204) y I3maxI (203).
- **B** Desviación mesiopalatina del CmaxD (104).
- **C** Sospecha de *wry mouth*.
- **D** Aumento de espacio en las zonas de contacto de oclusión de premolares y molares en el lado izquierdo; la etiología más probable es la *wry mouth*.
- **E** Formación de tejido de granulación por maloclusión del P4maxI (208) sobre la mucosa vestibular; la etiología más probable es la *wry mouth*.

Puntos clave del diagnóstico/tratamiento

En este caso clínico, existe un desplazamiento respecto al eje transversal del CmaxD (104), resultando en una desviación mesial y palatina. La valoración de la oclusión está muy interferida, puesto que el proceso está combinado con una sospecha de *wry mouth*.

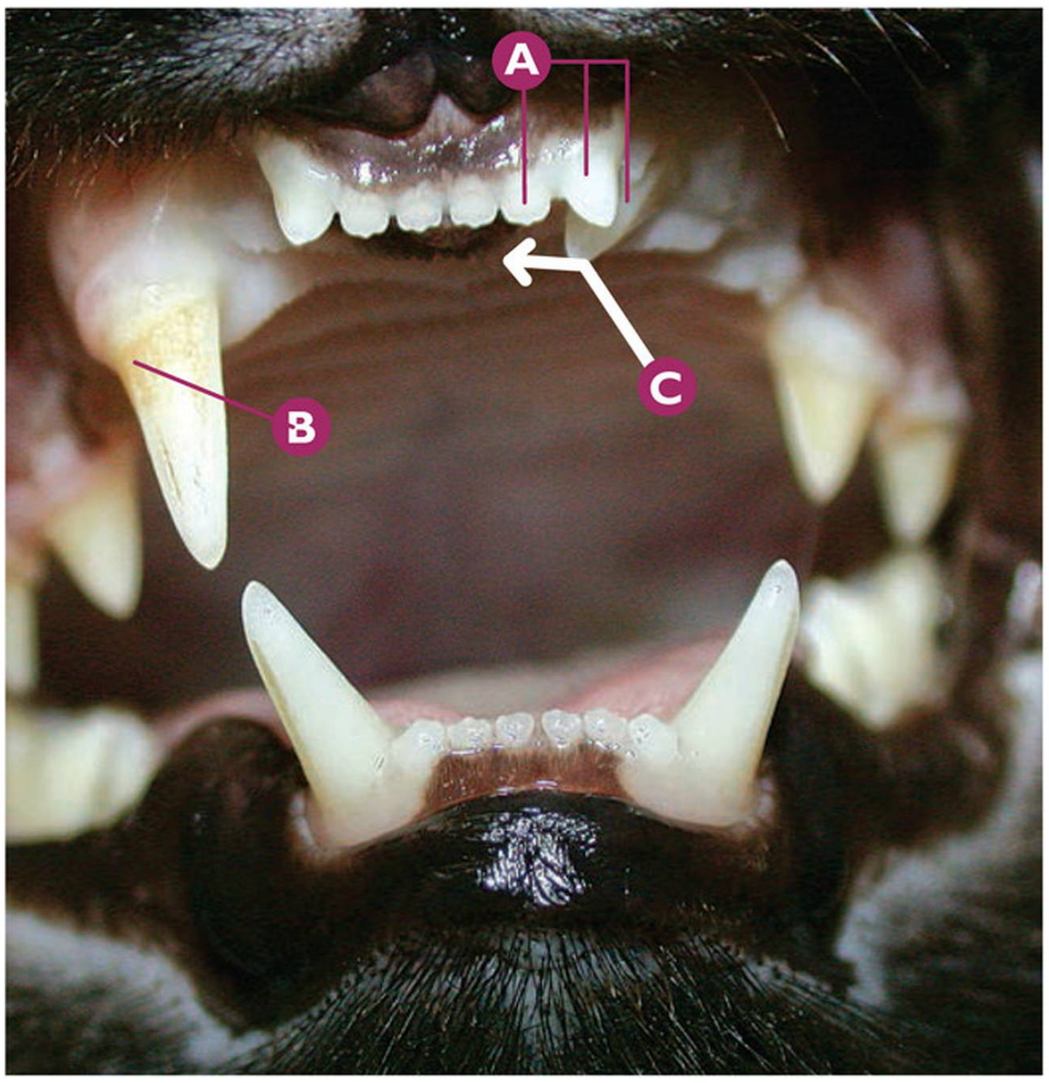

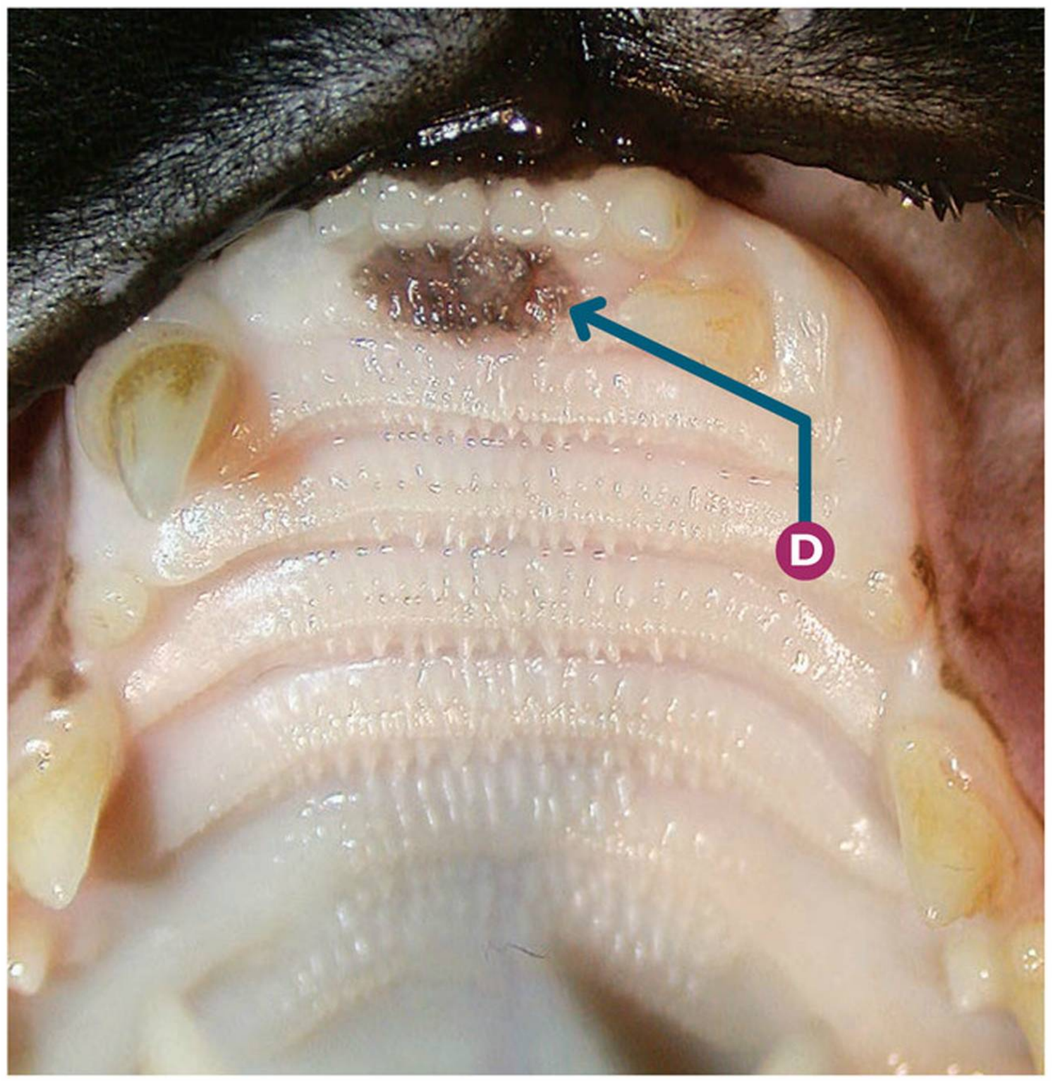

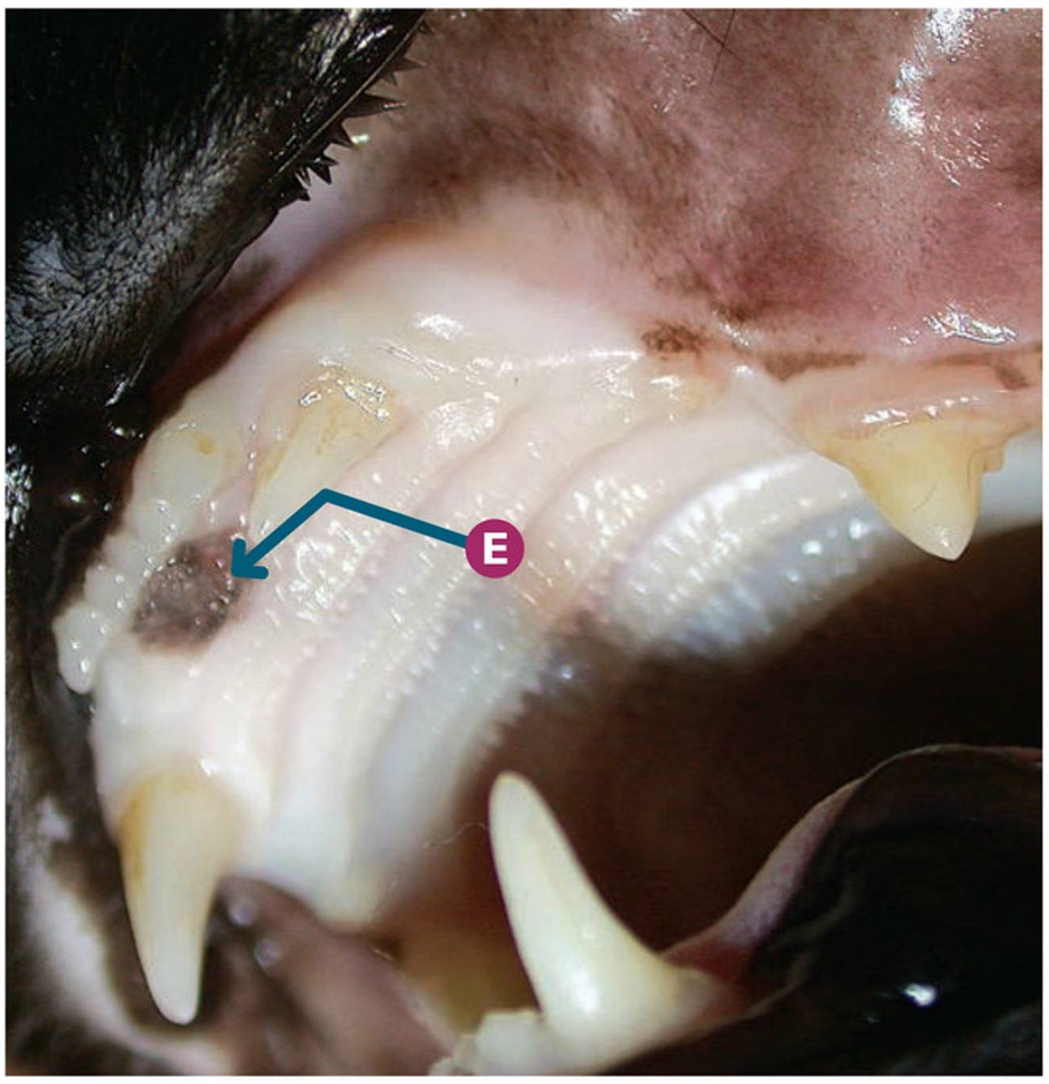



Maloclusión **Desviación dental**

Desviación mesiopalatina del CmaxI (204).

Ⓐ De derecha a izquierda: CmaxI (204), I3maxI (203) y I2maxI (202).

Ⓑ Índice 2 de cálculo dental en CmaxD (104).

Ⓒ Desviación mesiopalatina del CmaxI (204); vista rostral.

Ⓓ Detalle de la desviación mesiopalatina del CmaxI (204); vista coronal.

Ⓔ Detalle de la desviación mesiopalatina del CmaxI (204); vista rostrovestibular.

Ⓕ Detalle de la maloclusión del CmaxI (204), contactando la superficie vestibular del tercio coronal de la corona de éste, con la superficie lingual del CmandI (304).

Puntos clave del diagnóstico/tratamiento

En este caso clínico, también existe un desplazamiento respecto al eje transversal del CmaxI (204), resultando en una mesio-palatalización del diente (desviación mesiopalatina). En ocasiones, la cúspide del diente afectado impacta en los tejidos blandos y dientes inferiores, siendo necesario un tratamiento adecuado, para evitar este suceso.

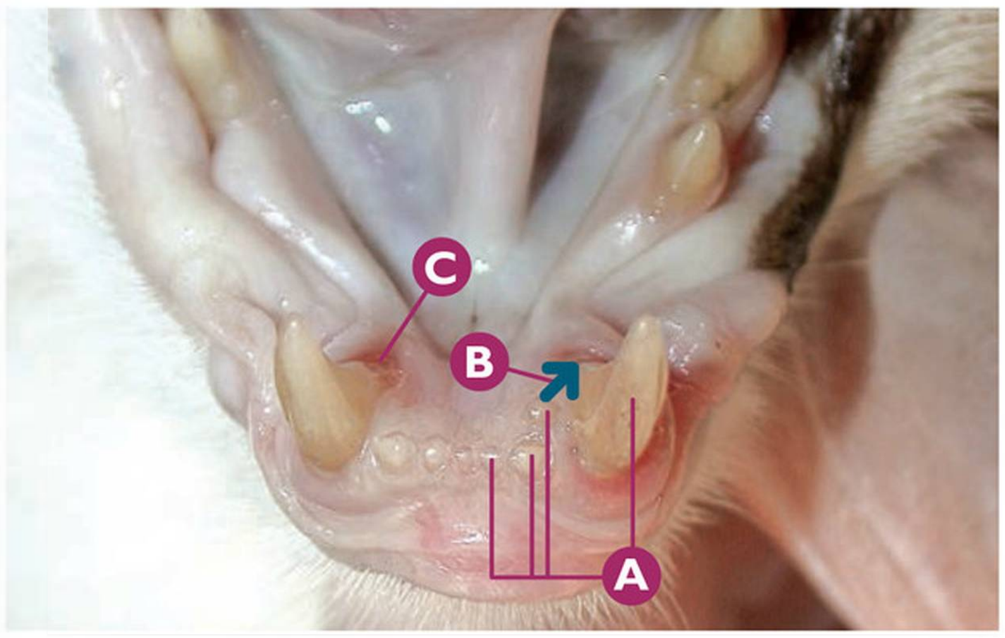

Maloclusión | **Desviación dental**

Desviación distal del I2mandI (302).

- **A** De derecha a izquierda: CmandI (304), I2mandI (302), I3mandI (303) y I1mandI (301).
- **B** Desviación distal del I2mandI (302).
- **C** Retracción gingival moderada en el área distolingual del CmandD (404).

Puntos clave del diagnóstico/tratamiento

En casos clínicos donde no existe espacio físico para la adecuada erupción dentaria, se pueden producir rotaciones o desviaciones como en este caso. La etiología más probable de la desviación distal del I2mandI (302), es la alteración del sentido de la erupción dentaria por falta de espacio entre el I1mandI (301) y el I3mandI (303).

Maloclusión | **Desviación dental**

Desviación mesiopalatina del CmaxI (204).

- **A** Desviación mesiopalatina del CmaxI (204); vista vestibular.
- **B** De derecha a izquierda: CmaxI (204), I3maxI (203), I2maxI (202), I1maxI (201) y CmaxD (104).
- **C** Detalle de la desviación mesiopalatina del CmaxI (204); vista rostral.
- **D** Índice 2 de cálculo dental en CmaxD (104).
- **E** De derecha a izquierda: detalle de la oclusión fisiológica normal de CmandD (404) y CmaxD (104).

Puntos clave del diagnóstico/tratamiento

La desviación mesial de los caninos superiores permanentes es relativamente frecuente, especialmente en la raza persa. En este caso clínico, la maloclusión detectada, una desviación mesiopalatina del CmaxI (204), no produce una alteración en tejidos blandos regionales. Sin embargo, un tratamiento conservador (ortodóncico) o no (extracción) debe ser ofrecida (previo estudio radiológico dental) al cliente para la prevención de patologías propias de la cavidad oral en ese área, como por ejemplo, enfermedad periodontal.

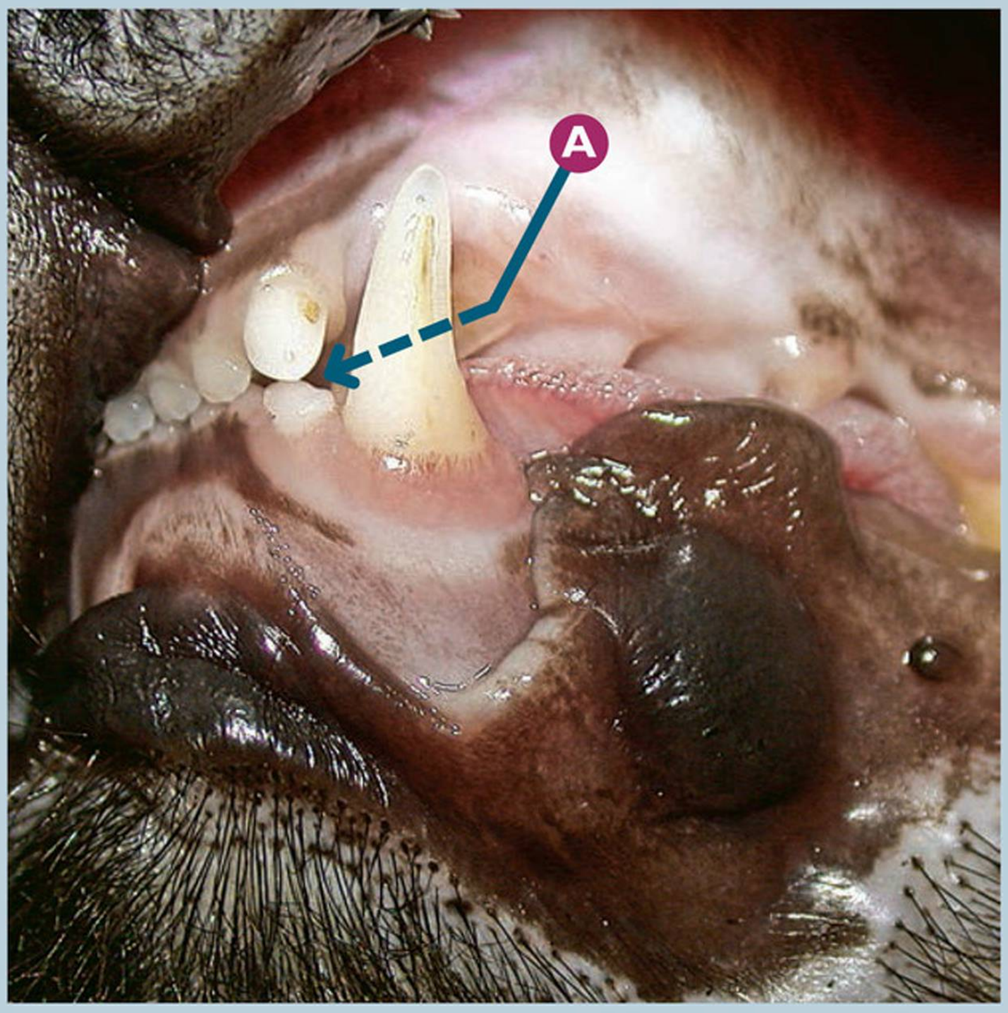

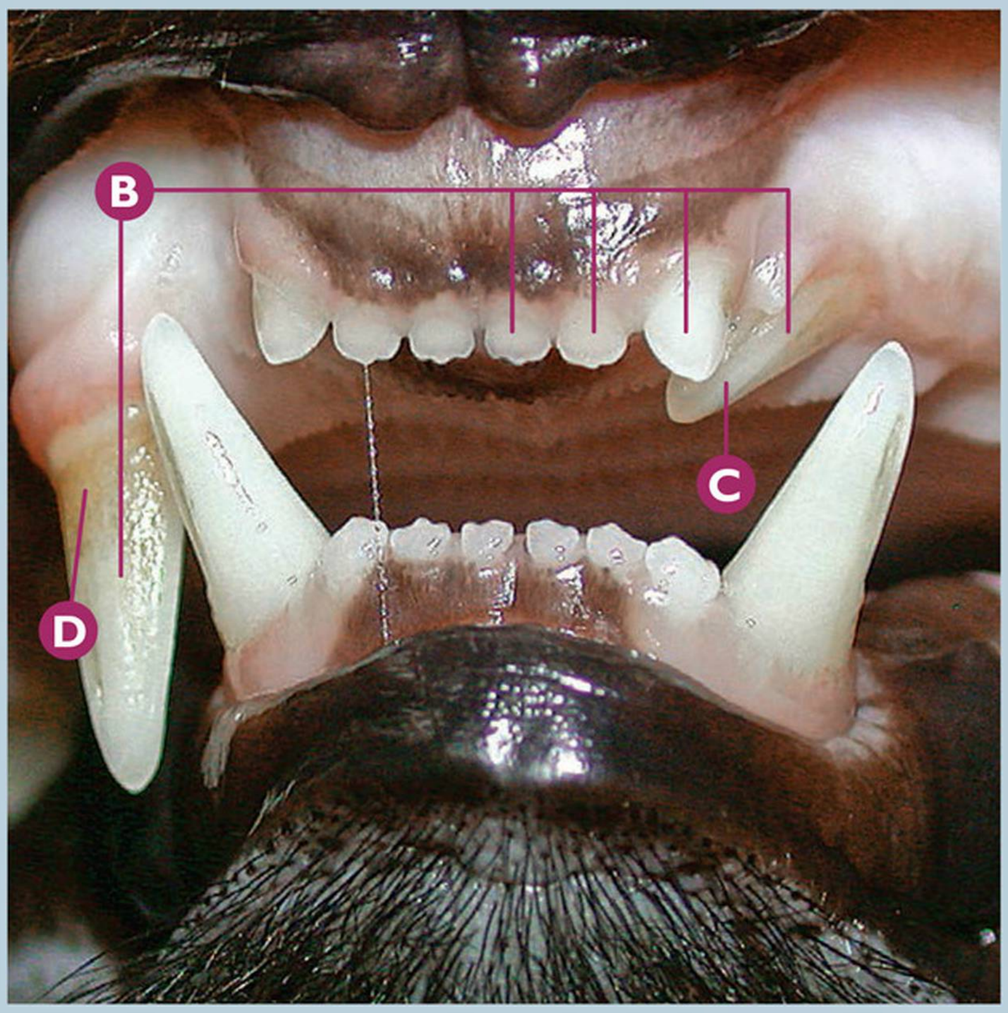

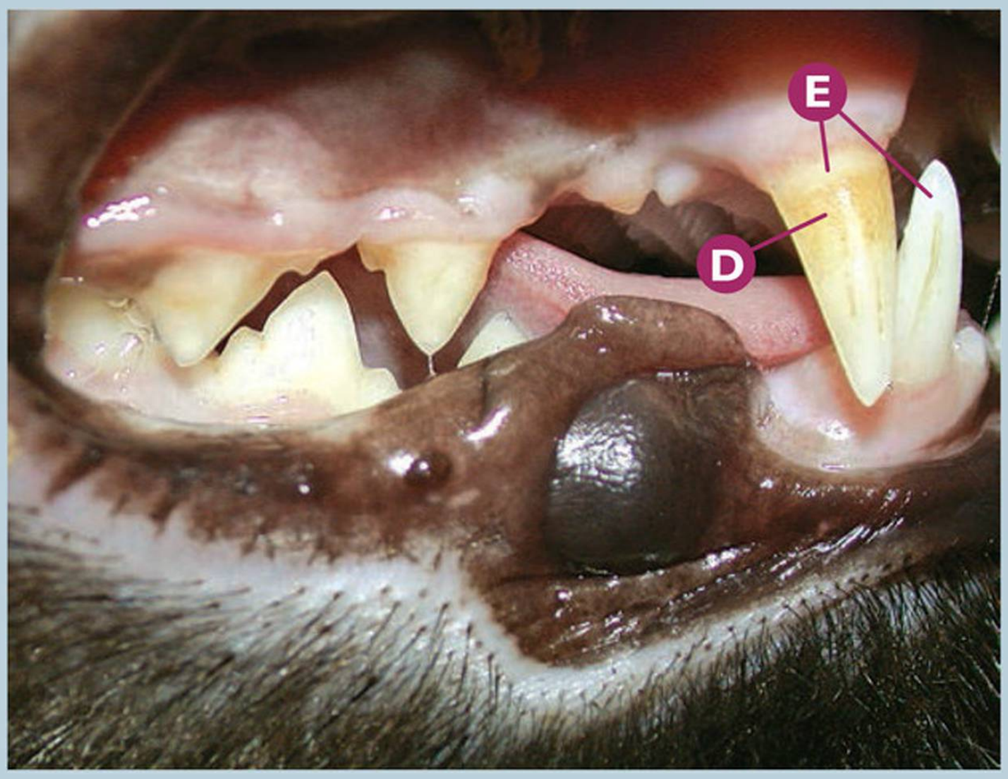

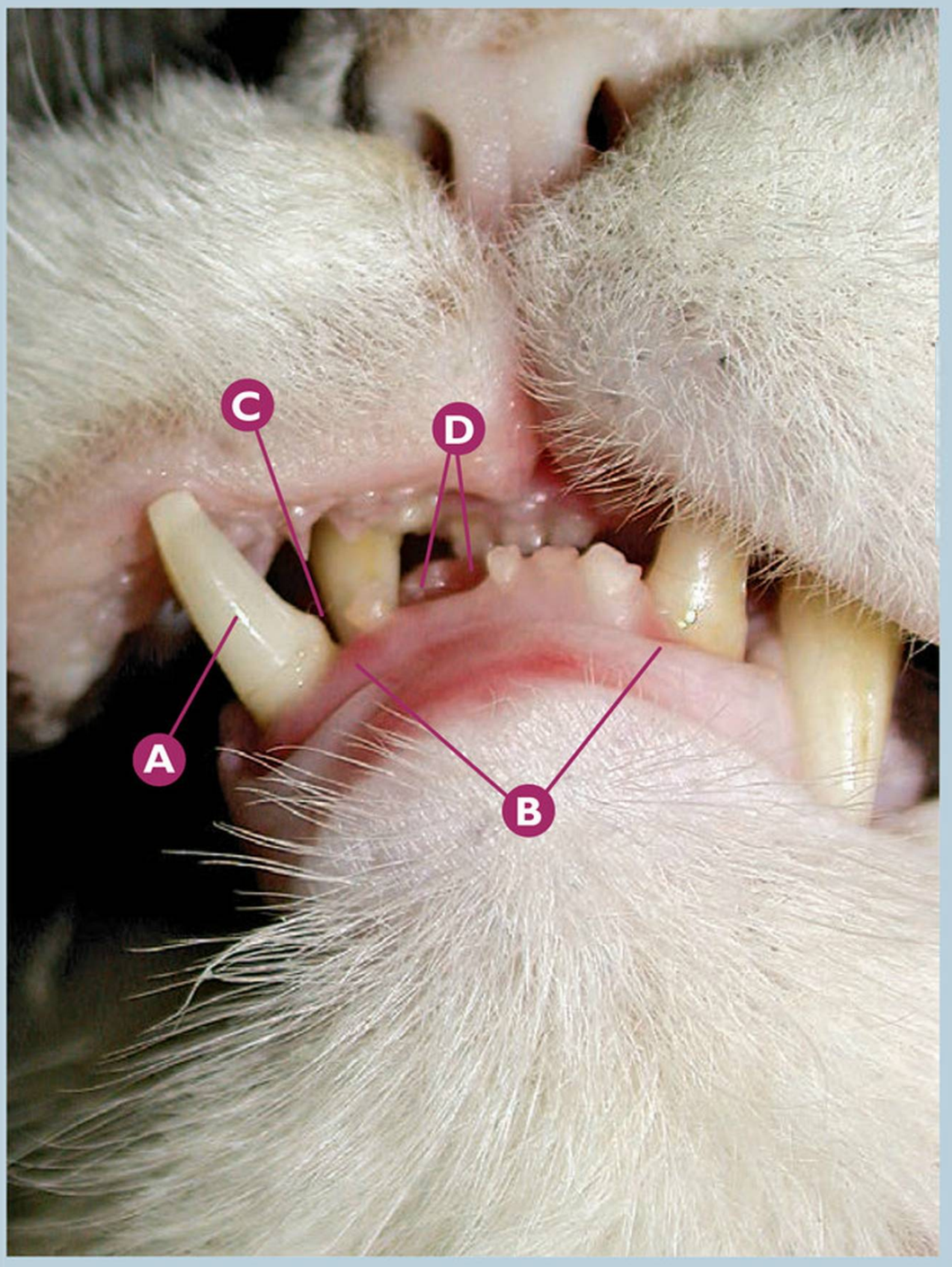

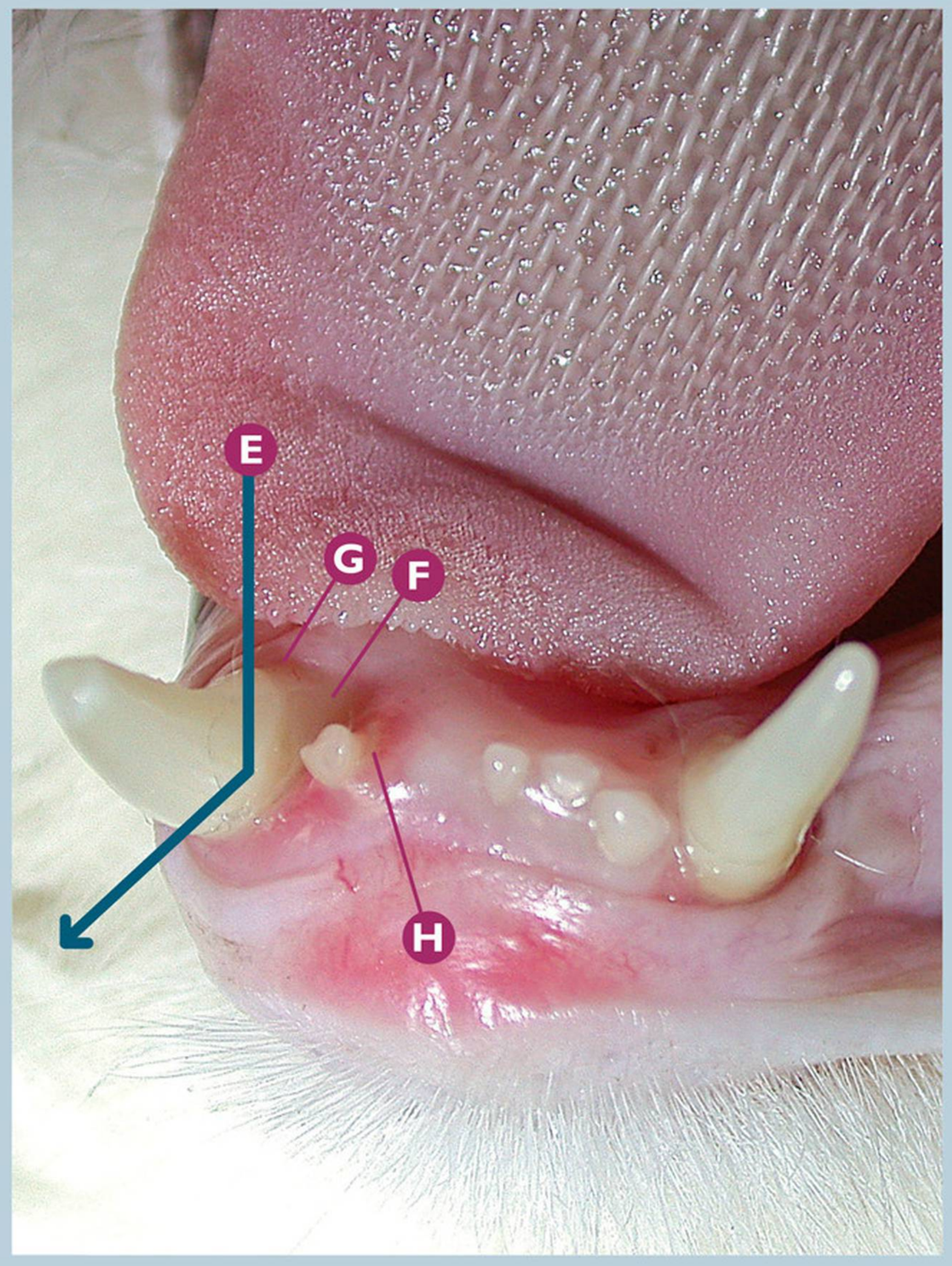

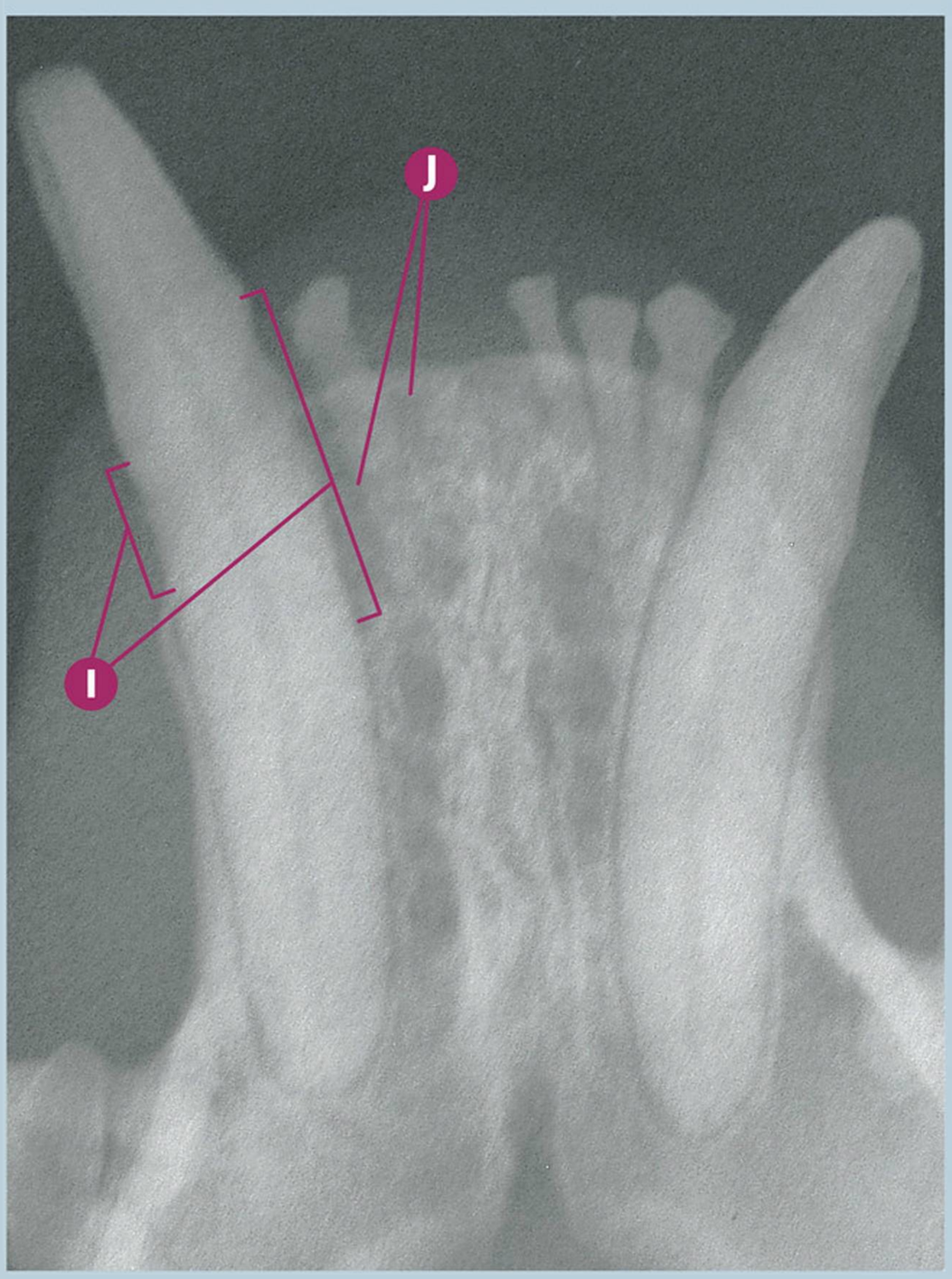

Maloclusión | **Desviación dental**

Desviación vestibular del CmandD (404) por maloclusión del CmaxD (101), en un prognatismo mandibular moderado.

- **A** CmandD (404).
- **B** Prognatismo mandibular moderado.
- **C** Impactación del CmaxD (101) en el área distal del CmandD (404).
- **D** De derecha a izquierda: ausencia de I1mandD (401) y I2mandD (402).
- **E** Desviación vestibular del CmandD (404).
- **F** Zona de impacto de la cúspide del CmaxD (101) en el área lingual del CmandD (404).
- **G** Sospecha de una fase 3 de enfermedad periodontal en CmandD (404).
- **H** Sospecha de una fase 4 de enfermedad periodontal en I3mandD (403).
- **I** Rx dental: signos radiológicos compatibles con una fase 3 de enfermedad periodontal en CmandD (404).
- **J** Rx dental: signos radiológicos compatibles con una fase 4 de enfermedad periodontal en I3mandD (403).

Puntos clave del diagnóstico/tratamiento

En este caso de prognatismo mandibular en un gato persa, detectamos una maloclusión del CmaxD (101), impactando y produciendo un trauma constante en el área lingual del CmandD (404), provocando la desviación vestibular del diente. Este proceso favorece el avance de la enfermedad periodontal en este último diente.

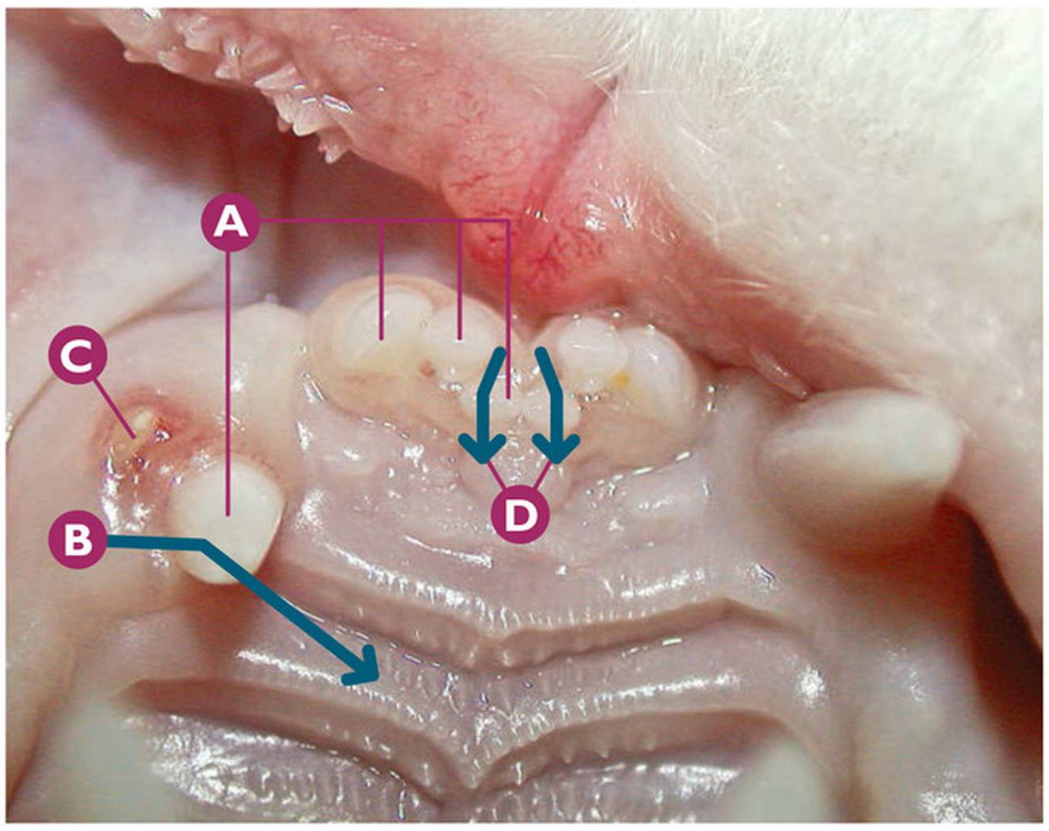

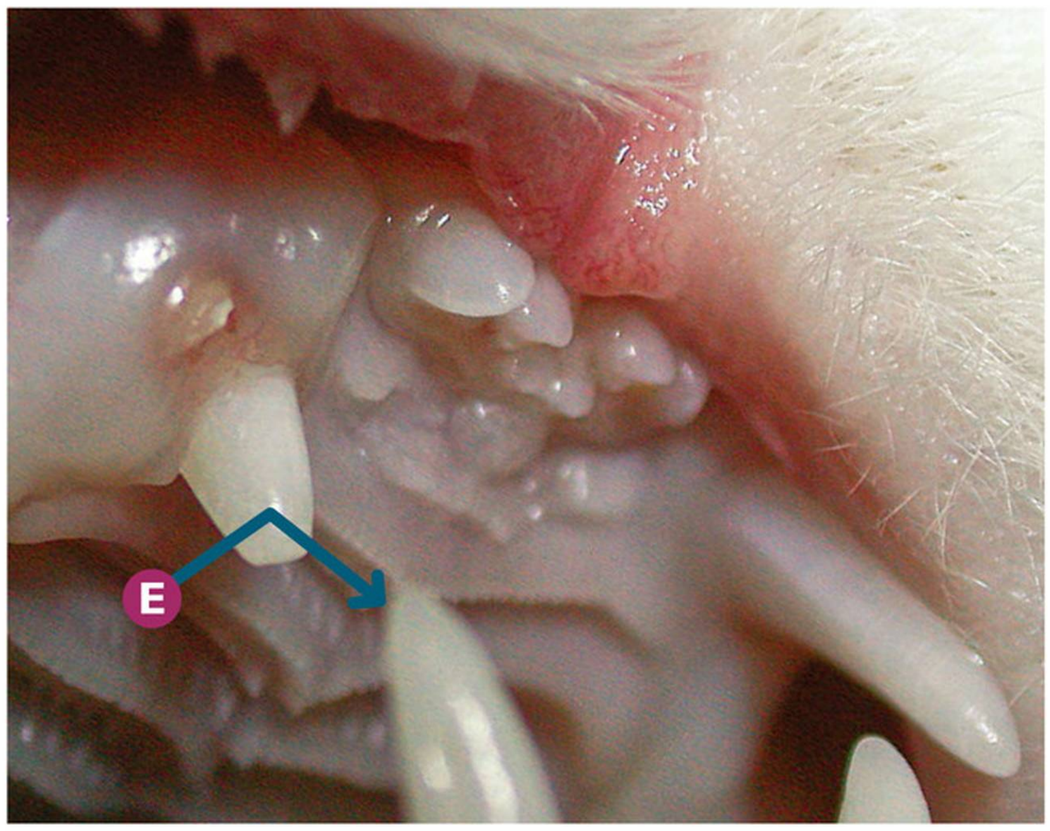

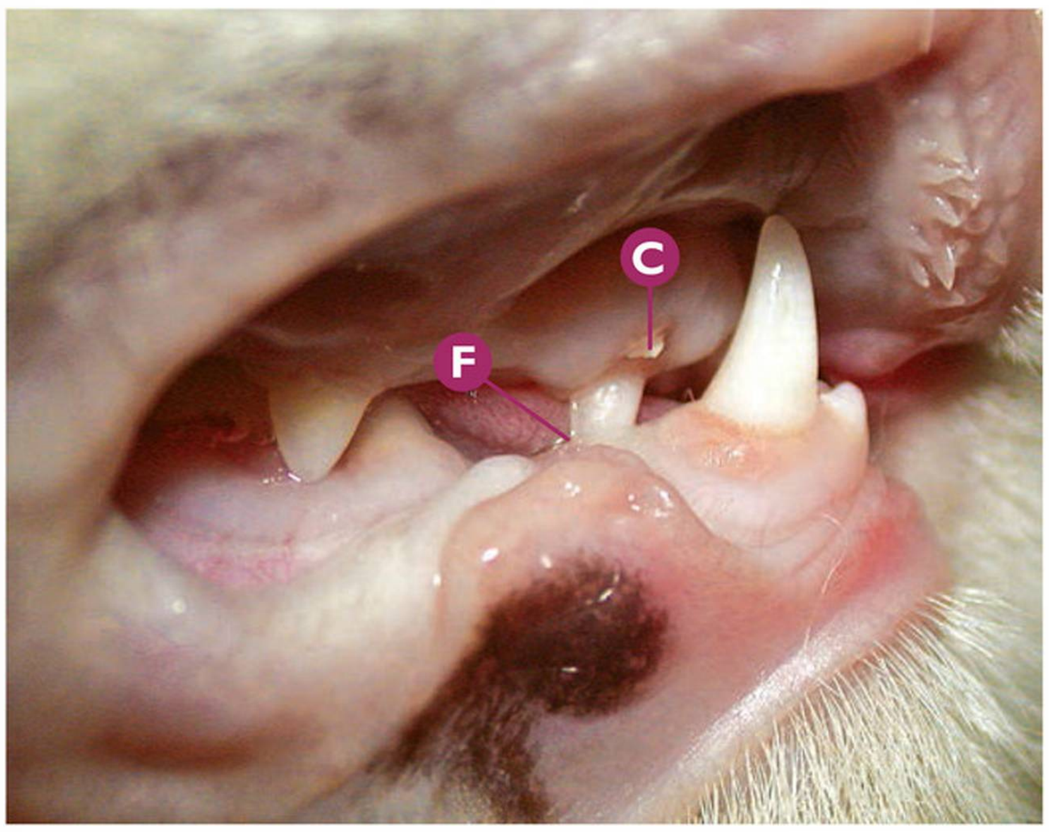

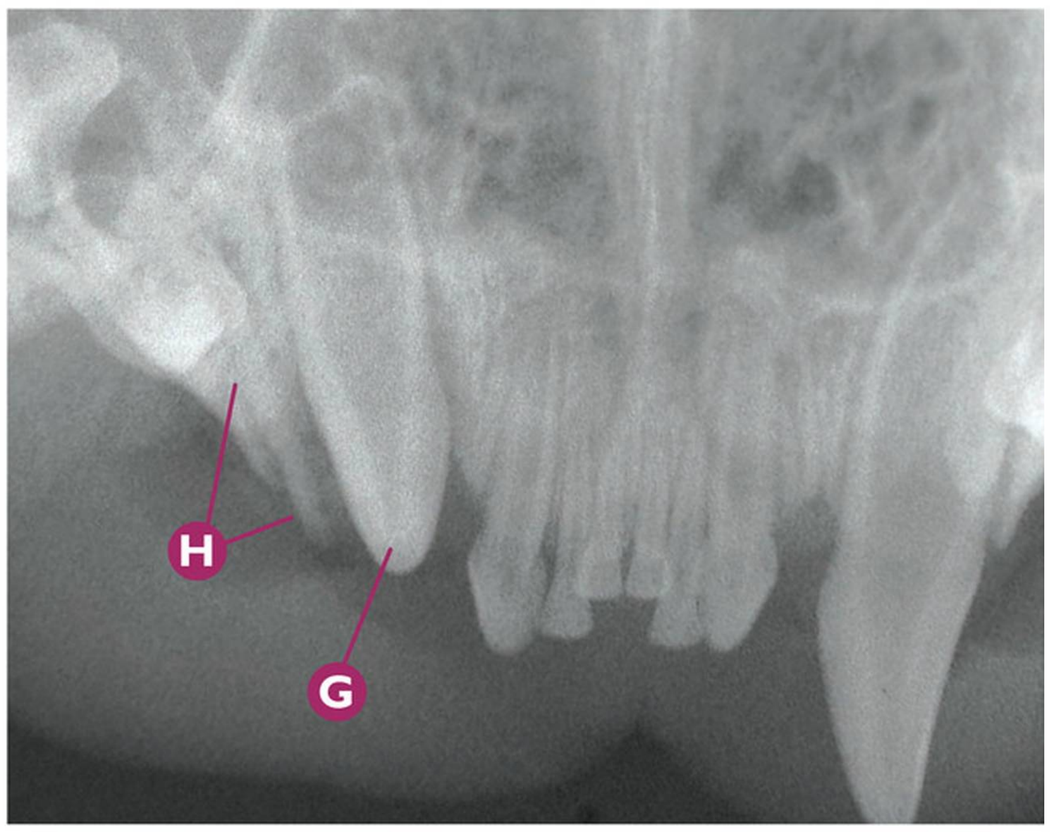

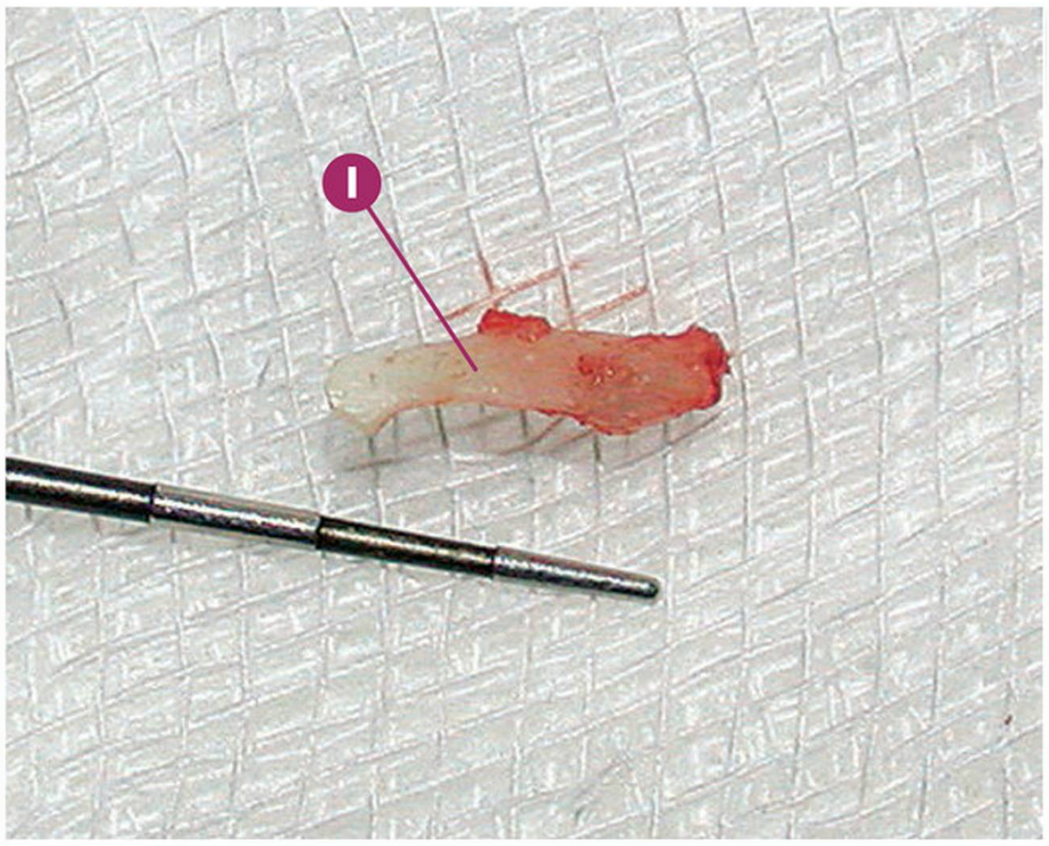

Maloclusión — Desviación dental

Desviación distopalatina del CmaxD (104), debido a la presencia de un resto radicular del CmaxD deciduo (504).

- **A** De derecha a izquierda: I1maxD (101), I2maxD (102), I3maxD (103), CmaxD (104).
- **B** Desviación distopalatina del CmaxD (104).
- **C** Sospecha de resto radicular del CmaxD deciduo (504).
- **D** Desviación palatina de I1maxD (101) y I1maxI (201).
- **E** Detalle de la desviación distopalatina y ausencia de erupción completa del CmaxD (104).
- **F** Impactación de la cúspide del CmaxD (104) en la mucosa del área distal del CmandD (404), por su desviación.
- **G** Rx dental: signos radiológicos compatibles con CmaxD (104).
- **H** Rx dental: signos radiológicos compatibles resto radicular del CmaxD deciduo (504).
- **I** Detalle del resto radicular del CmaxD deciduo (504), tras su extracción.

Puntos clave del diagnóstico/tratamiento

Las persistencias dentales, así como los restos radiculares de éstas como se muestra en este caso clínico, pueden producir una desviación de los dientes permanentes por interferir en su normal y adecuada erupción. Ante la existencia de dientes persistentes, debe realizarse un tratamiento ortodóncico interceptivo, es decir, la extracción adecuada de los dientes deciduos persistentes. La realización de radiología dental regional es imprescindible para la valoración de la existencia, forma, reabsorción parcial, etc. de los dientes deciduos.

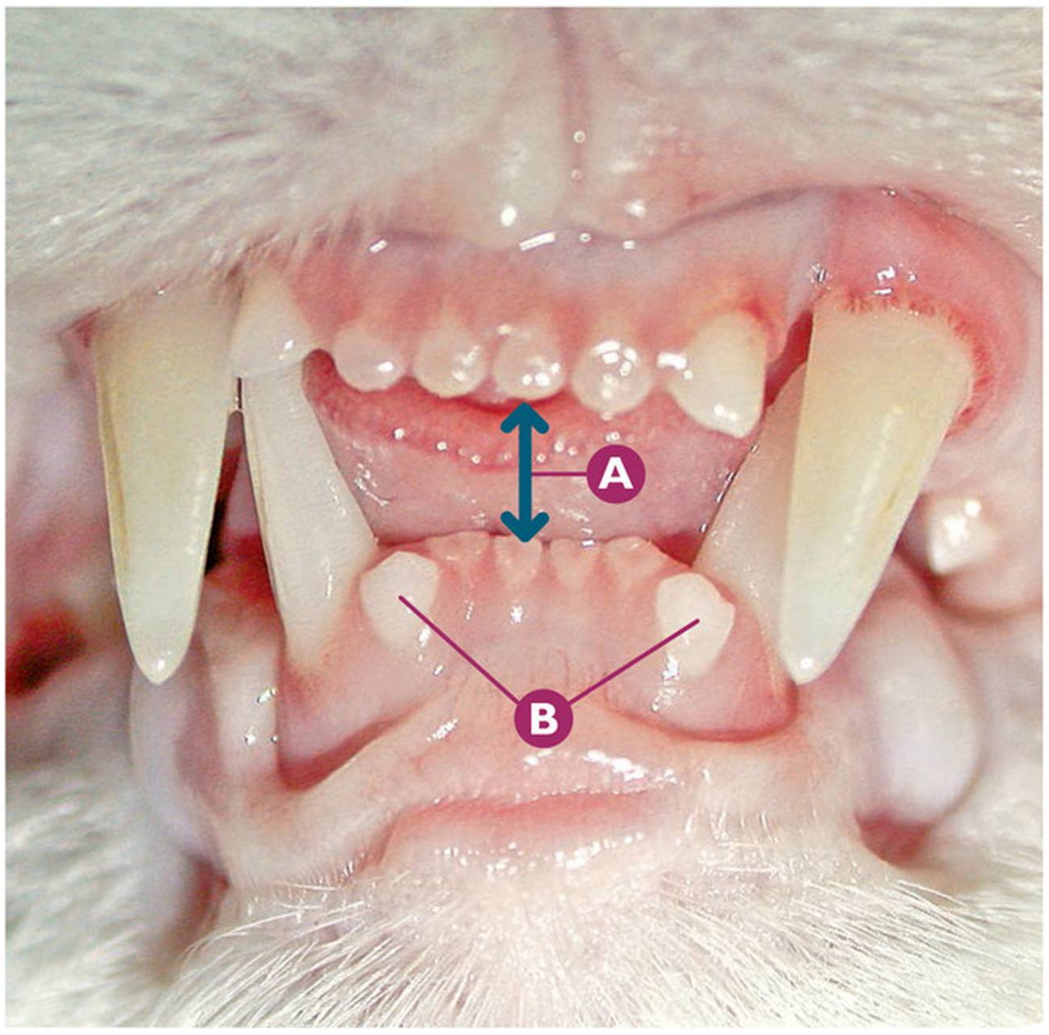

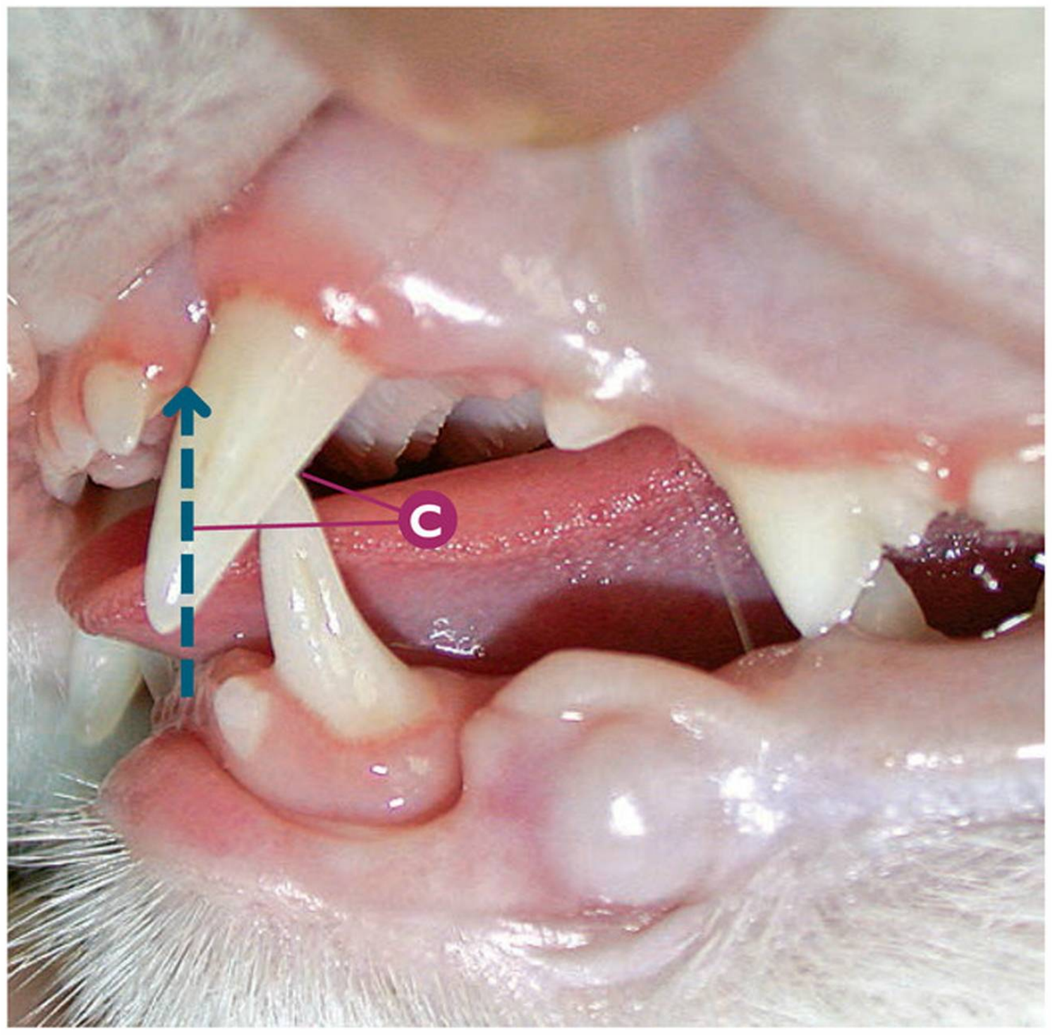

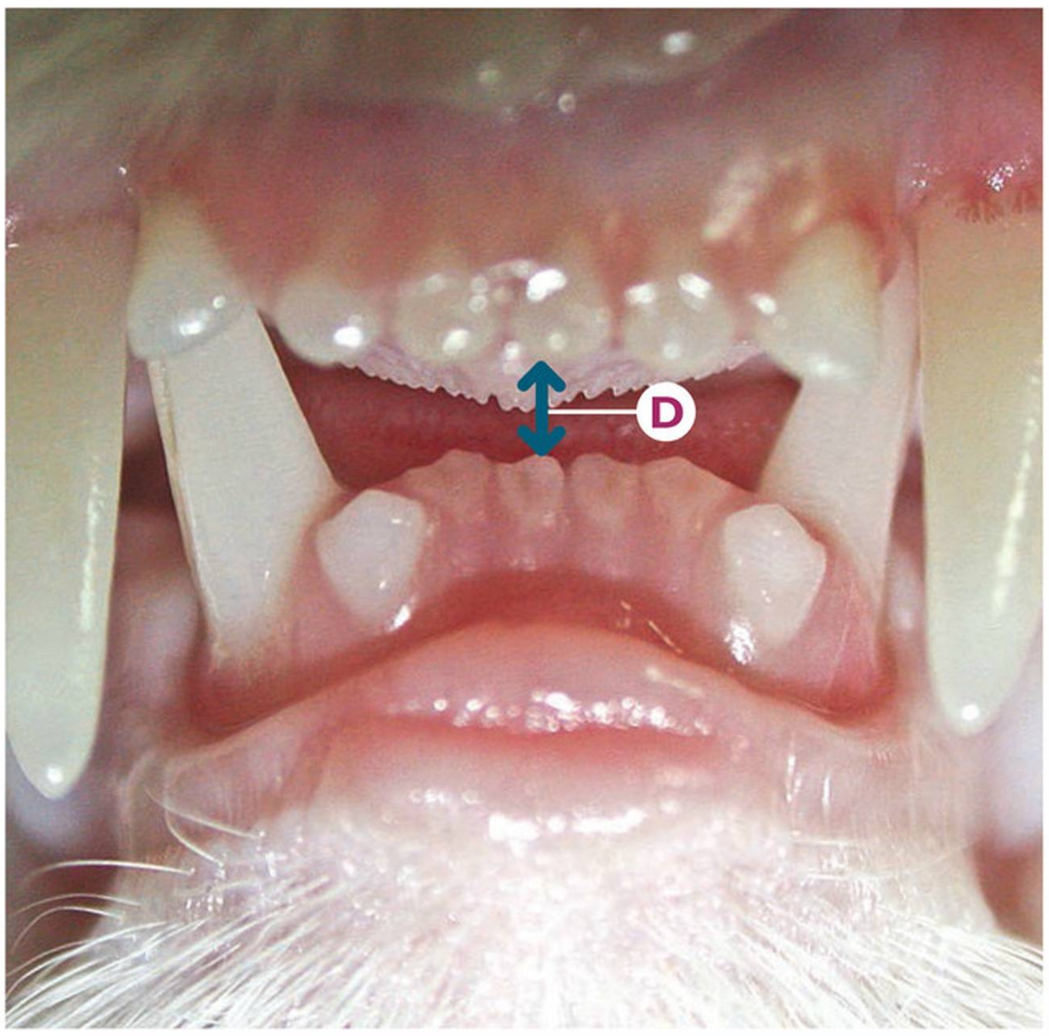

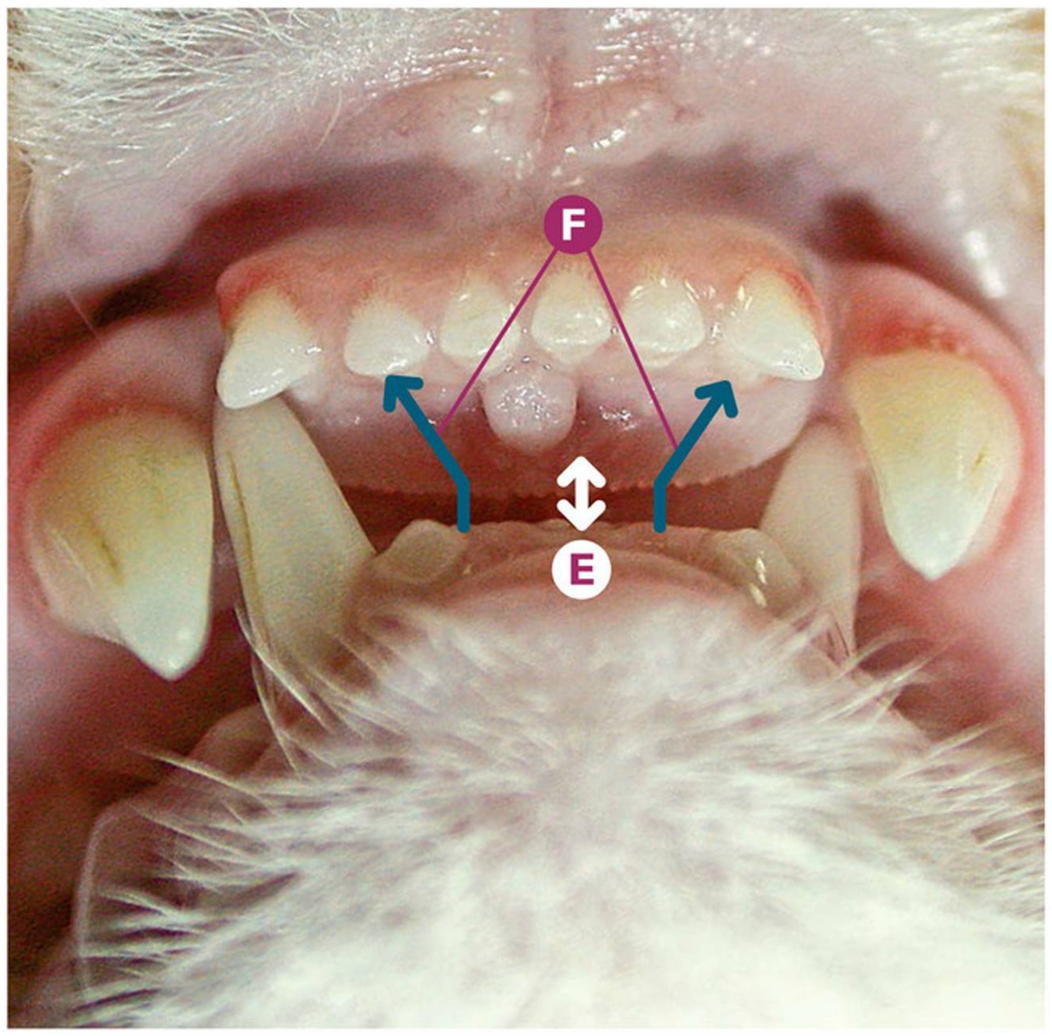

Maloclusión **Mordida abierta**

Mordida abierta severa por braquignatismo mandibular relativo severo.

A Incapacidad de provocar un cierre completo de la cavidad oral por maloclusión.

B De derecha a izquierda: Desviación vestibular de I3mandI (303) y I3mandD (403).

C Sospecha de braquignatismo mandibular severo, con maloclusión de los incisivos y caninos inferiores.

D Incapacidad de provocar un cierre completo de la cavidad oral, oclusión forzada bajo sedación; vista rostral.

E Detalle de la incapacidad de provocar un cierre completo de la cavidad oral, oclusión forzada bajo sedación.

F Detalle de la sospecha de braquignatismo mandibular severo.

Puntos clave del diagnóstico/tratamiento

La mordida abierta es aquella maloclusión que por discrepancia dental o esquelética impide el cierre de la cavidad oral. En este caso clínico, una sospecha de braquignatismo mandibular (maloclusión esquelética), es la causa de la incapacidad de cerrar la cavidad oral, incluso forzando ésta bajo sedación.

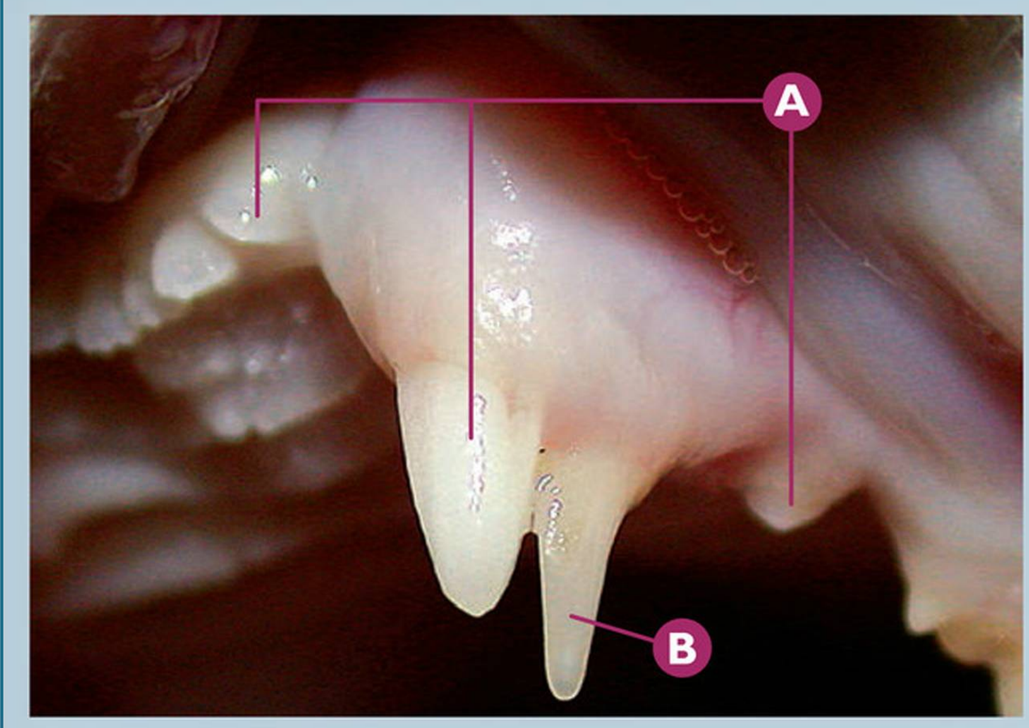

Maloclusión **Persistencia dental**

Persistencia de CmaxI deciduo (604).

Ⓐ De derecha a izquierda: P2maxI (206), CmaxI (204) y I3maxI (203).

Ⓑ CmaxI deciduo (604).

Puntos clave del diagnóstico/tratamiento

Un diente persistente es aquel deciduo que ha "fallado" en la exfoliación. La existencia conjunta del mismo diente permanente y deciduo puede provocar maloclusiones secundarias, por lo que un tratamiento ortodóncico interceptivo (extracción del diente persistente) debe ser recomendado. Esta maloclusión es poco frecuente en el gato.

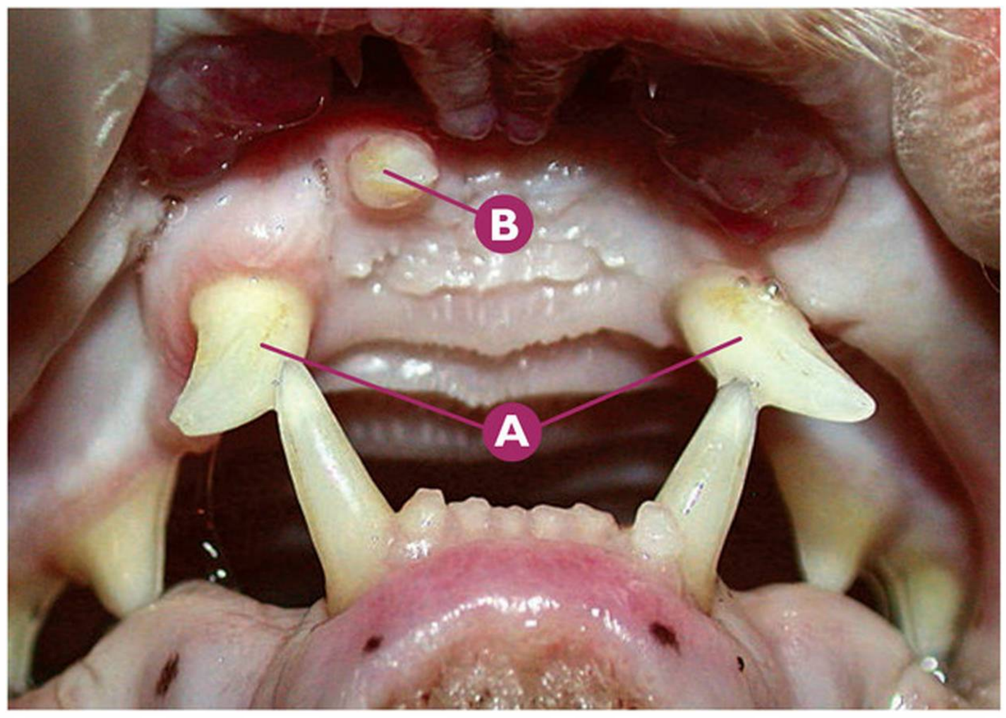

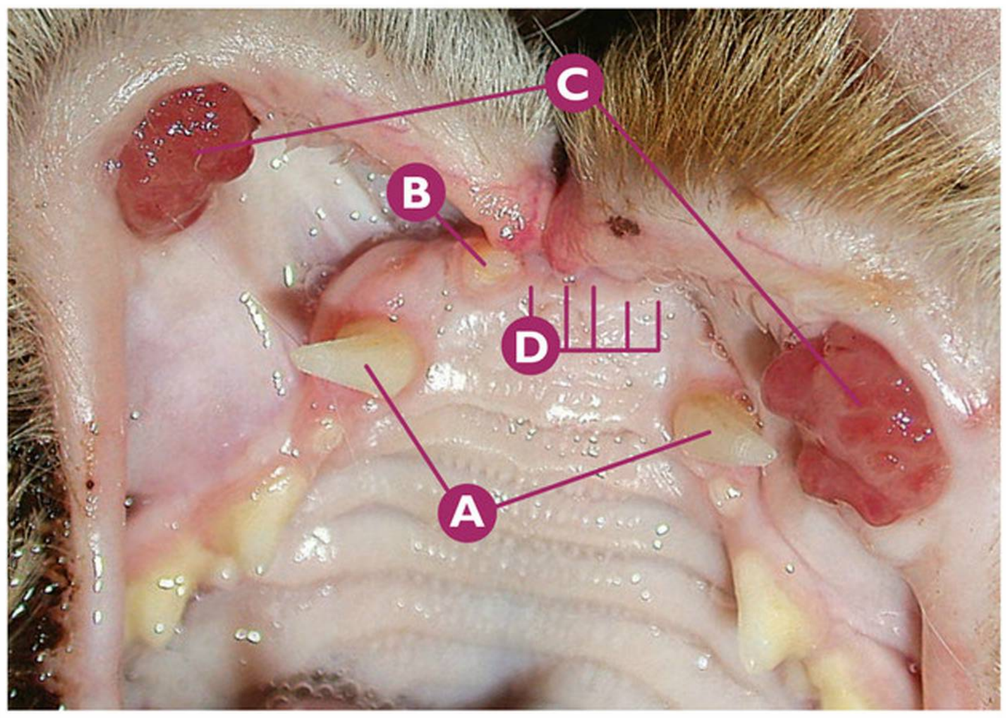

Maloclusión **Rotación dental**

Rotación vestibular del área distal del CmaxD (104) y CmaxI (204).

Ⓐ De derecha a izquierda: rotación vestibular del CmaxI (204) y CmaxD (104).

Ⓑ I3maxD (103).

Ⓒ Lesiones granulomatosas por impactación de las cúspides de ambos caninos superiores, debido a la rotación.

Ⓓ De derecha a izquierda: ausencia de I3maxI (203), I2maxI (202), I1maxI (201), I1maxD (101) y I2maxD (102).

Ⓔ Rx dental: signos radiológicos compatibles con patología endodóntica por la asimetría en el diámetro de las cavidades pulpares.

Ⓕ Rx dental: signos radiológicos compatibles con FORL en los incisivos superiores.

Puntos clave del diagnóstico/tratamiento

Esta rotación atípica en los caninos superiores tiene una probable etiología congénita, provocando una maloclusión con repercusiones traumáticas en la mucosa que está en contacto con sus cúspides.

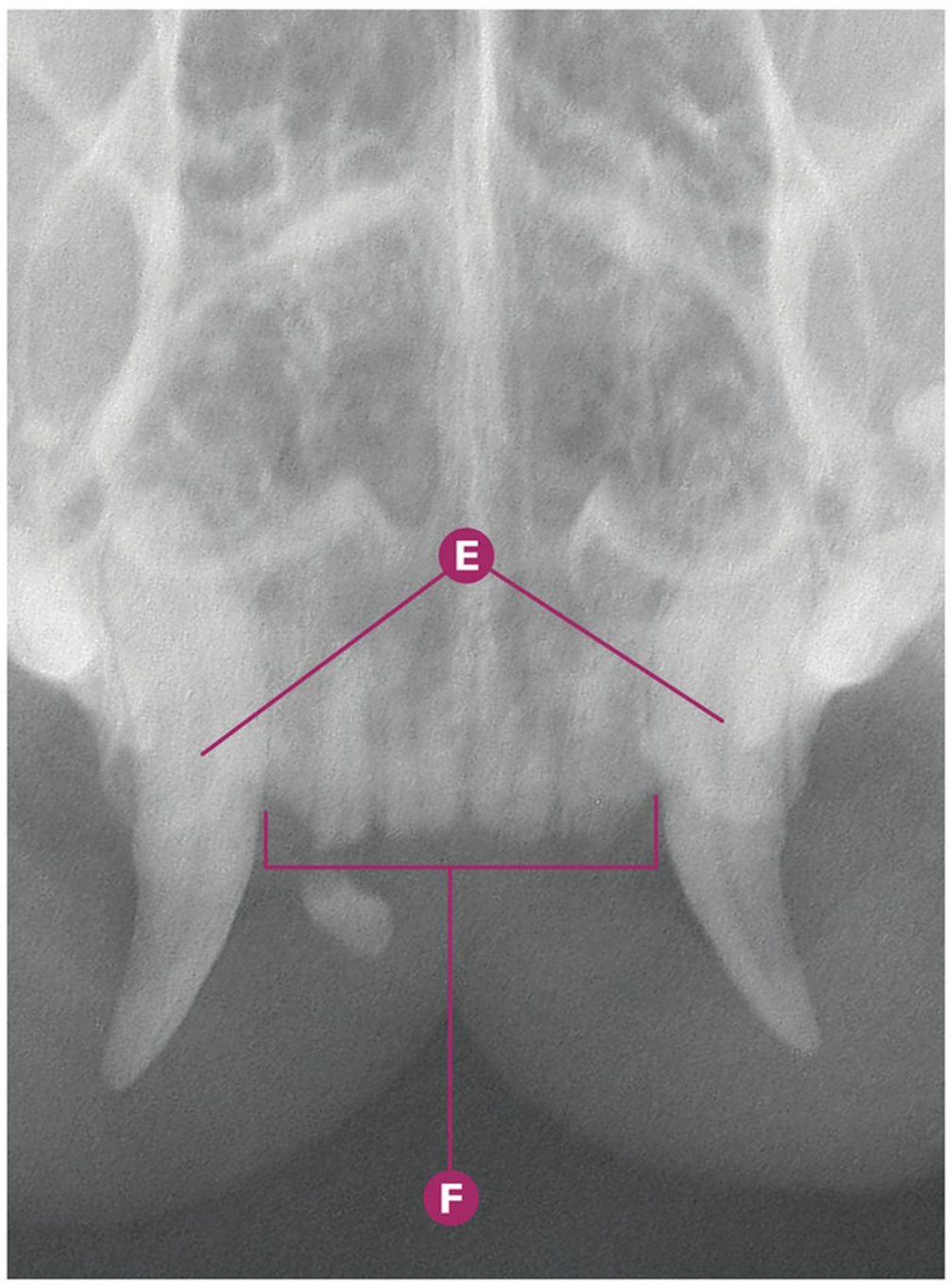

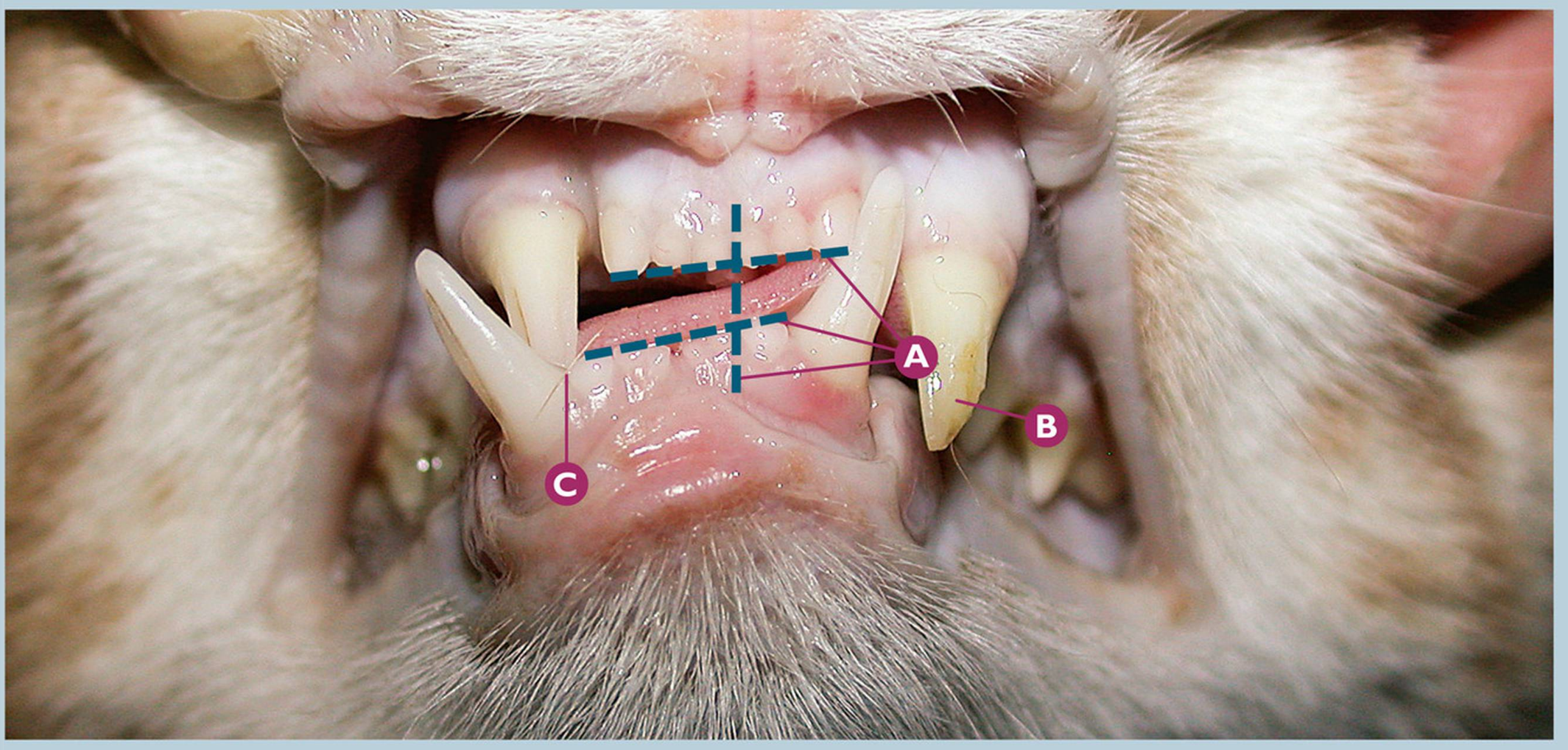

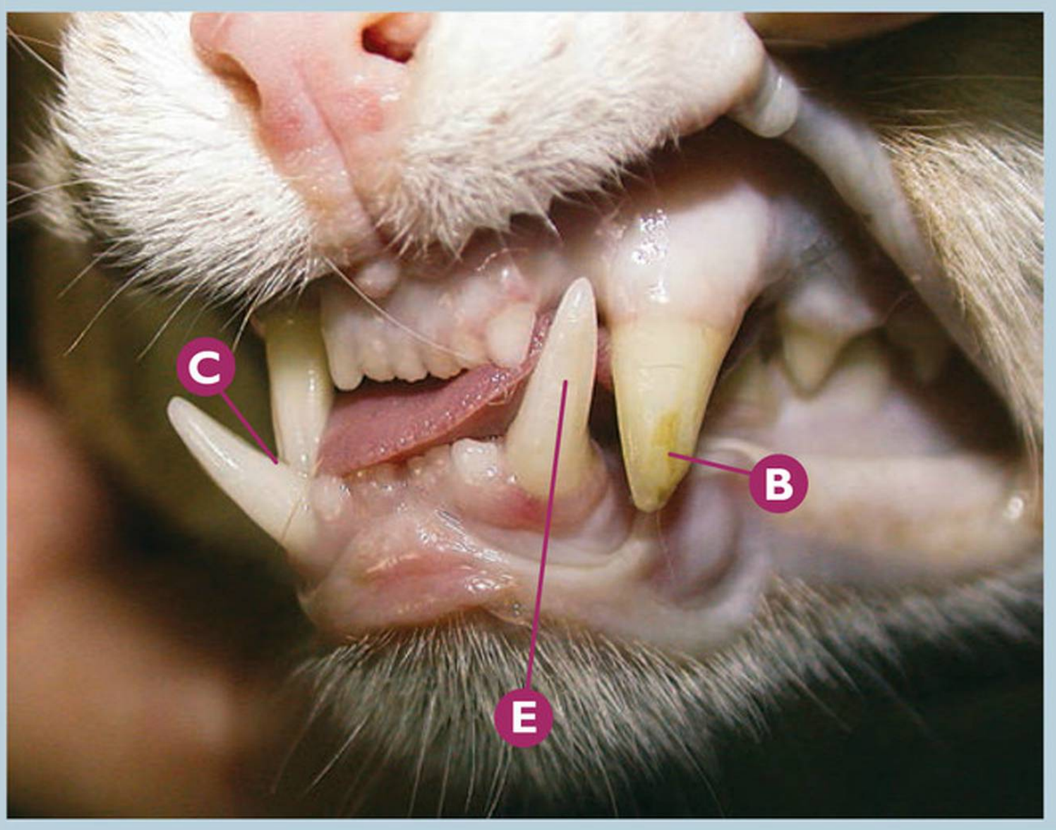

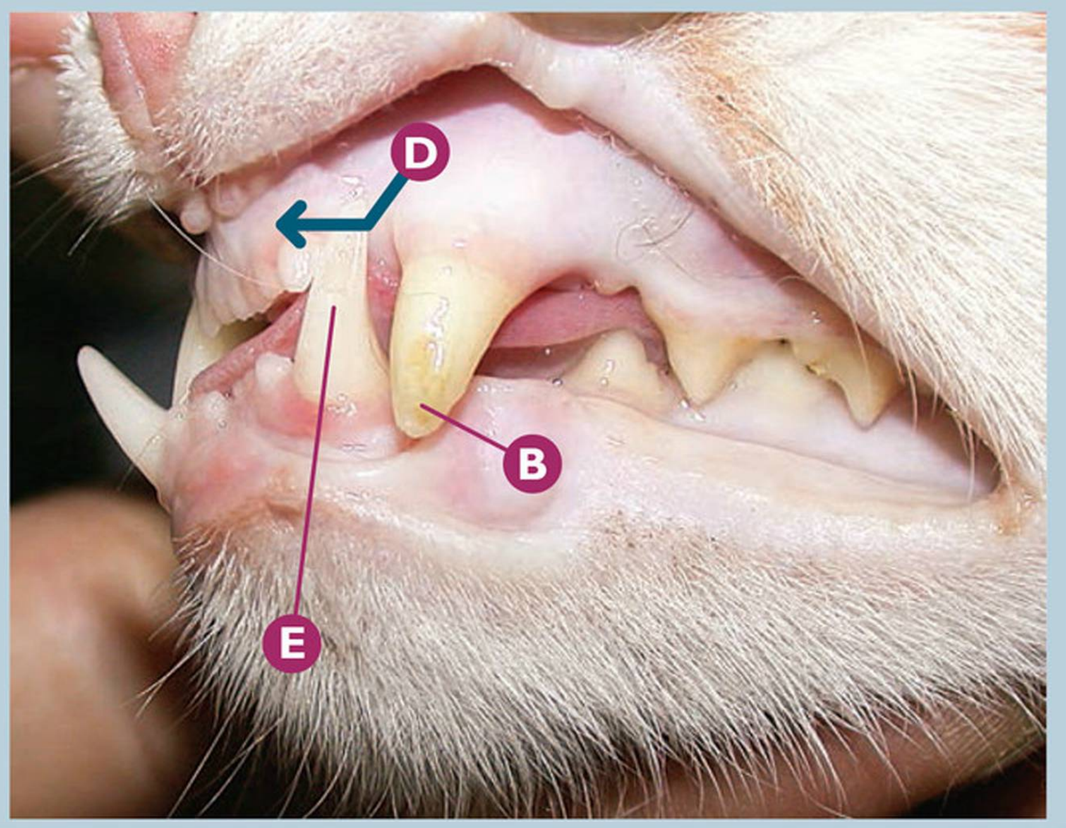

Maloclusión — *Wry mouth* o desviación de la línea media

Desviación de la línea media adquirida o *Wry mouth* adquirida por un antecedente traumático; inadecuada resolución espontánea de una fractura mandibular.

- **A** Desviación de la línea media entre incisivos superiores e inferiores, así como asimetría del plano incisal; desviación hacia el lado derecho.
- **B** Sospecha de fractura complicada de corona del Cmaxl (204).
- **C** Maloclusión del CmaxD (104), impactando su cúspide en la región distal del CmandD (404).
- **D** Desplazamiento mesial del Cmandl (304), debido a la *wry mouth* adquirida.
- **E** Sospecha de fractura de esmalte de la corona del Cmandl (304).

Puntos clave del diagnóstico/tratamiento

Esta desviación de la línea media o *wry mouth*, al igual que ocurre en el perro, puede ser de origen congénito o adquirido. En los casos congénitos (considerados generalmente con etiología genética) pueden tener su origen en su base esquelética y dental, o únicamente dental. En este caso clínico, la etiología del proceso es adquirida; en aquellos casos en los que fracturas de mandíbula y/o maxilar no son adecuadamente resueltas, o bien tienen una resolución espontánea en una oclusión no fisiológica, se pueden producir maloclusiones. La *wry mouth* adquirida es un buen ejemplo de éstas.

Errores comunes

En casos de traumatismos maxilares/mandibulares, si no existen daños evidentes o bien existen (realizando entonces una resolución quirúrgica de éstos), un error común es no valorar con detalle y precisión la oclusión resultante del paciente (especialmente en el área de los caninos). Debemos enfocar todos los esfuerzos posibles en restablecer una oclusión fisiológica normal.

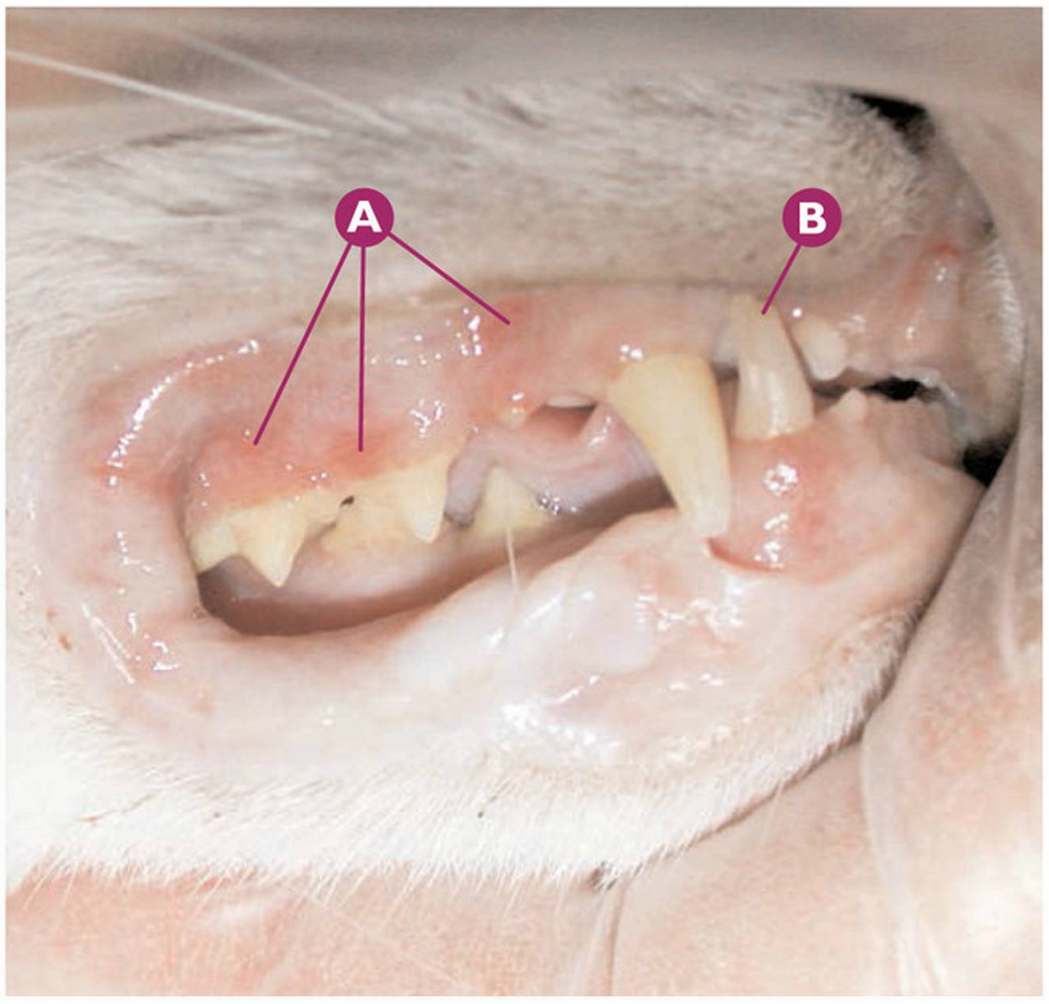

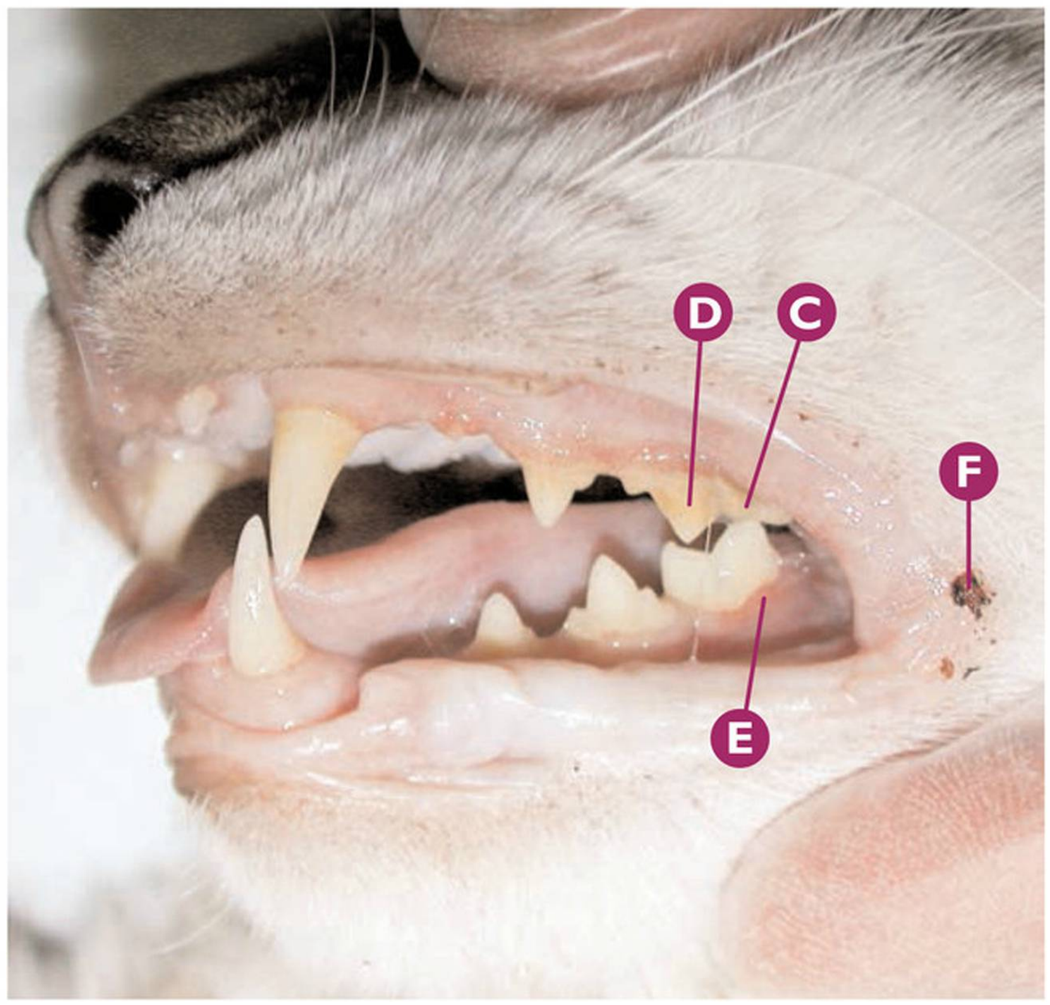

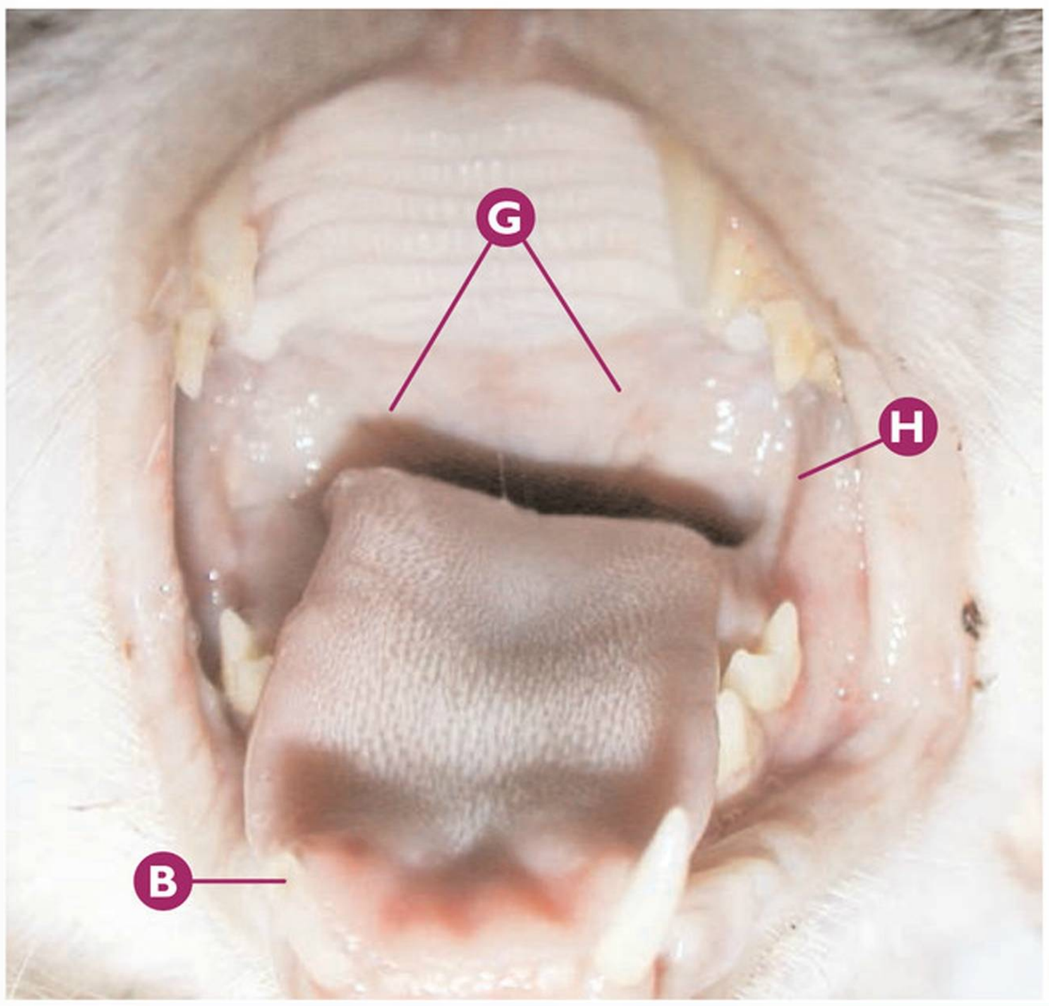

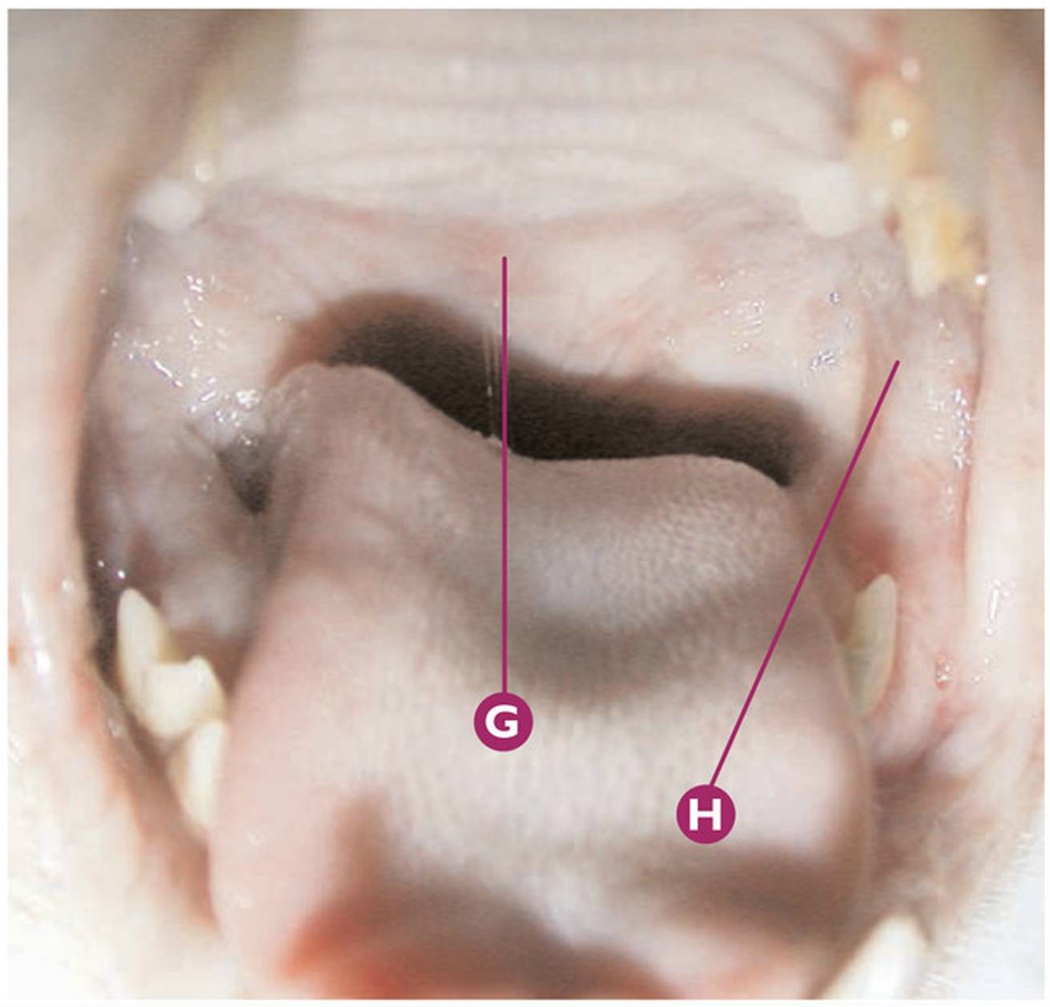

Leucemia e inmunodeficiencia felina (FeLV, FIV)

Estomatitis ligera-moderada por Leucemia (FeLV) e Inmunodeficiencia felina (FIV) en un paciente de 2 años de edad; combinación con Calicivirus felino (FCV) y bajo tratamiento con antibioterapia. Análisis viral (PCR): FeLV +, FIV +, FCV +, FHV -.

- **A** Estomatitis moderada en la mucosa regional del P2maxD (106), P3maxD (107) y P4maxD (108).
- **B** Sospecha de fractura complicada de corona del CmandD (404).
- **C** Índice 2 de placa bacteriana en P4maxI (208).
- **D** Índice 2 de cálculo dental en P4maxI (208).
- **E** Índice 2 gingival en M1mandI (309).
- **F** Úlcera ligera en comisura labial izquierda.
- **G** Estomatitis ligera en el paladar blando.
- **H** Estomatitis ligera en mucosa bucal caudal izquierda.

Puntos clave del diagnóstico/tratamiento

La leucemia y la inmunodeficiencia felina tienen como etiología dos virus de la familia *Retroviridae*. A pesar de que la significación más importante de ambas patologías es sistémica, en numerosas ocasiones encontramos repercusión en la cavidad oral como por ejemplo, gingivoestomatitis en diferentes grados. El diagnóstico y tratamiento terapéutico sistémico de ambas patologías, así como el control de los efectos secundarios es fundamental para favorecer la mejoría de la sintomatología oral clínica y comportamental.

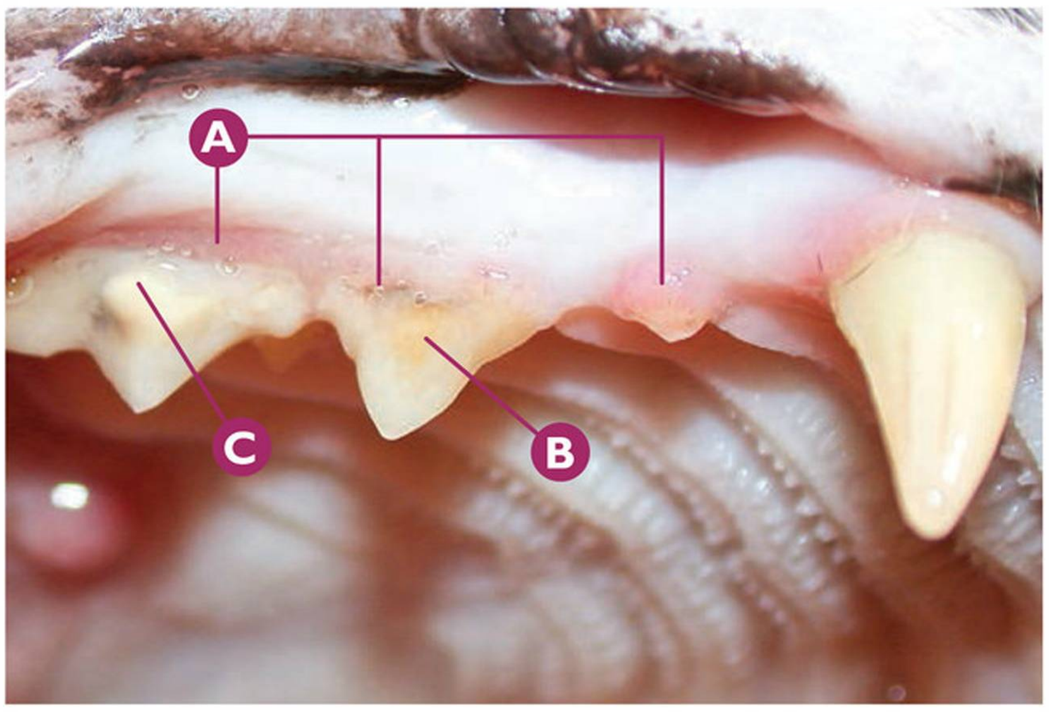

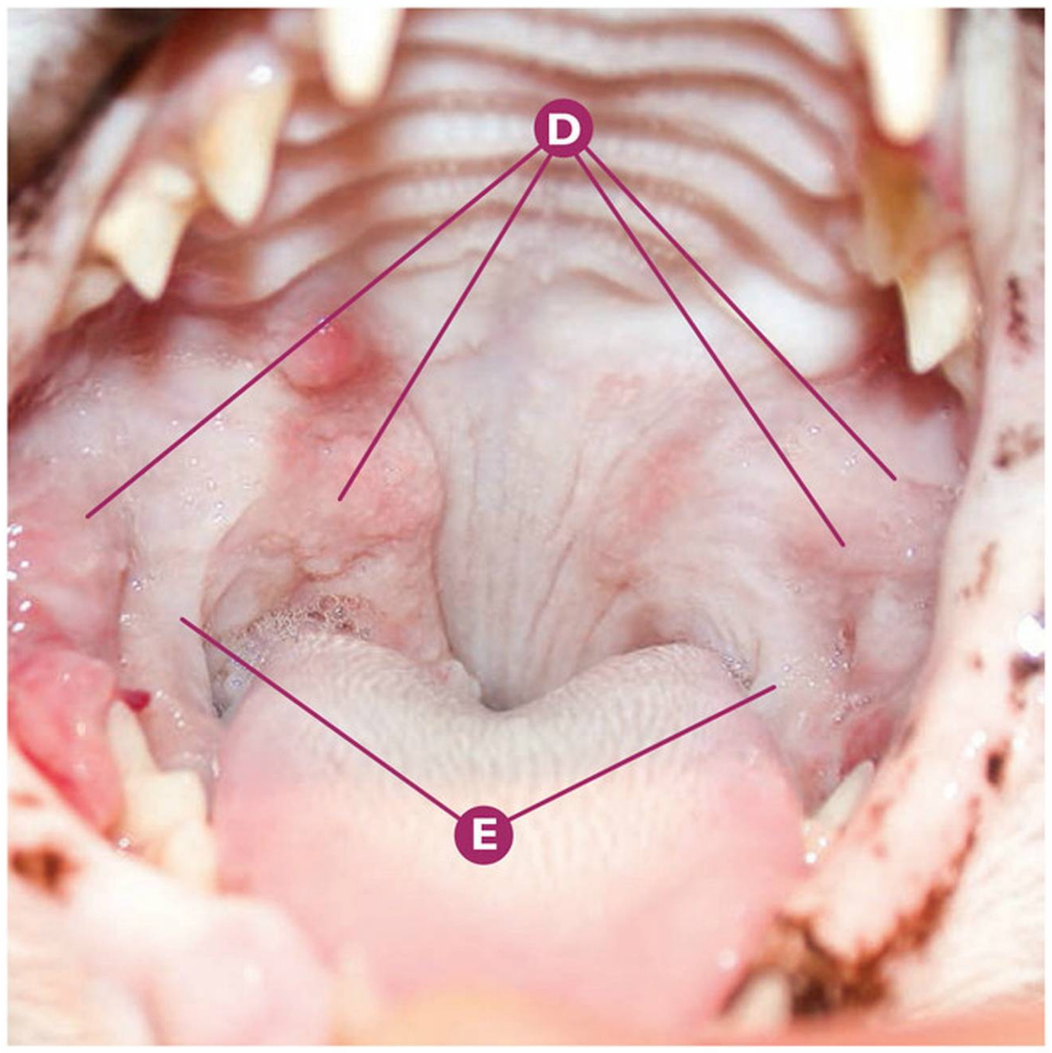

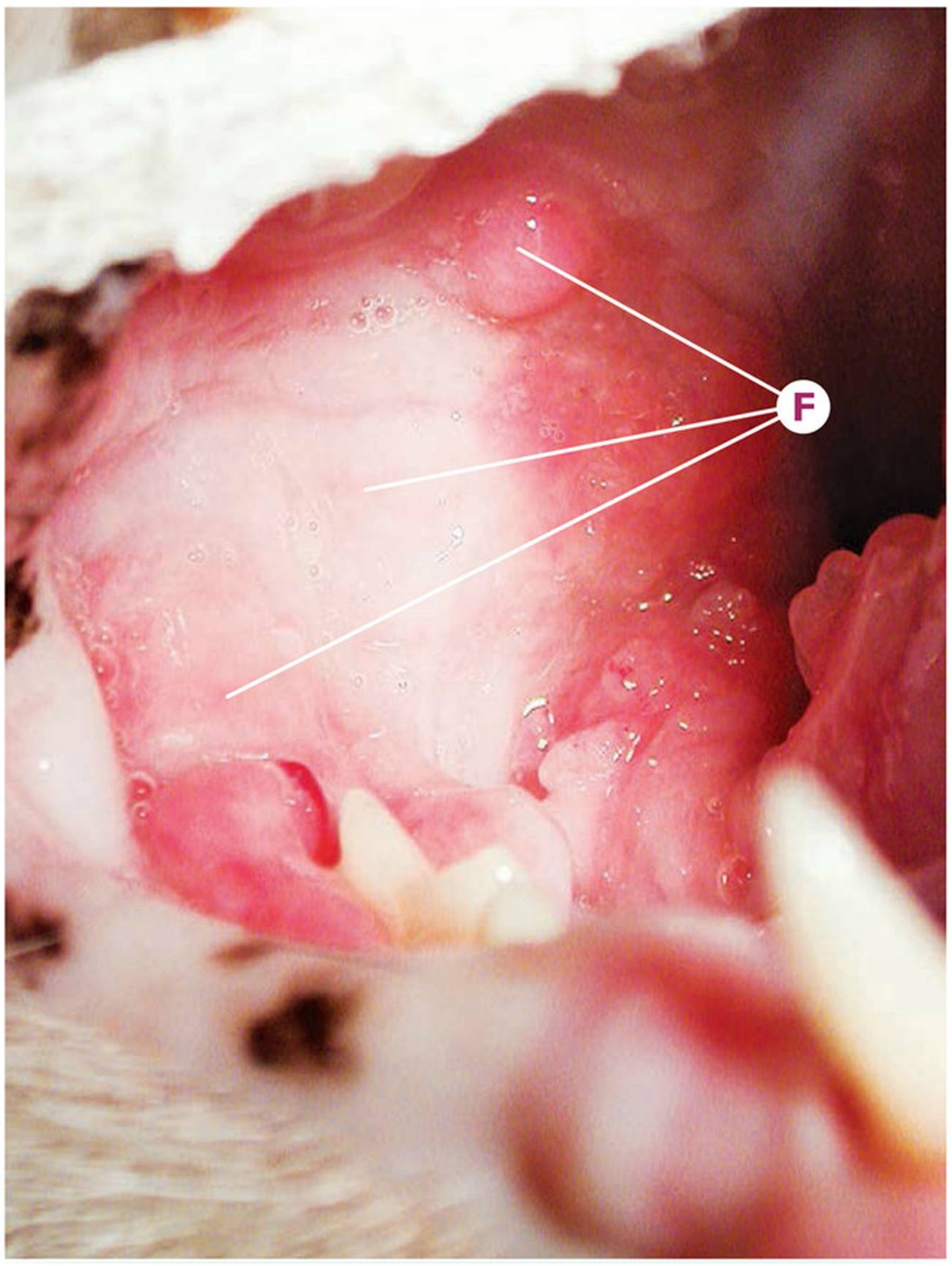

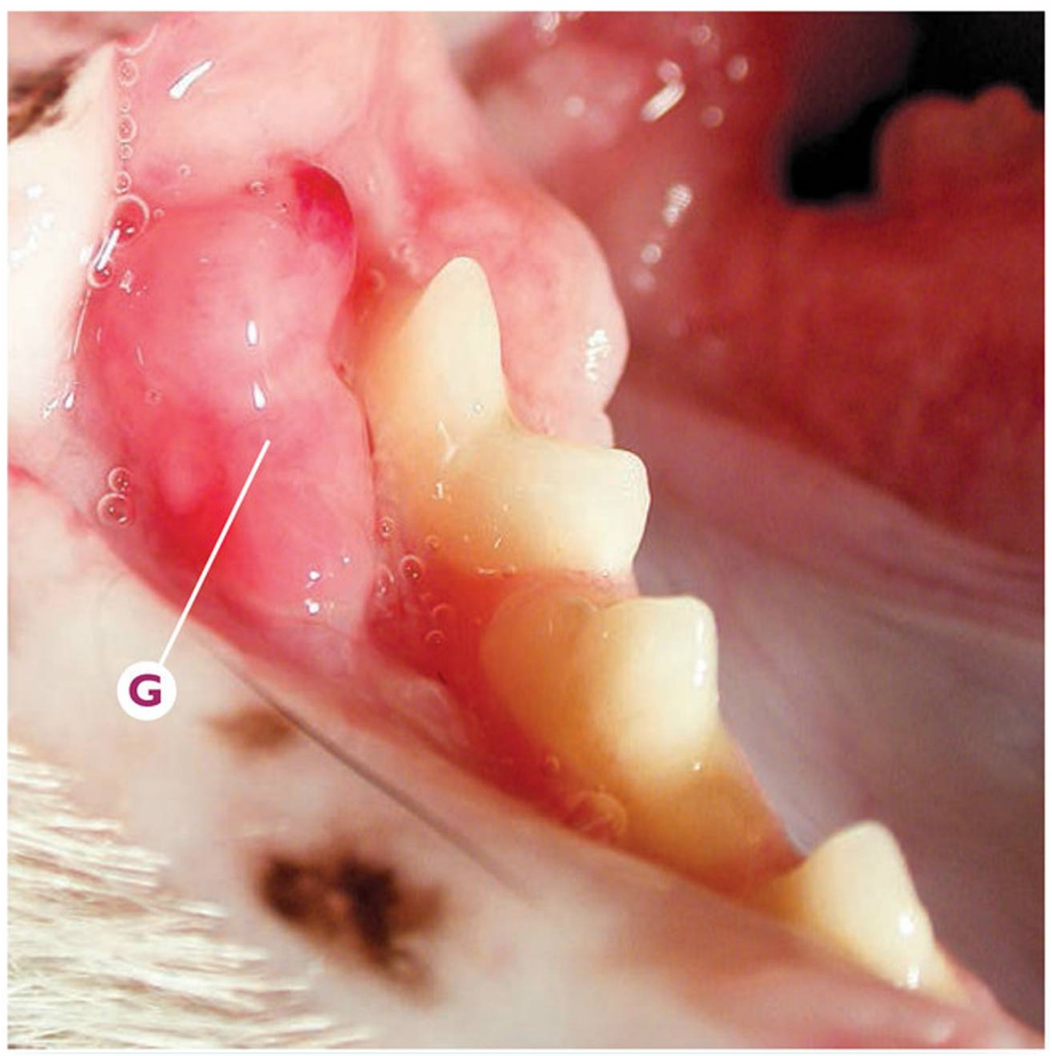

Leucemia e inmunodeficiencia felina (FeLV, FIV)

Gingivoestomatitis moderada por Leucemia (FeLV) y Calicivirus (FCV) en un paciente de 8 años de edad. Análisis viral (PCR): FeLV +, FIV -, FCV +, FHV -.

- **A** De derecha a izquierda: Índice 1 gingival en P2maxD (106), P3maxD (107) y P4maxD (108).
- **B** Índice 2 de cálculo dental en P3maxD (107).
- **C** Índice 1 de cálculo dental en P4maxD (108).
- **D** Estomatitis moderada en mucosa bucal caudal del lado derecho e izquierdo.
- **E** Afectación de los arcos glosopalatinos por estomatitis ligera/moderada.
- **F** Detalle de la estomatitis moderada en mucosa bucal caudal del lado derecho.
- **G** Sospecha de tejido hiperplásico en área vestibular al M1mandD (409), típico en muchos casos de gingivoestomatitis crónica felina.

Puntos clave del diagnóstico/tratamiento

En este caso clínico, la presencia detectada de leucemia (FeLV) y calicivirus felino (FCV), son la causa principal más probable de la gingivoestomatitis presente, aunque la presencia de la enfermedad periodontal puede empeorar la sintomatología clínica. El correcto diagnóstico de las patologías subyacentes, nos dará la clave de los posibles tratamientos viables, y sobre todo, el pronóstico general del proceso.

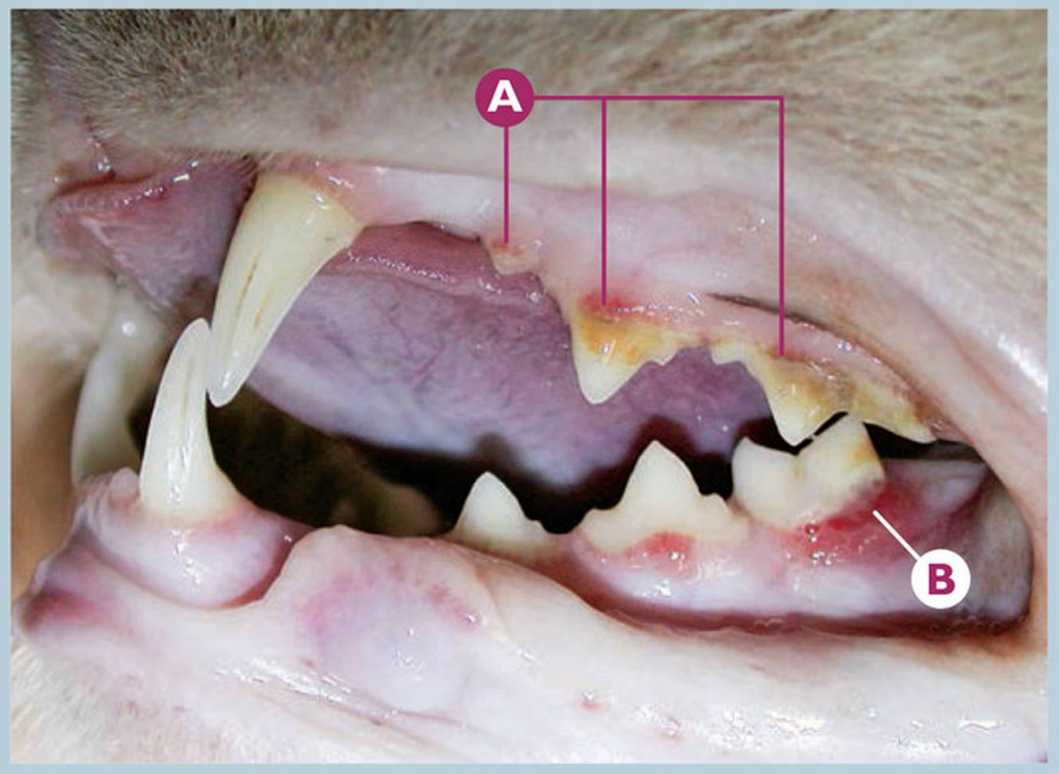

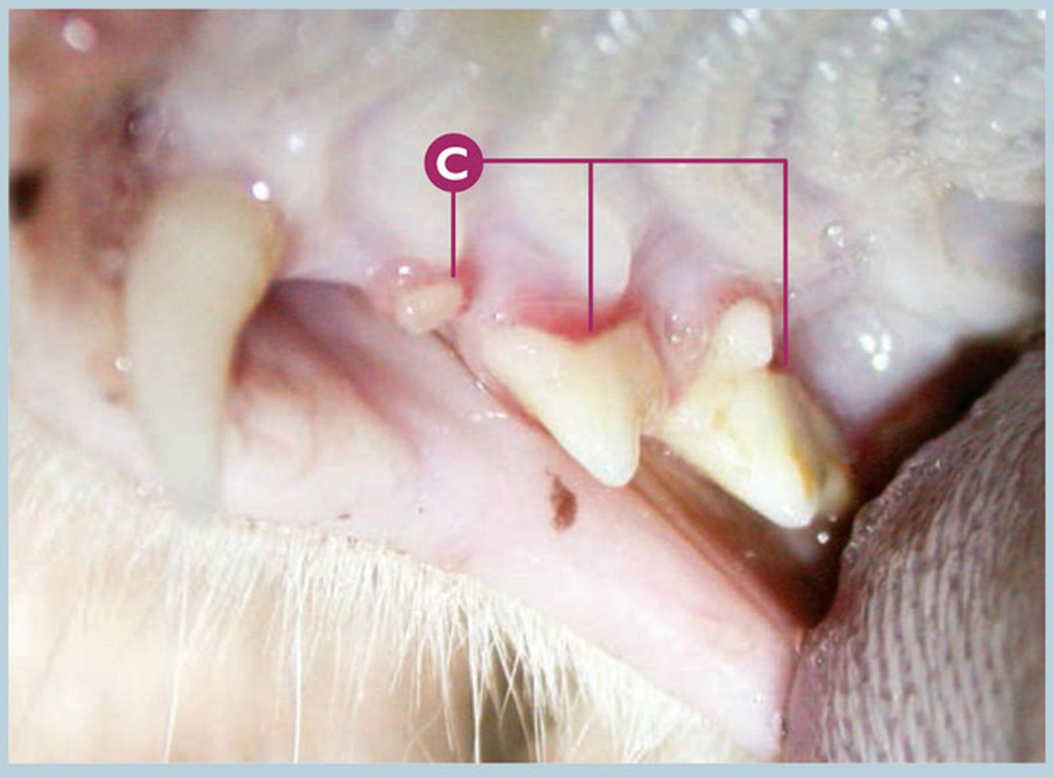

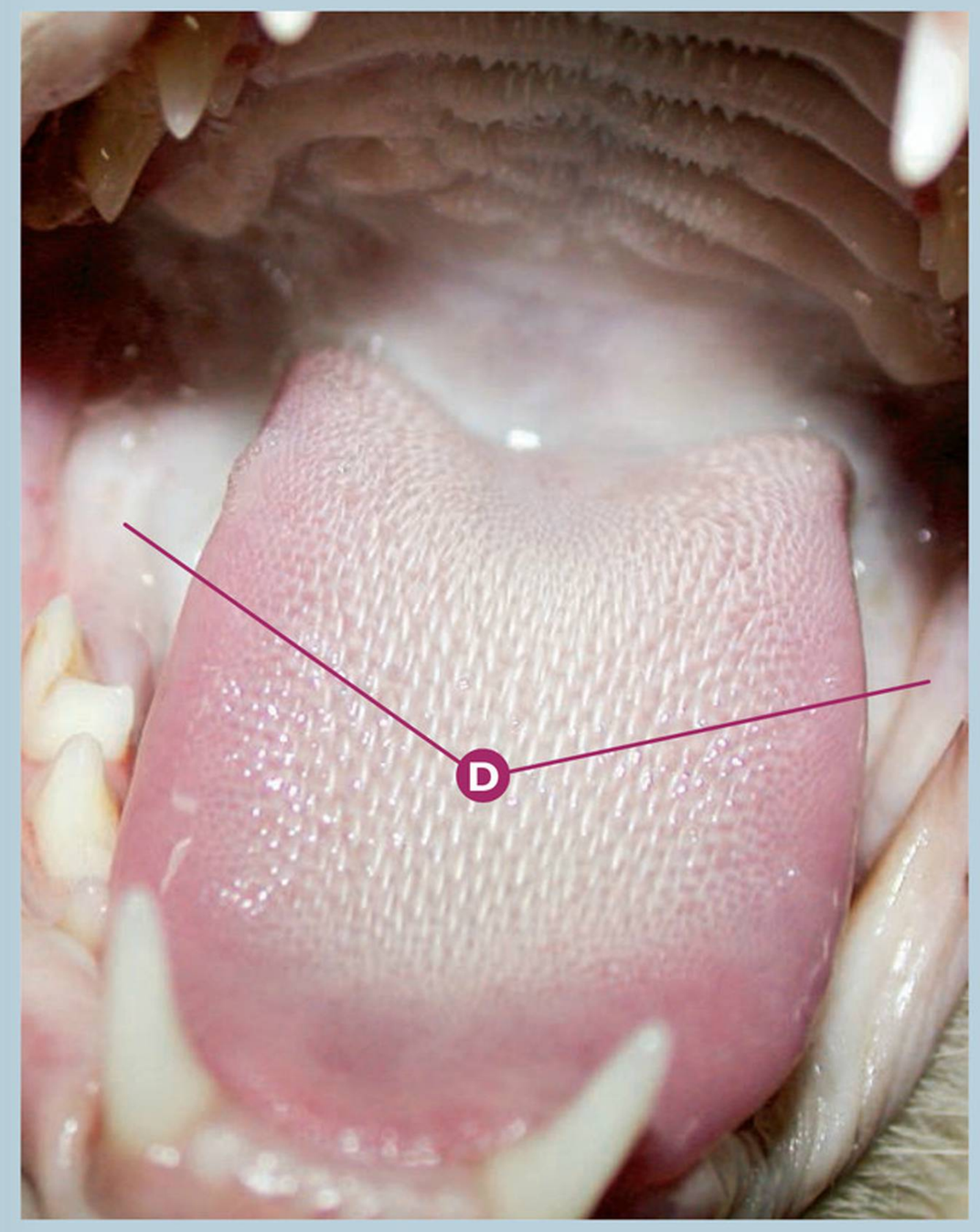

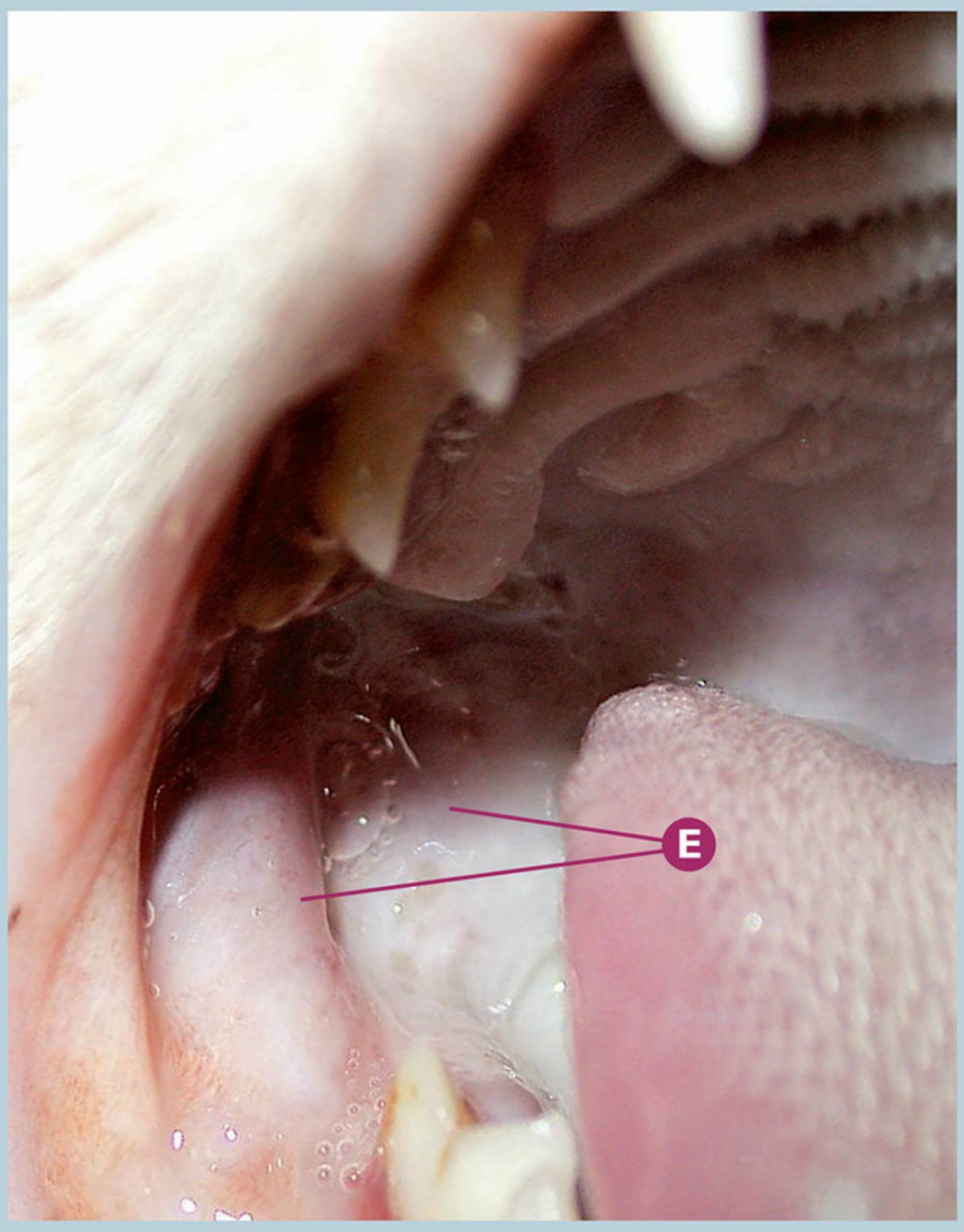

Leucemia e inmunodeficiencia felina (FeLV, FIV)

Gingivitis ligera-moderada con presencia de leucemia (FeLV) y calicivirus (FCV), en un paciente de 18 meses de edad.
Análisis viral (PCR): FeLV +, FIV -, FCV +, FHV -.

- **A** De derecha a izquierda: Índice 1 gingival en P4maxI (208), P3maxI (207) y P2maxI (206).
- **B** Índice 3 gingival en M1mandI (309).
- **C** De derecha a izquierda: Índice 1 gingival en P4maxD (108), P3maxD (107) y P2maxD (106), área palatina.
- **D** Ausencia de estomatitis en mucosa bucal caudal del lado derecho e izquierdo.
- **E** Detalle de la ausencia de estomatitis en mucosa bucal caudal del lado derecho.

Puntos clave del diagnóstico/tratamiento

Detectamos en este caso clínico la presencia de gingivitis, probablemente relacionada con la enfermedad periodontal presente. A pesar de detectar mediante PCR la presencia de leucemia (FeLV) y calicivirus (FCV), no hallamos sintomatología de gingivoestomatitis en la mucosa bucal caudal. Un seguimiento estrecho de estos pacientes debe ser realizado para ver la evolución del proceso.

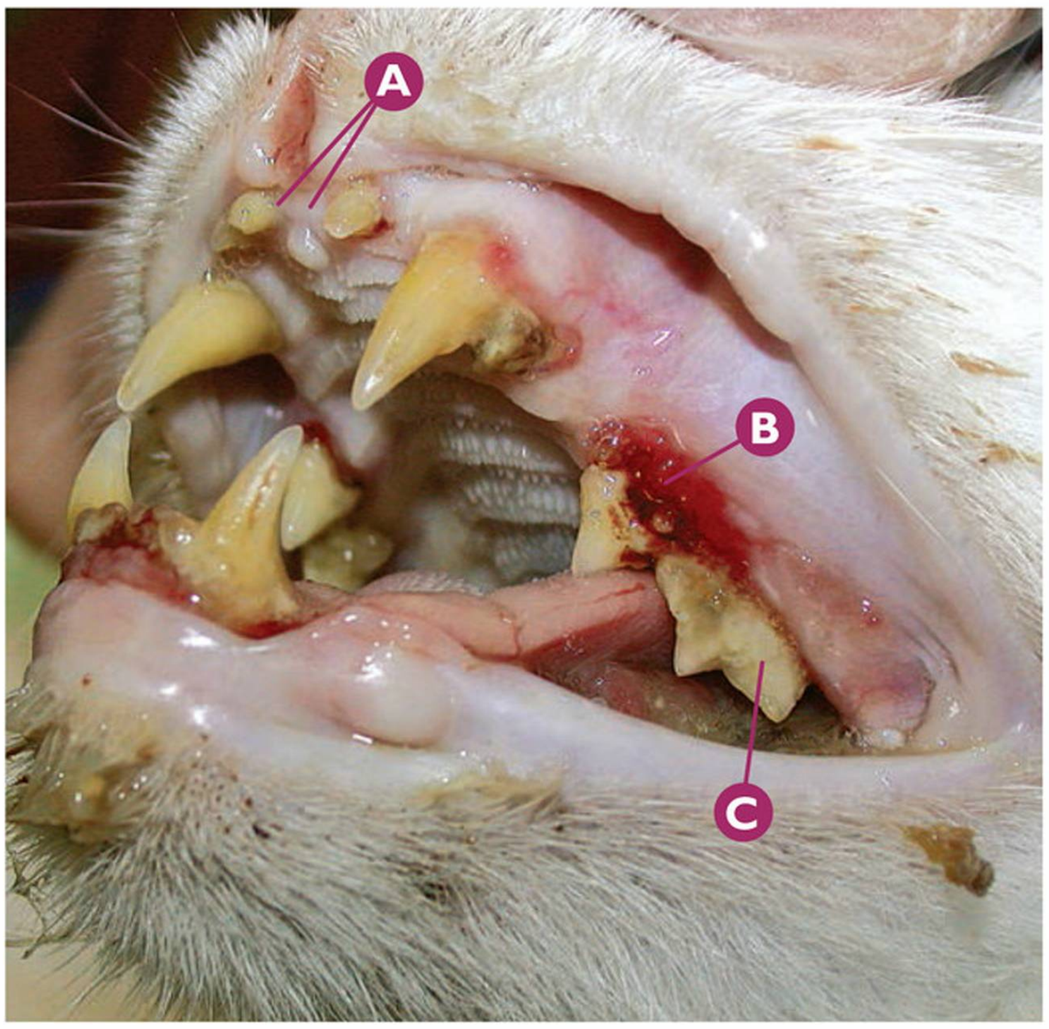

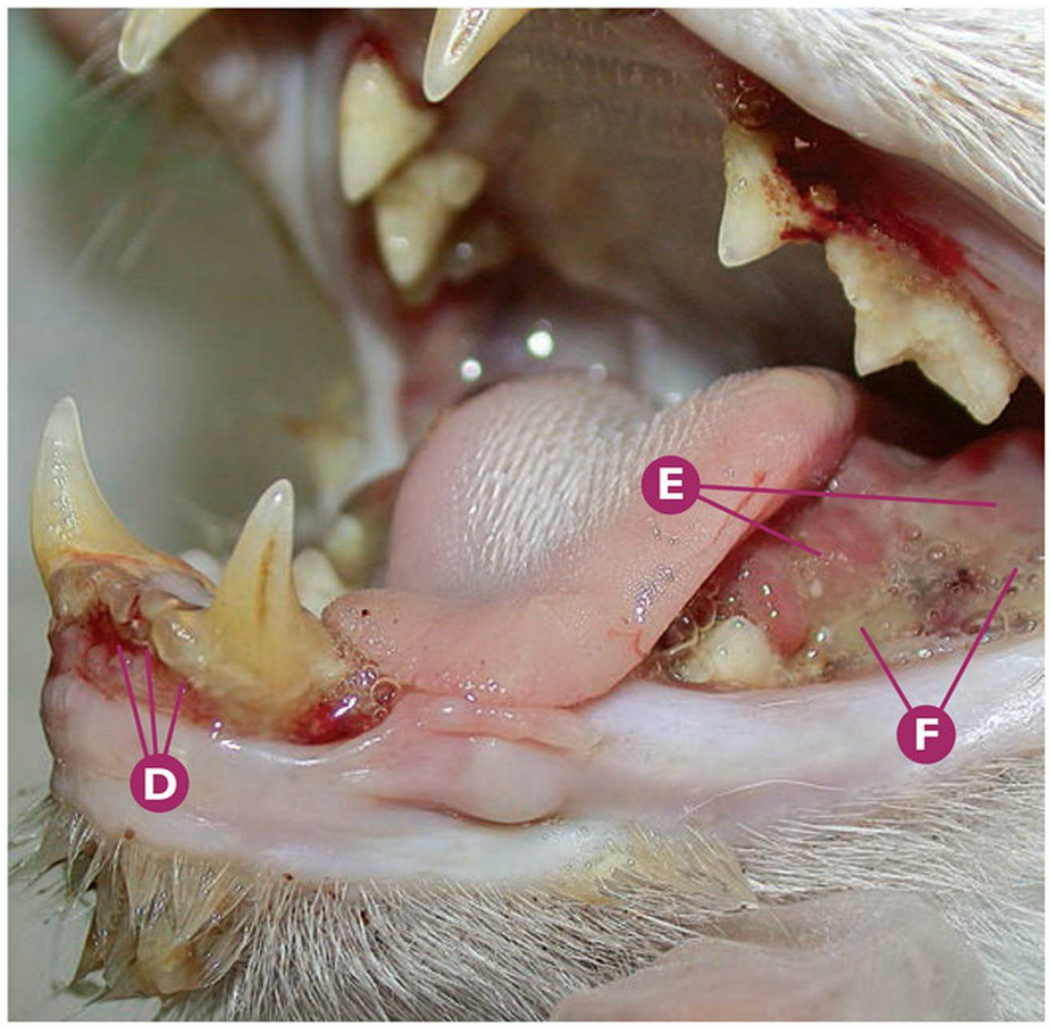

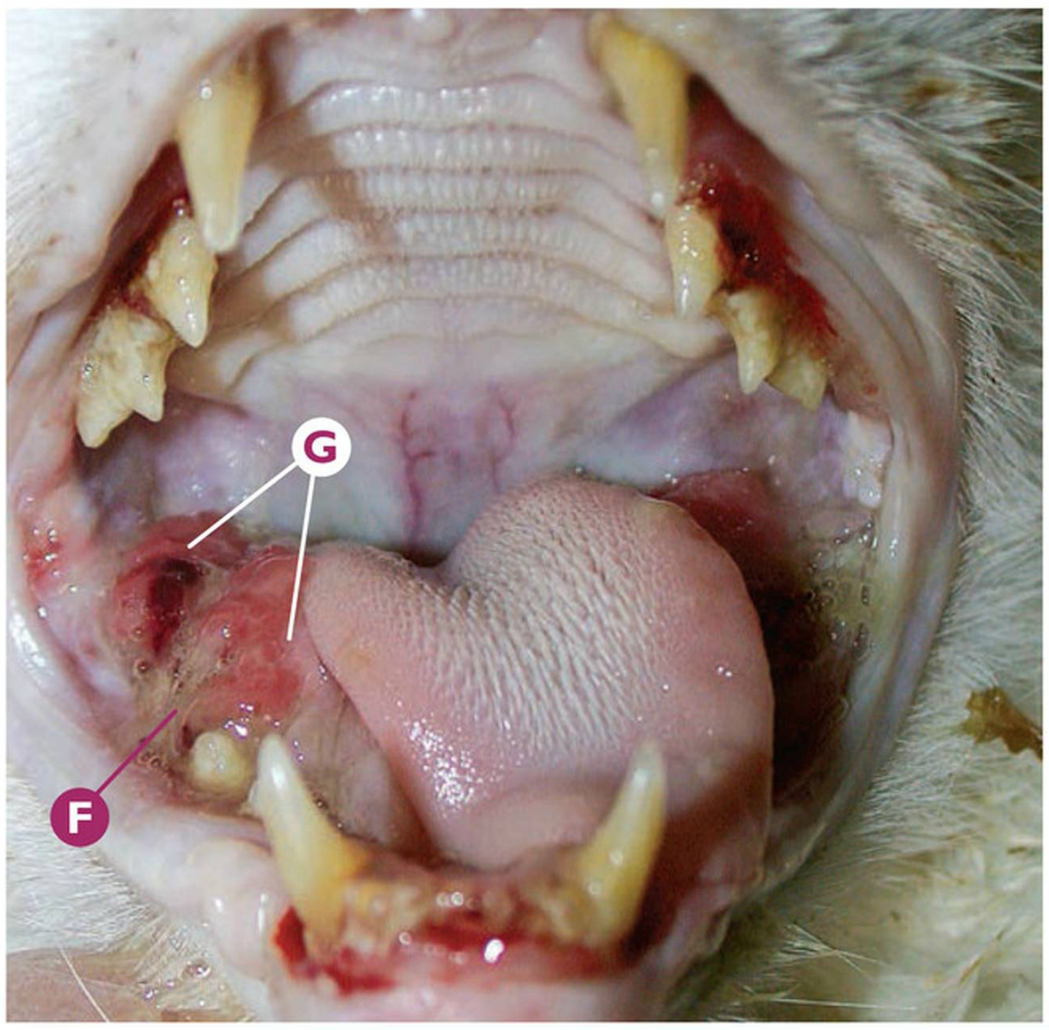

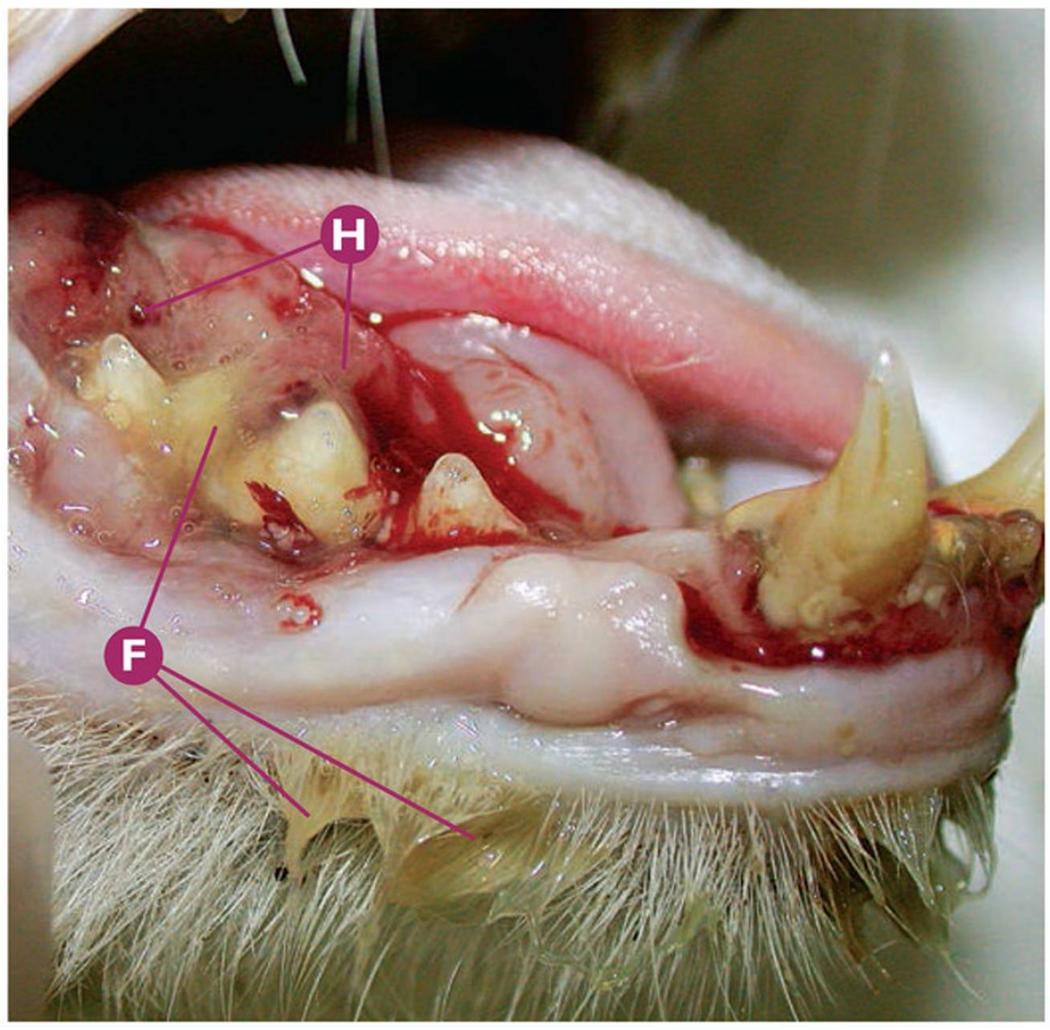

Leucemia e inmunodeficiencia felina (FeLV, FIV)

Gingivoestomatitis severa por inmunodeficiencia (FIV) y calicivirus (FCV) en un paciente de 10 años de edad. Análisis viral (PCR): FeLV -, FIV +, FCV +, FHV -.

- **A** De derecha a izquierda: Ausencia de I2maxI (202) y I1maxI (201).
- **B** Índice 3 gingival en P3maxI (207).
- **C** Índice 4 de placa bacteriana en P4maxI (208).
- **D** Índice 3 gingival en I1mandI (301), I2mandI (302) y I3mandI (303).
- **E** Tejido hiperplásico sublingual, en área lingual del P4mandI (308) y M1mandI (309), ambos ausentes.
- **F** Líquido seropurulento mezclado con saliva.
- **G** Tejido hiperplásico en área sublingual y de mucosa bucal caudal del lado derecho.
- **H** Detalle del tejido hiperplásico sublingual, en área lingual del P4mandD (408) y M1mandD (409).

Puntos clave del diagnóstico/tratamiento

En este caso clínico, la presencia detectada de inmunodeficiencia (FIV) y calicivirus felino (FCV) provocan el síndrome, en conjunto con una enfermedad periodontal muy patente y avanzada. En estos casos, el correcto tratamiento de la enfermedad periodontal (mediante un adecuado tratamiento periodontal y la extracción de los dientes indicados), así como el control de la sintomatología de las infecciones virales, nos podrán dar en muchas ocasiones la clave del éxito de la sintomatología y clínica de este proceso. La confirmación de las características benignas de las masas orales detectadas (mediante un adecuado diagnóstico histopatológico), es un paso imprescindible en este proceso.

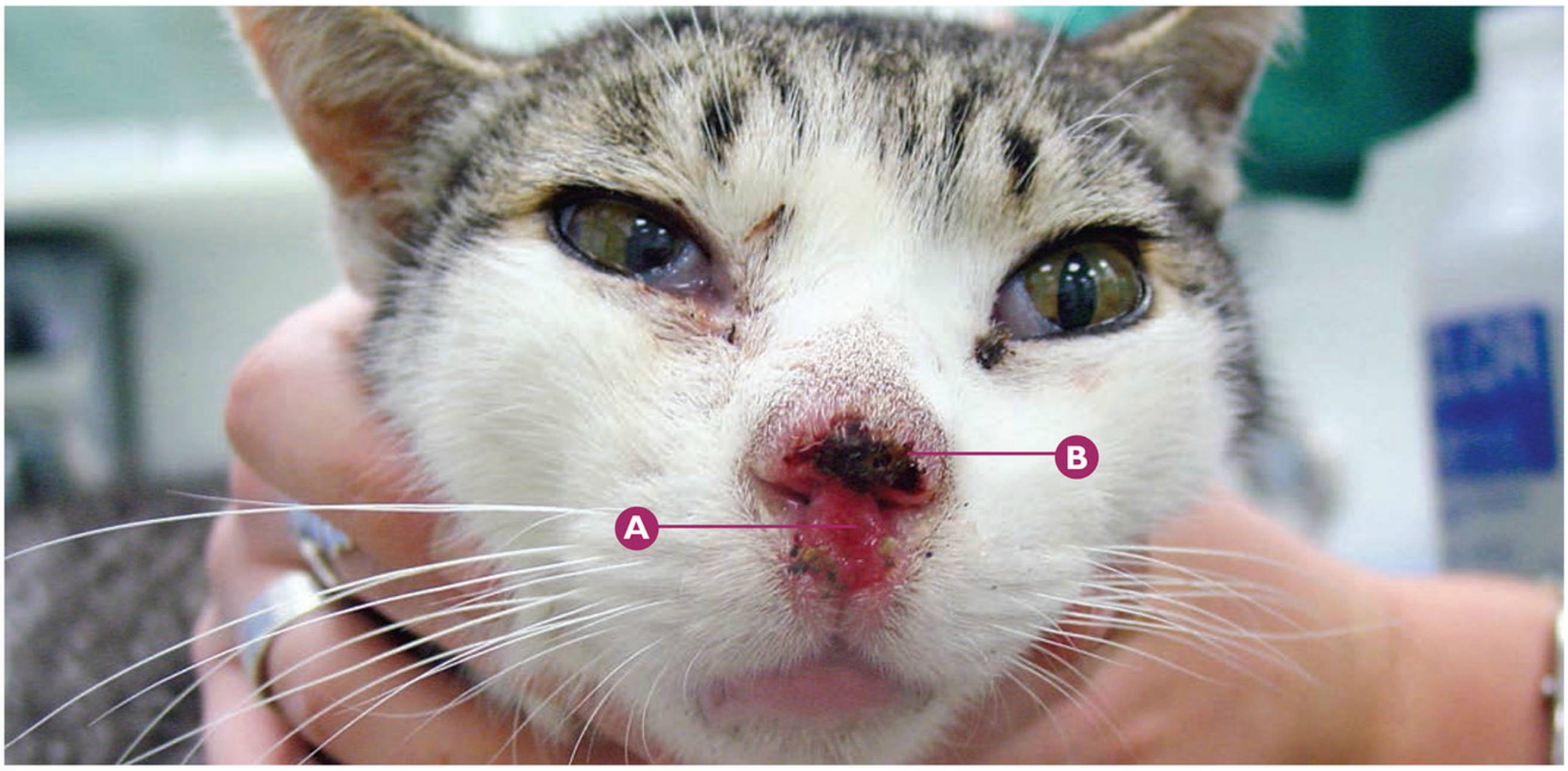

Neoplasias | **Carcinoma células escamosas**

Carcinoma de células escamosas en la trufa.

A Ulceración y destrucción del tejido.

B Formación de costra.

Puntos clave del diagnóstico/tratamiento

El carcinoma de células escamosas es una neoplasia maligna muy frecuente en los gatos. Se desarrolla frecuentemente en piel previamente dañada por el sol y por ello hay una mayor incidencia en gatos de capa blanca. Las localizaciones más comunes son la trufa, pabellones auriculares, párpados y labios. El tratamiento debe ser agresivo y temprano.



Neoplasias | **Carcinoma células escamosas**

Carcinoma de células escamosas en el tercio medio y distal del paladar, afectando al área de premolares y molar superior izquierdo (confirmado histopatológicamente).

A Drenaje de líquido seropurulento por fosa nasal izquierda.

B Crecimiento neoplásico en el tercio medio y distal del paladar (carcinoma de células escamosas), afectando a cavidad oral y nasal.

Puntos clave del diagnóstico/tratamiento

El carcinoma de células escamosas es el tumor maligno más frecuente en la cavidad oral del gato, invasivo localmente con gran capacidad de osteolisis y gran capacidad de metástasis regional. La variante tonsilar tiene alta capacidad metastática regional y a distancia. El diagnóstico histopatológico es imprescindible. El tratamiento es quirúrgico radical (márgenes amplios) con posibilidad de radioterapia dependiendo de su localización y con un pronóstico pobre.

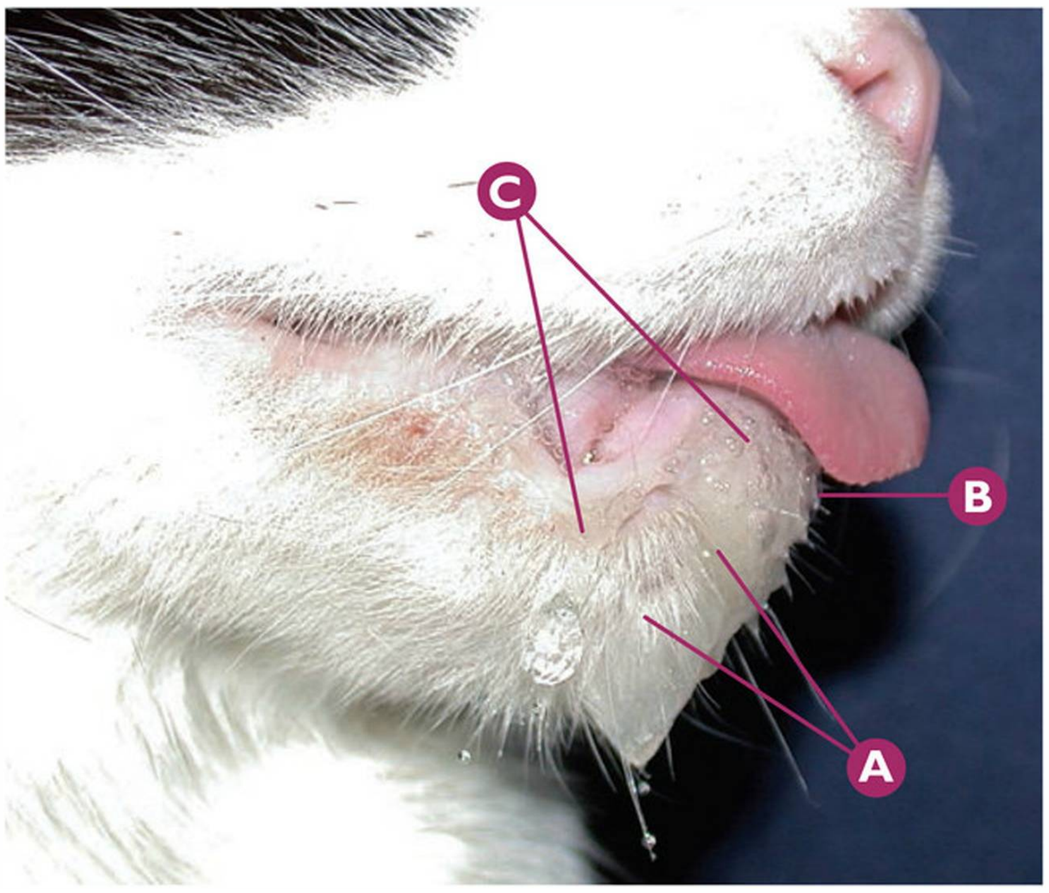

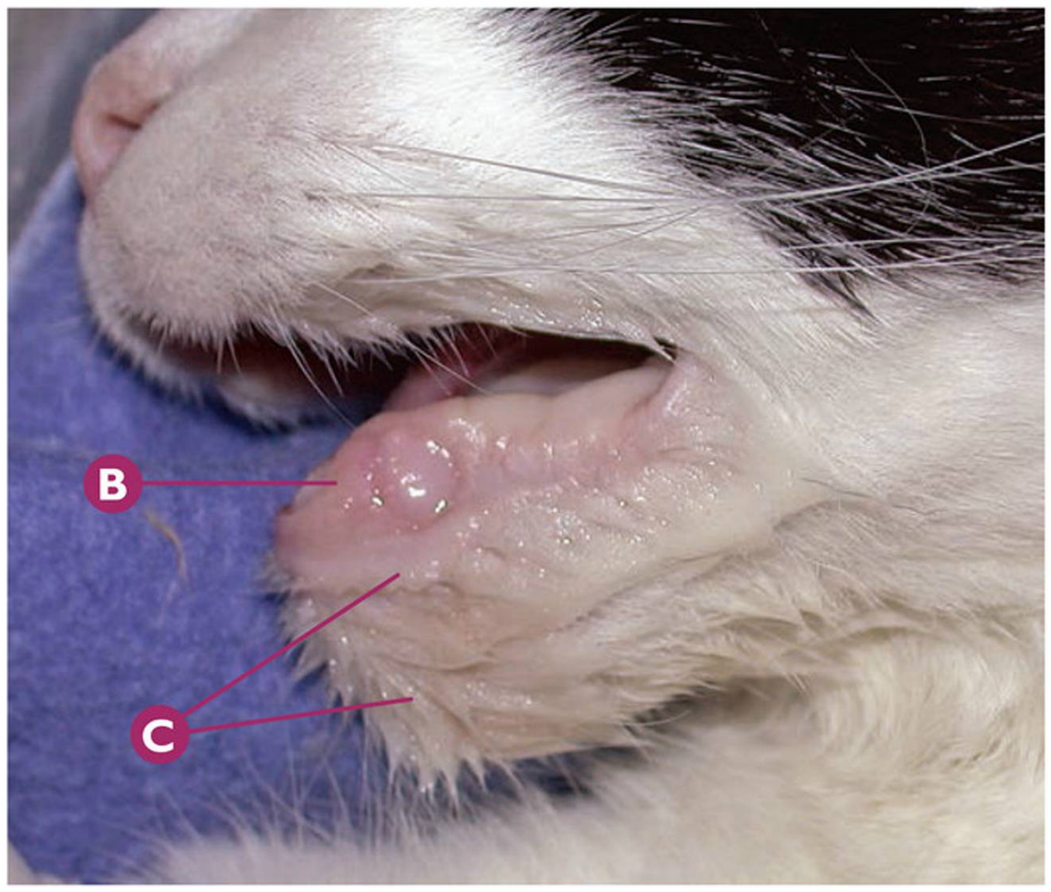

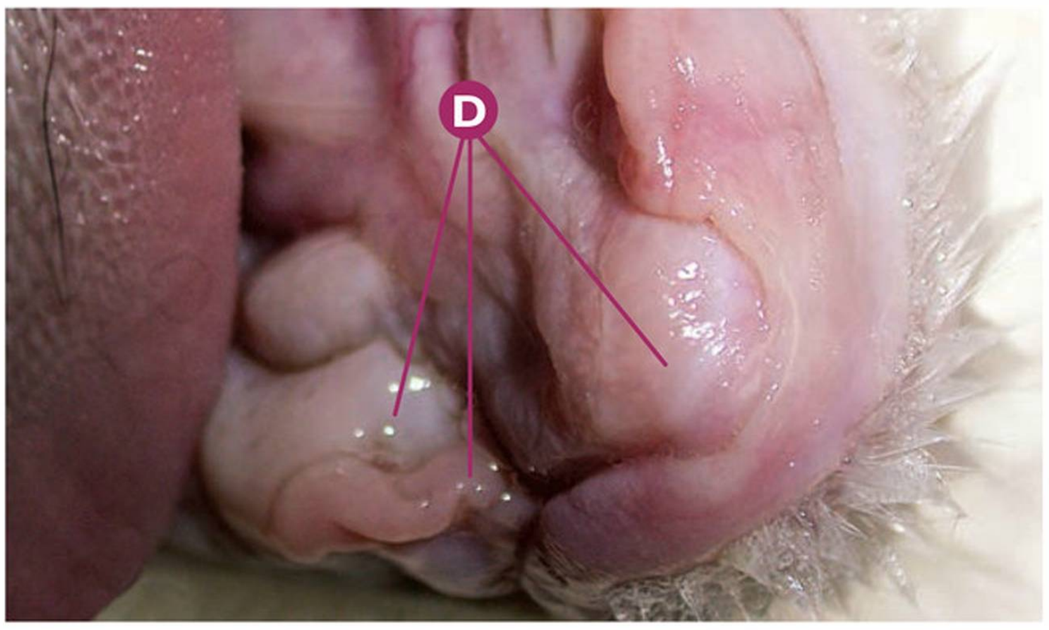

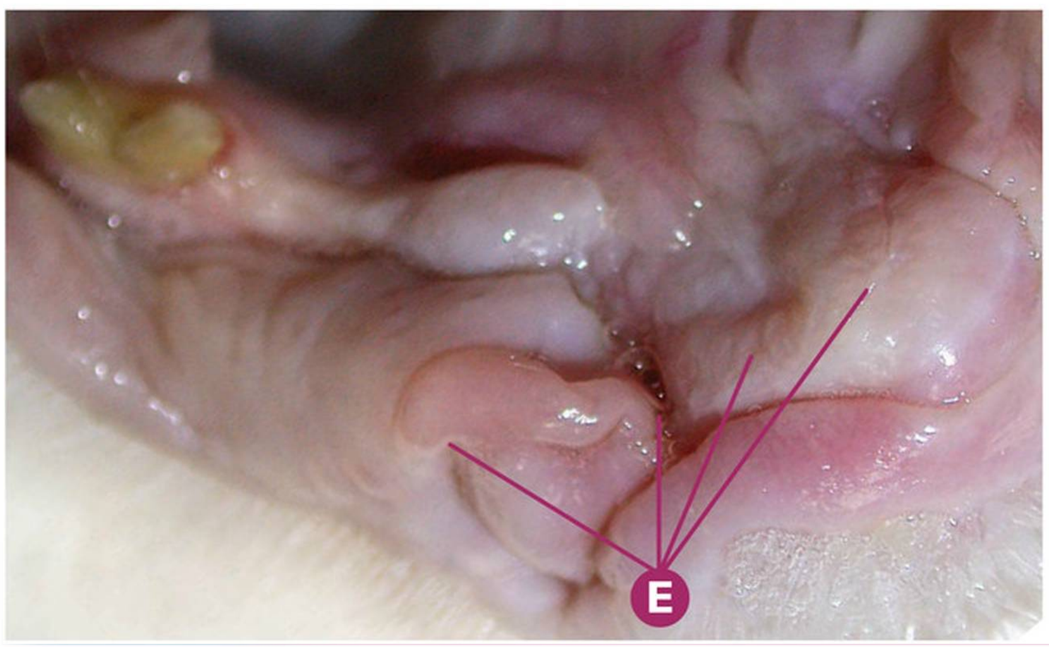

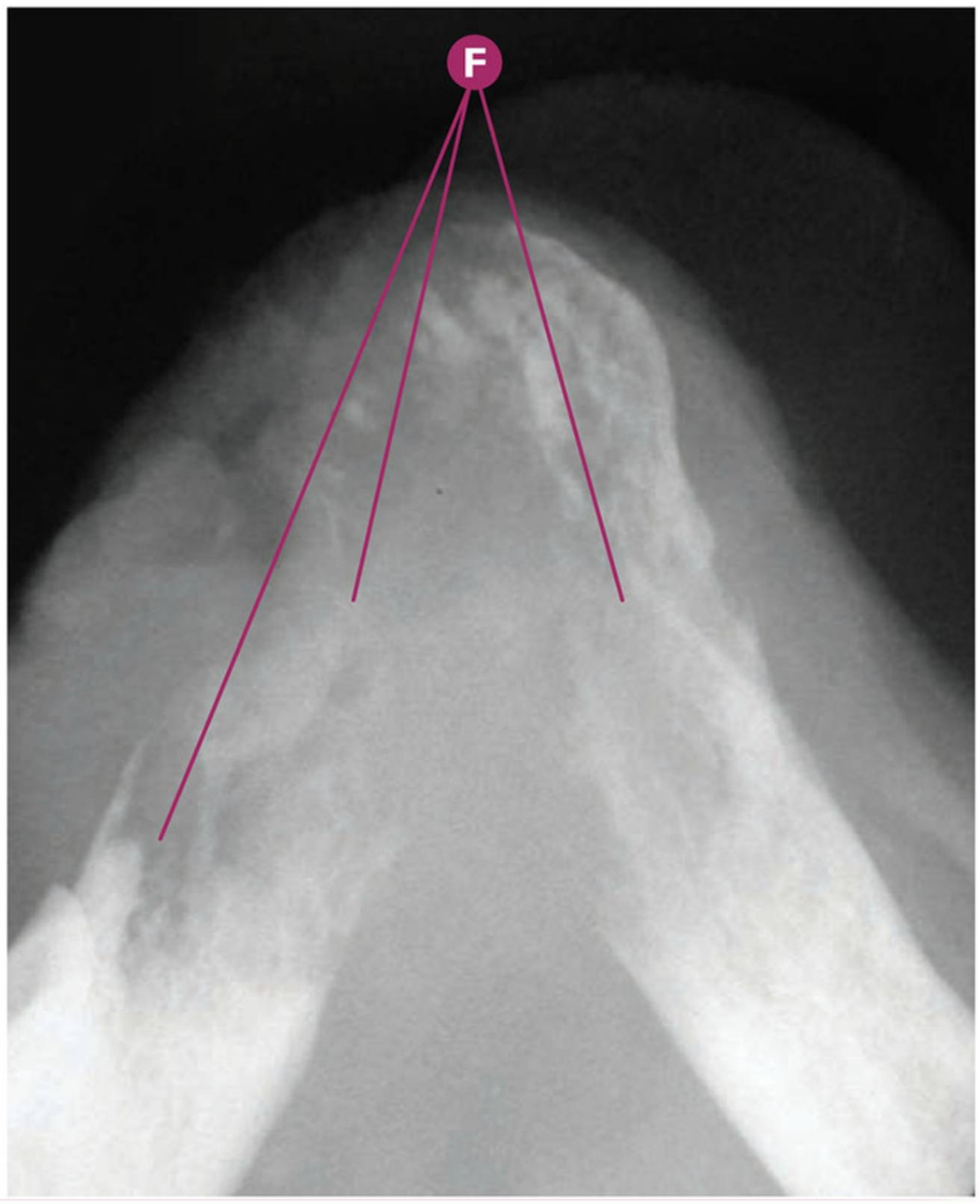

Neoplasias — Carcinoma células escamosas

Carcinoma de células escamosas en el área de la sínfisis y caninos inferiores (confirmado histopatológicamente).

- **A** Inflamación/crecimiento en la zona mentoniana.
- **B** Acortamiento de ambas mandíbulas en su región rostral.
- **C** Sialorrea severa.
- **D** Ausencia de caninos e incisivos inferiores.
- **E** Detalle de ausencia de caninos e incisivos inferiores, con herida en región del CmandD (404) ausente.
- **F** Rx dental: signos radiológicos compatibles con osteolisis severa en el área de la sínfisis mandibular y caninos inferiores.

Puntos clave del diagnóstico/tratamiento

El carcinoma de células escamosas es el tumor maligno más frecuente en la cavidad oral en el gato. En muchas ocasiones su grado de invasión radiológica supera ampliamente al aspecto macroscópico del proceso. El diagnóstico debe realizarse mediante biopsia. El pronóstico en estos casos avanzados es pobre.

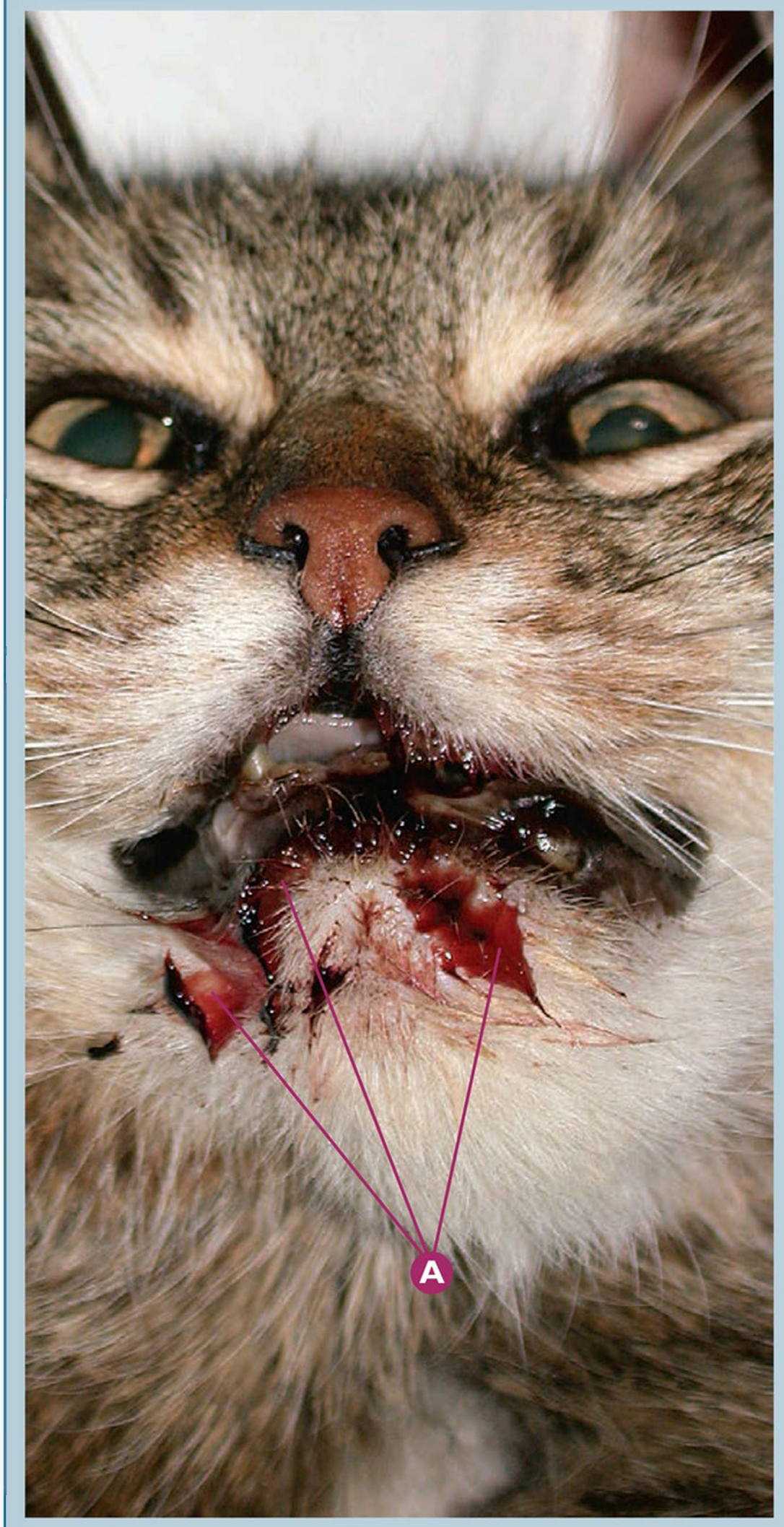

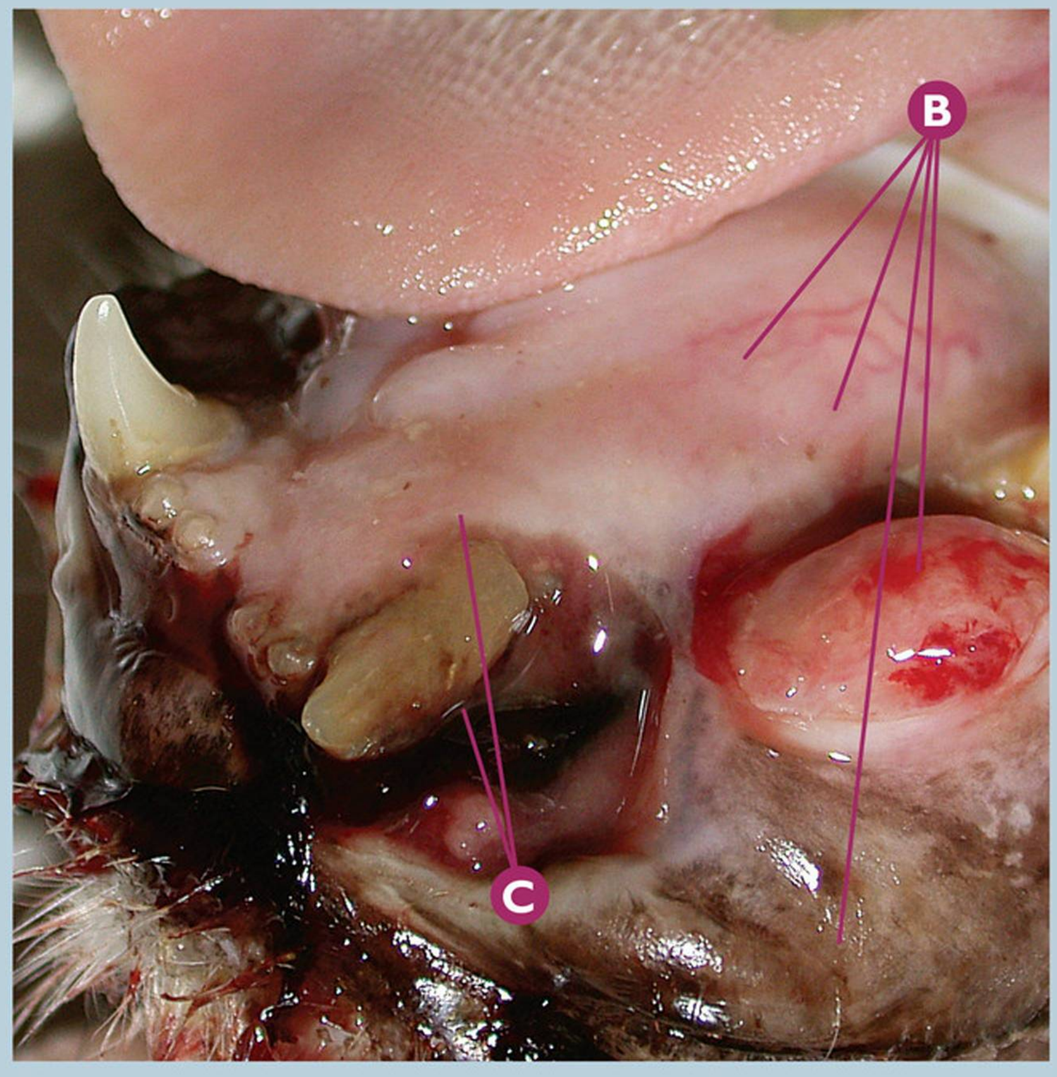

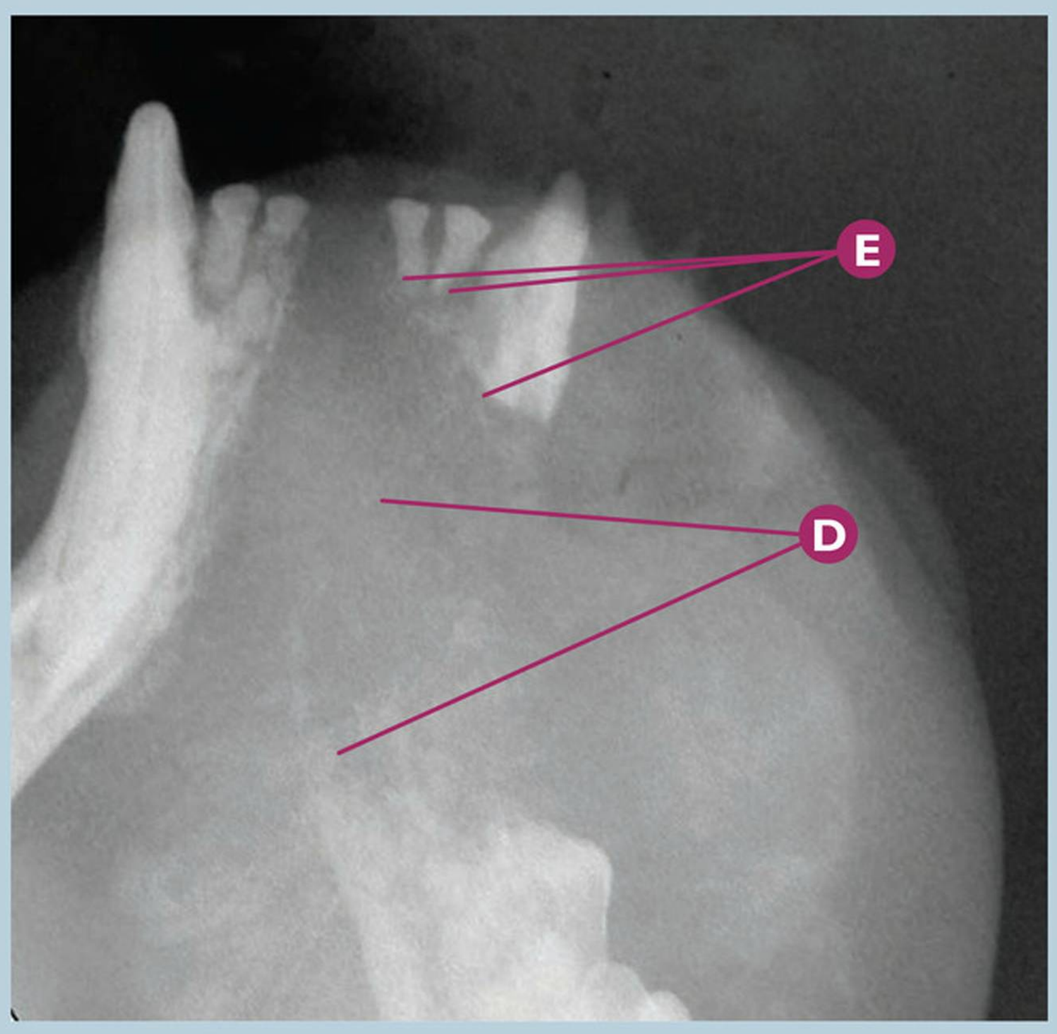

Neoplasias | **Carcinoma células escamosas**

Carcinoma de células escamosas en el área de la sínfisis y caninos inferiores (confirmado histopatológicamente).

A Líquido serosanguinolento mezclado con saliva de sialorrea en la zona mentoniana.

B Crecimiento de una masa (carcinoma de células escamosas) en la zona distolingual, distovestibular y distal al área del Cmandl (304).

C Sospecha de fractura radicular del Cmandl (304), con ulceración severa regional.

D Rx dental: signos radiológicos compatibles con osteolisis severa en el área del Cmandl (304).

E Rx dental: signos radiológicos compatibles con destrucción dentaria severa del I2mandl (302), I3mandl (303), Cmandl (304).

Puntos clave del diagnóstico/tratamiento

El carcinoma de células escamosas provoca la destrucción ósea local típica de un tumor maligno. En muchas ocasiones, esta neoplasia puede llegar a destruir tejido dentario, incluso de una manera muy agresiva. El diagnóstico histopatológico es imprescindible, sin importar los signos radiológicos dentales que detectemos, pues estos últimos son únicamente orientativos en cuanto al diagnóstico se refiere.



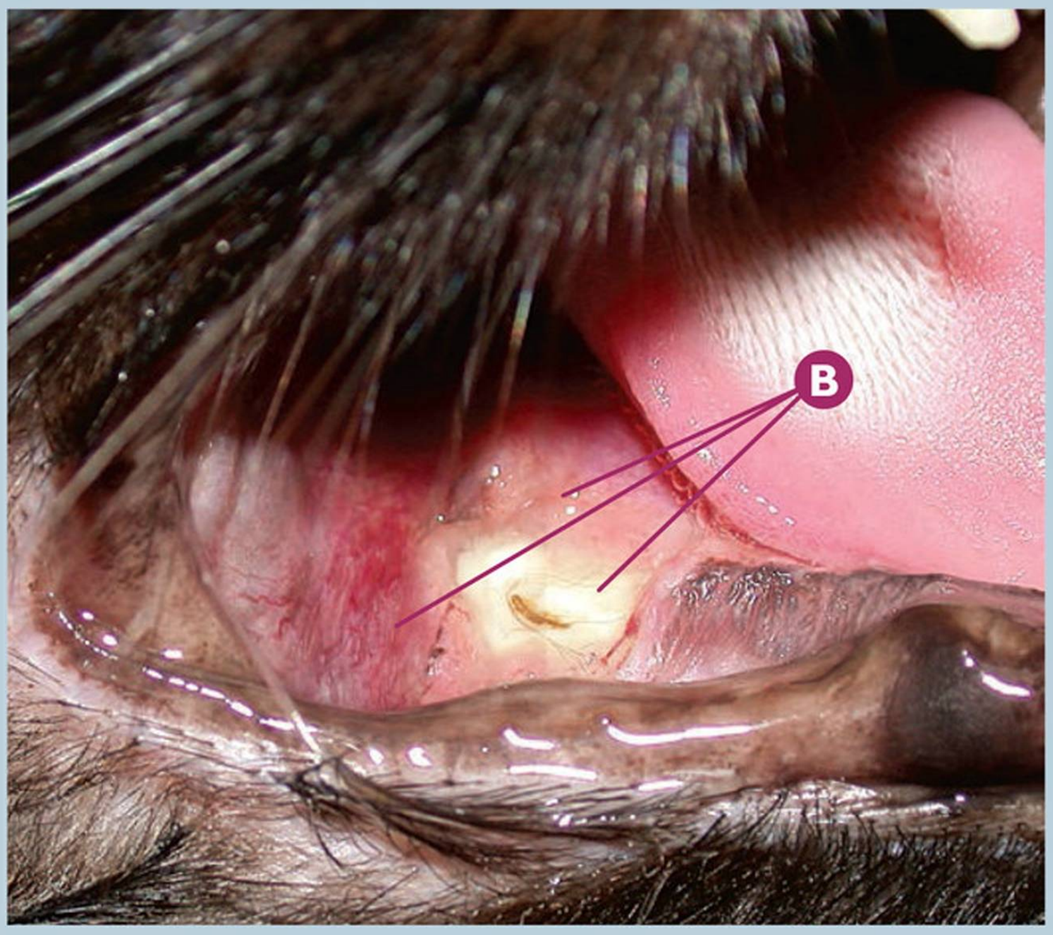

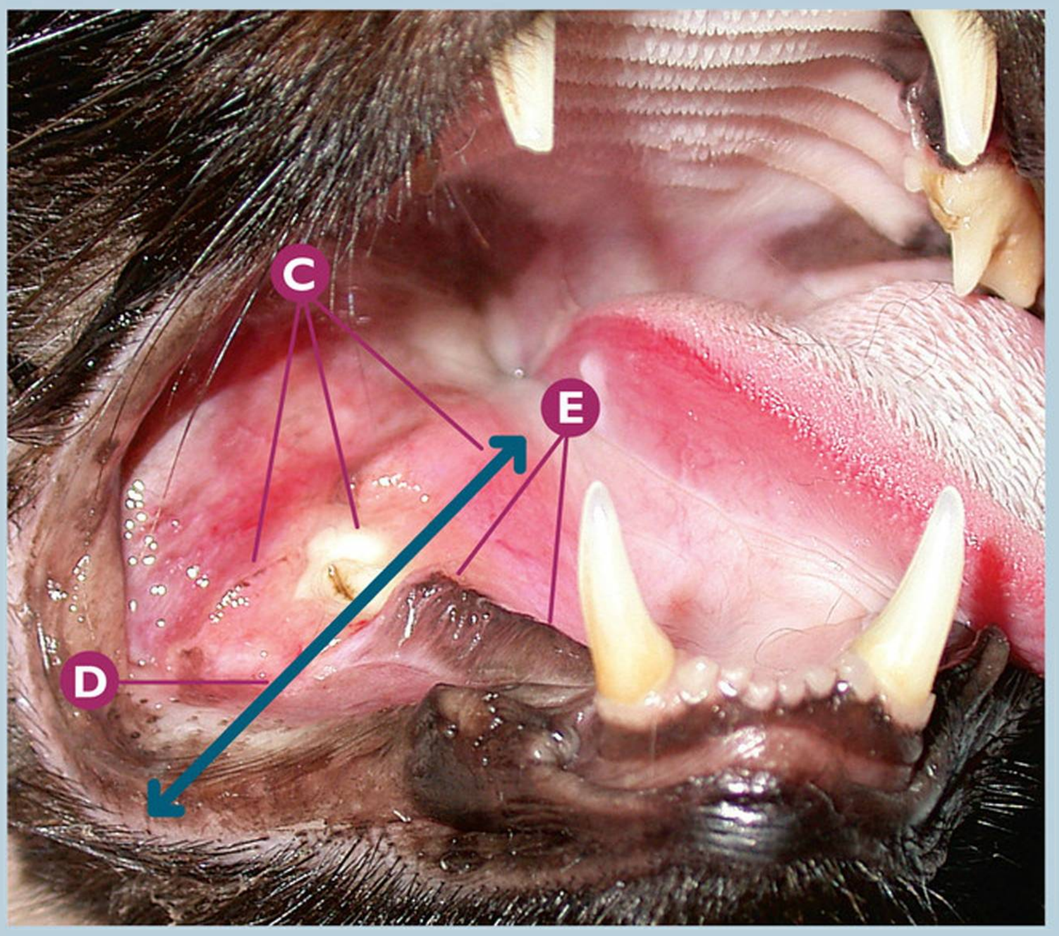

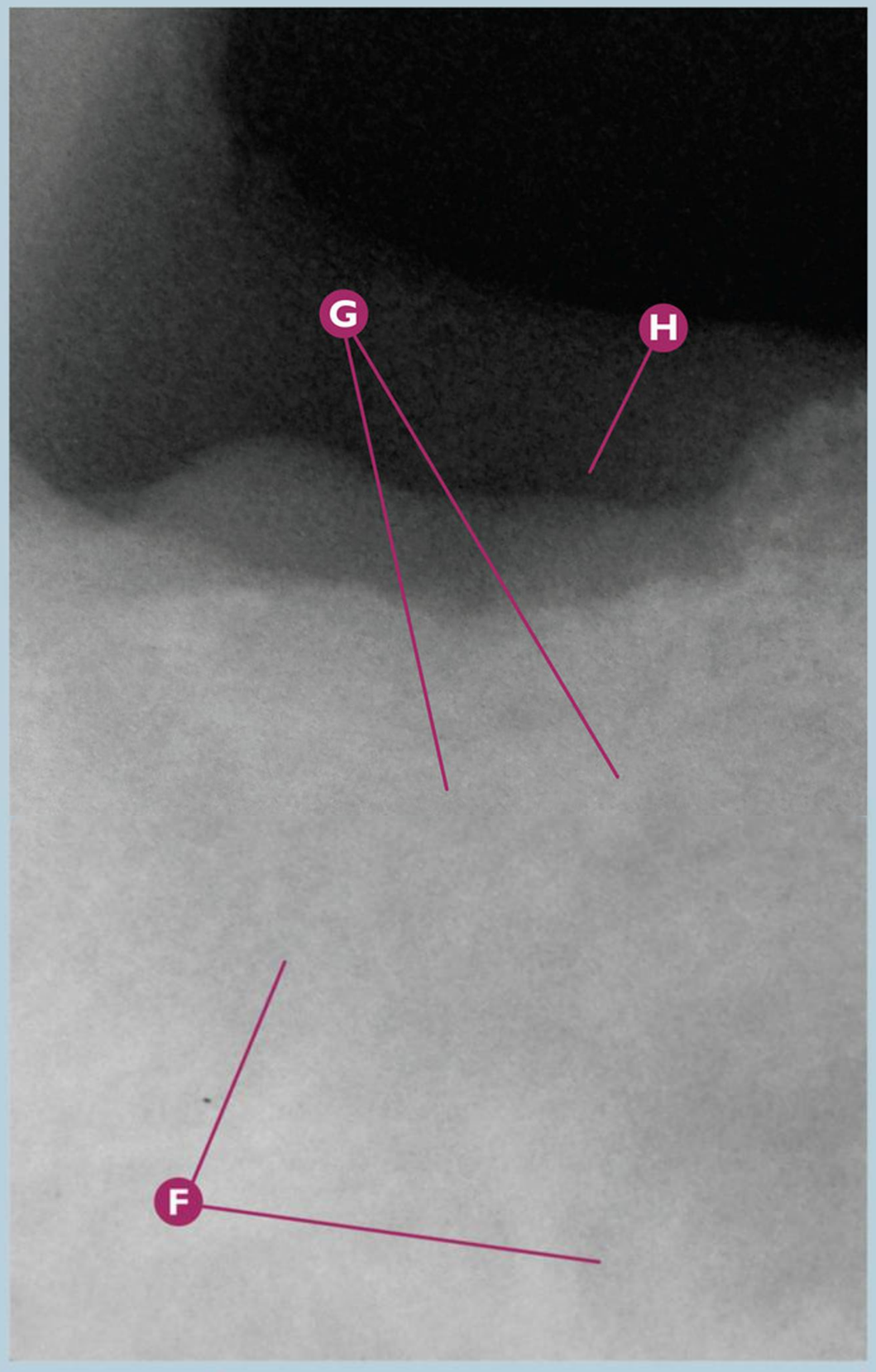

Neoplasias — Carcinoma células escamosas

Carcinoma de células escamosas en el área del M1mandD (409) ausente (confirmado histopatológicamente).

- **A** Engrosamiento severo del cuerpo de la mandíbula en el lado derecho.
- **B** Úlcera severa con sospecha de exposición ósea, rodeada por un crecimiento regional (carcinoma de células escamosas).
- **C** Detalle del carcinoma de células escamosas en el área del M1mandD (409) ausente.
- **D** Engrosamiento mandibular severo.
- **E** Ausencia de P4mandD (408) y P3mandD (407).
- **F** Rx dental: signos radiológicos compatibles con osteolisis difusa severa en la cortical mandibular y engrosamiento osteoide severo.
- **G** Rx dental: signos radiológicos compatibles con osteolisis difusa moderada.
- **H** Rx dental: signos radiológicos compatibles con ausencia de M1mandD (409).

Puntos clave del diagnóstico/tratamiento

En el carcinoma de células escamosas, al tener lugar una destrucción ósea (difusa en este caso clínico), también podemos detectar engrosamientos compensatorios. Los signos macroscópicos y radiológicos dentales podrían ser compatibles con una osteomielitis focal, de ahí la importancia de realizar siempre la confirmación histopatológica.

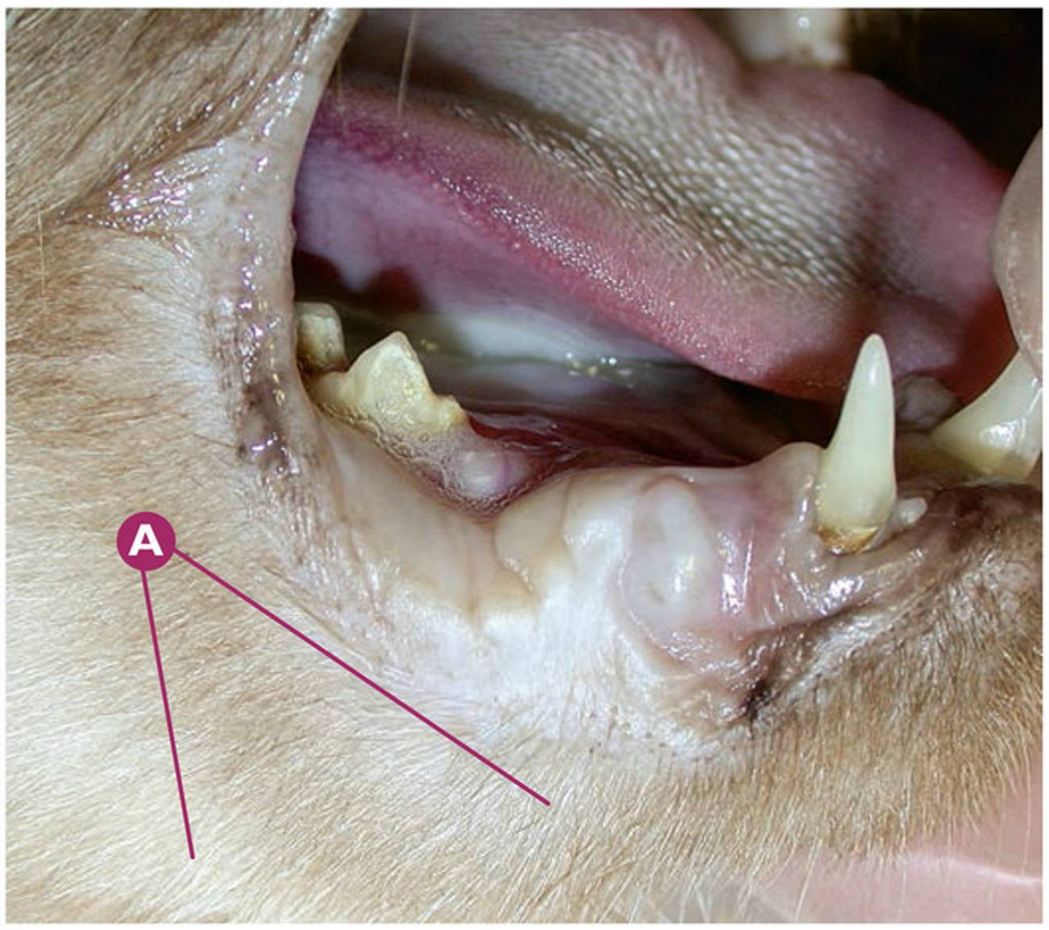

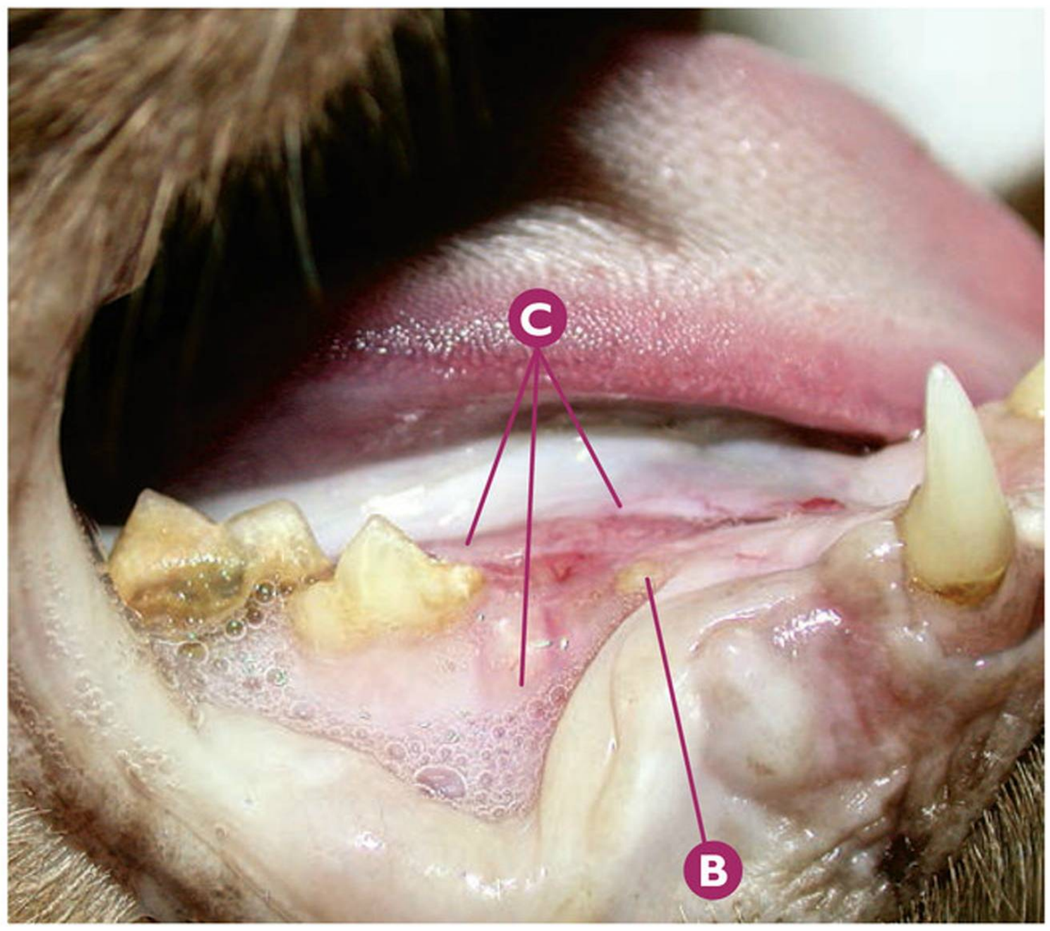

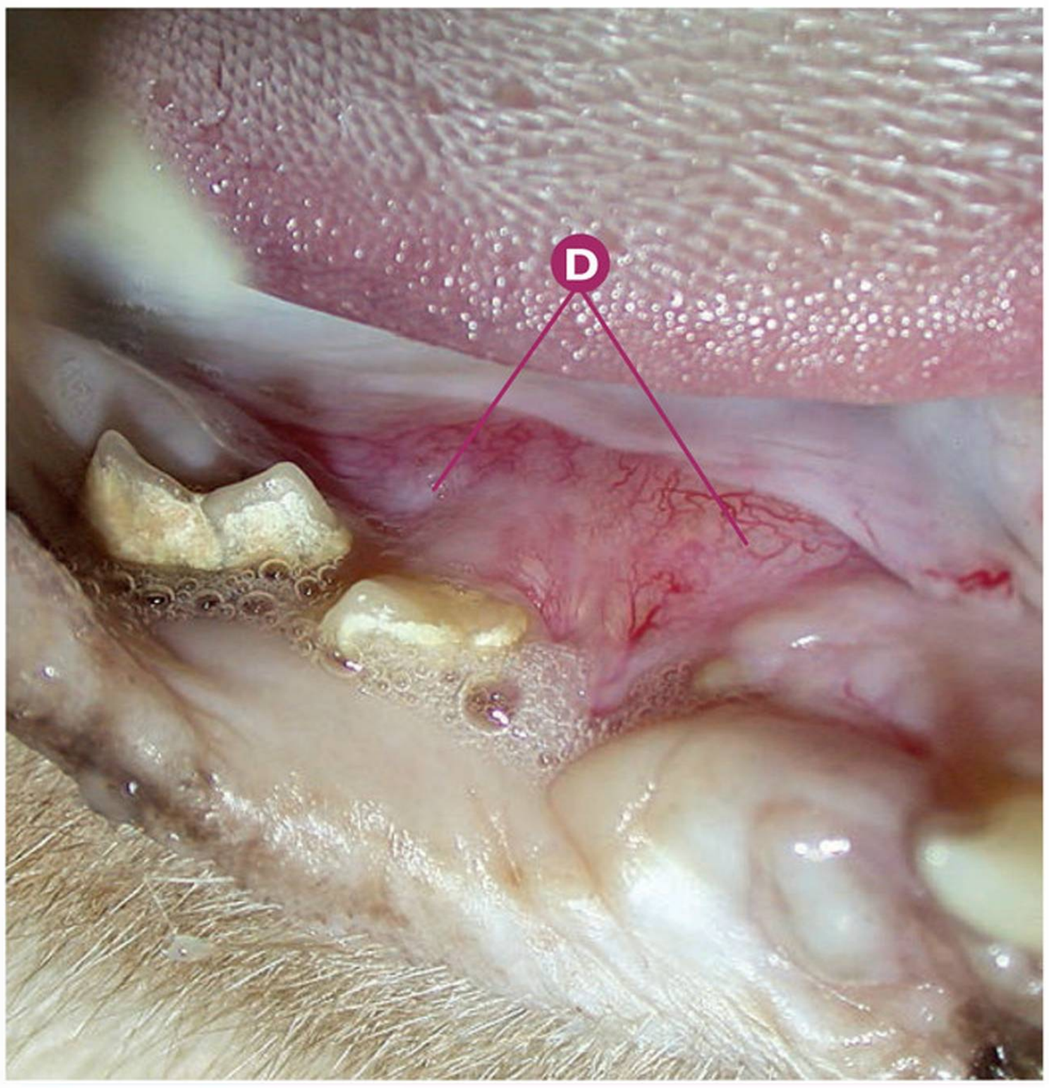

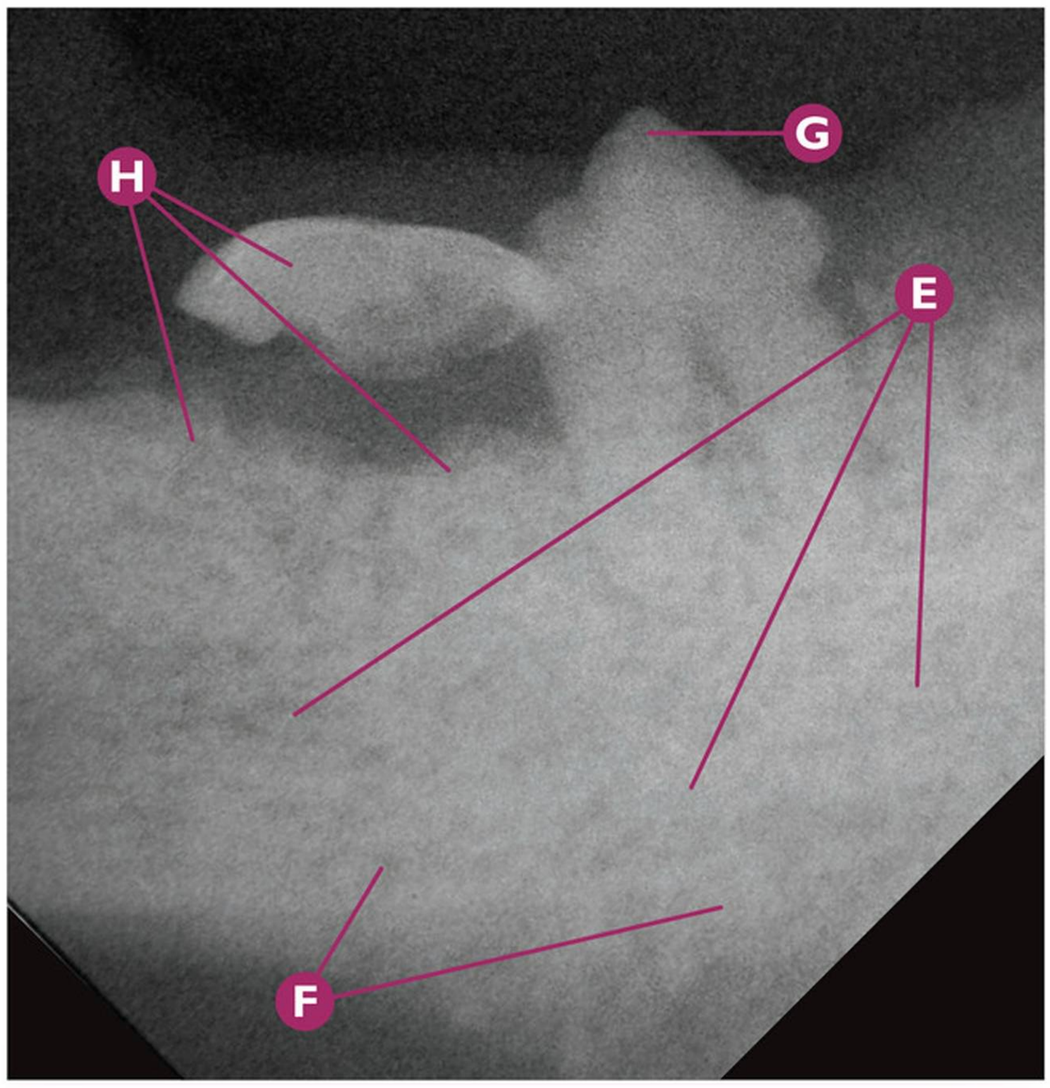

Neoplasias — Carcinoma células escamosas

Carcinoma de células escamosas en el cuerpo mandibular derecho (confirmado histopatológicamente).

- **A** Engrosamiento severo del cuerpo de la mandíbula en el lado derecho.
- **B** Sospecha de resto coronal del P3mandD (407).
- **C** Engrosamiento mandibular por crecimiento de una masa vascularizada en área lingual del P4mandD (408).
- **D** Detalle del engrosamiento mandibular, carcinoma de células escamosas en área lingual del P4mandD (408).
- **E** Rx dental: signos radiológicos compatibles con osteolisis difusa moderada en el cuerpo de la mandíbula derecha.
- **F** Rx dental: signos radiológicos compatibles con osteolisis difusa severa en la cortical mandibular.
- **G** Rx dental: signos radiológicos compatibles con P4mandD (408).
- **H** Rx dental: signos radiológicos compatibles con la corona (ausencia de las raíces) del M1mandD (409).

Puntos clave del diagnóstico/tratamiento

El carcinoma de células escamosas es muy variable en cuanto a su aspecto macroscópico y signos radiológicos dentales. Provoca destrucción ósea, en este caso es difusa, y podemos detectar zonas radiológicas compatibles con áreas compensatorias. El estudio histopatológico del proceso es imprescindible para llegar a un diagnóstico correcto del proceso.

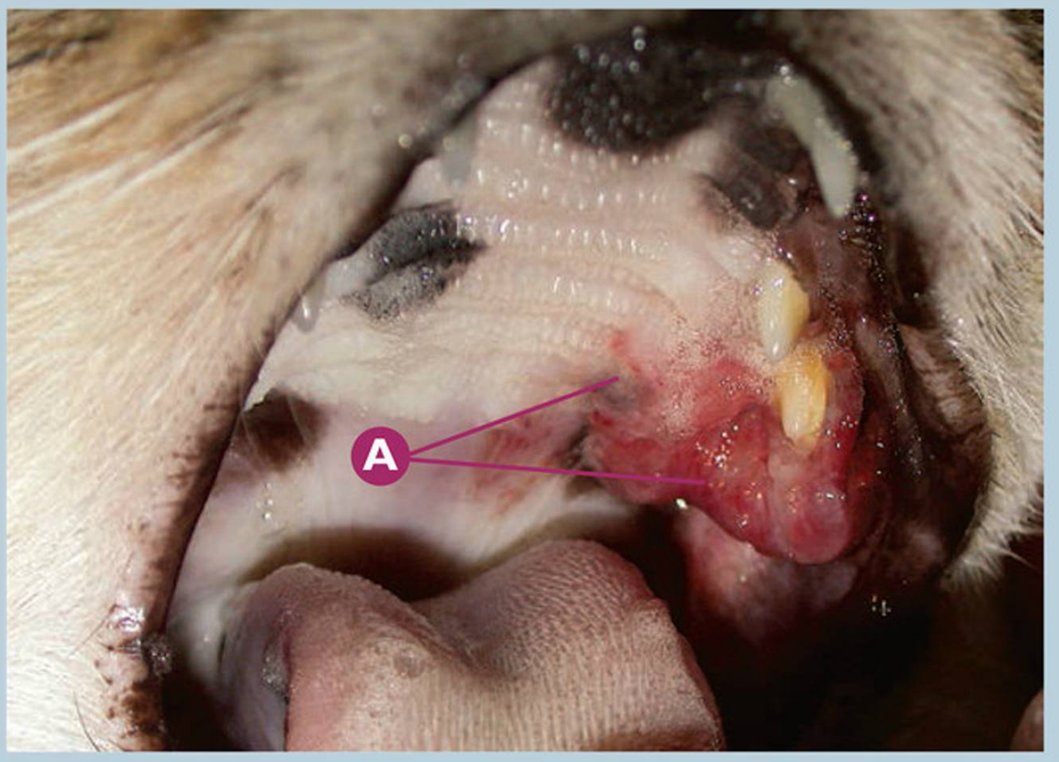

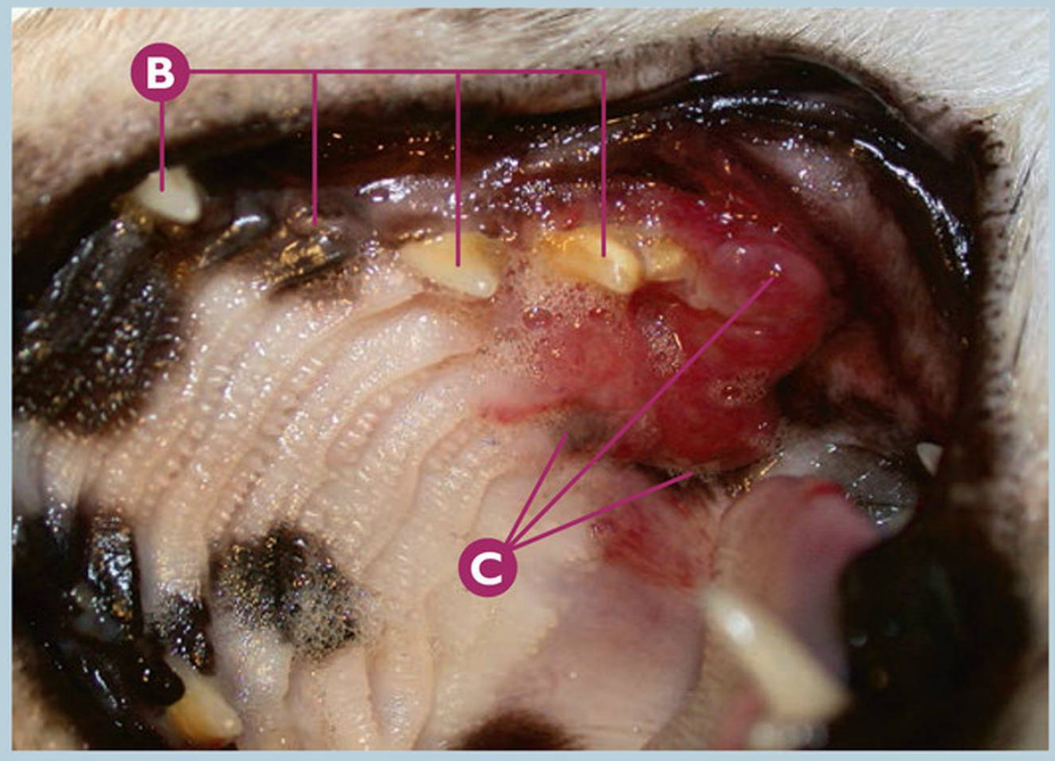

Neoplasias **Fibrosarcoma**

Fibrosarcoma en encía y mucosa regional del P4maxI (208) (confirmado histopatológicamente).

A Fibrosarcoma en encía y mucosa regional del P4maxI (208).

B De derecha a izquierda: P4maxI (208), P3maxI (207), P2maxI (206) y CmaxI (204).

C Detalle del fibrosarcoma en encía y mucosa regional del P4maxI (208).

Puntos clave del diagnóstico/tratamiento

El fibrosarcoma es el segundo tumor oral por su frecuencia en la cavidad oral del gato. Es un tumor maligno con poca capacidad de metástasis regional y a distancia, a pesar de que sea muy invasivo localmente. El tratamiento es quirúrgico radical aplicando márgenes radiológicos amplios con un pronóstico reservado. Los márgenes radiológicos dentales de la neoplasia son determinantes en el pronóstico de la cirugía radical.

Errores comunes

Valorar la posibilidad de diagnosticar neoplasias orales mediante el examen oral macroscópico. El diagnóstico histopatológico es imprescindible para el correcto diagnóstico de las neoplasias orales, así como descartar otras patologías no neoplásicas.

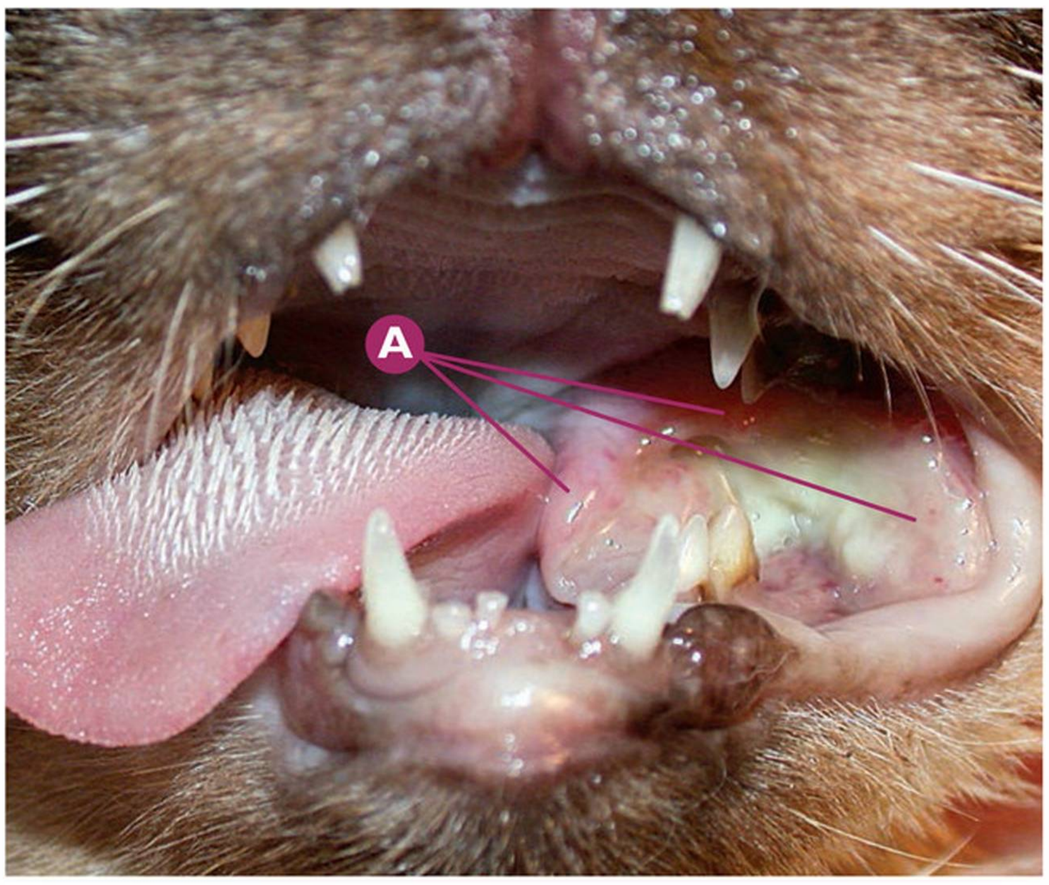

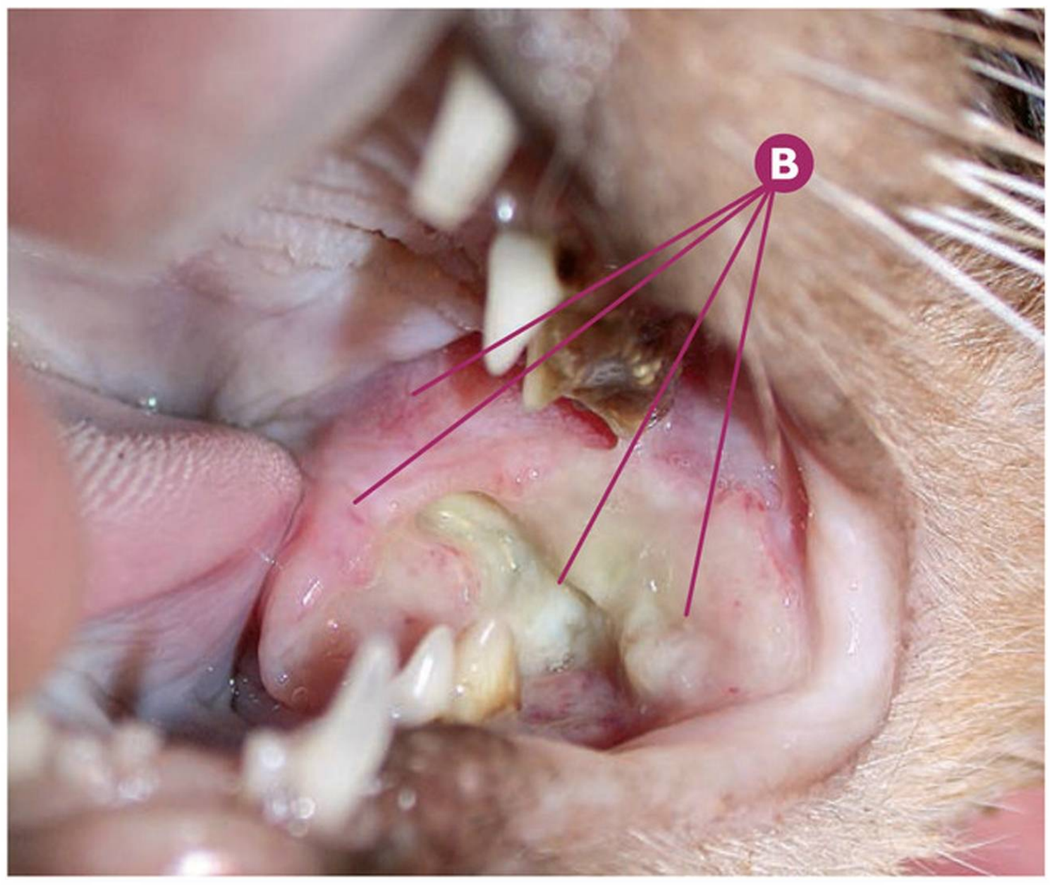

Neoplasias **Fibrosarcoma**

Fibrosarcoma en mucosa bucal caudal del lado izquierdo (confirmado histopatológicamente).

A Fibrosarcoma en mucosa bucal caudal del lado izquierdo, distal a M1mandI (309).

B Detalle del fibrosarcoma en mucosa bucal caudal del lado izquierdo.

Puntos clave del diagnóstico/tratamiento

El fibrosarcoma es un tumor maligno muy invasivo localmente como se aprecia macroscópicamente en el caso clínico. A pesar de su poca capacidad de metástasis regional y a distancia, en casos en los que la localización de la neoplasia dificulta el tratamiento quirúrgico radical, como es en este caso clínico, el pronóstico pasa de reservado a pobre.

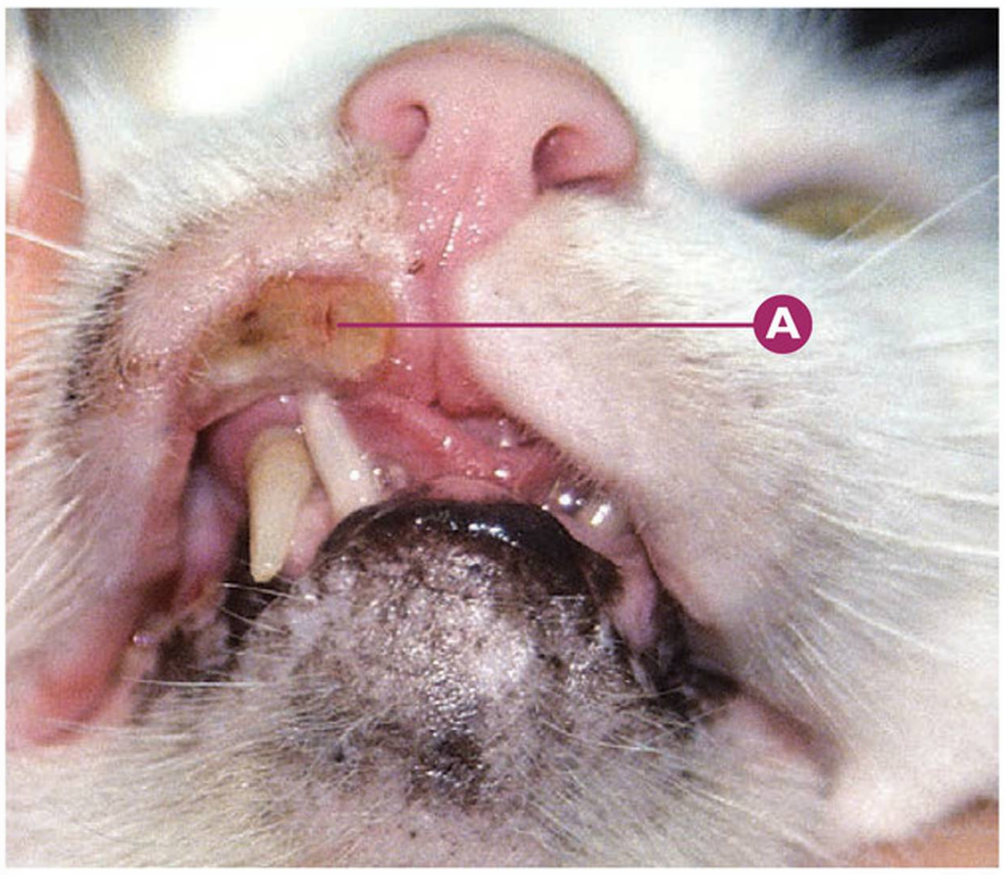

Etiología metabólica, yatrogénica y miscelánea | **Granuloma eosinofílico**

Granuloma eosinofílico felino (úlcera indolente99) en mucosa labial superior derecha (confirmado histopatológicamente).

A Detalle de la úlcera necrótica en el labio superior.

Puntos clave del diagnóstico/tratamiento

El granuloma eosinofílico es un proceso que se presenta en el gato en animales jóvenes preferentemente, pudiéndose localizar uni o bilateralmente. Debemos realizar un diagnóstico diferencial con procesos traumáticos o neoplásicos, lo que convierte la biopsia en un método diagnóstico imprescindible para detectar esta patología.

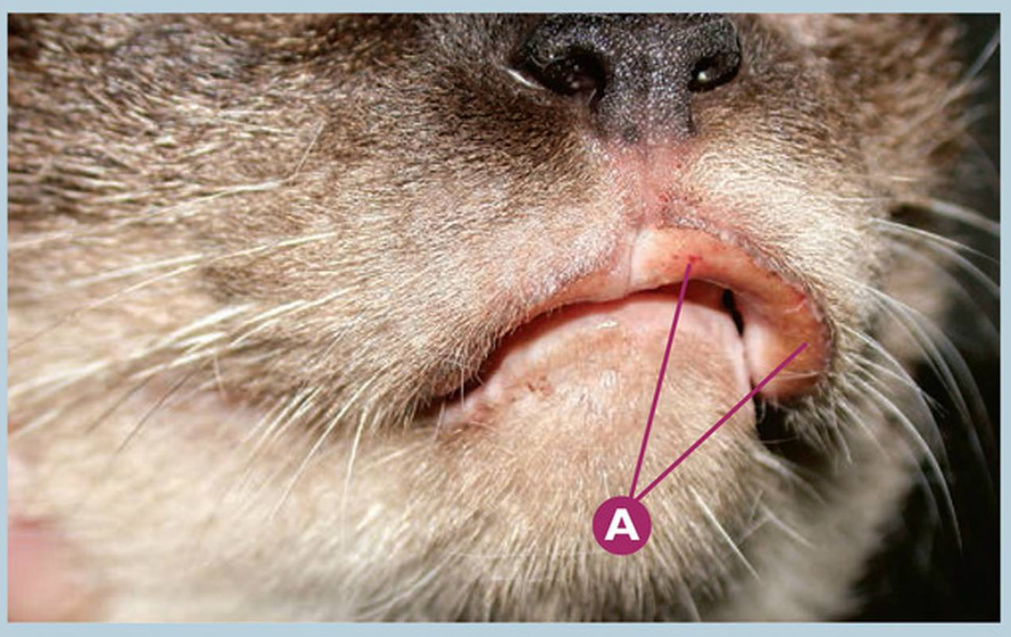

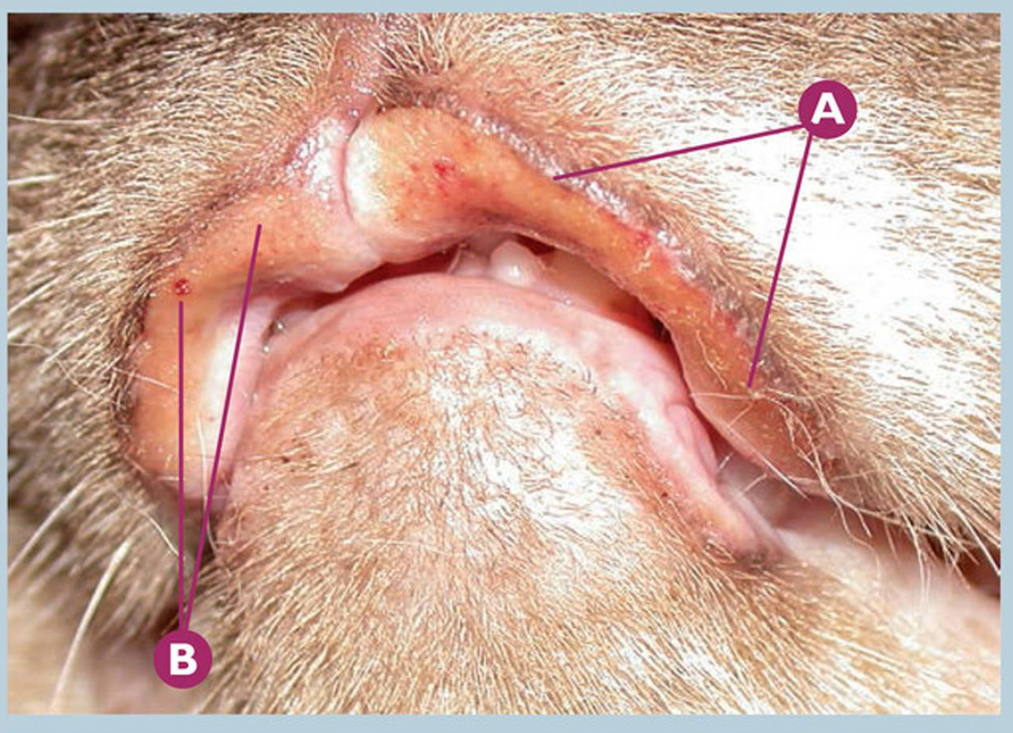

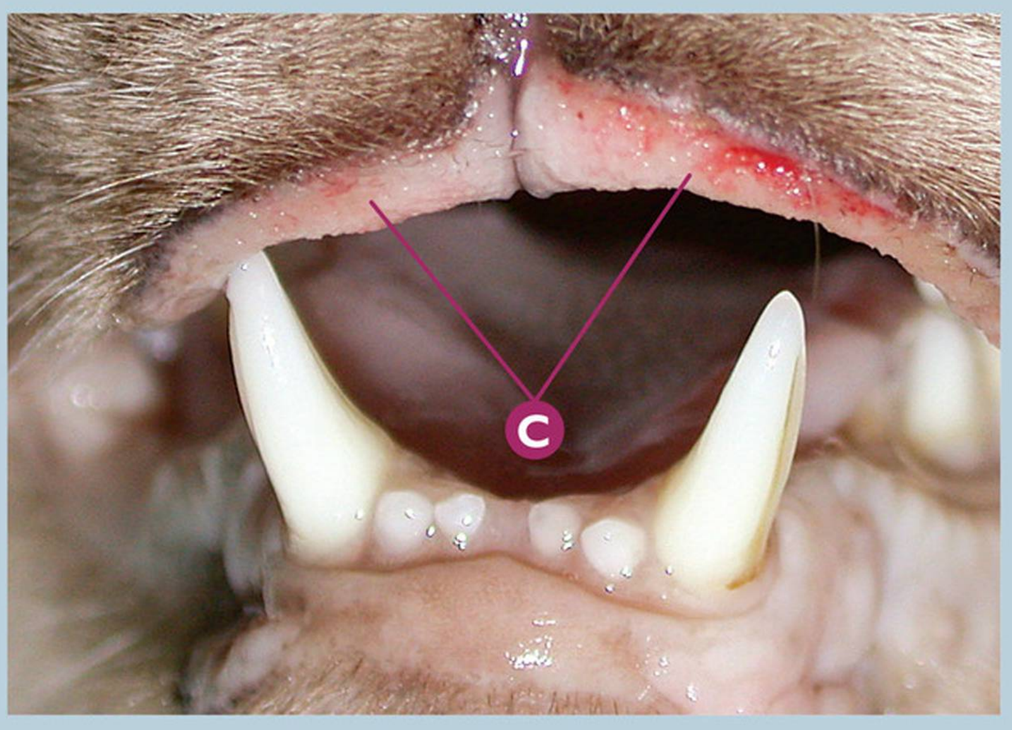

Etiología metabólica, yatrogénica y miscelánea | **Granuloma eosinofílico**

Granuloma eosinofílico felino en mucosa labial superior derecha e izquierda (confirmado histopatológicamente).

A Granuloma eosinofílico felino en mucosa labial superior izquierda.

B Granuloma eosinofílico felino en mucosa labial superior derecha.

C Revisión, toma de biopsia: granuloma eosinofílico felino en mucosa labial superior izquierda y derecha, ocho días tras la primera consulta.

D Revisión, toma de biopsia: detalle del granuloma en el mismo momento.

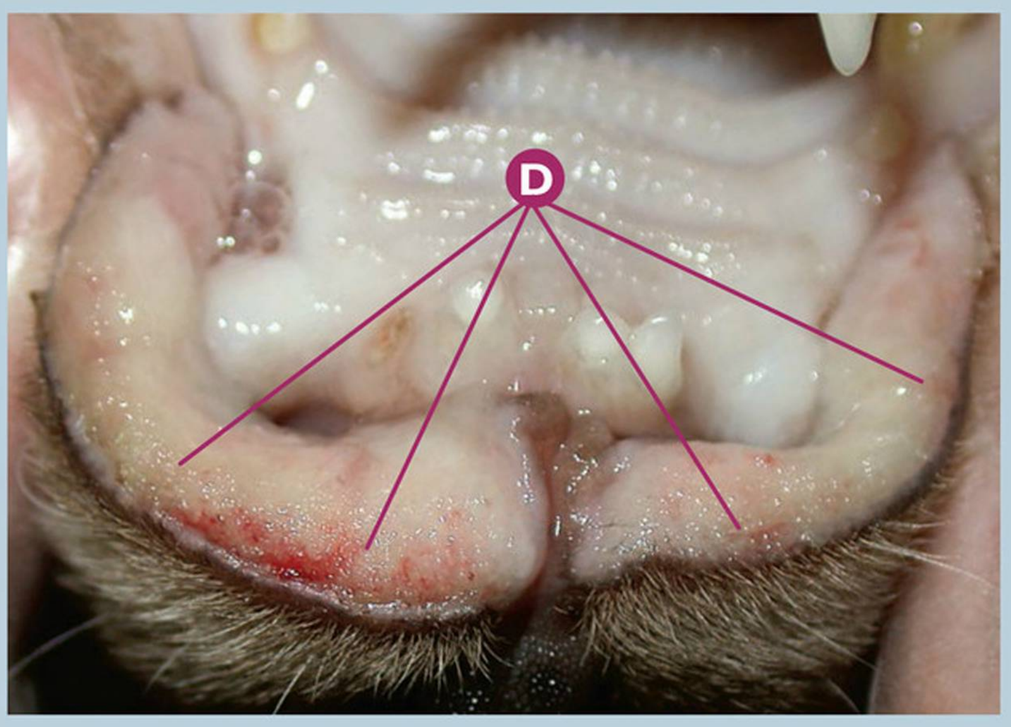

Puntos clave del diagnóstico/tratamiento

El granuloma eosinofílico en el gato debe confirmarse mediante el diagnóstico histopatológico para descartar otros procesos (neoplásicos, traumáticos, alérgicos...). El tratamiento está basado en la administración de una terapia antiinflamatoria esteroide, así como en el control de la infección segundaria regional.

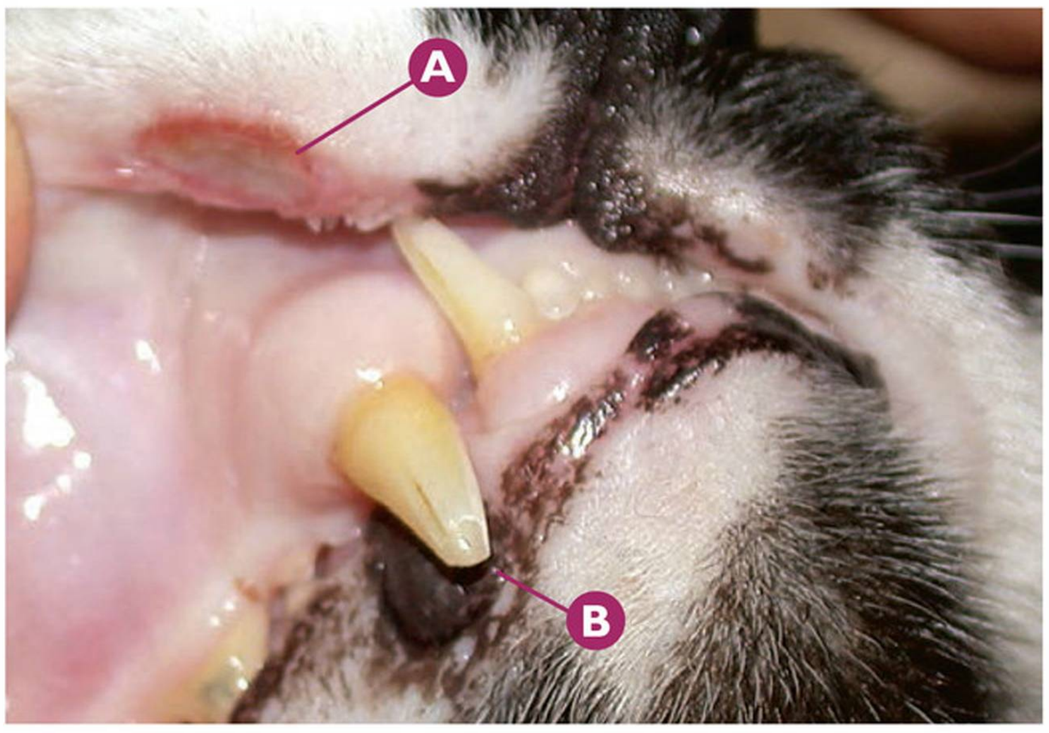

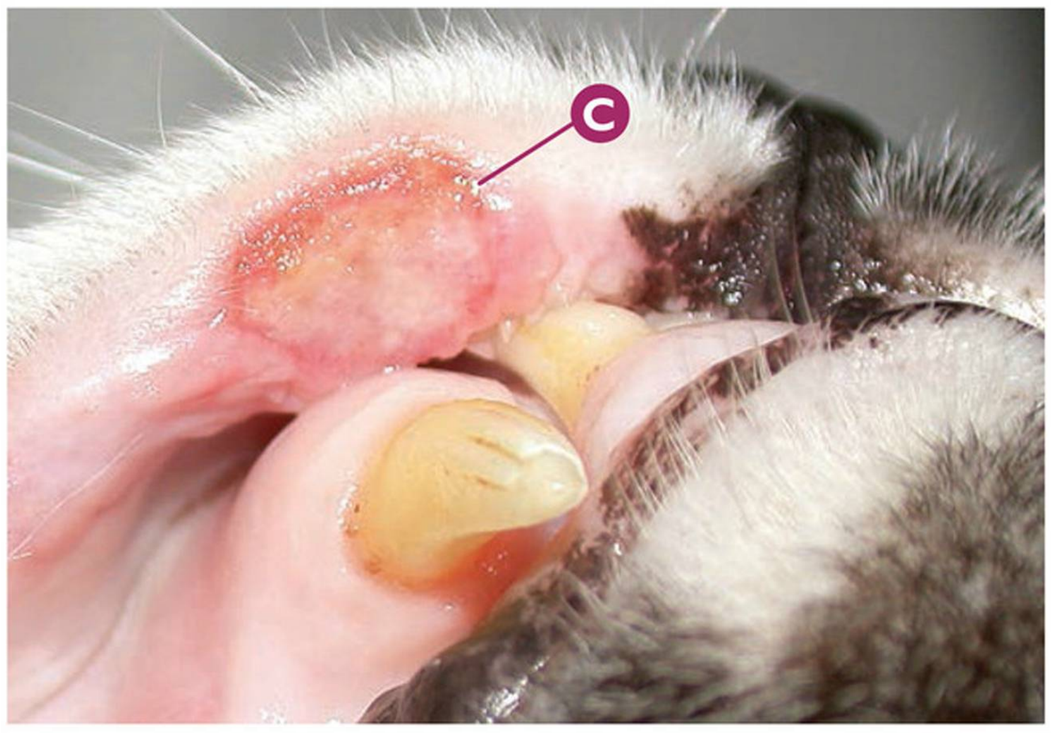

Etiología metabólica, yatrogénica y miscelánea

Granuloma eosinofílico

Granuloma eosinofílico felino en mucosa labial superior derecha, rostral al CmaxD (101) (confirmado histopatológicamente).

A Granuloma eosinofílico felino en mucosa labial rostral en contacto con el CmaxD (101).

B Sospecha de fractura no complicada de corona del CmaxD (101).

C Detalle del granuloma eosinofílico con el típico aspecto redondeado y ulcerado.

Puntos clave del diagnóstico/tratamiento

El granuloma eosinofílico es un proceso que se puede producir tanto en el perro como en el gato, de manera única o múltiple en la cavidad oral. La localización típica en el gato es en el labio superior. Aunque su aparición ha sido atribuida a muchos factores (inmunomediados, infecciosos...) su etiología real es desconocida. El diagnóstico histopatológico es imprescindible para confirmar la patología. Tradicionalmente, el tratamiento está basado en la aplicación de un protocolo de corticoterapia, con buenos resultados.

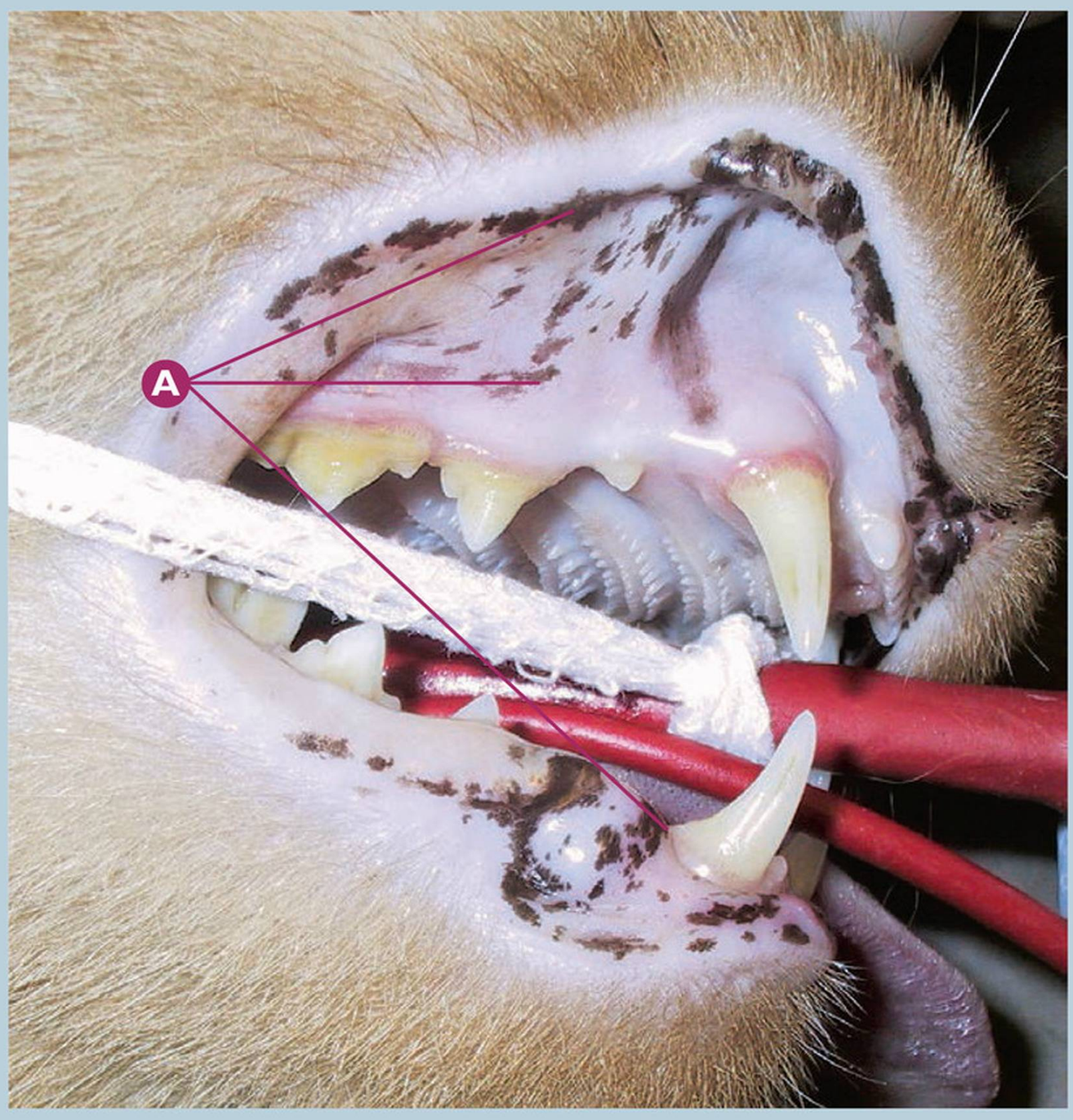

Etiología metabólica, yatrogénica y miscelánea

Lentigo

Lentigo felino

A Detalle de la pigmentación en el lentigo felino.

Puntos clave del diagnóstico/tratamiento

En el lentigo felino, detectamos máculas hiperpigmentadas en la mucosa vestibular y labial, siendo típico en gatos jóvenes de capa romana. Este proceso no tiene significación clínica ni patológica.

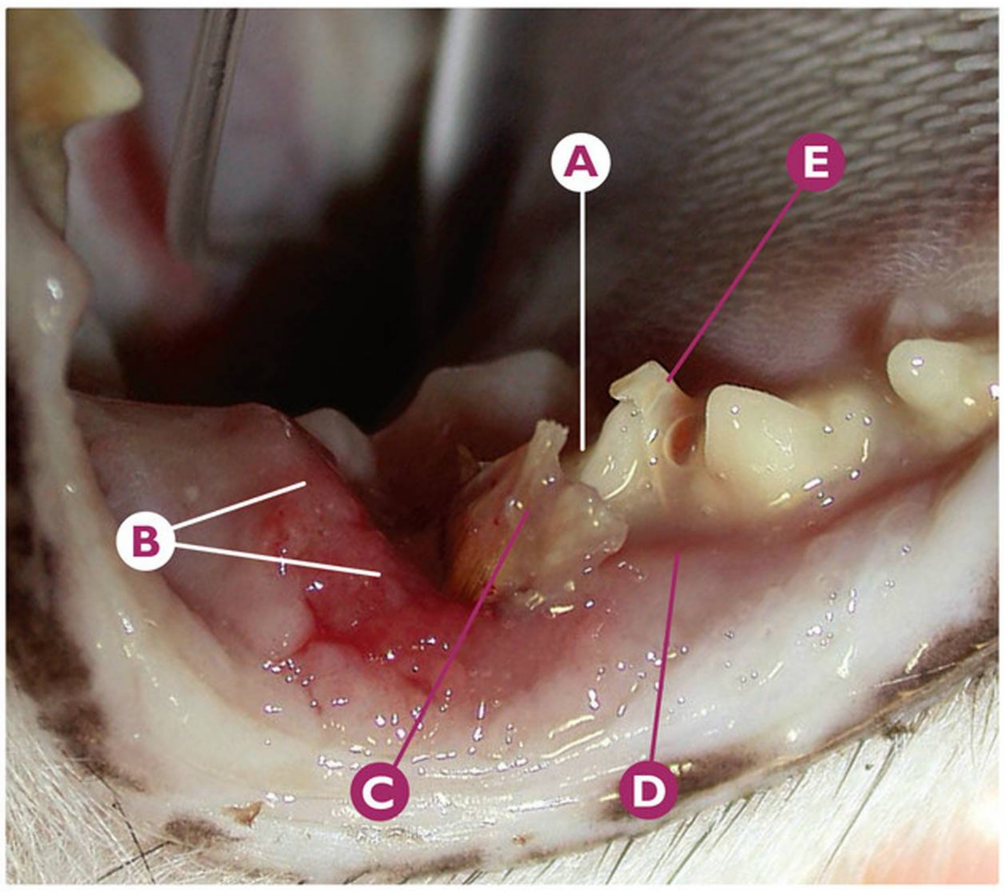

Etiología traumática | **Lesiones en tejidos blandos** | **Cuerpo extraño**

Lesión severa en mucosa distal al M1mandD (409) por cuerpo extraño (espiga).

- Ⓐ M1mandD (409).
- Ⓑ Inflamación severa en la zona distal al M1mandD (409).
- Ⓒ Sospecha de cuerpo extraño.
- Ⓓ Inflamación moderada en la mucosa mesiovestibular del M1mandD (409).
- Ⓔ Sospecha de un segundo cuerpo extraño.
- Ⓕ Detalle de la inflamación severa en la zona distal al M1mandD (409).
- Ⓖ Detalle de la espiga, tras su eliminación de la cavidad oral.
- Ⓗ Detalle de la sospecha de un hueso laminado tras su eliminación del área mesial del M1mandD (409).

Puntos clave del diagnóstico/tratamiento

Los cuerpos extraños de pequeño tamaño pueden impactarse en los tejidos blandos o espacios interdentales, pudiendo pasar desapercibidos y con el tiempo, provocar una sintomatología ligera a moderada compatible con dolor oral. Si la eliminación no es adecuada o se retrasa provocará inflamación de tejidos blandos regionales, favorecerá el avance de la enfermedad periodontal, así como los síntomas de dolor oral. El pronóstico del proceso es de bueno a reservado, consistiendo el tratamiento en la eliminación de la causa (eliminación del/los cuerpo/s extraño/s), así como en una adecuada terapia antibiótica y antiinflamatoria.

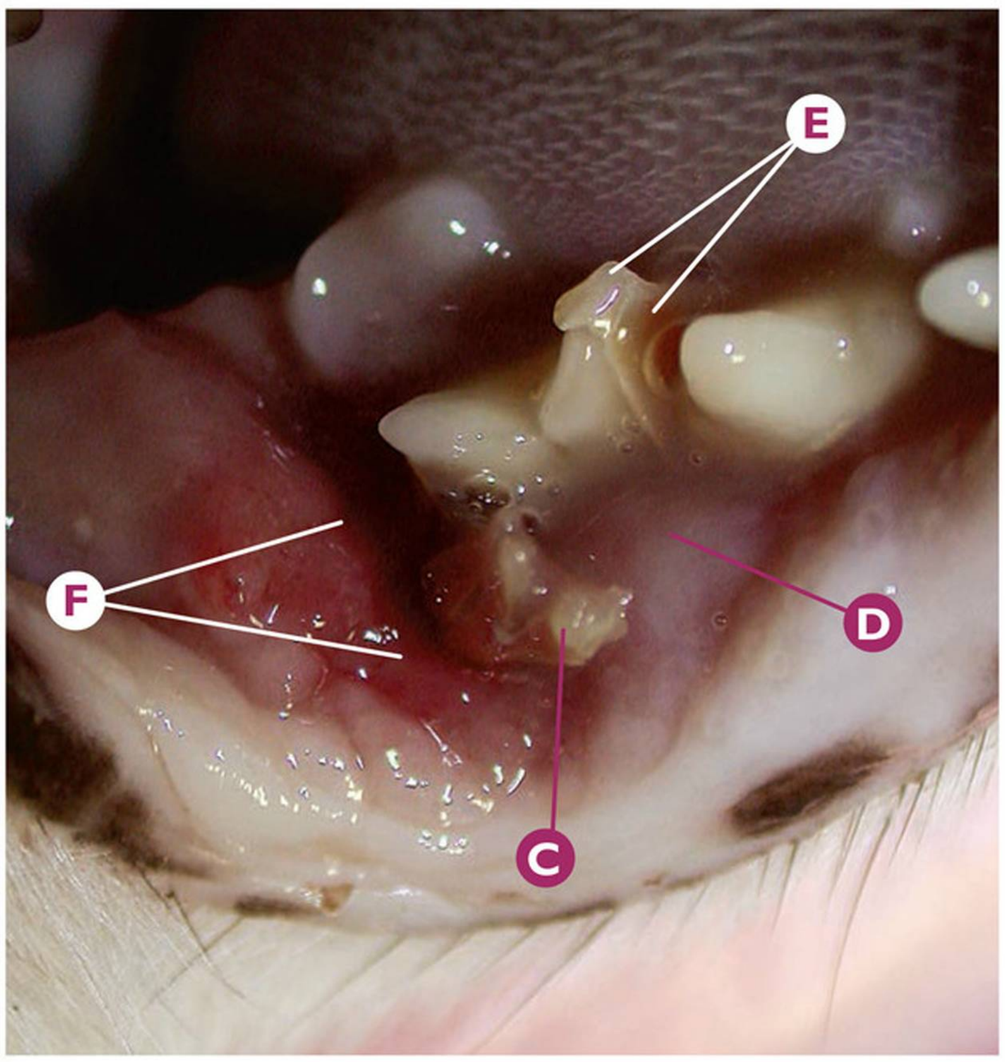

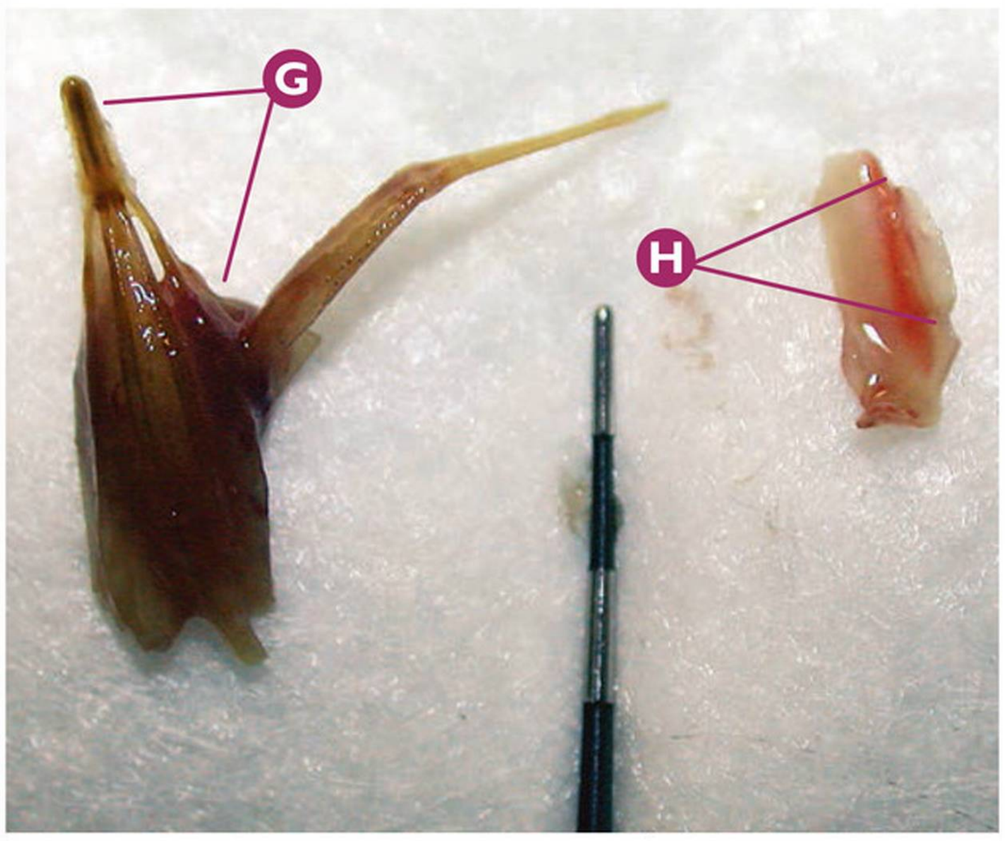

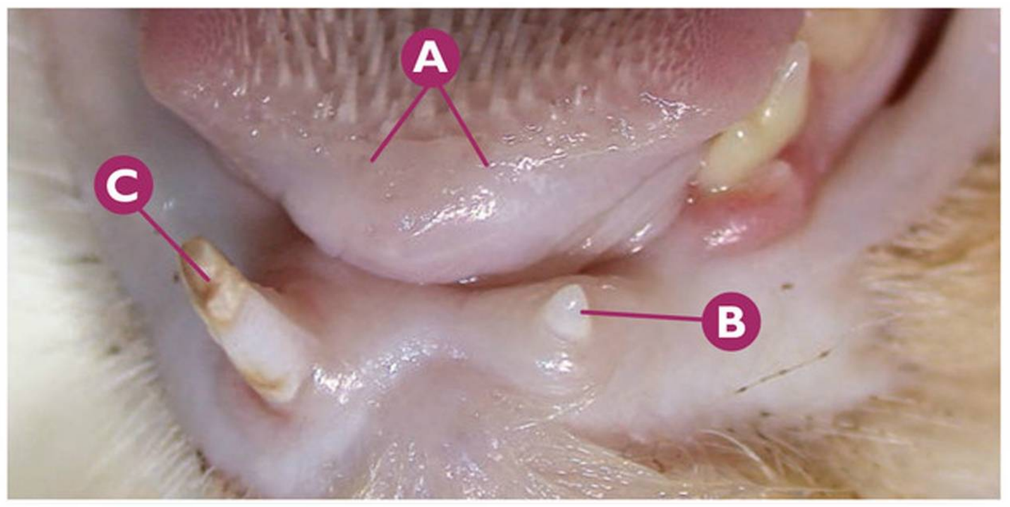

Etiología traumática | **Lesiones en tejidos blandos** | **Lesiones linguales**

Lesión severa en la lengua por quemadura con cable eléctrico, pérdida moderada de tejido lingual (ver caso "Quemaduras por cable eléctrico").

- Ⓐ Lesión lingual con tejido cicatricial en la punta de la lengua, y pérdida de tejido consecuencia de la quemadura por cable eléctrico.
- Ⓑ Sospecha de la cúspide del CmandI (304).
- Ⓒ Señal de quemadura en la cúspide del CmandD (404).

Puntos clave del diagnóstico/tratamiento

Las quemaduras por cable eléctrico pueden producir lesiones severas en los tejidos linguales, incluso la pérdida final de tejidos o la alteración en la forma de la lengua. Normalmente, estos procesos no alteran su funcionalidad, excepto en aquellos casos en los que la pérdida de tejido lingual es muy severa.

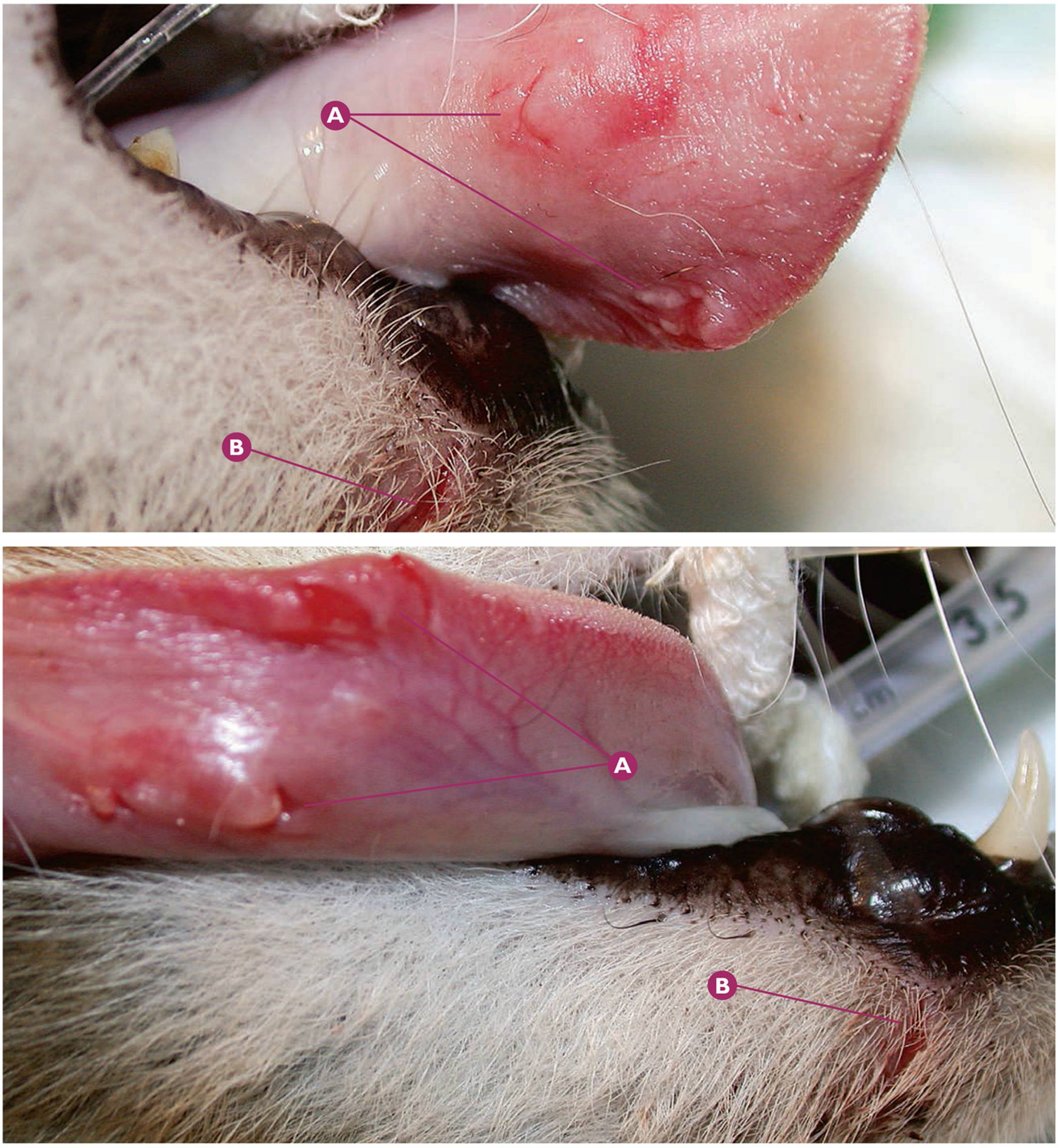

Etiología traumática | **Lesiones en tejidos blandos** | **Lesiones linguales**

Lesión moderada en la superficie ventral de la lengua por automordida consecuencia del trauma externo en la cavidad oral.

Ⓐ Herida en la superficie ventral de la lengua por automordida

Ⓑ Herida en piel del labio inferior de la región del CmandD (404) por trauma externo.

Puntos clave del diagnóstico/tratamiento

Ocasionalmente, en pacientes que reciben traumas externos (atropellos, caídas desde una altura...), éstos pueden provocar lesiones de ligeras a muy severas en tejidos duros y blandos. Una de estas lesiones en tejidos blandos son las heridas en lengua provocadas por automordida al recibir el traumatismo externo. La mayoría de estas lesiones tienen un pronóstico bueno.

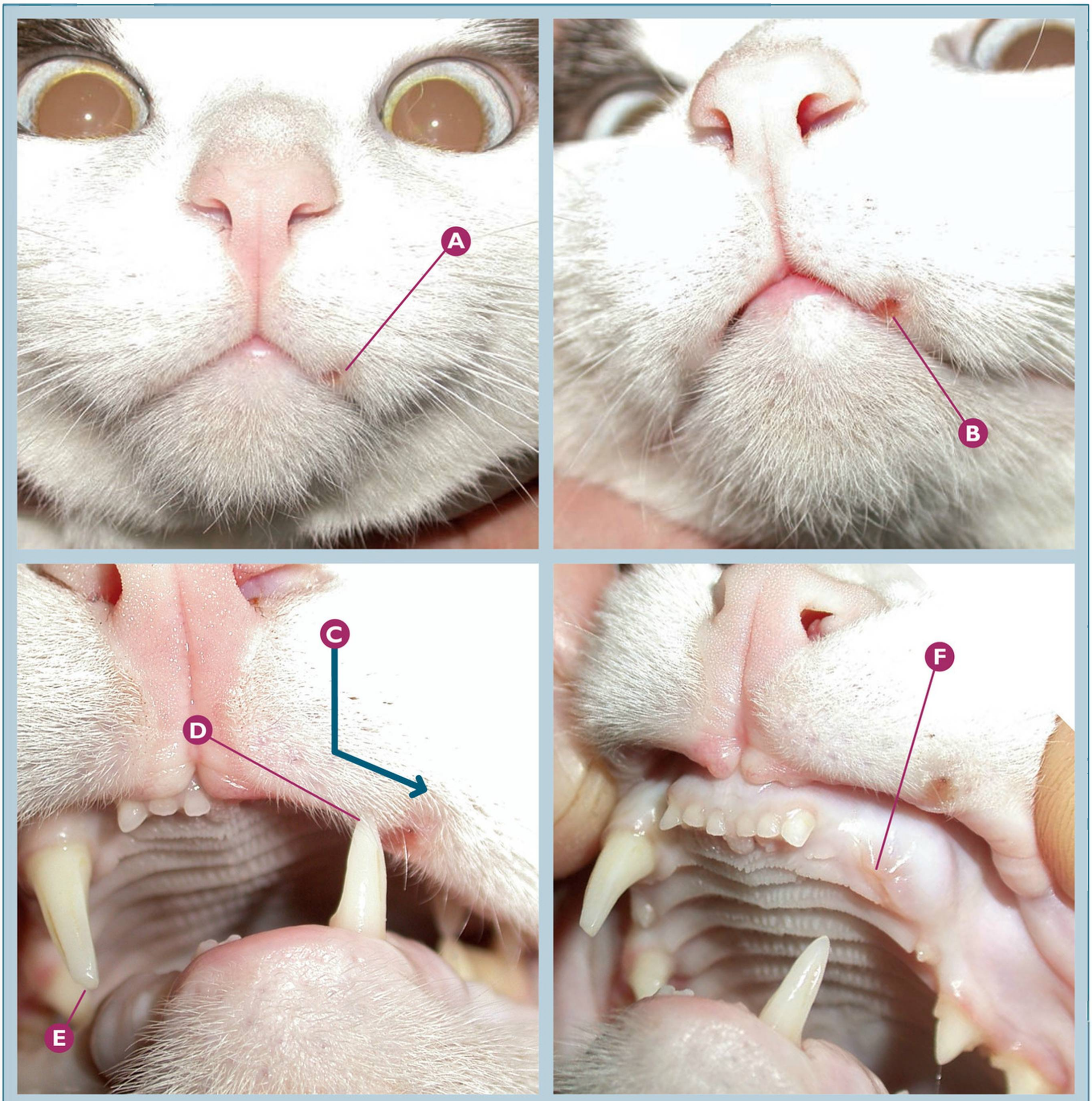

Etiología traumática | **Lesiones en tejidos blandos** | **Lesiones por oclusión/maloclusión**

Lesión ulcerada en piel y mucosa labial en el área rostral al CmaxI (204) ausente, por oclusión de su homólogo inferior.

- **A** Lesión ulcerada en piel y mucosa labial en el área rostral al CmaxI (204).
- **B** Detalle de la lesión ulcerada en piel y mucosa labial en el área rostral al CmaxI (204).
- **C** Desplazamiento distal del labio superior en su lado izquierdo.
- **D** Impactación del la cúspide del CmandI (304) en el labio superior.
- **E** Sospecha de fractura no complicada de corona del CmaxD (104).
- **F** Ausencia del CmaxI (204) que facilita el desplazamiento distal y palatino del labio superior en su lado izquierdo.

Puntos clave del diagnóstico/tratamiento

Las lesiones en tejidos blandos por oclusión inadecuada son relativamente frecuentes en el gato, destacando aquellas que están basadas en la ausencia dental y facilitan las lesiones por maloclusión. Un tratamiento adecuado para este caso clínico sería la reducción coronal del CmandI (304) mediante la pulpectomía parcial coronal. La radiografía dental oclusal y lateral intraoral del maxilar está altamente recomendada a su vez, para valorar la existencia o no de un resto radicular del CmaxI (204).

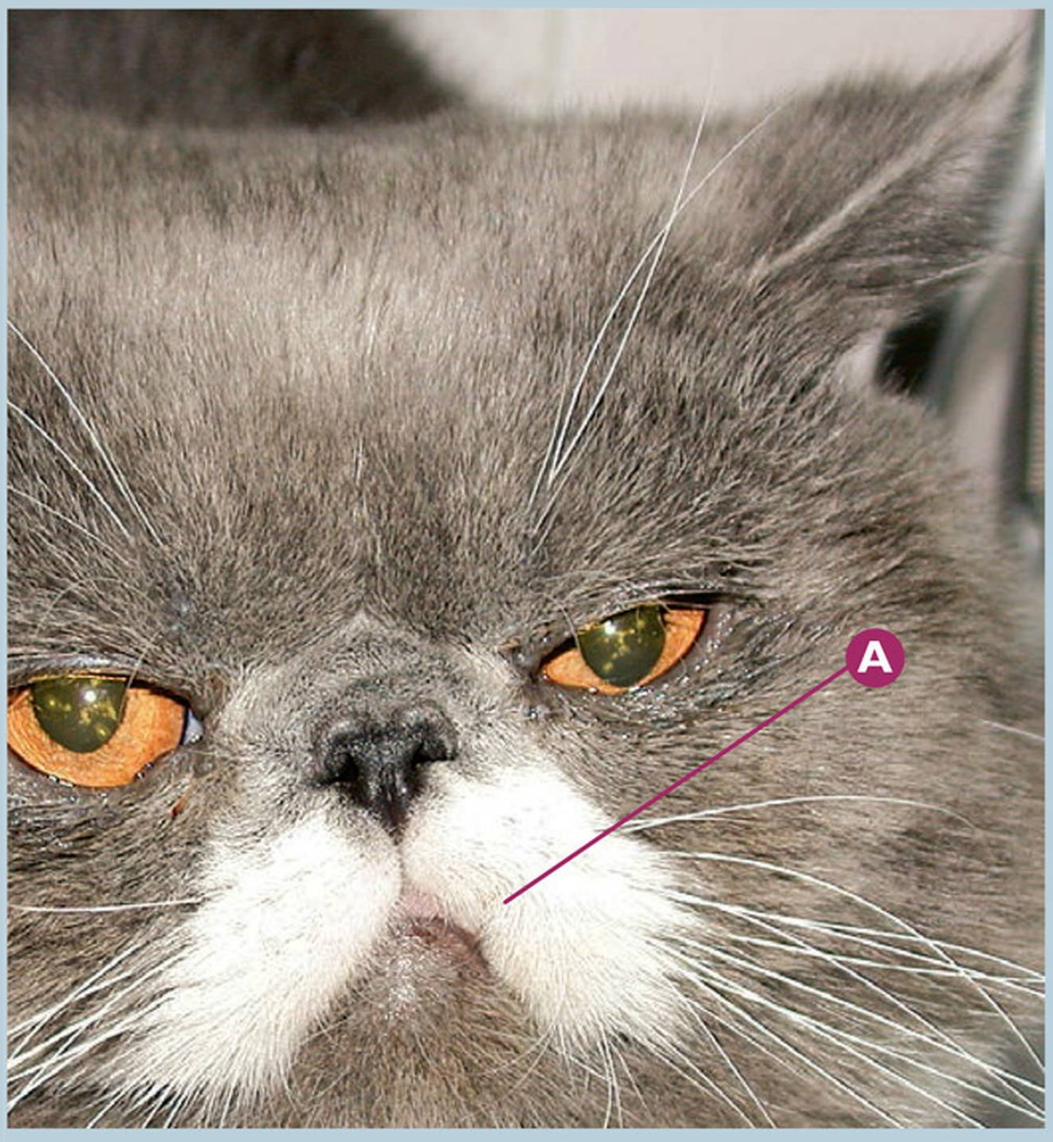

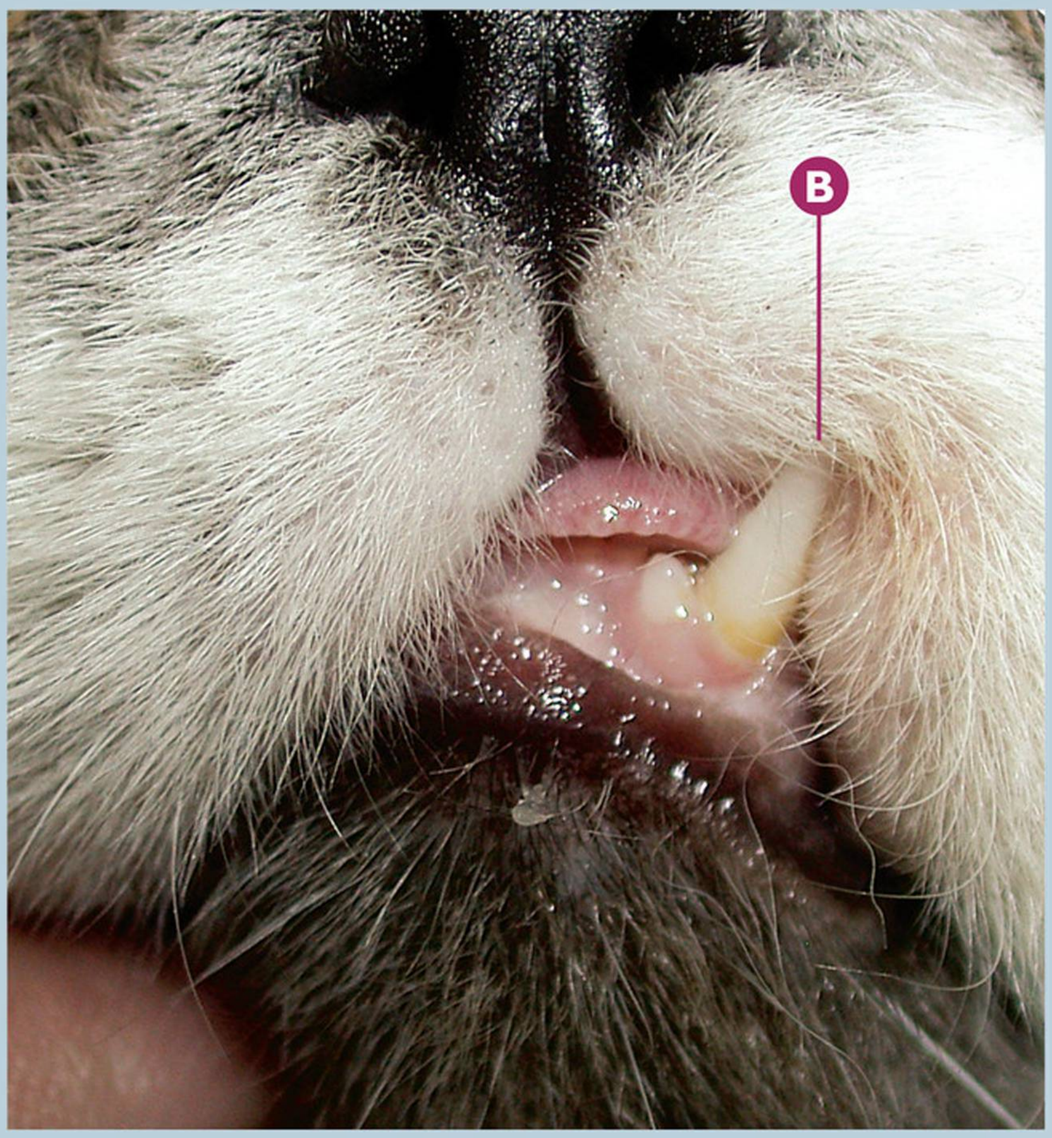



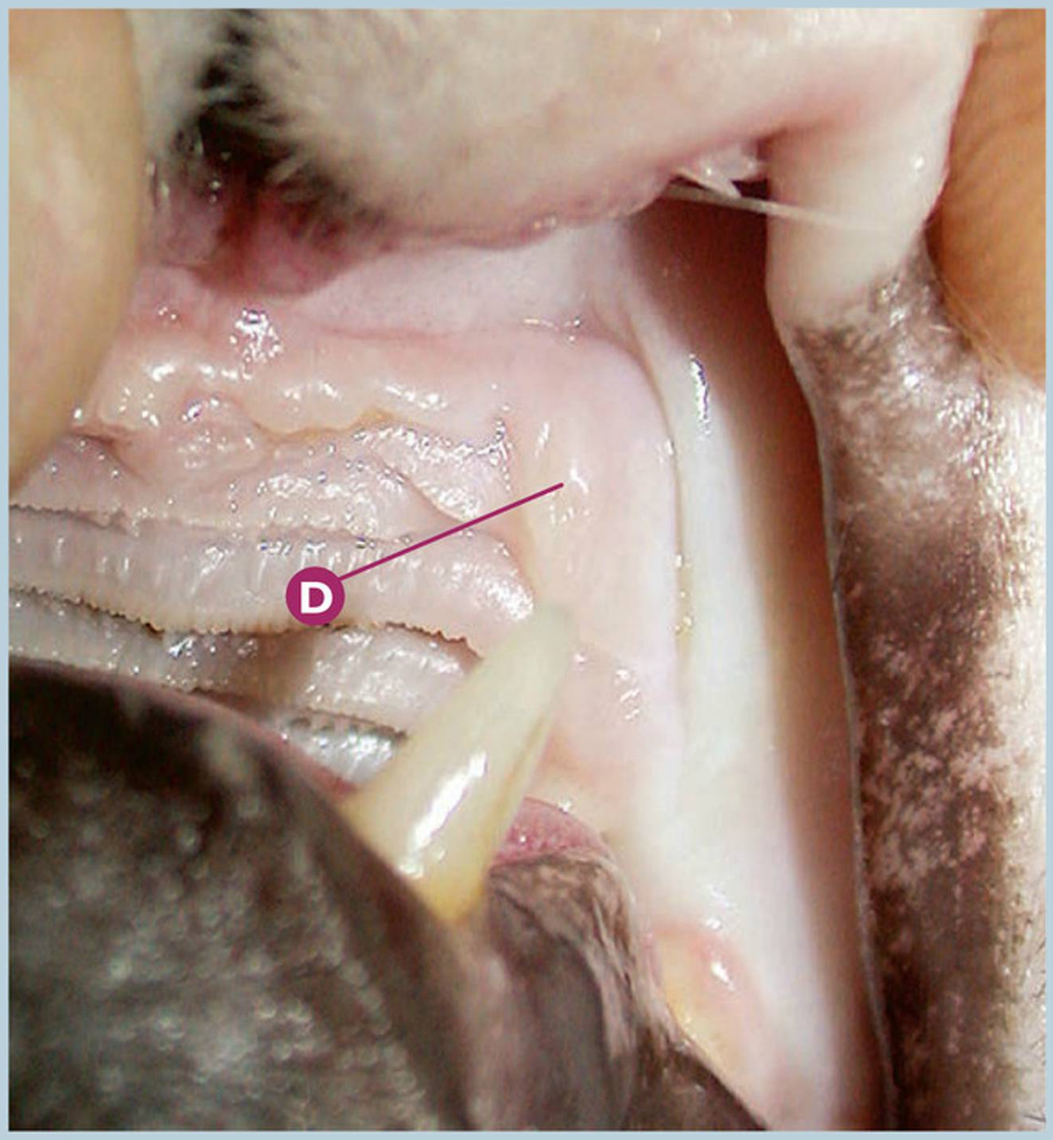

Etiología traumática | **Lesiones en tejidos blandos** | **Lesiones por oclusión/maloclusión**

Lesión ligera en piel y mucosa labial, en el área rostral al CmaxI (204) ausente, por oclusión del CmandI (304) sobre este área.

- **A** Aspecto en reposo del animal. El CmandI (304) impacta ligeramente en el labio superior.
- **B** Detalle de la oclusión del CmandI (304), impactando con el labio superior.
- **C** Detalle de la lesión ligera en piel del labio superior, una vez eliminado el impacto del CmandI (304), mediante la retirada manual del labio superior hacia rostral.
- **D** Ausencia del CmaxI (204).

Puntos clave del diagnóstico/tratamiento

La ausencia de los caninos superiores (sea por agenesia, extracción previa o cualquier otra causa), en ocasiones, provoca que el labio superior descanse distalmente, facilitando el impacto del canino inferior sobre éste. Debe recomendarse un tratamiento adecuado para evitar el trauma constante en la región labial.

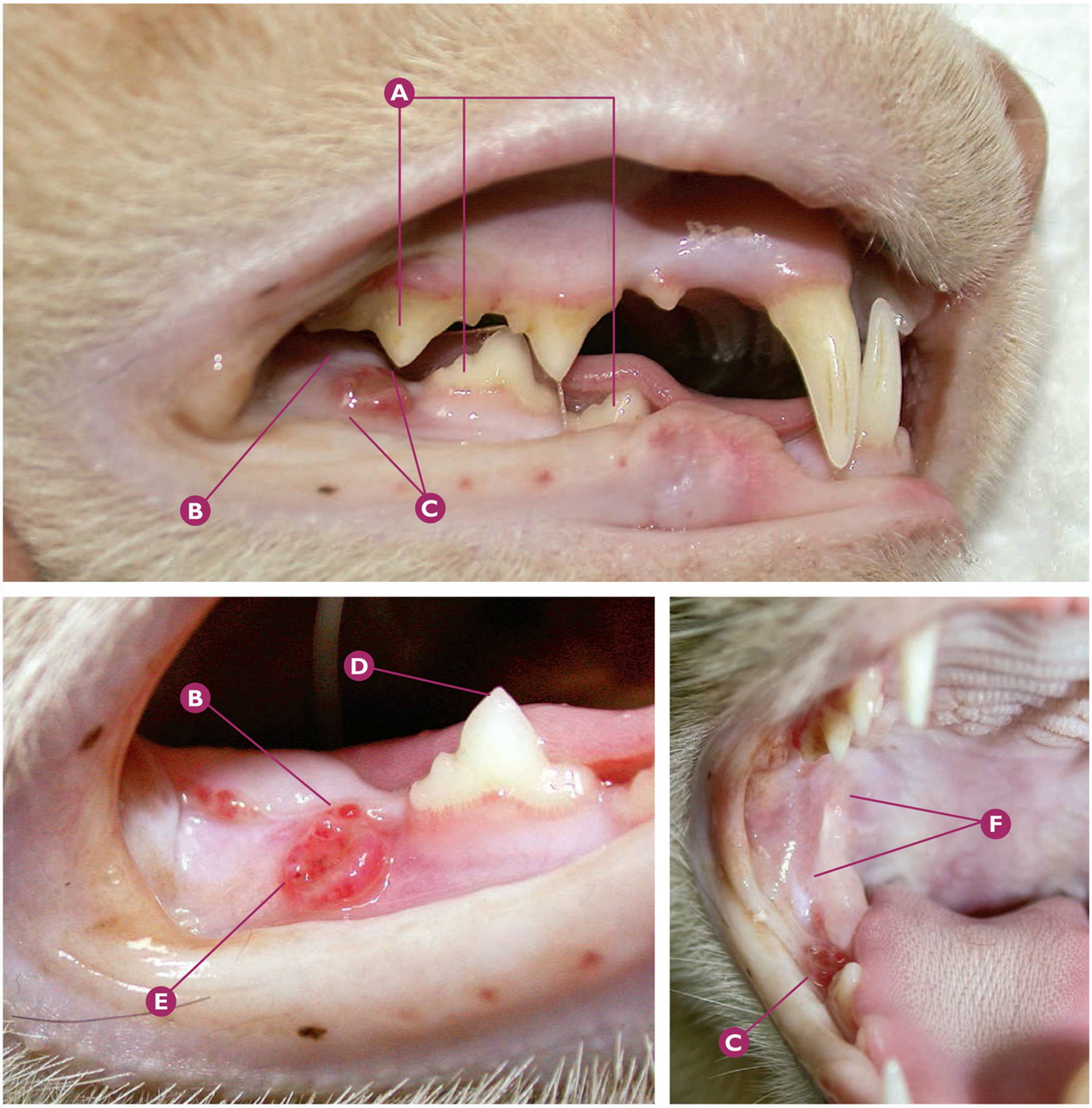

Etiología traumática | **Lesiones en tejidos blandos** | **Lesiones por oclusión/maloclusión**

Lesión severa en mucosa en el área del M1mandD (409) ausente, por oclusión en esa región del P4maxD (108).

- **A** De derecha a izquierda: P3mandD (407), P4mandD (408) y P4maxD (108).
- **B** Ausencia del M1mandD (409).
- **C** Lesión severa en mucosa en el área del M1mandD (409) ausente, por oclusión del P4maxD (108).
- **D** P4mandD (408).
- **E** Detalle de la úlcera de la mucosa en el área del M1mandD (409).
- **F** Ausencia de lesiones regionales, especialmente en la mucosa bucal caudal del lado derecho.

Puntos clave del diagnóstico/tratamiento

En ocasiones, cuando se produce la ausencia dental del M1mandD (409) (al realizar una extracción, por ejemplo), el P4maxD (108) puede llegar a impactar sobre la mucosa mandibular regional provocando lesiones, especialmente úlceras y/o tejido de granulación de origen traumático. La extracción del P4maxD (108) es una de las opciones a valorar para evitar este trauma constante. La biopsia incisional de la zona está altamente recomendada para descartar procesos neoplásicos y confirmar el origen traumático de la lesión.



Etiología traumática | **Lesiones en tejidos blandos** | **Lesiones por oclusión/maloclusión**

Lesión ulcerada en mucosa del labio superior, en el área apical al I3maxD (103), por impactación del CmandD (404).

- **A** Lesión ulcerada en mucosa del área apical al I3maxD (103).
- **B** Cúspide del CmandD (404) que impacta en mucosa del labio superior al cerrar la cavidad oral.

Puntos clave del diagnóstico/tratamiento

Cuando detectamos diferentes tipos de maloclusiones, también podemos detectar lesiones en tejidos blandos causadas por la alteración de esta oclusión fisiológica normal. El tratamiento debe estar basado en la eliminación de la causa traumática y el control de la infección local.

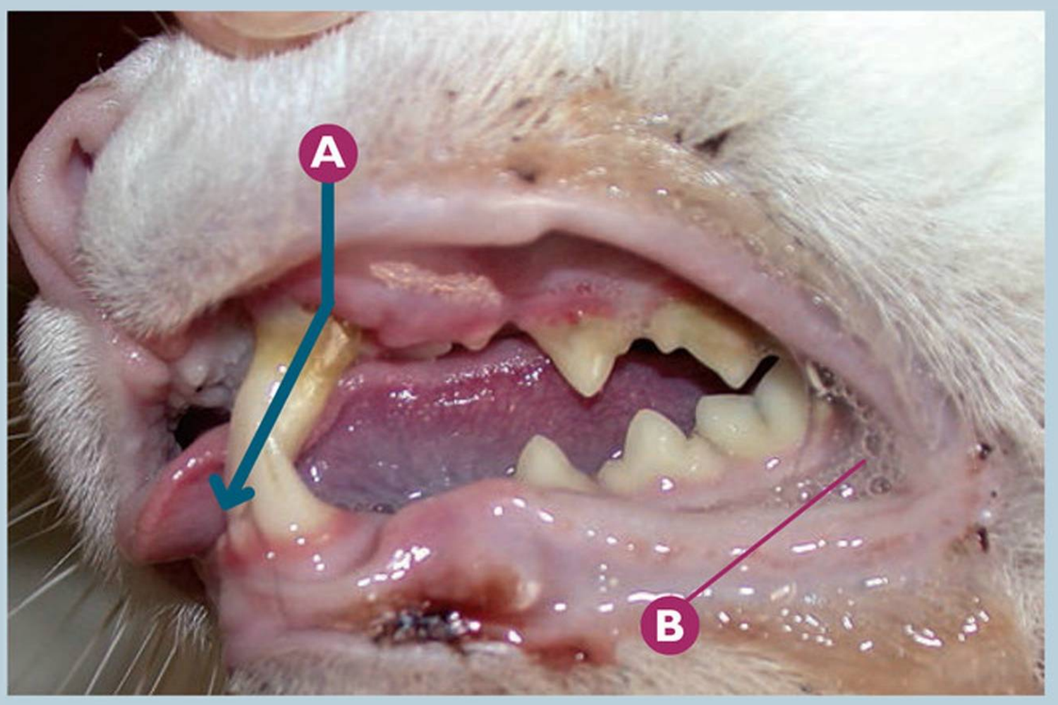

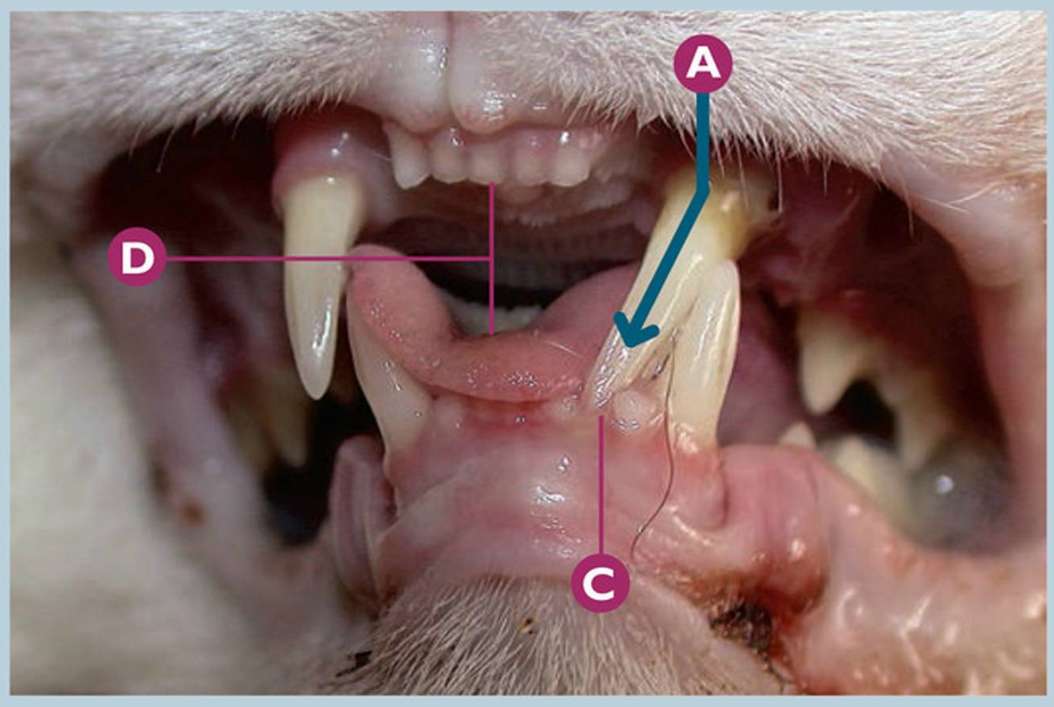

Etiología traumática | **Lesiones en tejidos blandos** | **Lesiones por oclusión/maloclusión**

Lesión moderada en encía por impactación de Cmaxl (204), desviado por una sospecha de enfermedad periodontal severa, provocando desviación de incisivos inferiores.

- **A** Desviación mesiopalatina del Cmaxl (204) debido a una sospecha de enfermedad periodontal severa.
- **B** Sialorrea.
- **C** Lesión moderada entre el I2mandl (302) y I3mandl (303) con desviación de ambos dientes por impactación de la cúspide del Cmaxl (204) desviado.
- **D** Incapacidad para realizar el cierre de la cavidad oral.

Puntos clave del diagnóstico/tratamiento

En este caso clínico, la lesión de los tejidos blandos está provocada por la impactación de un canino superior desviado consecuencia, posiblemente, de enfermedad periodontal severa (FORL debe ser descartado en este diente). Esto provoca la lesión en tejidos blandos e incapacidad para cerrar la cavidad oral con el consiguiente dolor. Debemos realizar una radiografía dental oclusal y lateral intraoral del maxilar para determinar la causa exacta de la desviación del Cmaxl (204), siendo la extracción del diente el tratamiento no conservador más probable.

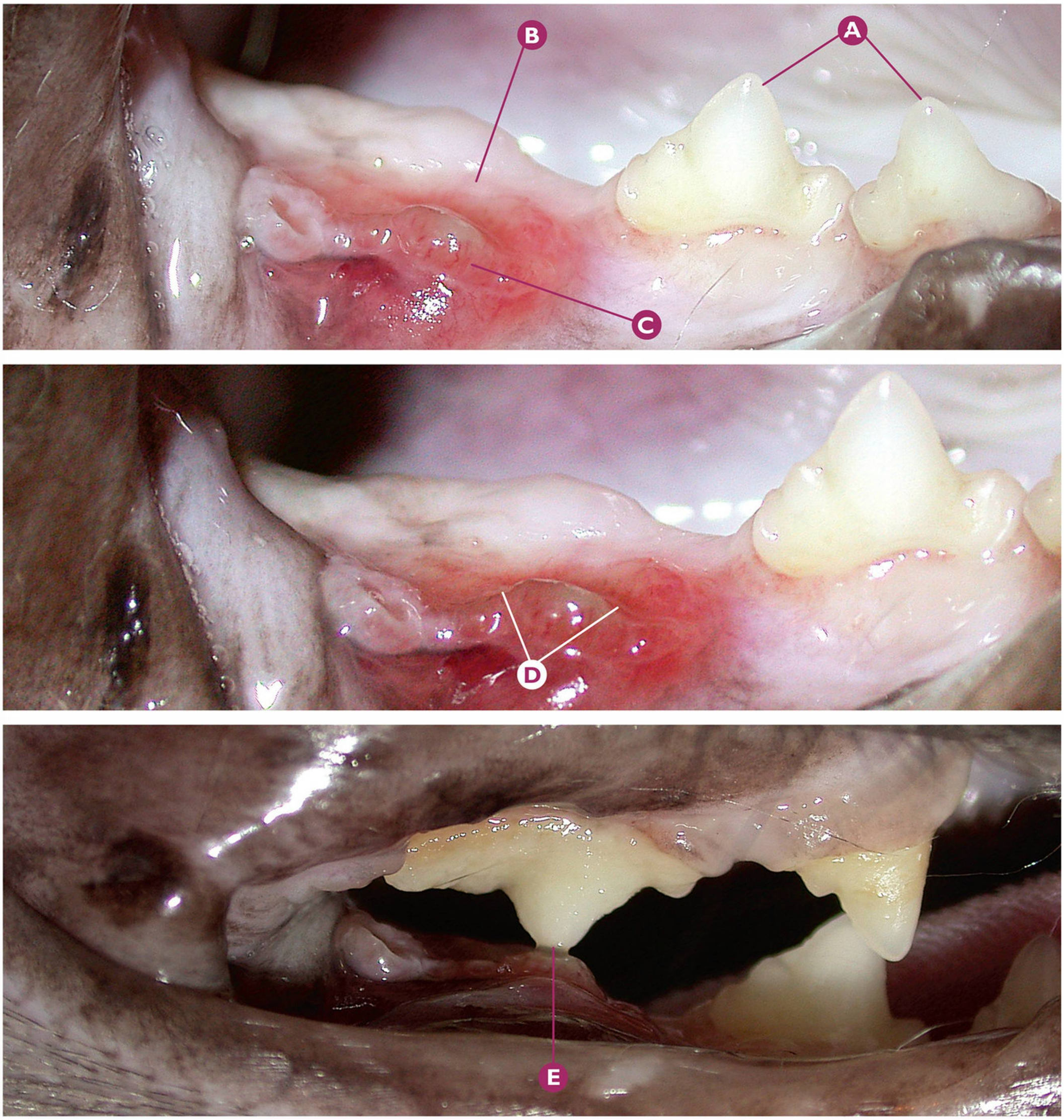

Etiología traumática | **Lesiones en tejidos blandos** | **Lesiones por oclusión/maloclusión**

Lesión severa en mucosa de área del M1mandD (409) ausente, por oclusión en esa región del P4maxD (108).

- **A** De derecha a izquierda: P3mandD (407) y P4mandD (408).
- **B** Ausencia del M1mandD (409).
- **C** Úlcera severa en mucosa de área vestibular del M1mandD (409) ausente.
- **D** Detalle de la úlcera severa en mucosa de área vestibular del M1mandD (409) ausente, con la impronta de la oclusión del P4maxD (108).
- **E** Detalle de la oclusión de P4maxD (108) sobre la mucosa vestibular de M1mandD (409) ausente.

Puntos clave del diagnóstico/tratamiento

Este caso clínico es un ejemplo más de cómo la ausencia del primer molar inferior puede provocar estas lesiones por la oclusión del cuarto premolar superior. En ocasiones, la extracción de este último diente es la única opción de tratamiento eficaz para la resolución de estas lesiones (eliminación de la causa traumática).

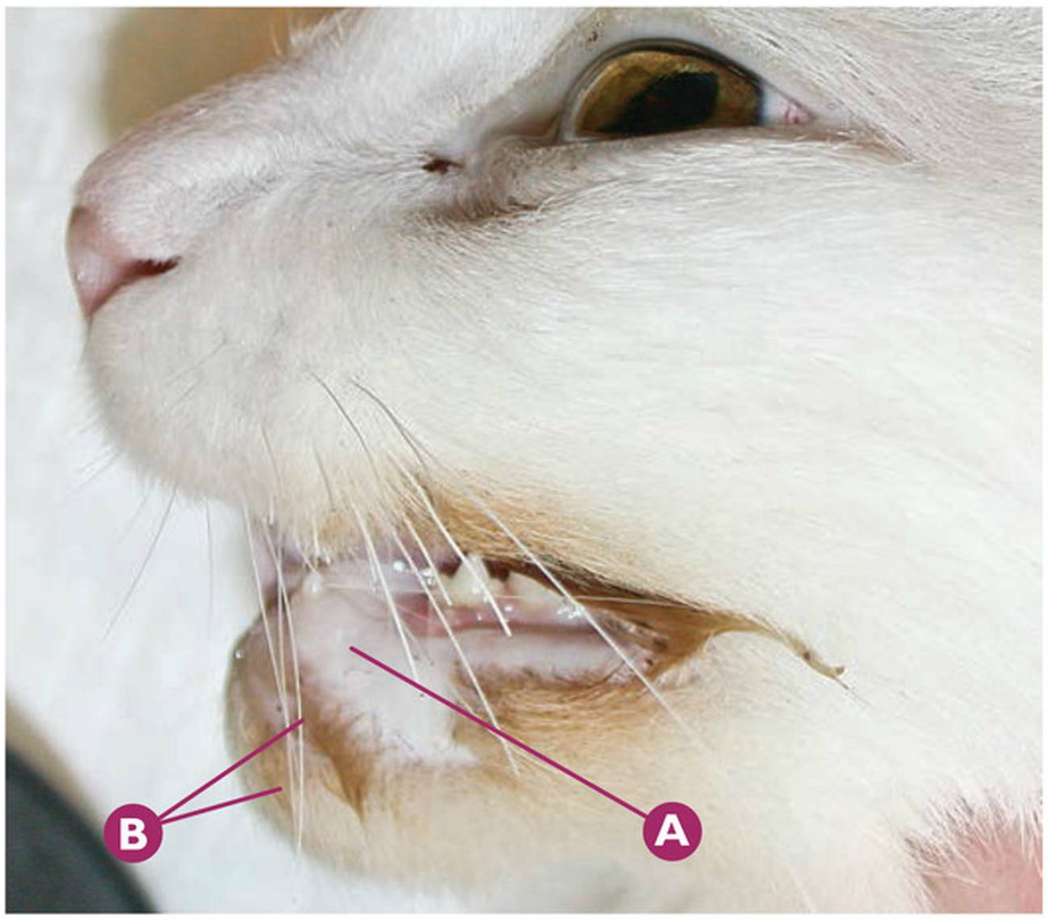
B
A

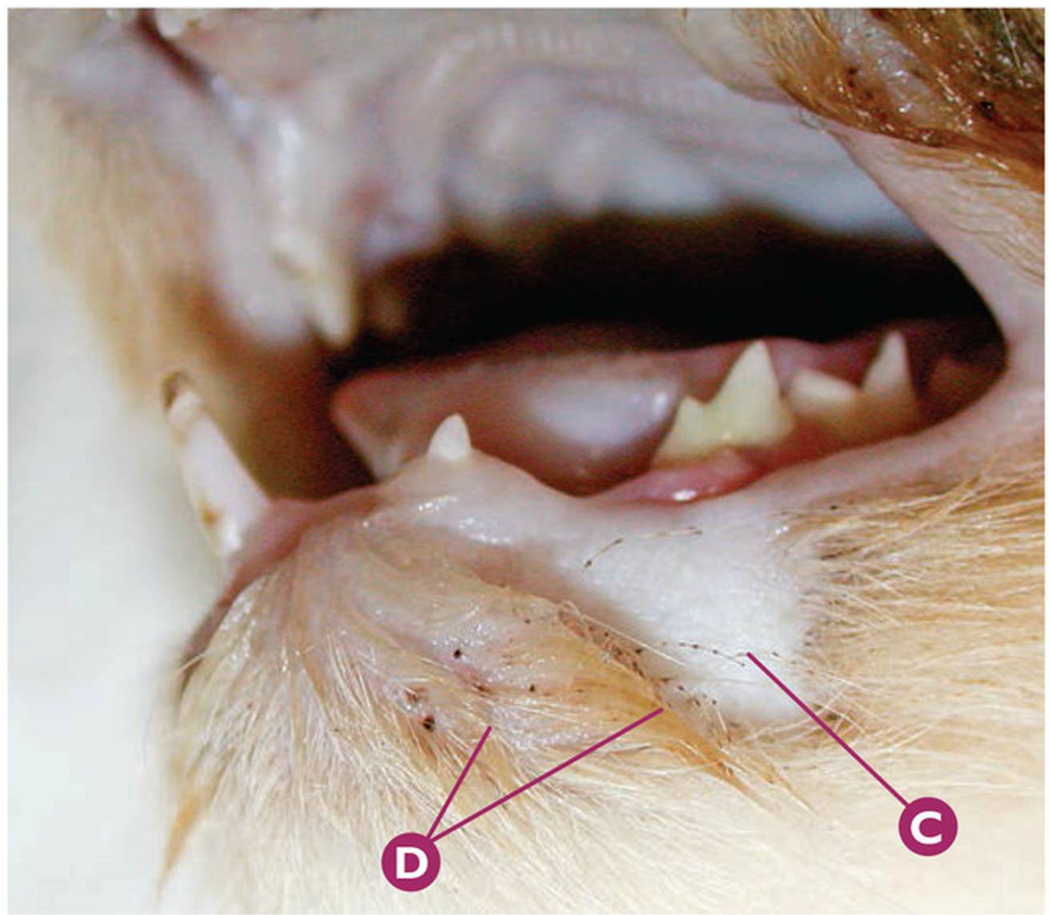
D
C

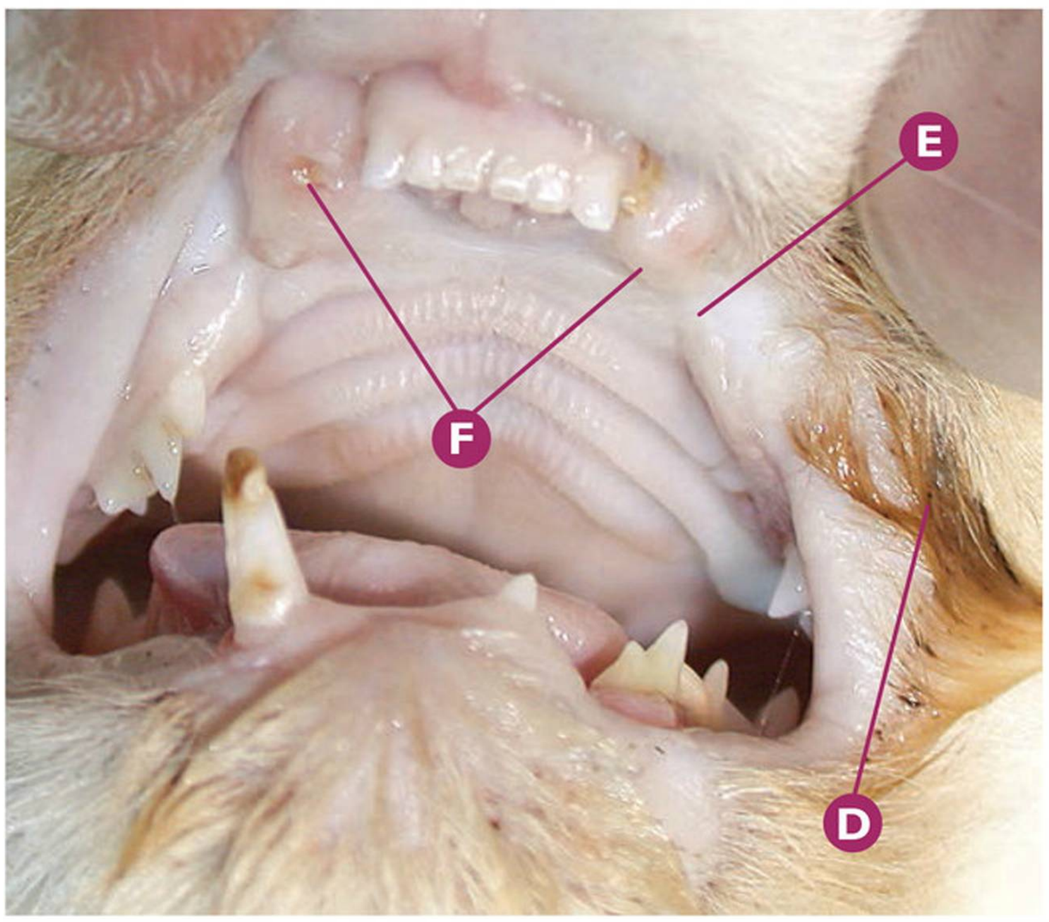
E
F
D

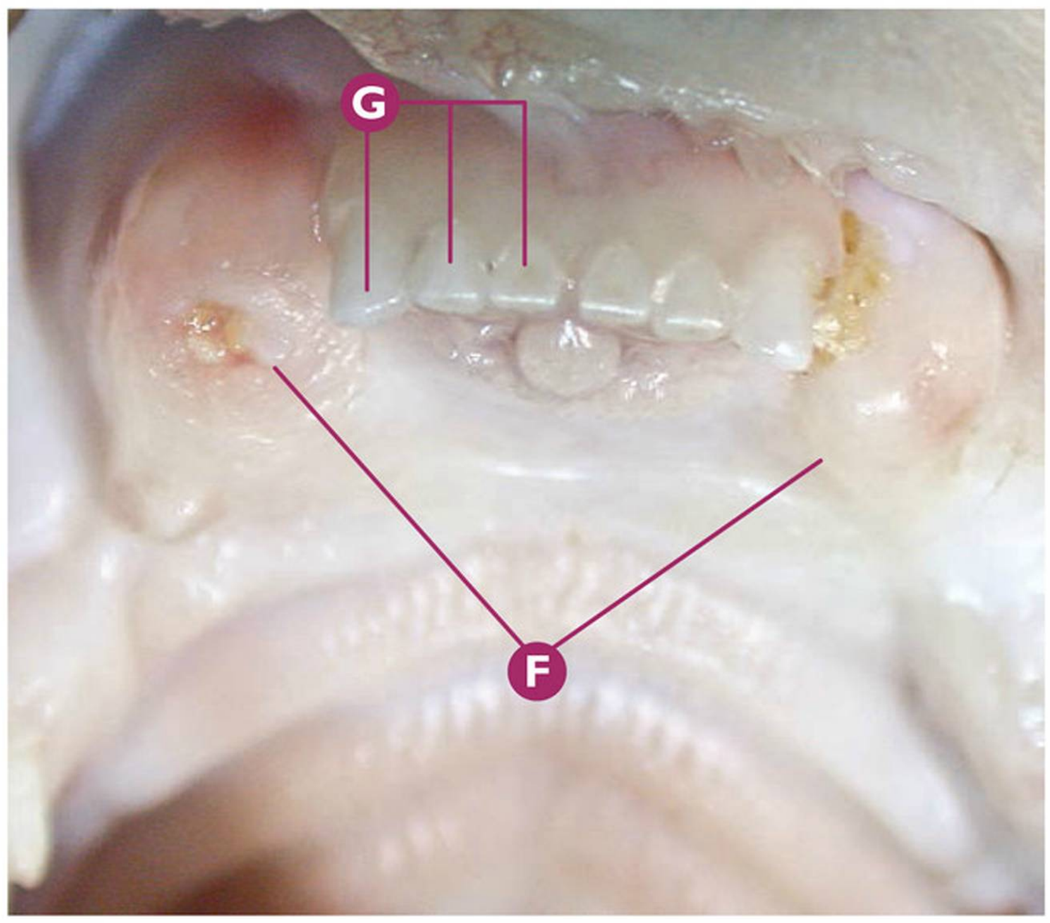
G
F

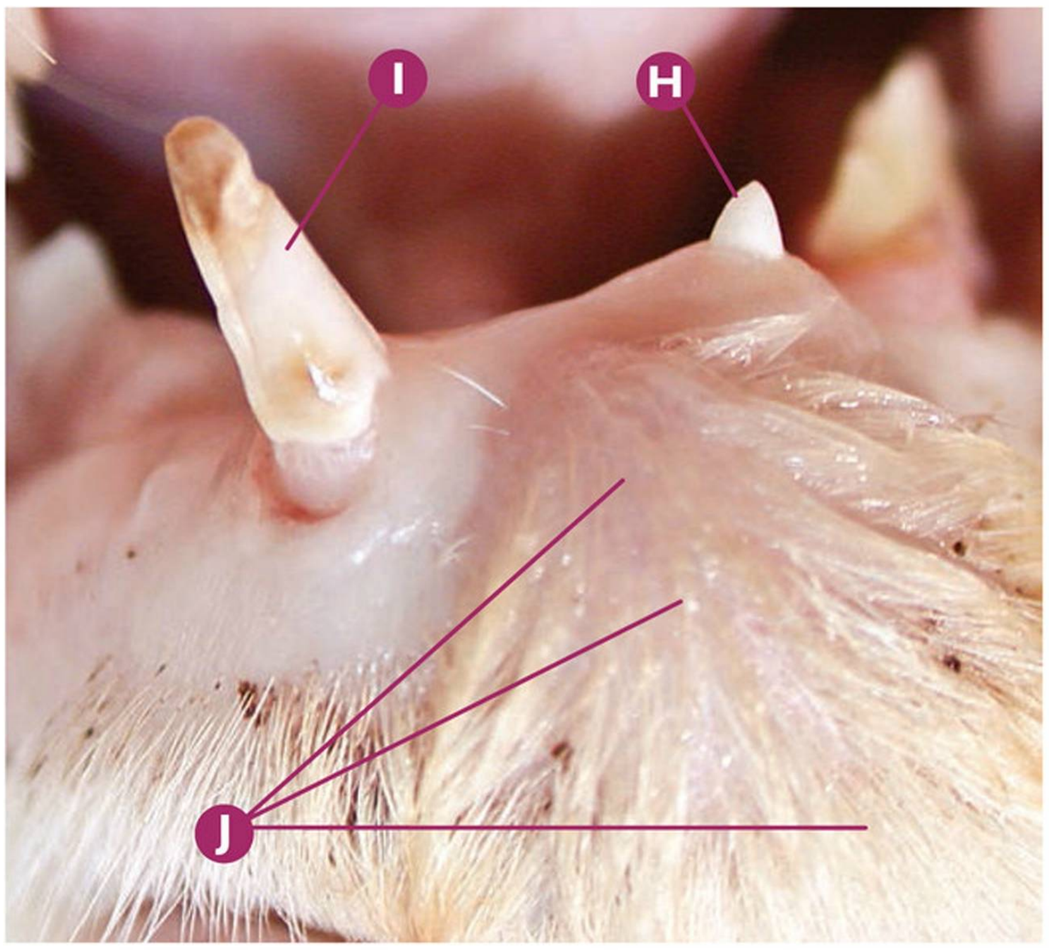
I
H
J

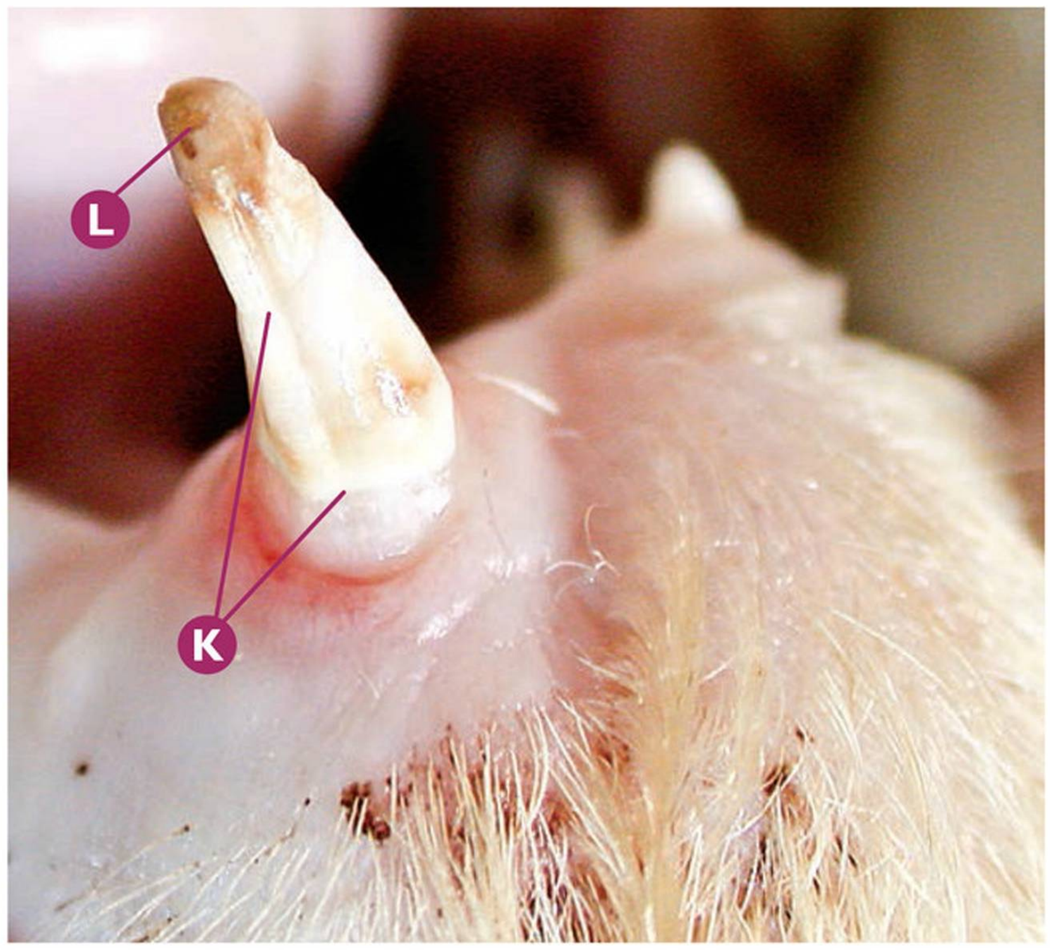
L
K

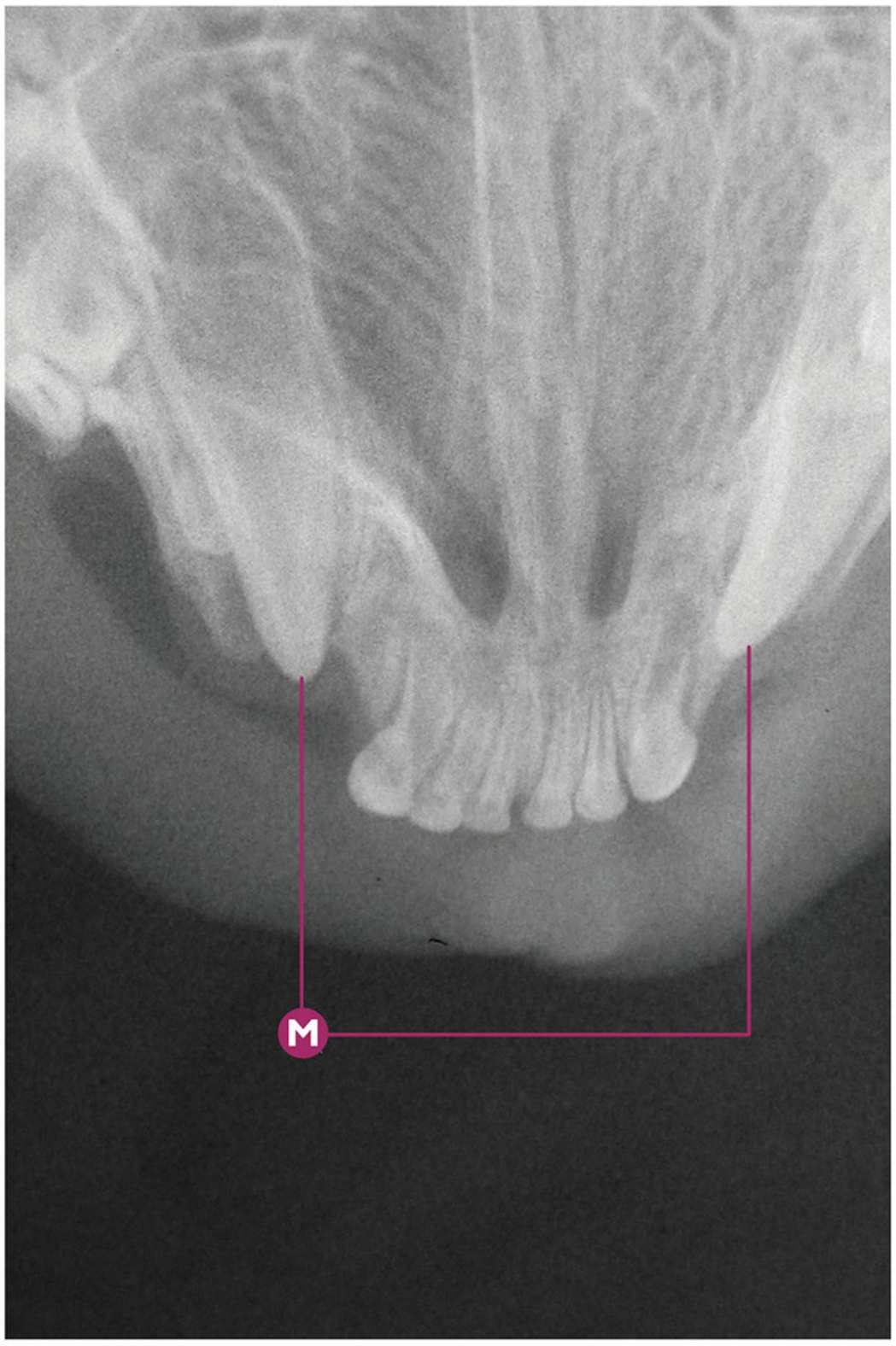

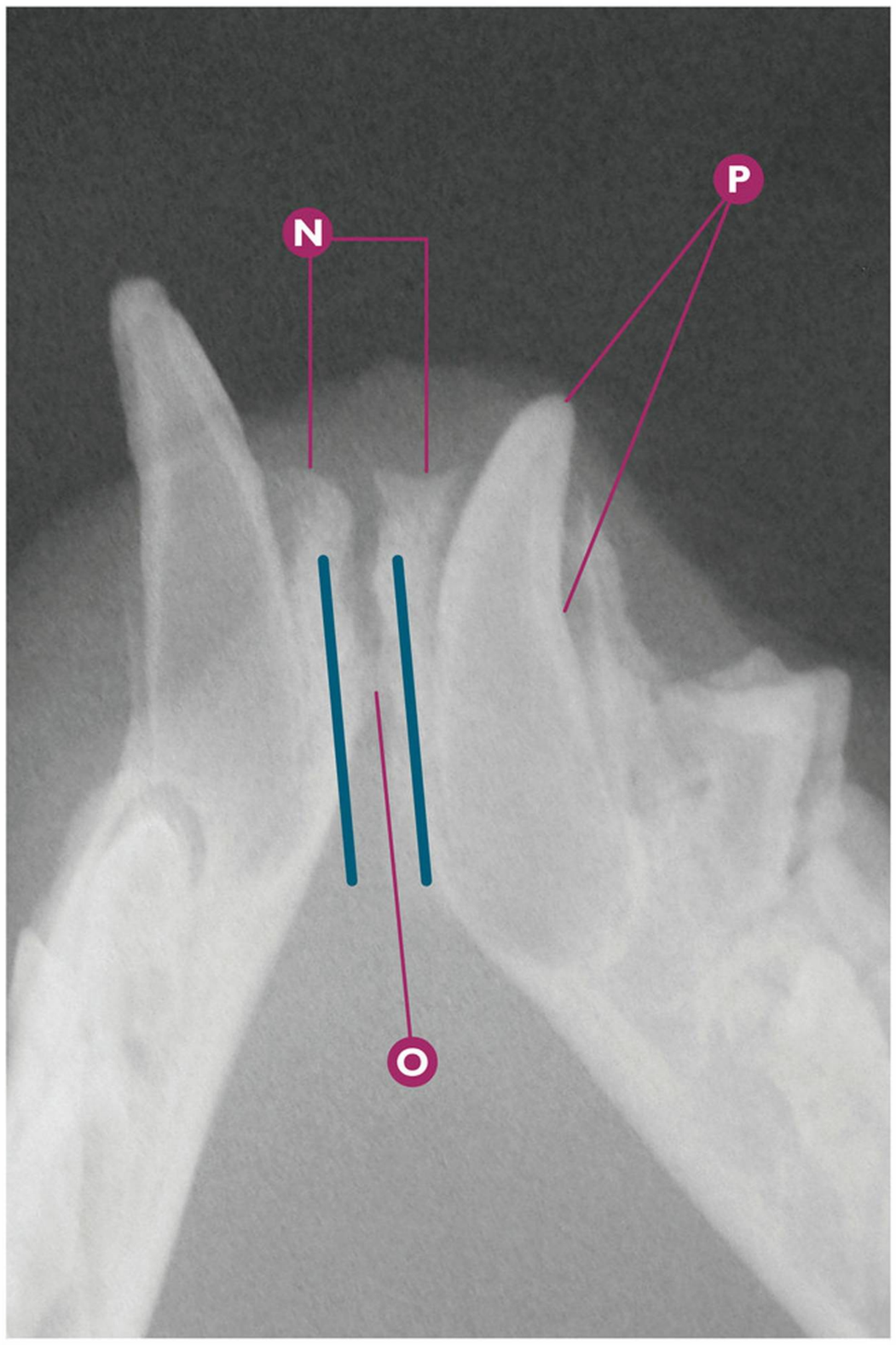

Etiología traumática | **Lesiones en tejidos blandos** | **Quemadura por cable eléctrico**

Lesiones por quemadura con cable eléctrico, provocando lesiones en tejidos blandos y alteración en la génesis y erupción de dientes permanentes.

- **A** Lesión cicatricial en mucosa y piel de labio inferior en la región del CmandI (304).
- **B** Inflamación moderada en el área mentoniana de la mandíbula izquierda.
- **C** Detalle de la lesión cicatricial en mucosa y piel de labio inferior en la región del CmandI (304).
- **D** Aumento de la densidad de la saliva, su aspecto seropurulento induce a sospechar la existencia de una infección.
- **E** Lesión cicatricial severa en mucosa y piel de labio superior en la región del CmaxI (204).
- **F** Ausencia de los caninos superiores permanentes y deciduos.
- **G** De derecha a izquierda: I1maxD (101), I2maxD (102), I3maxD (103).
- **H** Sospecha de la cúspide del CmandI (304).
- **I** CmandD (404).
- **J** Inflamación moderada-severa en el área mentoniana.
- **K** Sospecha de odontodisplasia del CmandD (404) por la quemadura eléctrica regional.
- **L** Señal de quemadura en la cúspide del CmandD (404).
- **M** Rx dental: (de derecha a izquierda) signos radiológicos compatibles con CmaxI (204) y CmaxD (104) sin erupcionar.
- **N** Rx dental: signos radiológicos compatibles con ausencia de los incisivos inferiores.
- **O** Rx dental: signos radiológicos compatibles con alteración severa ósea en la sínfisis mandibular.
- **P** Rx dental: signos radiológicos compatibles con retraso en la erupción dentaria y alteración severa del ligamento periodontal en CmandI (304).

Puntos clave del diagnóstico/tratamiento

Las quemaduras por cable eléctrico, normalmente, tras haber sufrido una descarga al morder un cable, es típica de animales jóvenes. Esta descarga puede producir lesiones serias en tejidos blandos y duros regionales, así como alteración en el desarrollo del germen dentario, pudiendo provocar alteraciones en las estructuras y erupciones dentales. El control radiológico dental seriado a corto y medio plazo es imprescindible para controlar la evolución del proceso. Los tratamientos en estos animales deben tener como objetivo el reestablecimiento de la funcionalidad de la cavidad oral, así como prevenir y tratar las lesiones de tejidos blandos, óseos y dentales.

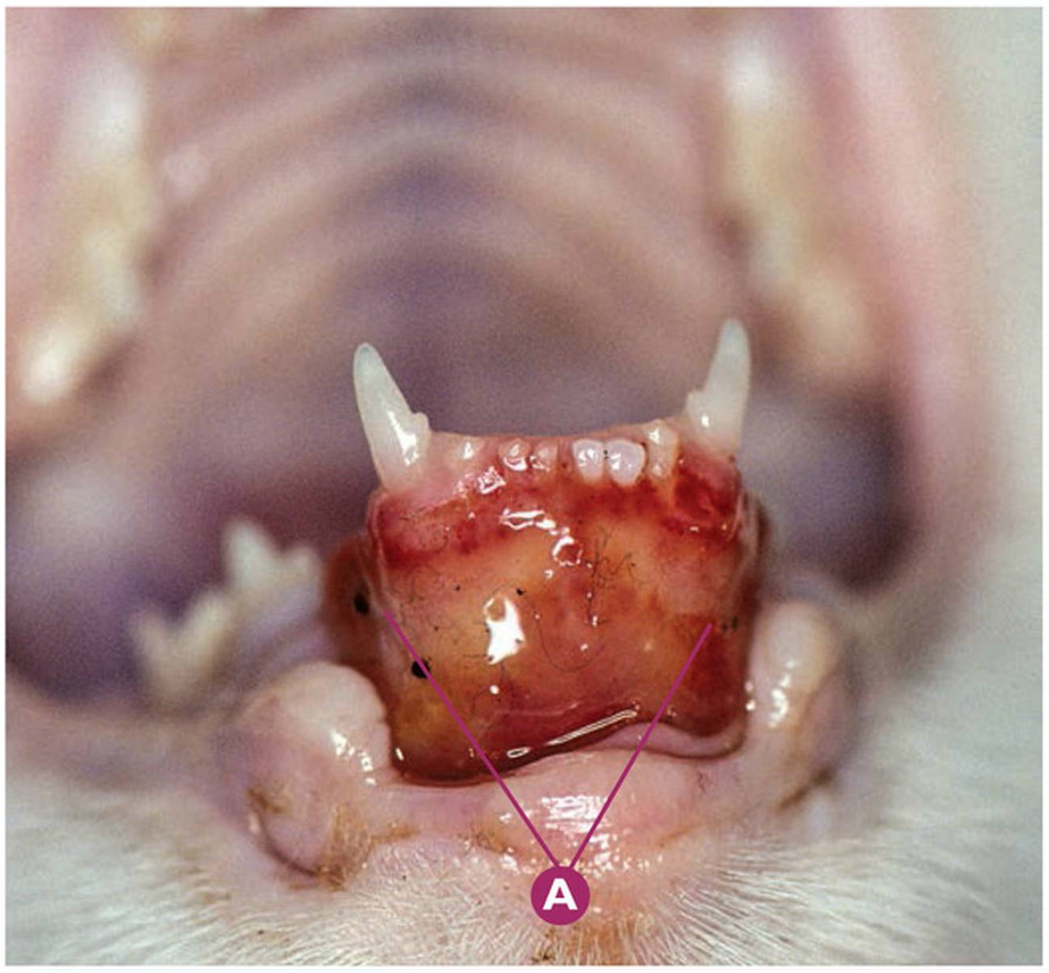

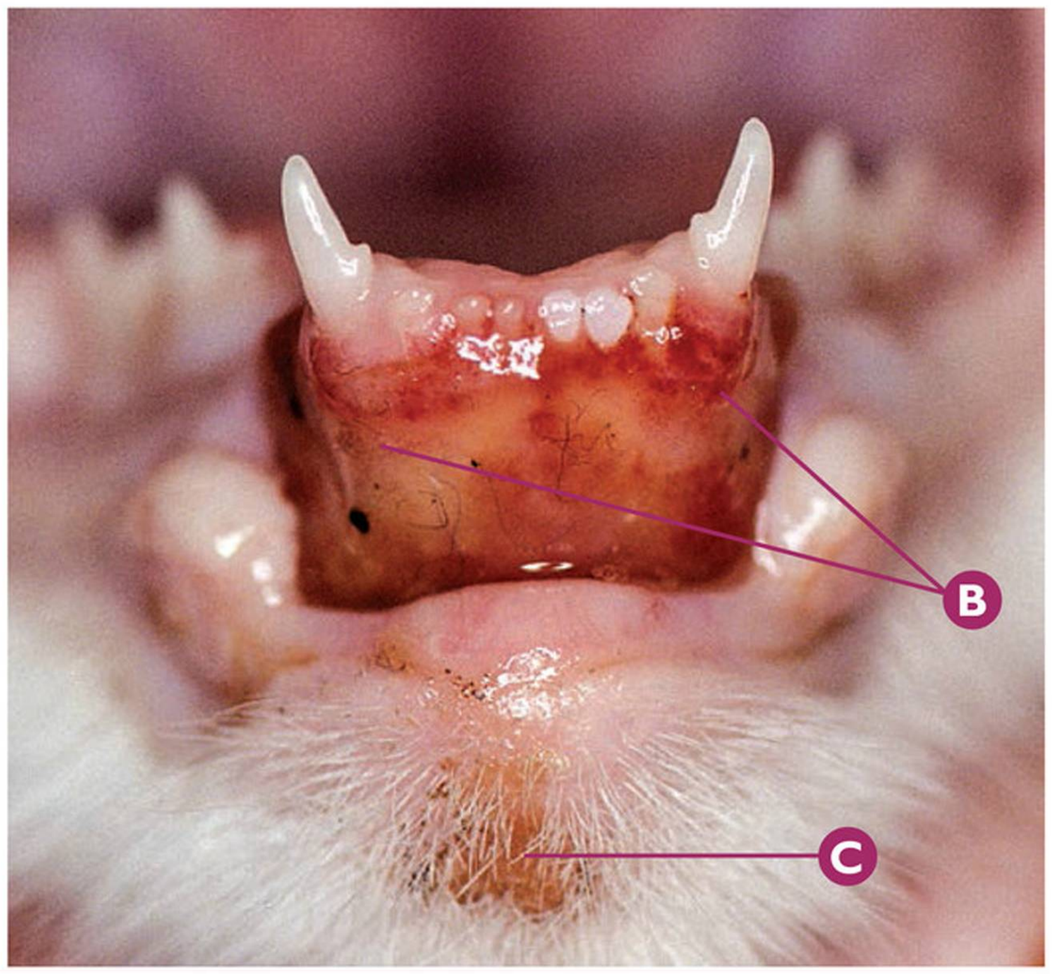

Etiología traumática | **Lesiones en tejidos blandos** | **Trauma externo**

Avulsión moderada-severa en labio inferior en la región mentoniana.

Ⓐ Avulsión del labio inferior en la región mentoniana, bilateral.

Ⓑ Detalle de la avulsión del labio inferior en la región mentoniana, con exposición de tejido óseo.

Ⓒ Detalle de sospecha de herida traumática.

Puntos clave del diagnóstico/tratamiento

En aquellos casos en los que la lesión se limita a los tejidos blandos (tras estudio radiológico dental y confirmación) en localizaciones delimitadas como en este caso clínico, el tratamiento se basará en la restauración de los tejidos blandos a su posición inicial, con un pronóstico variable de reservado a muy bueno.

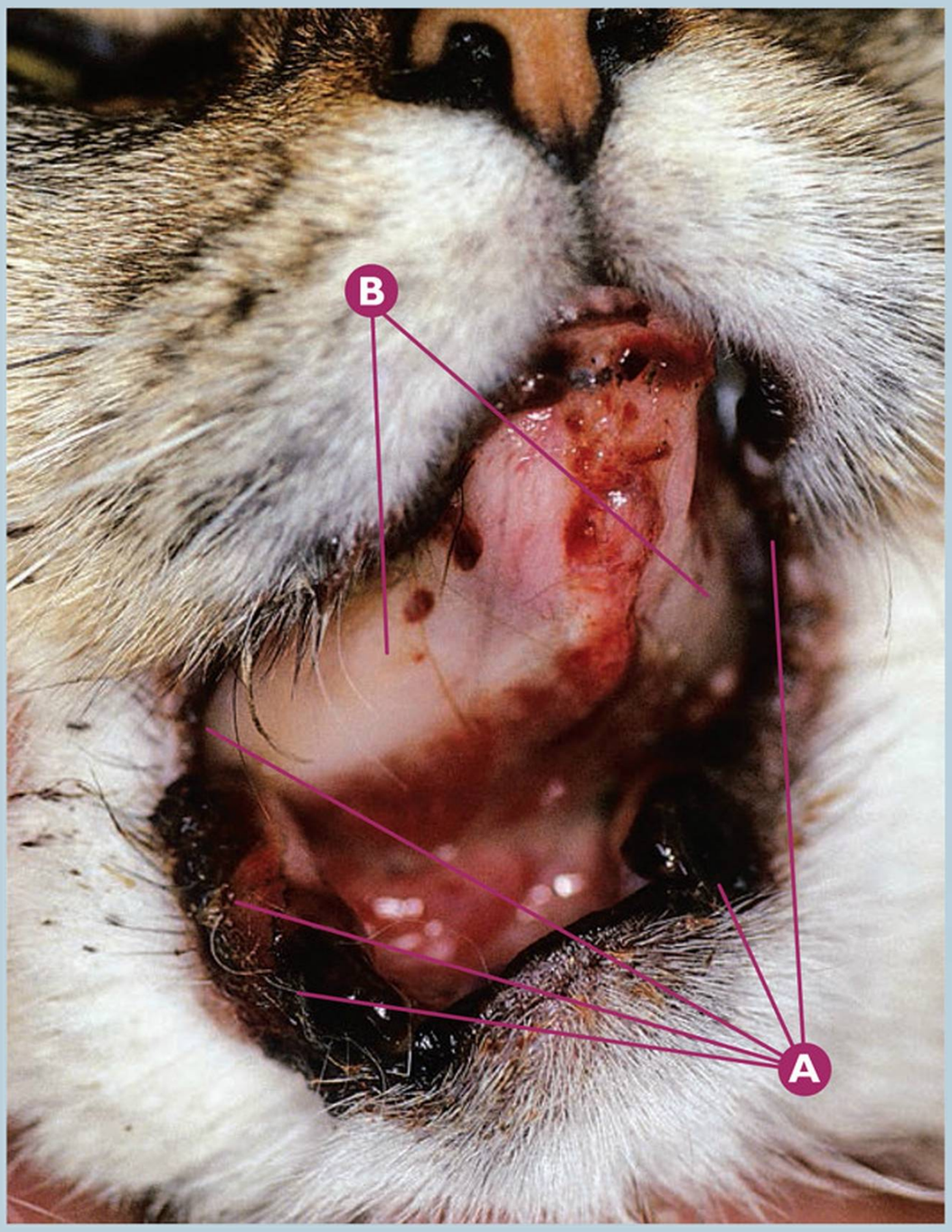

Etiología traumática | **Lesiones en tejidos blandos** | **Trauma externo**

Avulsión extrema de ambos labios inferiores de origen traumático desconocido.

Ⓐ Avulsión extrema de ambos labios inferiores.

Ⓑ Zonas de exposición ósea de ambas mandíbulas.

Puntos clave del diagnóstico/tratamiento

En aquellos casos en los que estén únicamente afectados los tejidos blandos, aunque sea de una manera extensiva, y siempre que no haya compromiso de la vascularización, el pronóstico de la restauración de los tejidos blandos es de reservado a bueno. Una adecuada terapia antibiótica, antiinflamatoria y analgésica deberá ser instaurada durante el tratamiento y el periodo posoperatorio.

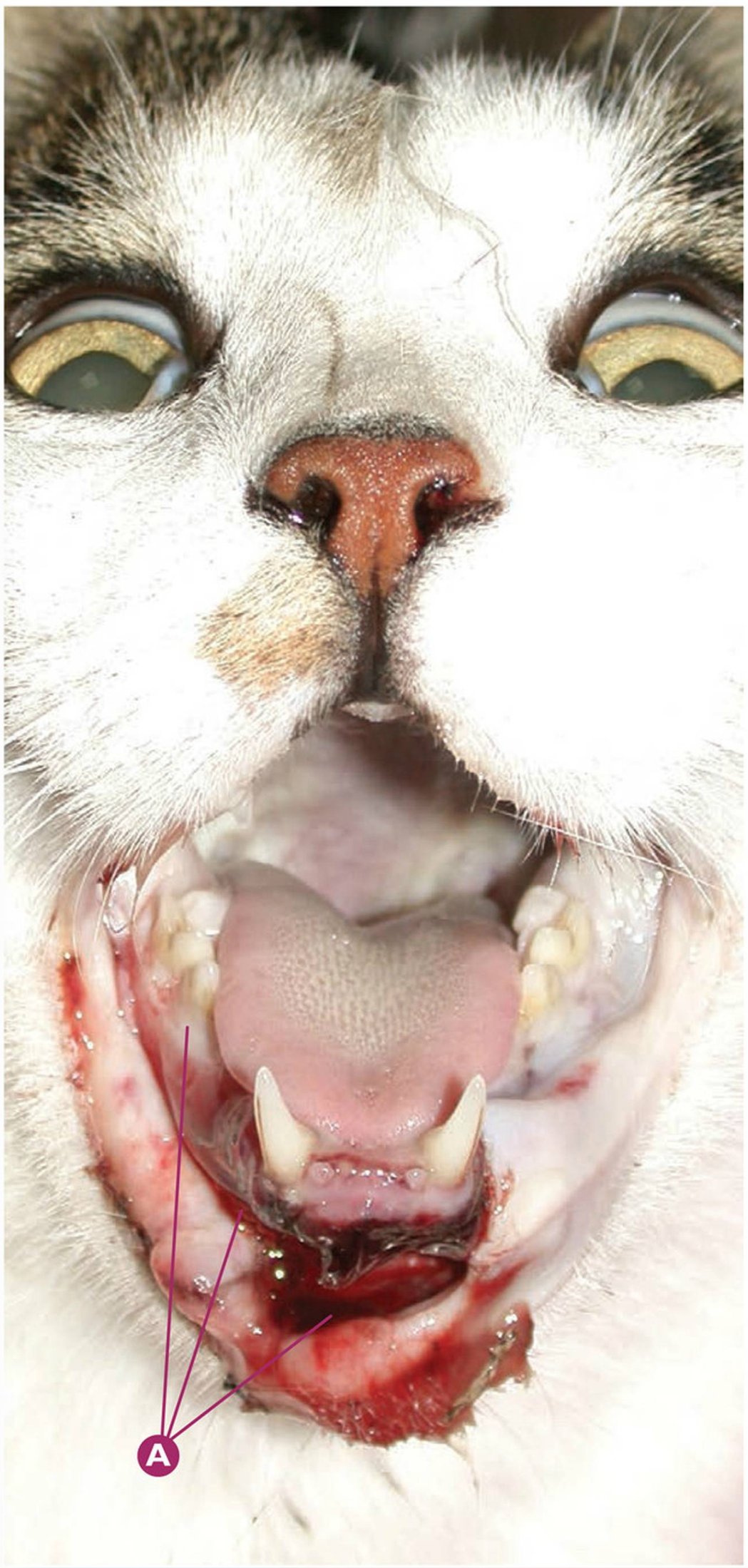

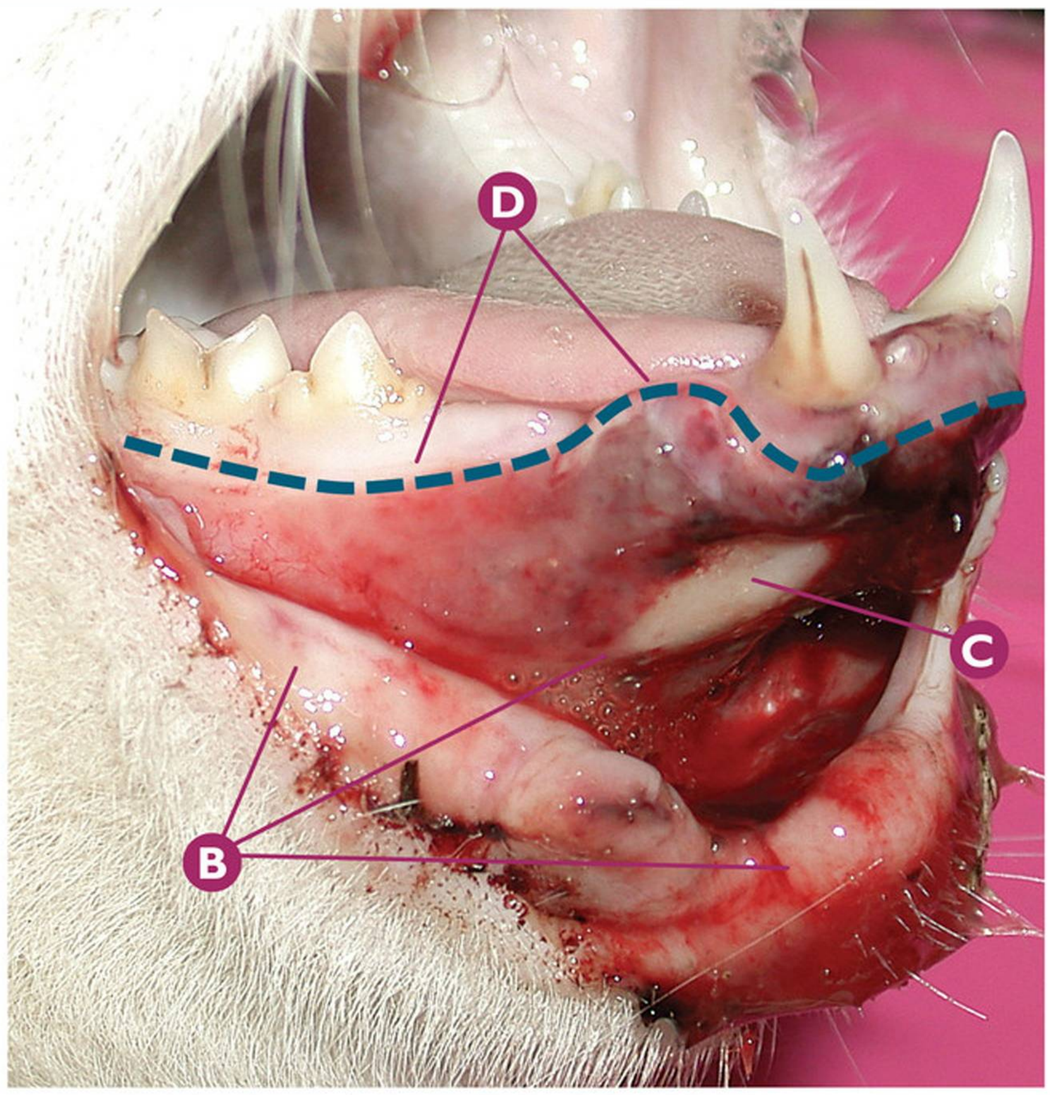

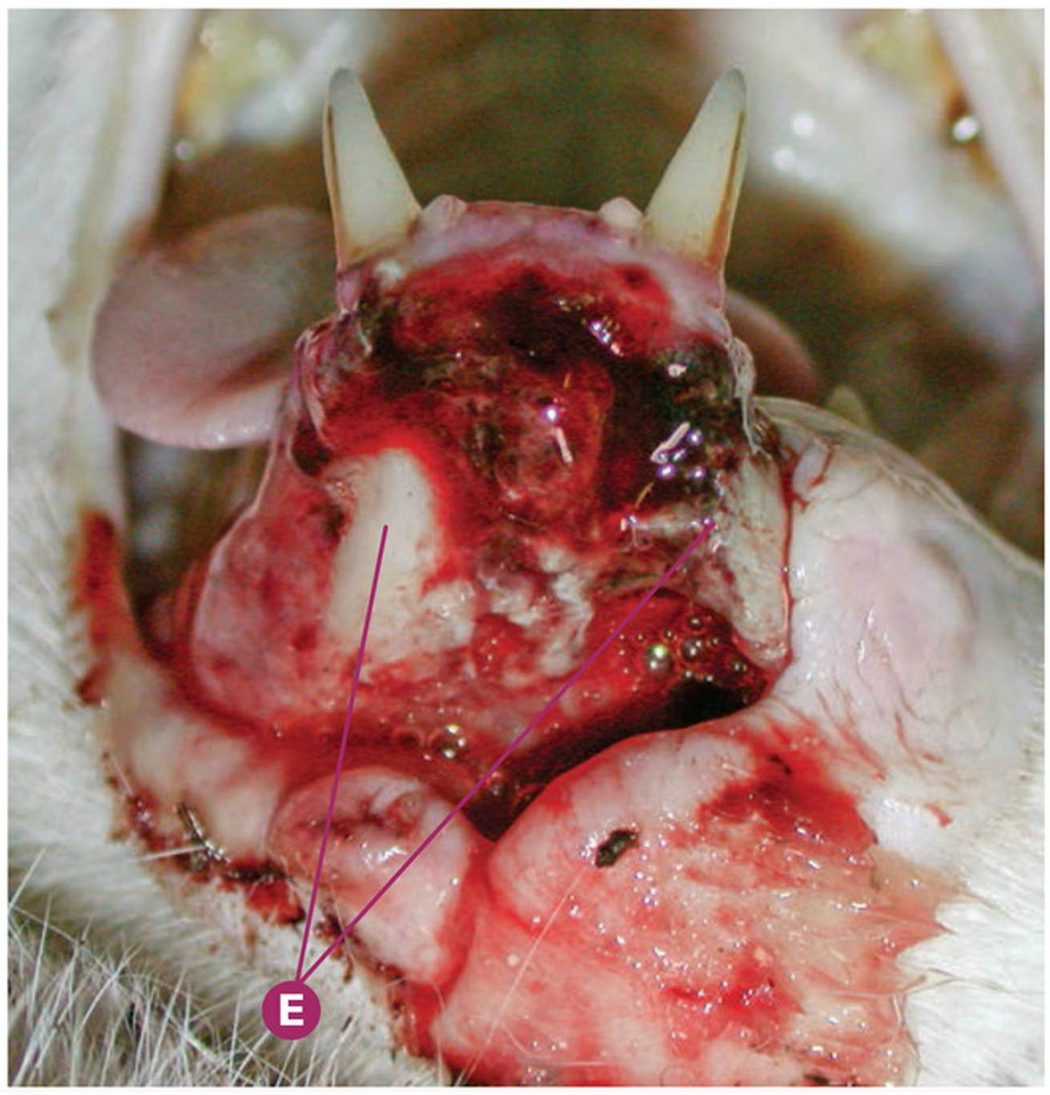

Etiología traumática | **Lesiones en tejidos blandos** | **Trauma externo**

Lesión severa en labio inferior provocado por un atropello.

- **A** Avulsión del labio inferior en el lado derecho y zona sinfisaria.
- **B** Detalle de la avulsión del labio inferior en el lado derecho con exposición de tejido óseo.
- **C** Mandíbula derecha.
- **D** Zona de desgarro de la mucosa provocada por el traumatismo.
- **E** Detalle de zonas de exposición ósea en la región rostral de ambas mandíbulas.

Puntos clave del diagnóstico/tratamiento

En los traumatismos severos de la cavidad oral como los de este caso clínico debemos valorar el daño de los tejidos duros y blandos. La radiología dental, convencional y el TAC, especialmente éste último, son los métodos diagnósticos adecuados para una primera aproximación del daño en los tejidos óseos regionales. El tratamiento consiste en la restauración de los tejidos duros y blandos a su posición inicial con diferentes sistemas de fijación, así como una adecuada terapia antibiótica, antiinflamatoria y analgésica. El pronóstico en estos casos es muy variable, siendo reservado en la mayoría de las ocasiones.

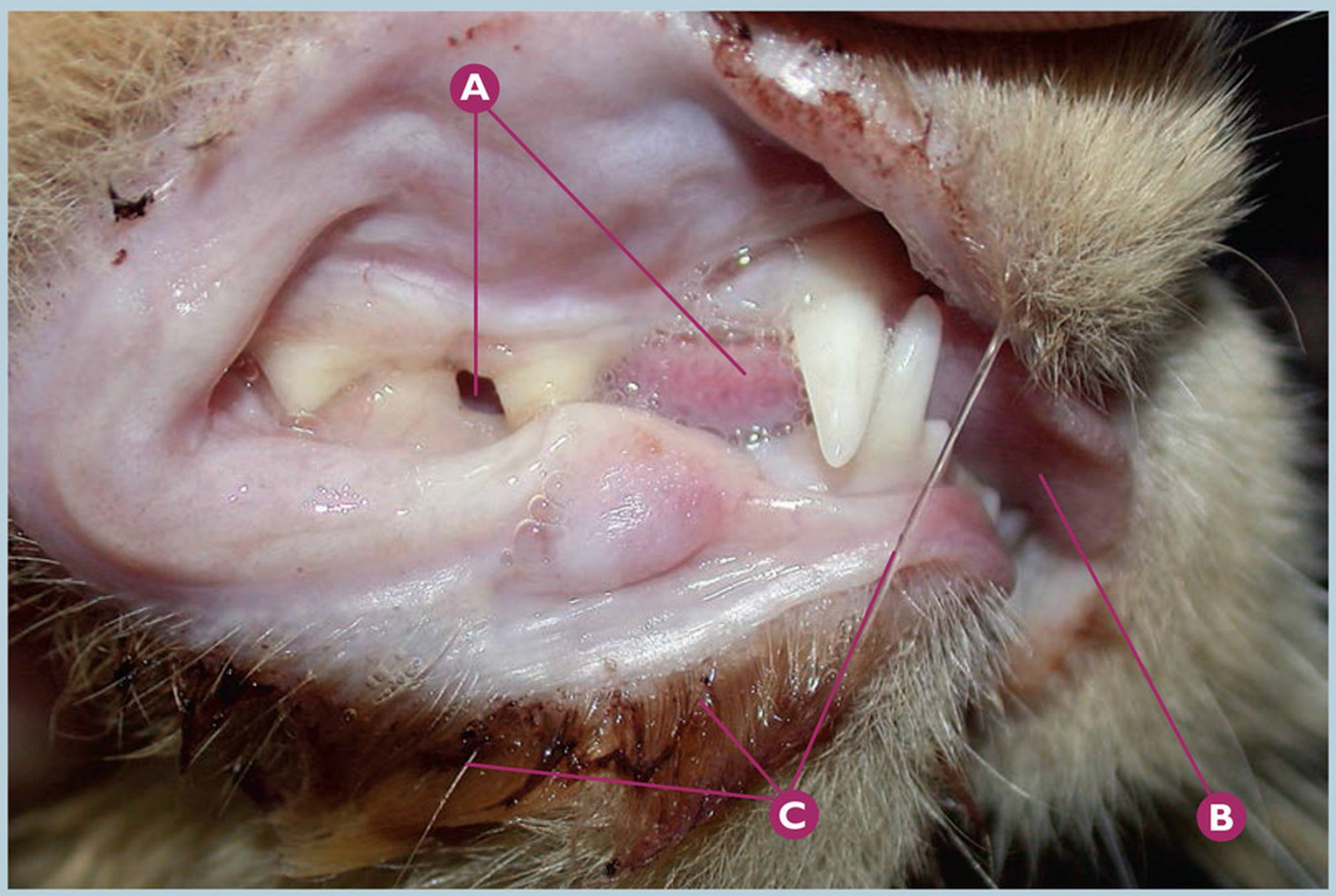

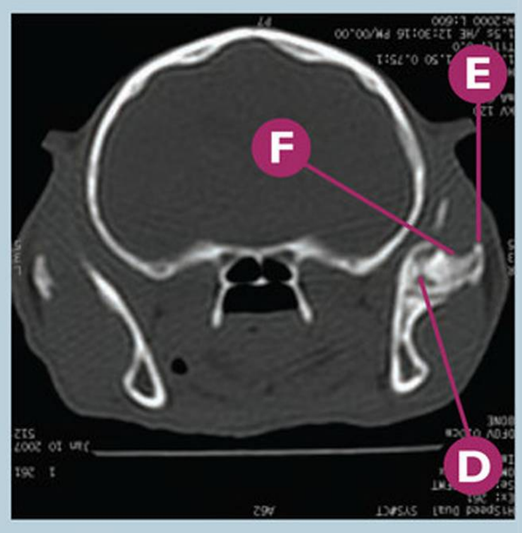

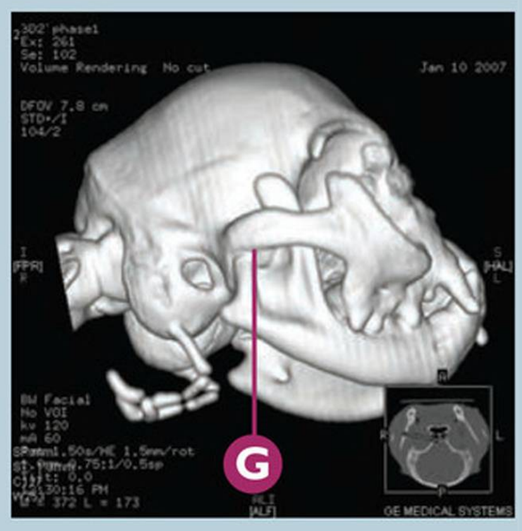

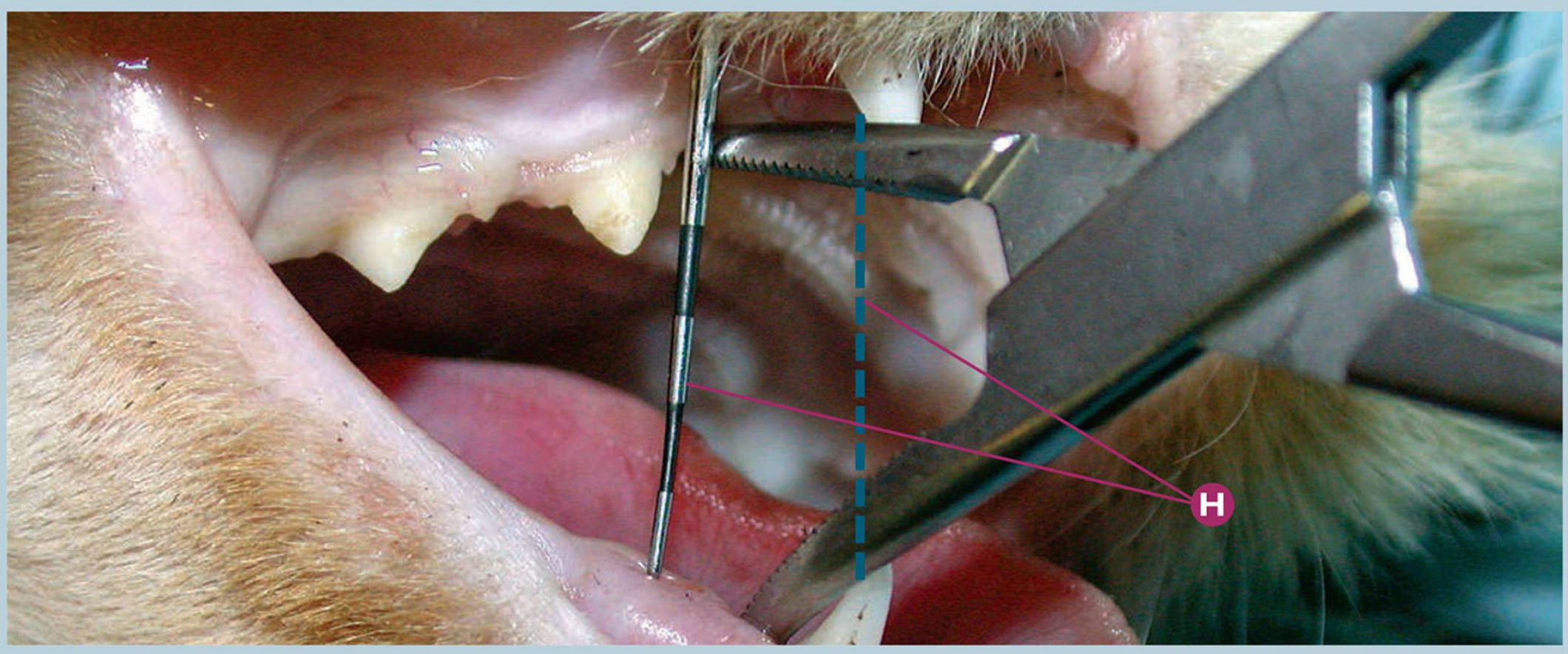

Etiología traumática | **Lesiones en tejidos duros** | **Fracturas-alteración de articulación temporomandibular-miscelánea**

Incapacidad para abrir la cavidad oral en un paciente de 8 meses de edad, por anquilosis de la articulación temporomandibular derecha y fusión del tejido osteoide al arco zigomático; antecedente traumático.

- **A** Cierre completo de la cavidad oral, e incapacidad para abrirla bajo sedación.
- **B** Porción rostral de la lengua atrapada en la zona incisal.
- **C** Acúmulo de saliva por sialorrea.
- **D** TAC*: signos radiológicos compatibles con anquilosis de la articulación temporomandibular derecha y fusión de tejido osteoide al arco zigomático derecho.
- **E** TAC*: arco zigomático derecho.
- **F** TAC*: signos radiológicos compatibles con zona de fusión con el arco zigomático derecho.
- **G** TAC-3D*: imagen compatible con anquilosis de la articulación temporomandibular derecha.
- **H** Posoperatorio inmediato: apertura de la cavidad oral superior a 12 mm (medición con sonda periodontal), inmediatamente posterior a la resolución quirúrgica del proceso.

* Agradecimientos al Hospital Veterinari Marina Baixa, Alicante (España), por la cesión de las imágenes del TAC y TAC-3D.

Puntos clave del diagnóstico/tratamiento

En aquellos casos clínicos con un antecedente traumático (o desconocido) e incapacidad para abrir la cavidad oral, debemos realizar pruebas complementarias diagnósticas para llegar a un diagnóstico adecuado. La radiología dental y convencional da una información diagnóstica muy limitada en numerosas ocasiones. El uso de TAC, y las reconstrucciones en 3D por tratamiento informático de las imágenes del TAC, ofrecen un campo diagnóstico imprescindible en estos casos.

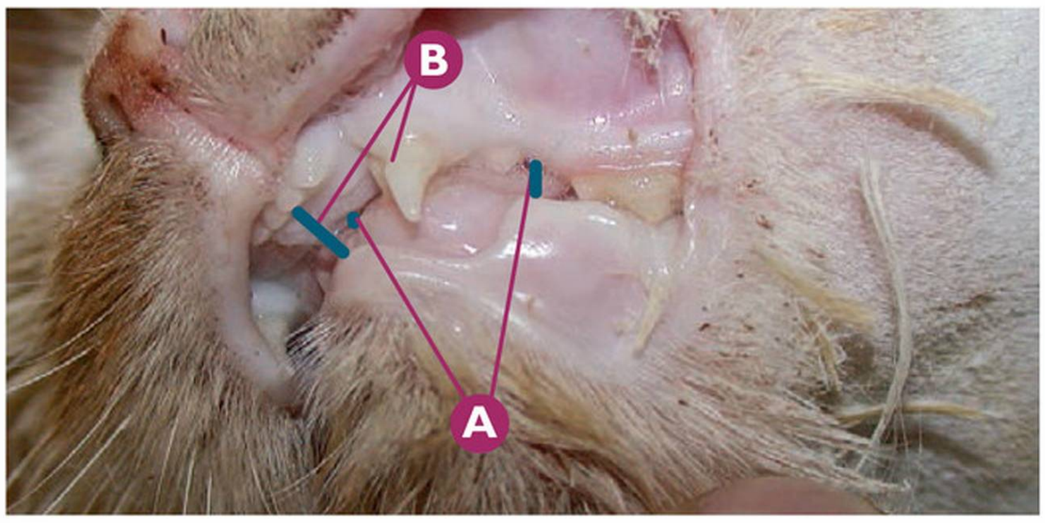

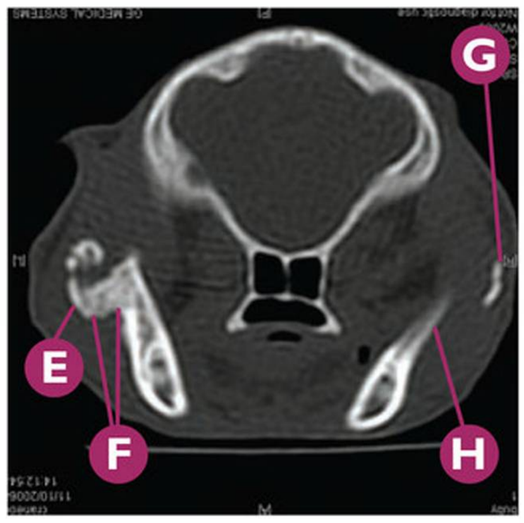

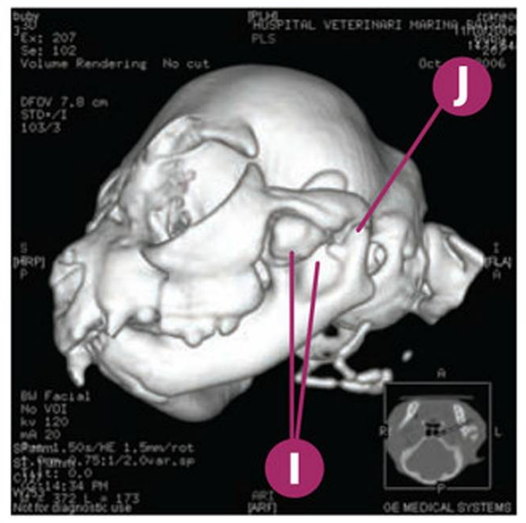

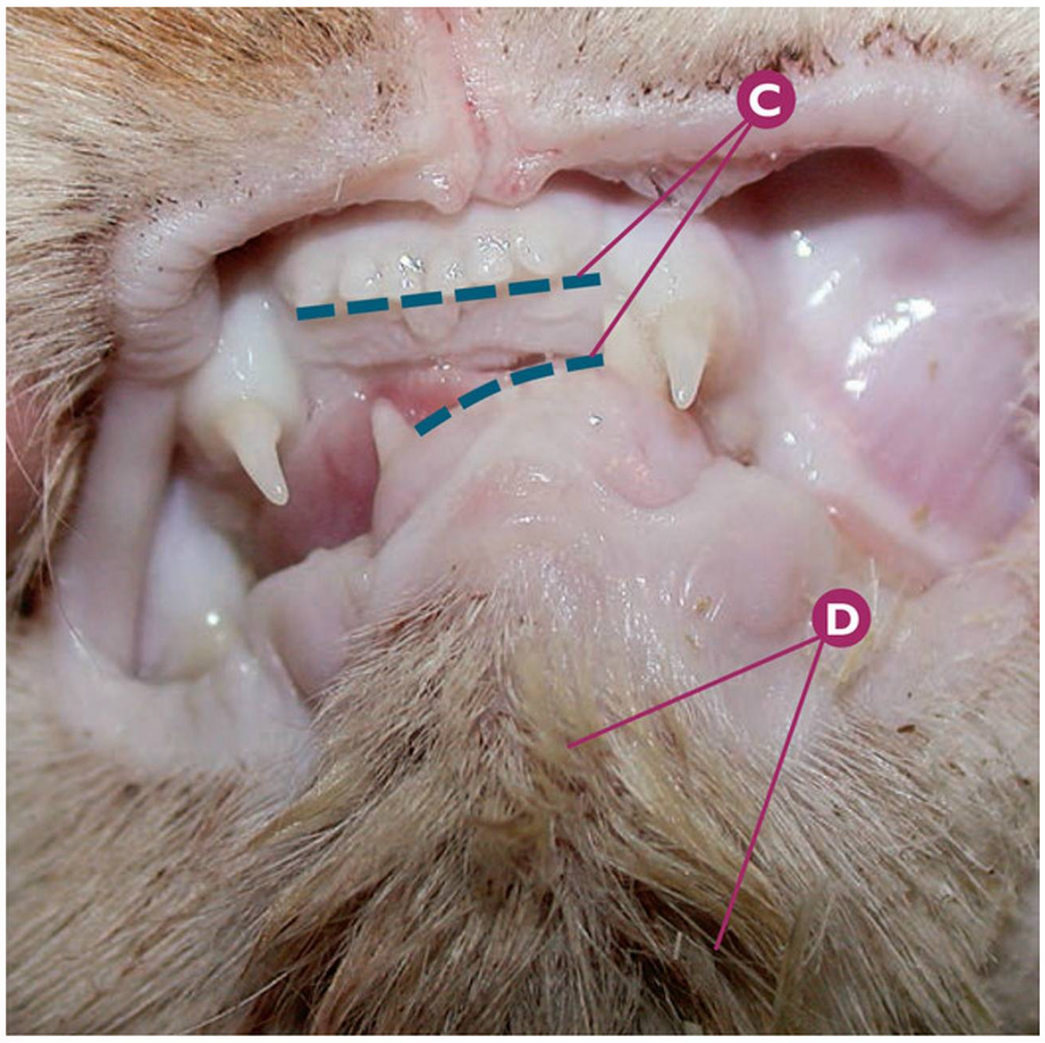

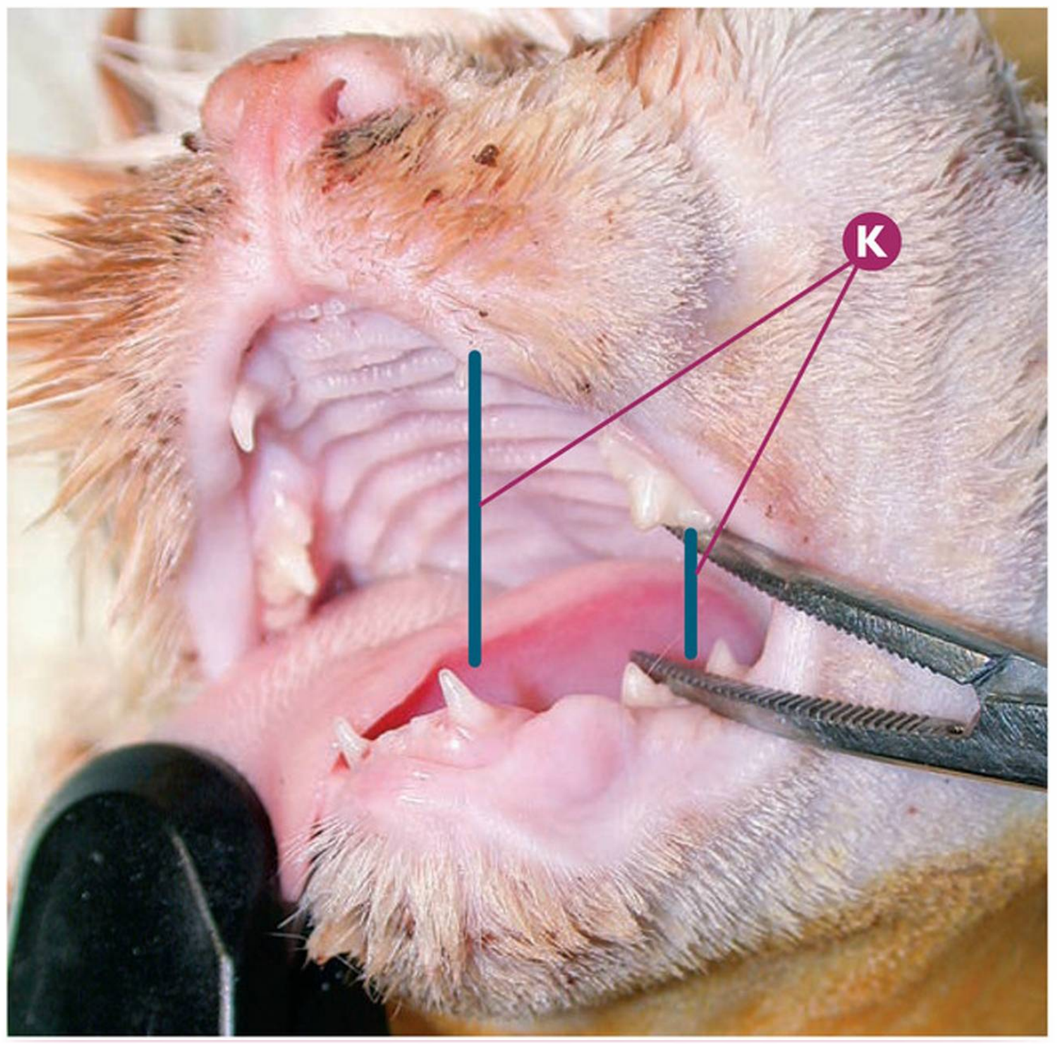

Etiología traumática | **Lesiones en tejidos duros** | **Fracturas-alteración de articulación temporomandibular-miscelánea**

Incapacidad para abrir la cavidad oral en un paciente de 4 meses de edad por fusión de la fosa masetérica de la mandíbula izquierda al arco zigomático mediante la formación de un tejido osteoide; antecedente traumático al mes y medio de vida del animal.

A Cierre completo de la cavidad oral con incapacidad para abrirla bajo sedación.

B Sospecha de braquignatismo mandibular, con maloclusión evidente del Cmandl deciduo (704) en el área palatina del Cmaxl deciduo (604).

C Sospecha de *wry mouth* adquirido con desviación de la línea media.

D Cúmulo moderado de saliva por sialorrea.

E TAC*: arco zigomático izquierdo.

F TAC*: signos radiológicos compatibles con fusión de la fosa masetérica en la mandíbula izquierda al arco zigomático mediante la formación de un tejido osteoide.

G TAC*: arco zigomático derecho.

H TAC*: signos radiológicos compatibles con fosa masetérica de mandíbula derecha.

I TAC-3D*: imagen compatible con tejido osteoide que fusiona la fosa masetérica en la mandíbula izquierda al arco zigomático.

J TAC-3D*: imagen compatible con ligera alteración de la morfología fisiológica de la articulación temporomandibular.

K Posoperatorio inmediato: apertura de la cavidad oral inmediatamente posterior a la resolución quirúrgica del proceso.

* Agradecimientos al Hospital Veterinari Marina Baixa, Alicante (España), por la cesión de las imágenes del TAC y TAC-3D.

Puntos clave del diagnóstico/tratamiento

La mayoría de los casos que cursan con incapacidad para abrir la cavidad oral (especialmente los que tienen un antecedente traumático), deben ser tratados con especial dedicación en cuando al correcto diagnóstico se refiere. Debido a la limitada (y en ocasiones confusa) información que la radiología convencional da en estos casos clínicos, el TAC y sus reconstrucciones en 3D, llegan a ser imprescindibles para el correcto diagnóstico de estos procesos. En este caso clínico, la etiología de la incapacidad para abrir la cavidad oral está en el tejido osteoide de neoformación y no en la alteración de las articulaciones temporomandibulares (confirmado durante el tratamiento mediante la apertura de la cavidad oral, tras la eliminación del tejido osteoide de la fusión patológica).

Errores comunes

Dar por sentado que la incapacidad para abrir la cavidad oral en pacientes felinos con antecedentes traumáticos tiene su origen en la alteración de la articulación temporomandibular o de cualquiera de sus estructuras. El uso del TAC como medio diagnóstico en estos casos es imprescindible.

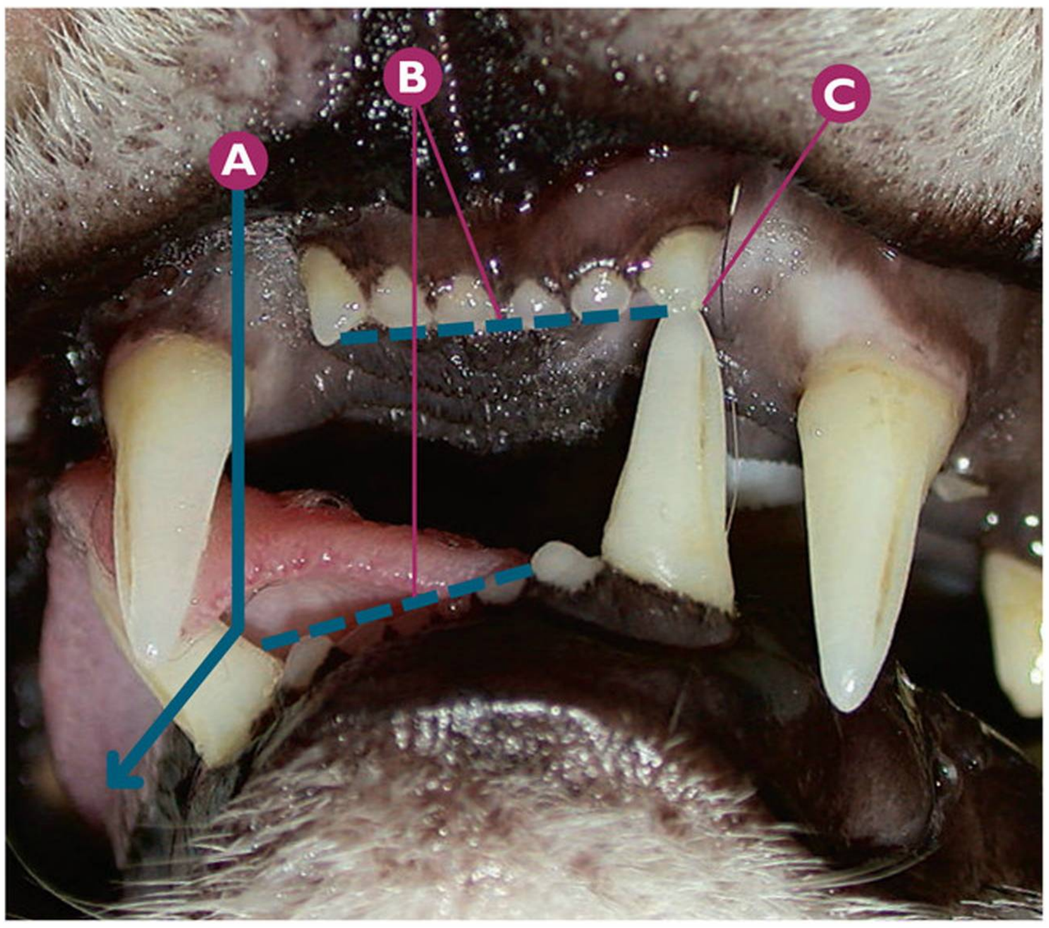



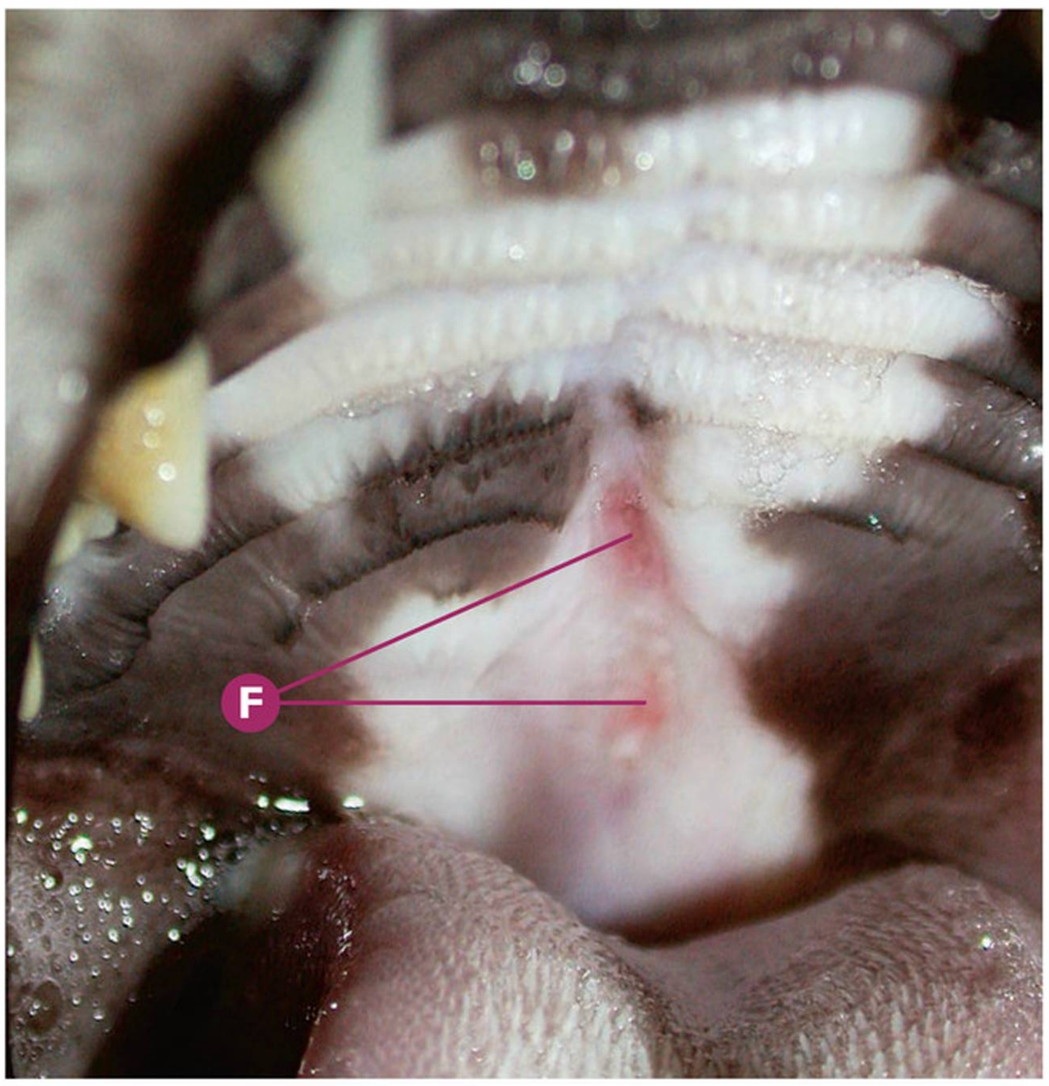

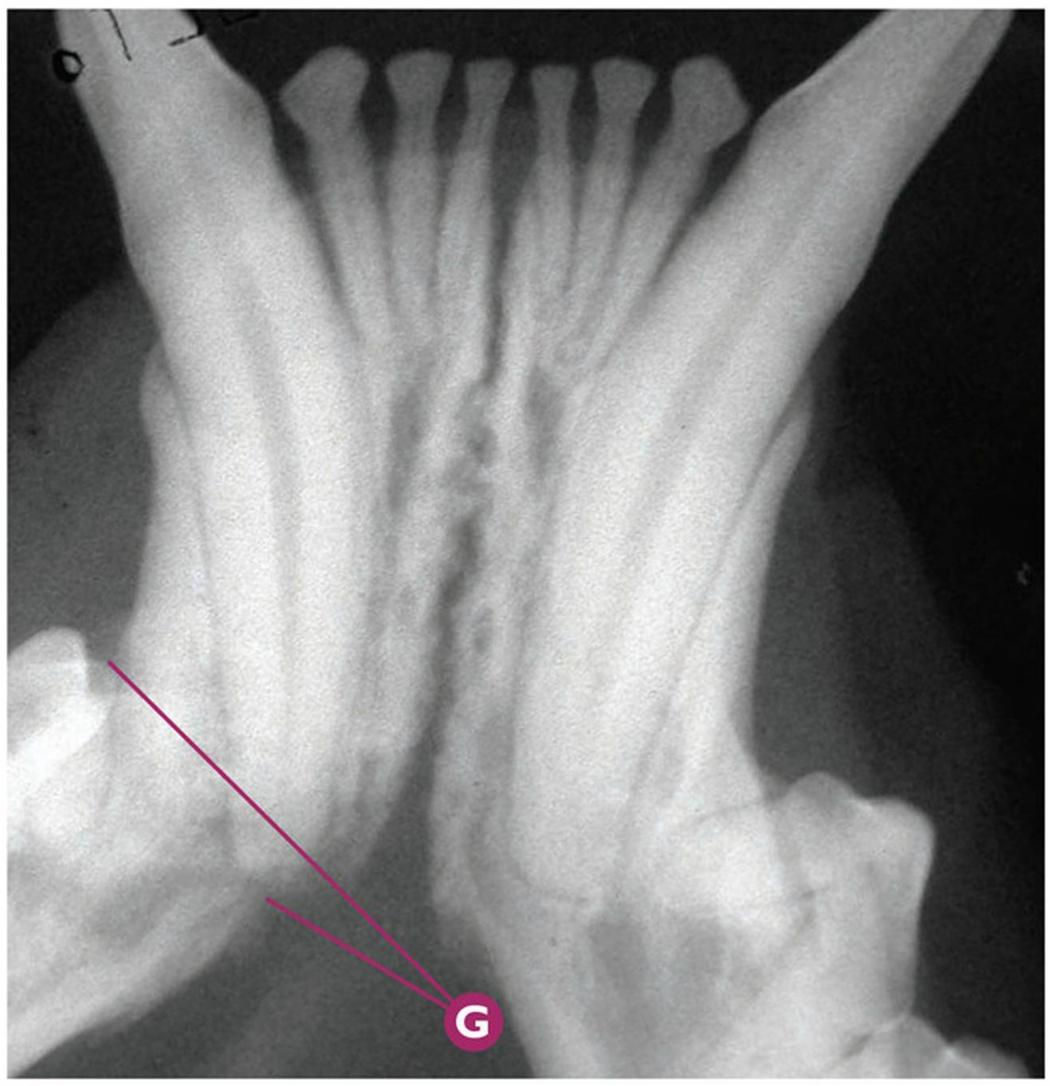

Etiología traumática | **Lesiones en tejidos duros** | **Fracturas de mandíbula**

Sospecha de fractura de mandíbula bilateral no reciente en la región distal de CmandD (404); maloclusión debido a inadecuada resolución de fractura mandibular, posible caso de *wry mouth*.

- **A** Maloclusión, con desplazamiento mandibular hacia el lado derecho; vista rostral.
- **B** Sospecha de *wry mouth*.
- **C** Impactación de la cúspide del CmandI (304) en la región distal del I3maxI (203).
- **D** Detalle de la impactación de la cúspide del CmandI (304) en la región distal del I3maxI (203).
- **E** Desplazamiento distal del CmandD (404) que causa su oclusión distal al CmaxD (104), por sospecha de fractura mandibular.
- **F** Úlcera ligera por cierre de herida reciente en mucosa de paladar duro y blando.
- **G** Rx dental: signos radiológicos compatibles con fractura mandibular distal a CmandD (404).

Puntos clave del diagnóstico/tratamiento

Cuando detectamos fracturas mandibulares en el gato, es extremadamente importante realizar una resolución quirúrgica de éstas, no sólo por una razón evidente, sino por las altas posibilidades de producirse maloclusiones moderadas y severas que impiden, en numerosas ocasiones, el cierre adecuado de la cavidad oral. En este caso clínico, no se realizó una resolución quirúrgica de la fractura mandibular cuando el traumatismo fue reciente, provocando una maloclusión evidente.

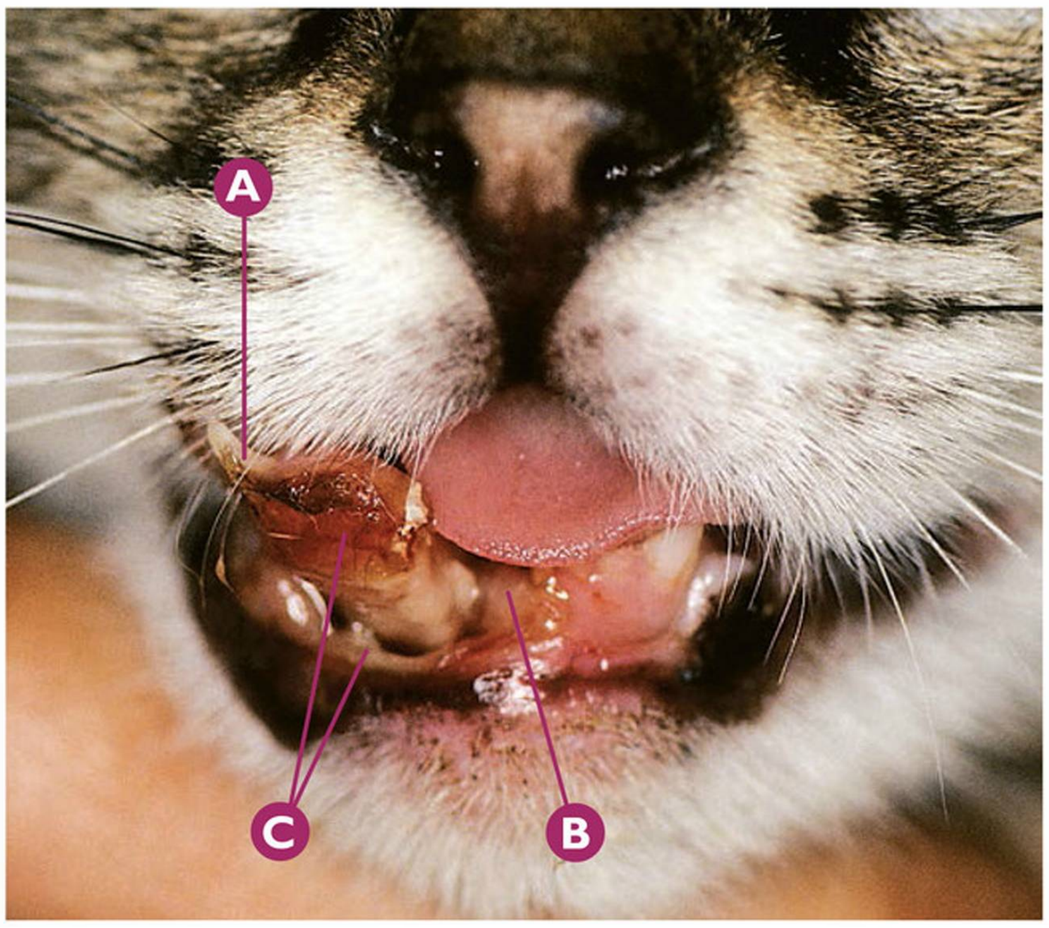



Etiología traumática | **Lesiones en tejidos duros** | **Fracturas de mandíbula**

Fractura severa mandibular en la región sinfisaria con avulsión del labio inferior complementaria en un paciente de 4 meses.

- **A** CmandD deciduo (804).
- **B** Fractura sinfisaria mandibular.
- **C** Avulsión labial derecha severa, con exposición ósea.
- **D** Detalle de la avulsión labial derecha.

Puntos clave del diagnóstico/tratamiento

En el caso de animales politraumatizados con lesiones en tejidos óseos de la cavidad oral, debemos realizar un estudio radiológico convencional, dental e incluso TAC, para valorar todos los daños, y así, poder elegir la técnica de resolución quirúrgica de las fracturas más adecuada.

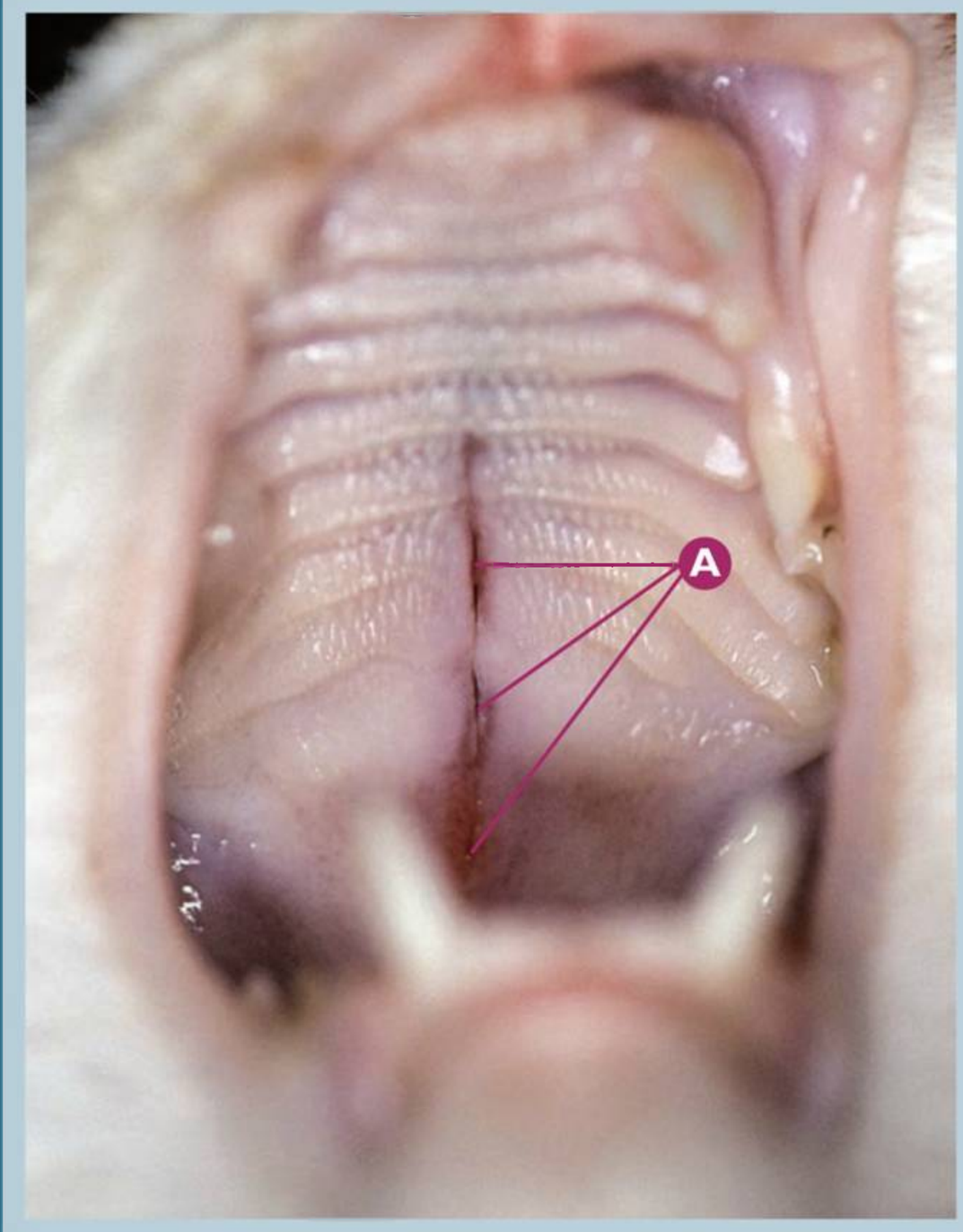

Etiología traumática | **Lesiones en tejidos duros** | **Fracturas de maxilar**

Sospecha de fractura de maxilar provocada por una caída desde un punto elevado.

- **A** Herida incisa en paladar duro y blando.

Puntos clave del diagnóstico/tratamiento

En las sospechas de fracturas de maxilar, la radiología dental debe ser el primer paso diagnóstico a seguir para valorar el alcance de la lesión de tejido óseo. Si no existe en la fractura una gran desituación de los tejidos óseos del paladar, el tratamiento irá orientado a la prevención y tratamiento de fisuras palatinas y fístulas oronasales. La lesión mostrada en este caso clínico es frecuentemente detectada en los casos de pacientes que han caído desde un punto a gran altura.

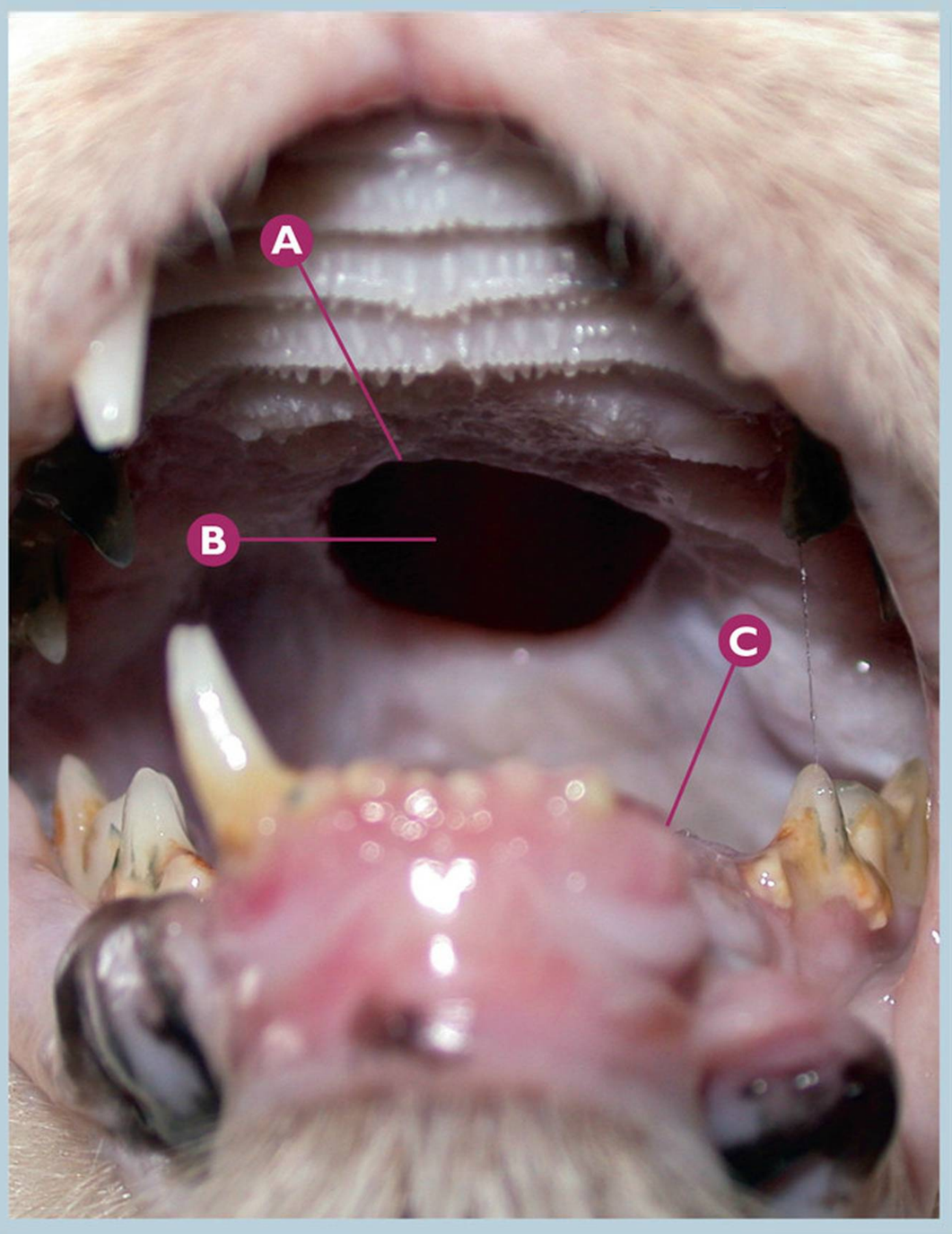

Etiología traumática | **Lesiones en tejidos duros**
Fracturas de maxilar

Consecuencia de una fractura de maxilar antigua cronificada, provocando una fístula oronasal traumática en el paladar duro y blando.

A Fístula oronasal severa en paladar duro y blando.

B Cavidad nasal.

C Ausencia de Cmandl (304).

Puntos clave del diagnóstico/tratamiento

Cuando las fracturas del maxilar no son tratadas, en muchas ocasiones se produce una fístula oronasal. Las fístulas oronasales traumáticas deben ser confirmadas en el examen oral definitivo bajo anestesia, así como debe realizarse un estudio radiológico dental (e incluso TAC en casos puntuales) para determinar los límites reales de la extensión de la fístula. La sintomatología que se produce en estos casos clínicos es la típica asociada a la entrada de alimento en la cavidad nasal (rinitis, estornudos, dificultad en la alimentación...). La resolución quirúrgica de la patología está indicada con pronóstico reservado.



Origen bacteriano, viral, micótico y parasitario | **Criptococosis**

Criptococosis.

A Lesión papulonodular en puente de la nariz.

B Lesiones nodulares ulcerativas y costrosas en labio superior izquierdo y en el derecho en la zona adyacente a la trufa.

Puntos clave del diagnóstico/tratamiento

Lesiones faciales por *Criptococcus neoformans*. El patrón dermatológico observado en este animal corresponde a un patrón nodular con tendencia a la ulceración.

Ante lesiones de tipo nodular, los diagnósticos diferenciales más probables serían: neoplasia (mastocitoma múltiple, carcinoma glándulas sebáceas o apocrinas, carcinoma de células escamosas...), granuloma infeccioso de origen fúngico (esporotricosis, phaeohyphomicosis, pseudomicetoma dermatofítico, criptococosis) o bacteriano (botriomicosis, micetoma actinomicótico, nocardiosis, micobacterias) o abscesos múltiples.

La primera y principal prueba que debe realizarse en estos casos es una citología. La citología permite diferenciar entre la existencia de un proceso neoplásico, inflamatorio, o infeccioso. En este caso, la citología fue diagnóstica revelando la presencia de numerosas formaciones esféricas encapsuladas compatibles con *Criptococcus* spp.

Errores comunes

No realizar exámenes complementarios. La criptococosis felina suele estar asociada a estados de inmunoincompetencia del individuo, relacionados o no con otras enfermedades. En los gatos es importante descartar la existencia de infecciones por el virus de la inmunodeficiencia felina, la leucemia felina o por toxoplama.

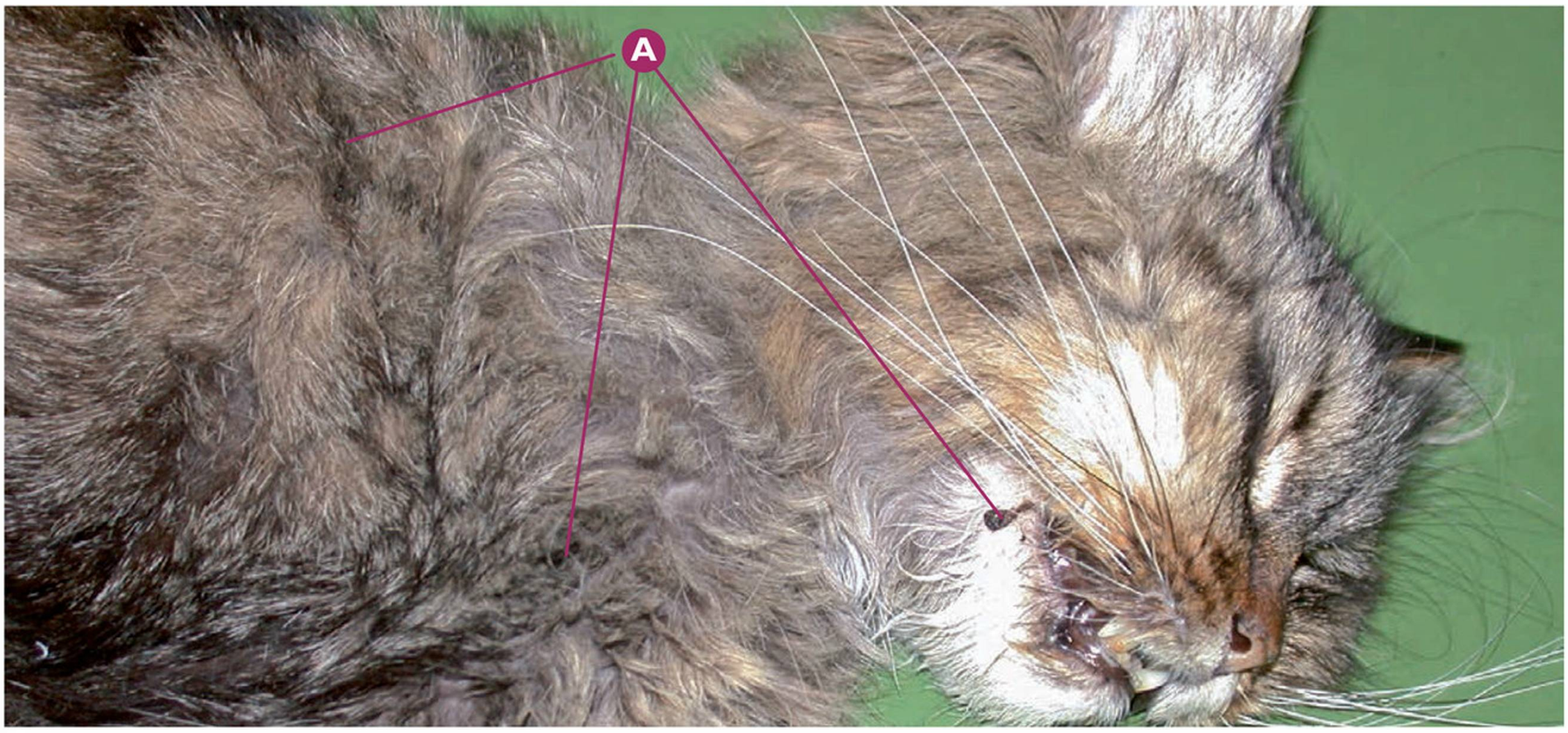

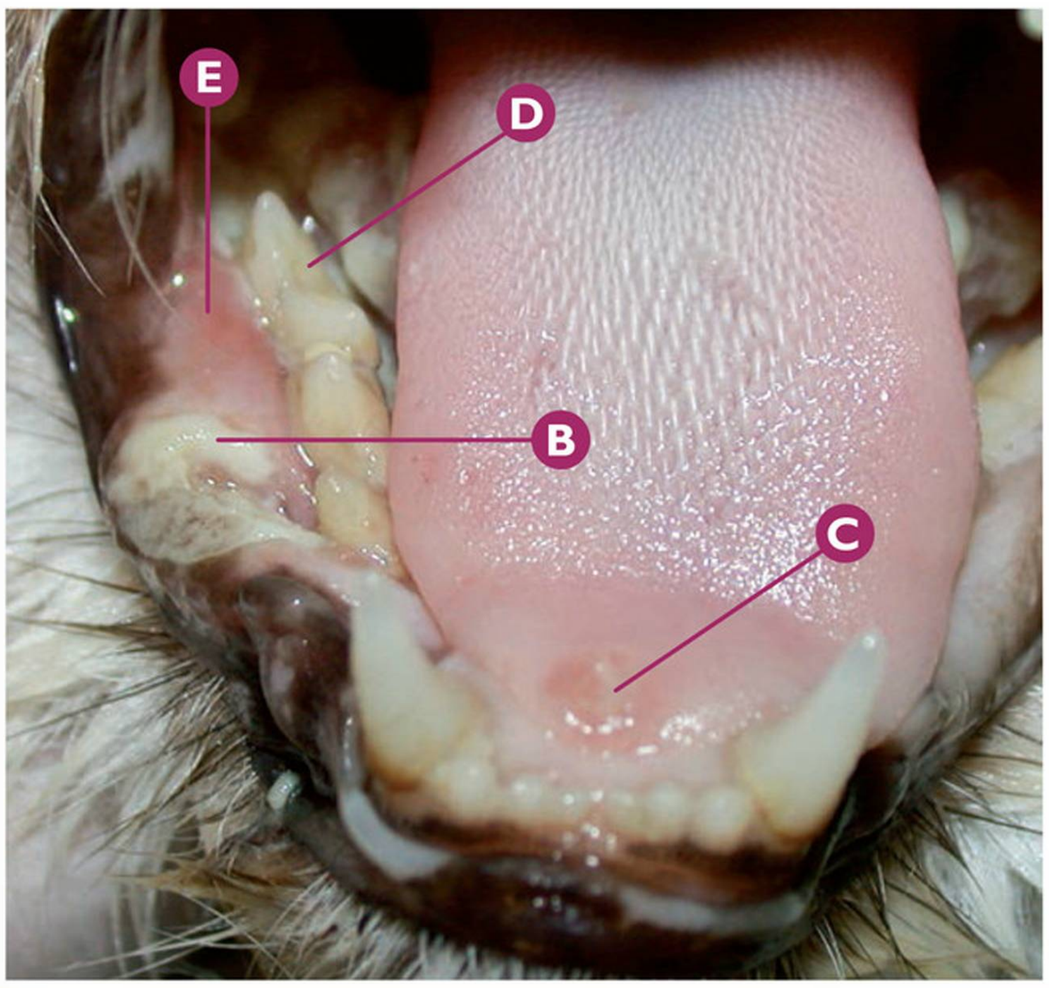

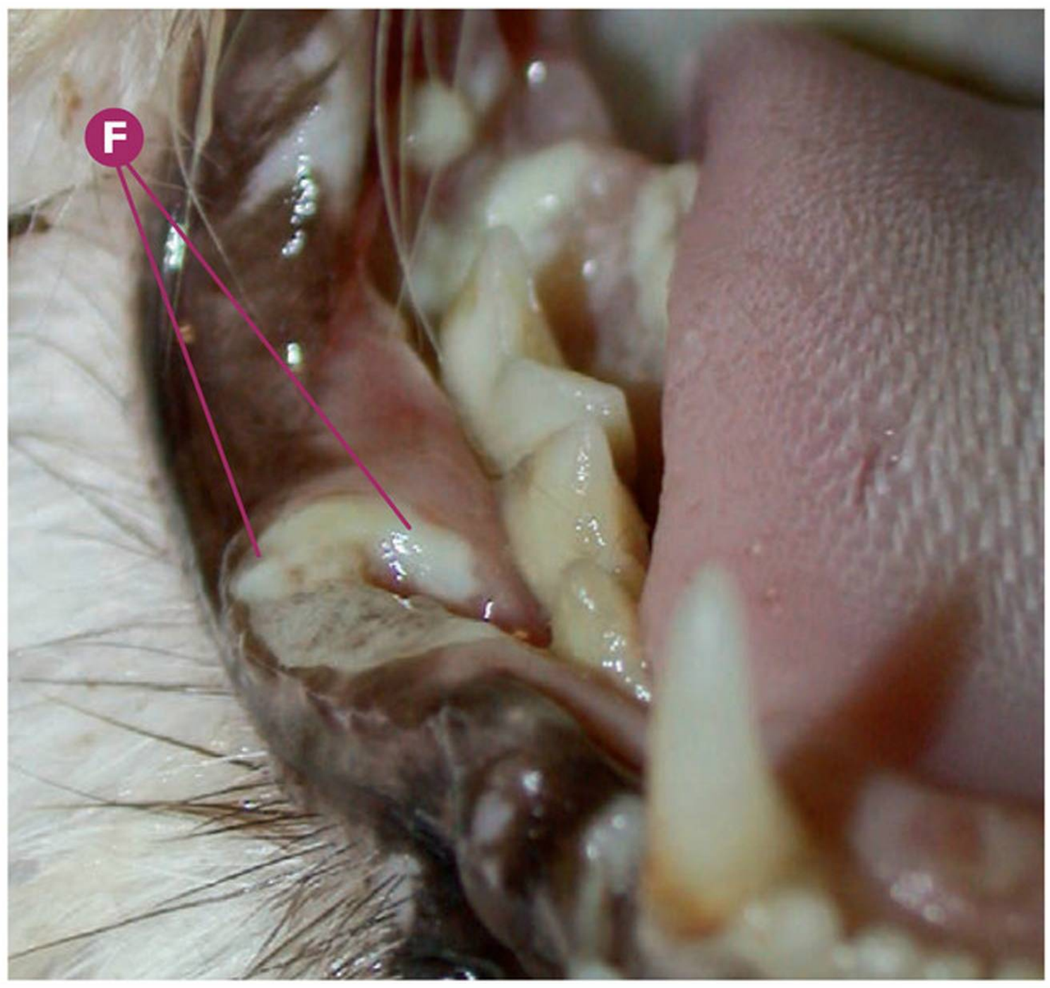

Origen bacteriano, viral, micótico y parasitario | **Candidiasis**

Candidiasis (*Candida* spp.) en mucosa oral de un gato con inmunodeficiencia felina (FIV), tratado con antibioterapia y corticoterapia a largo plazo (confirmado mediante visualización microscópica de las hifas).

- **A** Signos de inmunodepresión sistémica (calidad pelo, adelgazamiento) en paciente con FIV.
- **B** Lesión ulcerada blanquecina típica de las lesiones por candidiasis.
- **C** Sospecha de lesión por candidiasis en superficie dorsal de la lengua.
- **D** M1mandD (409).
- **E** Sospecha de estomatitis en mucosa vestibular de M1mandD (409).
- **F** Detalle de la lesión por candidiasis en mucosa vestibular.

Puntos clave del diagnóstico/tratamiento

La candidiasis oral es una patología fúngica provocada en la mayoría de las ocasiones por *Candida albicans*. Se produce tanto en el perro como en el gato en localizaciones como labios y lengua, aunque es un proceso poco frecuente. La causa más común de esta patología es la inmunosupresión del paciente, así como los tratamientos con antibioterapia y/o corticoterapia continuados. Por ello, es relativamente frecuente detectarla en pacientes así tratados, para el control de la gingivoestomatitis felina. La sintomatología típica son las "placas blanquecinas" con tendencia al sangrado en la zona ulcerada a su alrededor. El diagnóstico se realiza mediante la visualización de las hifas previa tinción y/o cultivo en medios específicos. La importancia de la patología radica en la capacidad de contagio a humanos (zoonosis). El tratamiento está basado en terapia antifúngica sistémica.

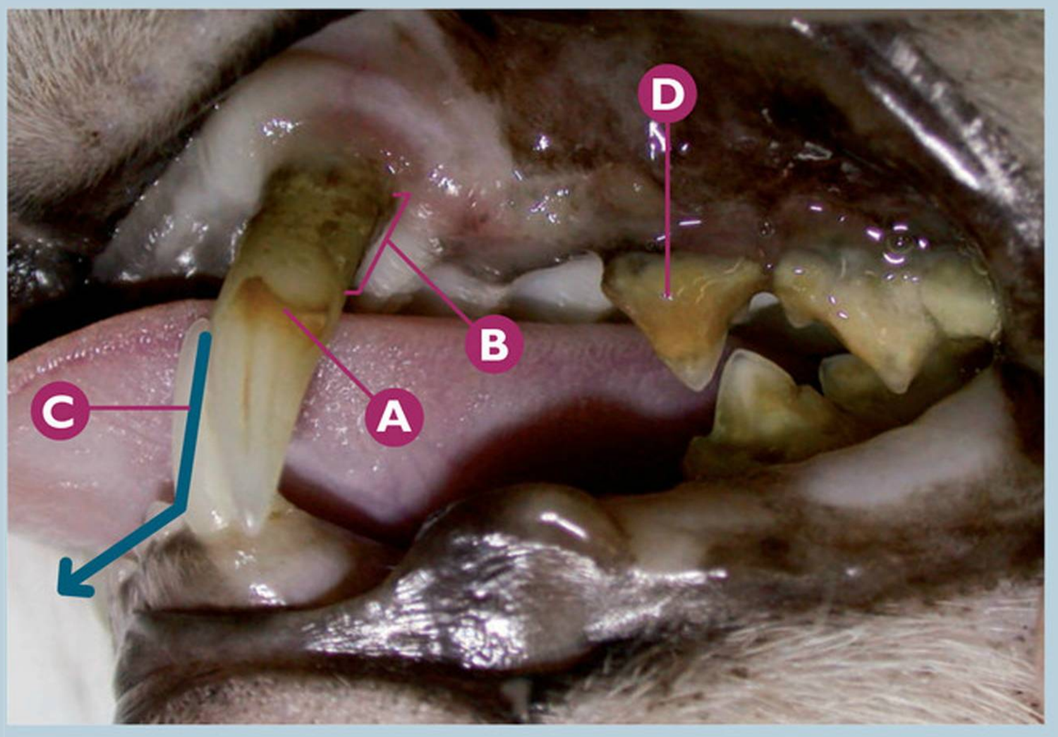

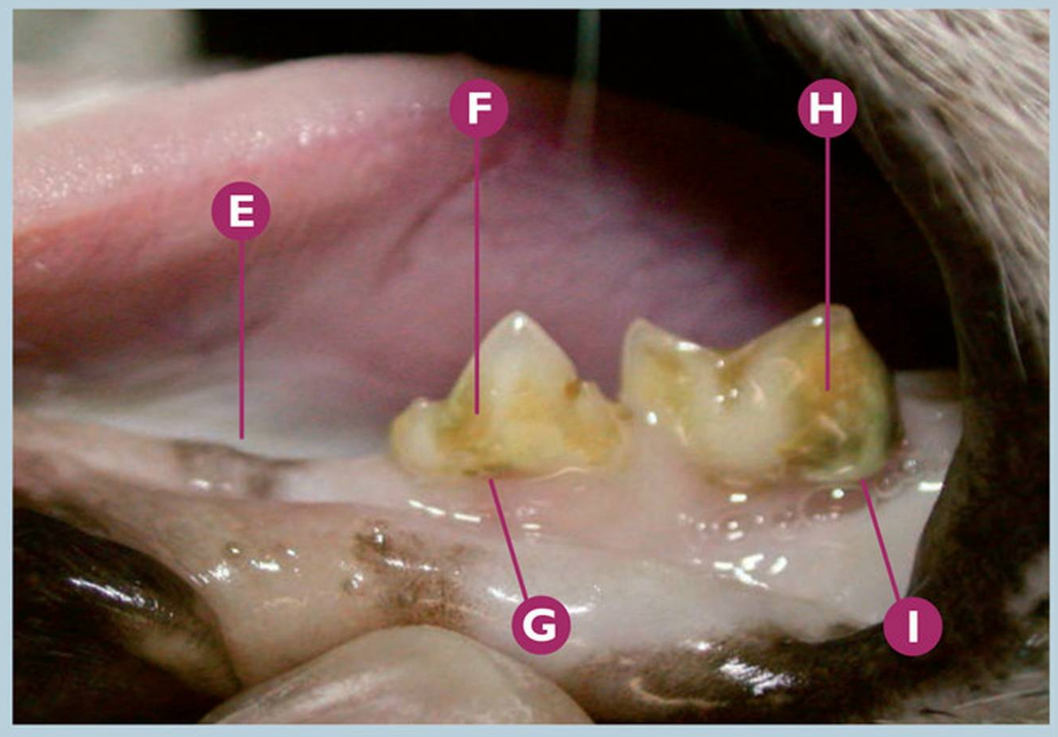

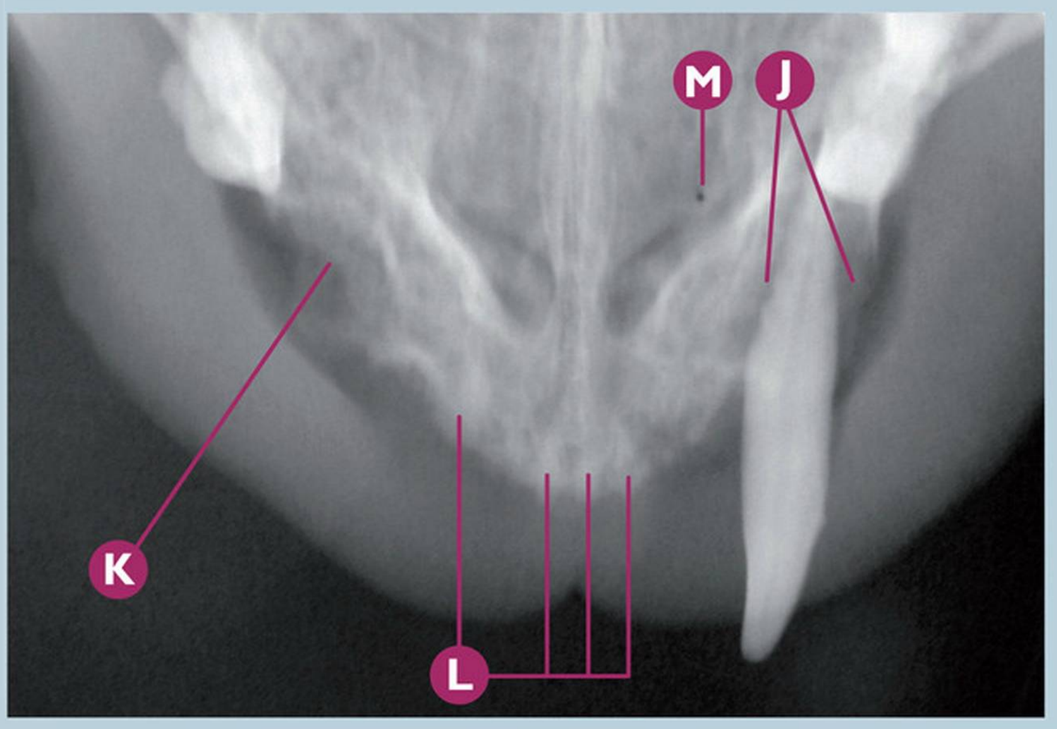

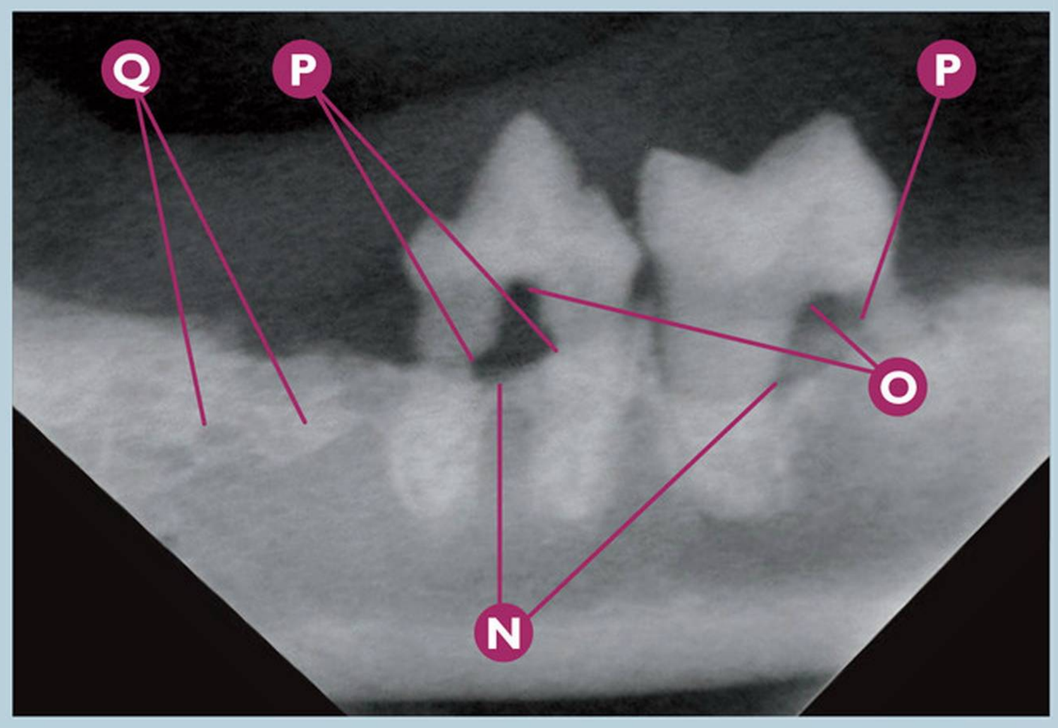

Origen bacteriano, viral, micótico y parasitario | **Enfermedad periodontal**

Fase 4 de enfermedad periodontal en CmaxI (204), P4mandI (308) y M1mandI (309).

- **A** Índice 1 de cálculo dental en CmaxI (204).
- **B** Distancia de extrusión del CmaxI (204), por enfermedad periodontal.
- **C** Desplazamiento mesiovestibular del CmaxI (204), por enfermedad periodontal.
- **D** Índice 4 de cálculo dental en P3maxI (207).
- **E** Ausencia de P3mandI (307).
- **F** Índice 2 de cálculo dental en P4mandI (308).
- **G** Índice 1 gingival en P4mandI (308).
- **H** Índice 3 de cálculo dental en M1mandI (309).
- **I** Índice 2 gingival en M1mandI (309).
- **J** Rx dental: signos radiológicos compatibles con la fase 4 de enfermedad periodontal en CmaxI (204).
- **K** Rx dental: signos radiológicos compatibles con ausencia de CmaxD (104).
- **L** Rx dental: signos radiológicos compatibles con clase 5 de reabsorción dental (FORL) en incisivos superiores.
- **M** Rx dental: artefacto.
- **N** Rx dental: (de derecha a izquierda) signos radiológicos compatibles con pérdida ósea vertical en M1mandI (309) y P4mandI (308).
- **O** Rx dental: signos radiológicos compatibles con la fase 4 de enfermedad periodontal en P4mandI (308) y M1mandI (309), por clase 3 de furcación.
- **P** Rx dental: signos radiológicos compatibles con clase 2 de reabsorción dental (FORL) en P4mandI (308) y en M1mandI (309).
- **Q** Rx dental: signos radiológicos compatibles con clase 5 de reabsorción dental (FORL) en P3mandI (307).

Puntos clave del diagnóstico/tratamiento

La enfermedad periodontal es la patología oral más frecuente en el gato. Cada uno de los dientes debe ser valorado y encuadrado en la fase de enfermedad periodontal correspondiente. Una alta fase de enfermedad periodontal no se corresponde siempre con un alto índice gingival, de placa bacteriana o de cálculo dental. El examen oral definitivo mediante la sonda periodontal, así como la radiología dental nos darán la información para una valoración real del estatus de la enfermedad en cada diente. A su vez, también podemos detectar patologías como la FORL, que sin estar relacionadas, pueden detectarse en el mismo paciente en dientes diferentes y en diferentes clases.

Errores comunes

Determinar la fase de enfermedad periodontal de un diente por el estado macroscópico de éste, sin hacer pruebas complementarias como el sondaje periodontal y/o la radiología dental.

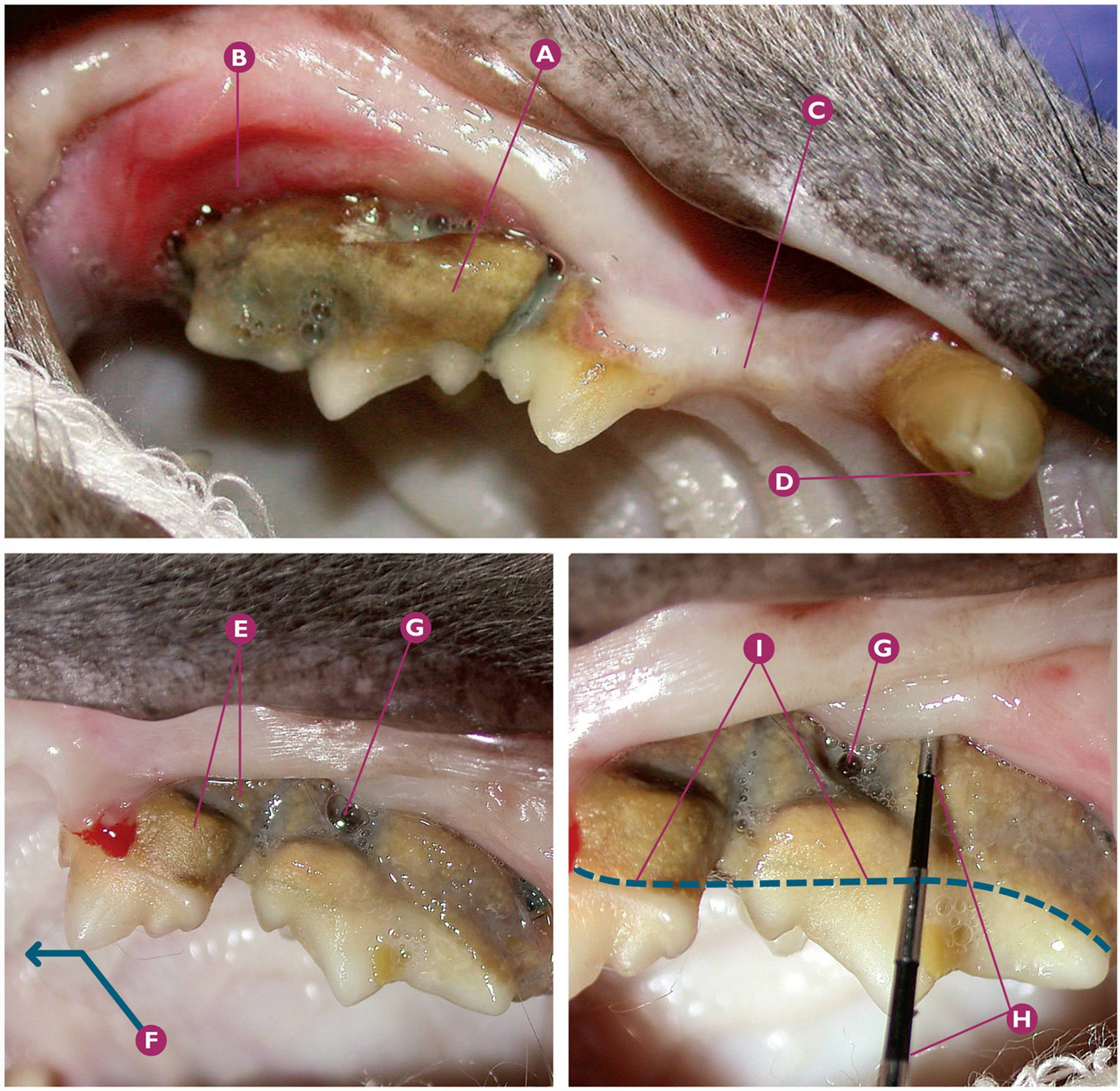

Origen bacteriano, viral, micótico y parasitario | **Enfermedad periodontal**

Sospecha de fase 4 de enfermedad periodontal en P4maxD (108), P3maxI (207) y P4maxI (208).

- **A** Índice 4 de cálculo dental en P4maxD (108).
- **B** Índice 3 gingival en P4maxD (108).
- **C** Ausencia de P2maxD (106).
- **D** Sospecha de fractura complicada de corona del CmaxD (104).
- **E** Depósito severo de cálculo dental en la raíz distal del P3maxI (207).
- **F** Desviación mesial del P3maxI (207) causada, probablemente, por la fase 4 de enfermedad periodontal.
- **G** Sospecha de clase 3 de furcación en P4maxI (208).
- **H** Sondaje superior a 6 mm en el área vestibular del P4maxI (208), indicado mediante la sonda periodontal.
- **I** Línea virtual del margen regional gingival fisiológico.

Puntos clave del diagnóstico/tratamiento

La enfermedad periodontal es la patología oral más detectada en el gato. Las diferentes fases de enfermedad periodontal deben ser valoradas en los dientes individualmente. En este caso clínico, sospechamos de una fase 4 de enfermedad periodontal en varios dientes, y con diferentes síntomas. La confirmación de esta fase debe realizarse mediante el sondaje completo de los dientes afectados, así como mediante la radiología dental.

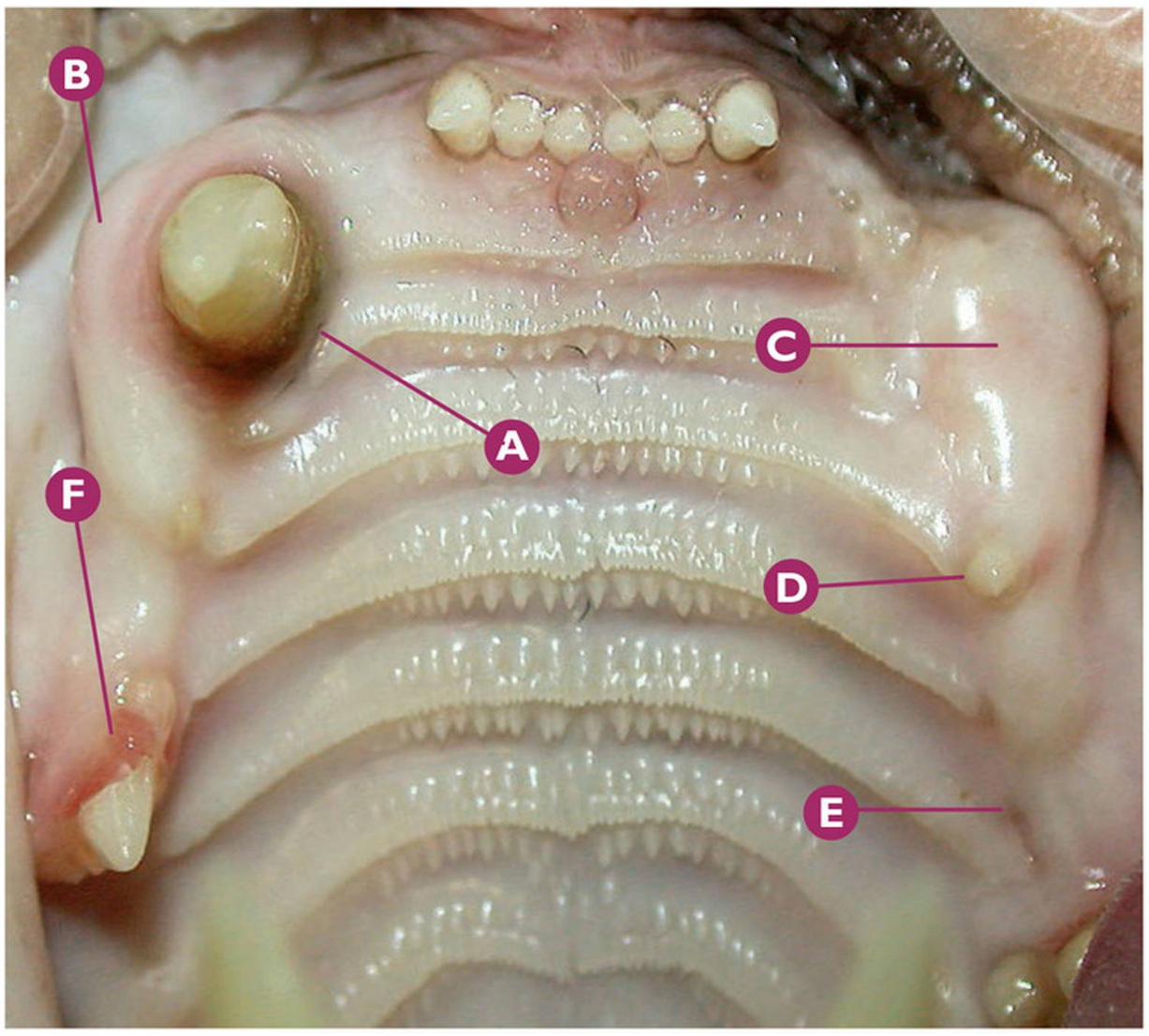

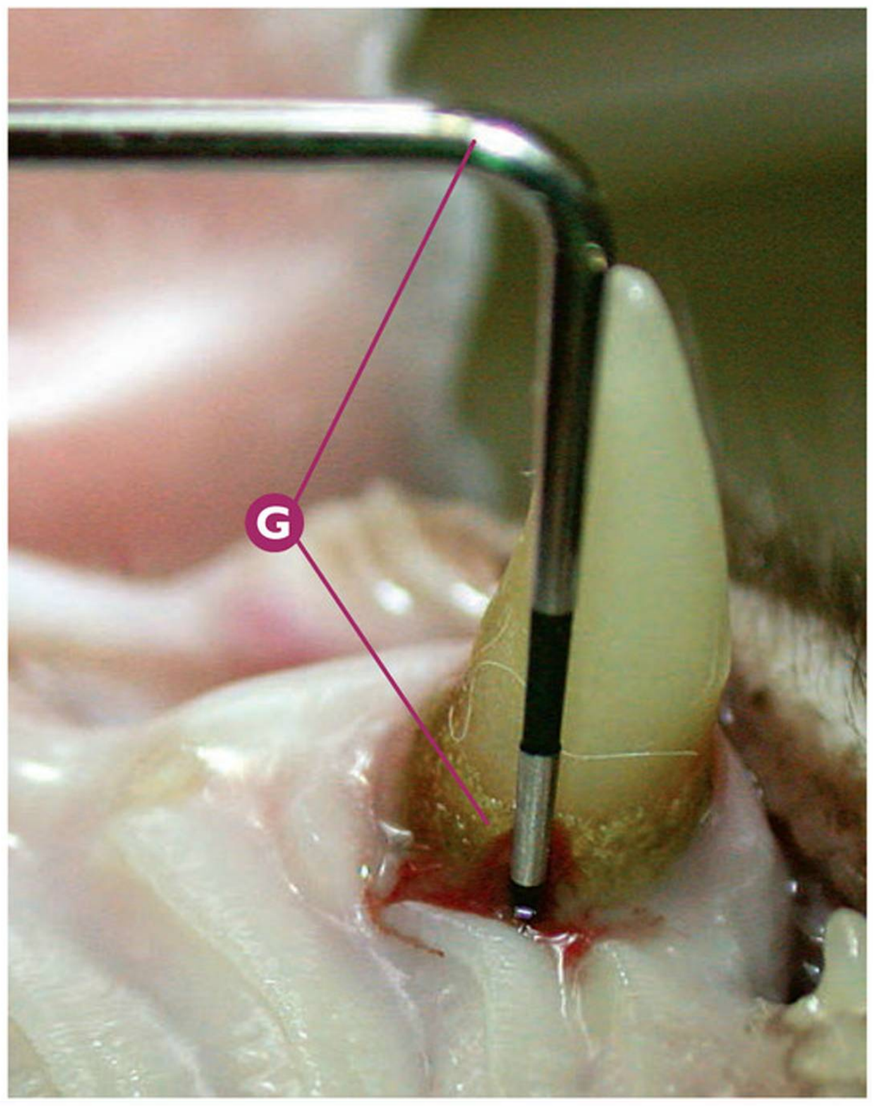

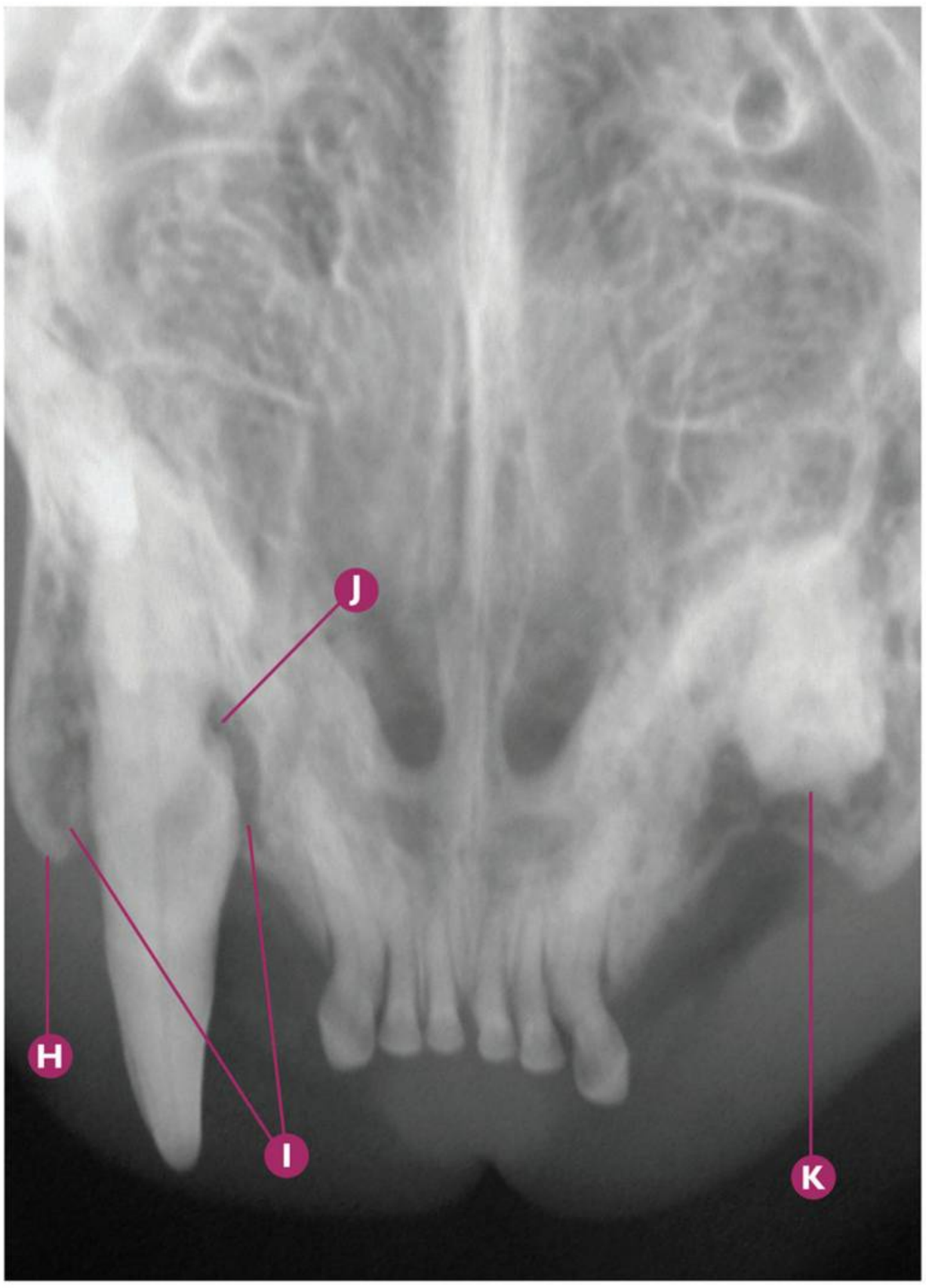

Origen bacteriano, viral, micótico y parasitario | **Enfermedad periodontal**

Fase 4 de enfermedad periodontal en CmaxD (104).

- **A** Sospecha de fase 4 de enfermedad periodontal en CmaxD (104).
- **B** Sospecha de expansión del hueso vestibular, típica de fases avanzadas de enfermedad periodontal en los caninos superiores del gato.
- **C** Ausencia de Cmaxl (204).
- **D** P2maxl (206).
- **E** Ausencia de P3maxl (207).
- **F** Sospecha de FORL en P3maxD (107).
- **G** Confirmación de la fase 4 de enfermedad periodontal mediante la medición con sonda periodontal en el área palatina, del CmaxD (104); bolsa periodontal de más de 6 mm.
- **H** Rx dental: signos radiológicos compatibles con la expansión del hueso vestibular en CmaxD (104).
- **I** Rx dental: signos radiológicos compatibles con la fase 4 de enfermedad periodontal en CmaxD (104).
- **J** Rx dental: signos radiológicos compatibles con reabsorción radicular por FORL en CmaxD (104).
- **K** Rx dental: signos radiológicos compatibles con resto radicular del Cmaxl (204).

Puntos clave del diagnóstico/tratamiento

El sondaje periodontal es fundamental junto a la radiología dental para valorar las fases de enfermedad periodontal en el gato. En fases avanzadas es típico detectar en los caninos superiores del gato dos alteraciones que son infrecuentes en el perro. Por un lado, expansión de hueso vestibular detectada, normalmente, con bolsas periodontales amplias (presente en este caso clínico); y por otro lado, la extrusión dentaria (alteración detectada con frecuencia).

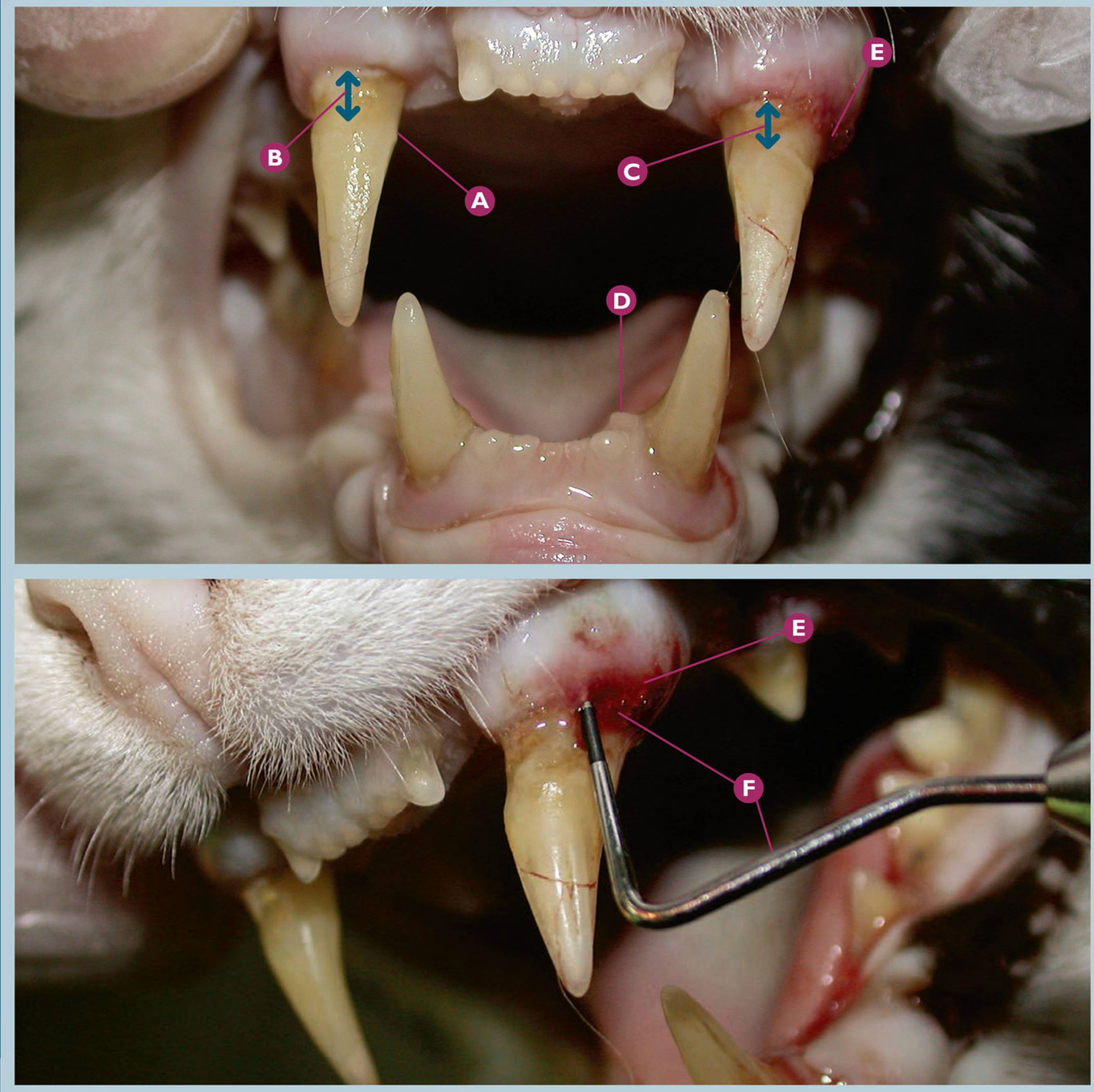

Origen bacteriano, viral, micótico y parasitario | **Enfermedad periodontal**

Sospecha de fase 4 de enfermedad periodontal en CmaxD (104) y CmaxI (204), con extrusión moderada.

- **A** Zona de la unión cemento-esmalte del CmaxD (104).
- **B** Distancia de extrusión del CmaxD (104) fuera del alveolo dentario.
- **C** Distancia de extrusión del CmaxI (204) fuera del alveolo dentario.
- **D** Desviación lingual del I3mandI (303).
- **E** Índice 3 gingival en CmaxI (204).
- **F** Confirmación, mediante sonda periodontal, de la fase 4 de enfermedad periodontal en CmaxI (204), por el sondaje superior a 9 mm en el área vestibular del CmaxI (204).

Puntos clave del diagnóstico/tratamiento

En numerosos casos de fases avanzadas de enfermedad periodontal en los caninos superiores en el gato, tiene lugar un proceso que no se da frecuentemente en el perro. Se produce una extrusión del canino fuera del alveolo, dando la apariencia de que "los colmillos han crecido", como muchos clientes parecen asegurar. El tratamiento de estos dientes con una fase 4 de enfermedad periodontal, tras la confirmación del proceso mediante el estudio radiológico dental regional, es la extracción.

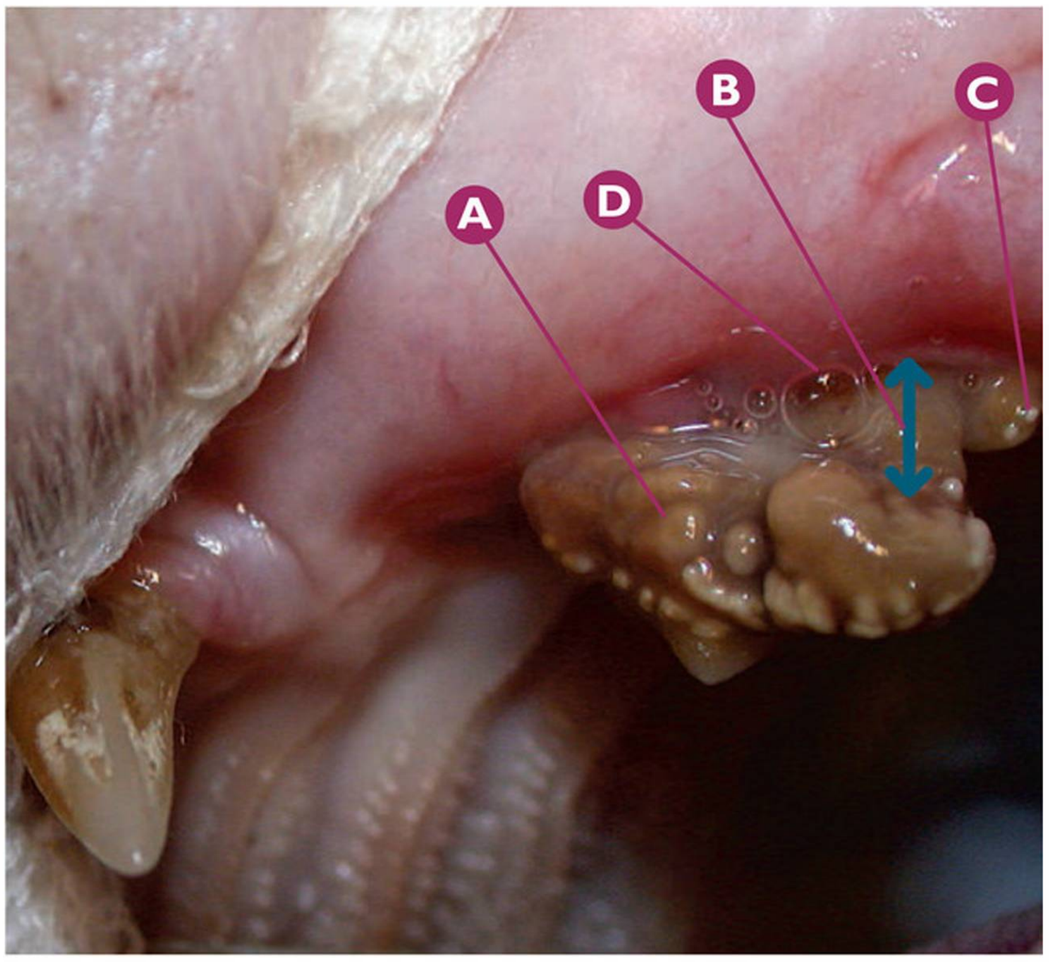

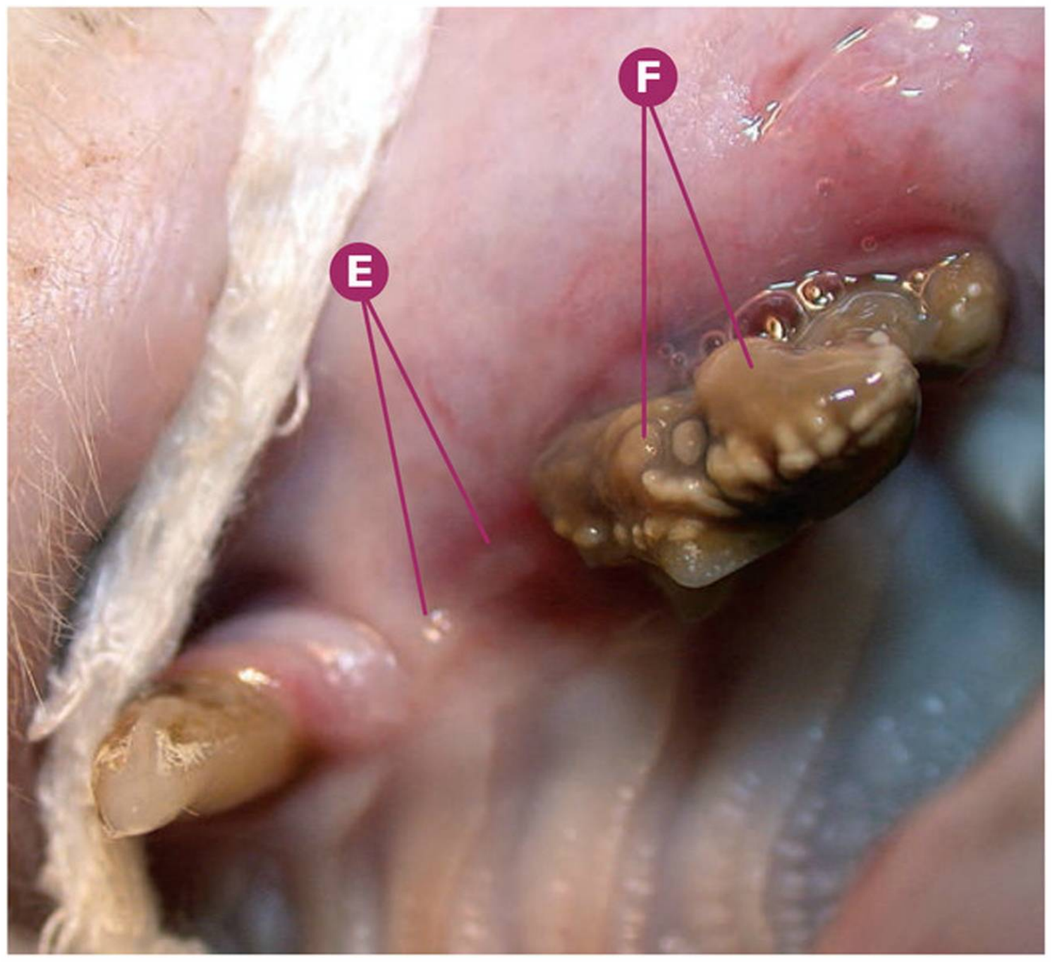

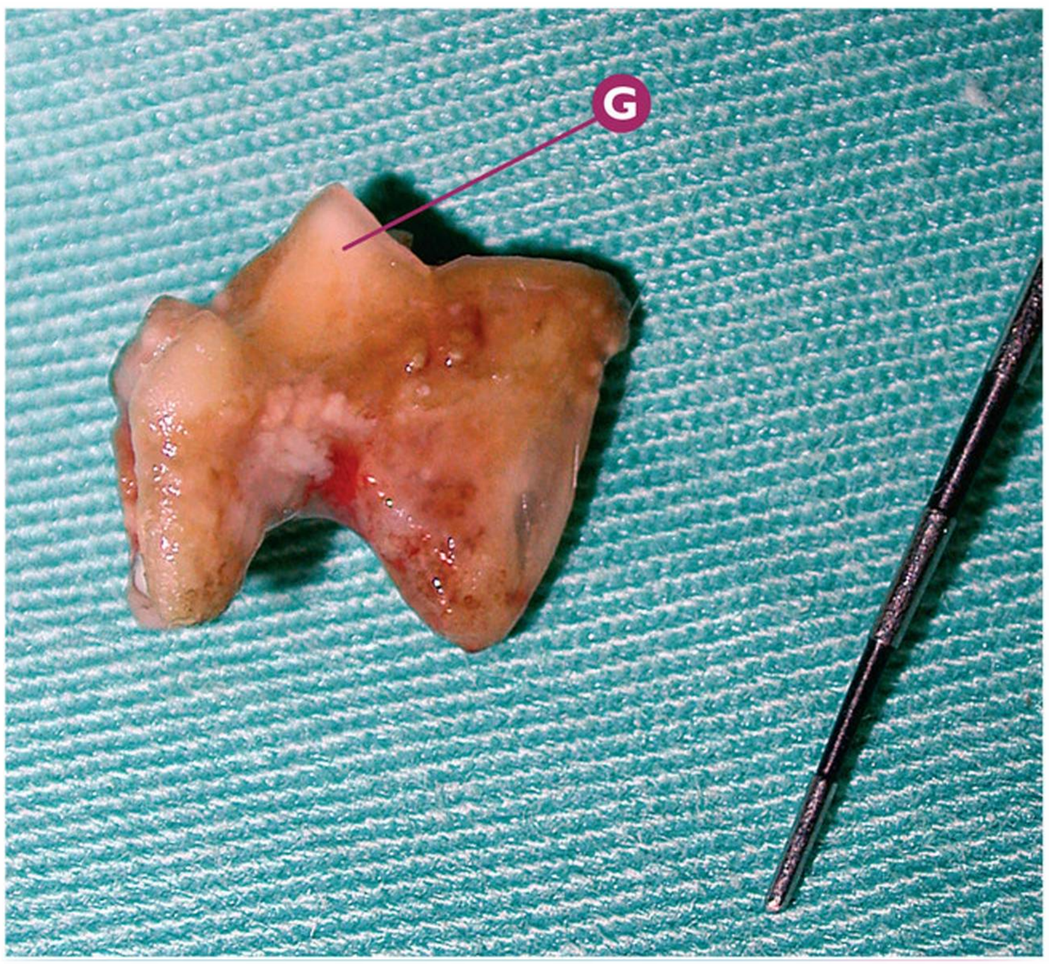

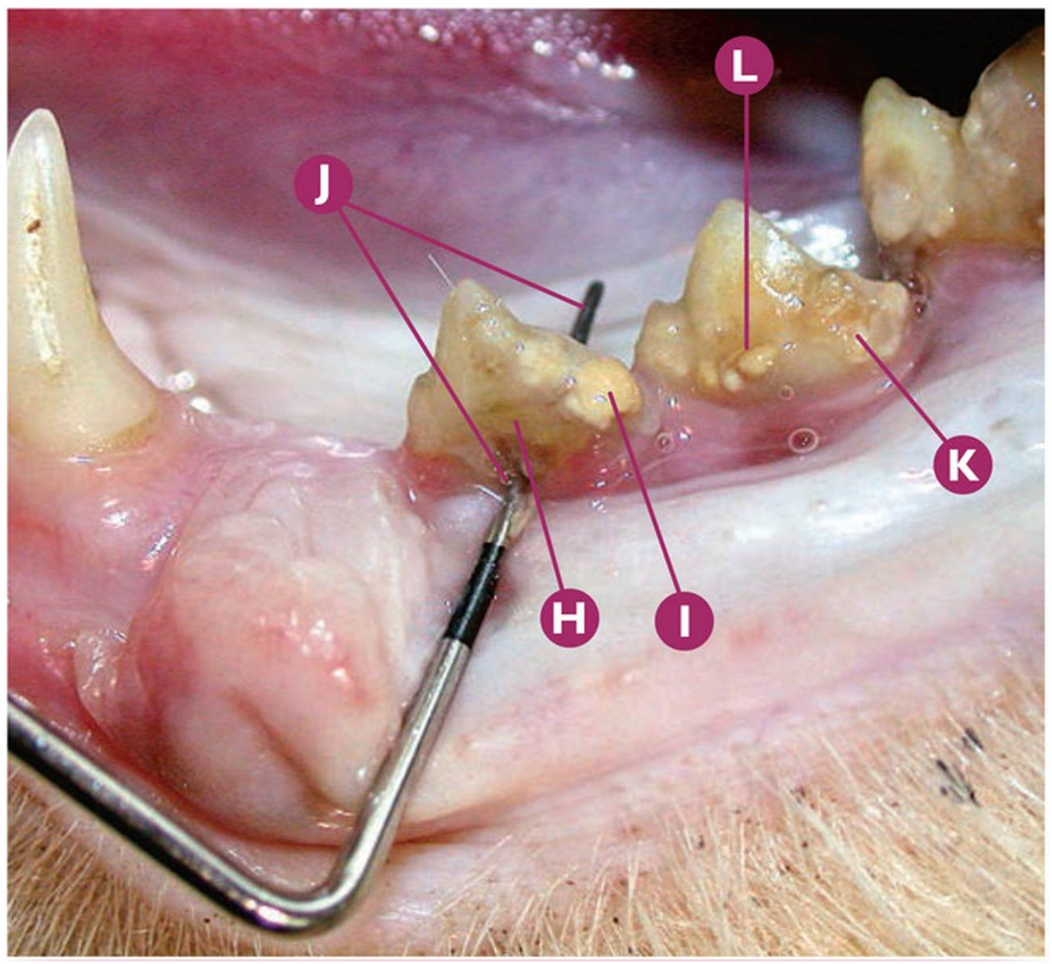

Origen bacteriano, viral, micótico y parasitario | **Enfermedad periodontal**

Fase 4 de enfermedad periodontal en P4maxl (208) y P3mandl (307).

- **A** Índice 4 de cálculo dental en P4maxl (208).
- **B** Exposición del tercio coronal de la raíz distal del P4maxl (208), cubierto por cálculo dental.
- **C** Índice 4 de cálculo dental en M1maxl (209).
- **D** Índice 3 gingival en P4maxl (208).
- **E** Ausencia de P2maxl (206) y P3maxl (207).
- **F** Detalle del índice 4 de cálculo dental en P4maxl (208).
- **G** Detalle del P4maxl (208), tras su extracción por fase 4 de enfermedad periodontal.
- **H** Índice 2 de placa bacteriana en P3mandl (307).
- **I** Índice 2 de cálculo dental en P3mandl (307).
- **J** Clase 3 de furcación en P3mandl (307).
- **K** Índice 2 de placa bacteriana en P4mandl (308).
- **L** Índice 2 de cálculo dental en P4mandl (308).

Puntos clave del diagnóstico/tratamiento

Los índices de placa bacteriana y cálculo dental, a pesar de estar íntimamente relacionados con la enfermedad periodontal, no siempre nos dan la fase de esta enfermedad. En el caso de P4maxl (208), el elevado índice de cálculo dental se corresponde con una fase 4 de enfermedad periodontal. En el caso de P3mandl (307), la fase 4 de enfermedad periodontal se debe a su clase 3 de furcación, a pesar de tener bajos índices de depósito de placa bacteriana y cálculo dental. La confirmación de la fase de enfermedad periodontal debe realizarse mediante radiología dental.

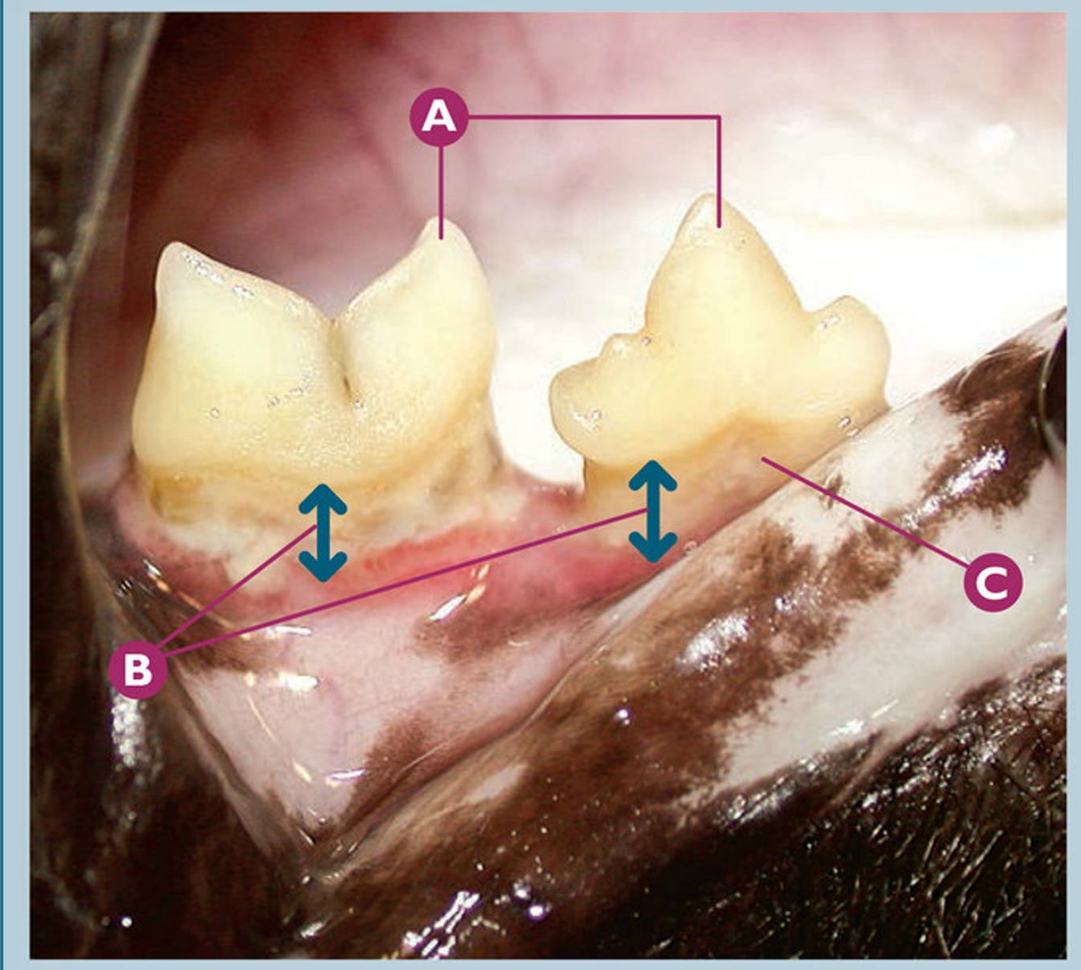

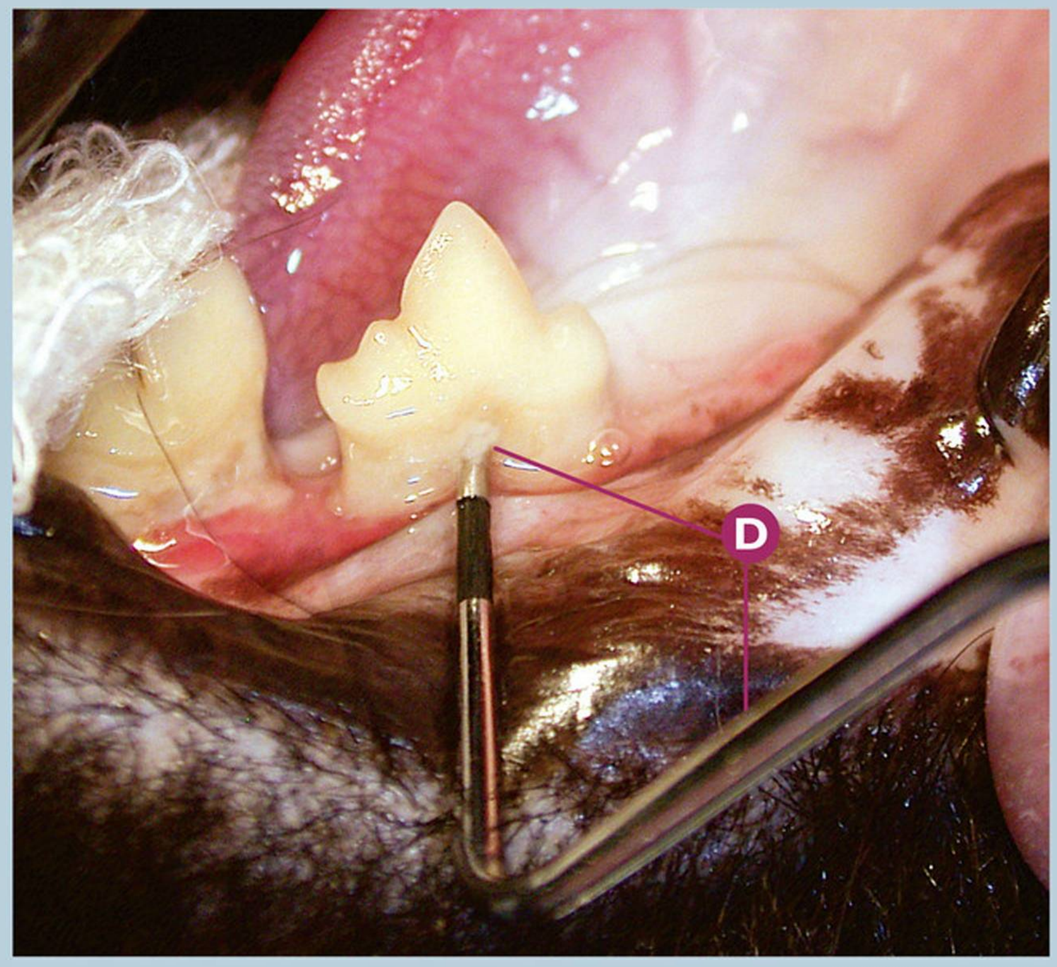

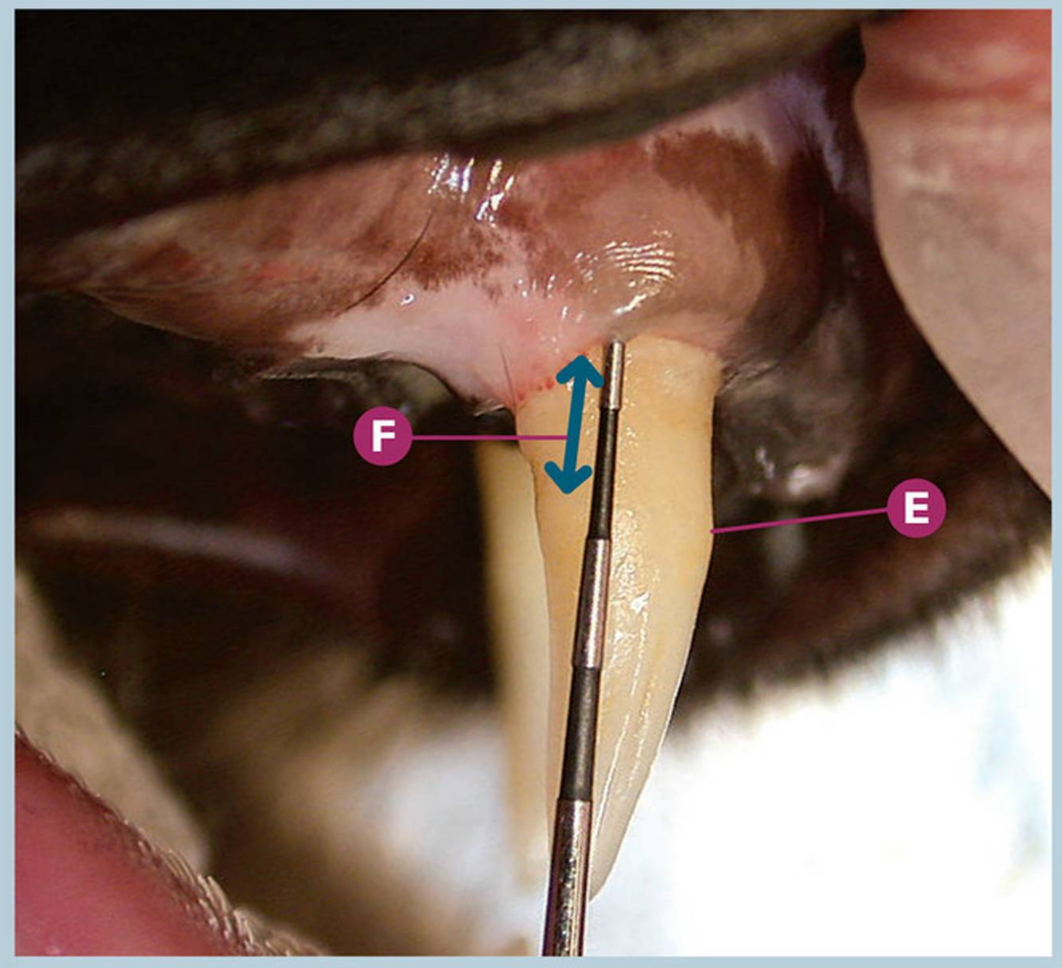

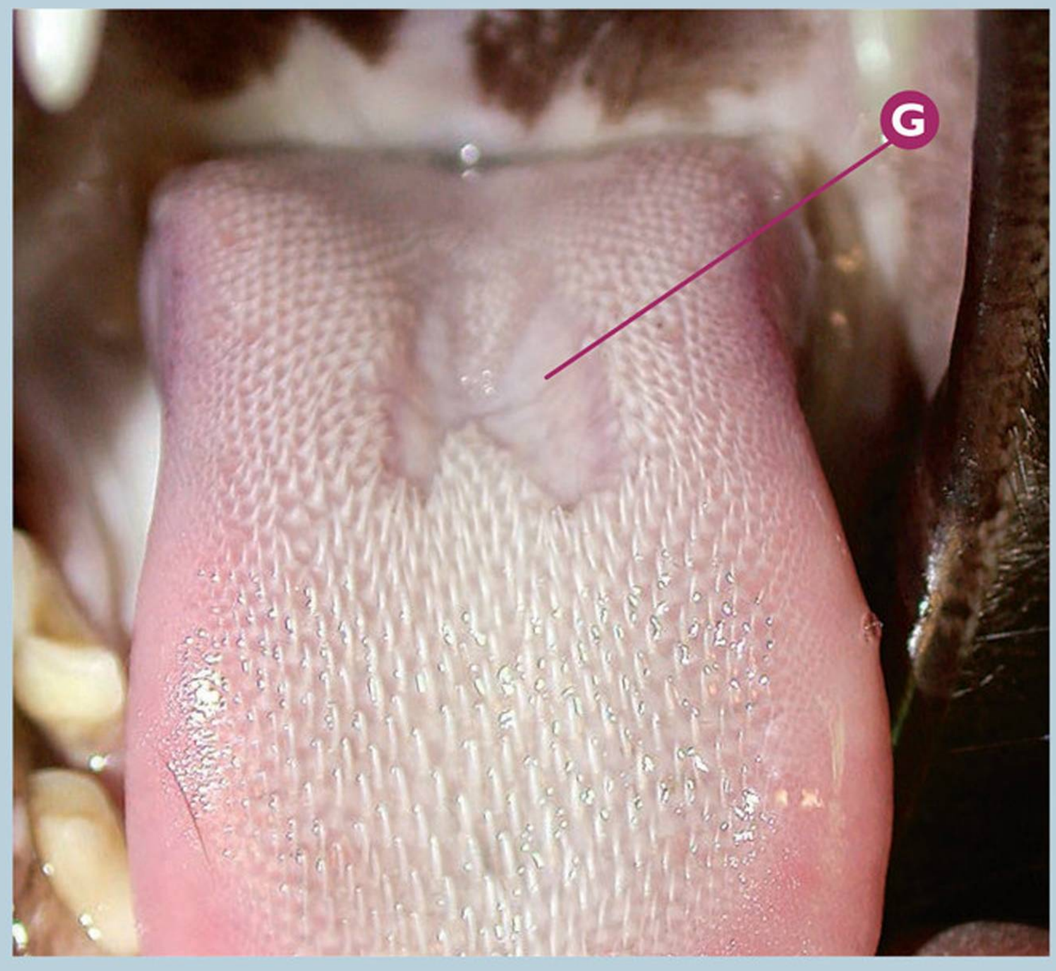

Origen bacteriano, viral, micótico y parasitario | **Enfermedad periodontal**

Fase 4 de enfermedad periodontal en P4mandD (408).

- **A** De derecha a izquierda: P4mandD (408) y M1mandD (409).
- **B** Zonas de retracción gingival en P4mandD (408) y M1mandD (409).
- **C** Sospecha de fase 4 de enfermedad periodontal en P4mandD (408), por clase 3 de furcación.
- **D** Confirmación de fase 4 de enfermedad periodontal en P4mandD (408), por clase 3 de furcación, mediante la sonda periodontal.
- **E** Zona de unión cemento-esmalte del CmaxD (104).
- **F** Distancia de 5 mm de extrusión del CmaxD (104).
- **G** Úlcera crónica en la superficie dorsal de la lengua.

Puntos clave del diagnóstico/tratamiento

En aquellos casos donde exista una duda razonable de la etapa de enfermedad periodontal, puede ser confirmado simplemente mediante la sonda periodontal-explorador dental. En el caso del P4mandD (408), nos enfrentamos a una fase 4 de enfermedad periodontal mediante la confirmación del clase 3 de furcación. Este diente debe ser extraído.

La aparición de úlceras en la superficie dorsal de la lengua es relativamente frecuente, siendo muy amplio el abanico de etiologías posibles que van desde el origen traumático hasta el viral.

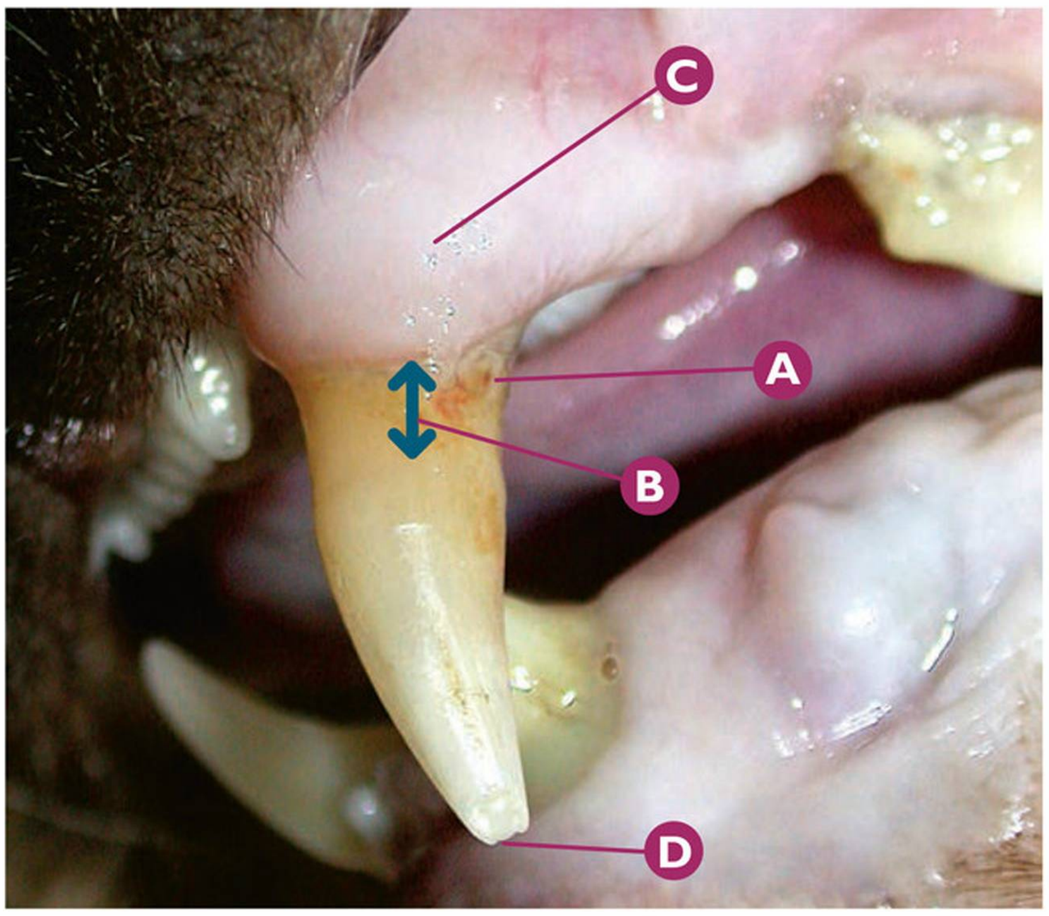

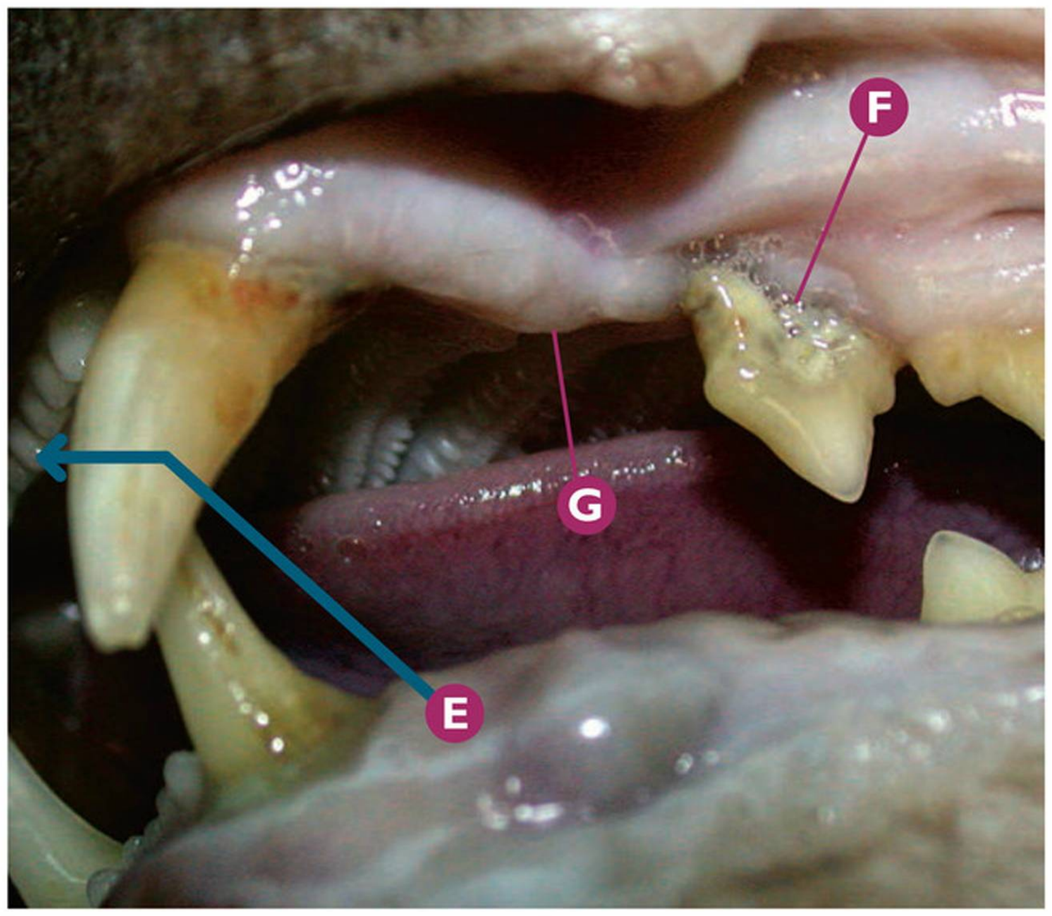

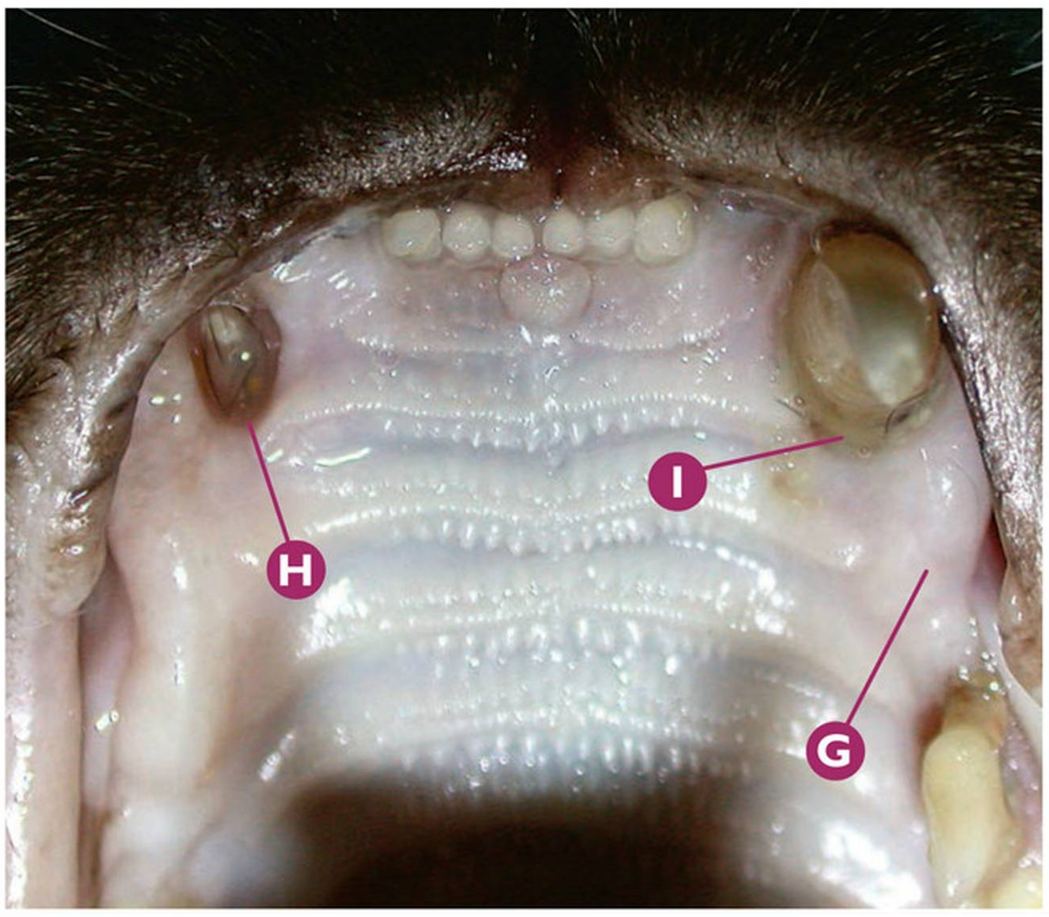

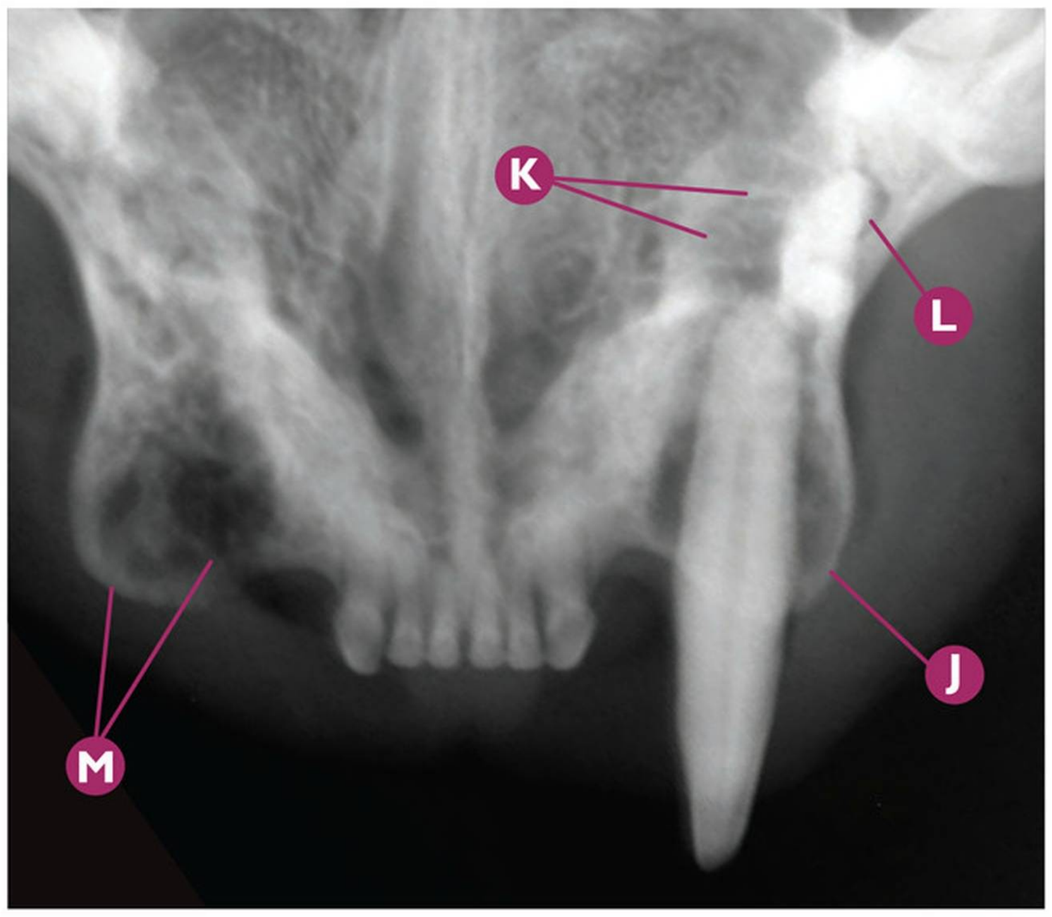

Origen bacteriano, viral, micótico y parasitario | **Enfermedad periodontal**

Fase 4 de enfermedad periodontal en CmaxI (204).

- **A** Sospecha de fase 4 de enfermedad periodontal en CmaxI (204).
- **B** Distancia de extrusión del CmaxI (204), por enfermedad periodontal.
- **C** Engrosamiento de la mucosa por expansión ósea bucal en CmaxI (204).
- **D** Sospecha de fractura de esmalte del CmaxI (204).
- **E** Desplazamiento mesial del CmaxI (204), por una clase 3 de movilidad.
- **F** Fase 4 de enfermedad periodontal en P3maxI (207).
- **G** Ausencia del P2maxI (206).
- **H** Sospecha de ausencia del CmaxD (104) sin cierre completo de la herida, dejando el alveolo expuesto.
- **I** Drenaje de líquido purulento en la zona subgingival del CmaxI (204).
- **J** Rx dental: signos radiológicos compatibles con la expansión del hueso vestibular severo en CmaxI (204).
- **K** Rx dental: signos radiológicos compatibles con patología periapical del CmaxI (204).
- **L** Rx dental: signos radiológicos compatibles con granuloma periapical de la raíz distal del P3maxI (207).
- **M** Rx dental: signos radiológicos compatibles con ausencia del CmaxD (104), con expansión ósea regional.

Puntos clave del diagnóstico/tratamiento

Cuando los dientes pierden su inserción ósea por alteración severa del ligamento periodontal, como ocurre en el CmaxI (204) en este caso clínico, el diente puede tener alto grado de movilidad, produciéndose en último termino la pérdida del diente. La enfermedad periodontal avanzada, también, puede ser la causa más probable de la ausencia del CmaxD (104). El tratamiento de fase 4 de enfermedad periodontal en CmaxI (204) es la extracción dentaria.

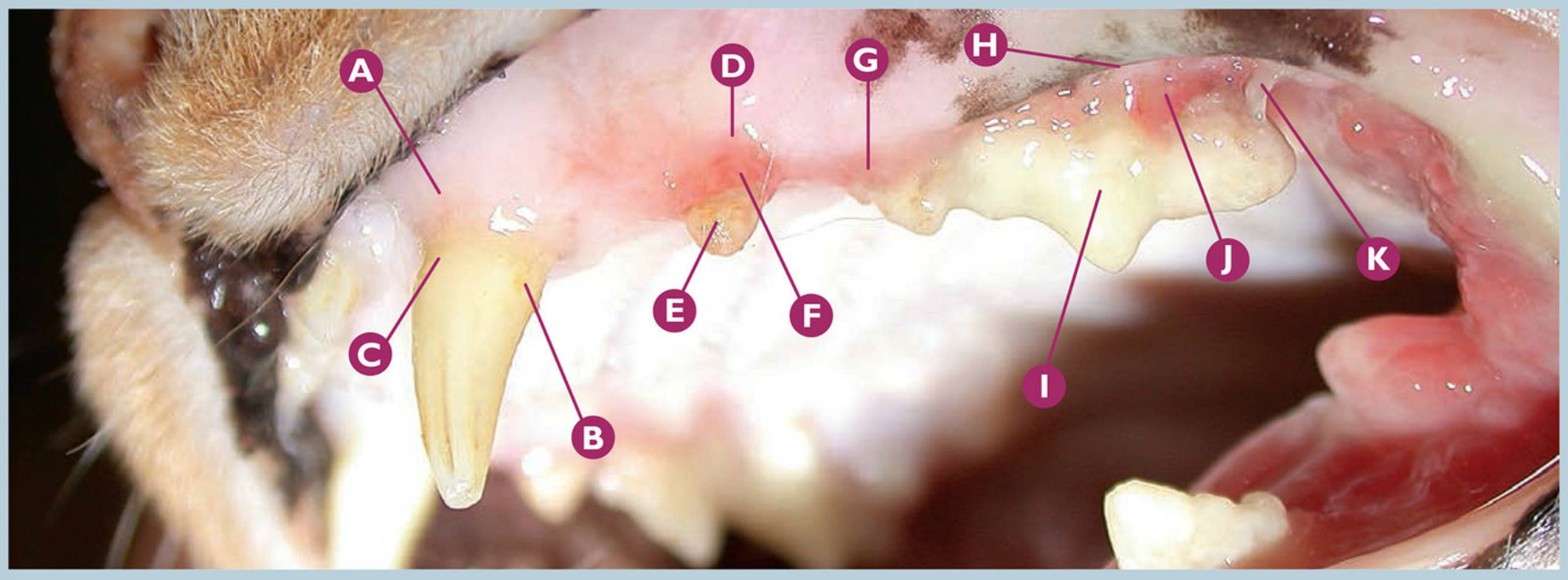

Origen bacteriano, viral, micótico y parasitario | **Enfermedad periodontal**

Sospecha de fases 1 al 3 de enfermedad periodontal en diferentes dientes.

- **A** Sospecha de fase 1 de enfermedad periodontal en Cmaxl (204).
- **B** Índice 1 de cálculo dental en Cmaxl (204).
- **C** Índice 3 de placa bacteriana en Cmaxl (204).
- **D** Sospecha de fase 2 de enfermedad periodontal en P2maxl (206).
- **E** Índice 2 de cálculo dental en P2maxl (206).
- **F** Índice 3 gingival en P2maxl (206).
- **G** Sospecha de fractura complicada de corona y raíz del P3maxl (207).
- **H** Sospecha de fase 3 de enfermedad periodontal en P4maxl (208).
- **I** Índice 4 de placa bacteriana en P4maxl (208).
- **J** Índice 3 gingival en P4maxl (208).
- **K** Saliva mucopurulenta en la superficie de la corona del P4maxl (208).

Puntos clave del diagnóstico/tratamiento

Para realizar una adecuada valoración de la fase de enfermedad periodontal, el índice de placa bacteriana y cálculo dental, así como el índice gingival son meramente orientativos, pero no definitivos. Para valorar adecuadamente la fase de enfermedad periodontal de los dientes, debemos usar la sonda periodontal y aplicar el diagnóstico radiológico dental.

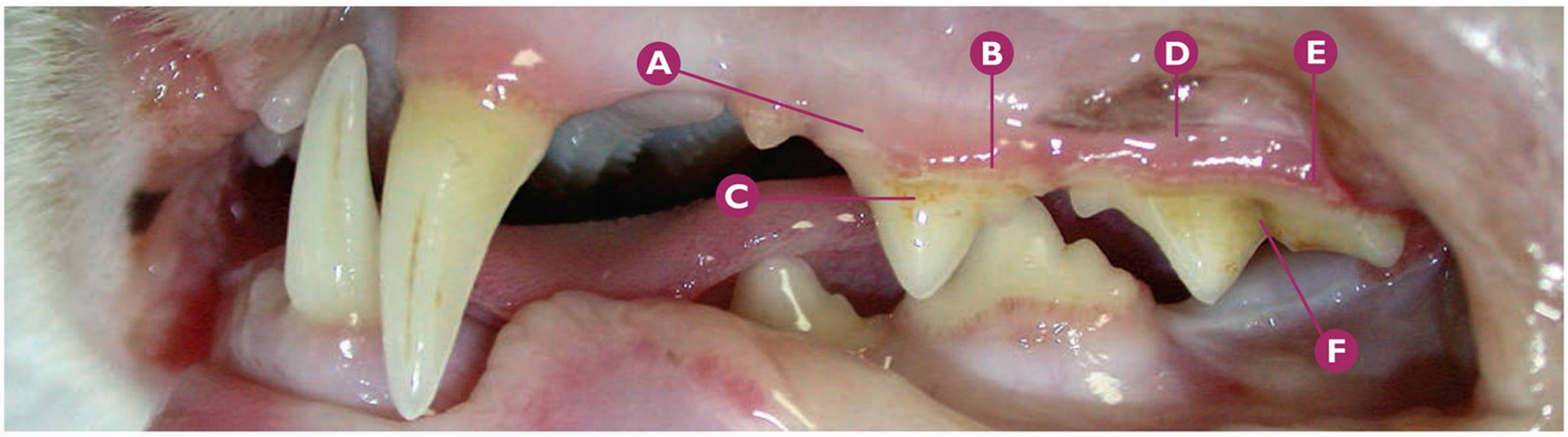

Origen bacteriano, viral, micótico y parasitario | **Enfermedad periodontal**

Fase 1 de enfermedad periodontal en P3maxl (207) y P4maxl (208).

- **A** Fase 1 de enfermedad periodontal en P3maxl (207).
- **B** Índice 1 gingival en P3maxl (207).
- **C** Índice 1 de cálculo dental en P3maxl (207).
- **D** Fase 1 de enfermedad periodontal en P4maxl (208).
- **E** Índice 2 gingival en P4maxl (208).
- **F** Índice 2 de cálculo dental en P4maxl (208).

Puntos clave del diagnóstico/tratamiento

Las fases ligeras de enfermedad periodontal son reversibles en muchos casos clínicos. Un adecuado tratamiento periodontal rutinario (limpieza de boca), así como el mantenimiento de la higiene oral posterior en casa por parte de los propietarios, establecerán las bases adecuadas para una buena salud oral.

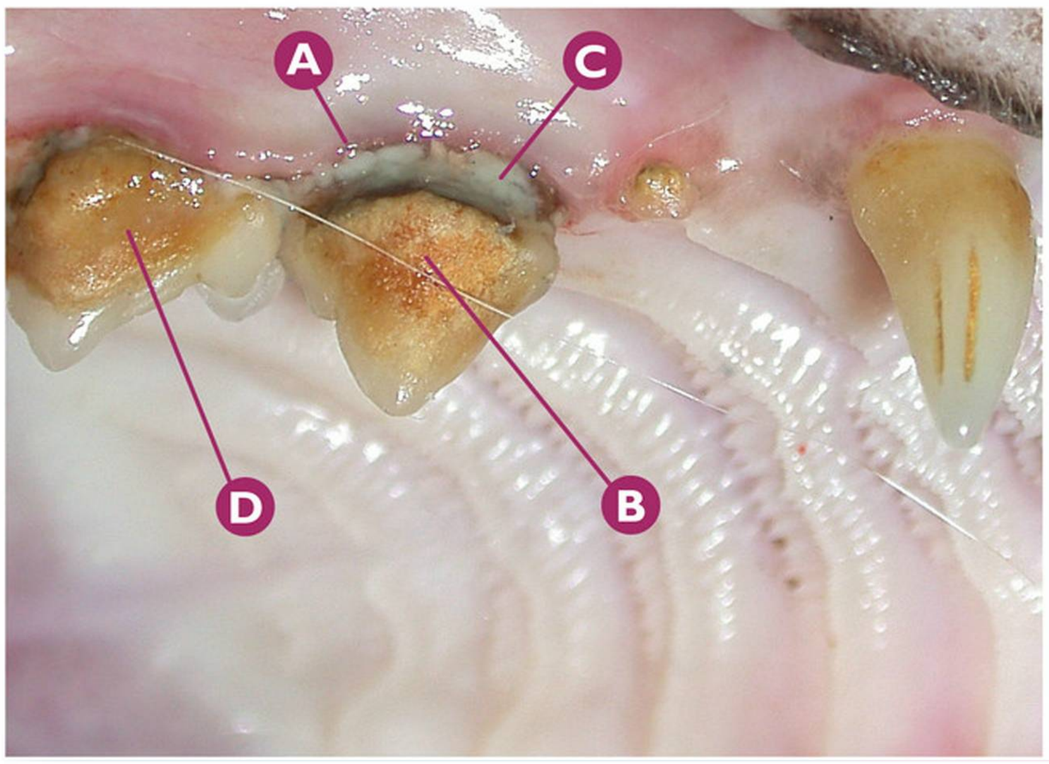

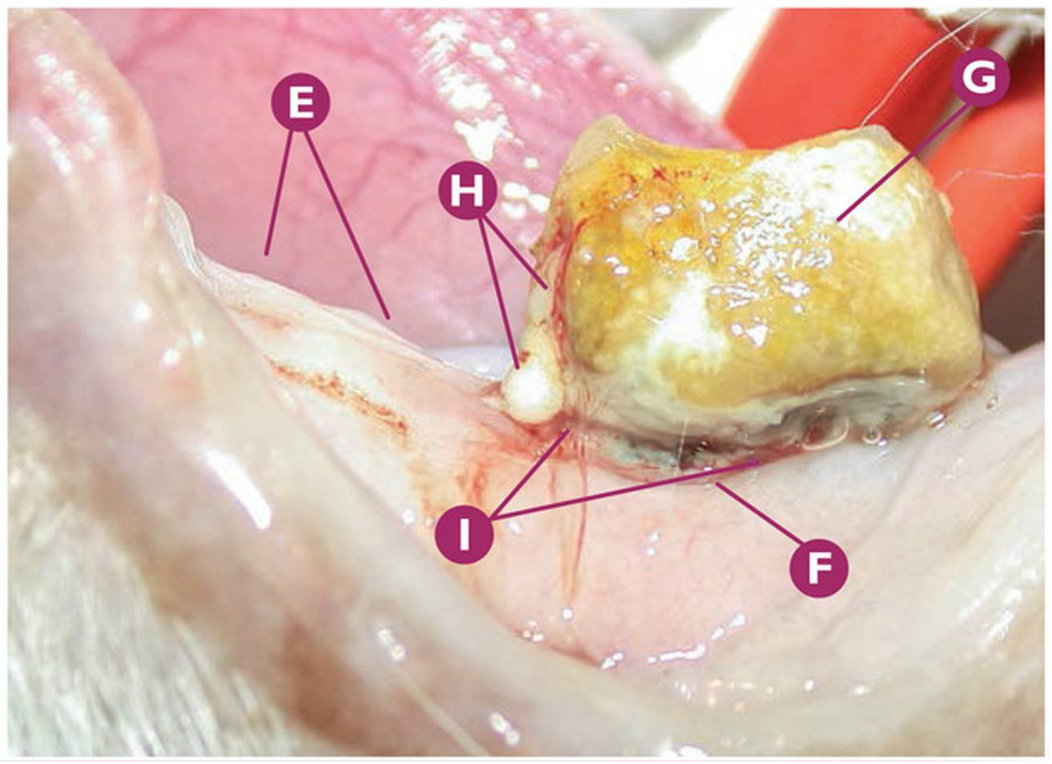

Origen bacteriano, viral, micótico y parasitario | **Enfermedad periodontal**

Sospecha de fase 4 de enfermedad periodontal en P3maxD (107) y M1mandI (309).

- **A** Sospecha de fase 4 de enfermedad periodontal en P3maxD (107).
- **B** Índice 4 de cálculo dental en P3maxD (107).
- **C** Acumulación de placa bacteriana con pus en la región gingival.
- **D** Índice 3 de cálculo dental en P4maxD (108).
- **E** De derecha a izquierda: ausencia de P4mandI (308) y P3mandI (307).
- **F** Sospecha de fase 4 de enfermedad periodontal en M1mandI (309).
- **G** Índice 4 de cálculo dental en M1mandI (309).
- **H** Pus sobre la superficie de la corona y sobre el cálculo dental.
- **I** Drenaje de líquido serosanguinolento en el borde gingival afectado.

Puntos clave del diagnóstico/tratamiento

A pesar del índice evidente de cálculo dental, así como de los síntomas claros compatibles con avanzada enfermedad periodontal, la confirmación de la fase de enfermedad periodontal debe ser realizado mediante el sondaje y la radiología dental.

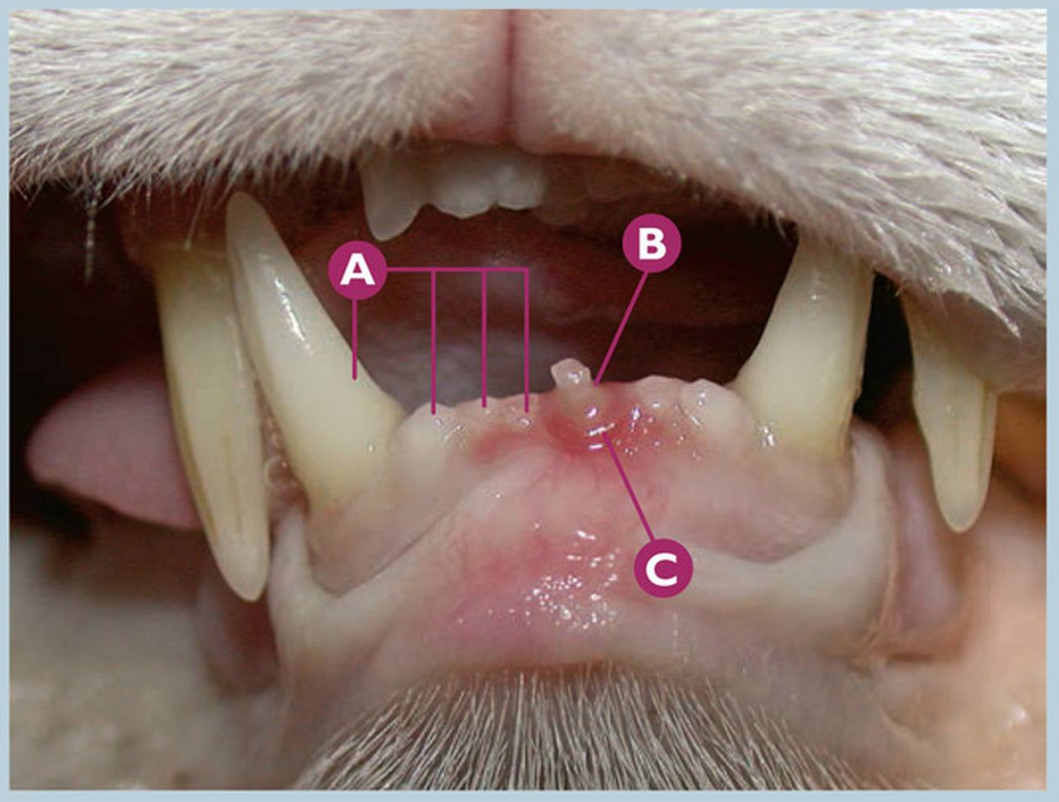

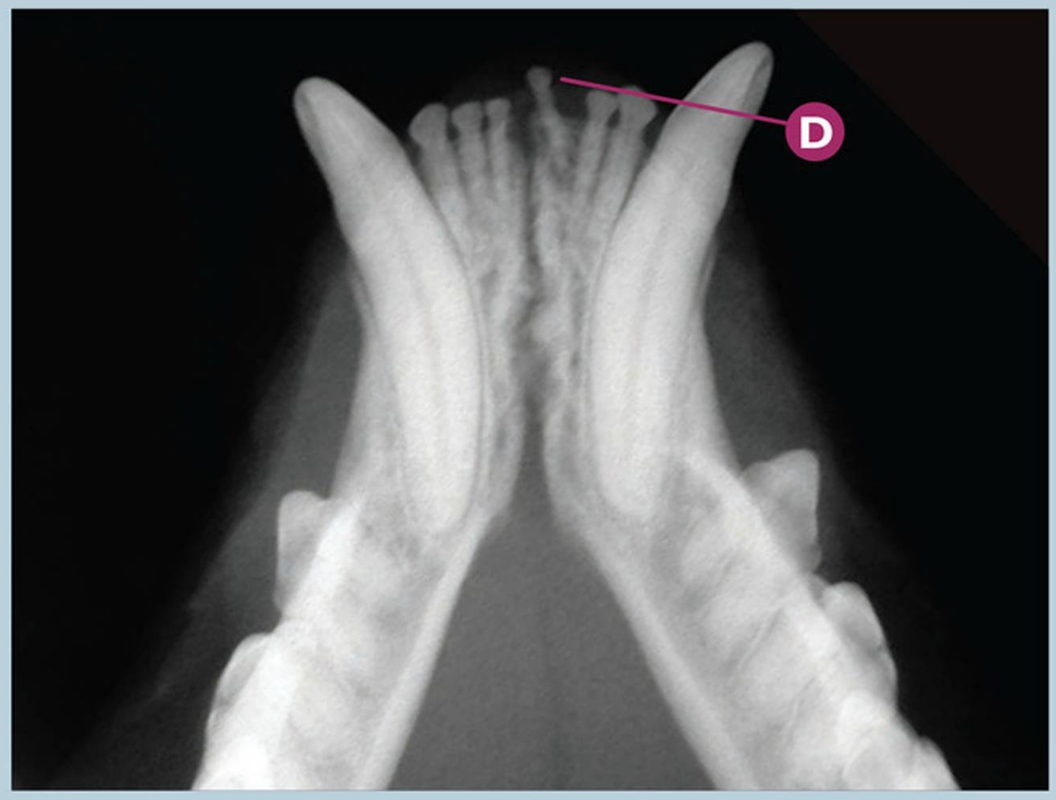

Origen bacteriano, viral, micótico y parasitario | **Enfermedad periodontal**

Fase 4 de enfermedad periodontal en I1mandI (301).

- **A** De derecha a izquierda: I1mandD (401), I2mandD (402), I3mandD (403), CmandD (404).
- **B** Sospecha de fase 4 de enfermedad periodontal en I1mandI (301) por extrusión del diente.
- **C** Índice 3 gingival en I1mandI (301).
- **D** Rx dental: signos radiológicos compatibles con fase 4 de enfermedad periodontal en I1mandI (301).

Puntos clave del diagnóstico/tratamiento

Podemos detectar, en ocasiones, dientes con una fase avanzada de enfermedad periodontal, sin que esta alteración afecte en gran medida a los dientes adyacentes en ese momento. En este caso clínico, la fase 4 de enfermedad periodontal requiere la extracción dentaria para evitar el progreso de la enfermedad a los dientes de regionales.

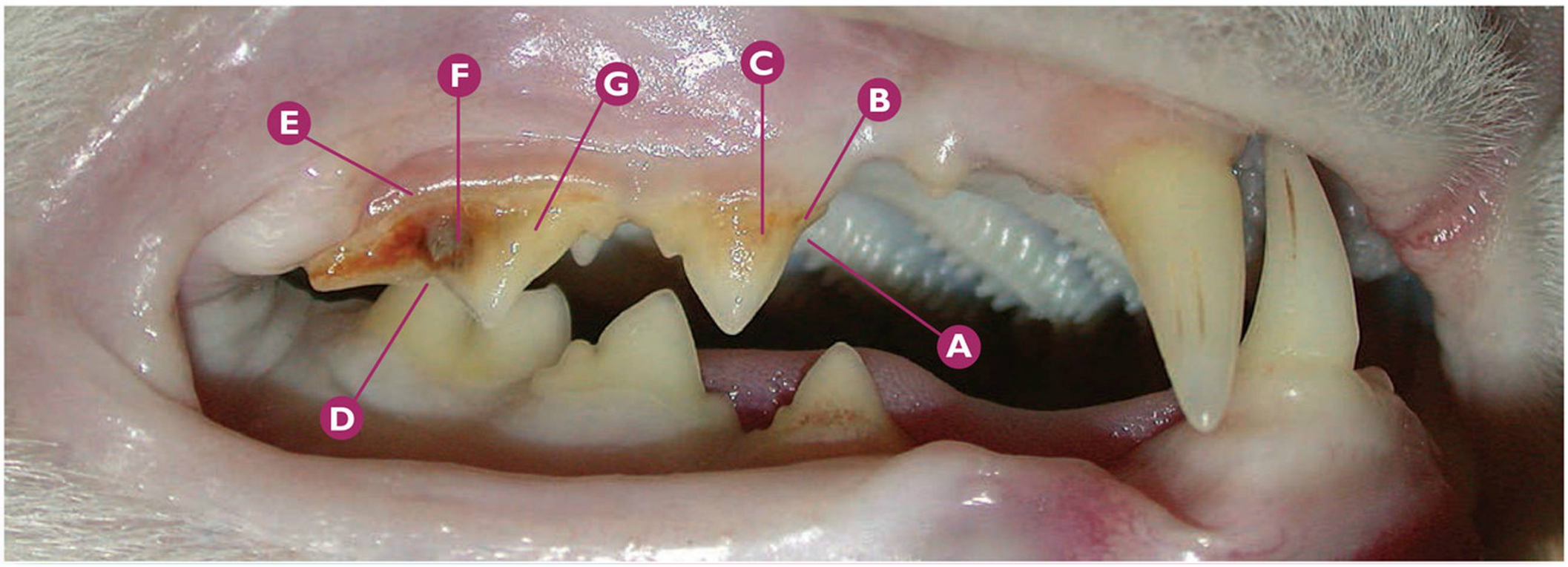

Origen bacteriano, viral, micótico y parasitario | **Enfermedad periodontal**

Fase 1 de enfermedad periodontal en P3maxD (107) y P4maxD (108).

- Ⓐ Fase 1 de enfermedad periodontal en P3maxD (107).
- Ⓑ Índice 1 de cálculo dental en P3maxD (107).
- Ⓒ Índice 2 de placa bacteriana en P3maxD (107).
- Ⓓ Fase 1 de enfermedad periodontal en P4maxD (108).
- Ⓔ Índice 1 gingival en P4maxD (108).
- Ⓕ Índice 2 de cálculo dental en P4maxD (108).
- Ⓖ Índice 2 de placa bacteriana en P4maxD (108).

Puntos clave del diagnóstico/tratamiento

En algunos casos clínicos podemos ver diferentes coloraciones del cálculo dental (de amarillento a marrón oscuro, pasando por anaranjado como en este caso clínico) que podrían estar relacionados con la composición de la saliva y el tipo e ingredientes de la alimentación. Este es el punto en el que debemos recomendar hacer un tratamiento periodontal, puesto que nos enfrentamos en general a situaciones reversibles que, con el tiempo, si no se toman medidas de tratamiento adecuado progresarán a irreversibles.

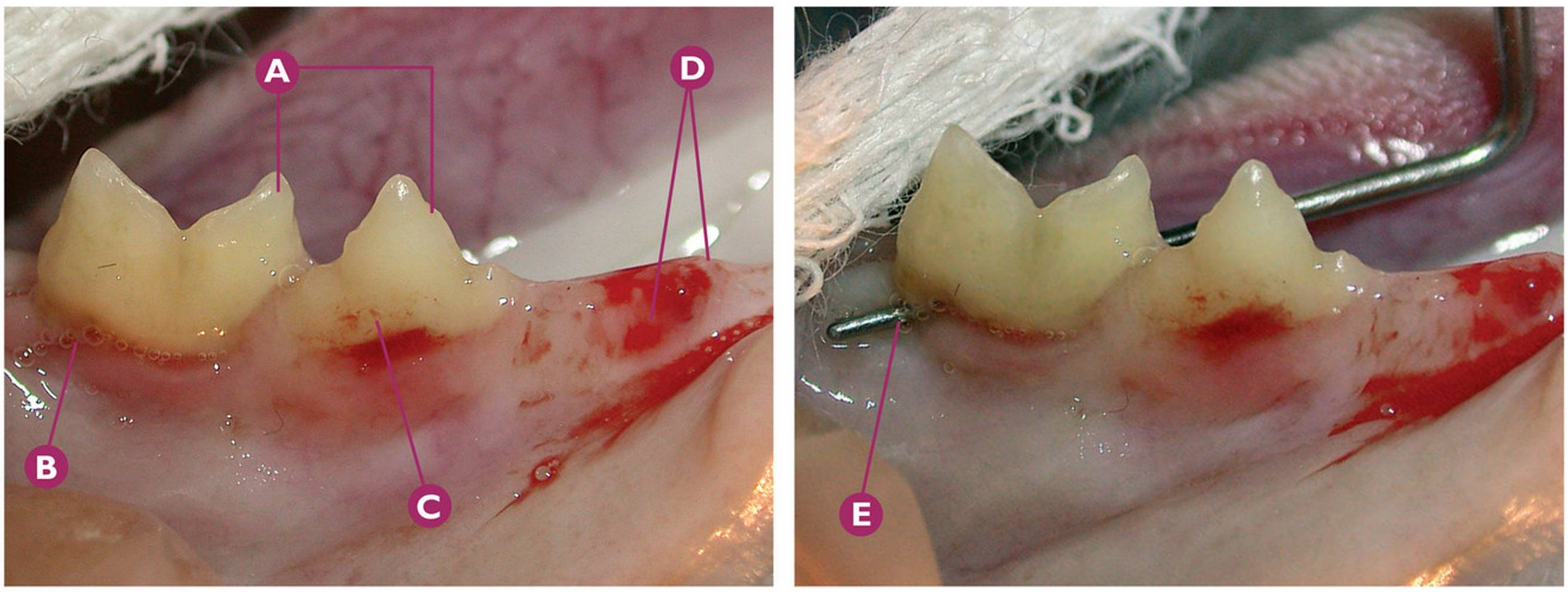

Origen bacteriano, viral, micótico y parasitario | **Enfermedad periodontal**

Sospecha de fase 4 de enfermedad periodontal en M1mandD (409).

- Ⓐ De derecha a izquierda: P4mandD (408), M1mandD (409).
- Ⓑ Sospecha de fase 2 de enfermedad periodontal en M1mandD (409).
- Ⓒ Sospecha de clase 2 de reabsorción dental (FORL) en P4mandD (408).
- Ⓓ Ausencia de P3mandD (407) con sospecha de clase 4b de reabsorción dental (FORL).
- Ⓔ Fase 4 de enfermedad periodontal en M1mandD (409), debido a la clase 3 de furcación, comprobado con la sonda periodontal.

Puntos clave del diagnóstico/tratamiento

El uso de la sonda y el explorador dental es decisivo para valorar en algunos casos la fase de enfermedad periodontal, incluso antes de realizar la radiología dental. Esta última será especialmente útil en este caso clínico para determinar si el M1mandD (409) está afectado por la FORL. El tratamiento adecuado del M1mandD (409) con la clase 3 de furcación es la extracción dentaria.

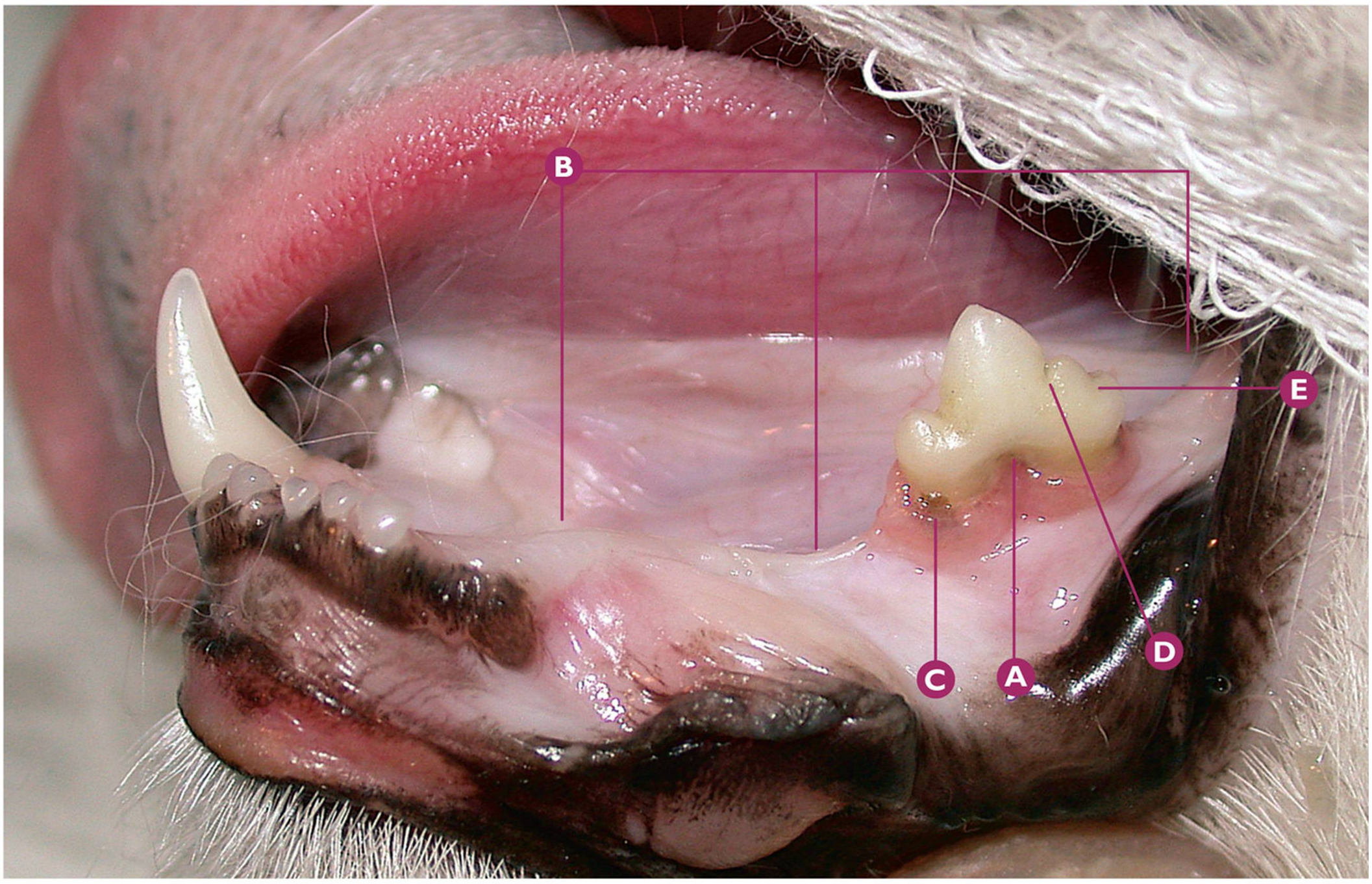

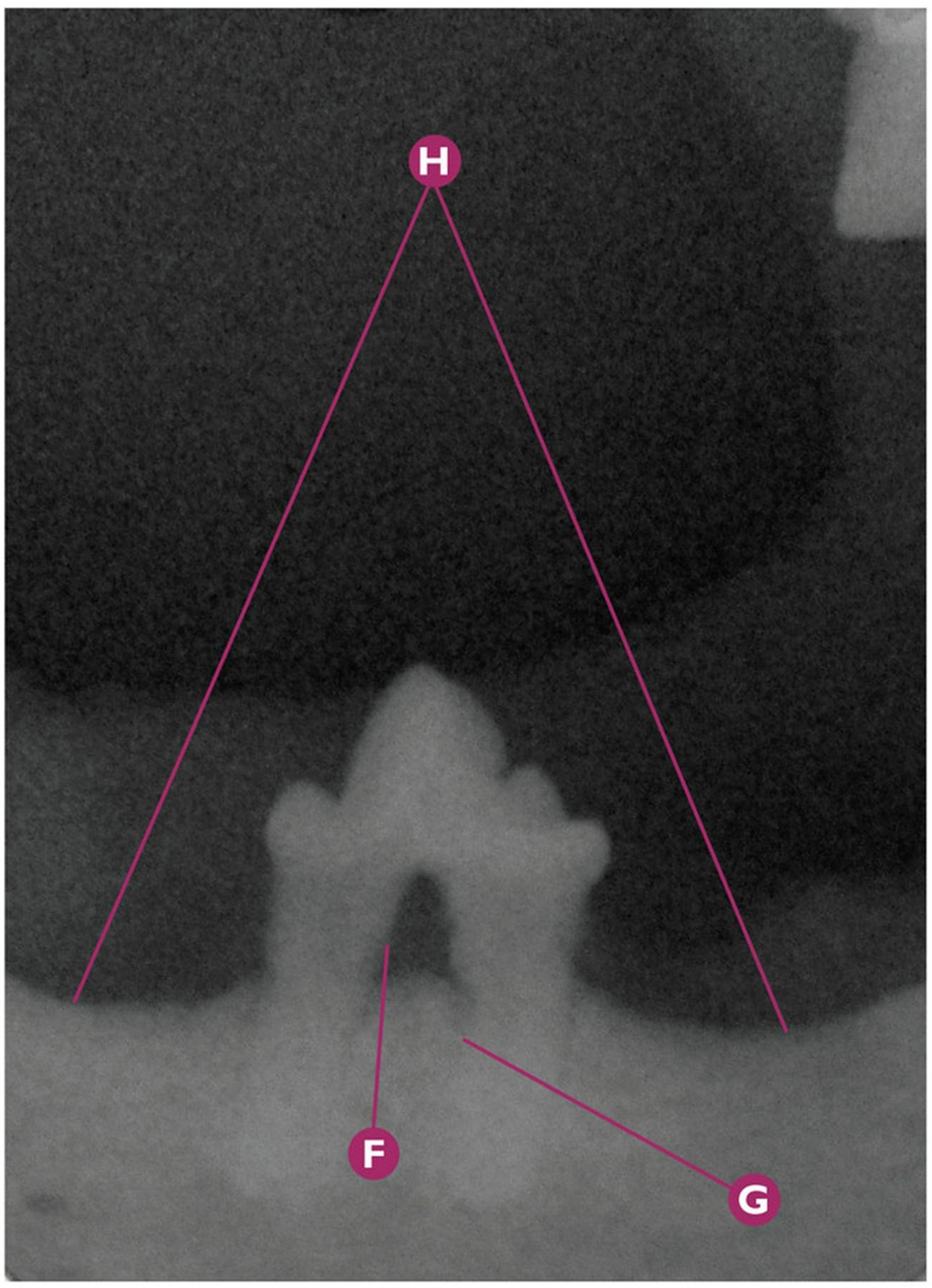

Origen bacteriano, viral, micótico y parasitario | **Enfermedad periodontal**

Fase 4 de enfermedad periodontal en P4mandl (308).

- **A** Sospecha de fase 4 de enfermedad periodontal en P4mandl (308).
- **B** De derecha a izquierda: ausencia de M1mandl (309), P3mandl (307), Cmandl (304).
- **C** Índice 2 gingival en P4mandl (308).
- **D** Índice 1 de placa bacteriana en P4mandl (308).
- **E** Índice 0 de cálculo dental en P4mandl (308).
- **F** Rx dental: signos radiológicos compatibles con fase 4 de enfermedad periodontal en P4mandl (308), por clase 3 de furcación.
- **G** Rx dental: signos radiológicos compatibles con una clase 2 de reabsorción dental (FORL) en P4mandl (308).
- **H** Rx dental: (de derecha a izquierda) signos radiológicos compatibles con ausencia de M1mandl (309) y P3mandl (307).

Puntos clave del diagnóstico/tratamiento

Las clases de lesión de furcación pueden detectarse en ocasiones, además de mediante la sonda periodontal, realizando radiología dental regional. En este caso clínico, la detección radiológica de la exposición de la furca nos demuestra la fase 4 de enfermedad periodontal del P4mandl (308).

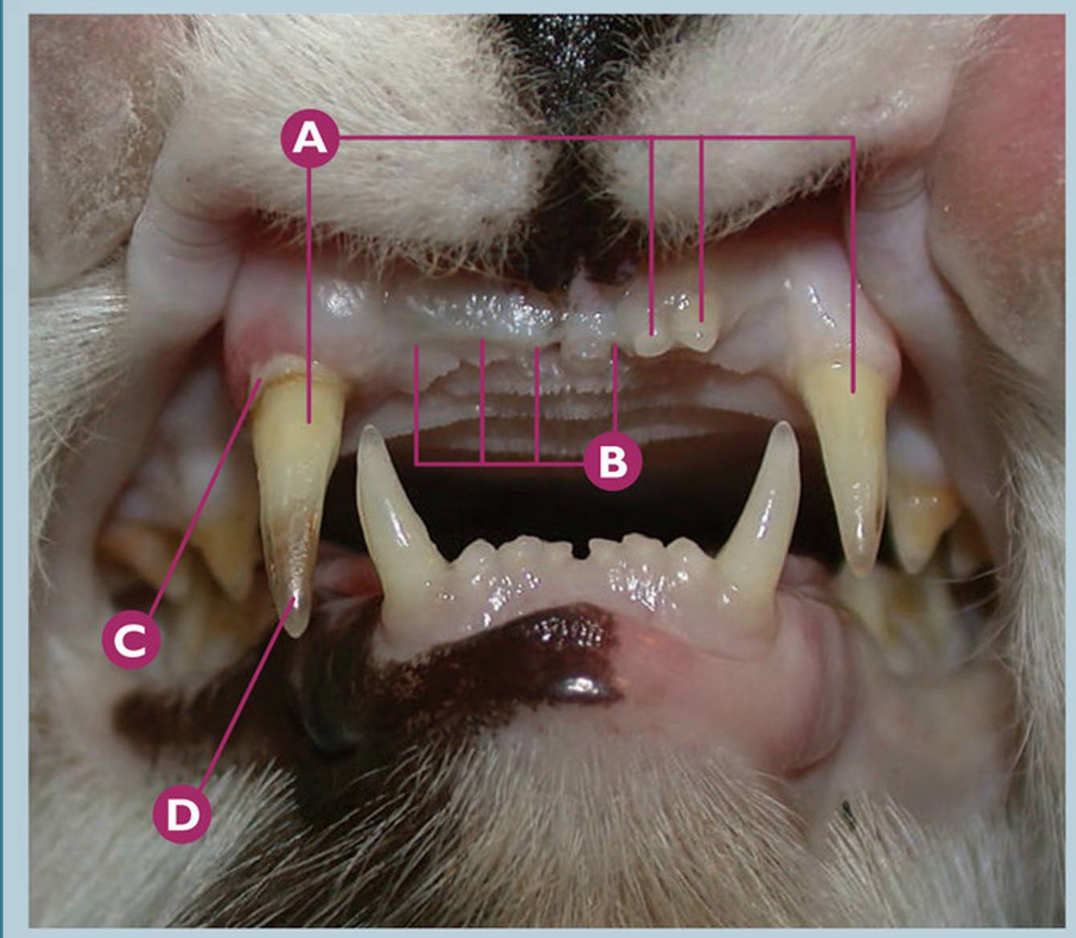

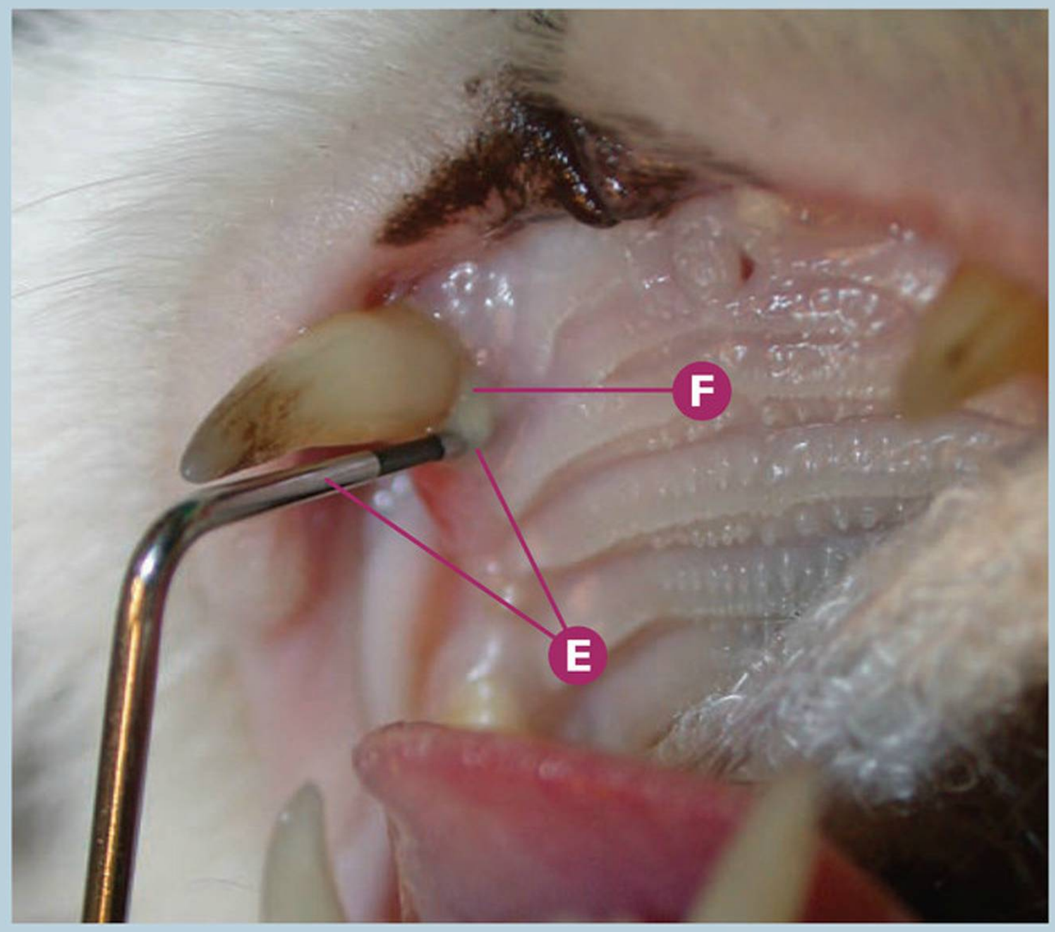

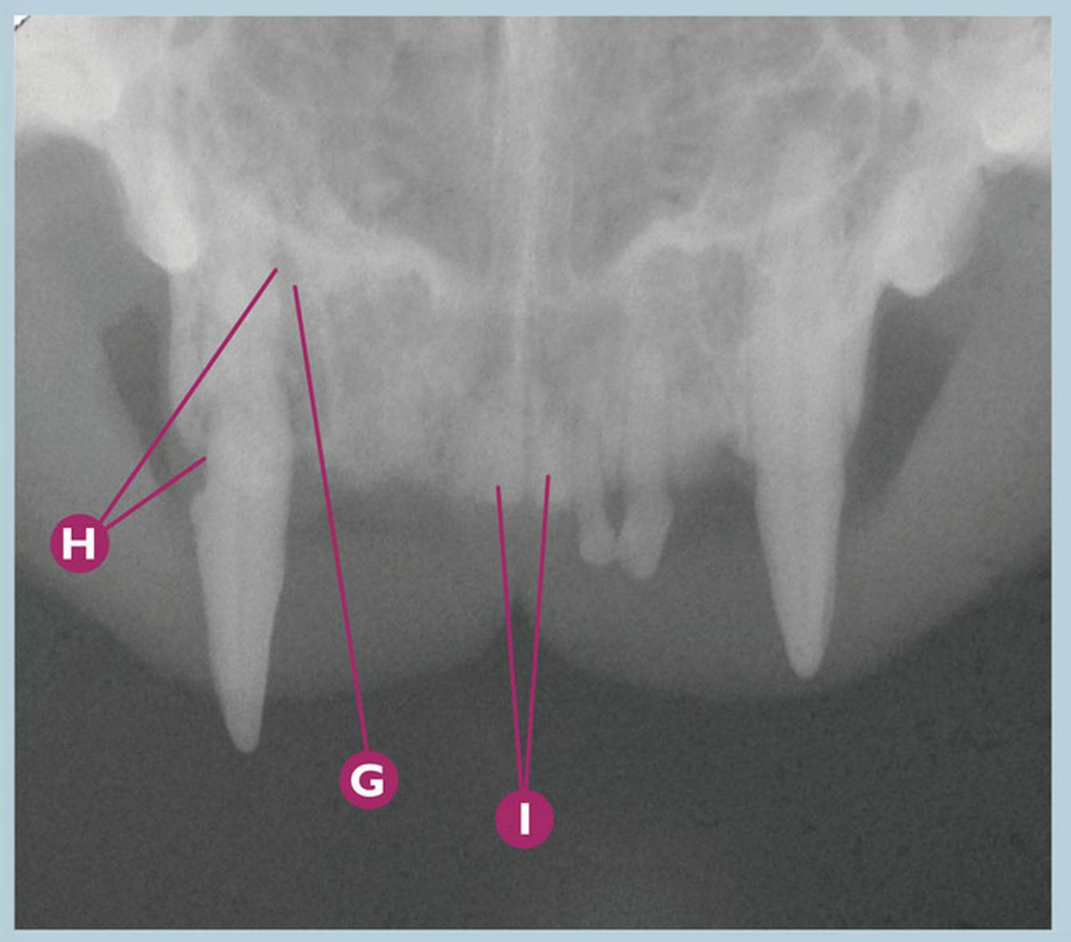

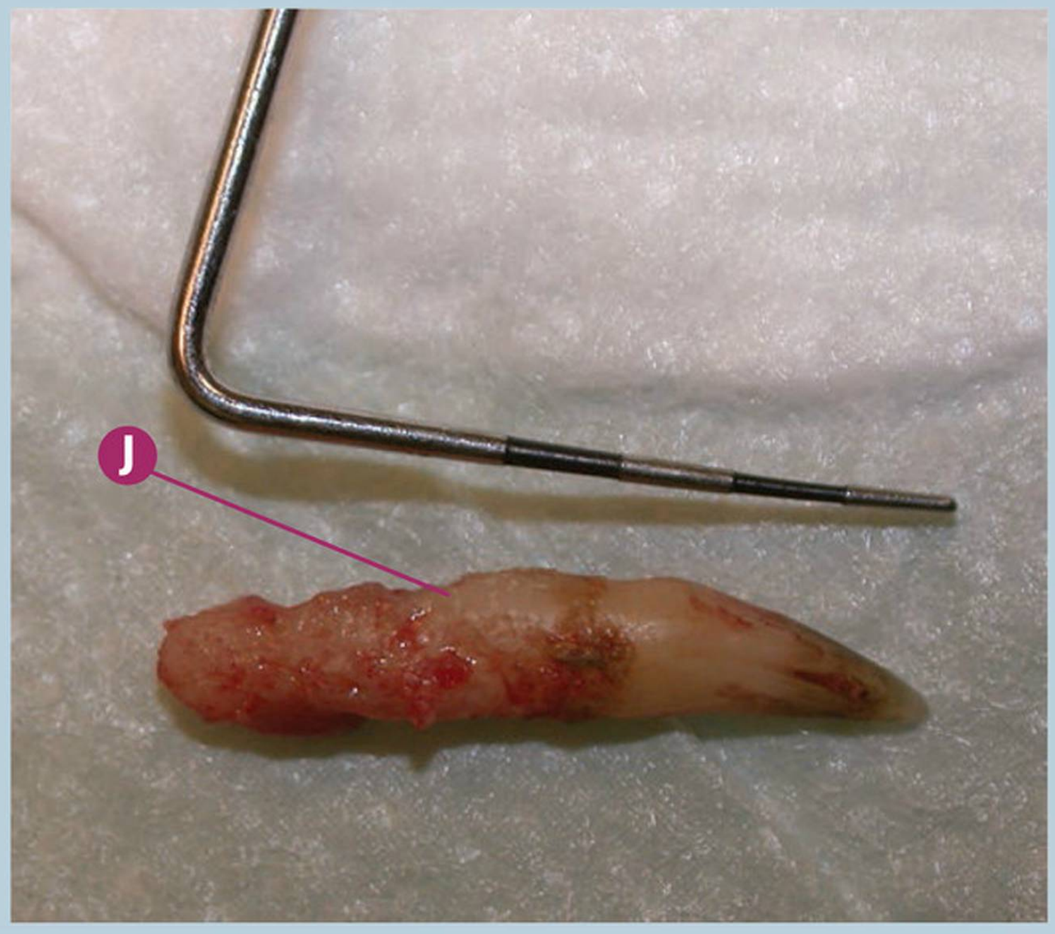

Origen bacteriano, viral, micótico y parasitario | **Enfermedad periodontal**

Fase 4 de enfermedad periodontal en CmaxD (104); decoloración dental por sospecha de lesión endoperiodontal tipo II.

- **A** De derecha a izquierda: Cmaxl (204), I3maxl (203), I2maxl (202) y CmaxD (104).
- **B** De derecha a izquierda: ausencia de I1maxl (201), I1maxD (101), I2maxD (102) y I3maxD (103).
- **C** Sospecha de fase 3 de enfermedad periodontal en CmaxD (104).
- **D** Decoloración dental en el tercio coronal de la corona del CmaxD (104).
- **E** Confirmación de fase 4 de enfermedad periodontal en CmaxD (104), mediante la medición con sonda periodontal en el área palatina del CmaxD (104); bolsa periodontal de 8 mm.
- **F** Drenaje de pus subgingival.
- **G** Rx dental: signos radiológicos compatibles con fase 4 de enfermedad periodontal en CmaxD (104), por pérdida del ligamento periodontal.
- **H** Rx dental: signos radiológicos compatibles con clase 2 de reabsorción dental (FORL) en CmaxD (104).
- **I** Rx dental: (de derecha a izquierda) signos radiológicos compatibles con clase 4b de reabsorción dental (FORL) en I1maxl (201) y I1maxD (101).
- **J** Detalle del CmaxD (104), tras su extracción quirúrgica.

Puntos clave del diagnóstico/tratamiento

Las fases avanzadas de enfermedad periodontal en los caninos maxilares no siempre producirán una severa expansión ósea bucal, ni su manifestación macroscópica. Debemos siempre basar nuestra identificación de la fase de la periodontitis en el sondaje periodontal y la radiología dental. En ocasiones, como ocurre en este caso clínico, podemos detectar decoloraciones dentales relacionadas íntimamente con patologías pulpares (lesión endoperiodontal tipo II). El tratamiento adecuado en este caso clínico es la extracción dentaria.

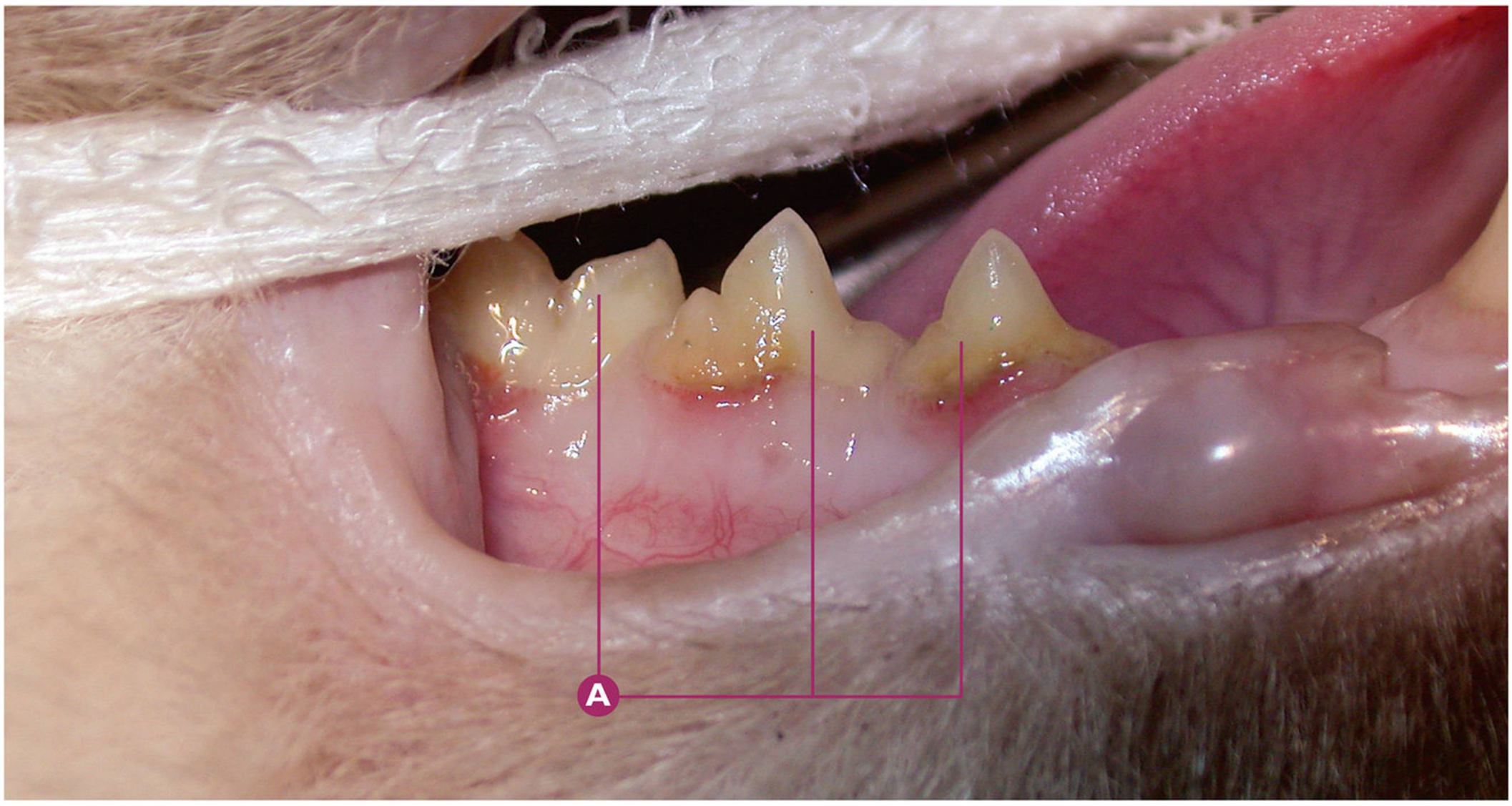

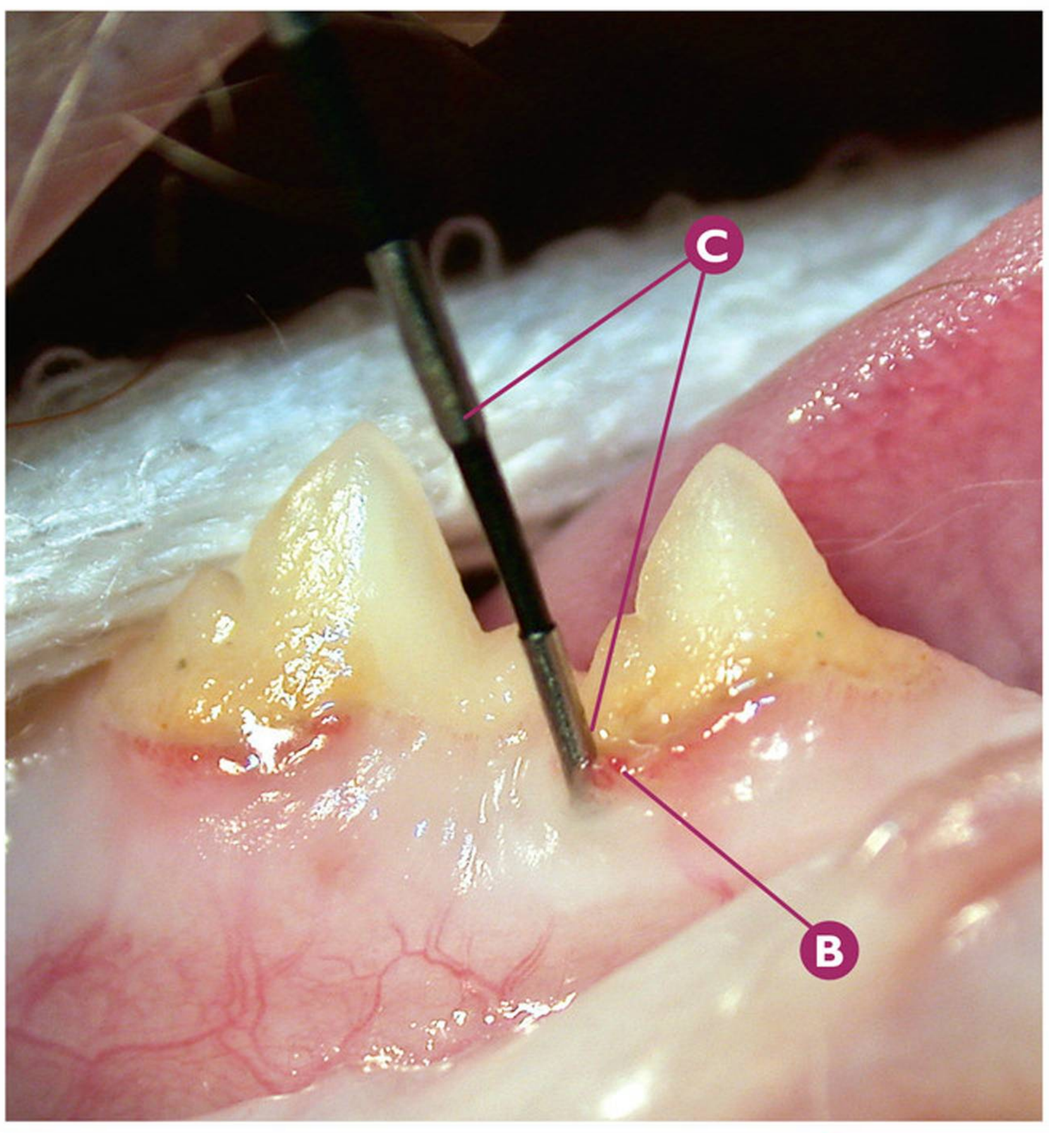

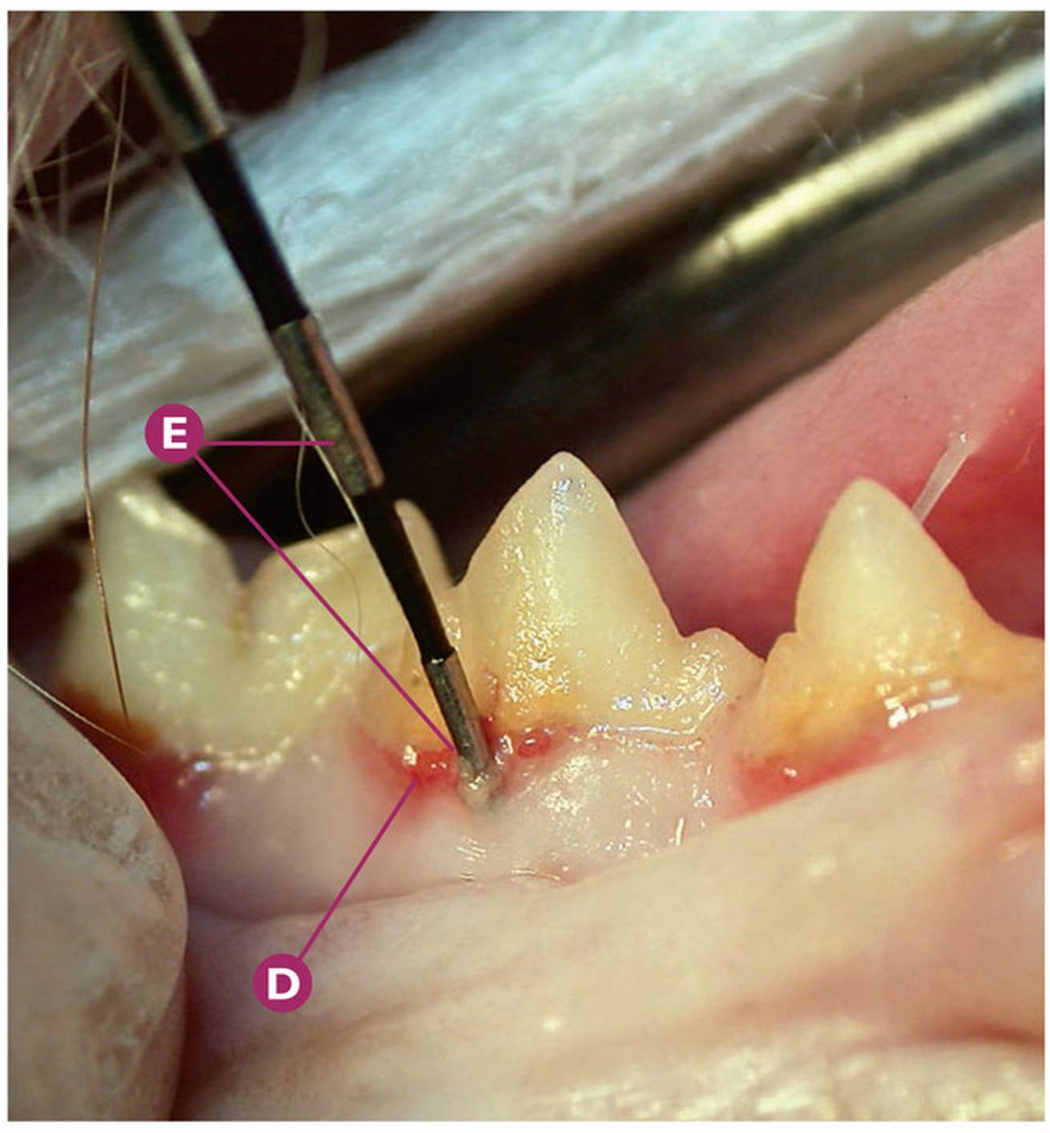

Origen bacteriano, viral, micótico y parasitario | **Enfermedad periodontal**

Sospecha de fase 1 de enfermedad periodontal en P3mandD (407) y P4mandD (408).

- **A** De derecha a izquierda: P3mandD (407), P4mandD (408) y M1mandD (409).
- **B** Índice 1 gingival en P3mandD (407).
- **C** Surco gingival de 1 mm en el área distovestibular del P3mandD (407), medido mediante la sonda periodontal.
- **D** Índice 1 gingival en P4mandD (408).
- **E** Surco gingival de 1 mm en el área vestibular del P4mandD (408), medido mediante la sonda periodontal.

Puntos clave del diagnóstico/tratamiento

En la detección de estas fases iniciales de enfermedad periodontal, es cuando debemos recomendar el tratamiento periodontal ("limpieza de boca"). Si no realizamos éste, la progresión será evidente, aumentando los índices gingivales, así como la fase de periodontitis.

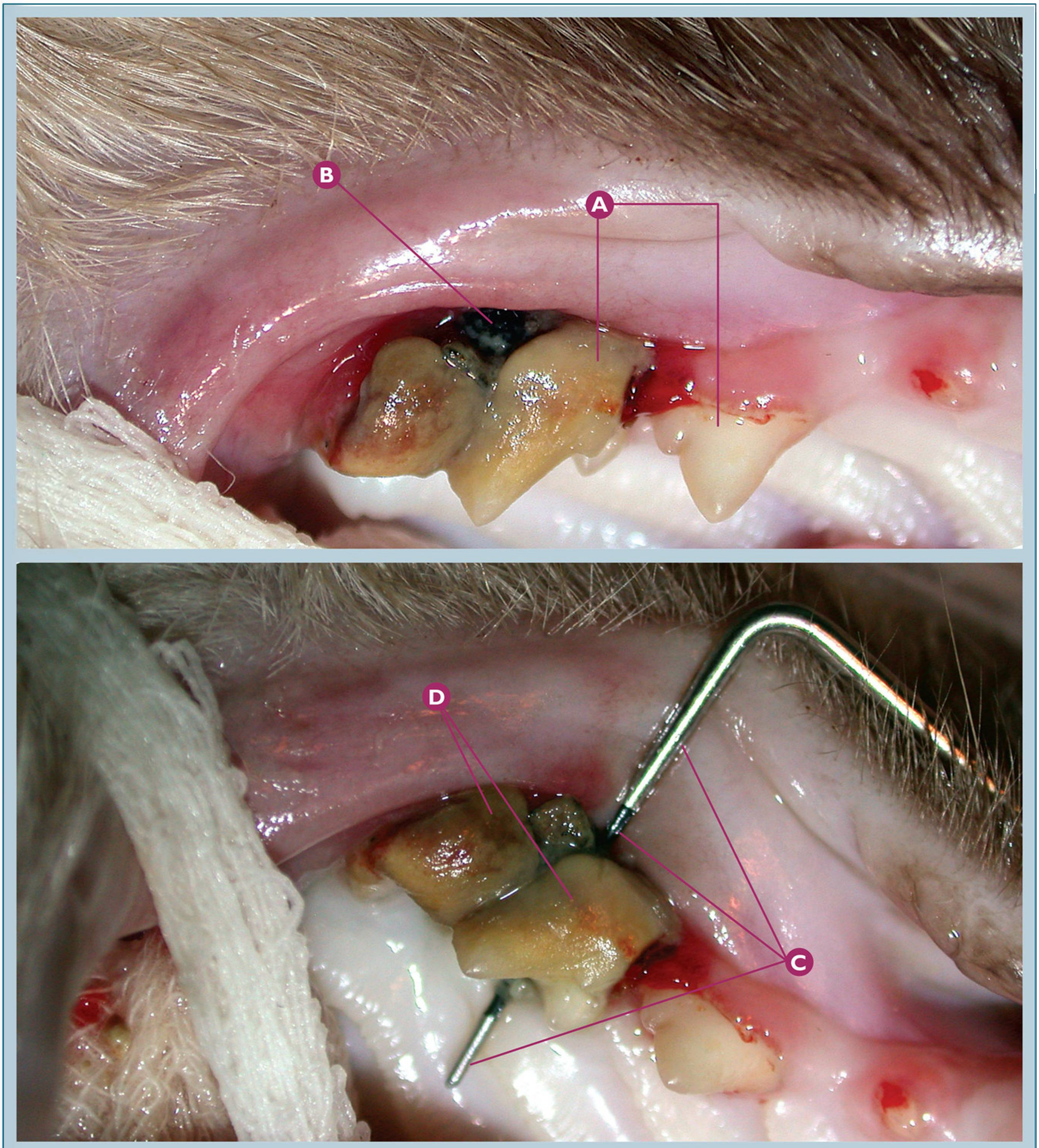

Fase 4 de enfermedad periodontal en P4maxD (108).

- **A** De derecha a izquierda: P3maxD (107) y P4maxD (108).
- **B** Sospecha de fase 4 de enfermedad periodontal en P4maxD (108).
- **C** Fase 4 de enfermedad periodontal en P4maxD (108), debido a la clase 3 de furcación (comprobado con la sonda periodontal).
- **D** Índice 4 de cálculo dental en P4maxD (108).

Puntos clave del diagnóstico/tratamiento

El uso de la sonda y el explorador dental una vez más, es fundamental para detectar, e incluso clasificar en ocasiones como en este caso clínico, la fase de enfermedad periodontal. El tratamiento adecuado en este paciente es la extracción del P4maxD (108).

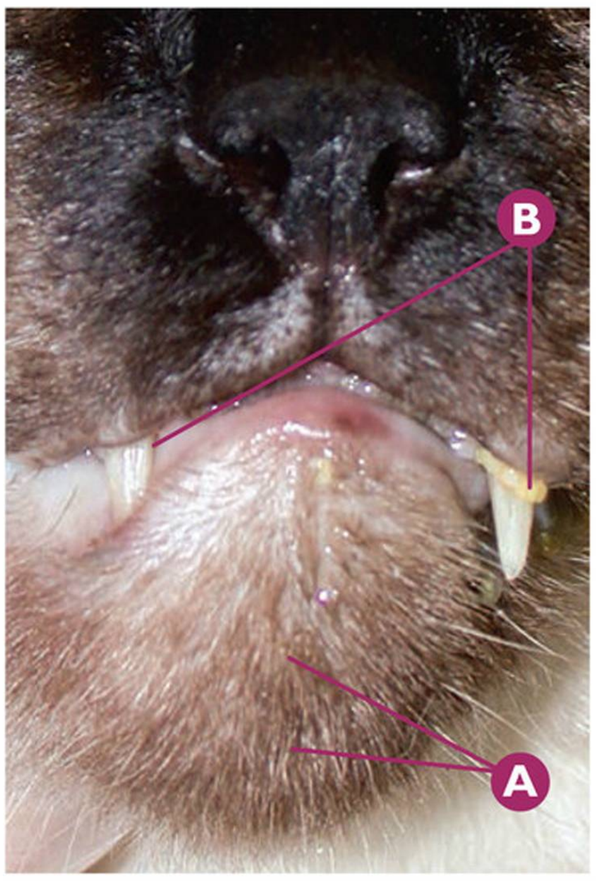

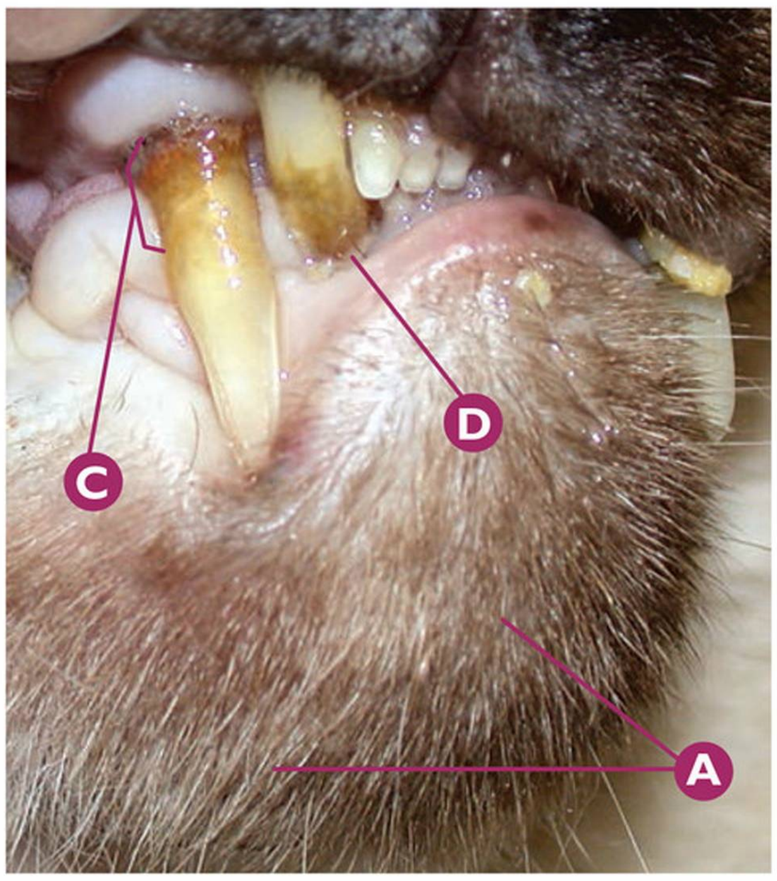

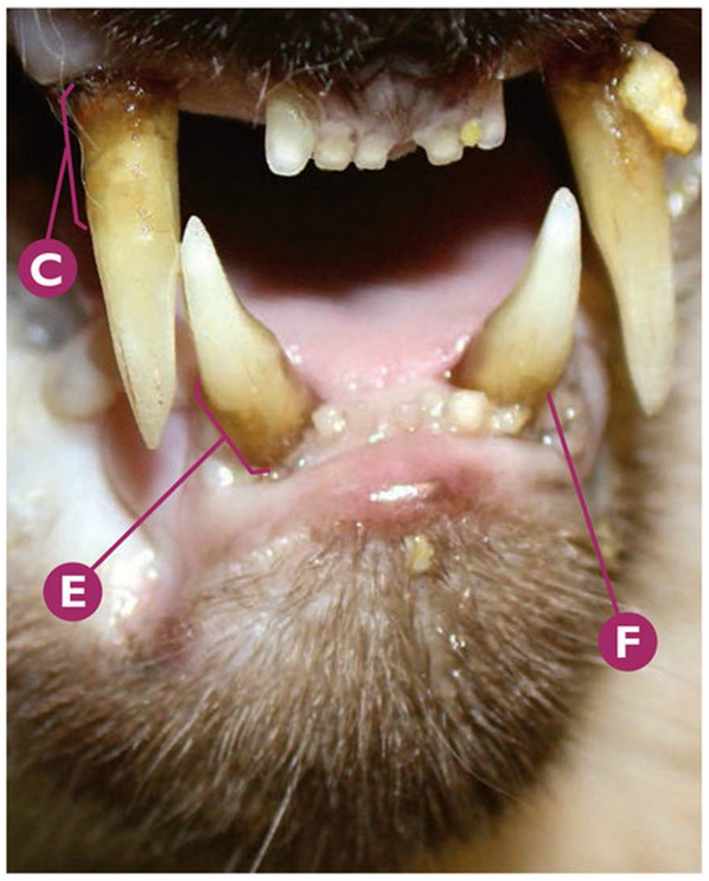

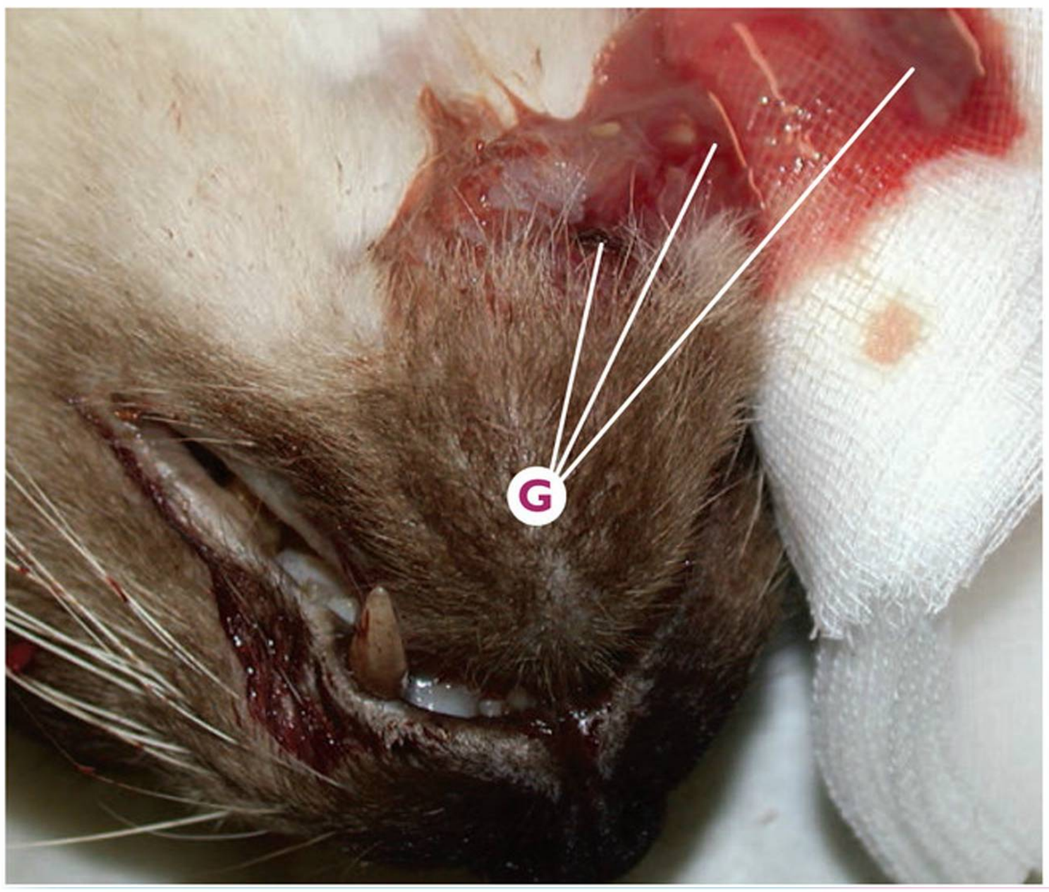

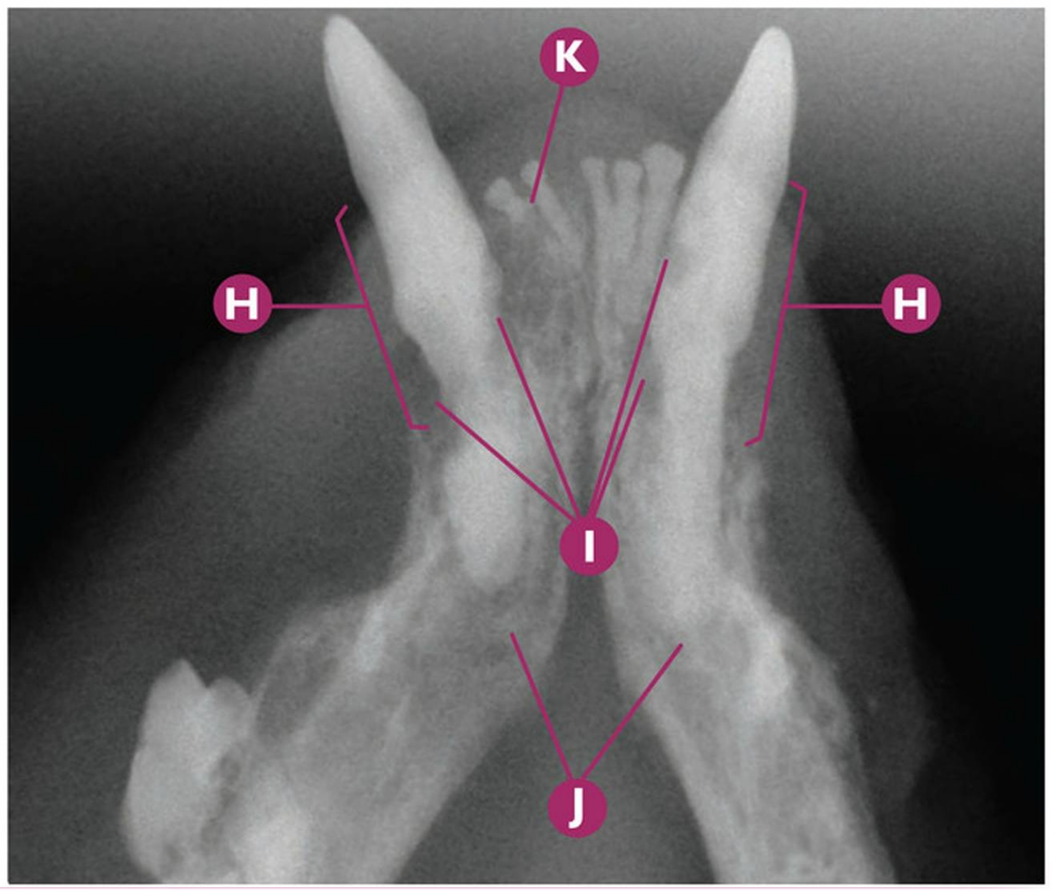

Origen bacteriano, viral, micótico y parasitario | **Enfermedad periodontal**

Fase 4 de enfermedad periodontal en CmandI (304) y CmandD (404), combinado con una clase 3 de reabsorción dental (FORL) en ambos dientes; formación de un absceso periapical mandibular severo.

- **A** Absceso mandibular severo en la región mentoniana.
- **B** Visualización de las cúspides de los caninos maxilares fuera de la cavidad oral, posible signo de fase avanzada de enfermedad periodontal.
- **C** Fase 4 de enfermedad periodontal en CmaxD (104).
- **D** Sospecha de fase 4 de enfermedad periodontal en CmandD (404).
- **E** Confirmación de fase 4 de enfermedad periodontal en CmandD (404).
- **F** Sospecha de fase 4 de enfermedad periodontal en CmandI (304).
- **G** Drenaje del absceso mandibular severo en la región mentoniana con salida de líquido seropurulento.
- **H** Rx dental: (de derecha a izquierda) signos radiológicos compatibles con fase 4 de enfermedad periodontal en CmandI (304) y CmandD (404).
- **I** Rx dental: (de derecha a izquierda) signos radiológicos compatibles con una clase 3 de reabsorción dental (FORL) en CmandI (304) y CmandD (404).
- **J** Rx dental: signos radiológicos compatibles con patología periapical en CmandI (304) y CmandD (404).
- **K** Rx dental: signos radiológicos compatibles con una clase 4c de reabsorción dental (FORL) en I2mandD (402).

Puntos clave del diagnóstico/tratamiento

En casos avanzados de enfermedad periodontal en el gato, se puede producir una extrusión del diente como ocurre con este caso clínico en los caninos maxilares y mandibulares. Esta fase de enfermedad periodontal puede, por sí sola, provocar una patología periapical que degenere en un absceso dental. Este proceso puede complicarse con la aparición conjunta de la FORL, que acelerará la patología periapical si afecta a la cavidad pulpar. El tratamiento en este caso clínico es la extracción de CmandI (304) y CmandD (404).



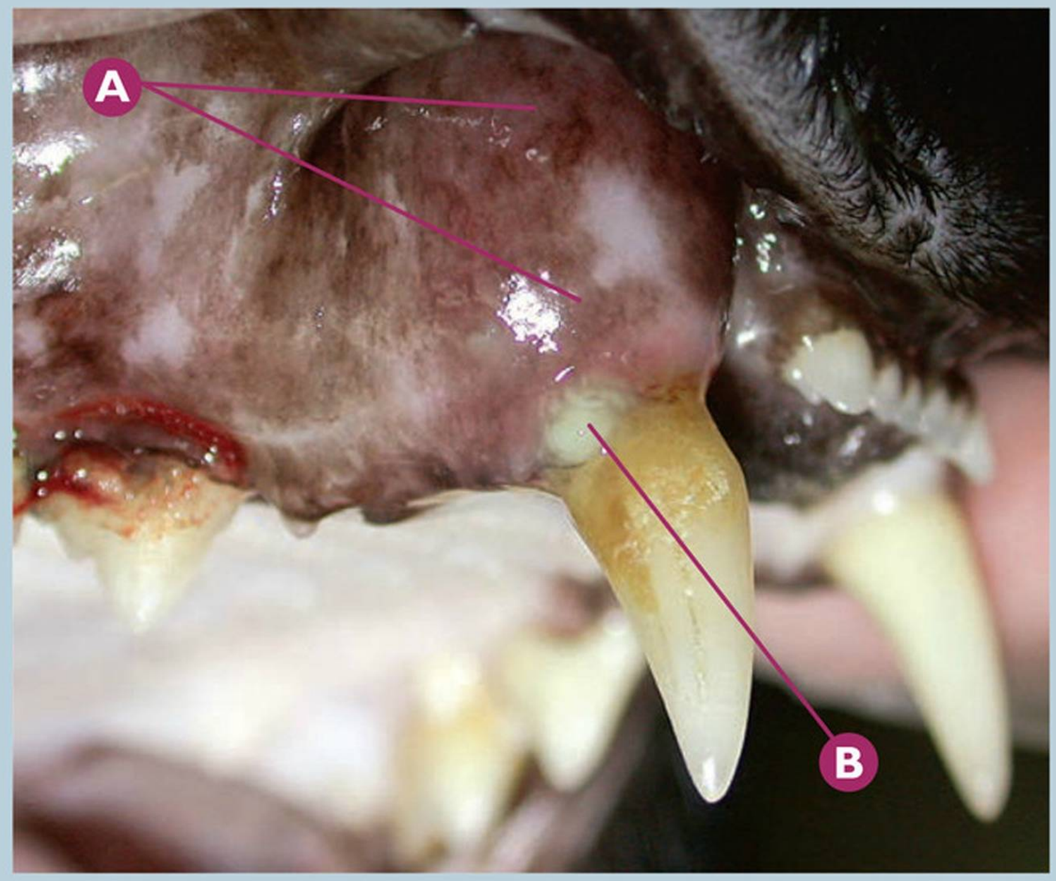

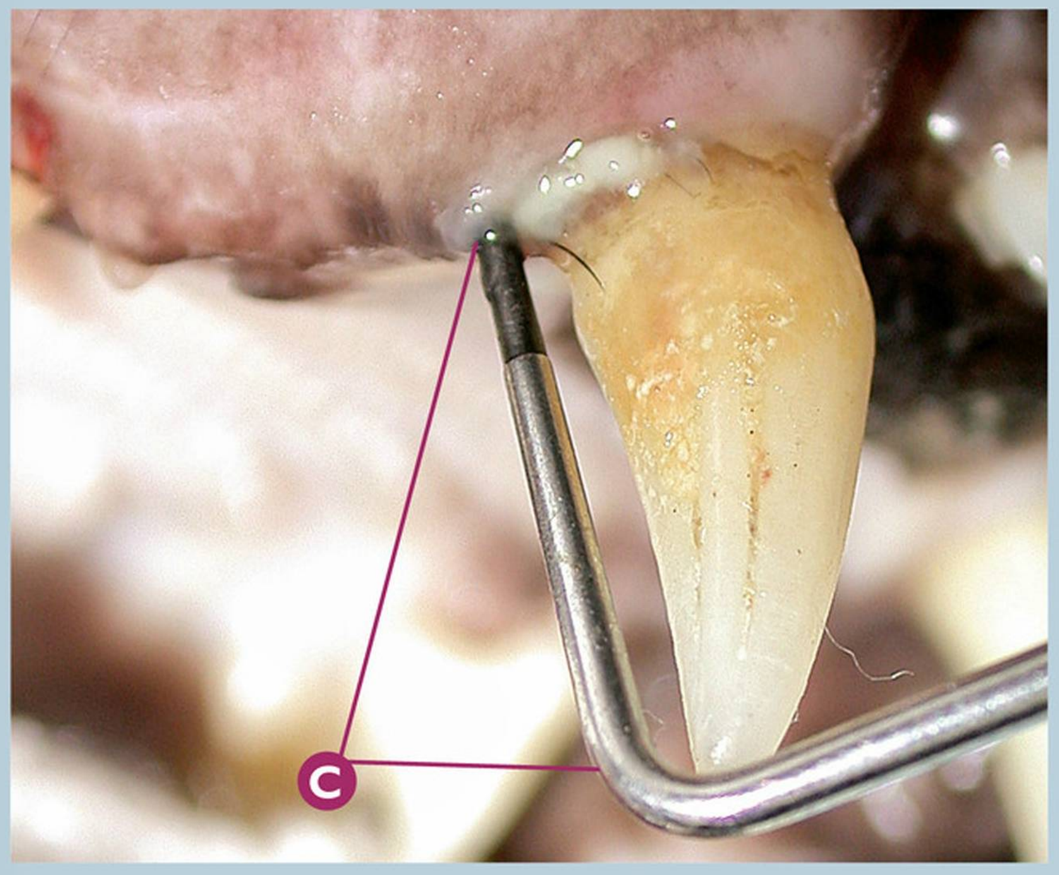

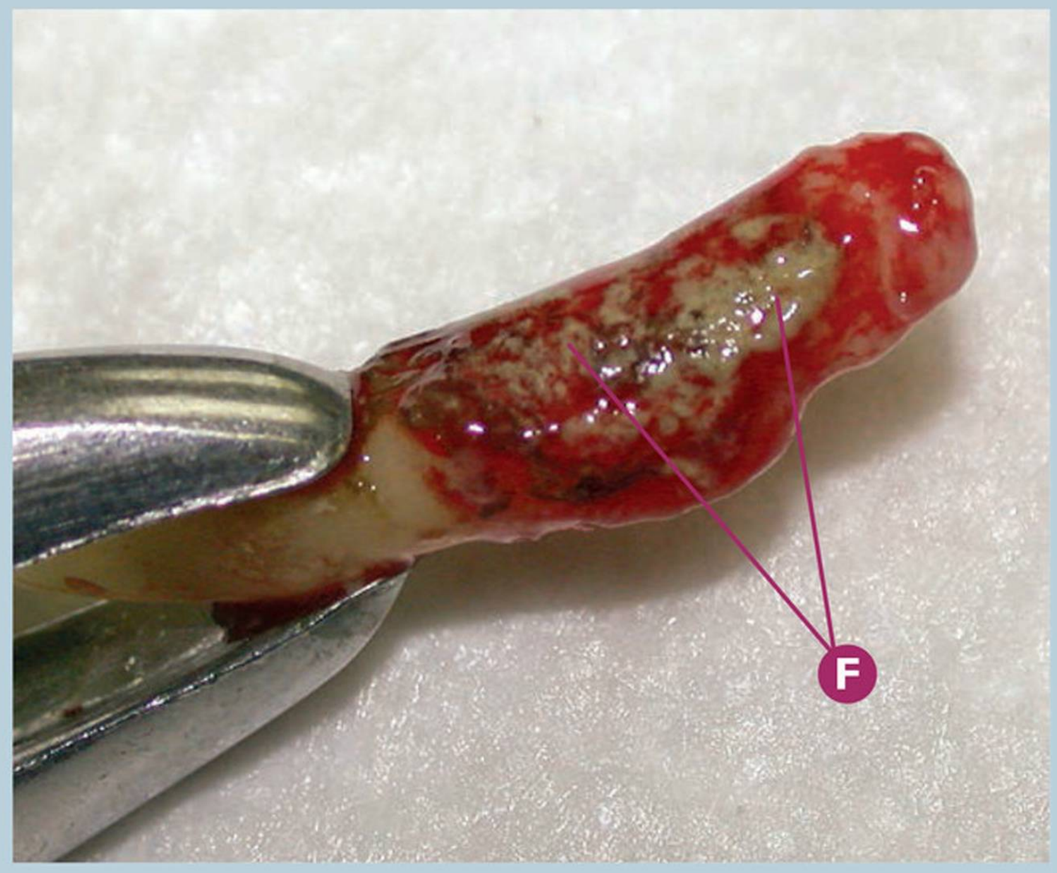

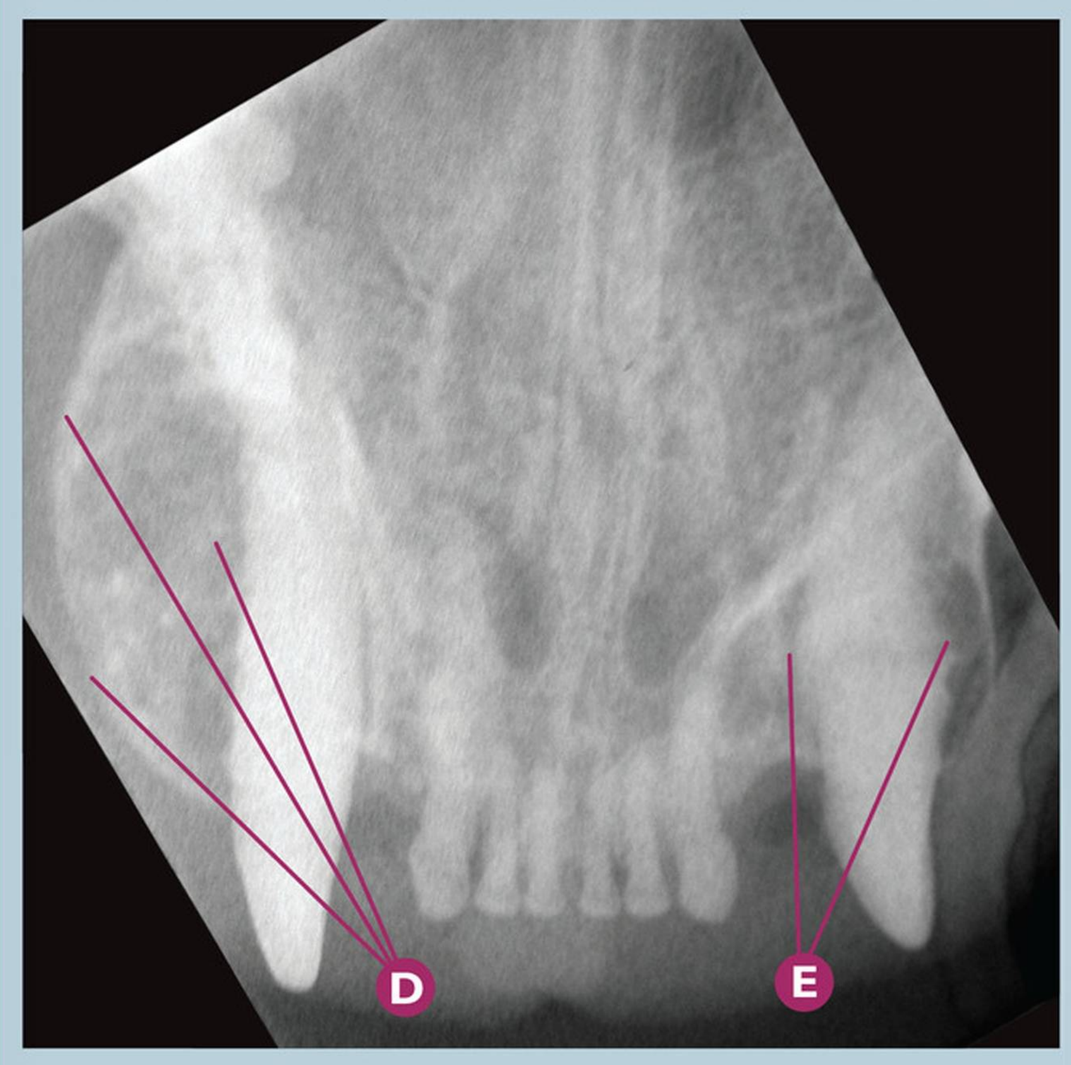

Origen bacteriano, viral, micótico y parasitario | **Enfermedad periodontal**

Fase 4 de enfermedad periodontal en CmaxD (104) con expansión severa del hueso vestibular.

- **A** Sospecha de expansión ósea vestibular severa en CmaxD (104).
- **B** Drenaje de pus por la encía vestibular del CmaxD (104).
- **C** Sondaje periodontal en zona vestibular en CmaxD (104) mayor de 9 mm, realizado mediante sonda periodontal.
- **D** Rx dental: signos radiológicos compatibles con fase 4 de enfermedad periodontal en CmaxD (104), con expansión severa del hueso vestibular.
- **E** Rx dental: signos radiológicos compatibles con sospecha de fase 4 de enfermedad periodontal en CmaxI (204).
- **F** Detalle de pus en la superficie radicular del CmaxD (104), tras su extracción.

Puntos clave del diagnóstico/tratamiento

En casos avanzados de enfermedad periodontal se puede producir en los caninos superiores una expansión del hueso vestibular en esa región, en ocasiones con contenido purulento en el espacio que se crea. En este caso, debe realizarse el diagnóstico diferencial con un proceso neoplásico.

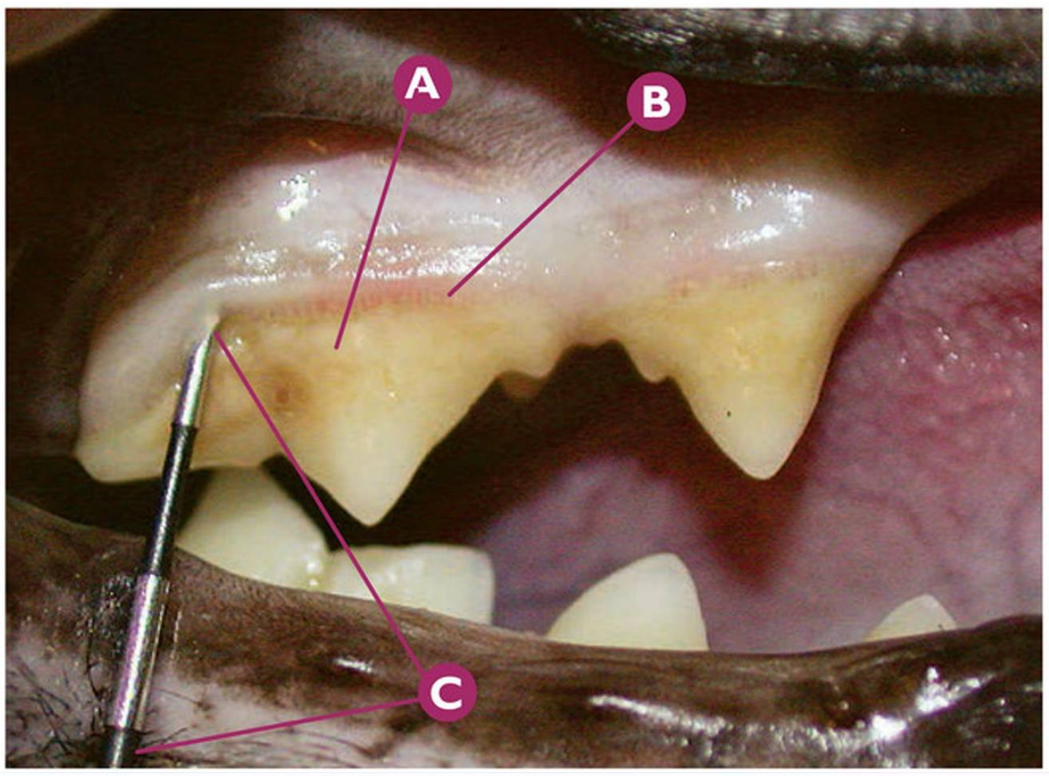

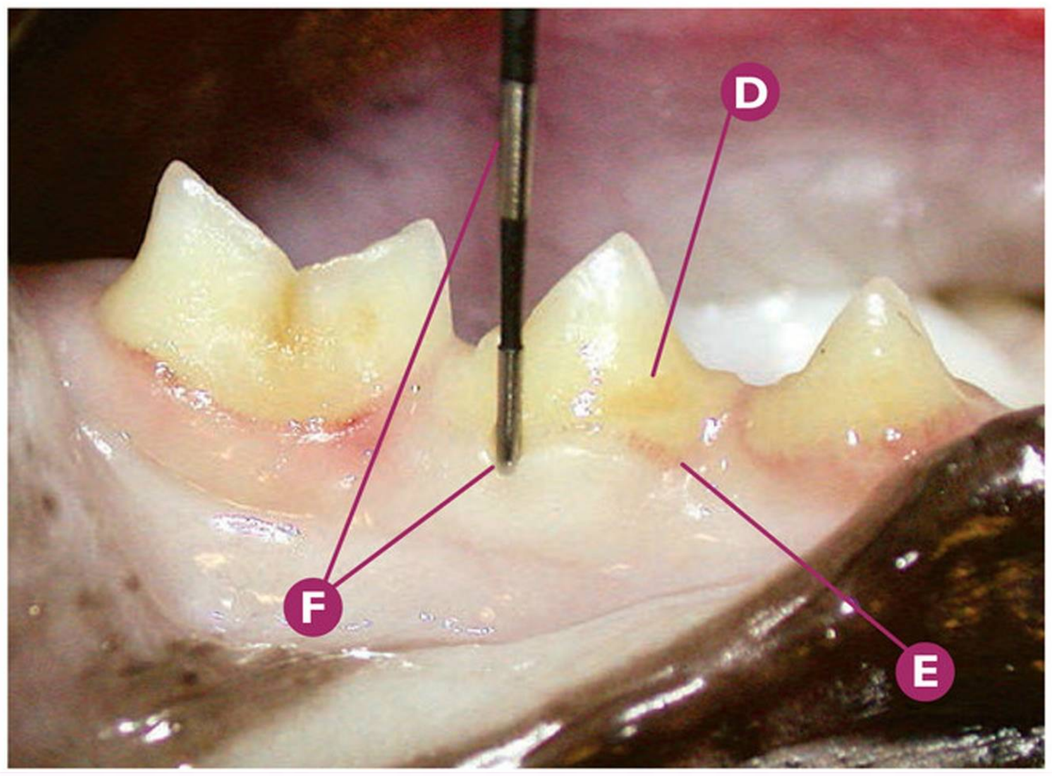

Origen bacteriano, viral, micótico y parasitario | **Enfermedad periodontal**

Sospecha de fase 1 de enfermedad periodontal en P4maxD (108) y P4mandD (408).

- **A** Índice 3 de placa bacteriana en P4maxD (108).
- **B** Índice 1 gingival en P4maxD (108).
- **C** Detalle del sondaje mediante la sonda periodontal del surco gingival de 1 mm en el área vestibular del P4maxD (108).
- **D** Índice 1 de placa bacteriana en P4mandD (408).
- **E** Índice 1 gingival en P4mandD (408).
- **F** Detalle del sondaje mediante la sonda periodontal del surco gingival inferior a 1 mm en el área vestibular del P4mandD (408).

Puntos clave del diagnóstico/tratamiento

En estos estadios iniciales de la enfermedad periodontal debemos recomendar a nuestros clientes que realicen una adecuada higiene oral en casa; el cepillado dental con pasta dentífrica específica debe ser la base de este mantenimiento de la higiene por parte de los propietarios de nuestro paciente.

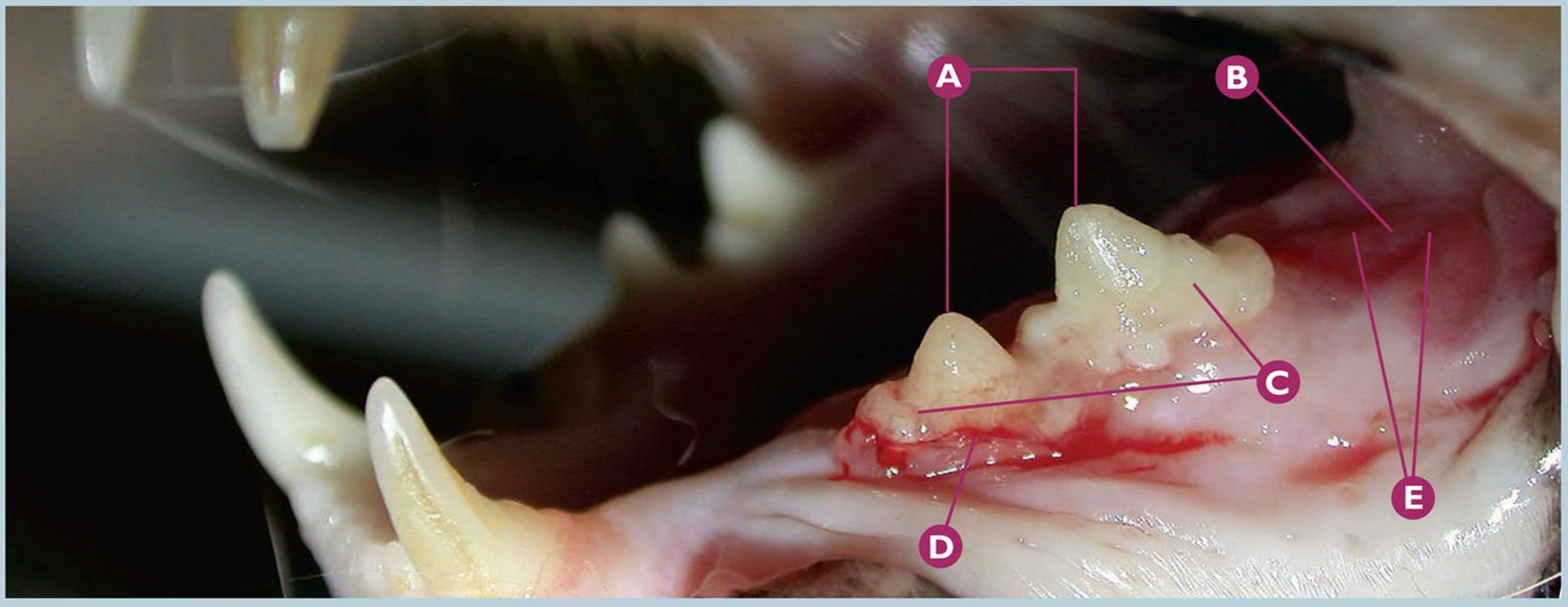

Origen bacteriano, viral, micótico y parasitario | **Enfermedad periodontal**

Sospecha de fase 2 de enfermedad periodontal en P3mandI (307) y P4mandI (308).

- **A** De derecha a izquierda: P4mandI (308) y P3mandI (307).
- **B** Ausencia de M1mandI (309).
- **C** Índice 3 de placa bacteriana en P3mandI (307) y P4mandI (308).
- **D** Índice 2 gingival en P3mandI (307).
- **E** Gingivoestomatitis moderada-severa en la región del M1mandI (309) ausente.

Puntos clave del diagnóstico/tratamiento

El control y eliminación de la placa bacteriana, sea mediante el mantenimiento de la higiene oral en casa o bien mediante el tratamiento periodontal rutinario profesional, debe ser uno de nuestros objetivos prioritarios en el tratamiento de la enfermedad periodontal.

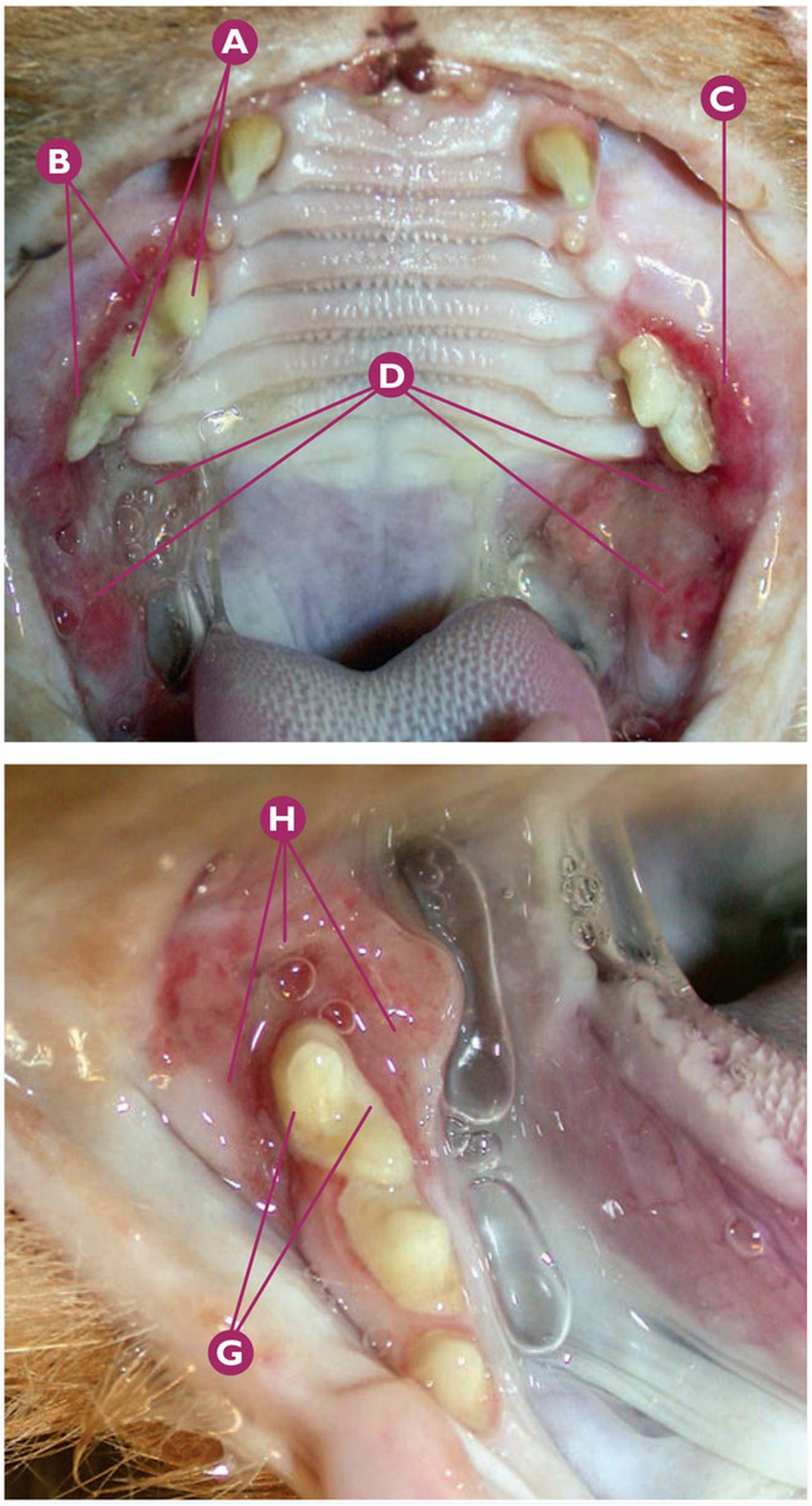

Origen bacteriano, viral, micótico y parasitario | **Gingivoestomatitis felina**

Gingivoestomatitis crónica felina severa en un paciente de 11 años de edad. Análisis viral (PCR): FeLV -, FIV -, FCV +, FHV -.

- **A** Índice 4 de placa bacteriana en P3maxD (107) y P4maxD (108).
- **B** Índice 3 gingival en P3maxD (107) y P4maxD (108).
- **C** Índice 3 gingival en P4maxI (208).
- **D** Estomatitis severa en la mucosa bucal caudal derecha e izquierda.
- **E** Detalle del índice 4 de placa bacteriana en P4maxI (208).
- **F** Detalle del la estomatitis severa en la mucosa bucal caudal izquierda.
- **G** Índice 4 de placa bacteriana en M1mandD (409).
- **H** Gingivoestomatitis severa en la región vestibular, distal y lingual del M1mandD (409).
- **I** M1mandI (309).

Puntos clave del diagnóstico/tratamiento

La gingivoestomatitis crónica felina es una patología muy frecuente en la clínica felina diaria. Muchos son los estudios desarrollados para la detección de la etiología, así como para el adecuado tratamiento de ésta. La enfermedad periodontal y la etiología viral parecen estar estrechamente asociadas con esta patología. El calicivirus felino puede estar jugando un papel determinante en este síndrome. La detección viral adecuada y el control de la enfermedad periodontal (incluso la realización de extracciones múltiples en premolares y molares) son los primeros pasos a seguir para el control de esta patología felina.

Los signos detectados en la cavidad oral son muy variables, así como la sintomatología clínica general; esta última puede abarcar desde aquellos casos sin sintomatología evidente hasta la anorexia y dolor severo oral, existiendo una amplia gama de sintomatología clínica entre los dos extremos.

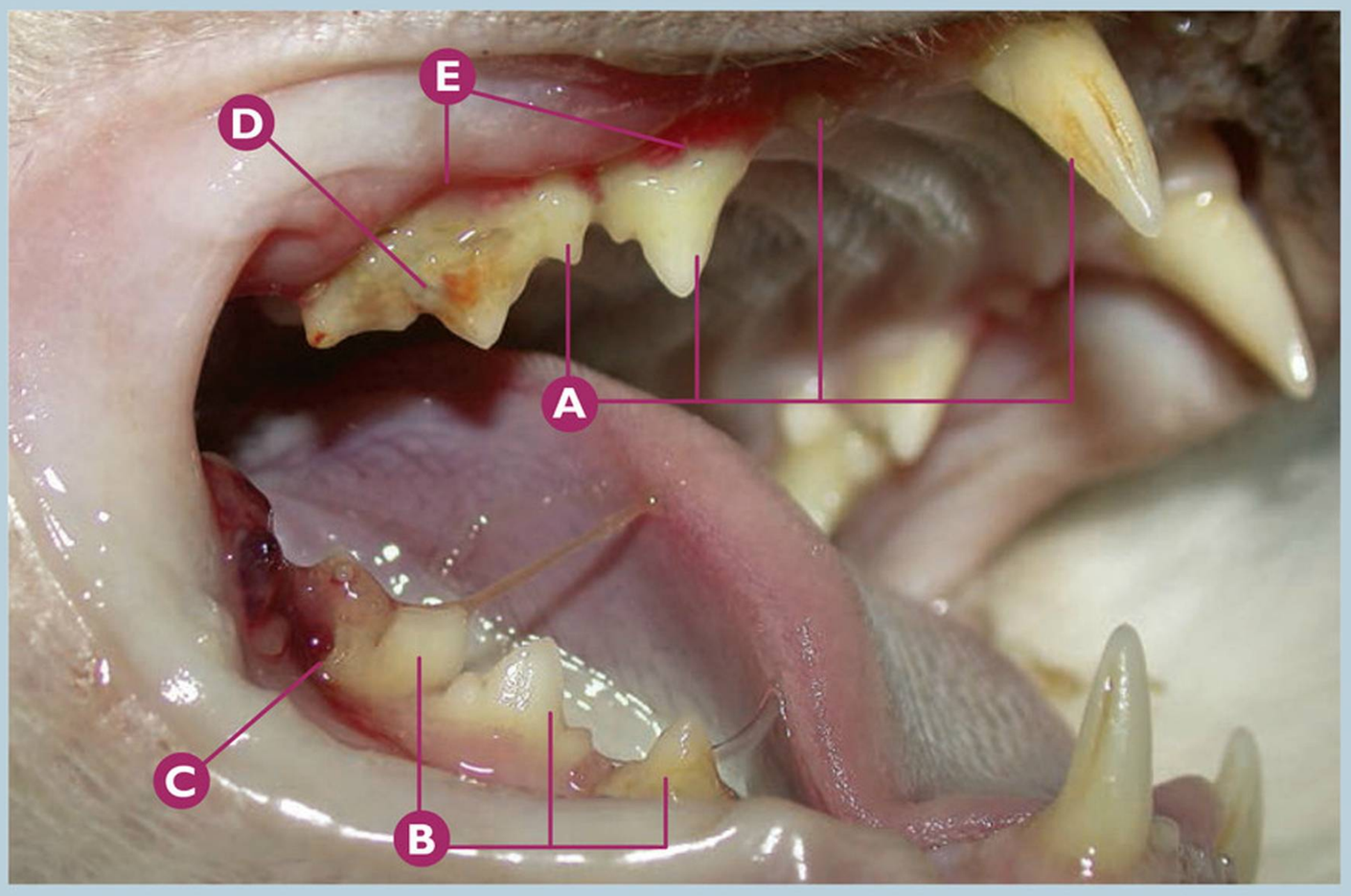

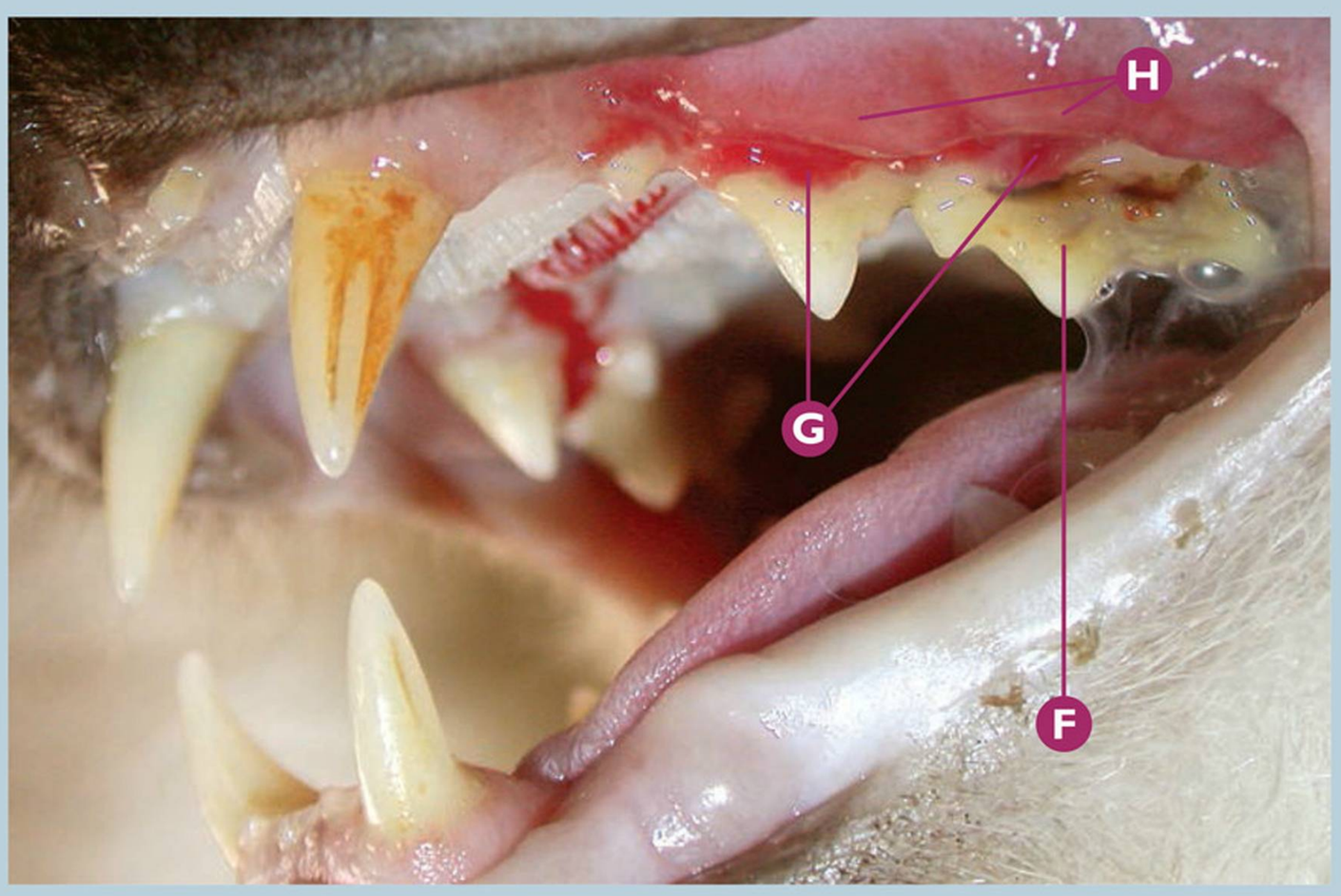

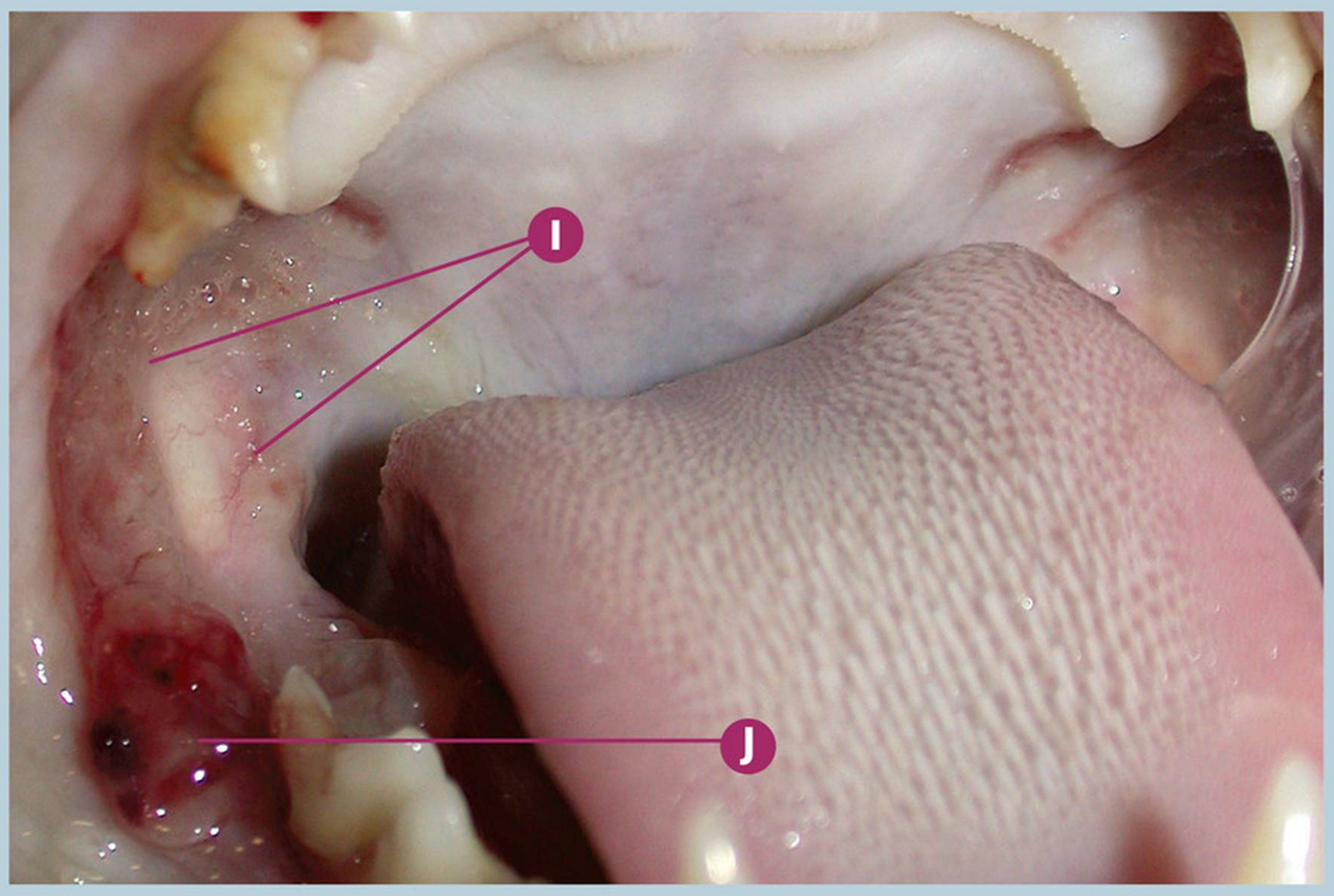

Origen bacteriano, viral, micótico y parasitario

Gingivoestomatitis felina

Gingivoestomatitis crónica felina moderada en un paciente de 4 años de edad; bajo tratamiento con corticoterapia a largo plazo. Análisis viral (PCR): FeLV -, FIV -, FCV +, FHV -.

- **A** De derecha a izquierda: CmaxD (104), P2maxD (106), P3maxD (107) y P4maxD (108).
- **B** De derecha a izquierda: P3mandD (407), P4mandD (408) y M1mandD (409).
- **C** Sospecha de clase 3 de reabsorción dental por FORL en M1mandD (409).
- **D** Índice 4 de placa bacteriana en P4maxD (108).
- **E** Índice 3 gingival en P3maxD (107) y P4maxD (108).
- **F** Índice 4 de placa bacteriana en P4maxI (208).
- **G** Índice 3 gingival en P3maxI (207) y P4maxI (208).
- **H** Estomatitis severa en la región vestibular del P3maxI (207) y P4maxI (208).
- **I** Afectación moderada en mucosa bucal caudal del lado derecho.
- **J** Tejido hiperplásico en la región vestibular del M1mandD (409).

Puntos clave del diagnóstico/tratamiento

En este caso de gingivoestomatitis crónica felina, existe un índice gingival 3 en premolares superiores (los estudios realizados consideran la enfermedad periodontal como una de las posibles etiologías implicadas), a pesar de estar bajo un tratamiento de corticoterapia a largo plazo. La administración del tratamiento con corticoides puede justificar la moderada afectación de ambas mucosas bucales caudales. El control de la enfermedad periodontal en este caso clínico es imprescindible para un adecuado tratamiento sintomático del caso.

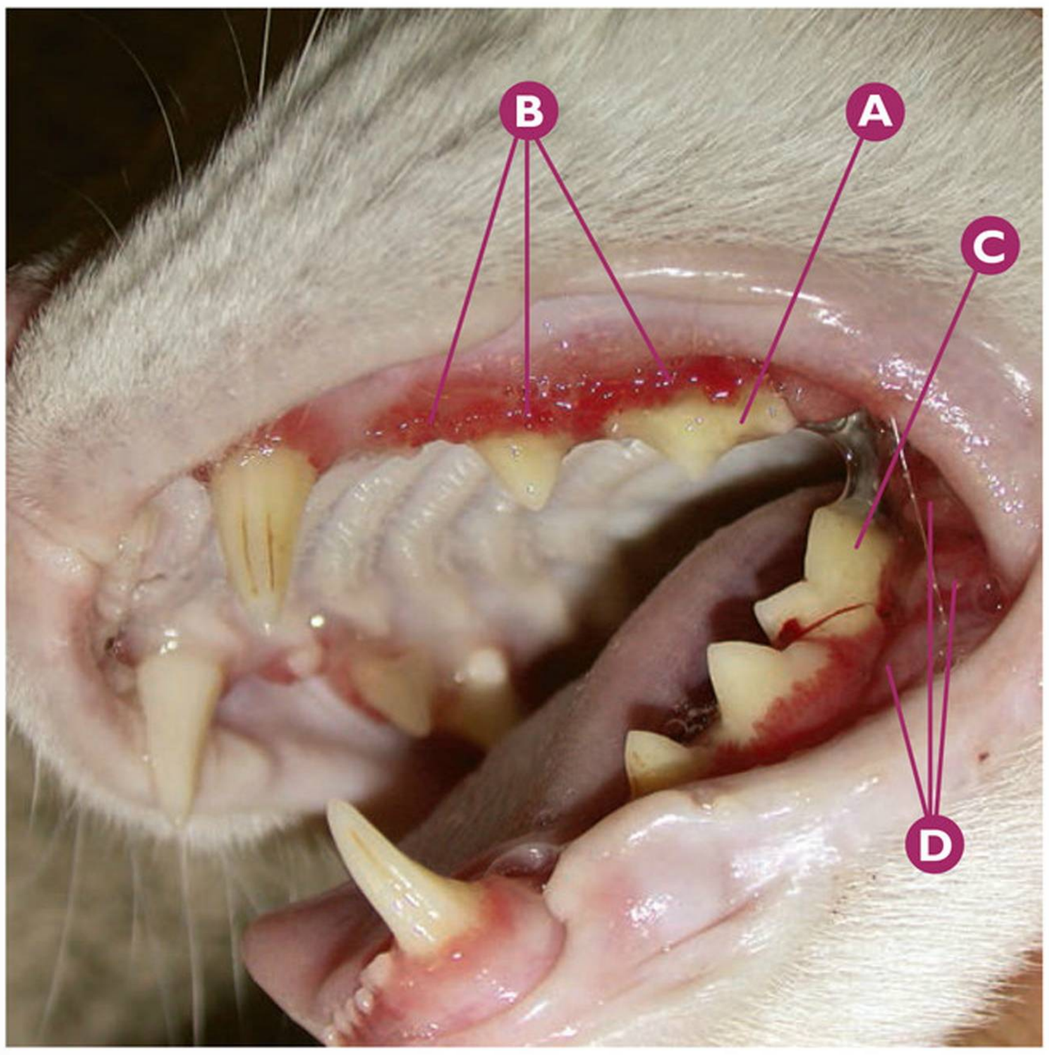

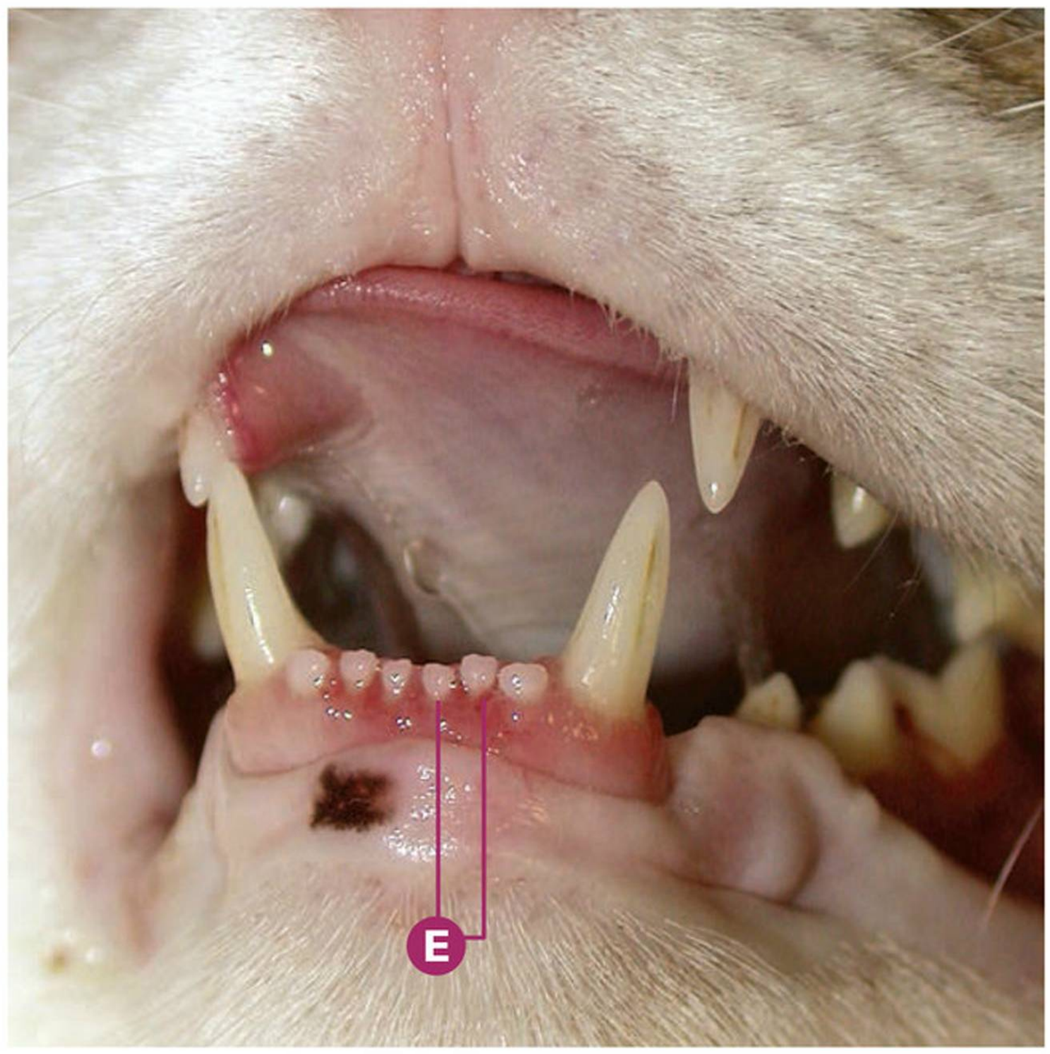

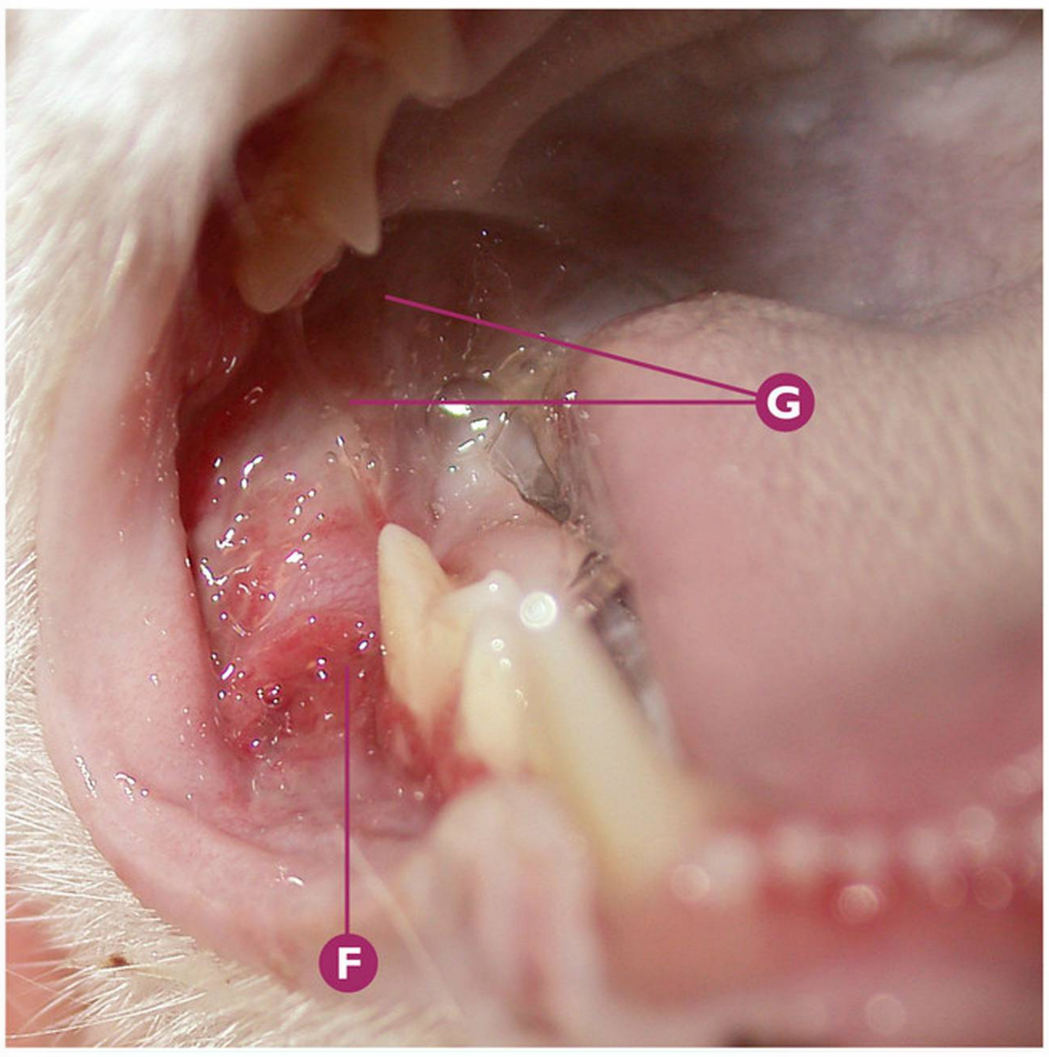

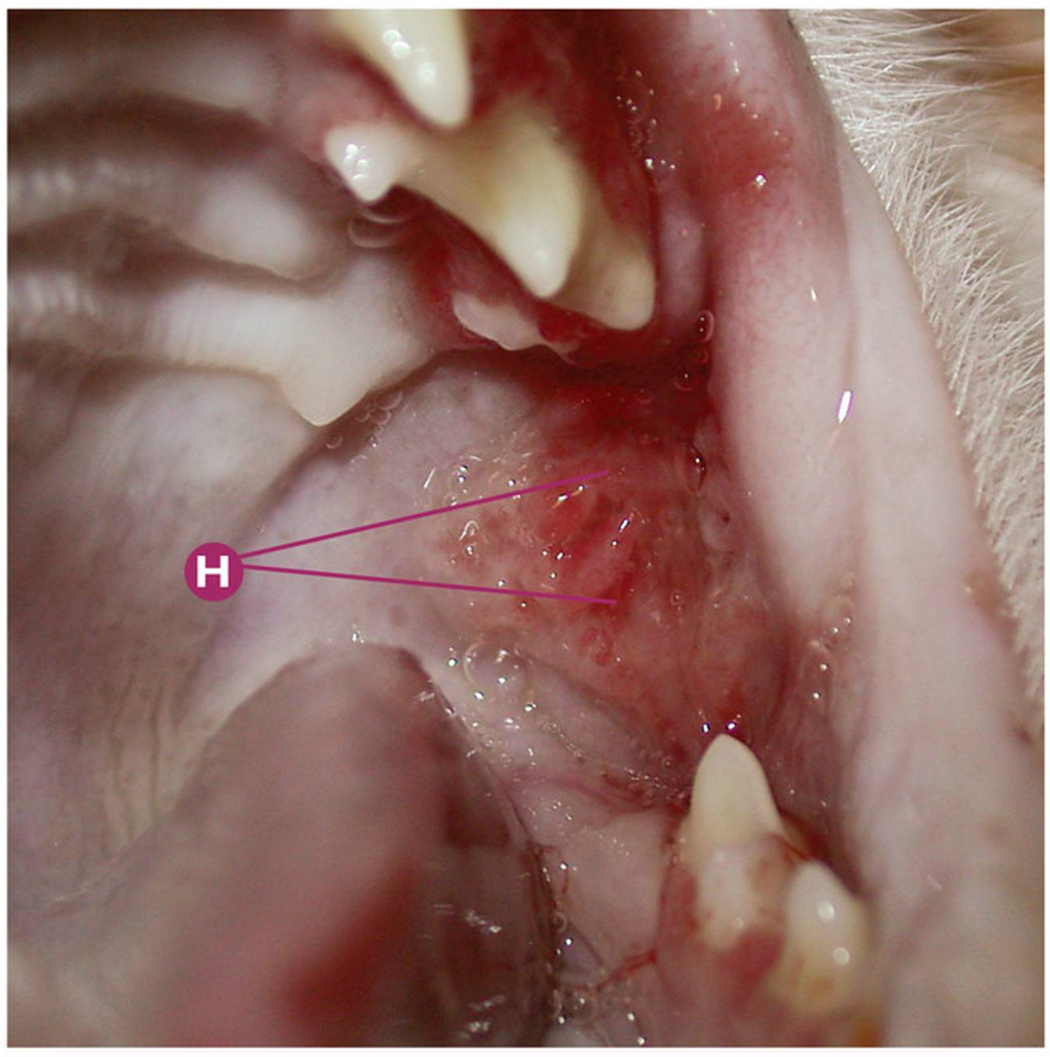

Origen bacteriano, viral, micótico y parasitario | **Gingivoestomatitis felina**

Gingivoestomatitis crónica felina severa en un paciente de 13 meses de edad.
Análisis viral (PCR): FeLV -, FIV -, FCV +, FHV -.

- **A** Índice 4 de placa bacteriana en P4maxI (208).
- **B** Índice 3 gingival en P2maxI (206), P3maxI (207) y P4maxI (208).
- **C** Índice 3 de placa bacteriana en M1mandI (309).
- **D** Gingivoestomatitis severa en la región vestibular y distal del M1mandI (309).
- **E** De derecha a izquierda: índice 3 gingival en I2mandI (302) y I1mandI (301).
- **F** Gingivoestomatitis severa en la región distal del M1mandD (409).
- **G** Estomatitis moderada-severa en la mucosa bucal caudal derecha.
- **H** Estomatitis severa en la mucosa bucal caudal izquierda.

Puntos clave del diagnóstico/tratamiento

La gingivoestomatitis crónica felina se detecta en aquellas regiones de la cavidad oral en contacto íntimo con dientes, y/o en las mucosas bucales caudales y/o en los arcos glosopalatinos. La biopsia incisional si es viable, es muy recomendable para la confirmación del proceso, así como la detección viral en cada caso individual.

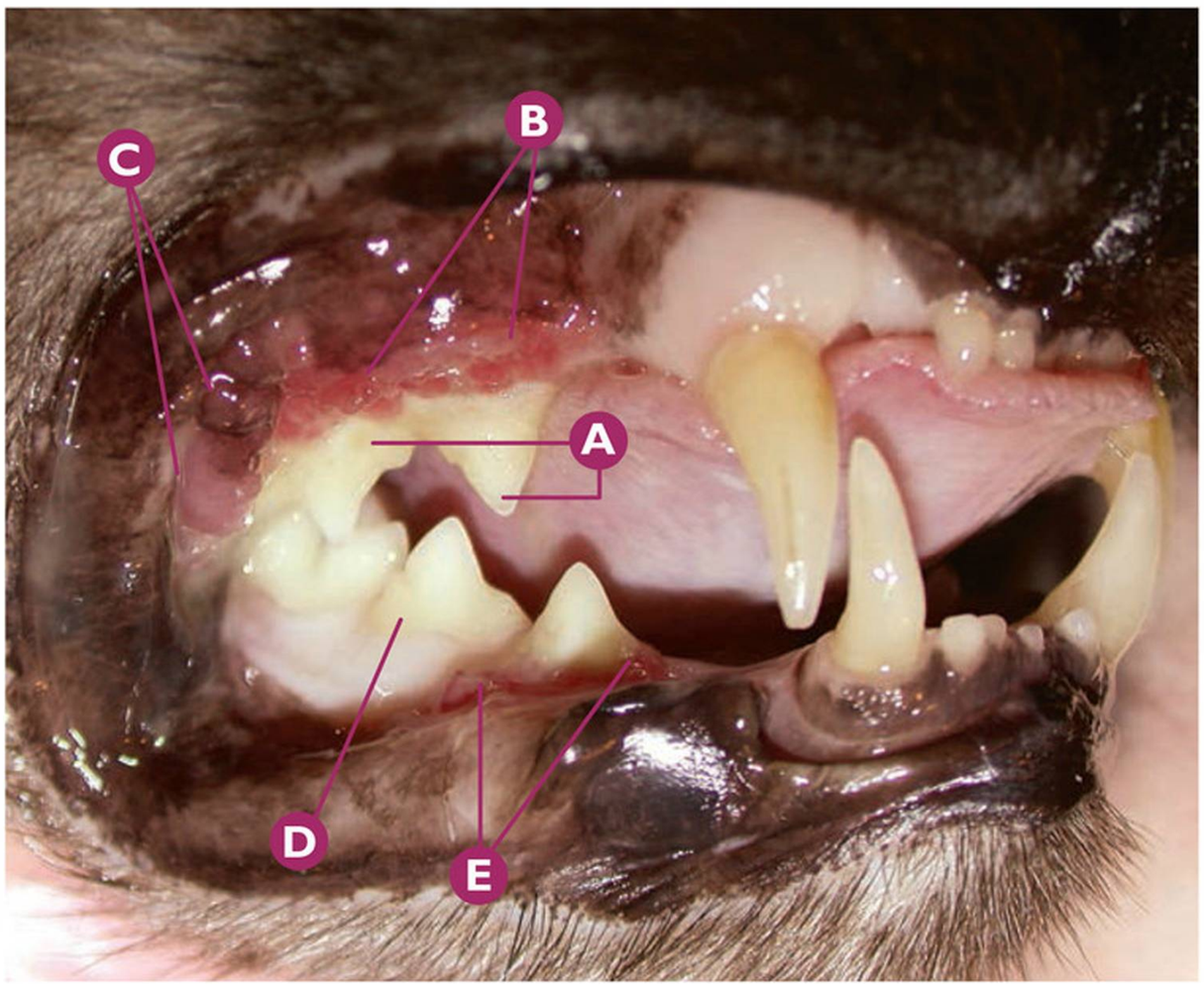

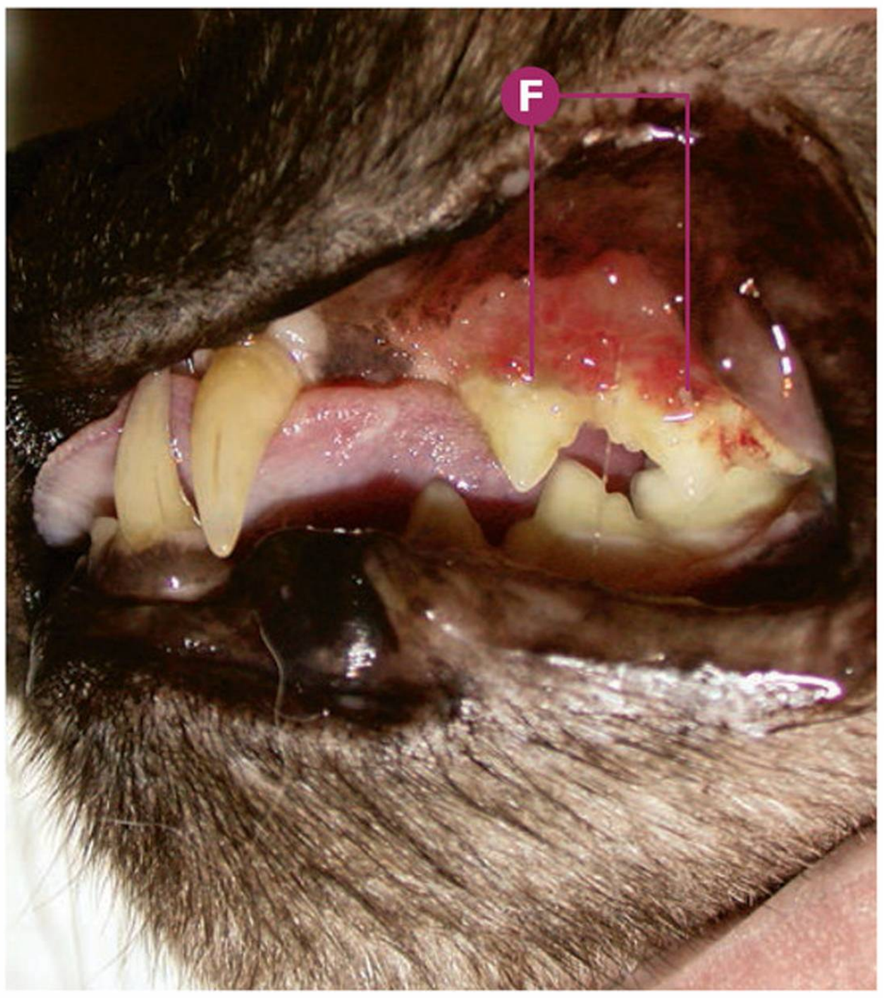

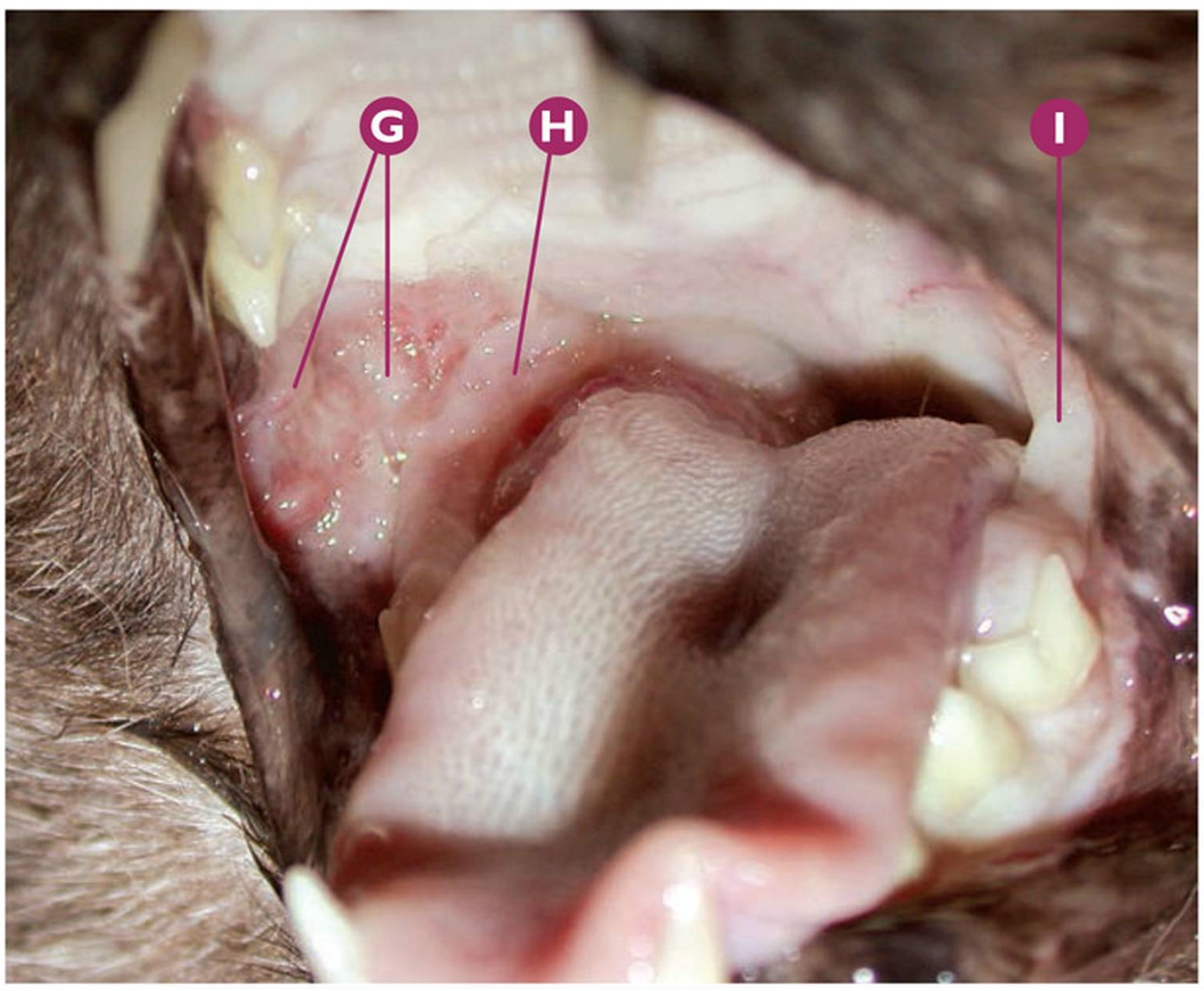

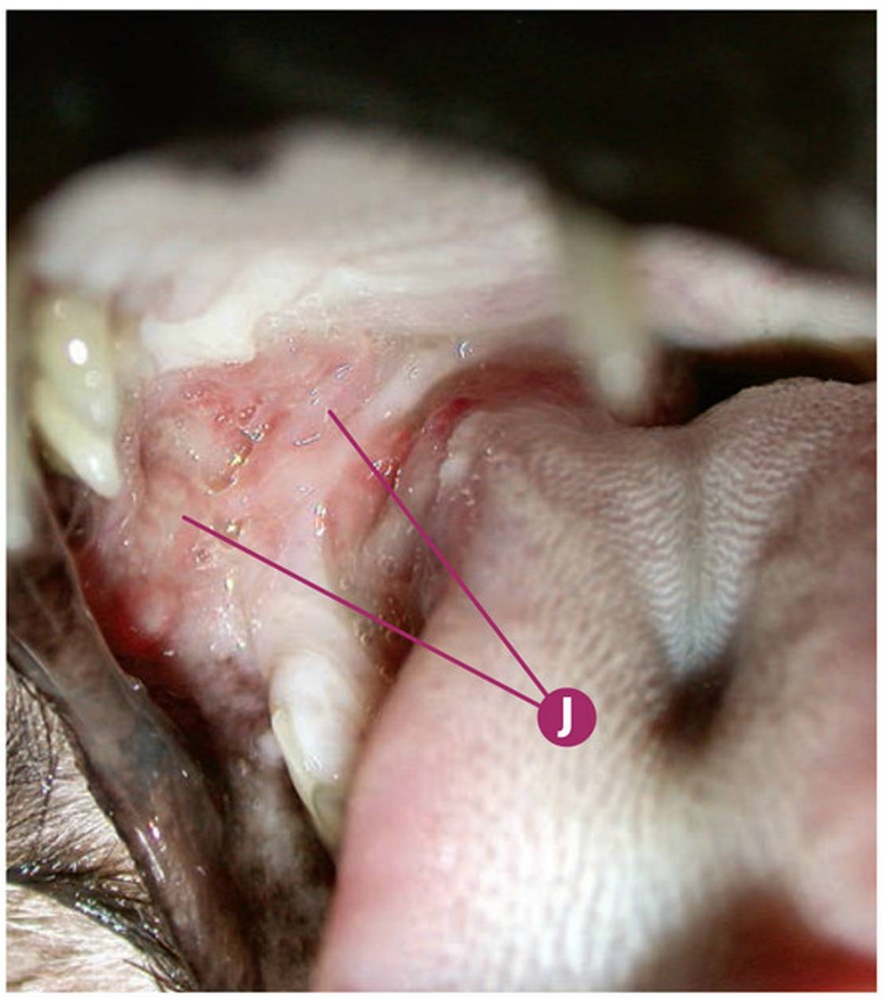

Origen bacteriano, viral, micótico y parasitario | **Gingivoestomatitis felina**

Gingivoestomatitis crónica felina severa en un paciente de 11 años de edad. Análisis viral (PCR): FeLV -, FIV -, FCV +, FHV -.

- **A** De derecha a izquierda: índice 3 de placa bacteriana en P3maxD (107) y P4maxD (108).
- **B** Índice 3 gingival en P3maxD (107) y P4maxD (108).
- **C** Tejido hiperplásico en la mucosa de contacto vestibular al P4maxD (108).
- **D** Índice 0 gingival en P4mandD (408).
- **E** Índice 3 gingival en P3mandD (407).
- **F** De derecha a izquierda: índice 3 gingival en P4maxI (208) y P3maxI (207).
- **G** Estomatitis severa en la mucosa bucal caudal derecha.
- **H** Estomatitis moderada-severa en arco glosopalatino derecho.
- **I** Ausencia de la estomatitis en arco glosopalatino izquierdo.
- **J** Detalle de la estomatitis severa en la mucosa bucal caudal derecha.

Puntos clave del diagnóstico/tratamiento

Esta gingivoestomatitis crónica, como podemos ver en este caso clínico, puede afectar tanto a las encías y mucosas en contacto directo con los dientes como a la mucosa bucal caudal y arco glosopalatino. En estas dos últimas localizaciones, no es infrecuente detectar un lado más afectado que otro, o incluso, una afectación unilateral sin existir una causa evidente. En cualquier caso, esto no influye en la sintomatología clínica, pudiendo existir numerosas combinaciones entre la sintomatología de la cavidad oral y la clínica.

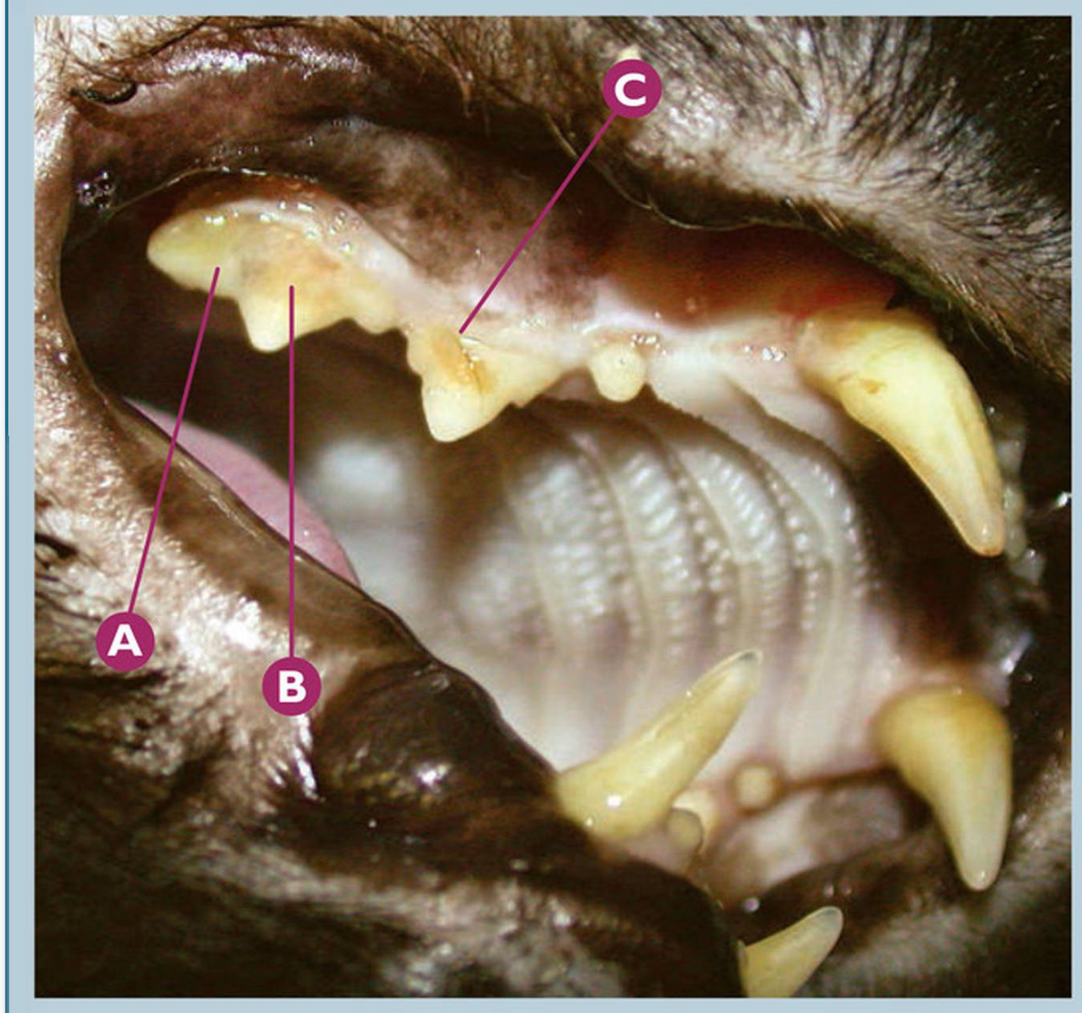

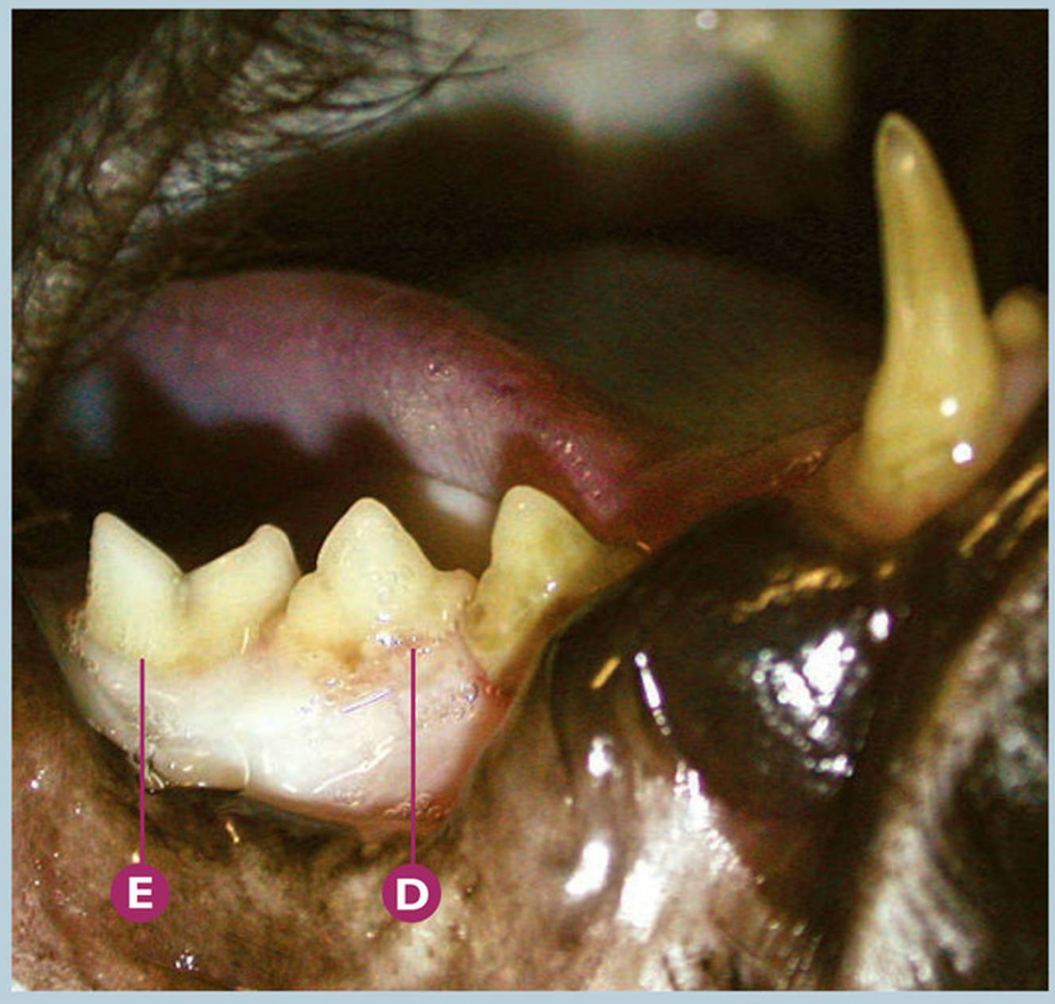

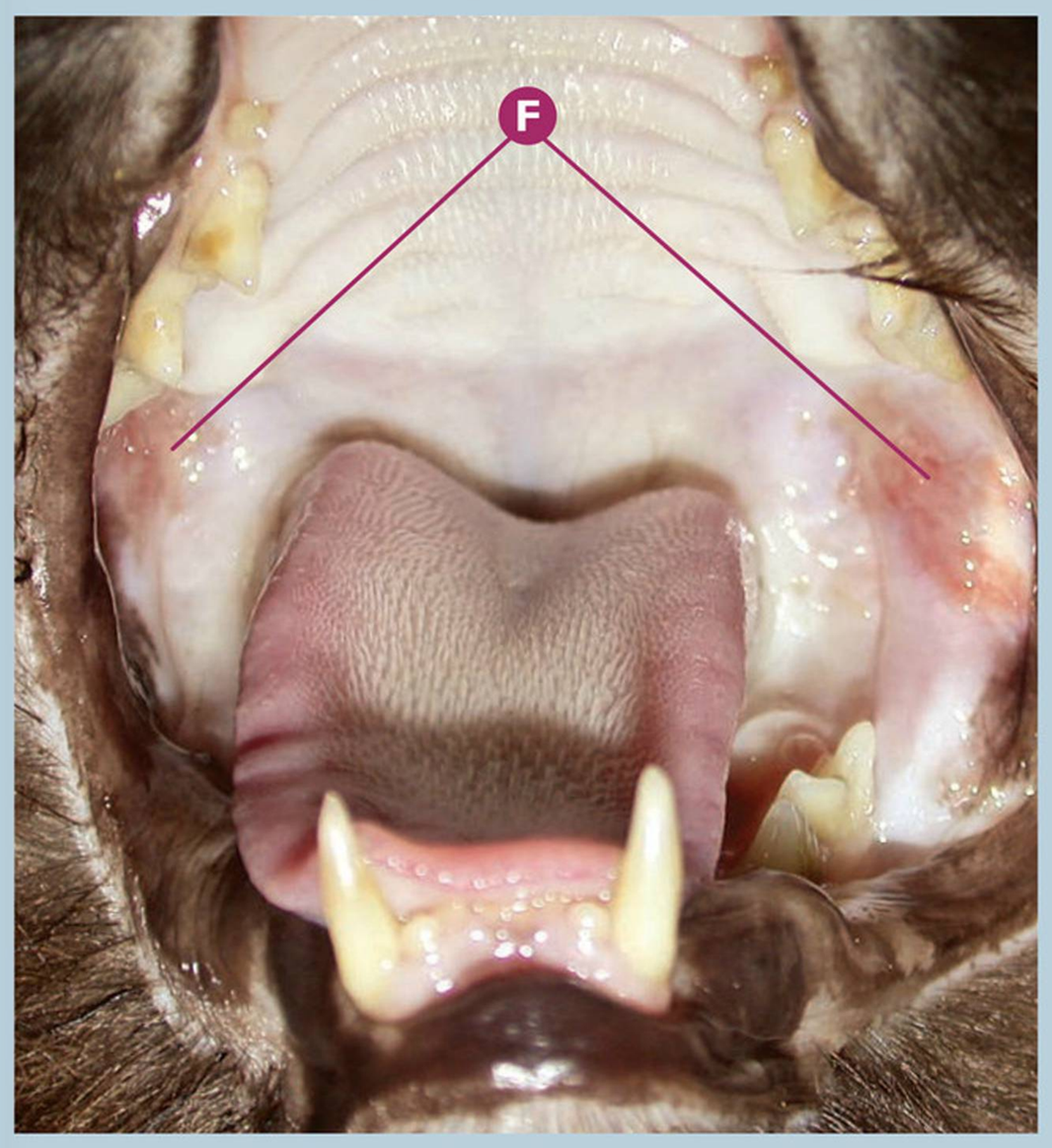

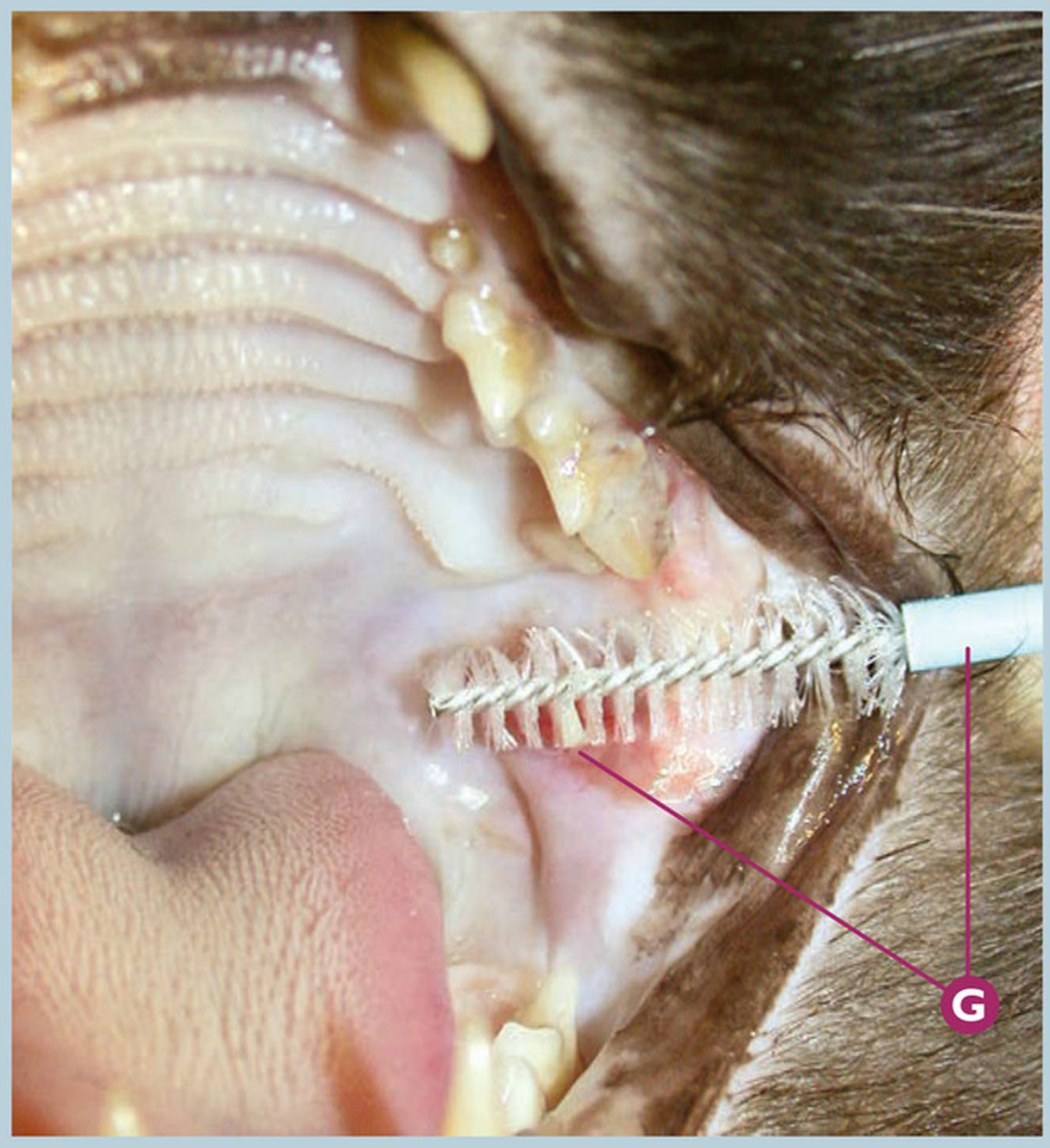

Origen bacteriano, viral, micótico y parasitario | **Gingivoestomatitis felina**

Gingivoestomatitis crónica felina ligera en un paciente de 5 años de edad. Análisis viral (PCR): FeLV -, FIV -, FCV +, FHV -.

- **A** Índice 3 de placa bacteriana en P4maxD (108).
- **B** Índice 3 de cálculo dental en P4maxD (108).
- **C** Índice 0 gingival en P3maxD (107).
- **D** Índice 1 gingival en P4mandD (408).
- **E** Índice 0 gingival en M1mandD (409).
- **F** Estomatitis ligera en la mucosa bucal caudal derecha e izquierda.
- **G** Detalle de la toma de muestra celular para la detección viral de FCV y FHV por PCR.

Puntos clave del diagnóstico/tratamiento

En algunos casos de gingivoestomatitis leve como en este paciente, podemos detectar también fases iniciales de enfermedad periodontal. En este caso, podemos detectar únicamente un grado ligero de estomatitis en ambas mucosas bucales caudales. En las pruebas de detección por PCR de la presencia del FCV (positivo en este caso clínico) y del FHV (negativo en este paciente) se pueden usar *Cytobrush*® para la recogida de células de la mucosa oral.

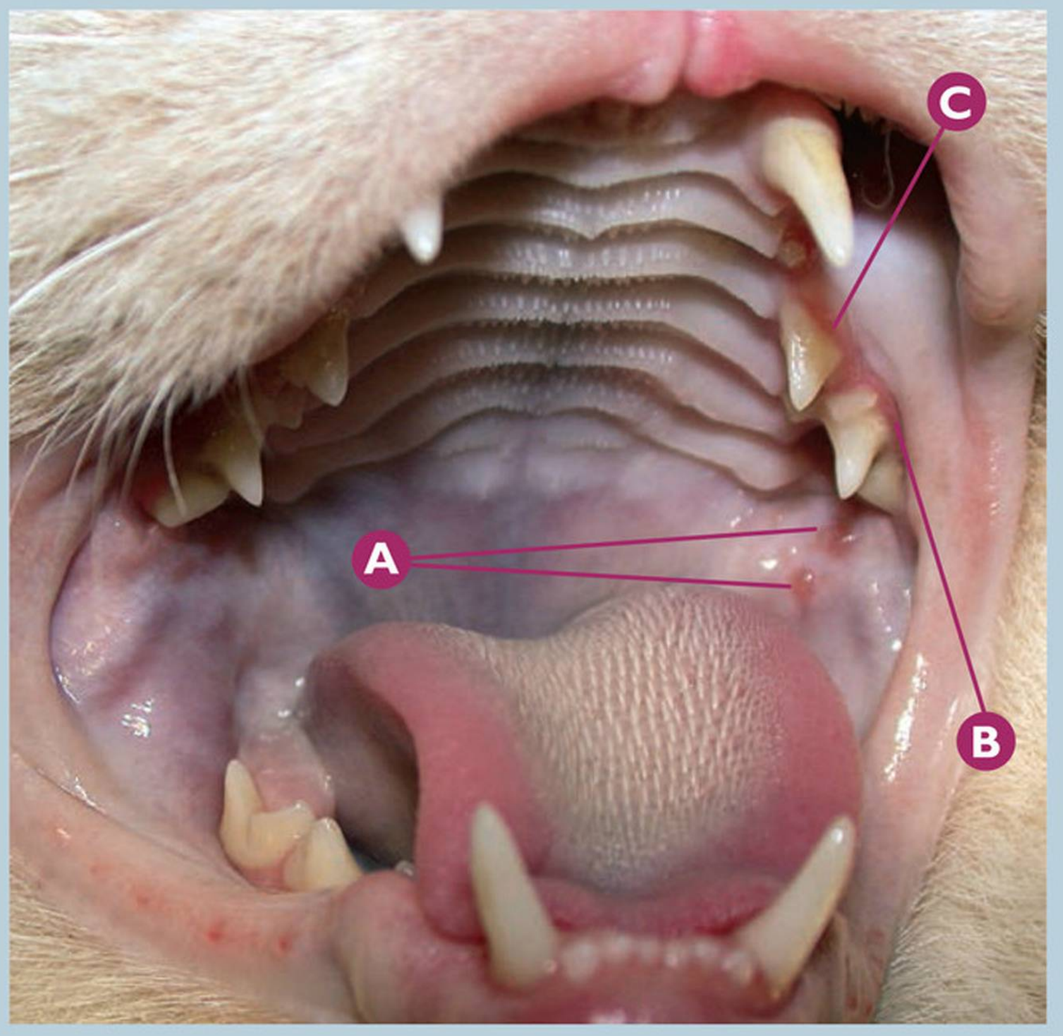

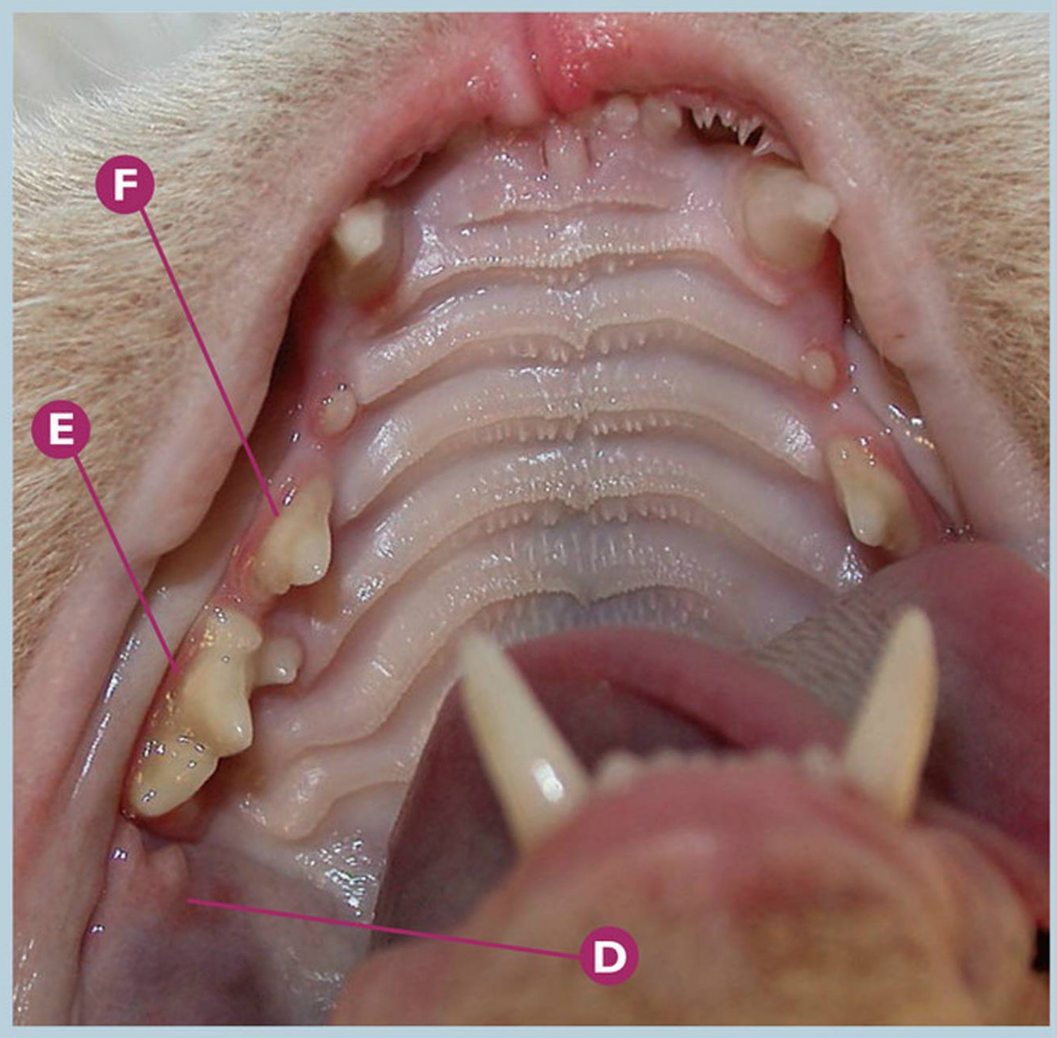

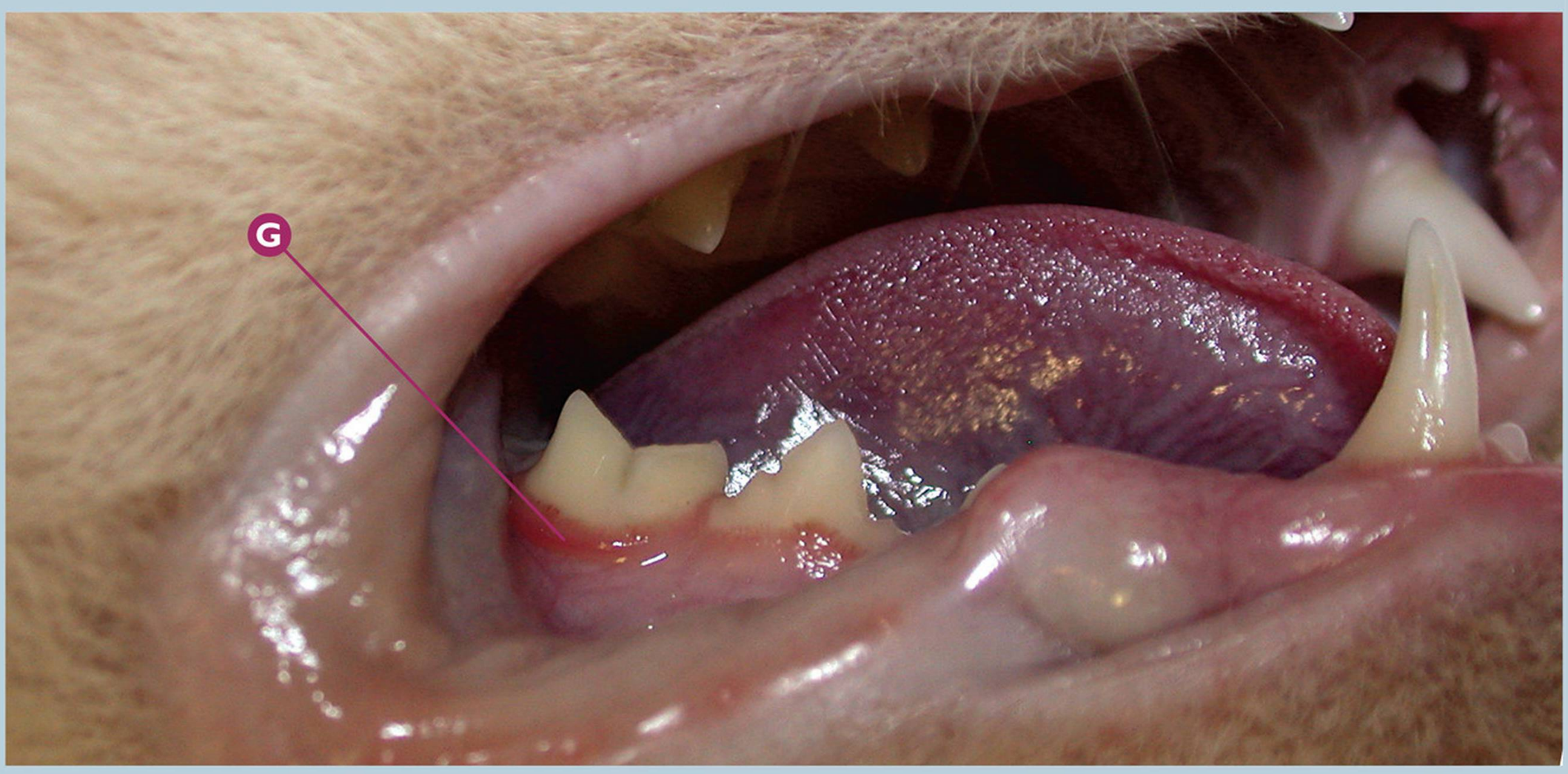

Origen bacteriano, viral, micótico y parasitario | **Gingivoestomatitis felina**

Gingivoestomatitis crónica felina ligera en un paciente de 10 meses de edad.
Análisis viral (PCR): FeLV -, FIV -, FCV +, FHV -.

- **A** Estomatitis leve en dos zonas de la mucosa bucal caudal izquierda.
- **B** Índice 1 gingival en P4maxI (208).
- **C** Índice 1 gingival en P3maxI (207).
- **D** Estomatitis leve en la mucosa bucal caudal derecha, en el área distal del M1maxD (109).
- **E** Índice 1 gingival en P4maxD (108).
- **F** Índice 1 gingival en P3maxD (107).
- **G** Índice 2 gingival en M1mandD (409).

Puntos clave del diagnóstico/tratamiento

En algunos casos de gingivoestomatitis ligera con fases iniciales de enfermedad periodontal, detectamos únicamente gingivitis y estomatitis ligeras en zonas determinadas. A pesar de que en estos casos no existe una sintomatología clínica llamativa, se recomienda la detección viral, control de la periodontitis, así como el seguimiento de la evolución de la sintomatología oral y del comportamiento (aparición de síntomas de dolor).

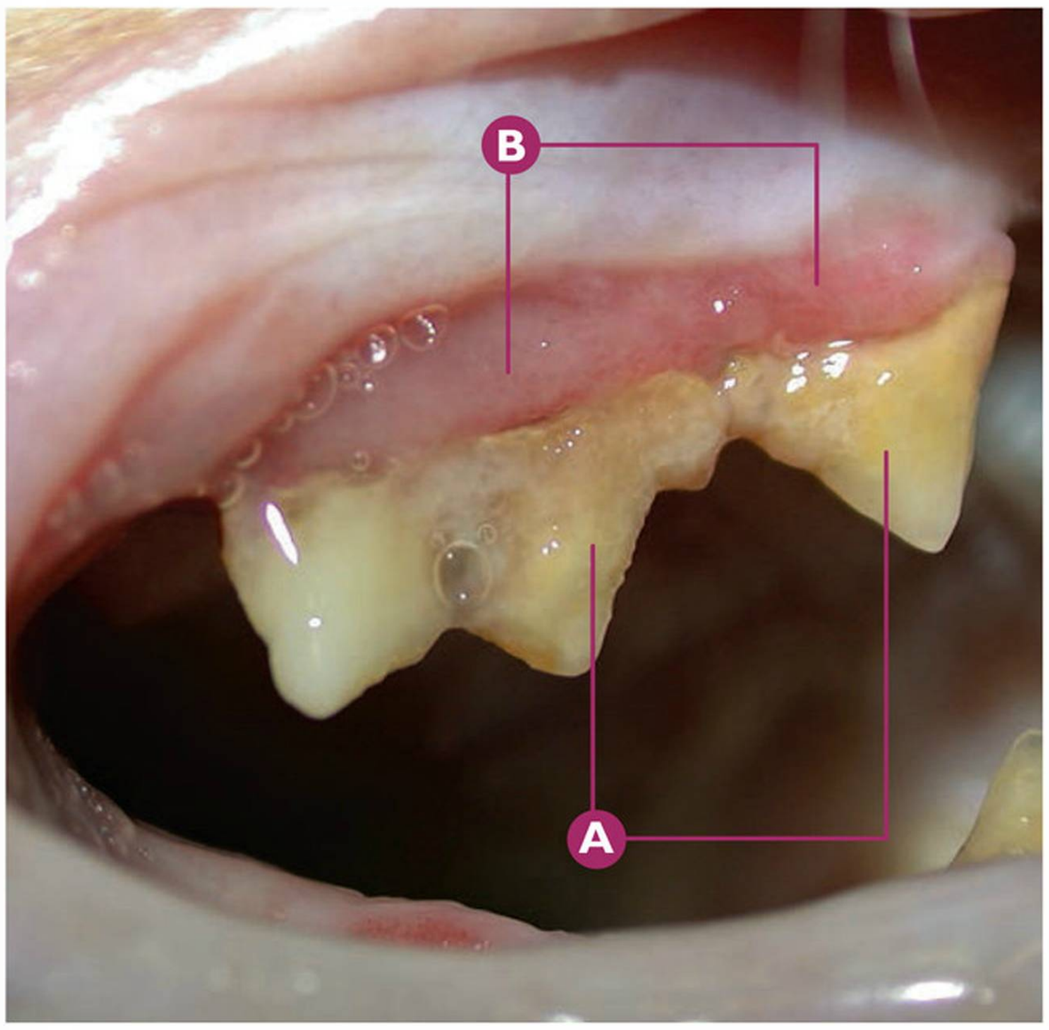

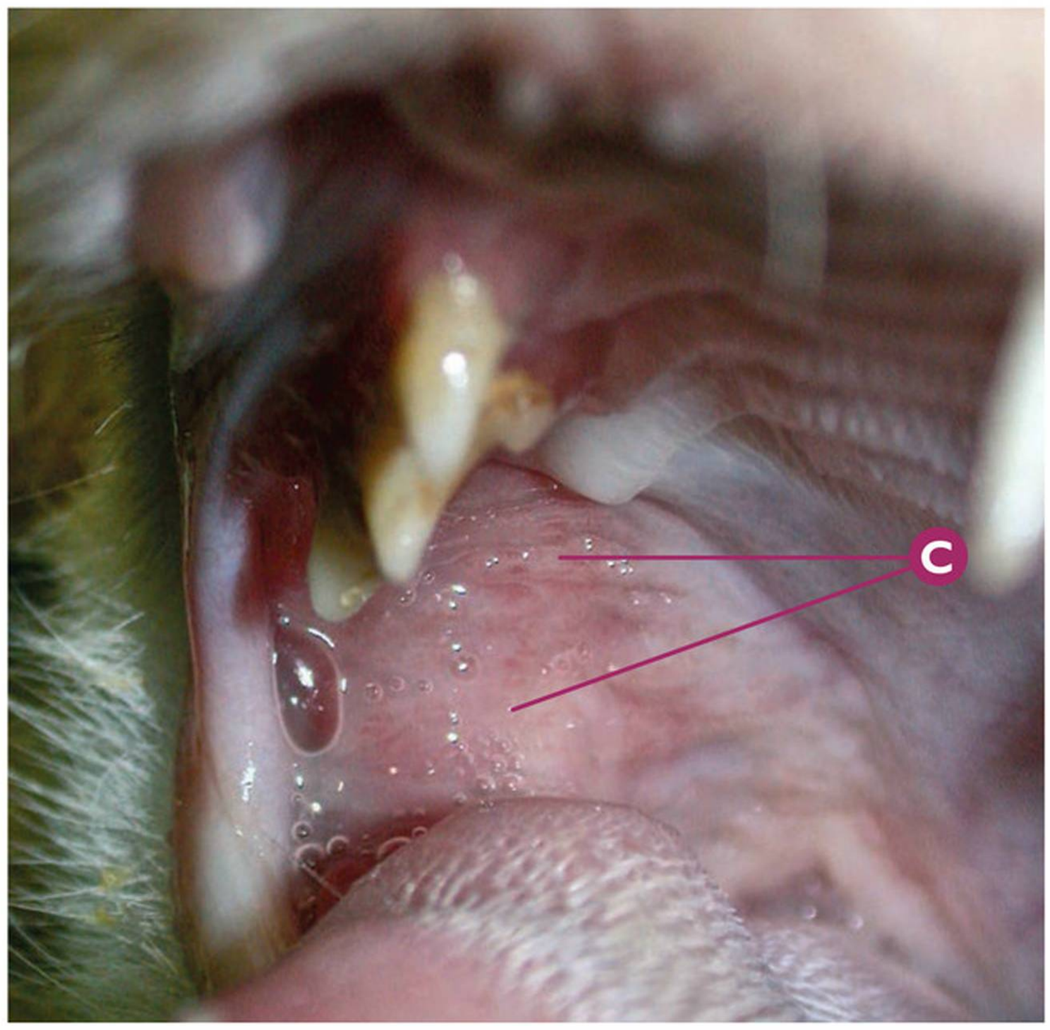

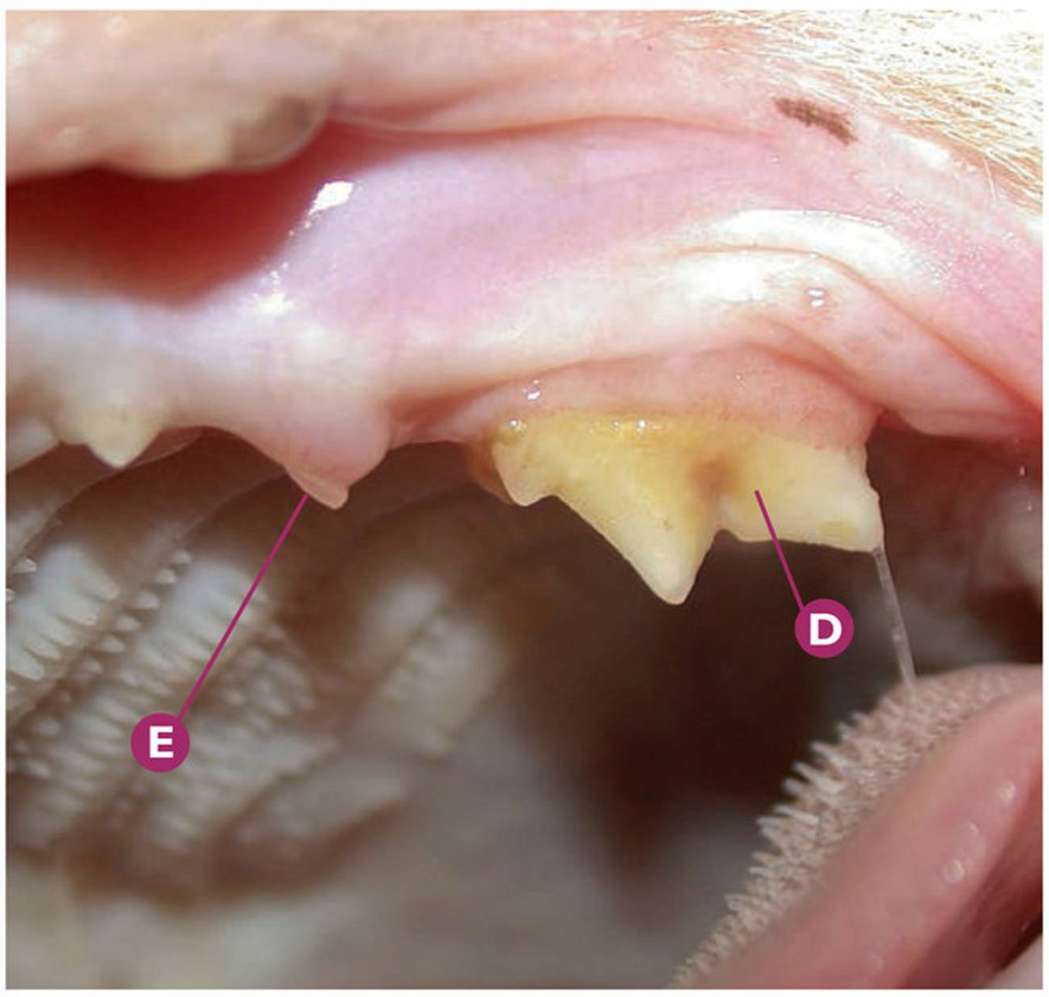

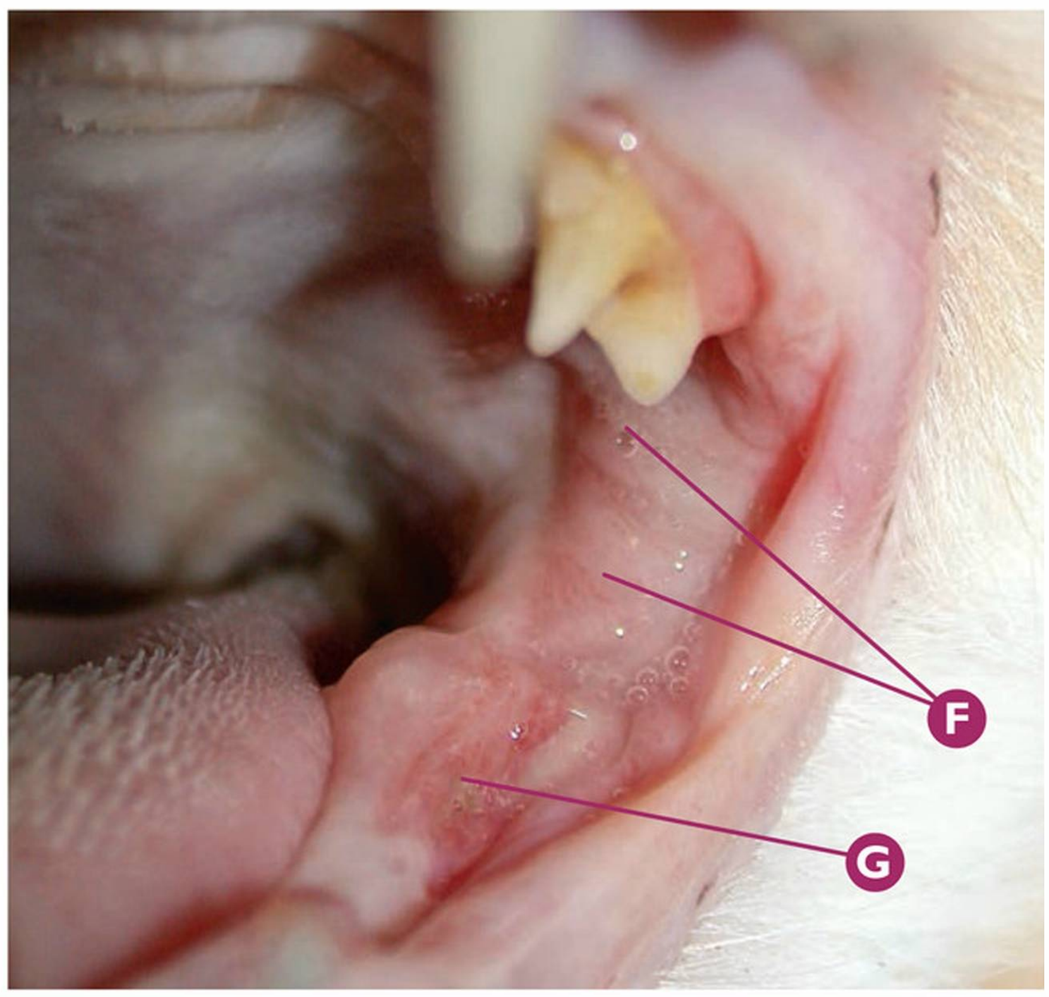

Origen bacteriano, viral, micótico y parasitario | **Gingivoestomatitis felina**

Gingivoestomatitis crónica felina moderada-severa en un paciente de 8 años de edad.
Análisis viral (PCR): FeLV -, FIV -, FCV +, FHV -.

- **A** De derecha a izquierda: índice 4 de placa bacteriana en P3maxD (107) y P4maxD (108).
- **B** De derecha a izquierda: índice 2 gingival en P3maxD (107) y P4maxD (108).
- **C** Estomatitis severa en la mucosa bucal caudal derecha.
- **D** Índice 3 de placa bacteriana en P4maxl (208).
- **E** Sospecha de clase 4 de reabsorción dental por FORL en P3maxl (207).
- **F** Estomatitis moderada en la mucosa bucal caudal izquierda.
- **G** Sospecha de clase 4b de reabsorción dental por FORL en M1mandl (309), ausente con posible resto radicular y gingivitis regional.

Puntos clave del diagnóstico/tratamiento

En numerosos casos clínicos de gingivoestomatitis crónica podemos detectar en diversos dientes afectados por la FORL. Ambas patologías no están asociadas, aunque la aparición de la FORL puede empeorar la sintomatología por la mayor deposición y acumulación de placa bacteriana (con la consiguiente aparición de gingivitis y estomatitis regional), así como incrementar el dolor oral que se presenta en numerosas ocasiones en estos pacientes afectados por la gingivoestomatitis crónica felina.

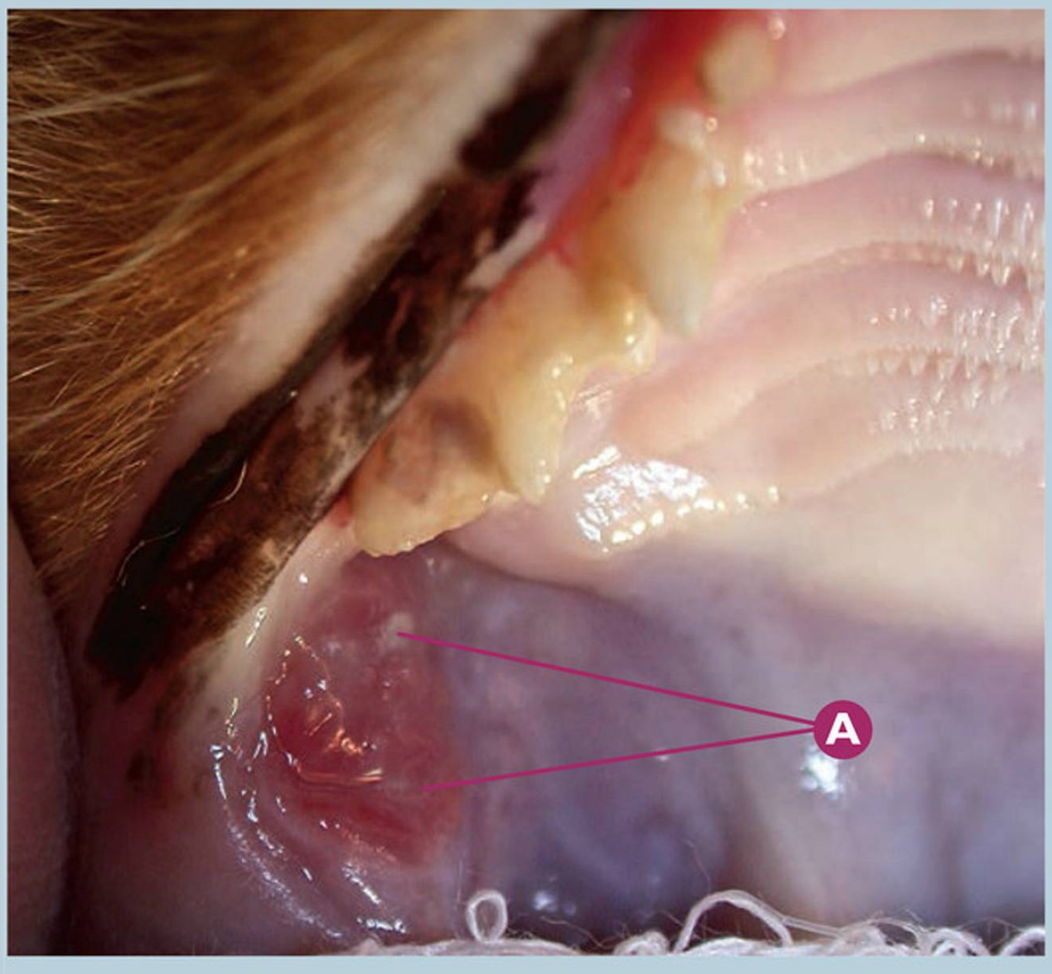

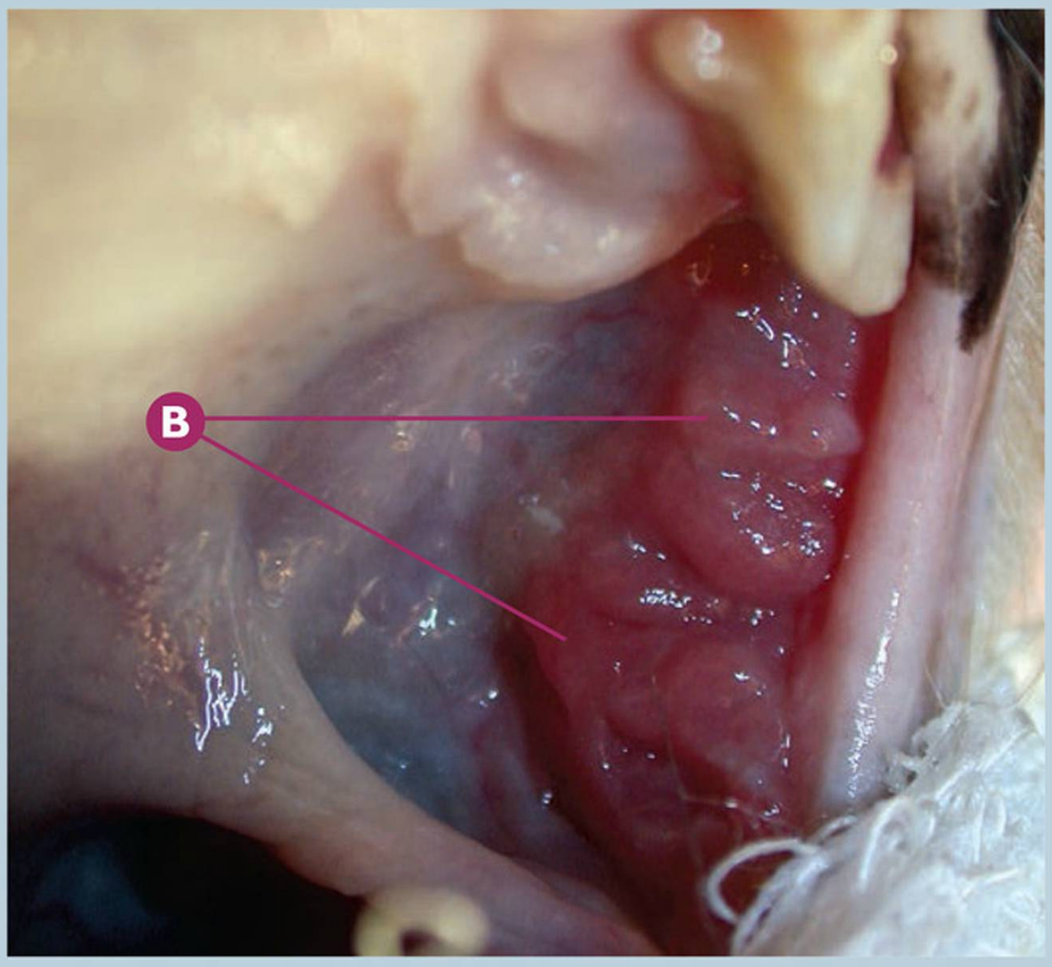

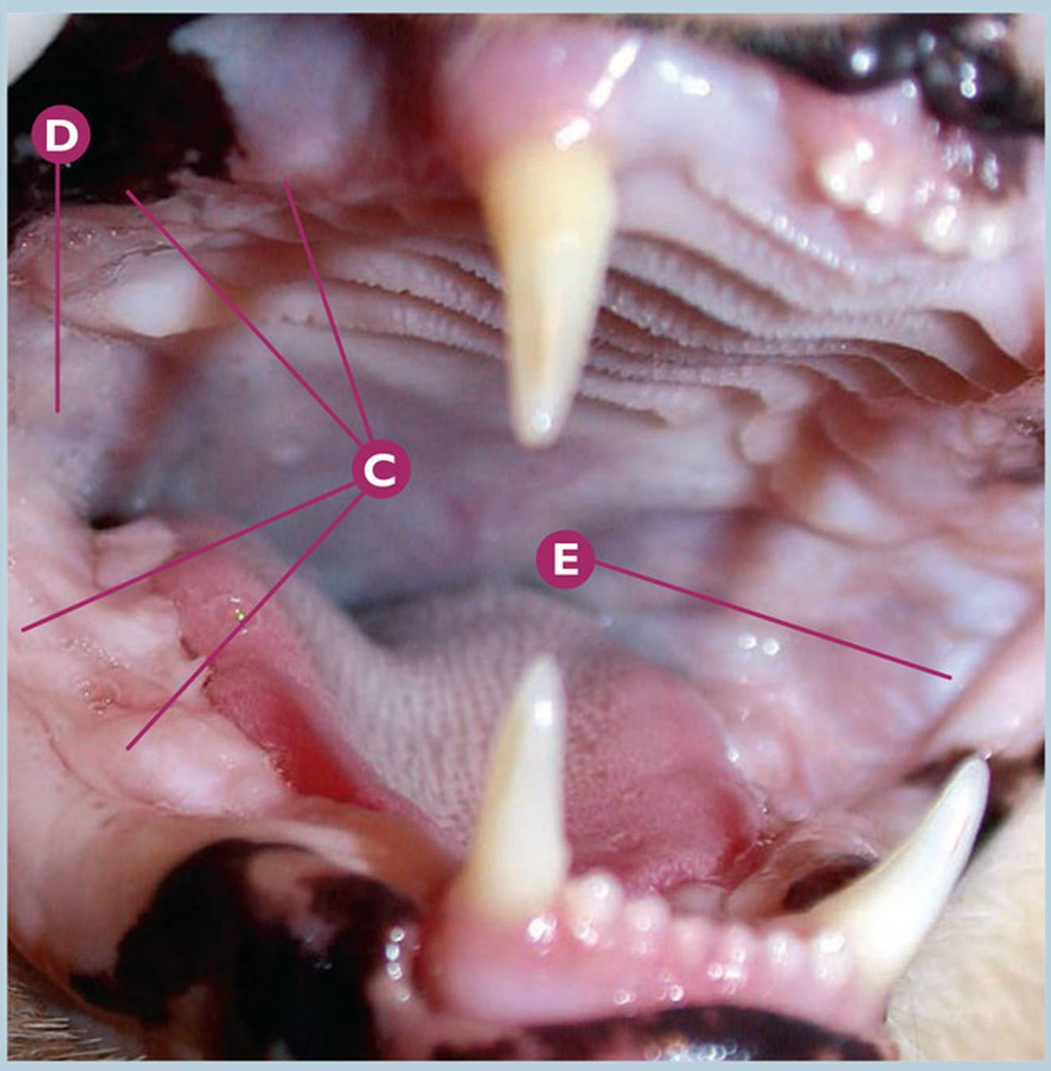

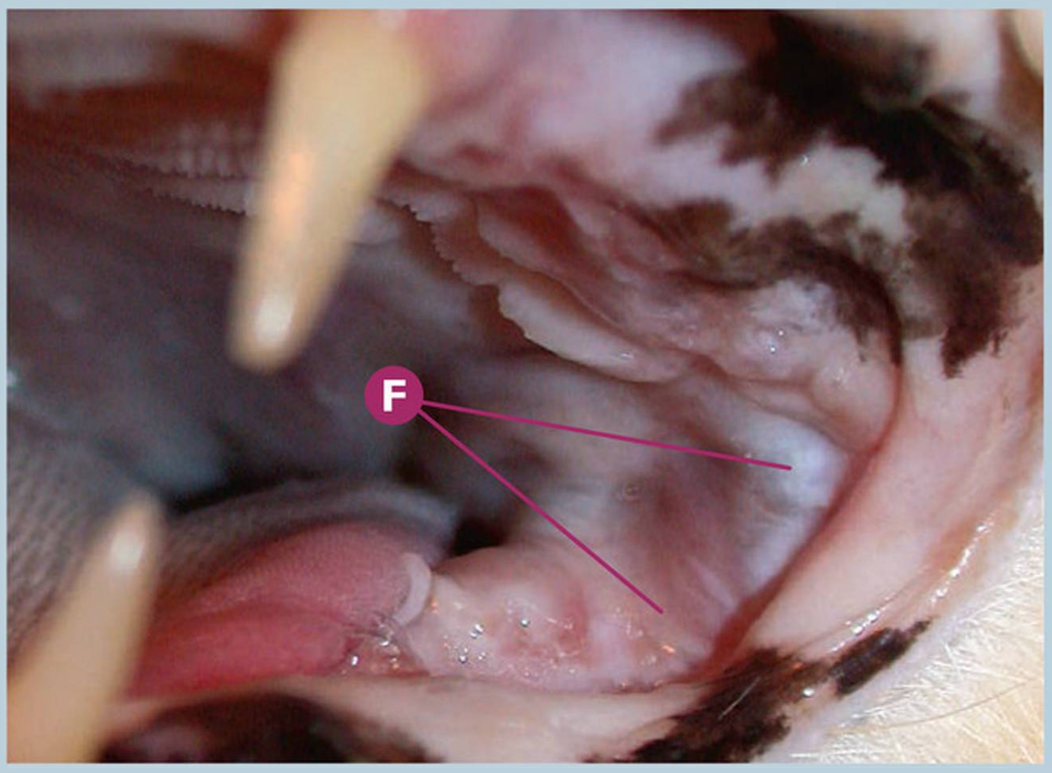

Origen bacteriano, viral, micótico y parasitario

Gingivoestomatitis felina

Gingivoestomatitis crónica felina severa en un paciente de 9 años de edad. Análisis viral (PCR): FeLV -, FIV -, FCV +, FHV -.

- **A** Estomatitis severa en la mucosa bucal caudal del lado derecho.
- **B** Estomatitis severa en la mucosa bucal caudal del lado izquierdo con aparición de tejido proliferativo.
- **C** Revisión posoperatoria a los 21 días (tratamiento periodontal y extracciones múltiples de premolares y molares): cierre de encías adecuado.
- **D** Revisión posoperatoria a los 21 días: ausencia de estomatitis en la mucosa bucal caudal del lado derecho.
- **E** Revisión posoperatoria a los 21 días: ausencia de estomatitis en la mucosa bucal caudal del lado izquierdo.
- **F** Revisión posoperatoria a los 21 días: detalle de ausencia de estomatitis en la mucosa bucal caudal del lado izquierdo.

Puntos clave del diagnóstico/tratamiento

La bibliografía que describe la extracción múltiple de premolares y molares como una alternativa de tratamiento quirúrgico para la gingivoestomatitis crónica felina es numerosa, especialmente cuando existe dolor oral. En este caso clínico, la intervención ha permitido la resolución temporal de la patología y de sus síntomas (incluso en aquellas áreas donde habíamos detectado la formación de tejido proliferativo); no obstante está indicado el seguimiento intensivo.

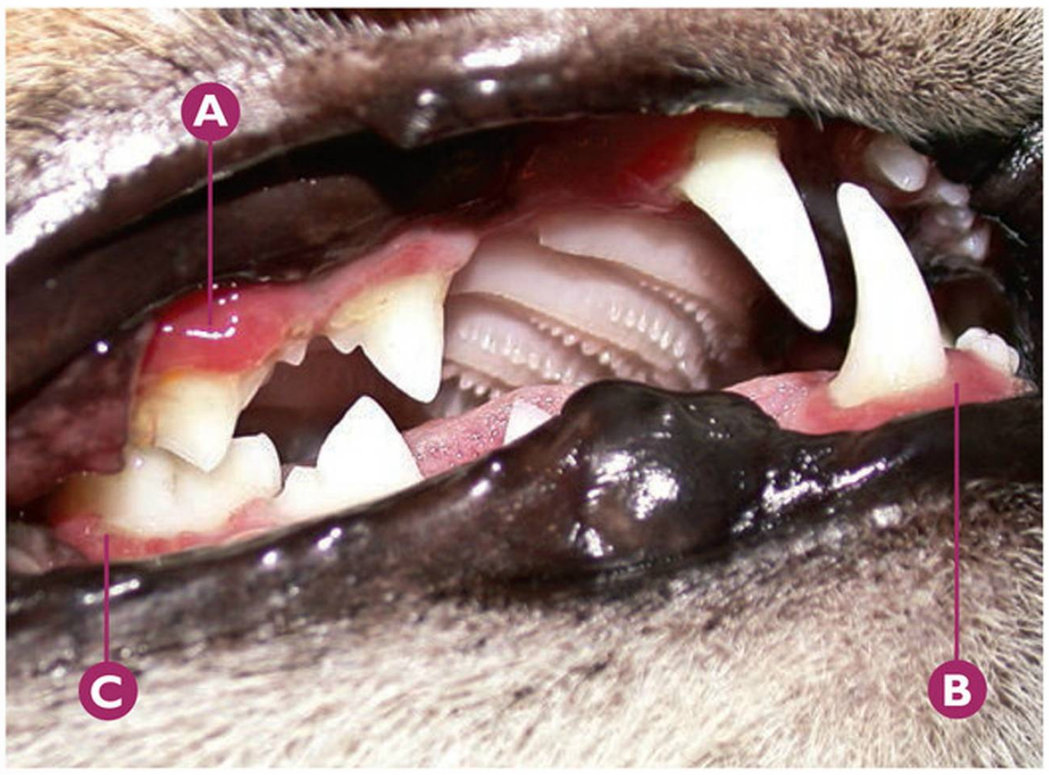

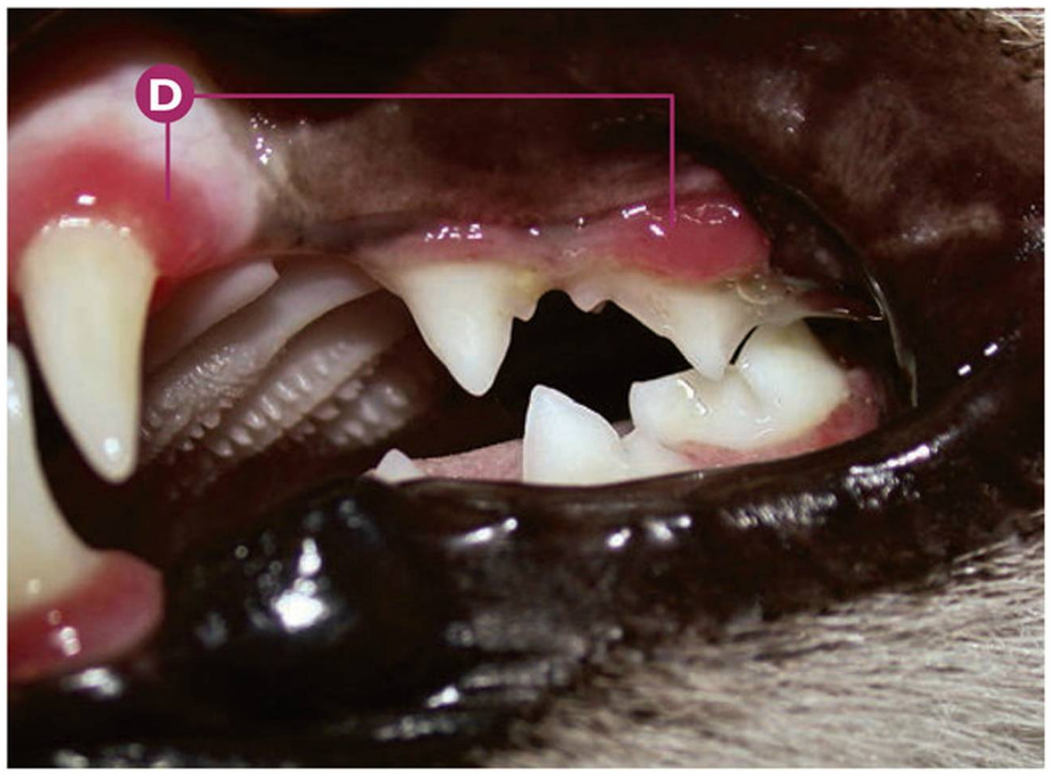

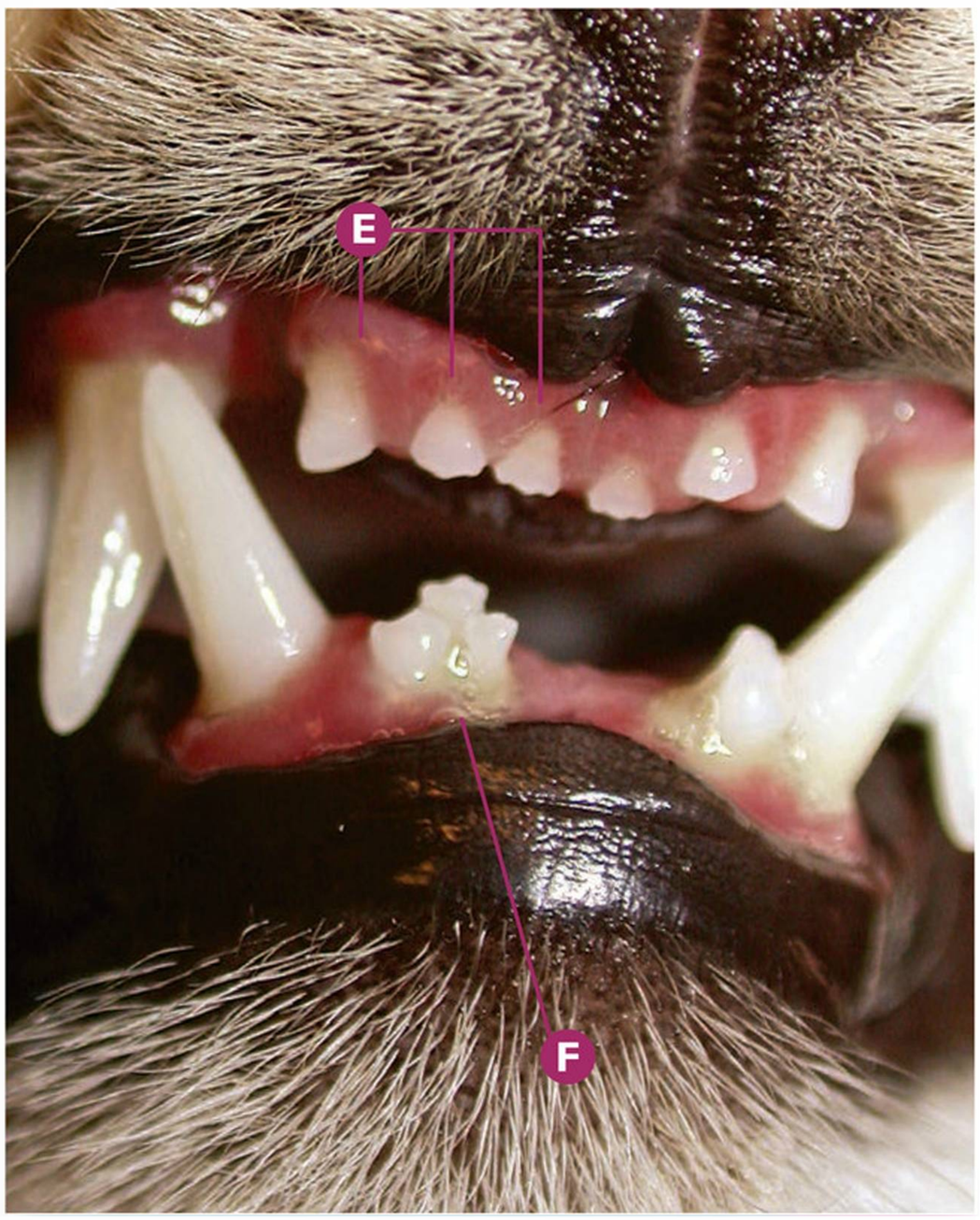

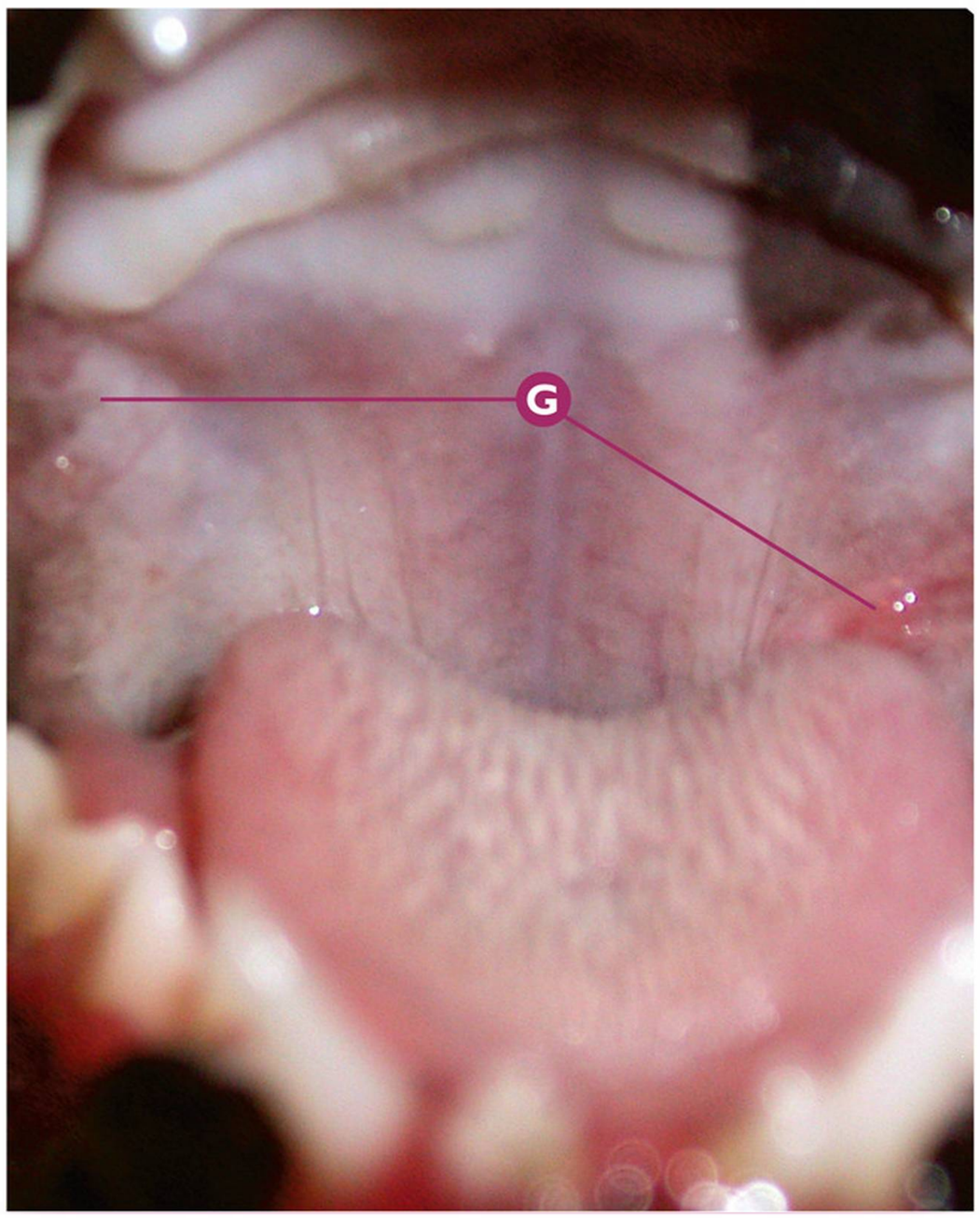

Origen bacteriano, viral, micótico y parasitario | **Gingivoestomatitis felina**

Gingivoestomatitis crónica felina moderada-severa en un paciente de 8 meses de edad.
Análisis viral (PCR): FeLV -, FIV -, FCV +.

- **A** Índice 3 gingival en P4maxD (108).
- **B** Índice 3 gingival en CmandD (404).
- **C** Índice 3 gingival en M1mandD (409).
- **D** De derecha a izquierda: índice 3 gingival en P4maxI (208) y CmaxI (204).
- **E** De derecha a izquierda: índice 2 gingival en I1maxD (101), I2maxD (102) y I3maxD (103).
- **F** Sospecha de fase 4 de enfermedad periodontal en I1mandD (401), I2mandD (402) y I3mandD (403).
- **G** Estomatitis leve en mucosa bucal caudal del lado derecho e izquierdo.

Puntos clave del diagnóstico/tratamiento

Incluso en pacientes de corta edad, podemos detectar gingivoestomatitis potencialmente asociadas a una infección viral. En estos casos, el depósito de placa bacteriana no es severa. Sin embargo estas gingivitis, como ocurre en este caso clínico, pueden llegar a ser severas. Nuestra primera sospecha diagnóstica en estos animales tan jóvenes debe ser la causa viral, por lo que debemos realizar un análisis adecuado para la detección viral.

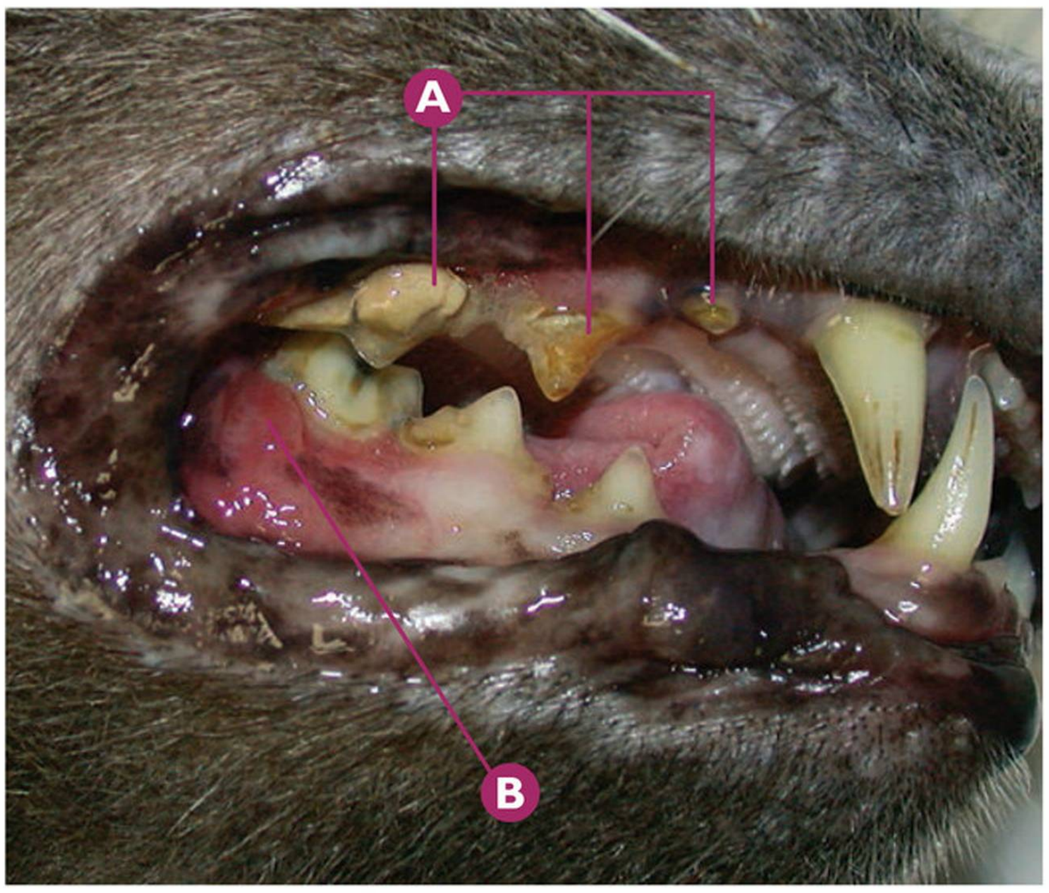

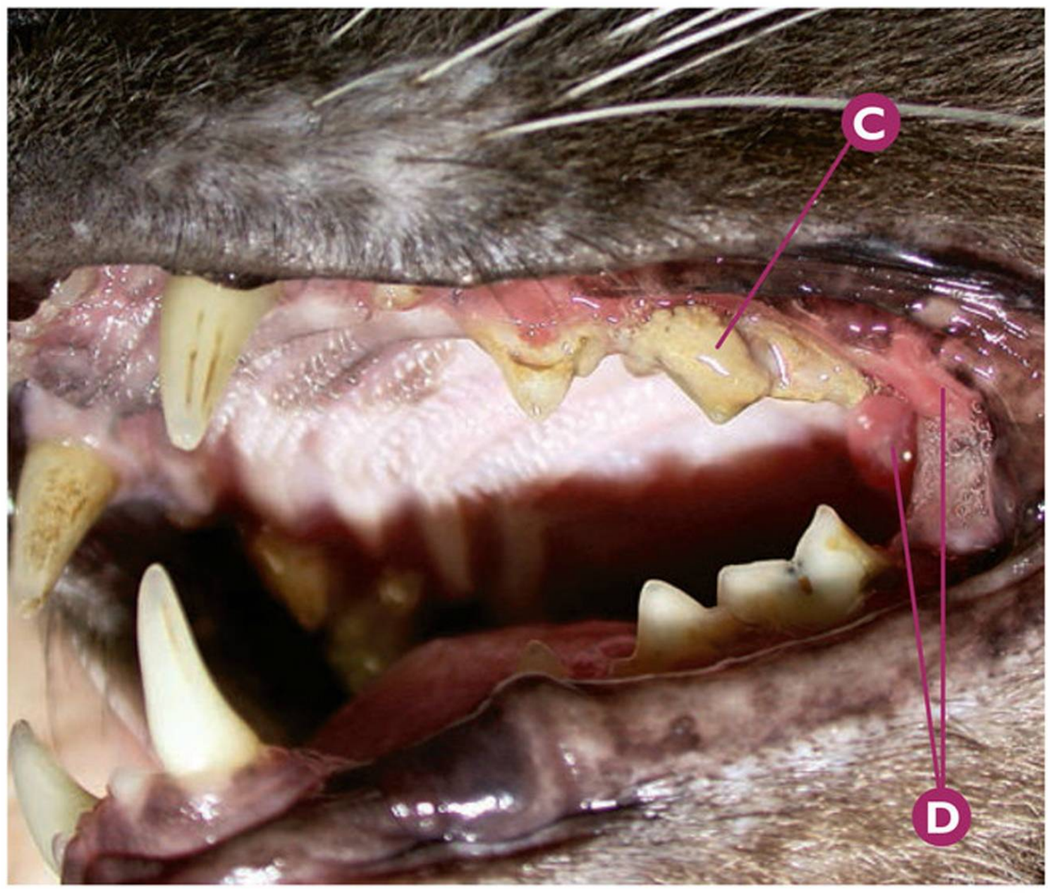

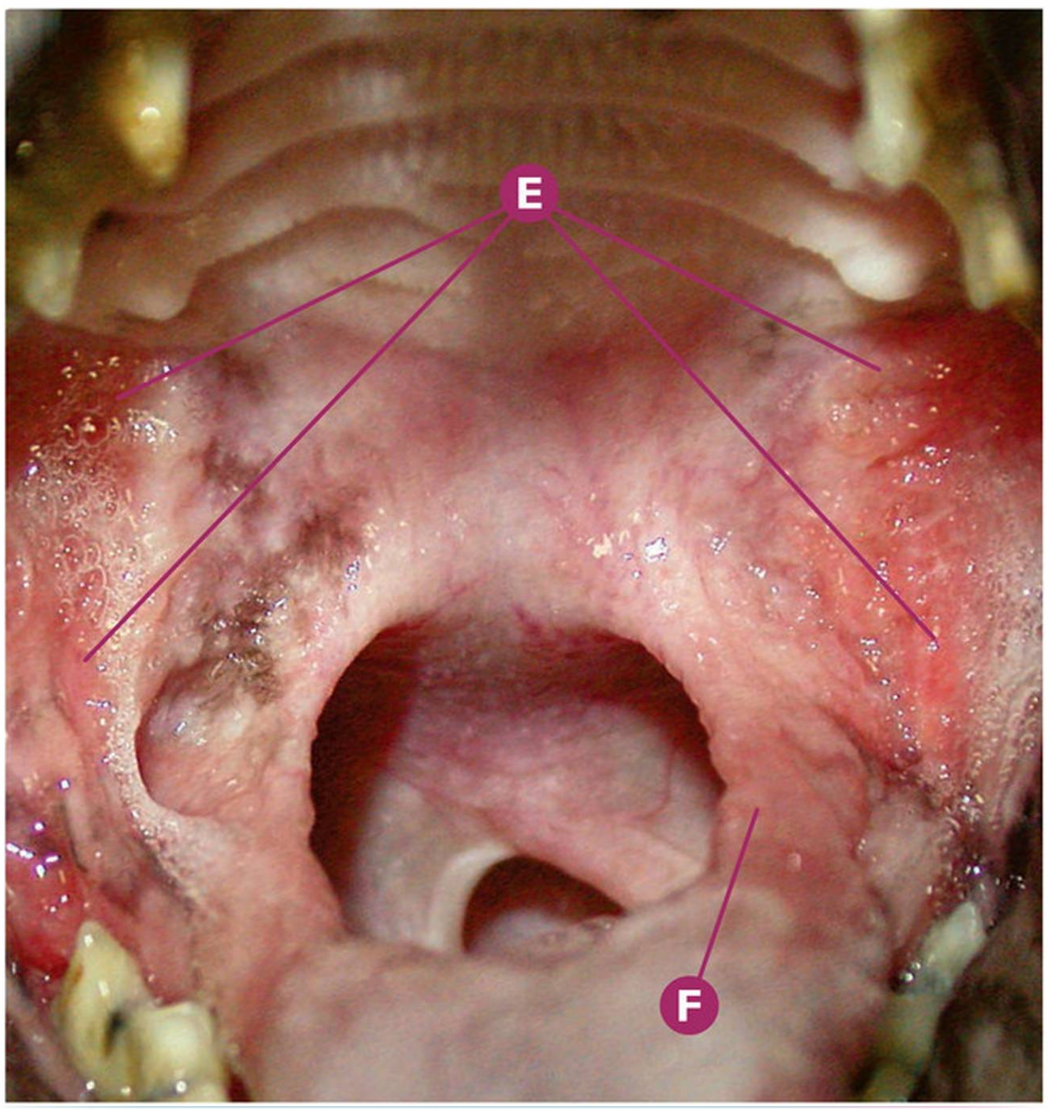

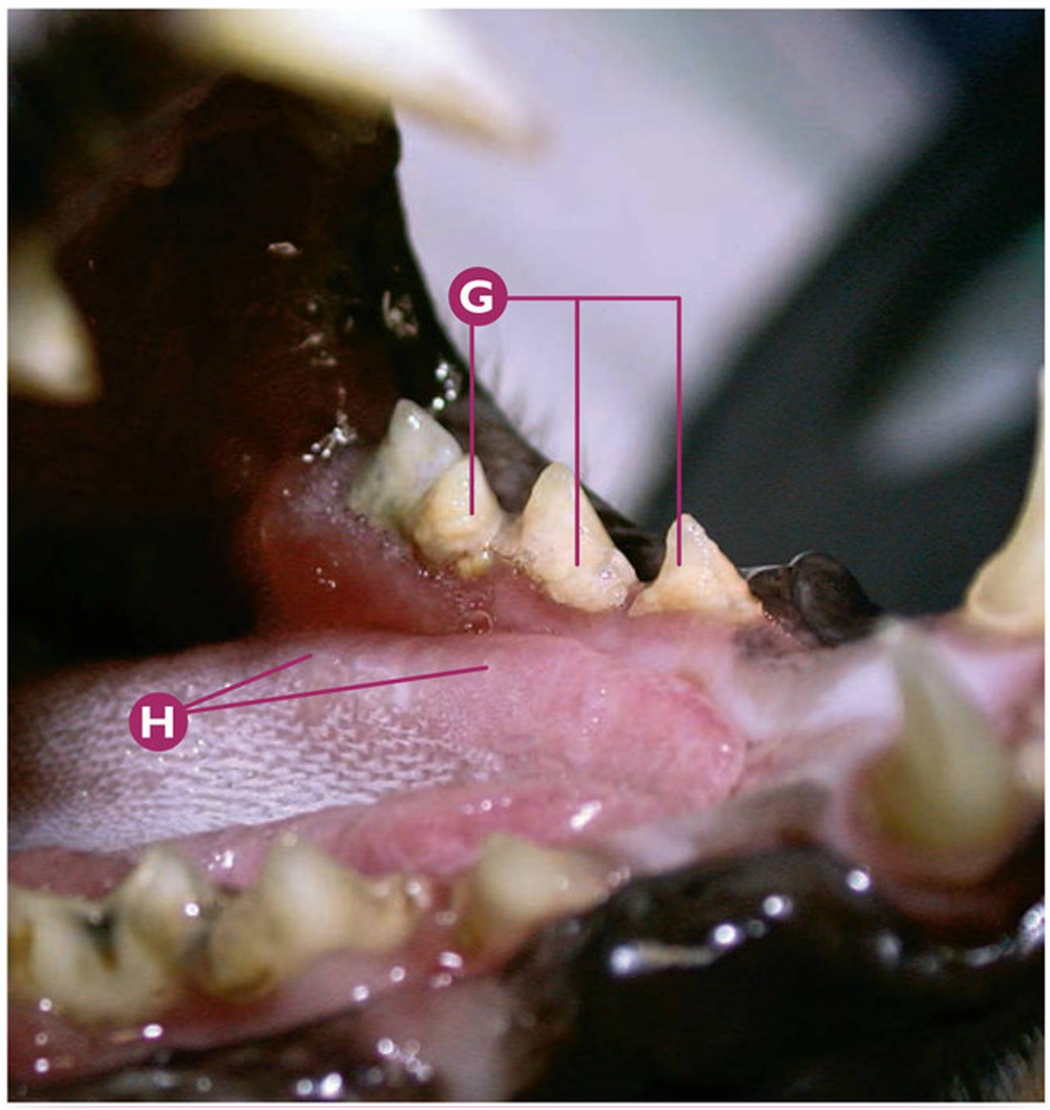

Origen bacteriano, viral, micótico y parasitario | **Gingivoestomatitis felina**

Gingivoestomatitis crónica felina moderada-severa en un paciente de 18 años de edad.
Análisis viral (PCR): FeLV -, FIV -, FCV +, FHV -.

- **A** De derecha a izquierda: índice 4 de cálculo dental en P2maxD (106), P3maxD (107) y P4maxD (108).
- **B** Tejido proliferativo en encía y mucosa en el área vestibular del M1mandD (409).
- **C** Índice 4 de cálculo dental en P4maxI (208).
- **D** Estomatitis moderada-severa en la mucosa bucal caudal izquierda.
- **E** Estomatitis severa en la mucosa bucal caudal derecha e izquierda.
- **F** Estomatitis moderada en el arco glosopalatino izquierdo.
- **G** De derecha a izquierda: detalle del índice 4 de placa bacteriana en el área lingual de P3mandI (307), P4mandI (308) y M1mandI (309).
- **H** Lesiones en el margen lateral izquierdo de la lengua, por contacto con la placa bacteriana de las superficies linguales del P3mandI (307), P4mandI (308) y M1mandI (309).

Puntos clave del diagnóstico/tratamiento

En los casos de gingivoestomatitis crónica, la edad no es un determinante a la hora de valorar las posibilidades diagnósticas y tratamiento orientado a la mejoría de la sintomatología sistémica y local de la cavidad oral. En este paciente de 18 años de edad, detectamos la presencia del calicivirus (FCV), así como diferentes fases de enfermedad periodontal. El tratamiento de ésta última estará definitivamente indicado.

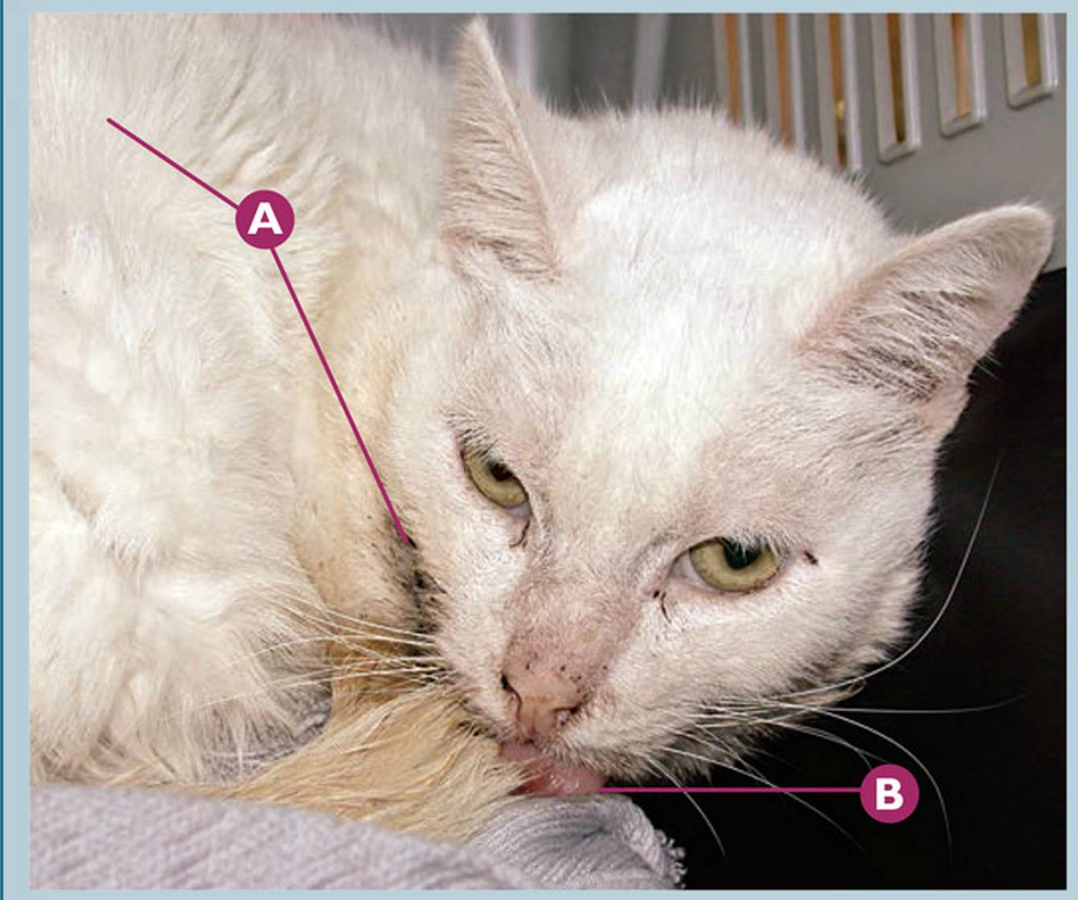

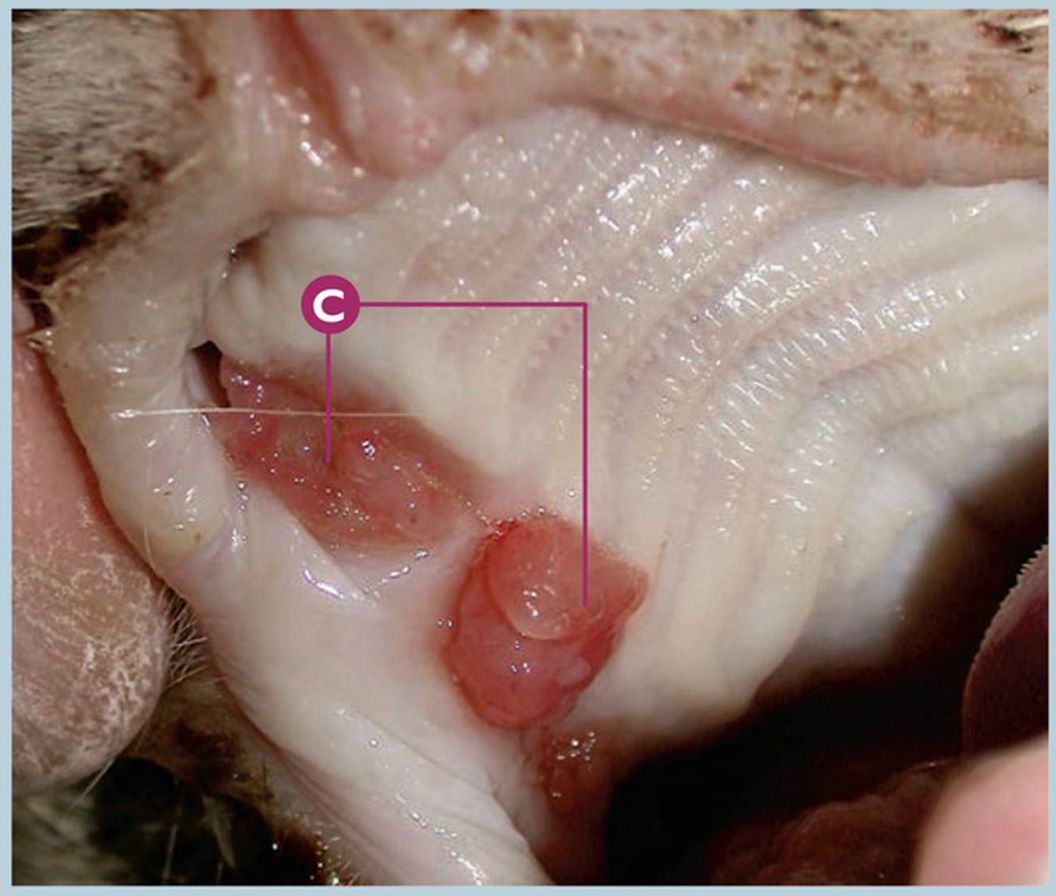

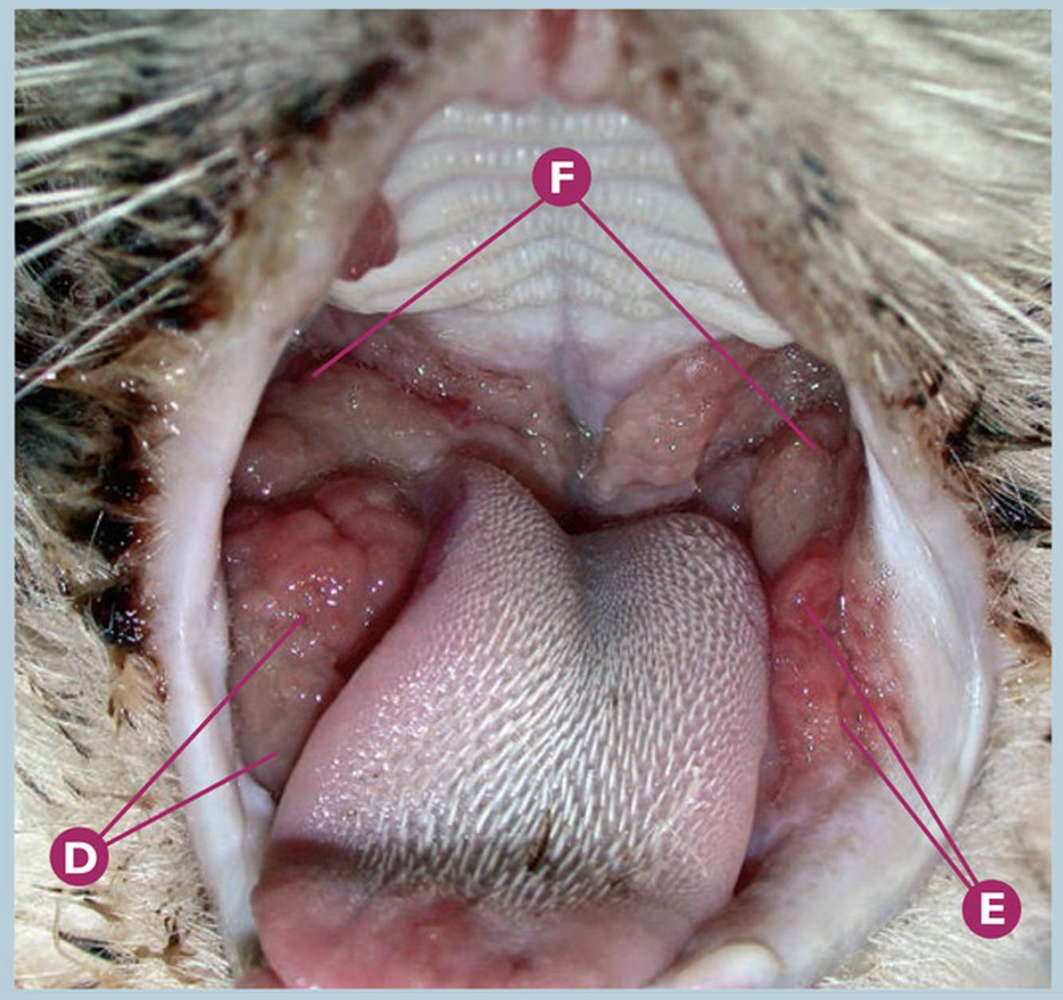

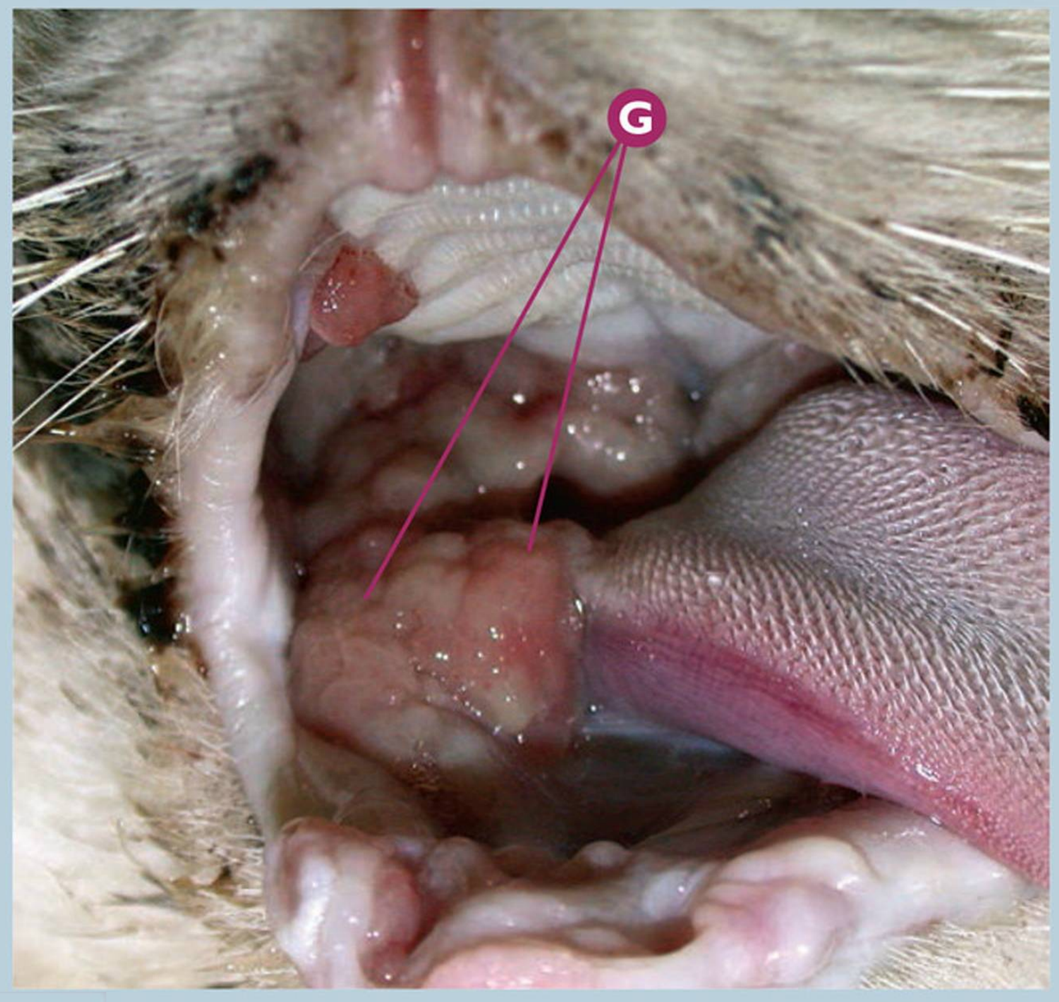

Origen bacteriano, viral, micótico y parasitario | **Gingivoestomatitis felina**

Gingivoestomatitis crónica felina severa en un paciente de edad desconocida.
Análisis viral (PCR): FeLV -, FIV -, FCV +, FHV -.

- **A** Decaimiento general del paciente por síntomas de dolor oral crónico.
- **B** Exposición de la punta de la lengua fuera de la cavidad oral.
- **C** De derecha a izquierda: tejido proliferativo, con gingivoestomatitis severa en el área de P4maxD (108) y CmaxD (104) ausentes (realizada extracción quirúrgica previa).
- **D** Tejido proliferativo severo con gingivoestomatitis severa en el área del P3mandD (407), P4mandD (408) y M1mandD (409) ausentes (realizada extracción quirúrgica previa).
- **E** Gingivoestomatitis severa en el área del P3mandI (307), P4mandI (308) y M1mandI (309) ausentes (realizada extracción quirúrgica previa).
- **F** Estomatitis severa en la mucosa bucal caudal derecha e izquierda.
- **G** Estomatitis severa con tejido proliferativo en el arco glosopalatino derecho.

Puntos clave del diagnóstico/tratamiento

En numerosos casos de gingivoestomatitis crónica felina, a pesar de realizar pruebas diagnósticas de detección viral, de realizar tratamientos quirúrgicos amplios recomendados en numerosa bibliografía (como la extracción múltiple de premolares y molares) y de diferentes tratamientos médicos (antibioterapia, antiinflamatorios esteroideos y no esteroideos, inmunomoduladores, antivirales, homeopatía...), los resultados del manejo de este síndrome no son siempre satisfactorios. En consecuencia, todavía deben desarrollarse ampliamente estudios de diagnóstico específico así como de los tratamientos adecuados.

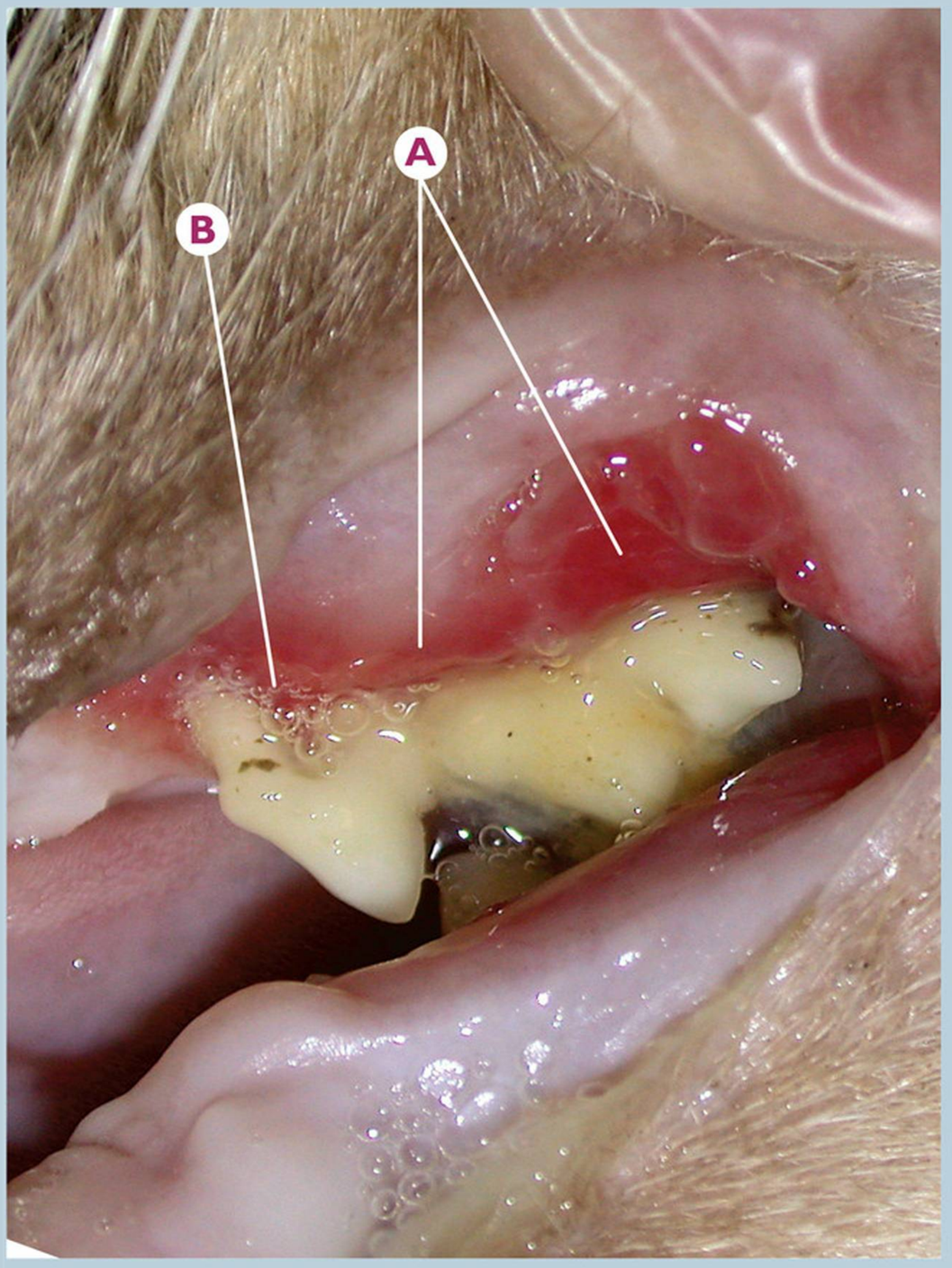

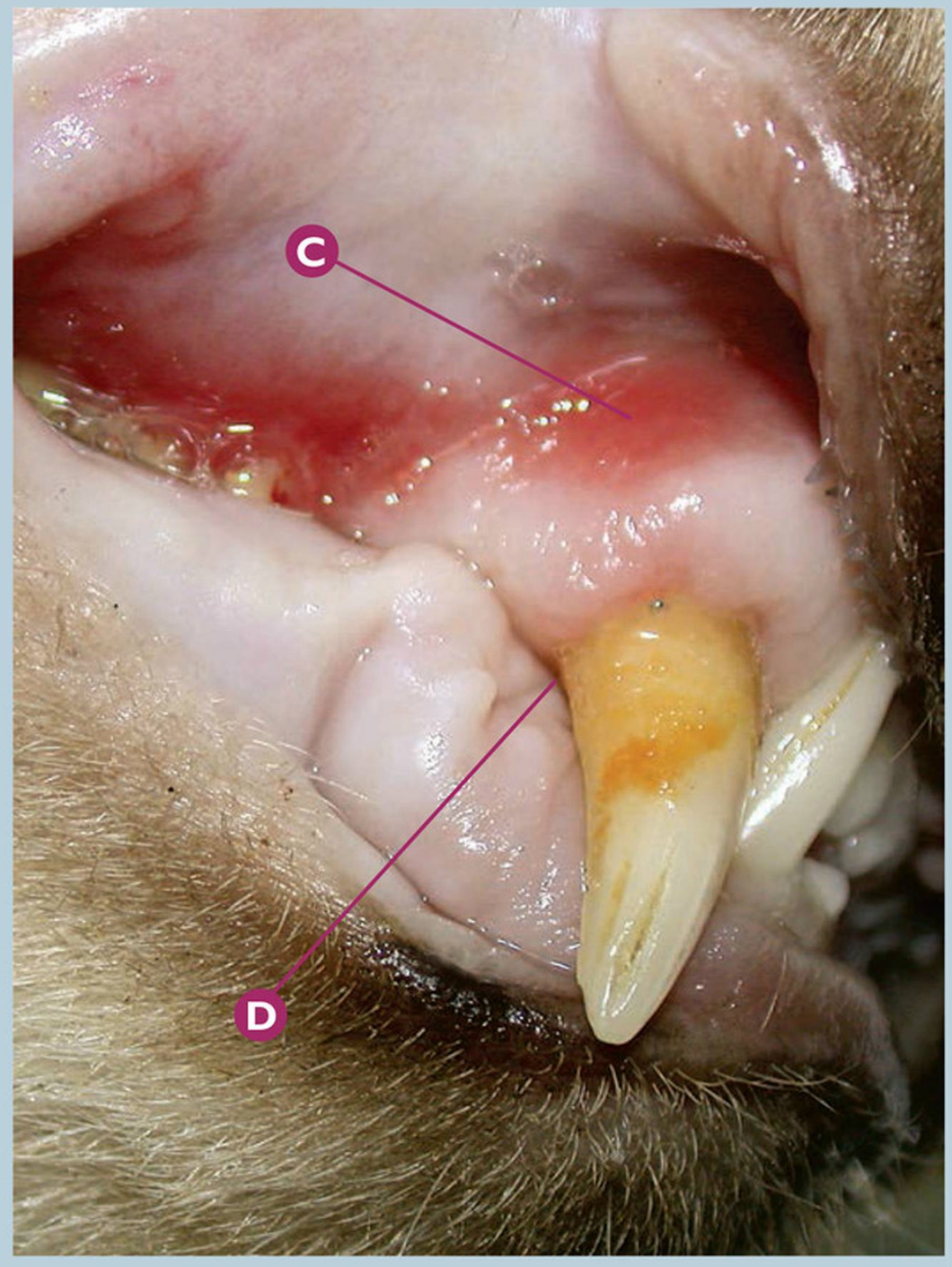

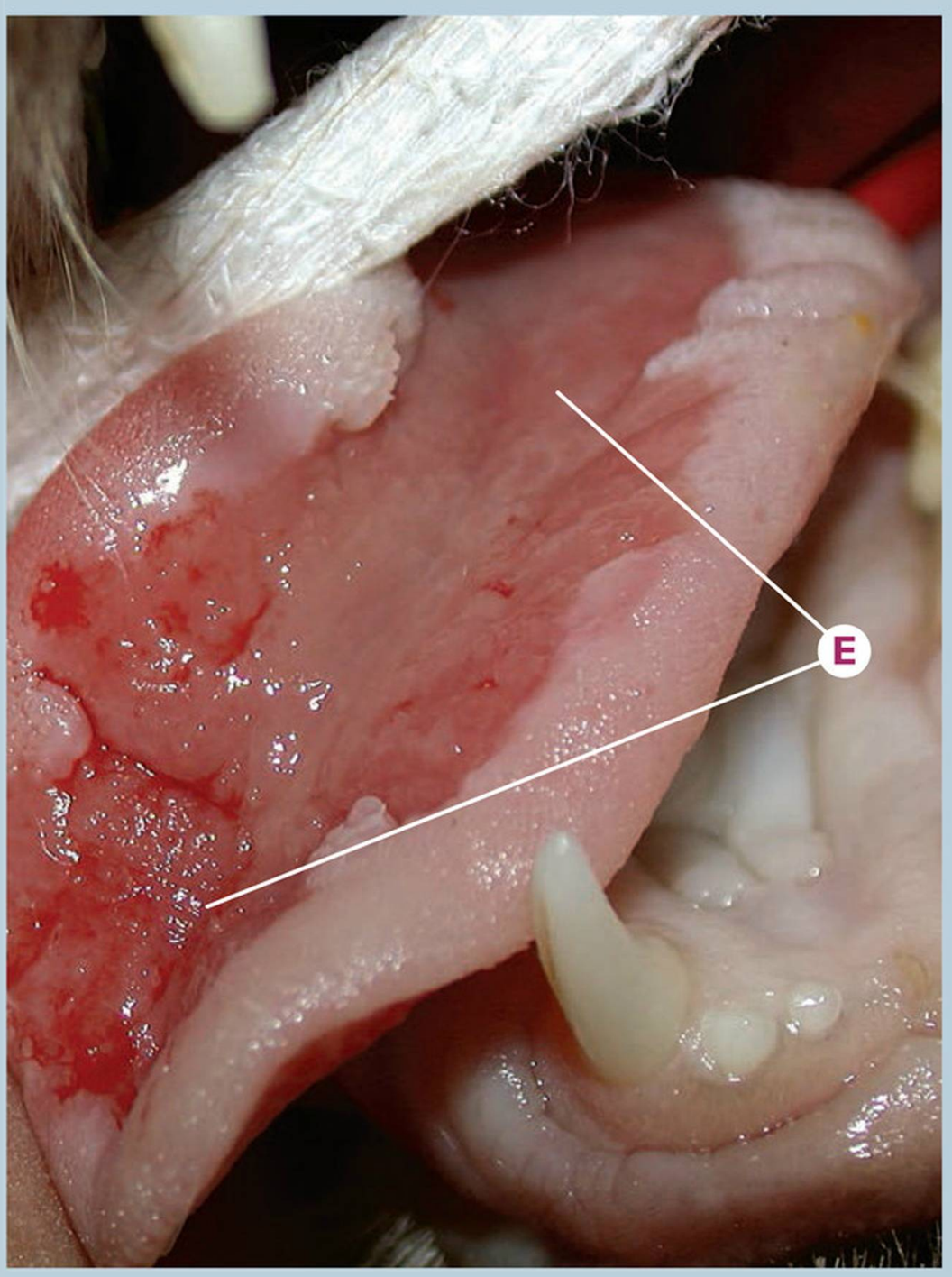

Origen bacteriano, viral, micótico y parasitario

Gingivoestomatitis felina

Gingivoestomatitis crónica felina severa con lesiones severas en mucosa de la superficie dorsal de la lengua.

- A Gingivoestomatitis severa en la región de P3maxI (207) y P4maxI (208).
- B Fase 4 de enfermedad periodontal en P3maxI (207).
- C Estomatitis severa en la mucosa apical a CmaxD (104).
- D Sospecha de fase 4 de enfermedad periodontal en CmaxD (104).
- E Úlcera severa en la superficie dorsal de la lengua.

Puntos clave del diagnóstico/tratamiento

Las úlceras, detectadas en la superficie lingual, pueden ser debidas a la infección del calicivirus y/o herpesvirus felino. Debe realizarse la detección de estos virus, así como un diagnóstico diferencial adecuado, pudiendo detectar en la mayoría de estos pacientes otras sintomatologías que avalan la tesis de la infección viral. Debe instaurarse el control adecuado de las infecciones secundarias, al igual que un buen manejo del animal (hidratación, alimentación correcta y controlada...).

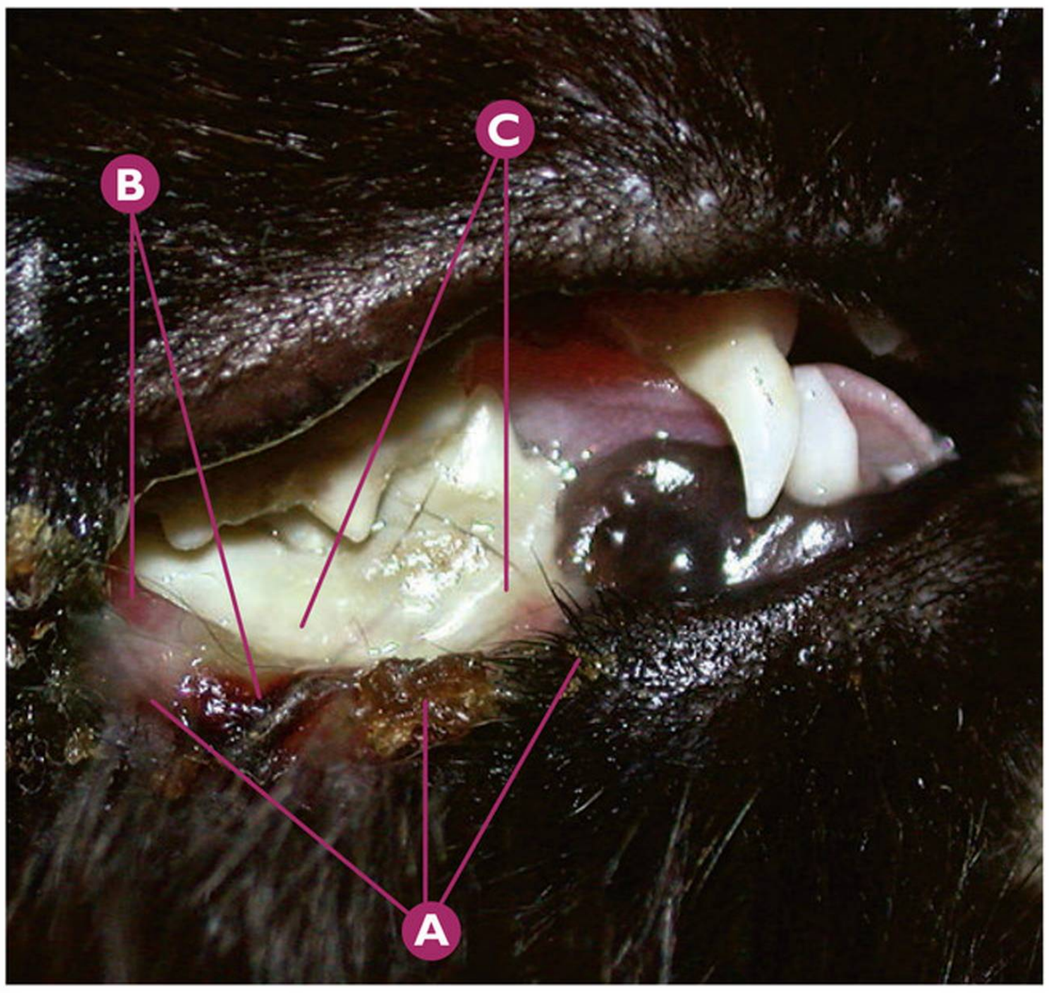

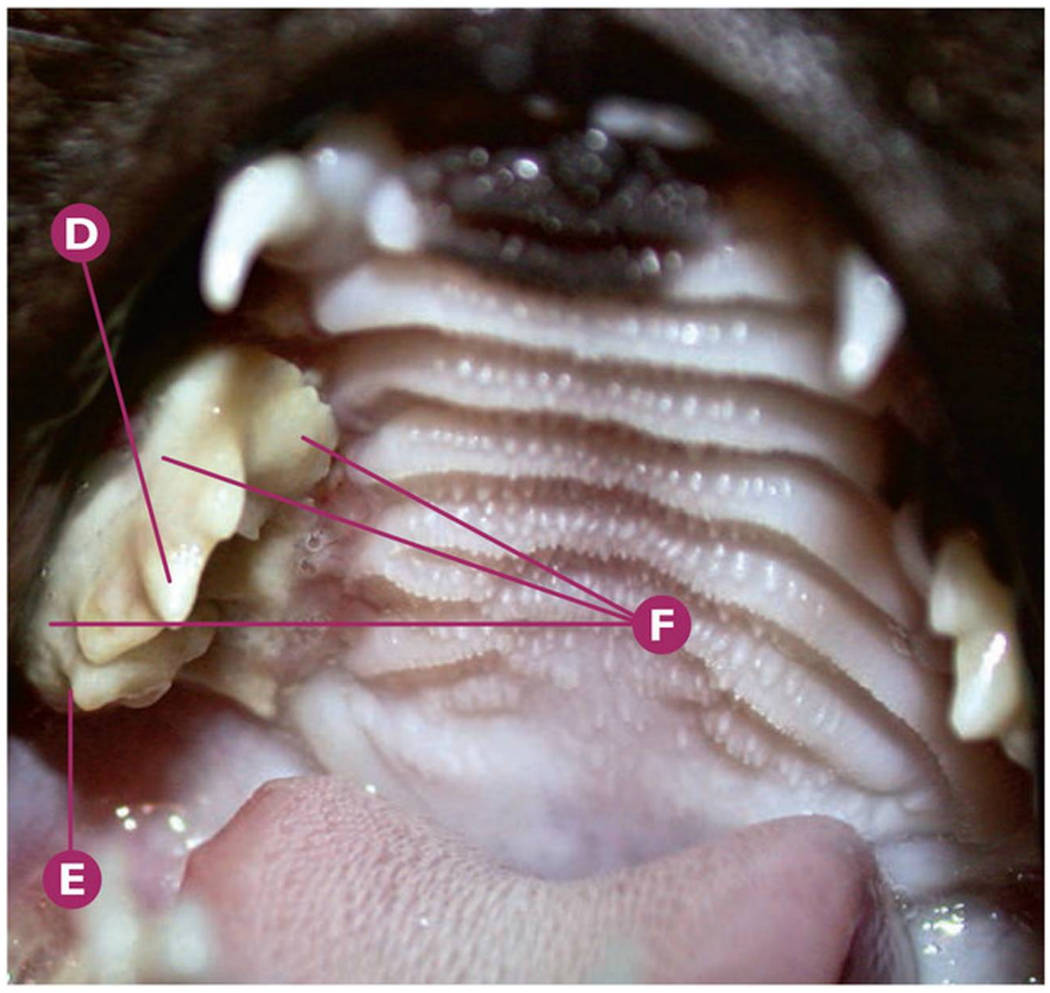

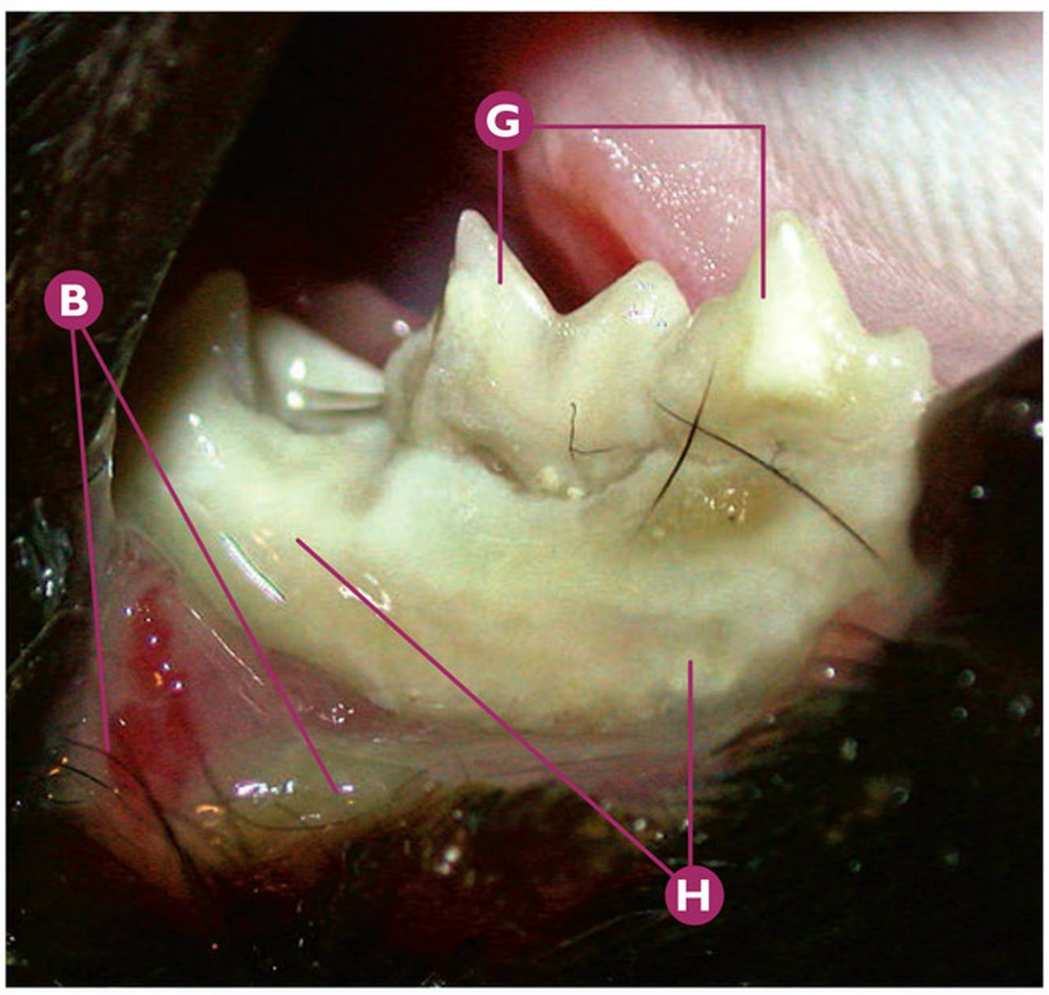

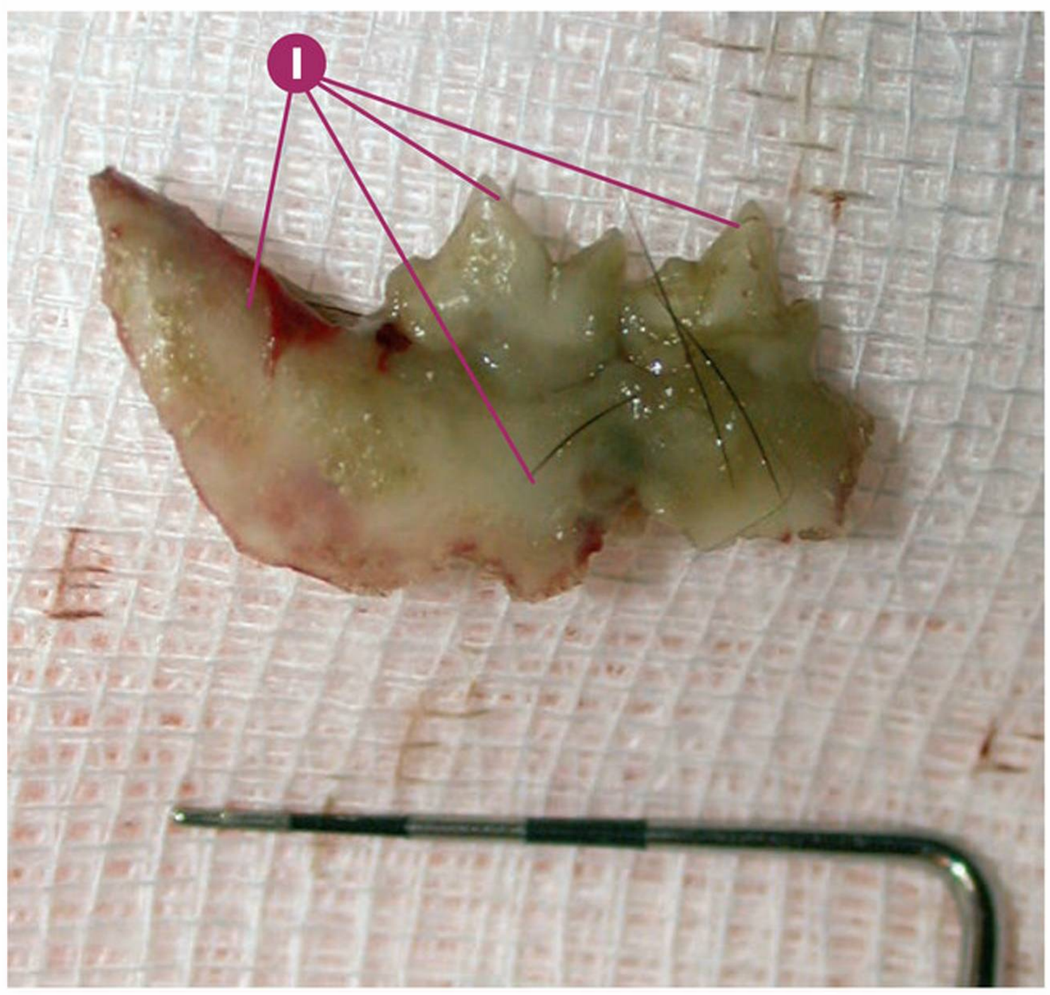

Origen bacteriano, viral, micótico y parasitario | **Osteomielitis en cavidad oral**

Osteomielitis y lesiones en tejidos blandos regionales consecuencia de quemaduras con cable eléctrico (confirmado histopatológicamente).

- **A** Lesión en labio inferior derecho con defecto de tejido blando por quemadura al morder un cable eléctrico.
- **B** Signos de infección del tejido blando del labio inferior.
- **C** Sospecha de exposición de tejido óseo desvitalizado.
- **D** P4maxD (108).
- **E** M1maxD (109).
- **F** Detalle de la osteomielitis en la región del P4maxD (108) y M1maxD (109).
- **G** De derecha a izquierda: P4mandD (408) y M1mandD (409).
- **H** Detalle de la osteomielitis en la región del P4mandD (408) y M1mandD (409).
- **I** Detalle del bloque óseo osteomielítico con P4mandD (408) y M1mandD (409) tras su eliminación de la cavidad oral.

Puntos clave del diagnóstico/tratamiento

Estas lesiones, al igual que acontece en el perro, son frecuentes en animales jóvenes tras morder un cable eléctrico, provocando lesiones en tejidos blandos, así como osteomielitis y necrosis del tejido óseo. Estas lesiones y tejidos infectados suelen provocar halitosis en diferentes grados acompañada de síntomas de dolor oral. La confirmación histopatológica del proceso y la eliminación de los tejidos afectados, combinadas con un tratamiento antibiótico específico, son la base del diagnóstico y tratamiento de esta patología.

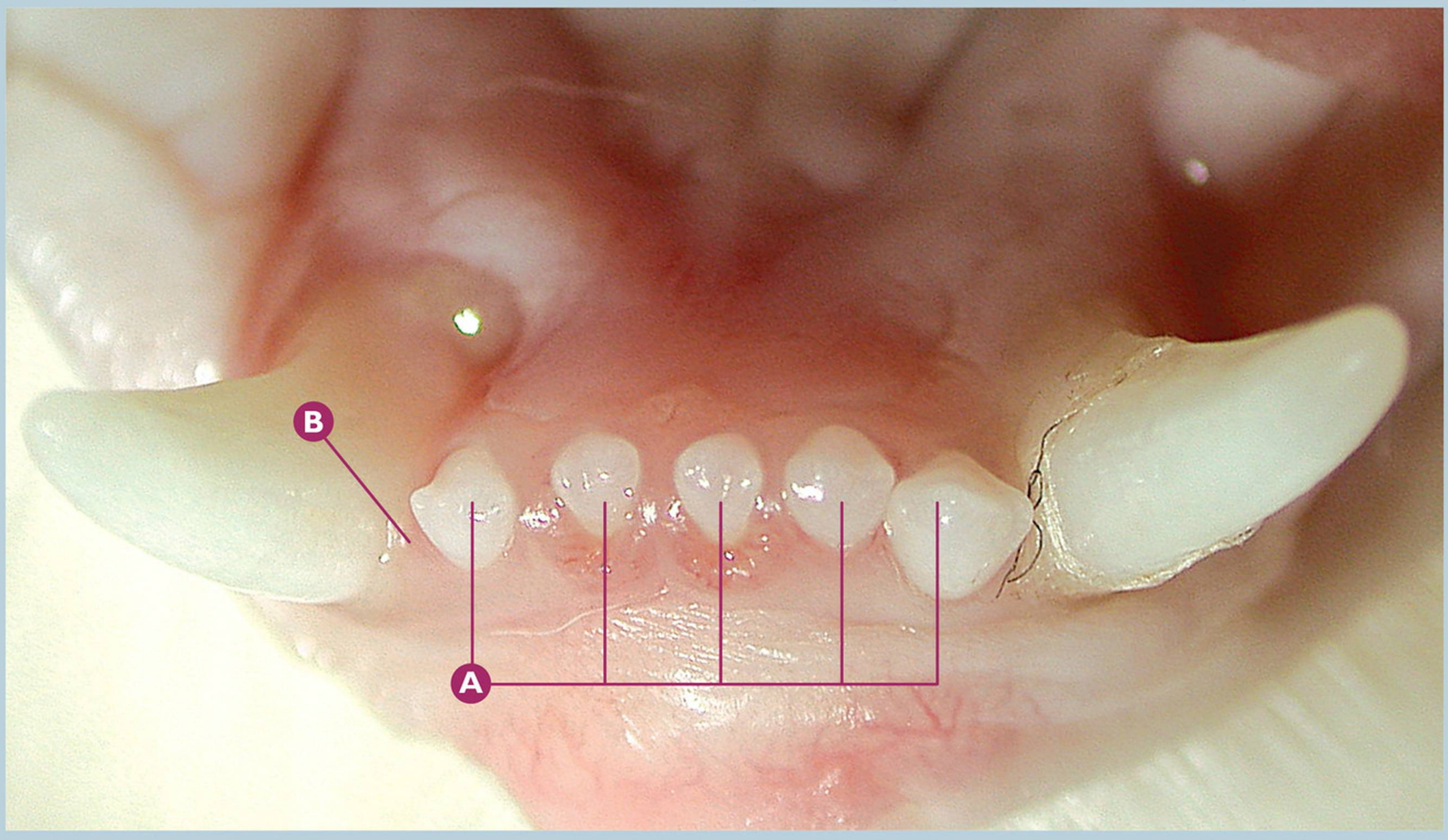

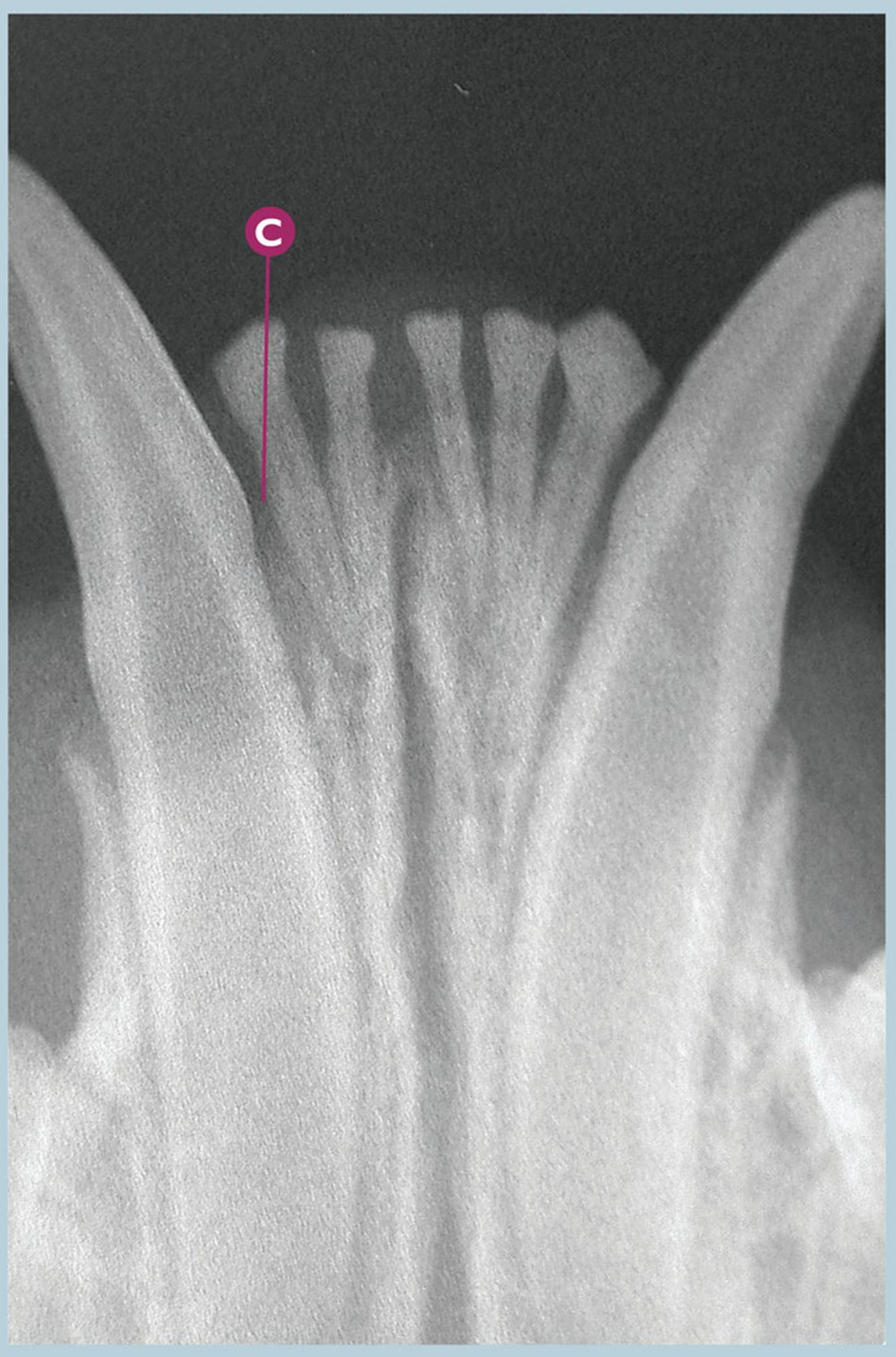

Alteración en el desarrollo y erupción dental | **Agenesia dental**

Sospecha de agenesia dental de I3mandD (403), en un paciente de seis meses de edad.

- **A** De derecha a izquierda: I3mandI (303), I2mandI (302), I1mandI (301), I1mandD (401), I2mandD (402).
- **B** Sospecha de agenesia dental de I3mandD (403).
- **C** Rx dental: signos radiológicos compatibles con agenesia de I3mandD (403).

Puntos clave del diagnóstico/tratamiento

En aquellos animales jóvenes, en los que existe una ausencia dental en el periodo final de la erupción de los dientes permanentes, el diagnóstico presuntivo más probable es la agenesia dental. Sin embargo, no podemos descartar la ausencia de origen traumático. La radiología dental es imprescindible para intentar confirmar nuestras sospechas.

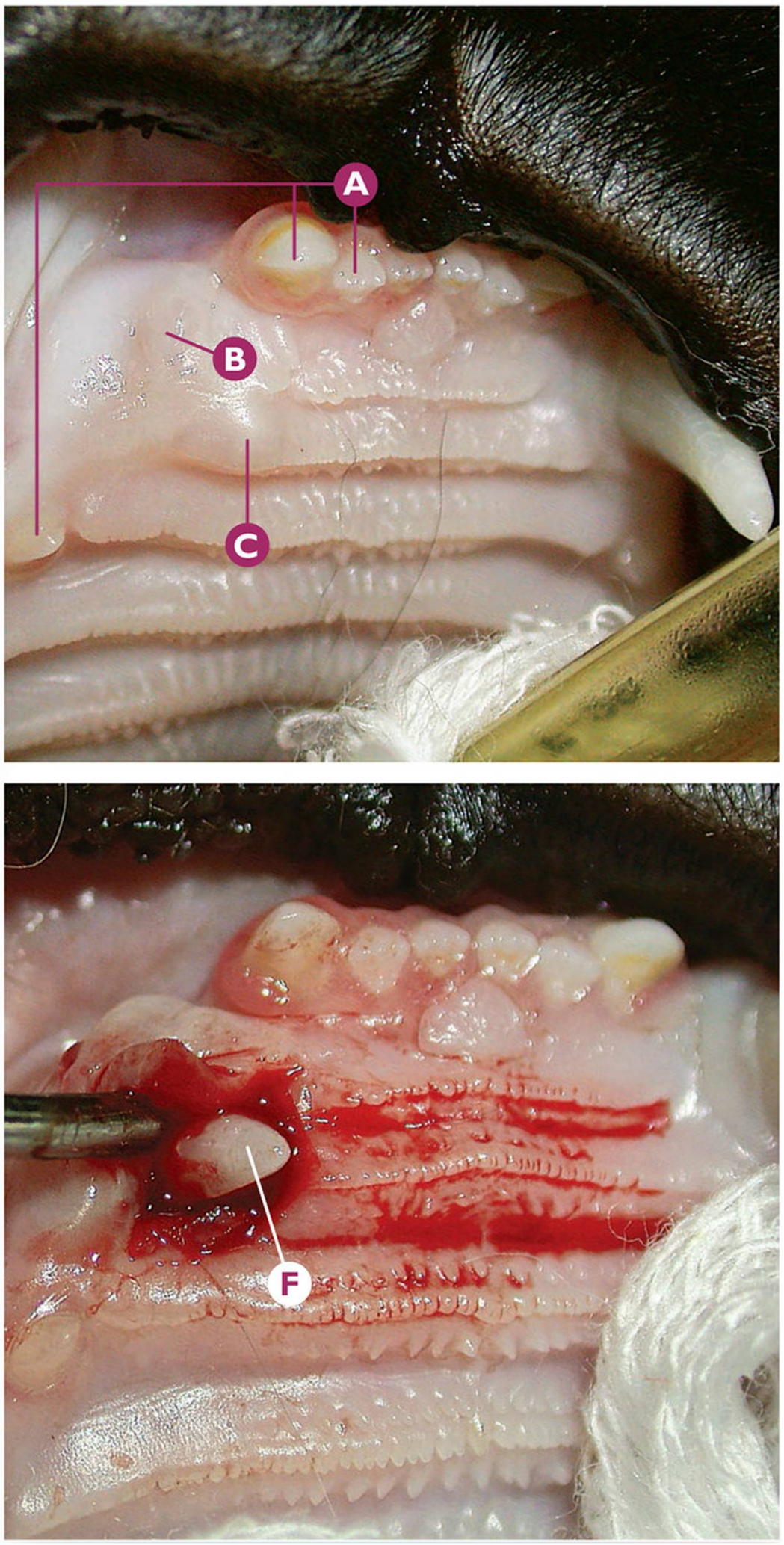

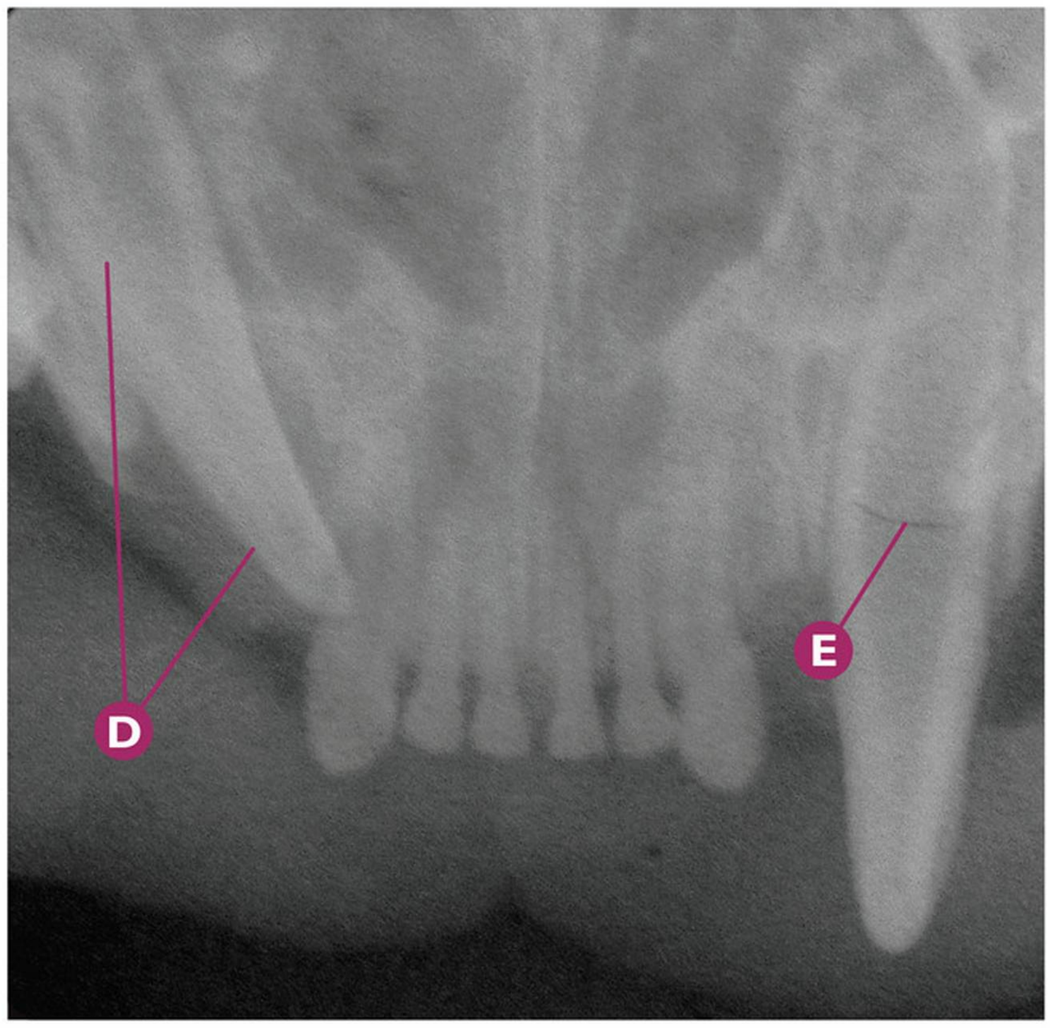

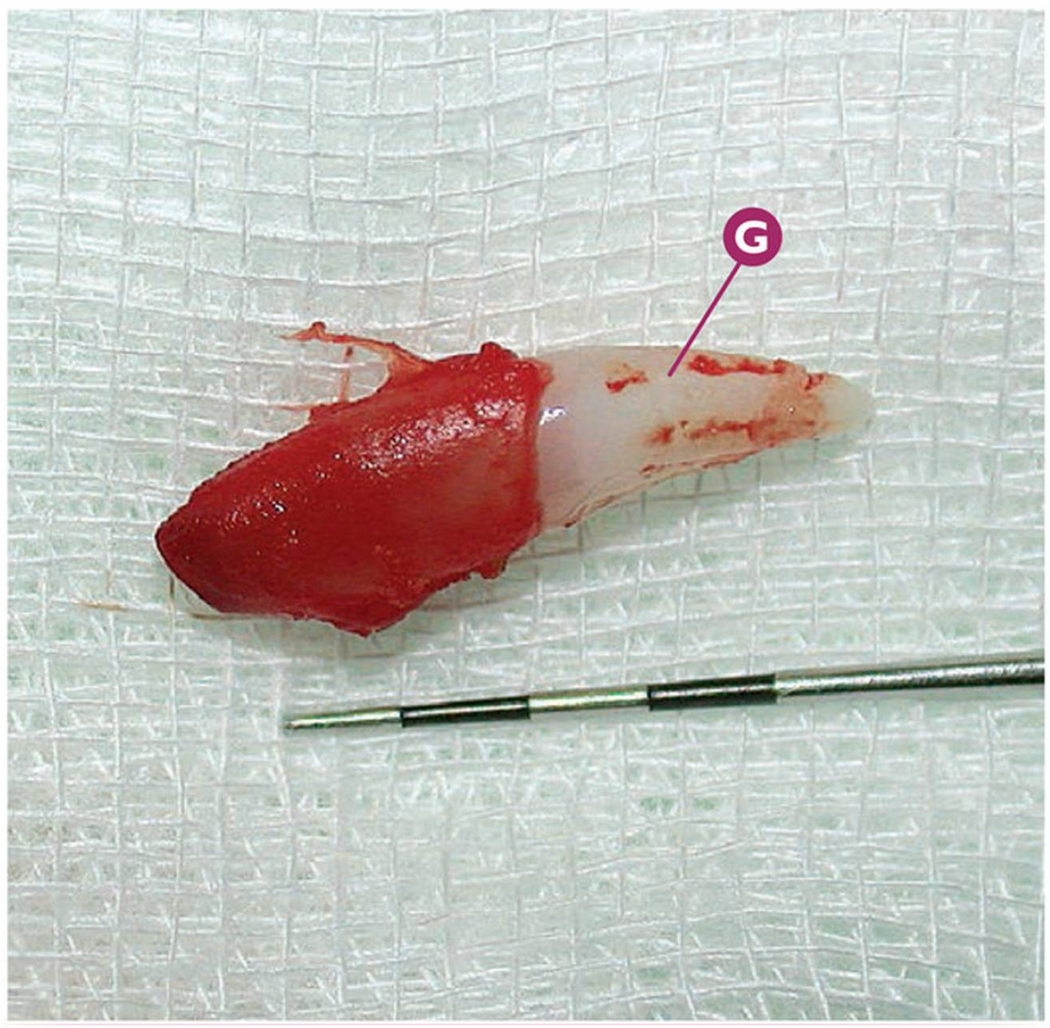

Alteración en el desarrollo y erupción dental | Dientes incluidos o impactados

Impactación completa del CmaxD (104).

- **A** De derecha a izquierda: I2maxD (102), I3maxD (103), P2maxD (106).
- **B** Ausencia de CmaxD (104).
- **C** Zona de engrosamiento de la mucosa palatina, sospechosa de existir una presencia dental.
- **D** Rx dental: signos compatibles con la presencia del CmaxD (104), con impactación completa.
- **E** Rx dental: artefacto.
- **F** Detalle del CmaxD (104), durante su extracción.
- **G** Detalle del CmaxD (104), tras su extracción.

Puntos clave del diagnóstico/tratamiento

En aquellos casos clínicos donde detectamos ausencia de un diente y lo detectamos radiológicamente, nos enfrentaremos con toda probabilidad a una impactación dental. En este caso clínico, es probable que una alteración en la erupción (rotación y/o desviación), haya contribuido al proceso. La monitorización en detalle del diente impactado debe ser realizada, para evitar complicaciones regionales. El tratamiento no conservador para la prevención de patologías dentales consecuentes a la impactación dental, es la extracción.

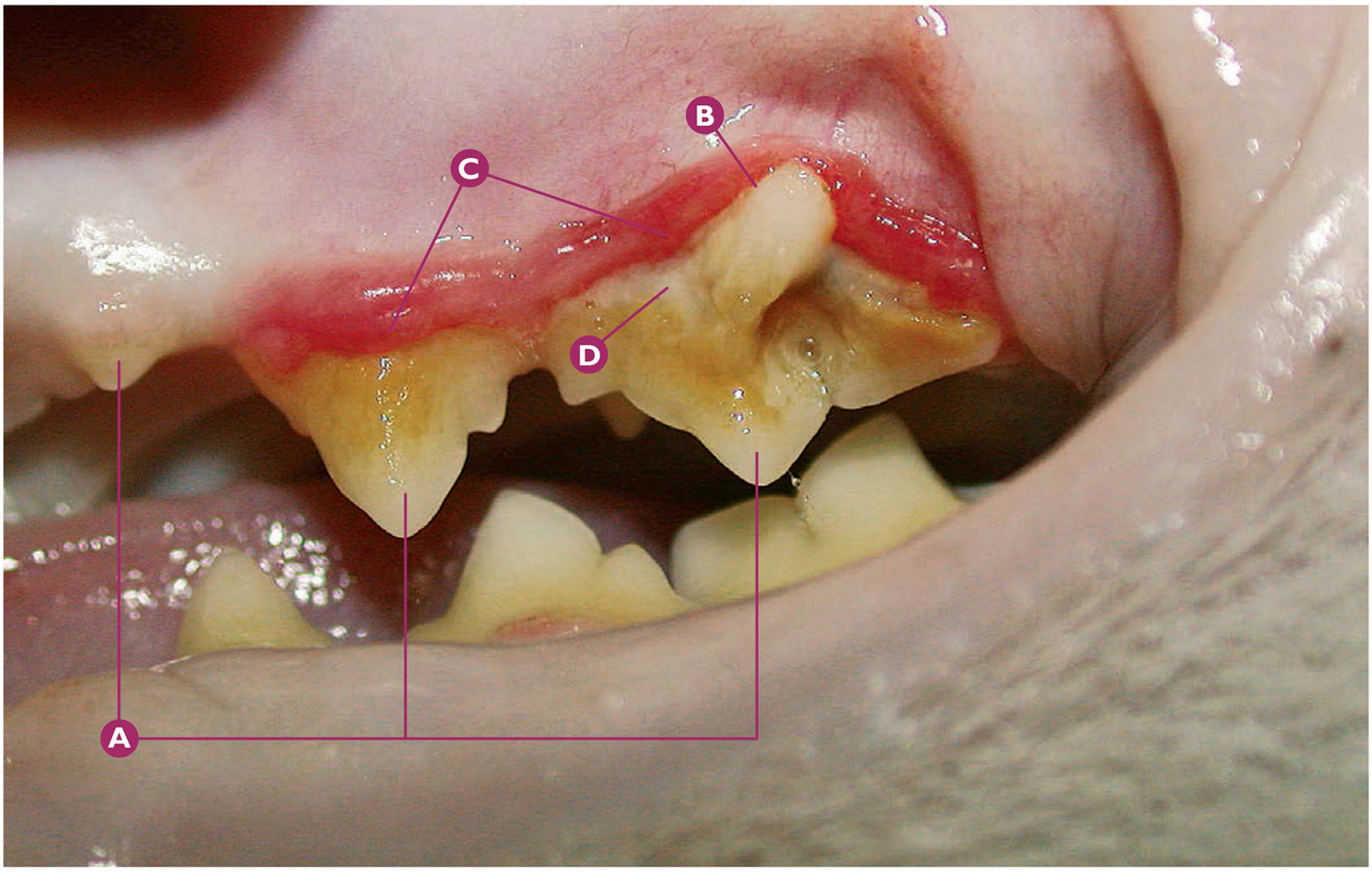

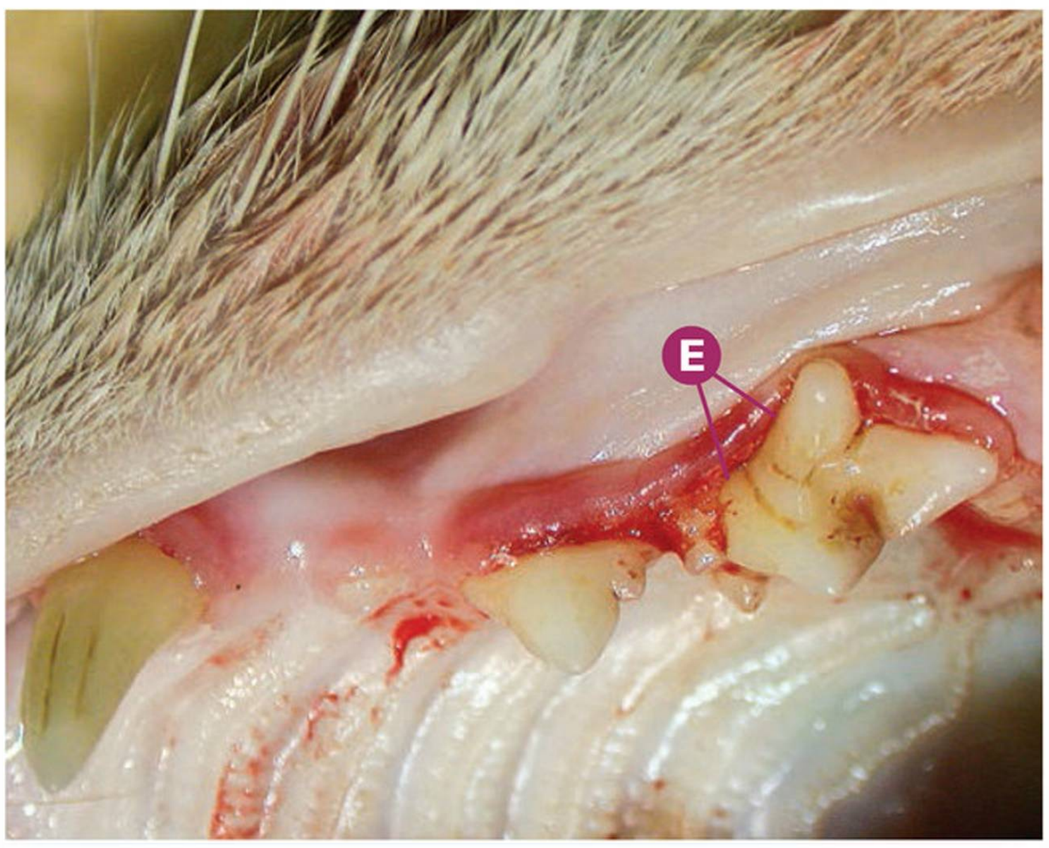

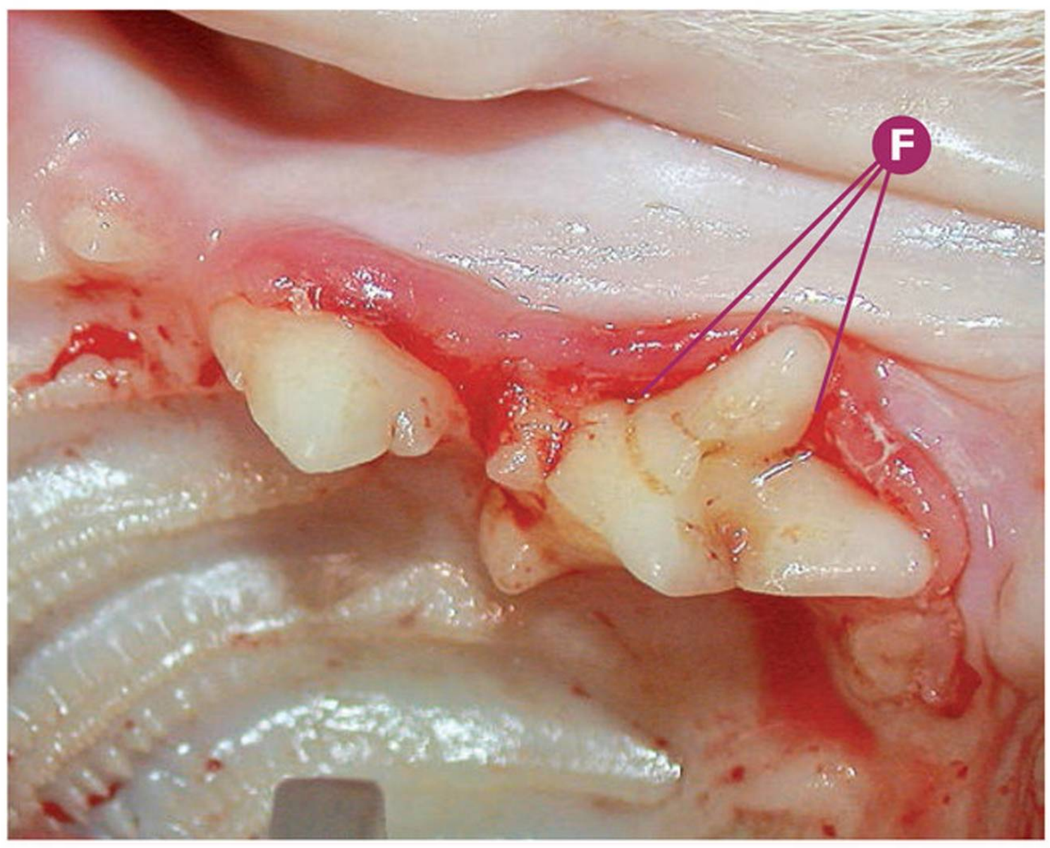

Alteración en el desarrollo y erupción dental — Geminación

Geminación del P4maxI (208).

- **A** De derecha a izquierda: P4maxI (208), P3maxI (207), P2maxI (206).
- **B** Sospecha de geminación de P4maxI (208).
- **C** Índice 3 gingival en P4maxI (208) y P3maxI (207).
- **D** Índice 3 de placa bacteriana en P4maxI (208).
- **E** Geminación del P4maxI (208), intento de formar una cúspide en el área apical del surco vestibular de la corona del P4maxI (208). Detalle tras la eliminación de la placa y cálculo dental sobre la superficie del diente.
- **F** Detalle de la geminación del P4maxI (208).

Puntos clave del diagnóstico/tratamiento

Geminación es el intento de formar dos dientes desde un único germen dentario. La geminación en el gato es extremadamente infrecuente. La radiología dental está indicada para valorar la morfología radicular y fase de enfermedad periodontal en este caso clínico.

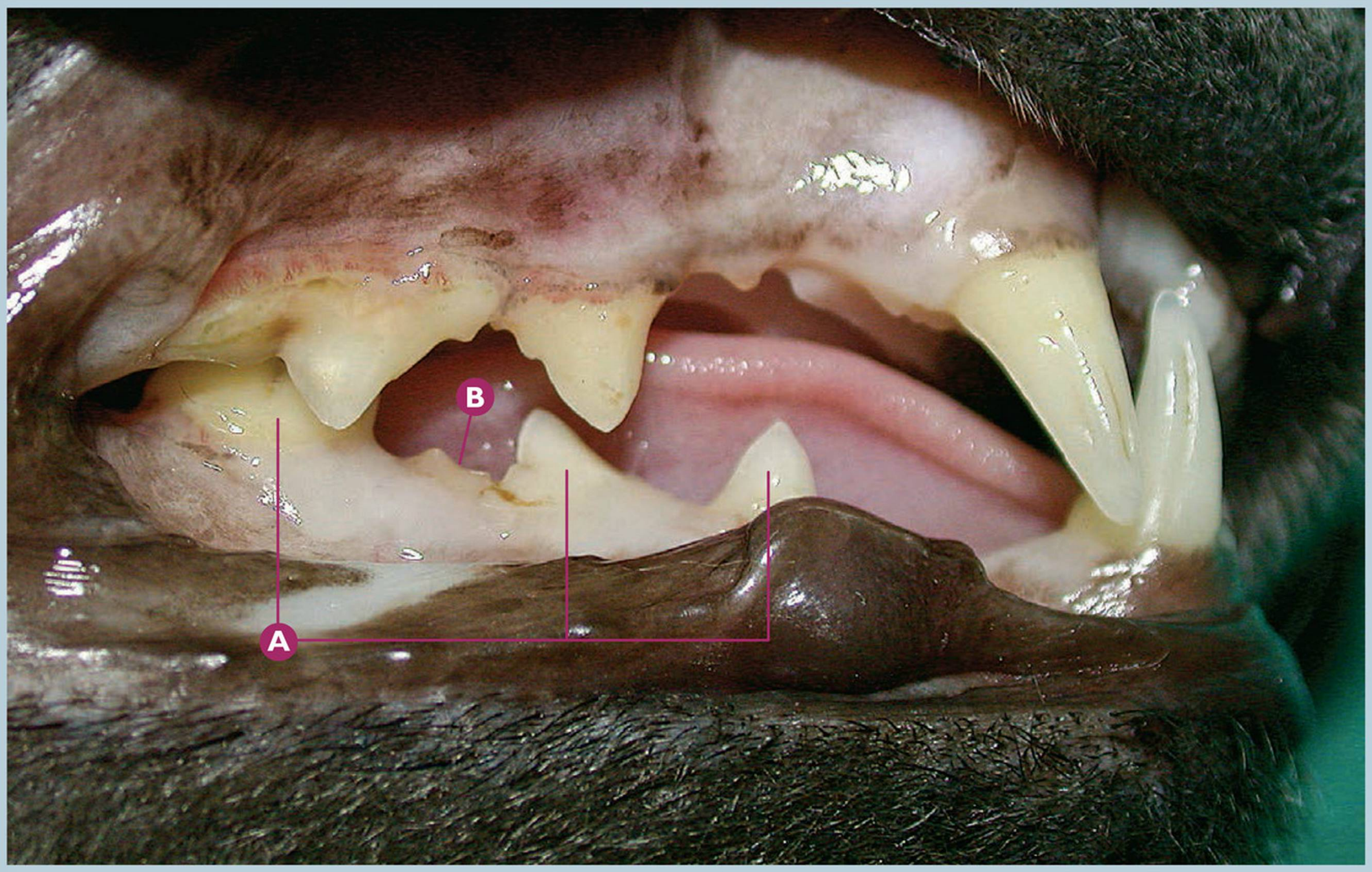

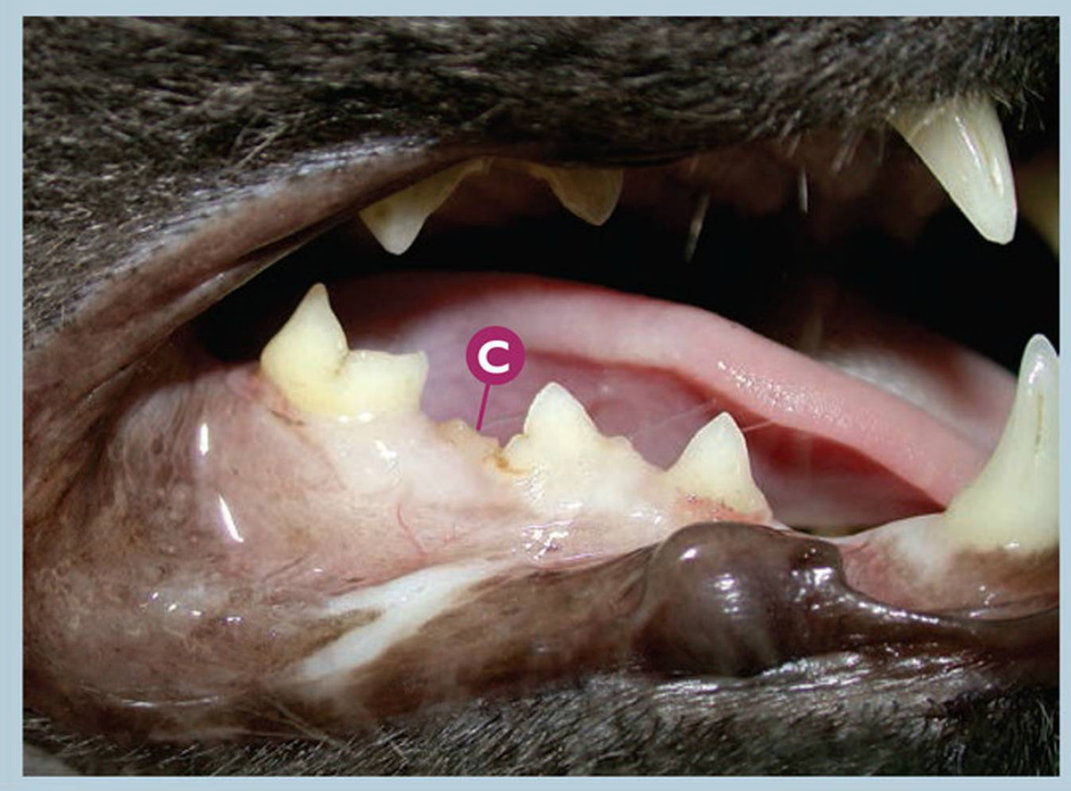

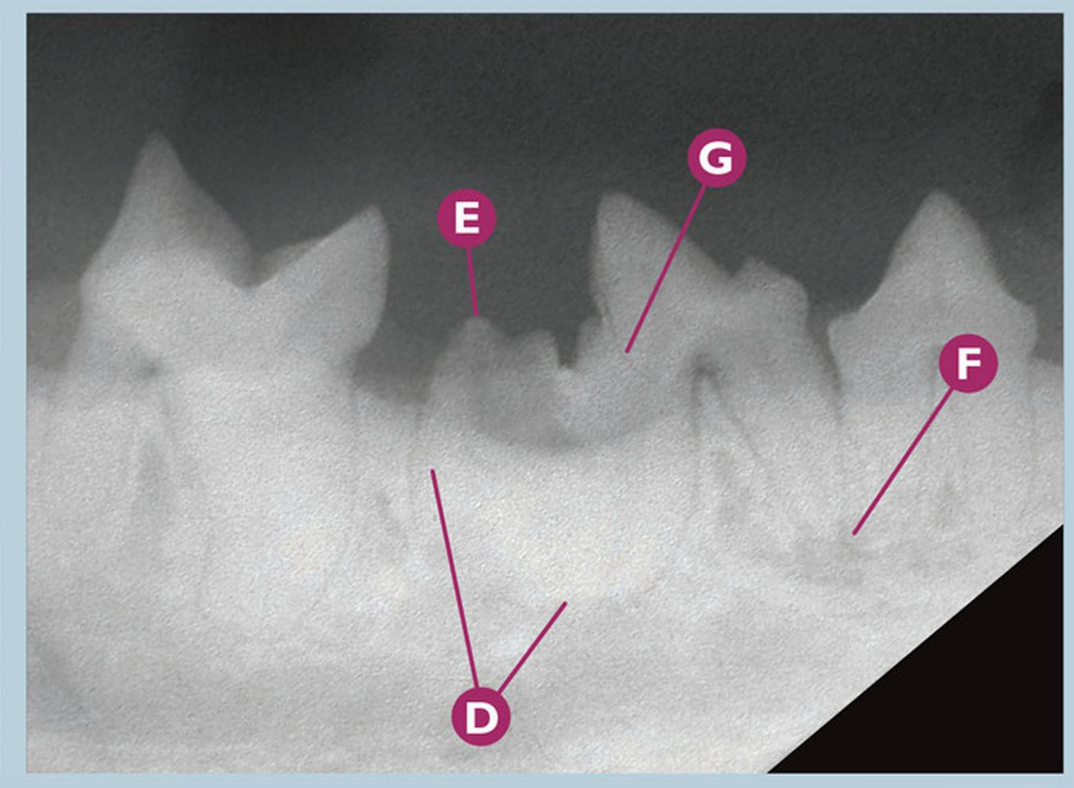

Alteración en el desarrollo y erupción dental — Geminación

Sospecha de geminación del P4mandD (408), con posible fractura.

- **A** De derecha a izquierda: P3mandD (407), P4mandD (408), M1mandD (409).
- **B** Sospecha de cuerpo extraño distal a P4mandD (408).
- **C** Detalle de sospecha de tejido dentario/óseo distal a P4mandD (408).
- **D** Rx dental: signos radiológicos compatibles con geminación del P4mandD (408).
- **E** Rx dental: signos radiológicos compatibles con tejido dental (sospecha de segunda corona fracturada).
- **F** Rx dental: signos radiológicos compatibles con patología periapical en raíz mesial del P4mandD (408).
- **G** Rx dental: artefacto.

Puntos clave del diagnóstico/tratamiento

En este caso clínico, nuestra sospecha es una geminación del P4mandD (408), cuyo intento de formar dos dientes desde un único germen dentario forma una raíz mesial y dos raíces distales fusionadas, con apariencia de una ancha raíz distal. La probable fractura de una débil segunda corona distal dificulta el correcto diagnóstico. El diagnóstico definitivo se realizará mediante el estudio histológico del diente después de la extracción, con fines únicamente académicos.

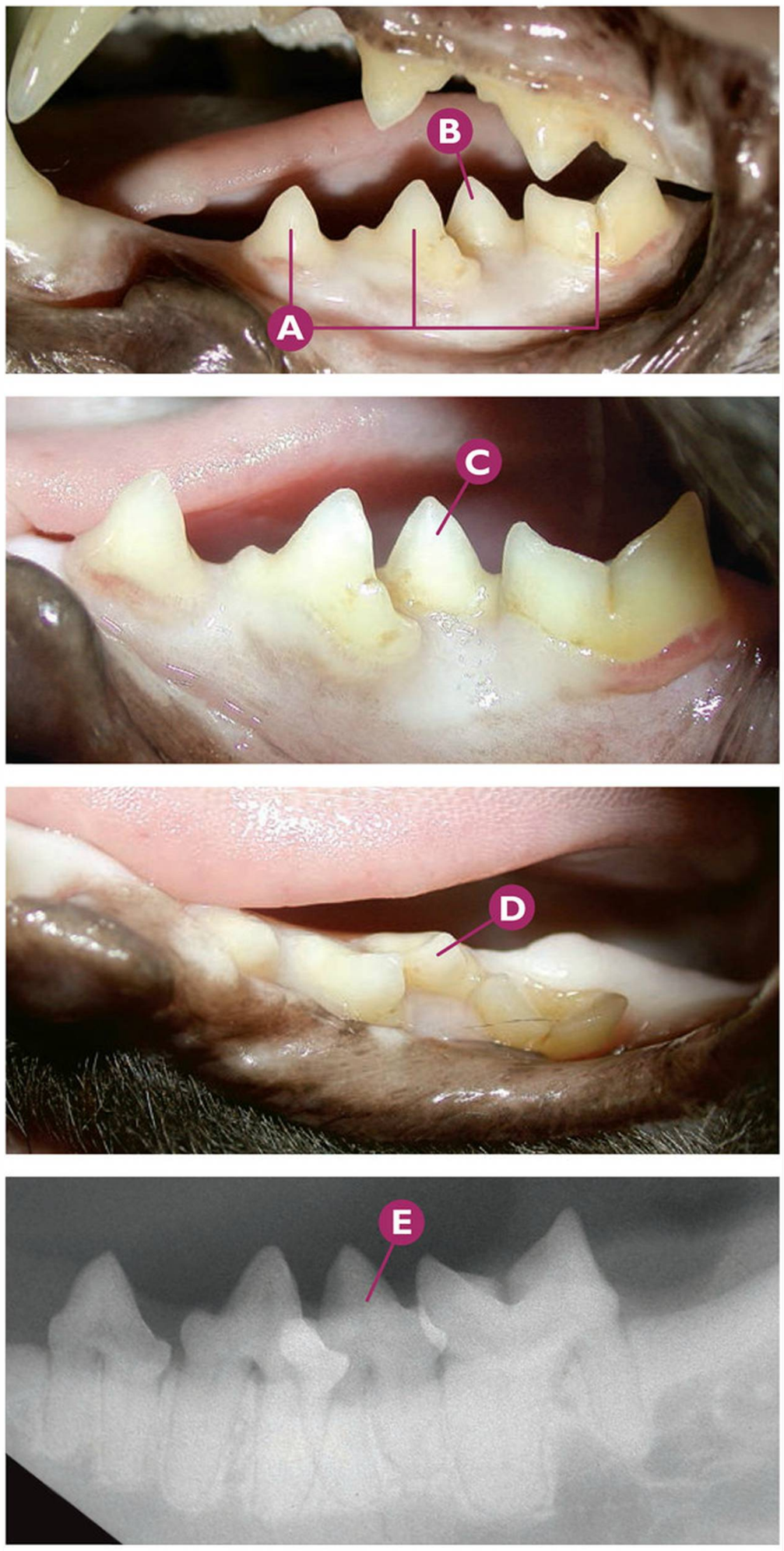

Alteración en el desarrollo y erupción dental

Hiperdoncia (dientes supernumerarios)

Presencia de un diente supernumerario, P4´mandI (S308).

- **A** De derecha a izquierda: M1mandI (309), P4mandI (308), P3mandI (307).
- **B** P4´mandI (S308); vista vestibular.
- **C** Detalle del P4´mandI (S308); vista vestibular.
- **D** Detalle del P4´mandI (S308); vista oclusal.
- **E** Rx dental: signos radiológicos compatibles con P4´mandI (S308).

Puntos clave del diagnóstico/tratamiento

Un diente supernumerario es la duplicación de un diente permanente, en este caso clínico está erupcionado, provocando apiñamiento y desviación dental de los dientes permanentes. La presencia de este diente supernumerario favorecerá la progresión de la enfermedad periodontal en esta región, por lo que su extracción podría estar indicada.

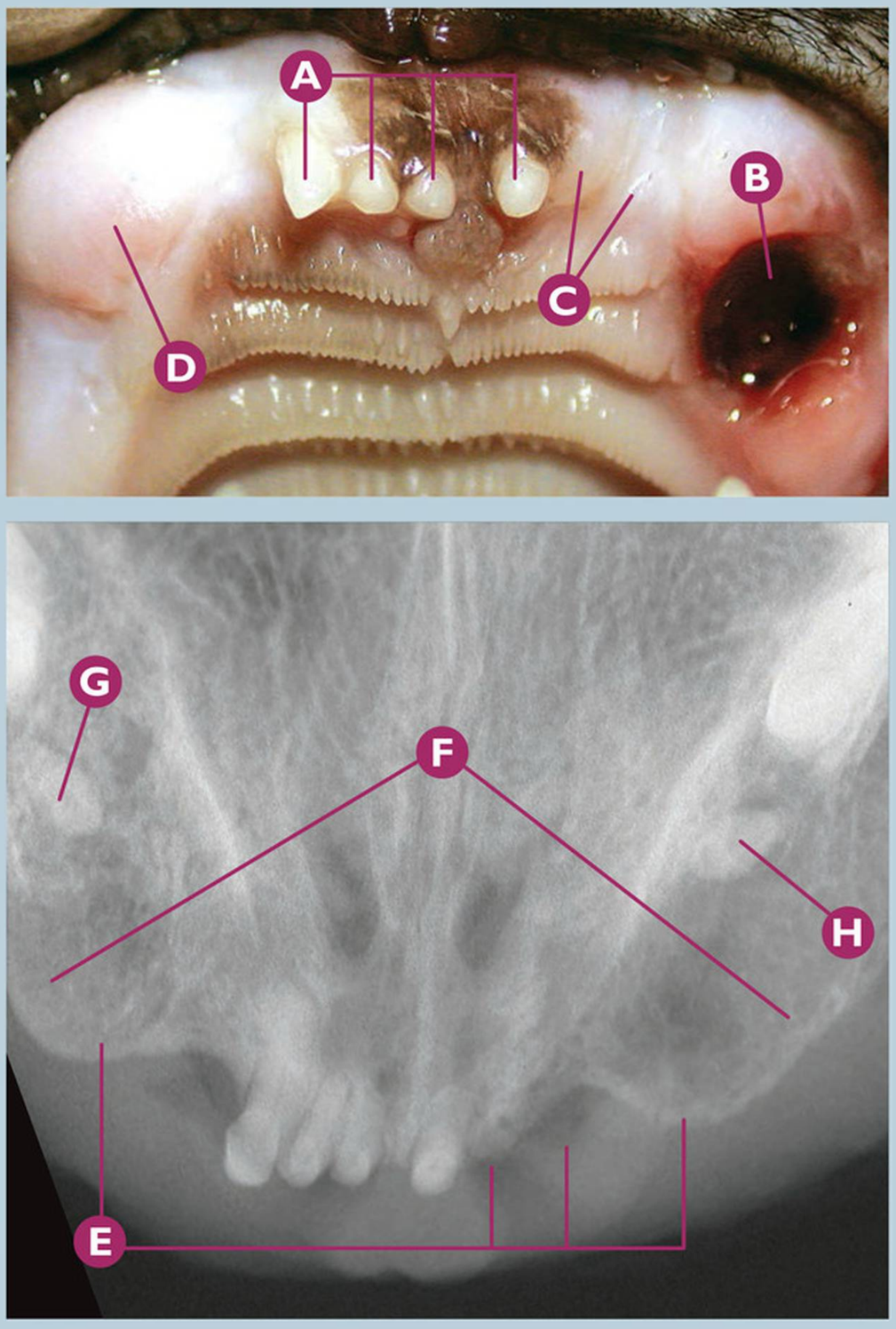

Ausencia dental

Ausencia dental de CmaxD (104), I2maxI (202), I3maxI (203) y CmaxI (204).

- **A** De derecha a izquierda: I1maxI (201), I1maxD (101), I2maxD (102), I3maxD (103).
- **B** Ausencia dental de CmaxI (204) con herida abierta, de reciente pérdida dentaria.
- **C** De derecha a izquierda: ausencia dental de I3maxI (203) y I2maxI (202).
- **D** Ausencia de CmaxD (104).
- **E** Rx dental: de derecha a izquierda, signos radiológicos compatibles con ausencia dental de CmaxI (204), I3maxI (203), I2maxI (202) y CmaxD (104).
- **F** Rx dental: signos radiológicos compatibles con expansión de hueso vestibular, compatible con avanzadas fases de enfermedad periodontal.
- **G** Rx dental: signos radiológicos compatibles con P2maxD (106).
- **H** Rx dental: signos radiológicos compatibles con P2maxI (206).

Puntos clave del diagnóstico/tratamiento

La ausencia dental es la no existencia visual de un diente, existiendo una etiología muy diversa, bien sea congénita o adquirida. En esta ocasión, en la ausencia de CmaxD (104) y CmaxI (204), la etiología más probable es una fase avanzada de enfermedad periodontal, basado en el aspecto clínico, y especialmente en los signos radiológicos de expansión ósea. Un diagnóstico diferencial, también probable, sería la FORL. En cualquier caso, la radiología dental estará altamente recomendada para el diagnóstico orientativo o correcto del proceso.

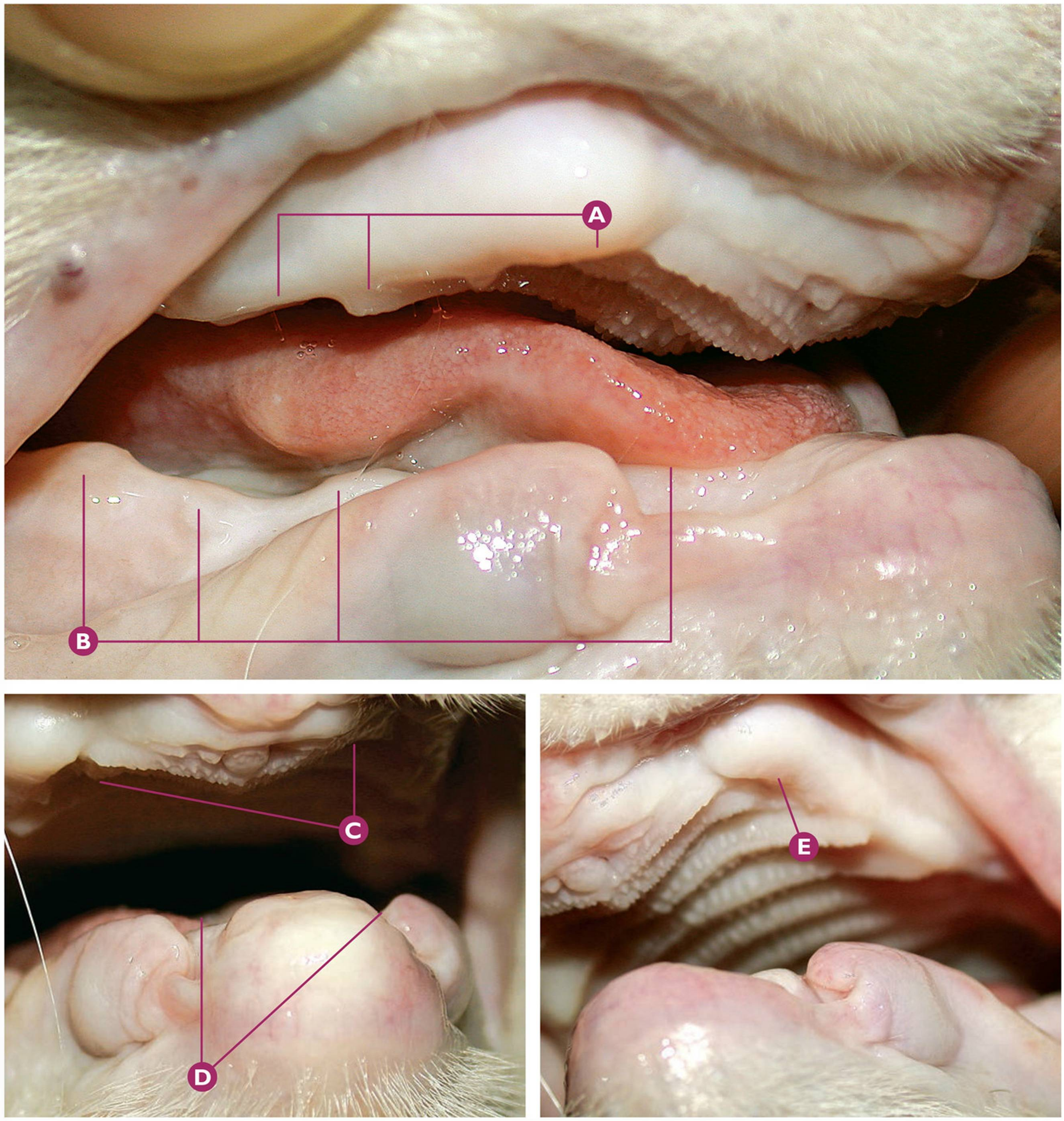

Ausencia dental

Ausencia completa de todos los dientes de la cavidad oral.

- **A** De derecha a izquierda: ausencia de CmaxD (104), P2maxD (106), P3maxD (107).
- **B** De derecha a izquierda: ausencia de CmandD (404), P3mandD (407), P4mandD (408), M1mandD (409).
- **C** Ausencia de todos los incisivos superiores.
- **D** Ausencia de todos los incisivos inferiores.
- **E** Ausencia de CmaxI (204).

Puntos clave del diagnóstico/tratamiento

La ausencia dental es la no existencia visual de un diente, pudiendo detectar en casos puntuales, la ausencia de todos los dientes de la cavidad oral. La etiología más frecuente es la ausencia por pérdida de los dientes por enfermedad periodontal severa (animales de avanzada edad), así como animales en los que se le han extraído con anterioridad los dientes por diferentes causas (enfermedad periodontal, FORL, gingivoestomatitis felina, etc). Estos animales pueden hacer una vida completamente normal, así como alimentarse adecuadamente y sin ninguna dificultad. En ocasiones, sólo existe un defecto estético, pudiendo exponer parcialmente la lengua fuera de la cavidad oral cuando el animal está en reposo.

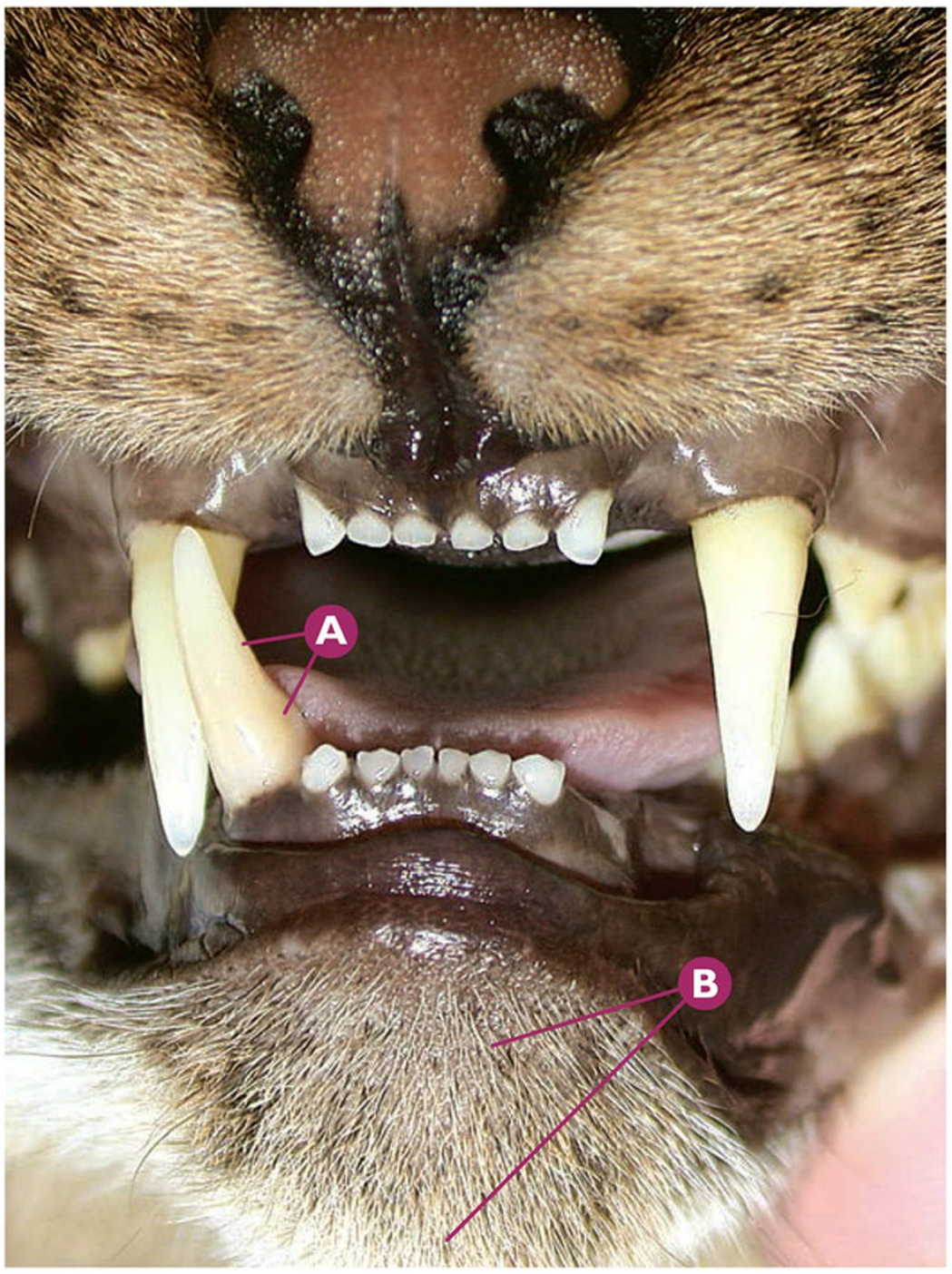
A
B

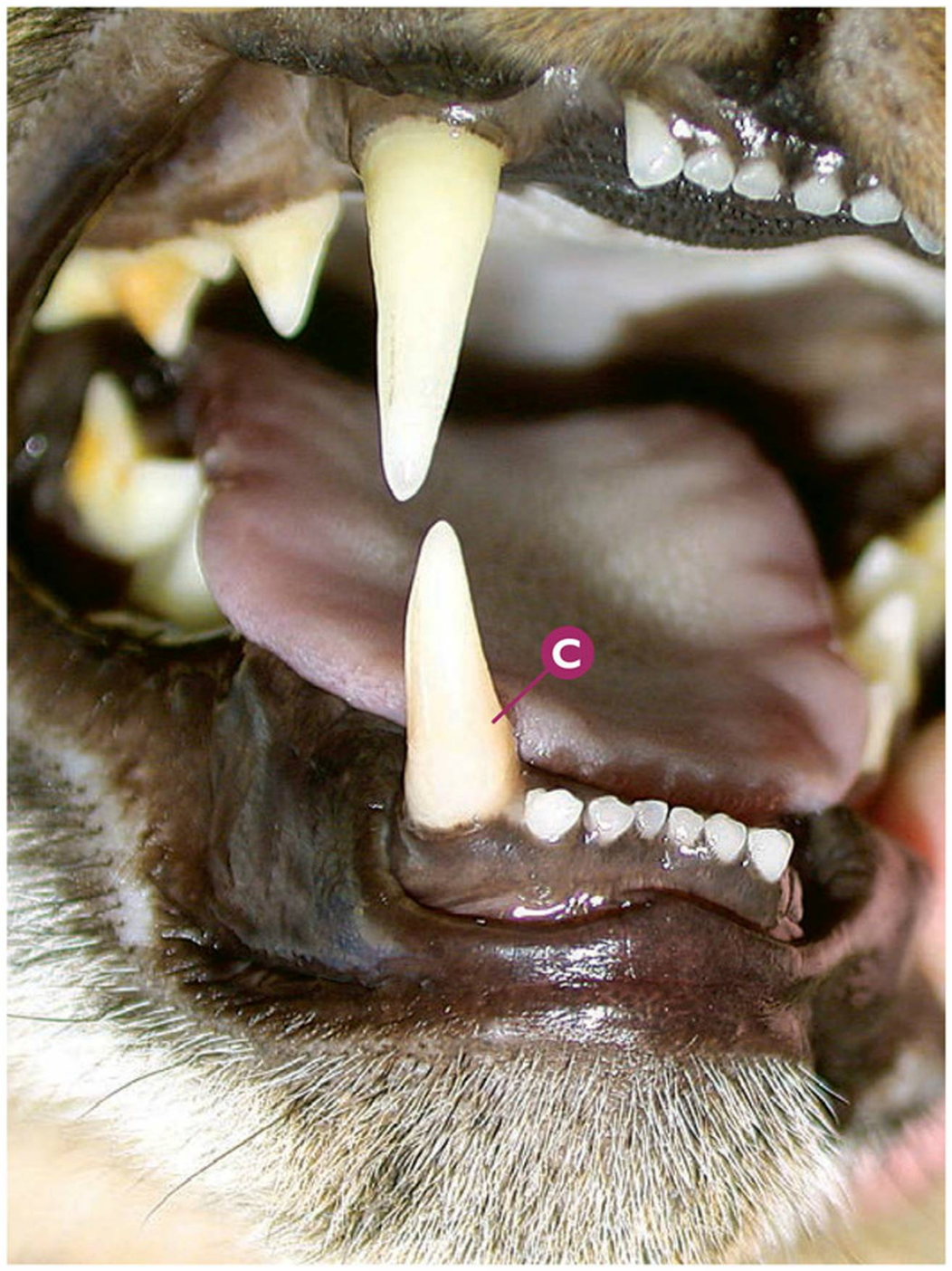
C

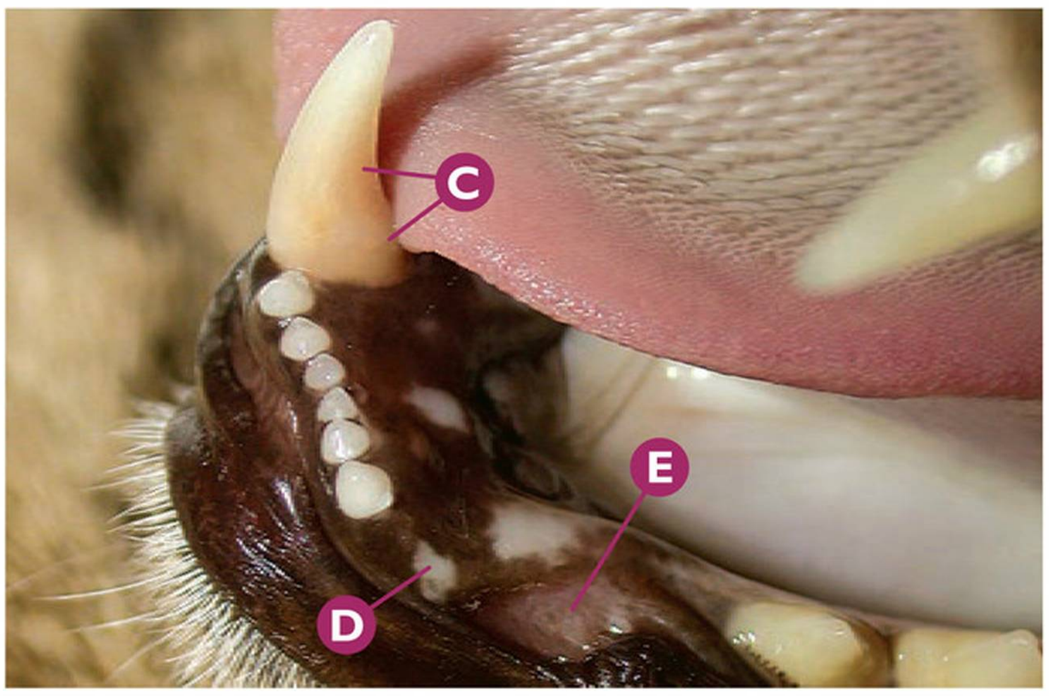
C
D
E

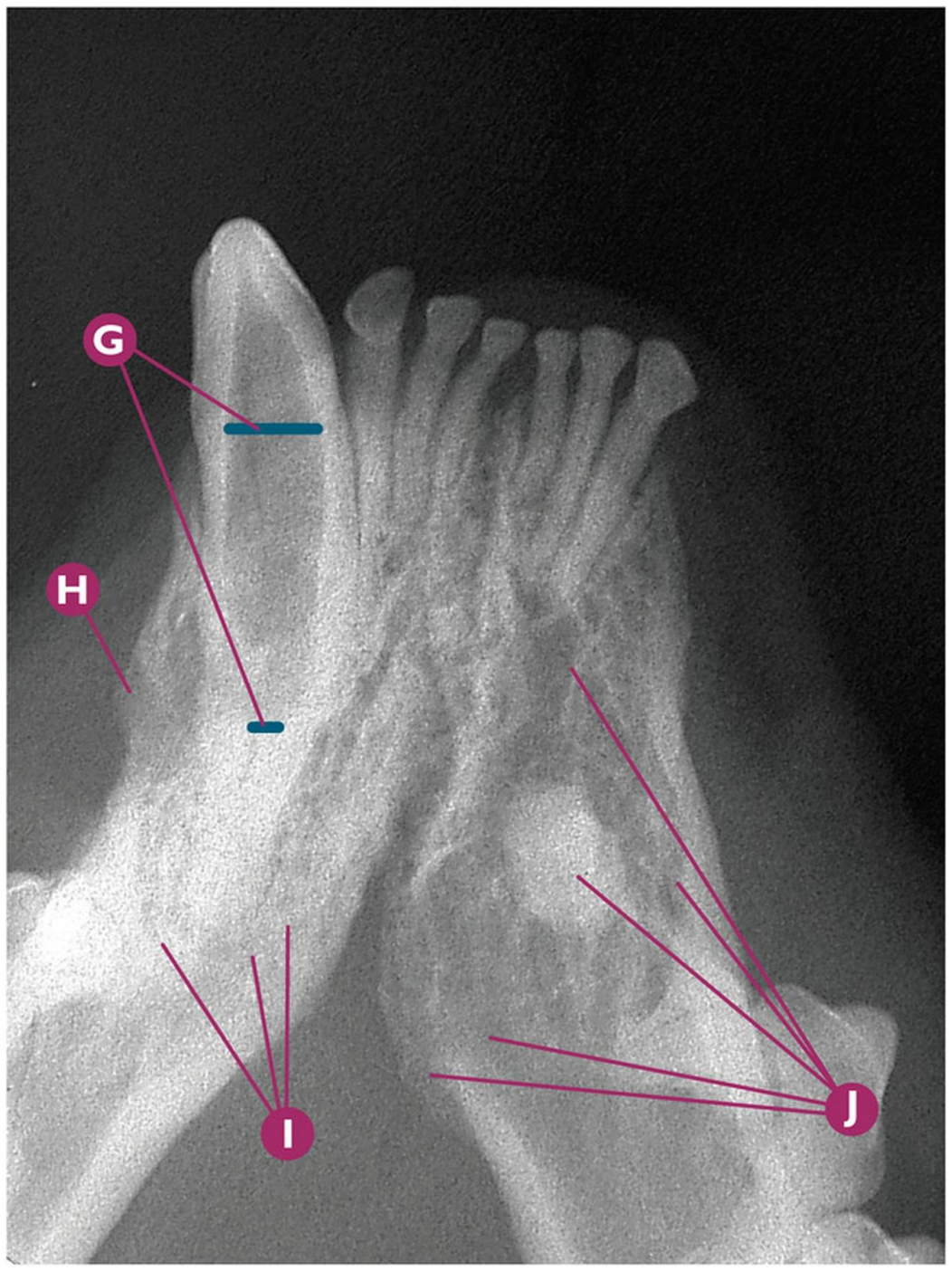
G
H
I
J

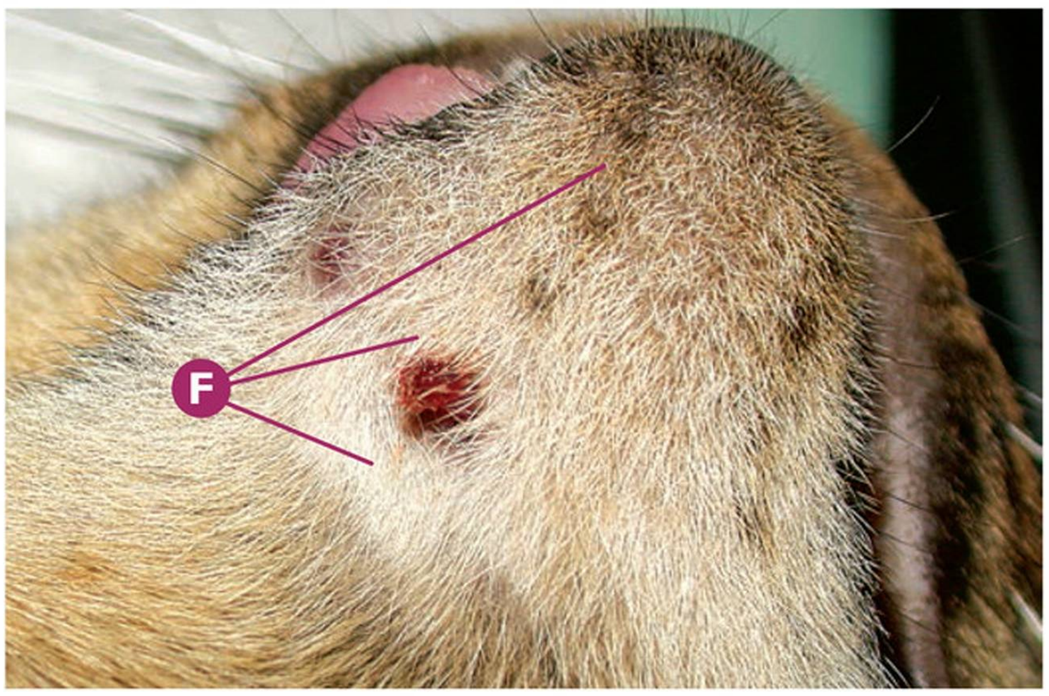
F

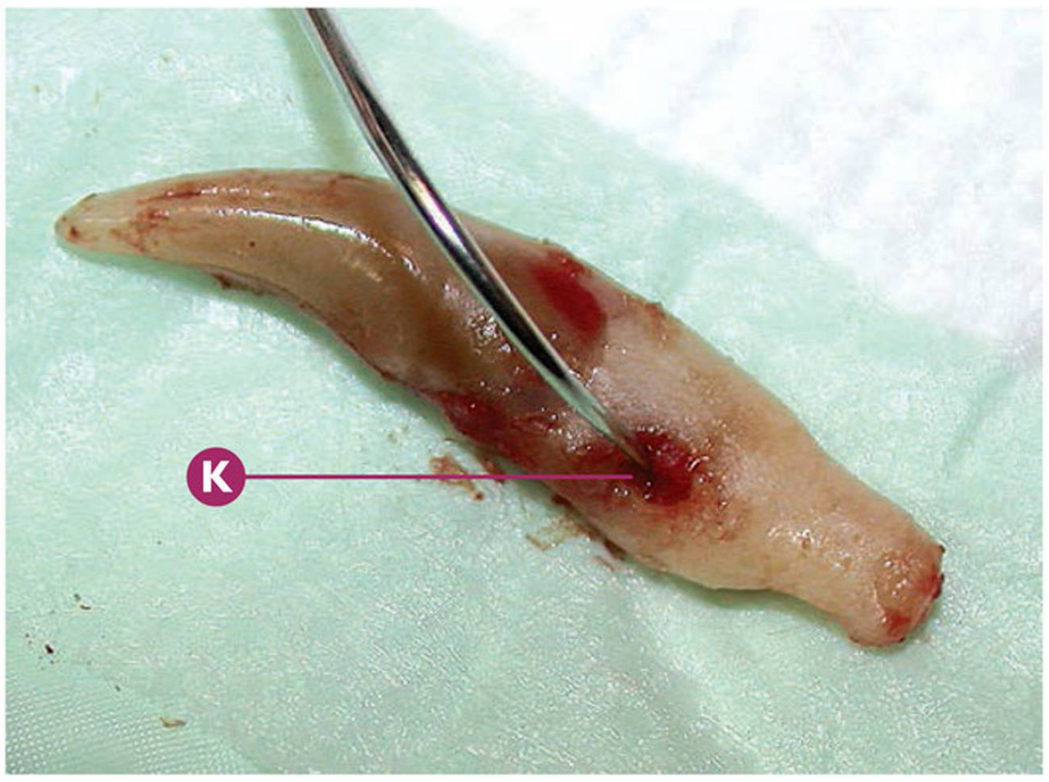

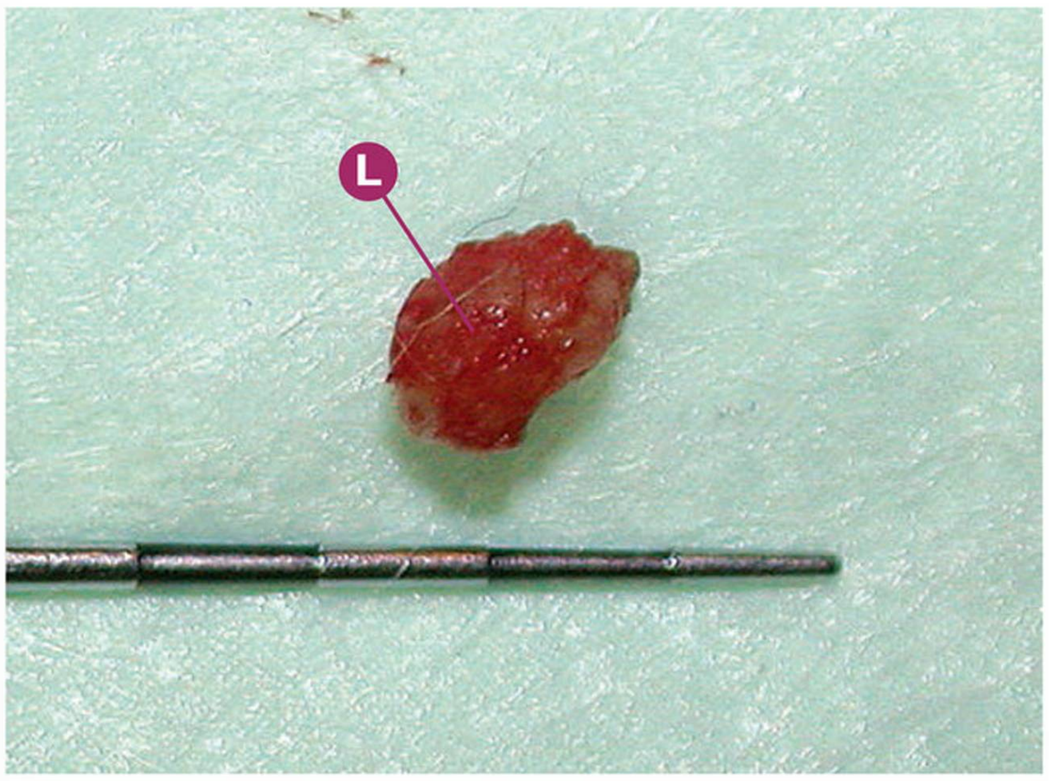

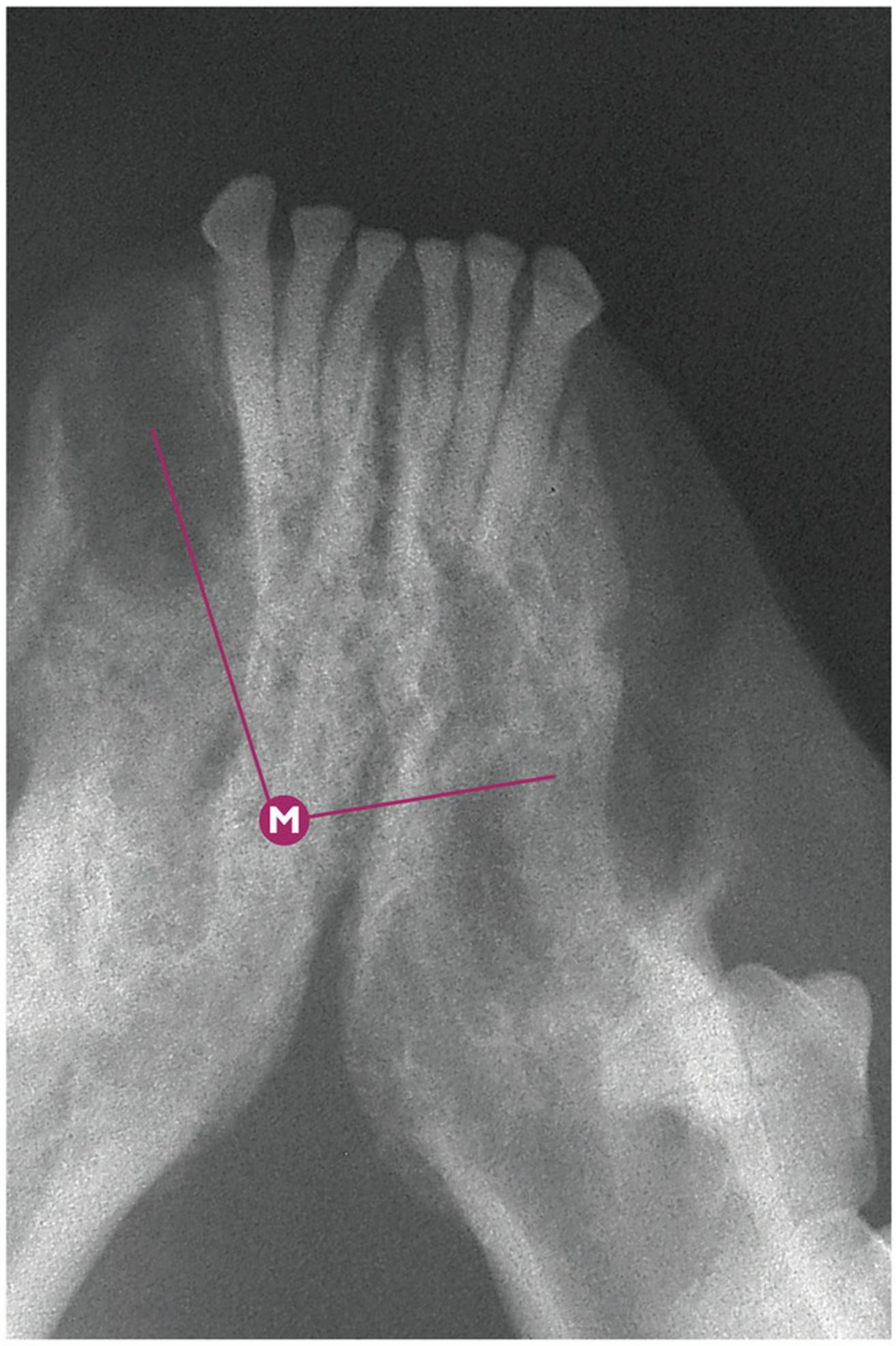

Decoloración dental

Decoloración del tercio apical y medio de la corona del CmandD (404) por patología pulpar; coloración marrón oscura.

- **A** Decoloración marrón oscura de la corona del CmandD (404).
- **B** Absceso mandibular en la zona mentoniana y sinfisaria.
- **C** Detalle de la decoloración de la corona del CmandD (404).
- **D** Ausencia del CmandI (304).
- **E** Absceso mandibular en región vestibular del CmandI (304) (ausente).
- **F** Detalle del absceso mandibular en la zona mentoniana y sinfisaria, con trayecto fistuloso al exterior.
- **G** Rx dental: signos radiológicos compatibles con patología pulpar (necrosis pulpar) en CmandD (404).
- **H** Rx dental: signos radiológicos compatibles con osteolisis de la tabla vestibular del CmandD (404).
- **I** Rx dental: signos radiológicos compatibles con granuloma periapical en el CmandD (404).
- **J** Rx dental: signos radiológicos compatibles con resto radicular del CmandI (304), con signos de osteolisis en esa región.
- **K** Detalle del CmandD (404) con perforación en la raíz y comunicación con cavidad pulpar, tras su extracción.
- **L** Detalle del resto radicular del CmandI (304), tras su extracción.
- **M** Rx dental: signos radiológicos compatibles con ausencia de CmandD (404) y CmandI (304); posoperatorio.

Puntos clave del diagnóstico/tratamiento

Una patología pulpar (necrosis pulpar) es la etiología más probable de esta decoloración dental. Esta patología pulpar ha provocado un granuloma periapical y absceso dental regional. El absceso provocado en la región vestibular del CmandI (304) es probablemente debido al resto radicular de este último. Cuando detectamos decoloraciones dentales, debemos hacer una radiografía dental para determinar el origen de ésta. En este caso clínico, el tratamiento no conservador es la extracción de tanto el CmandD (404), como del resto radicular de CmandI (304).

Errores comunes

Infravalorar la importancia de una decoloración dental, a pesar de que el diente parezca estar íntegro. La enfermedad periodontal avanzada así como una necrosis pulpar pueden dar decoloración sin afectar aparentemente la integridad de la corona.

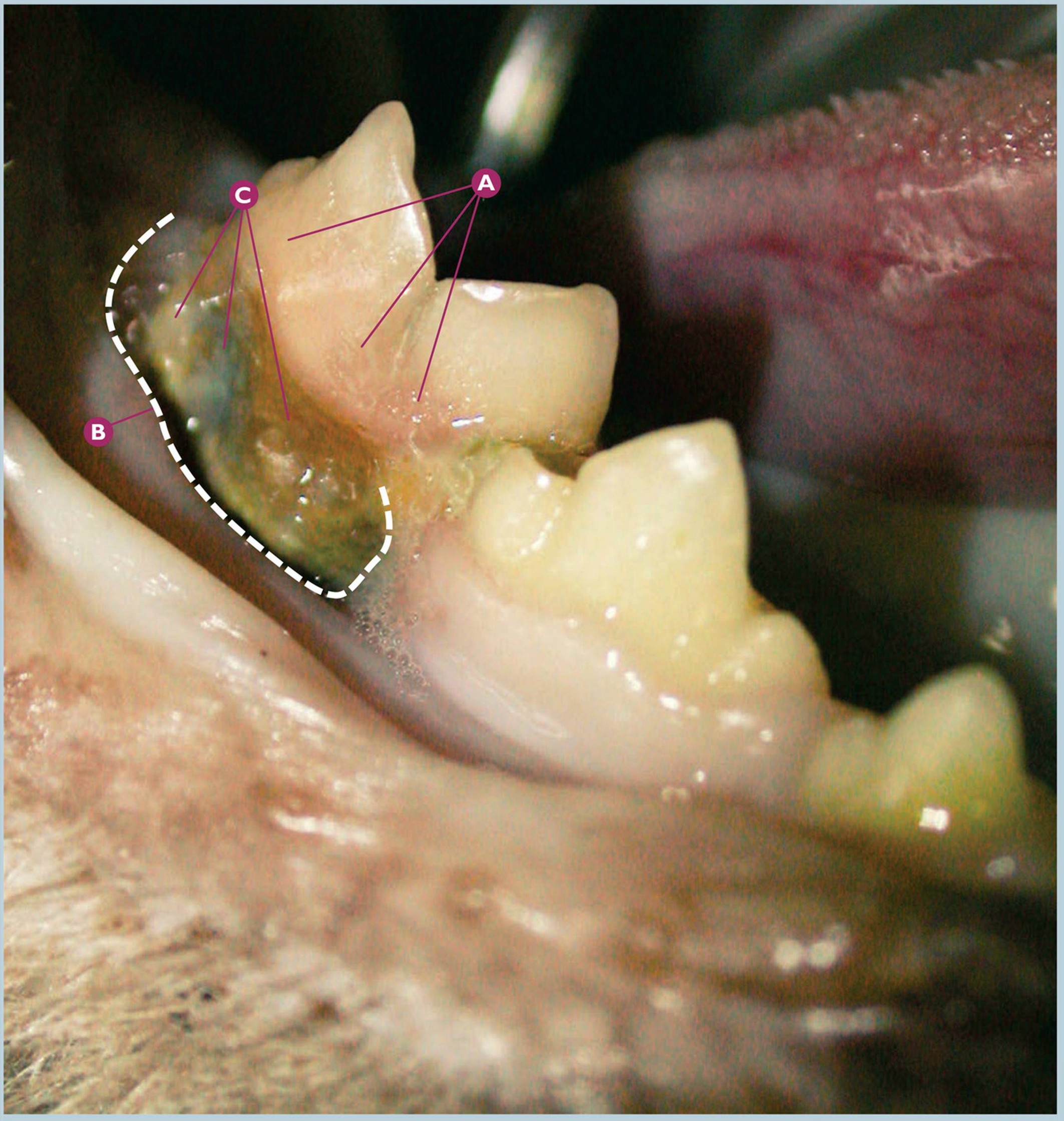

Decoloración dental

Decoloración del tercio apical y medio de la corona del M1mandD (409); coloración violácea oscura.

A Decoloración violácea oscura del tercio apical de la corona del M1mandD (409).

B Retracción gingival severa y pérdida del hueso subyacente severa en M1mandD (409).

C Sospecha de fase 4 de enfermedad periodontal en M1mandD (409).

Puntos clave del diagnóstico /tratamiento

La enfermedad periodontal avanzada es la etiología más probable de esta decoloración dental; las decoloraciones dentales pueden ser provocadas por pulpitis irreversible o por necrosis pulpar. El tratamiento adecuado en este caso clínico, una vez confirmada la fase 4 de enfermedad periodontal, será la extracción dentaria.

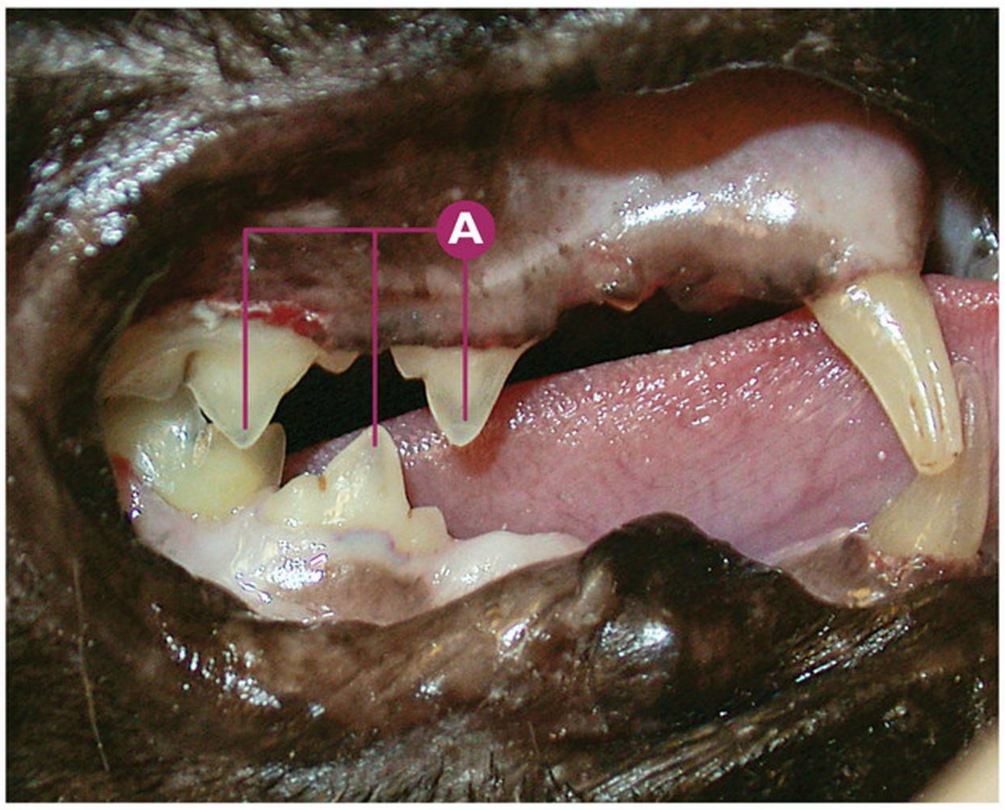

Decoloración dental

Decoloración con aumento de la transparencia del diente, debido a edades avanzadas.

Ⓐ De derecha a izquierda: aumento de la transparencia dental (esmalte y dentina) en P3maxD (107), P4mandD (408) y P4maxD (108).

Puntos clave del diagnóstico/tratamiento

En animales de edades muy avanzadas es relativamente frecuente detectar un aumento de la transparencia del diente, siendo la etiología más aceptada la desmineralización progresiva de éste con la edad.

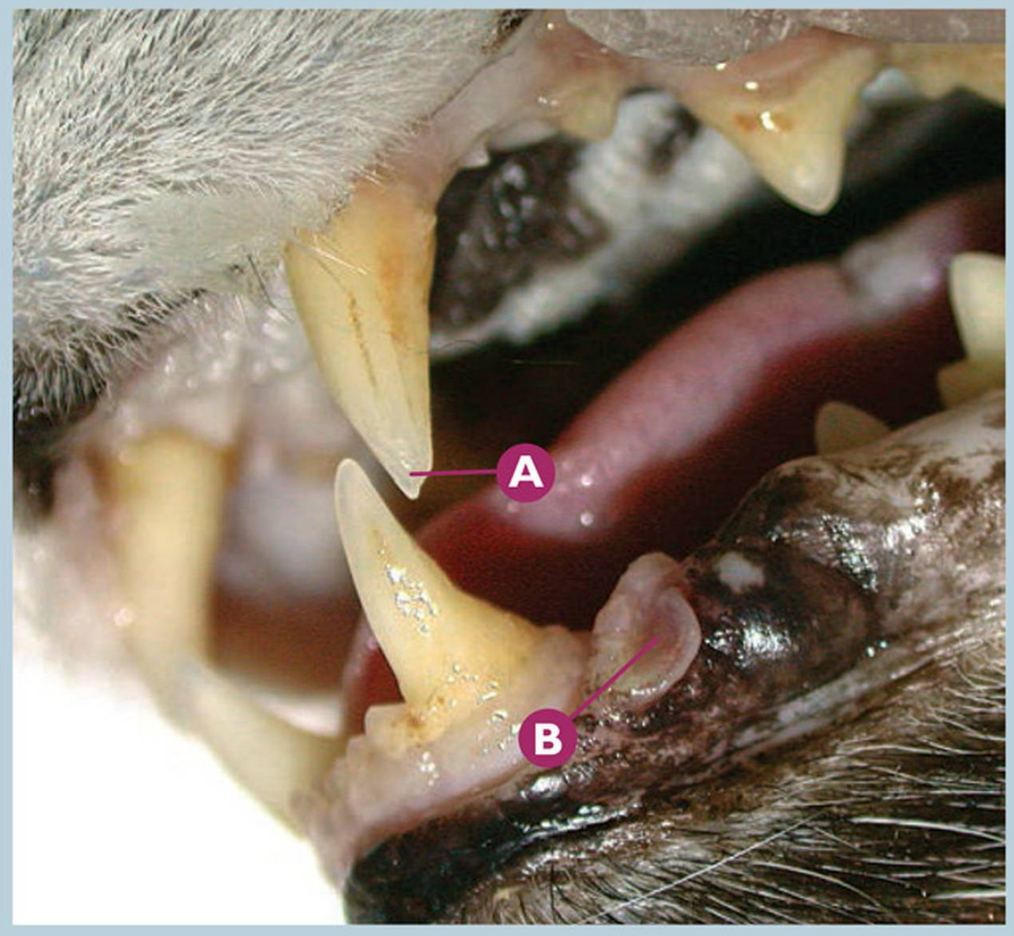



Fractura dental — Fractura de esmalte

Fractura de esmalte en la cúspide del CmaxI (204).

Ⓐ Fractura de esmalte en la cúspide del CmaxI (204).

Ⓑ Úlcera en mucosa distovestibular al CmandI (304), sospecha de úlcera por contacto/oclusión del CmaxI (204).

Ⓒ Detalle de la fractura de esmalte en la cúspide del CmaxI (204).

Ⓓ Índice 3 de placa bacteriana en CmaxI (204).

Ⓔ Placa bacteriana procedente del arrastre de la sonda periodontal sobre la superficie palatina del CmaxI (204).

Puntos clave del diagnóstico/tratamiento

Las fracturas de esmalte únicas en el gato son poco frecuentes, y en ocasiones la detección de fracturas de esmalte se confunden con la existencia real de FORL. La detección en la cúspide del diente únicamente, nos hace sospechar de una fractura dental. La úlcera en la mucosa del labio inferior tiene una etiología probablemente combinada del trauma del borde cortante del esmalte fracturado, así como del contacto constante de la superficie palatina del CmaxI (204); está probablemente infectada por el contacto con el acúmulo de placa bacteriana de la superficie palatina del CmaxI (204). Estas fracturas de esmalte no tienen significación clínica excepto por las ocasiones en las que los bordes cortantes pueden provocar lesiones en tejidos blandos.

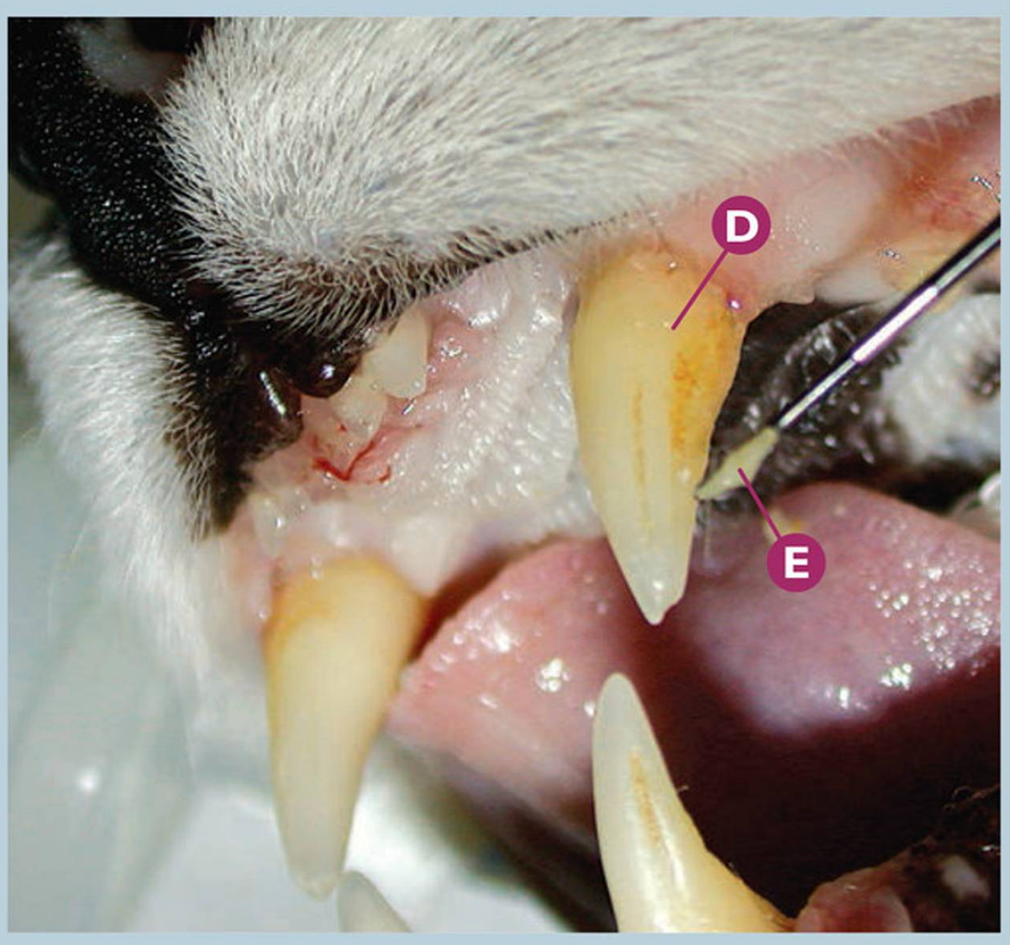

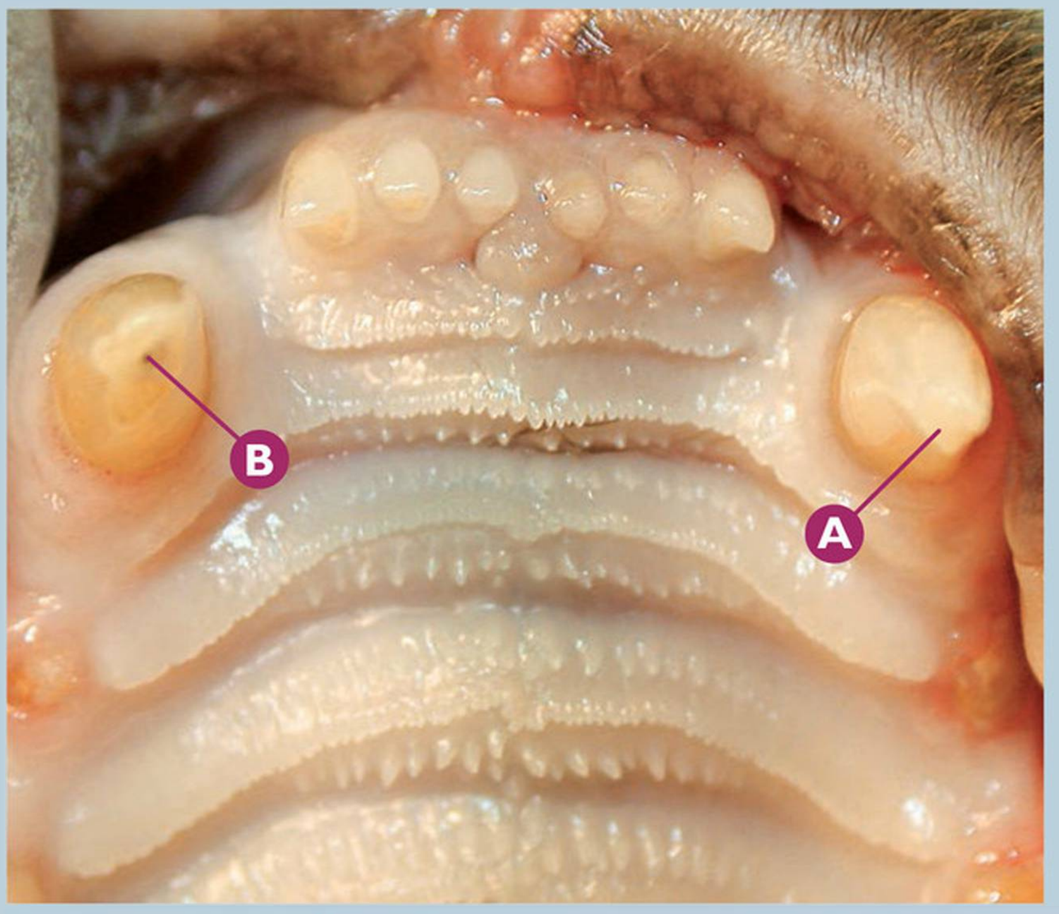

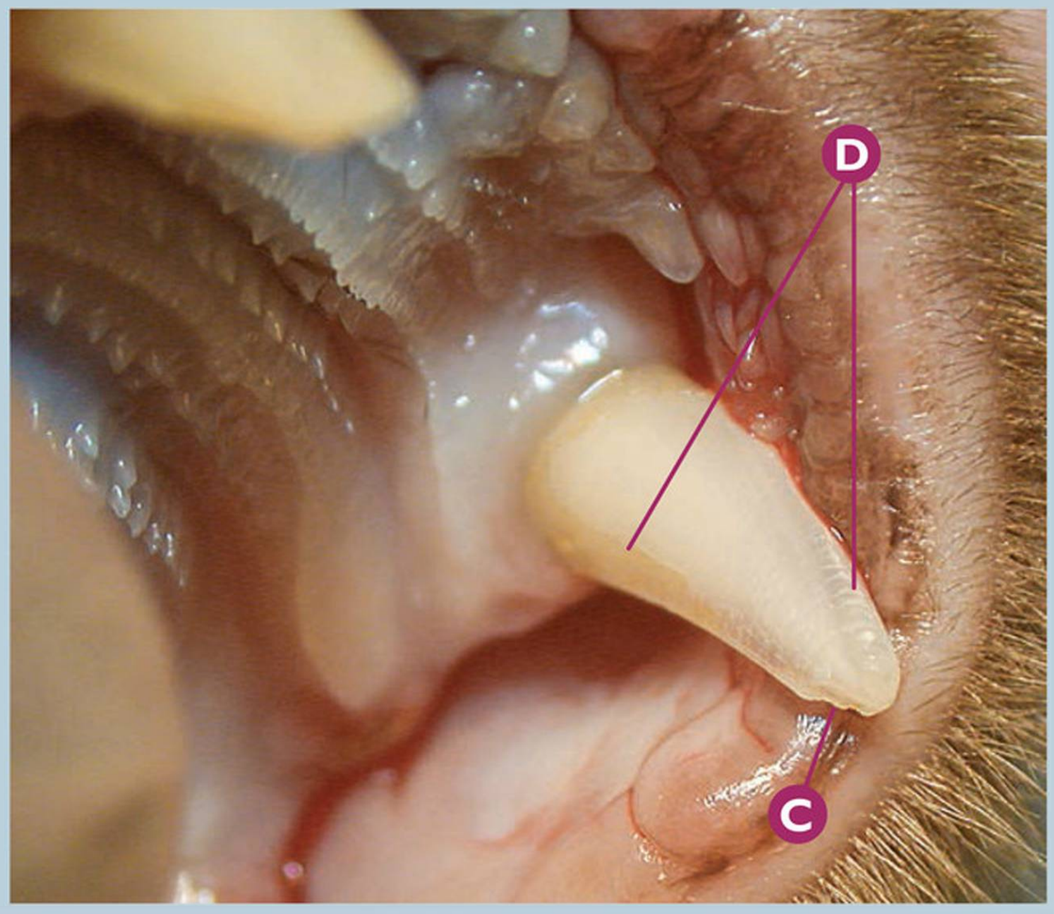

Fractura dental | **Fractura de esmalte**

Fractura de esmalte en la cúspide del Cmaxl (204).

Ⓐ Sospecha de fractura de esmalte en la cúspide del Cmaxl (204).

Ⓑ Sospecha de fractura complicada de corona del CmaxD (104).

Ⓒ Detalle de la fractura de esmalte en la cúspide del Cmaxl (204).

Ⓓ Infracción de esmalte en Cmaxl (204).

Puntos clave del diagnóstico/tratamiento

Estas fracturas de esmalte de muy pequeño tamaño no tienen significación clínica ni necesitan un tratamiento dental (tras confirmación radiológica dental del proceso). En ocasiones, las aristas dentales del esmalte provocadas por la fractura, pueden provocar lesiones ligeras en tejidos blandos regionales. Estas irregularidades en el esmalte pueden ser eliminadas mediante el uso de una turbina y fresas de diamante fino.

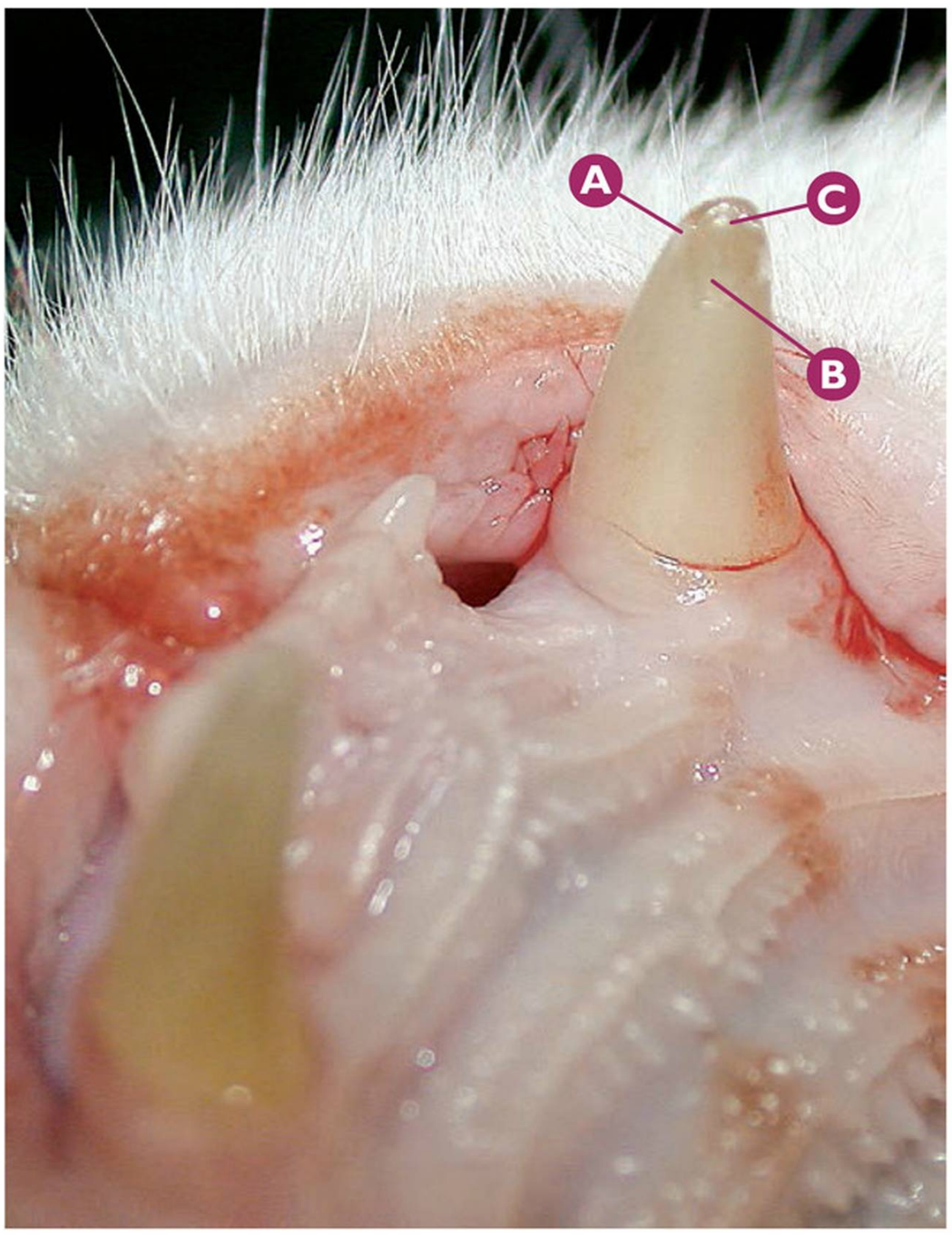

Fractura dental | **Fractura no complicada de corona**

Fractura no complicada de corona del Cmaxl (204).

Ⓐ Fractura no complicada de corona del Cmaxl (204).

Ⓑ Esmalte (fracturado).

Ⓒ Dentina (fracturada).

Puntos clave del diagnóstico/tratamiento

Las fracturas no complicadas del tercio coronal de la corona de los caninos son poco frecuentes en el gato. Los traumas en esta región, causa más frecuente de esta patología en este diente, fácilmente tienden a exponer la pulpa. Cuando en estas fracturas se fragmenta 1-2 mm de la cúspide, en ocasiones no expone la cavidad pulpar y provoca una fractura no complicada de corona, como ocurre en este caso clínico.

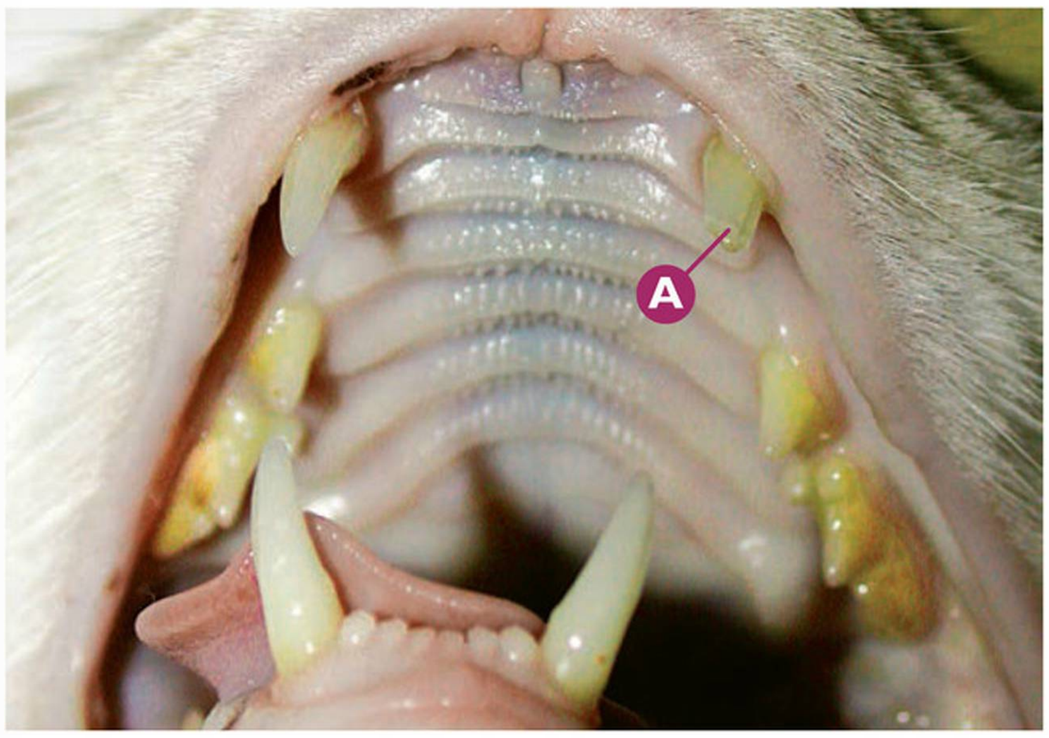

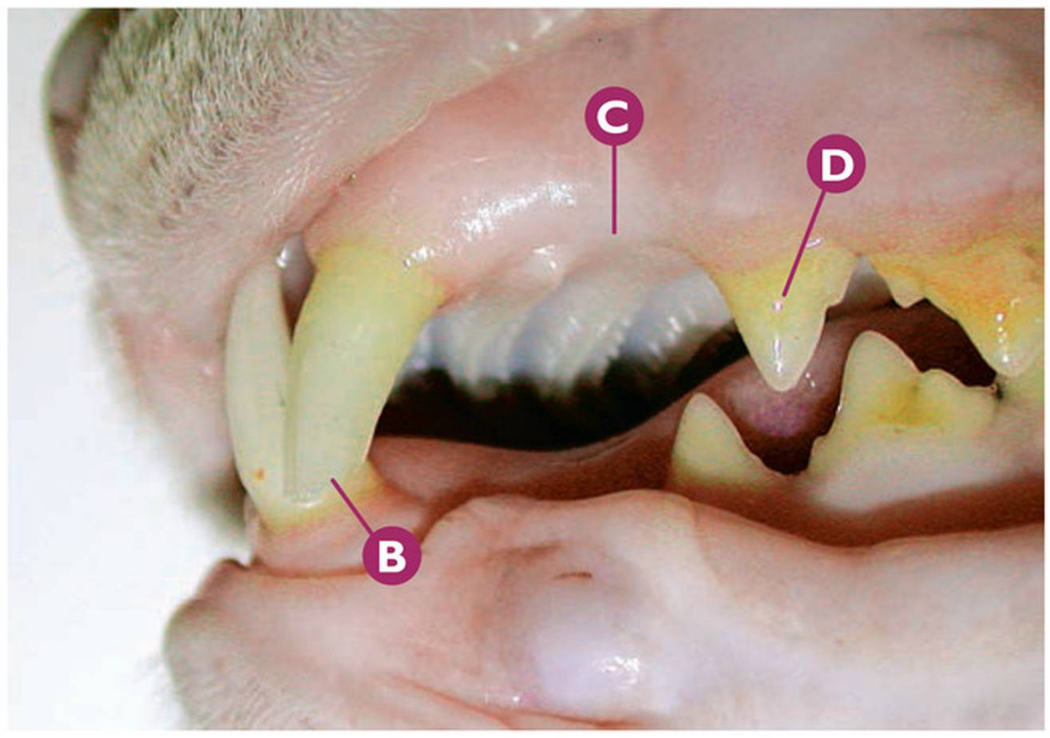

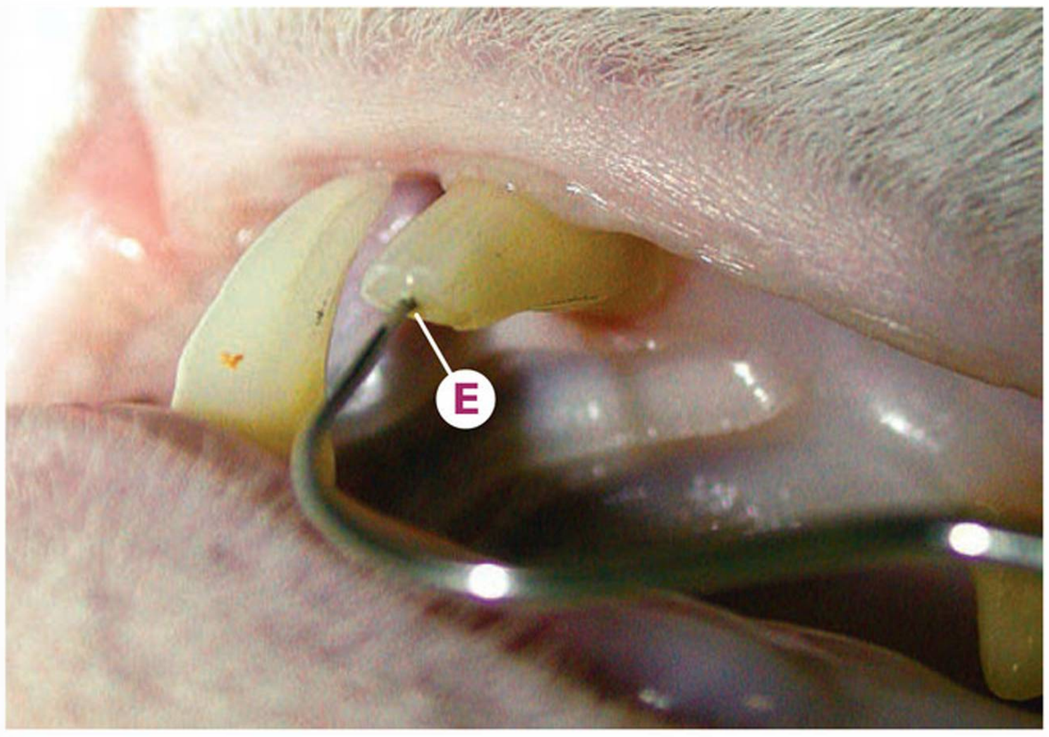

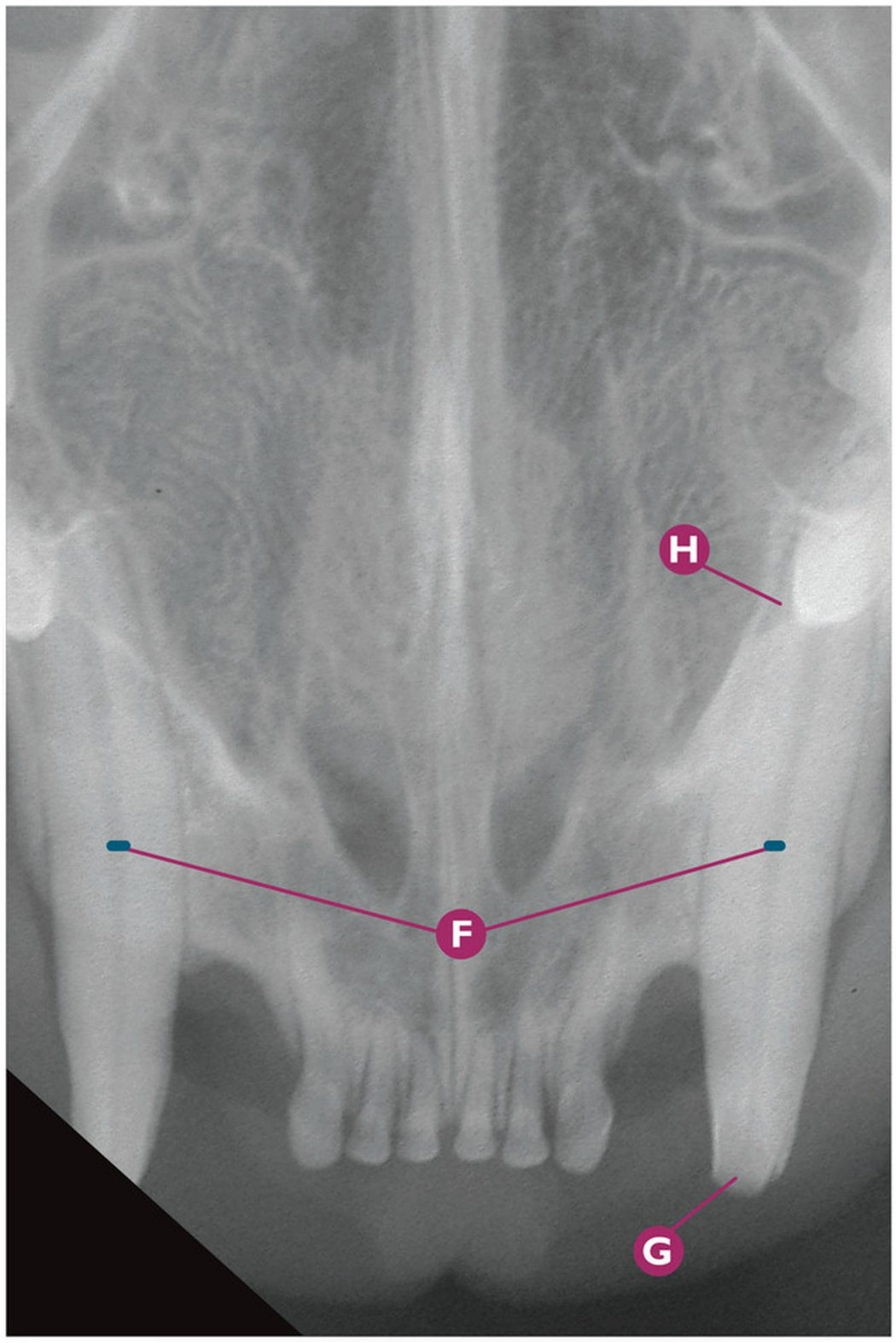

Fractura dental | **Fractura complicada de corona**

Fractura complicada de corona relativamente reciente del CmaxI (204).

- **A** Sospecha de fractura complicada de corona del CmaxI (204).
- **B** Sospecha de fractura complicada de corona del CmaxI (204); vista vestibular.
- **C** Ausencia de P2maxI (206).
- **D** Índice 1 de cálculo dental en P3maxI (207).
- **E** Confirmación de la fractura complicada de corona del CmaxI (204), mediante el explorador dental.
- **F** Rx dental: signos radiológicos compatibles con cavidades pulpares de diámetros similares en CmaxD (104) y CmaxI (204).
- **G** Rx dental: signos radiológicos compatibles con fractura complicada de corona del CmaxI (204).
- **H** Rx dental: signos radiológicos compatibles con reabsorción radicular ligera en la región apical del CmaxI (204). Clase 2 de reabsorción dental.

Puntos clave del diagnóstico/tratamiento

En las fracturas complicadas de corona en el gato, la pérdida de tejido dentario puede ser mínima y pueden pasar, en muchas ocasiones, desapercibidas. En esta ocasión, y debido a que los diámetros de las cavidades pulpares de ambos caninos superiores son similares (radiológicamente), consideramos que la fractura es relativamente reciente. Sin embargo, la lesión apical del CmaxI (204) puede ser ya compatible con una patología periapical debido a este tipo de fractura. Una radiografía dental oclusal lateral debe ser realizada para valorar el alcance real de la reabsorción radicular del CmaxI (204), así como para valorar la posibilidad de que la lesión sea provocada por la FORL.

Errores comunes

Si no realizamos un examen oral definitivo adecuado (mediante el uso del explorador dental y bajo sedación) en aquellos casos clínicos en los que las fracturas dentales cursan con pérdida ligera de tejido dentario, infradiagnosticaremos numerosas fracturas dentales, así como la posibilidad de realizar tratamientos adecuados de estos dientes.

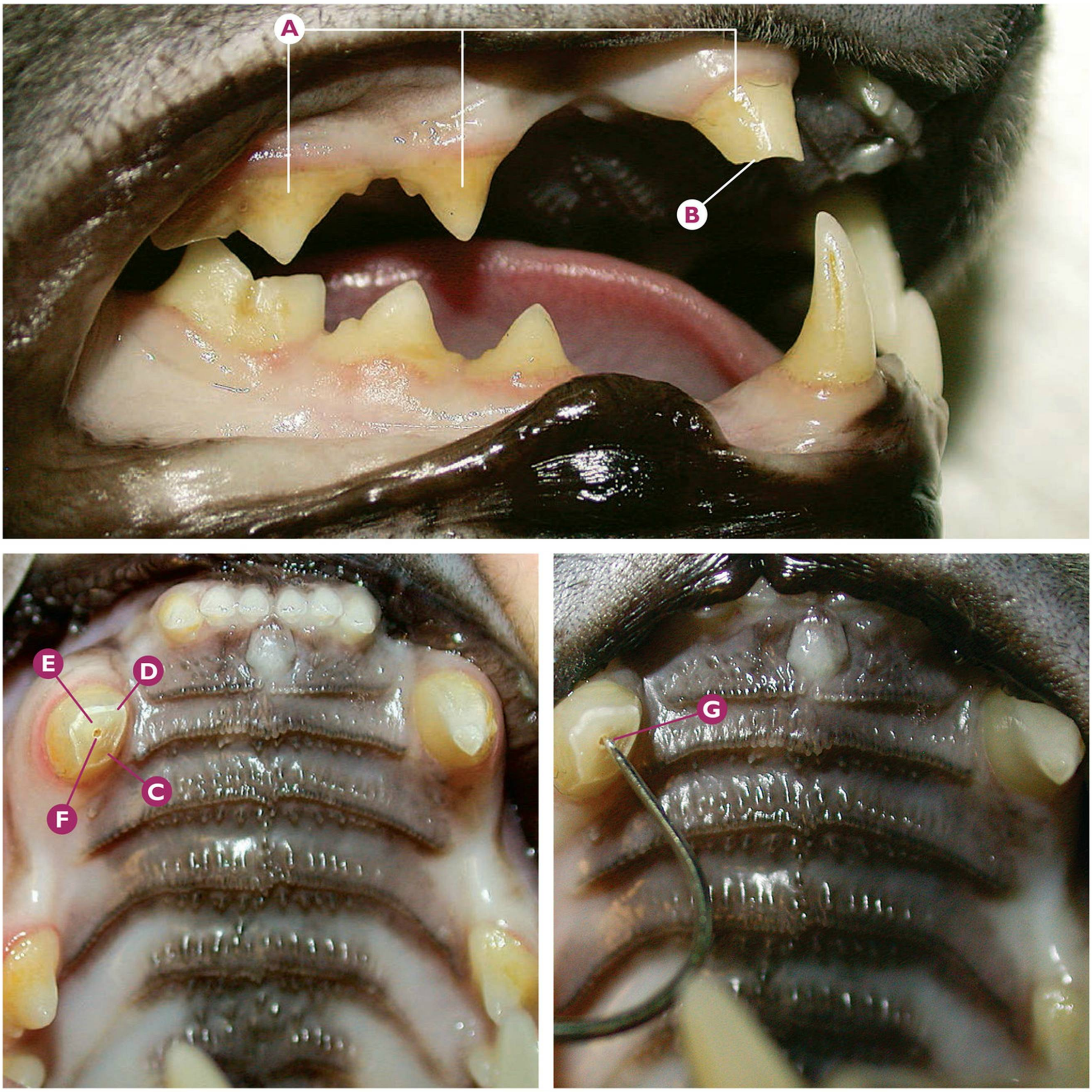

Fractura dental | **Fractura complicada de corona**

Fractura complicada de corona del CmaxD (104).

- **A** De derecha a izquierda: CmaxD (104), P3maxD (107) y P4maxD (108).
- **B** Sospecha de fractura complicada de corona del CmaxD (104); vista vestibular derecha.
- **C** Fractura complicada de corona de CmaxD (104); vista coronal.
- **D** Esmalte fracturado.
- **E** Dentina fracturada.
- **F** Cavidad pulpar expuesta del CmaxD (104).
- **G** Detalle de la confirmación de la fractura complicada de corona del CmaxD (104), mediante el explorador dental; vista coronal.

Puntos clave del diagnóstico/tratamiento

Las fracturas complicadas de corona de los caninos son relativamente frecuentes en el gato. En aquellas fracturas donde no exista una pérdida severa de tejido dentario, podemos plantear un tratamiento conservador como la pulpectomía (previa valoración mediante radiología dental). Si el propietario declina el tratamiento conservador o éste no es viable, el tratamiento adecuado será la extracción dentaria.

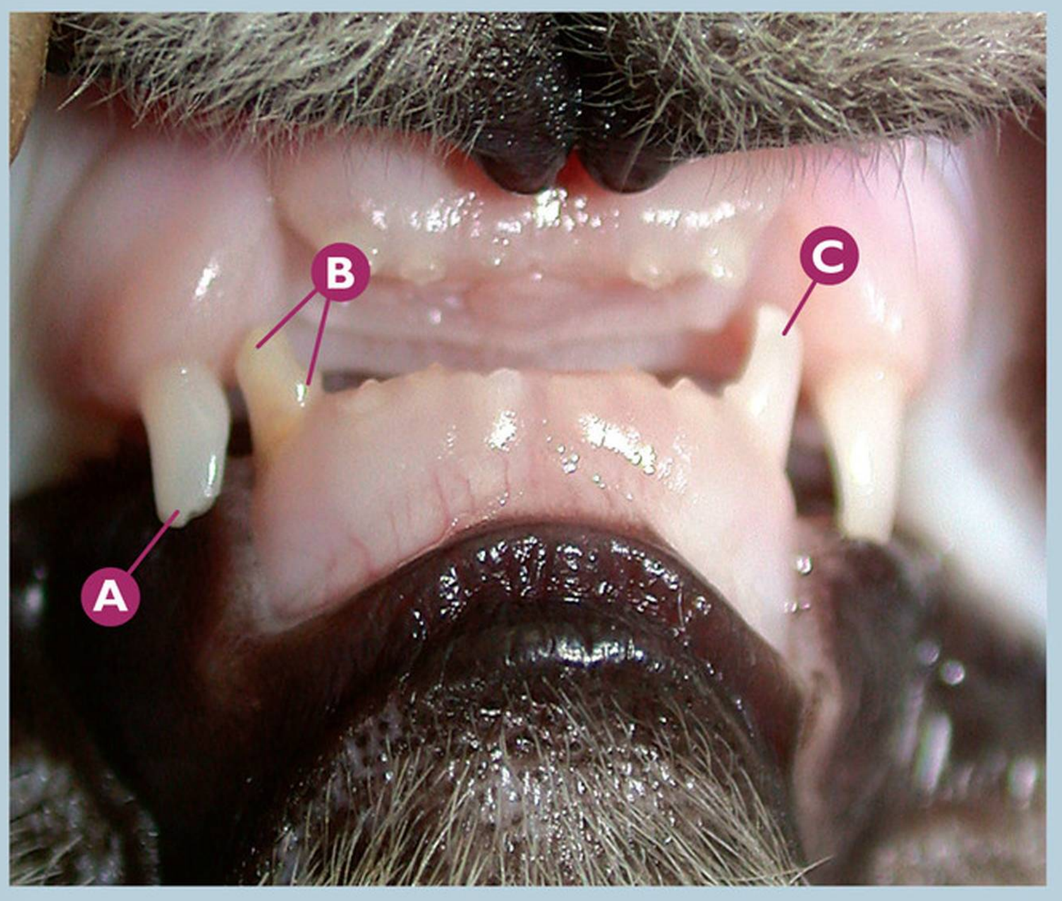

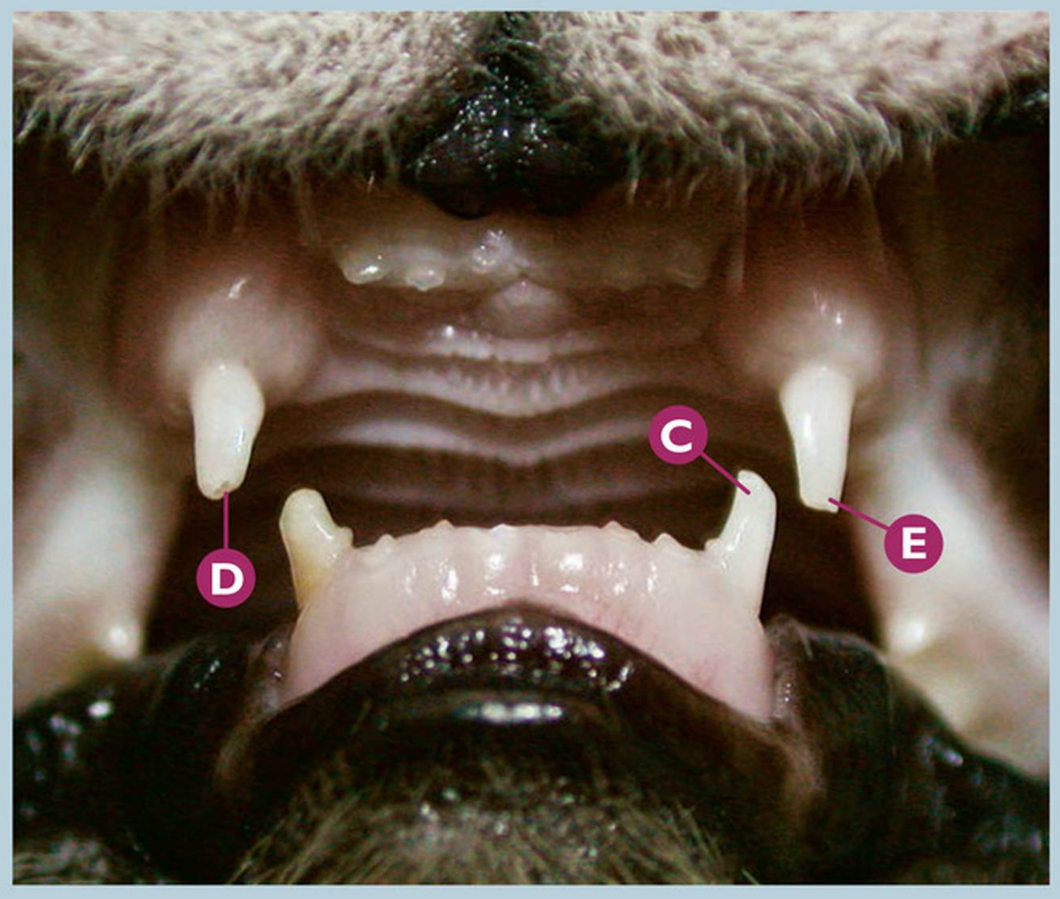

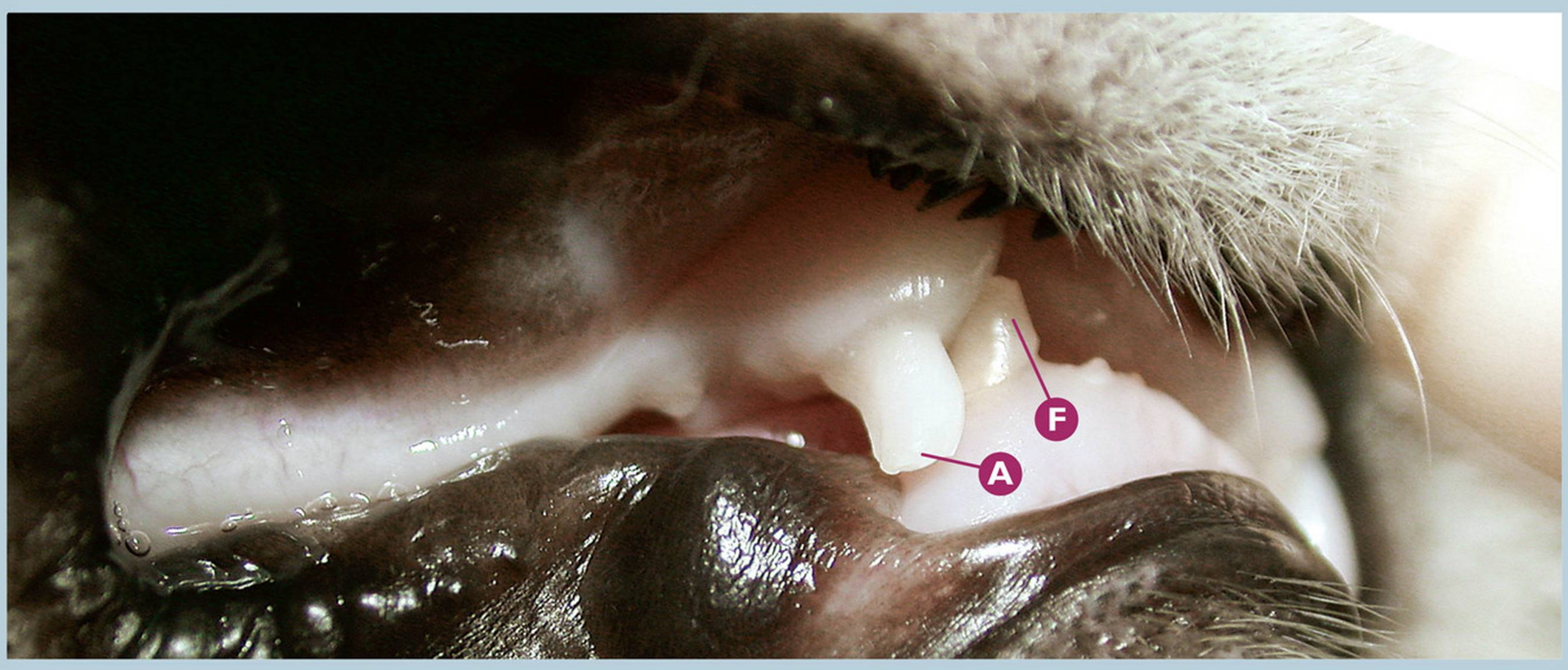

Fractura dental — Fractura complicada de corona

Fractura complicada de corona en caninos deciduos: CmaxD (504), CmaxI (604), CmandI (704) y CmandD (804) en un gato de 4 meses de edad; etiología yatrogénica.

- **A** Fractura complicada de corona del CmaxD deciduo (504).
- **B** Sospecha de fractura complicada de corona del CmandD deciduo (804), con evidente decoloración dental.
- **C** Sospecha de fractura complicada de corona del CmandI deciduo (704).
- **D** Detalle de la fractura complicada de corona del CmaxD deciduo (504), con necrosis pulpar.
- **E** Sospecha de fractura complicada de corona del CmaxI (604).
- **F** Decoloración dental en CmandD deciduo (804).

Puntos clave del diagnóstico/tratamiento

En ocasiones, especialmente en pacientes de exposición o *ring* en edades muy tempranas, podemos detectar fracturas complicadas de corona de caninos deciduos provocadas yatrogénicamente por sus propietarios supuestamente para corregir, modificar o evitar maloclusiones dentarias. Estas fracturas se producen cortando con tijeras o tenazas las cúspides de los caninos deciduos, incluso sin anestesia. Este concepto es completamente incorrecto, a la par que inhumano para nuestro paciente, por lo que implica provocar deliberadamente una fractura complicada de corona, con el consiguiente dolor injustificado al exponer una pulpa vital. Al provocar estas fracturas dentales, no sólo no se corrigen las maloclusiones, sino que se provocan las consecuencias propias de las fracturas complicadas en un diente deciduo (necrosis pulpar en último caso, e incluso afectación del germen dentario del diente permanente correspondiente). Las decoloraciones detectadas en estos dientes se deben a la necrosis pulpar de los mismos.

Errores comunes

No reeducar al cliente, mediante la justificación y explicación de lo erróneo de estas acciones y conceptos, así como explicando las nefastas consecuencias de estas fracturas complicadas yatrogénicas.

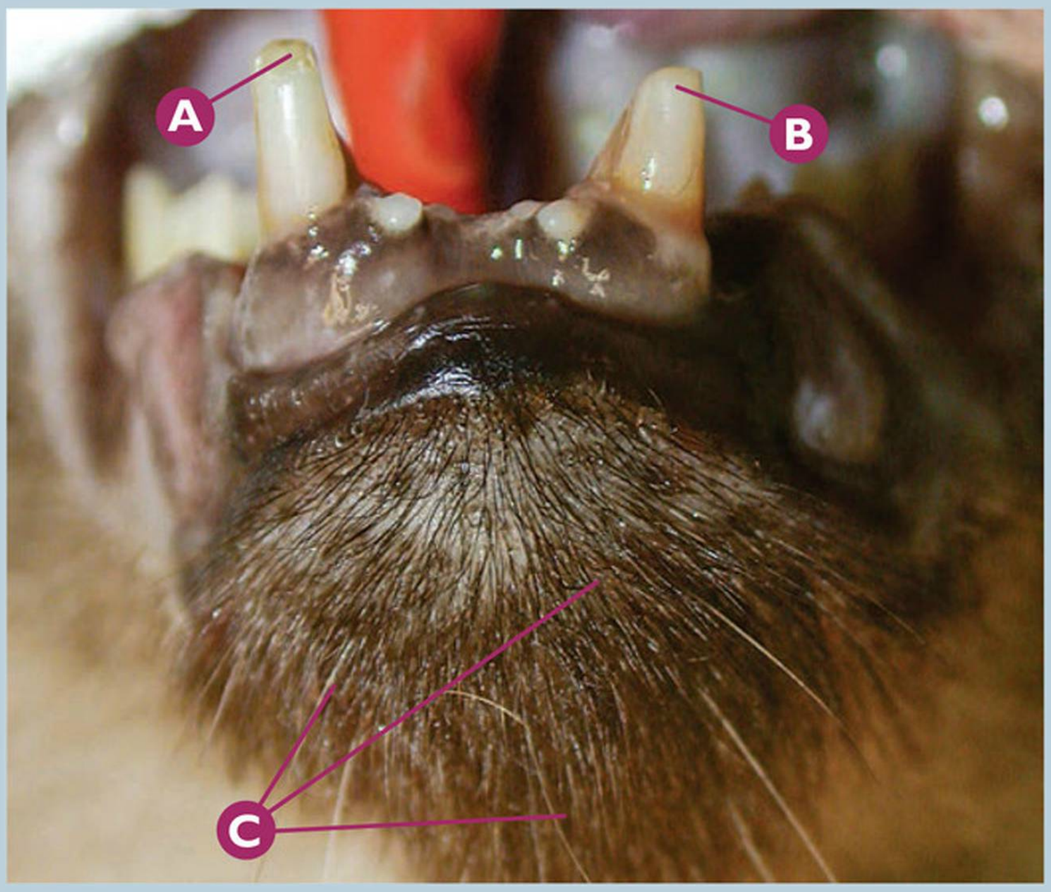

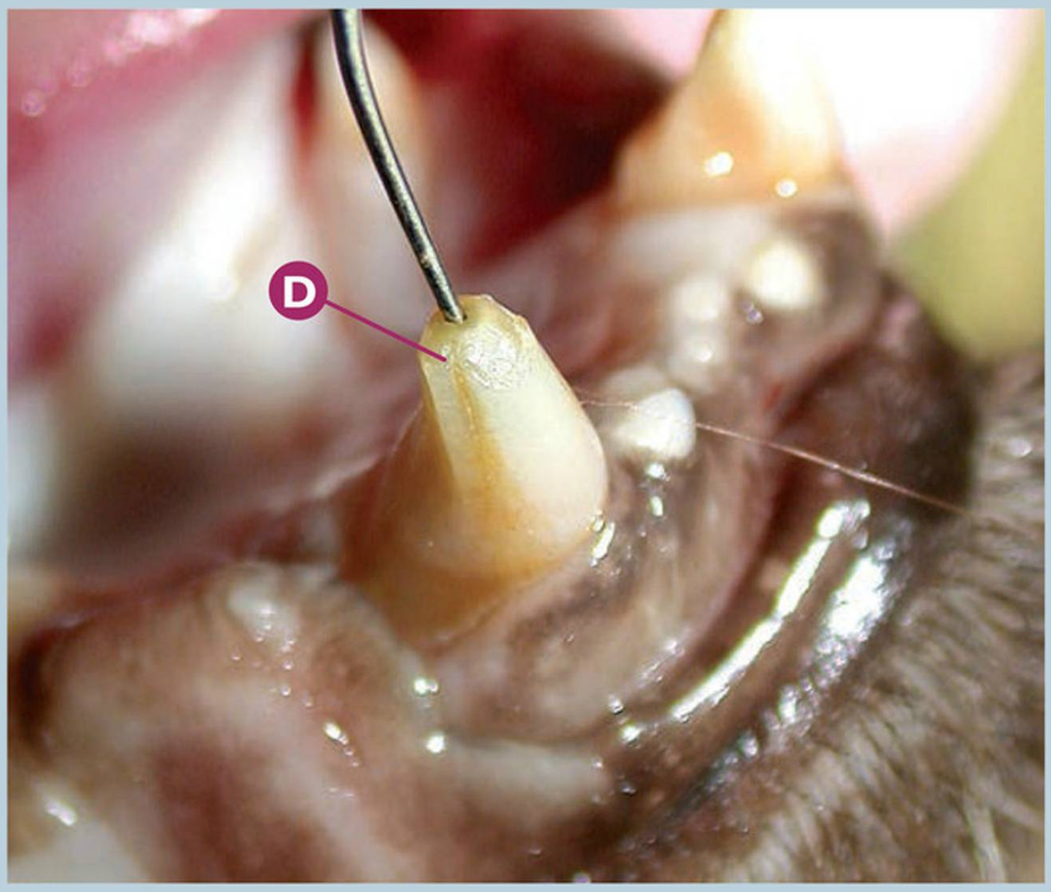



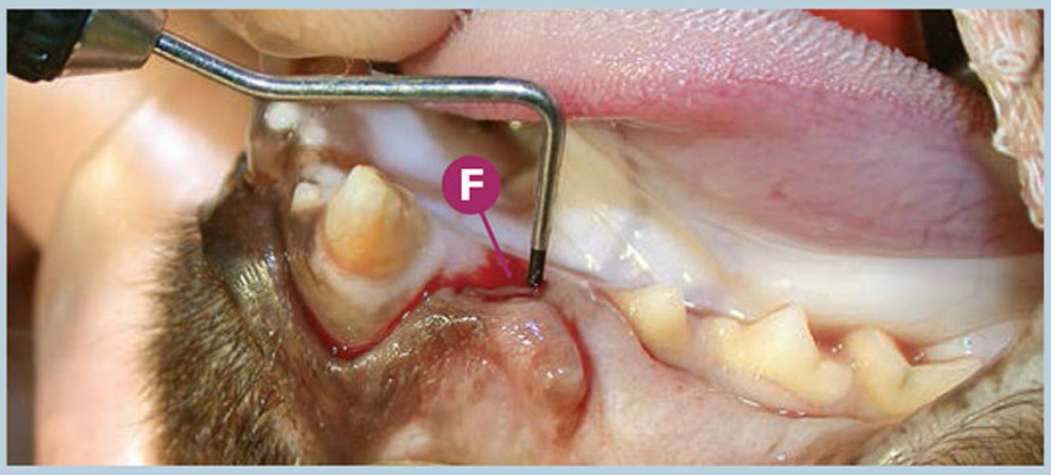

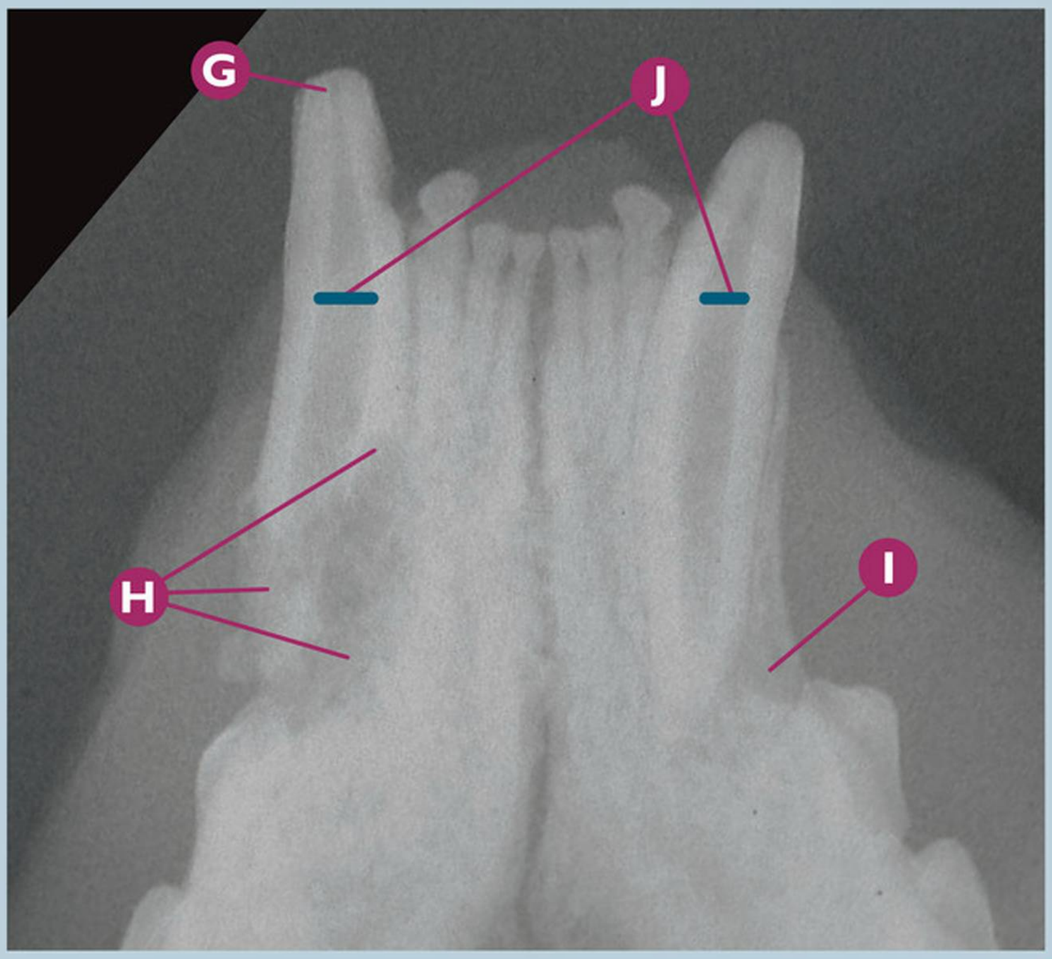

Fractura dental | **Fractura complicada de corona**

Fractura complicada de corona del CmandI (304) y CmandD (404), provocando un absceso en la región de la sínfisis mandibular en un gato adulto.

- **A** Sospecha de fractura complicada de corona del CmandD (404).
- **B** Sospecha de fractura complicada de corona de CmandI (304).
- **C** Absceso mandibular severo en la región de la sínfisis mandibular.
- **D** Confirmación de la fractura complicada de corona delCmandD (404), mediante el explorador dental.
- **E** Confirmación de la fractura complicada de corona del mandI (304), mediante el explorador dental.
- **F** Trayecto fistuloso en mucosa distal al CmandI (304), con salida de líquido serosanguinolento, y de una profundidad de 10 mm. medido con la sonda periodontal.
- **G** Rx dental: signos radiológicos compatibles con fractura complicada de corona del CmandD (404).
- **H** Rx dental: signos radiológicos compatibles con osteolisis periapical y reabsorción radicular severa en la raíz (clase 4c de reabsorción dental) del CmandD (404).
- **I** Rx dental: signos radiológicos compatibles con osteolisis moderada/severa en el área periapical del CmandI (304).
- **J** Rx dental: signos radiológicos compatibles con cavidades pulpares más anchas de lo que corresponde a su edad adulta.

Puntos clave del diagnóstico/tratamiento

Las fracturas complicadas de corona en los caninos deben ser tratadas cuando éstas son detectadas, sea mediante un tratamiento conservador o no. Aunque aparentemente no muestran sintomatología de patología pulpar evidente en un primer momento, la necrosis pulpar evolucionará provocando patología periapical e incluso un absceso dental en último lugar, como en este caso clínico. El tratamiento no conservador en este caso clínico será la extracción de ambos caninos.

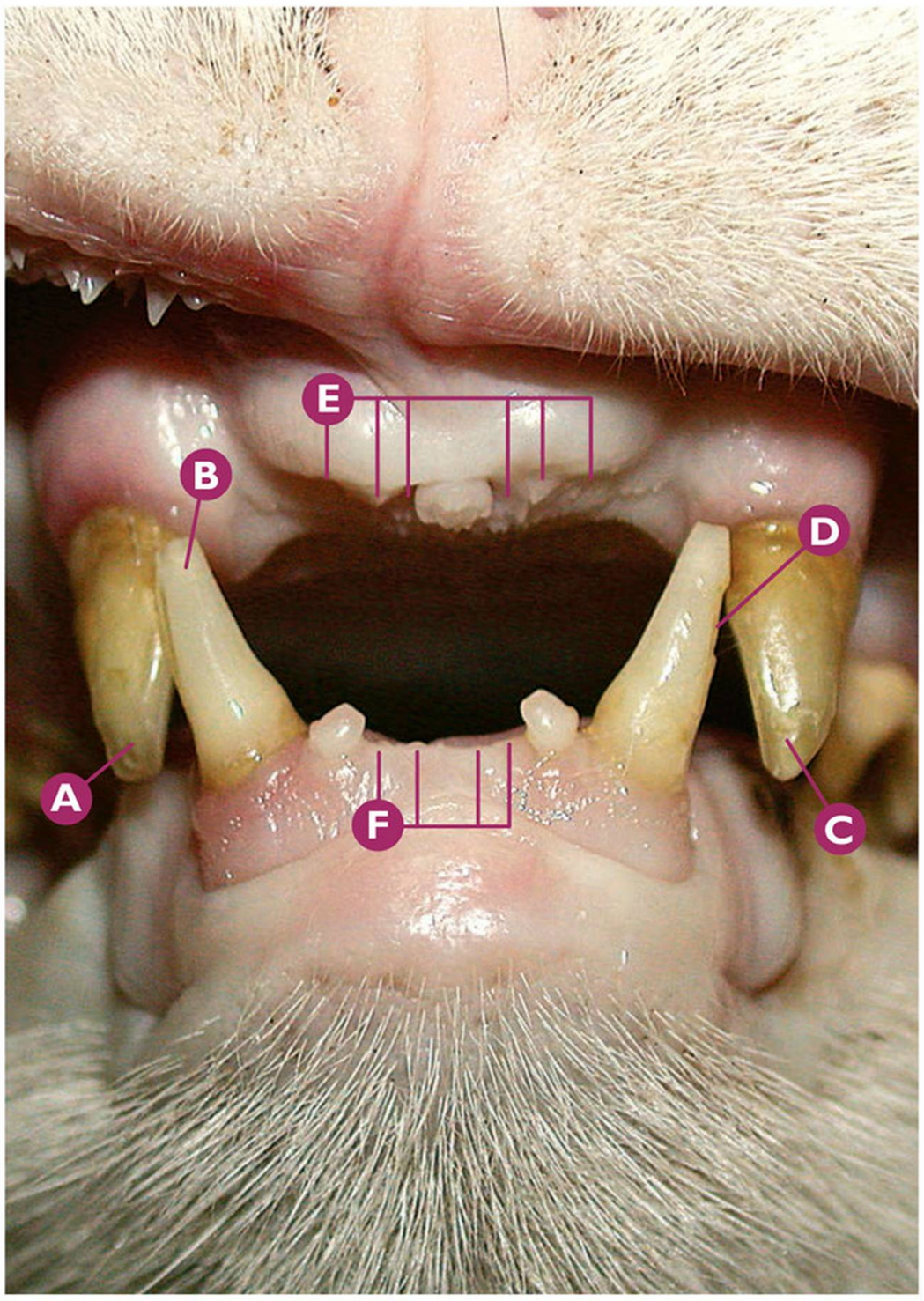

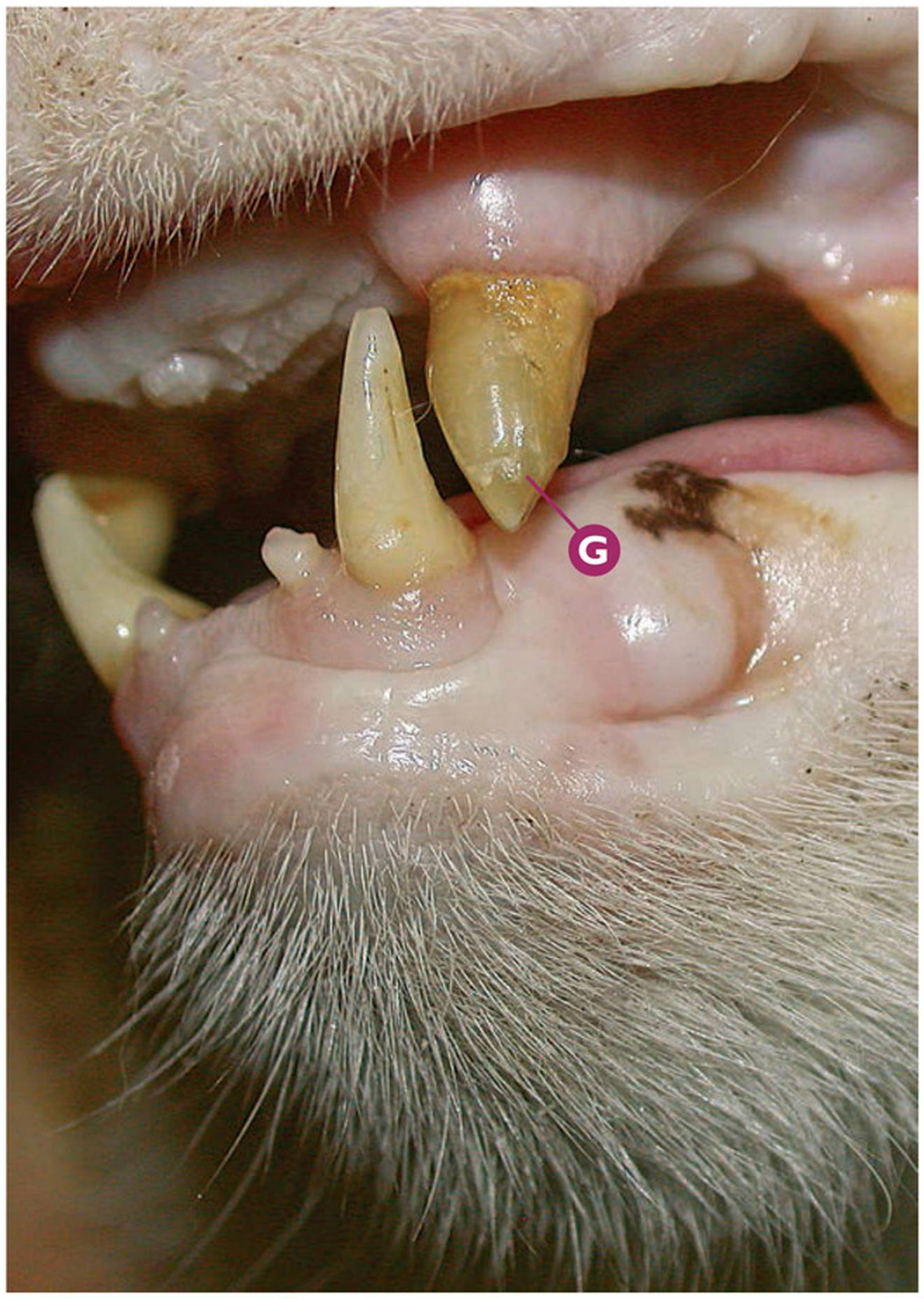

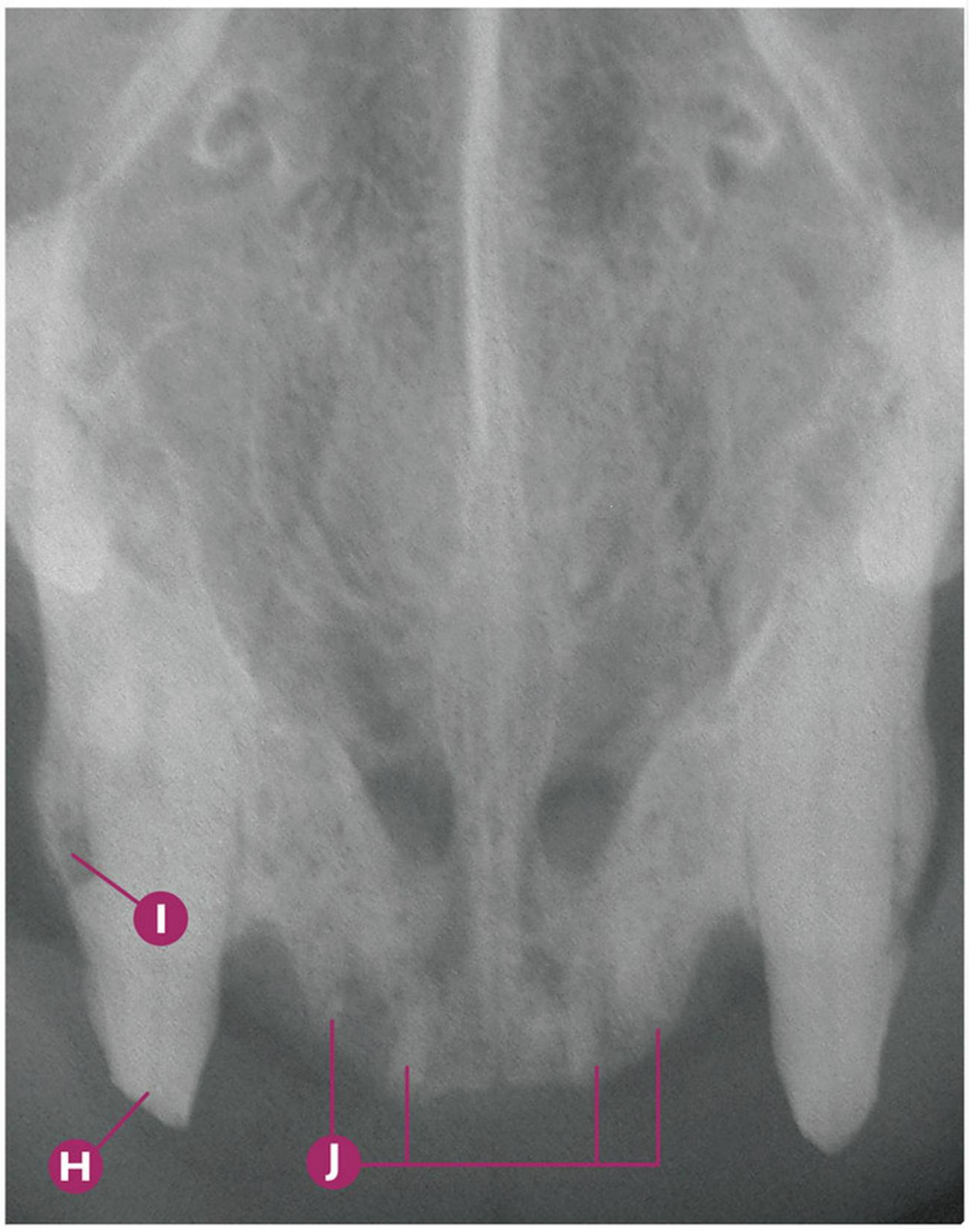

Fractura dental — Fractura complicada de corona

Fractura complicada de corona del CmaxD (104).

- **A** Fractura complicada de corona del CmaxD (104); vista rostral.
- **B** Sospecha de fractura no complicada de corona del CmandD (404).
- **C** Sospecha de fractura complicada de corona del CmaxI (204).
- **D** Fractura de esmalte del CmandI (304).
- **E** Ausencia de todos los incisivos superiores.
- **F** De derecha a izquierda: ausencia de I2mandI (302), I1mandI (301), I1mandD (401) y I2mandD (402).
- **G** Sospecha de fractura complicada de corona del CmaxI (204).
- **H** Rx dental: signos radiológicos compatibles con fractura complicada de corona del CmaxD (104).
- **I** Rx dental: signos radiológicos compatibles con expansión de hueso vestibular en el CmaxD (104).
- **J** Rx dental: signos radiológicos compatibles con clase 5 de reabsorción dental por FORL en los incisivos maxilares.

Puntos clave del diagnóstico/tratamiento

El aspecto macroscópico de los dientes, así como la radiología dental, no es siempre determinante a la hora de detectar si la fractura es complicada o no. En ocasiones, podemos ver la entrada a la cavidad pulpar a simple vista (fractura complicada), incluso radiológicamente. Pero en otras ocasiones, el uso del explorador dental será imprescindible para esta correcta exploración dental.

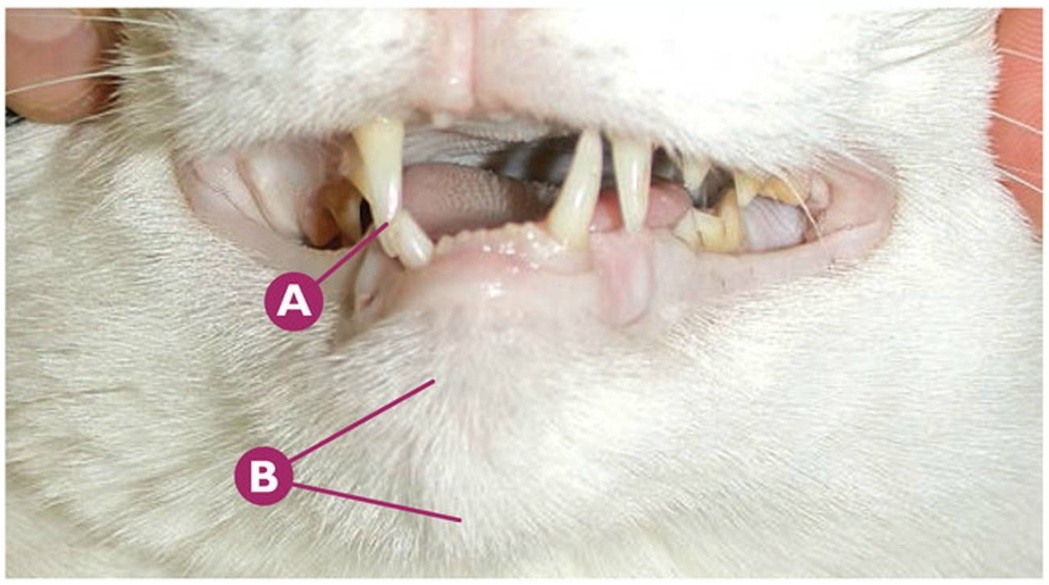

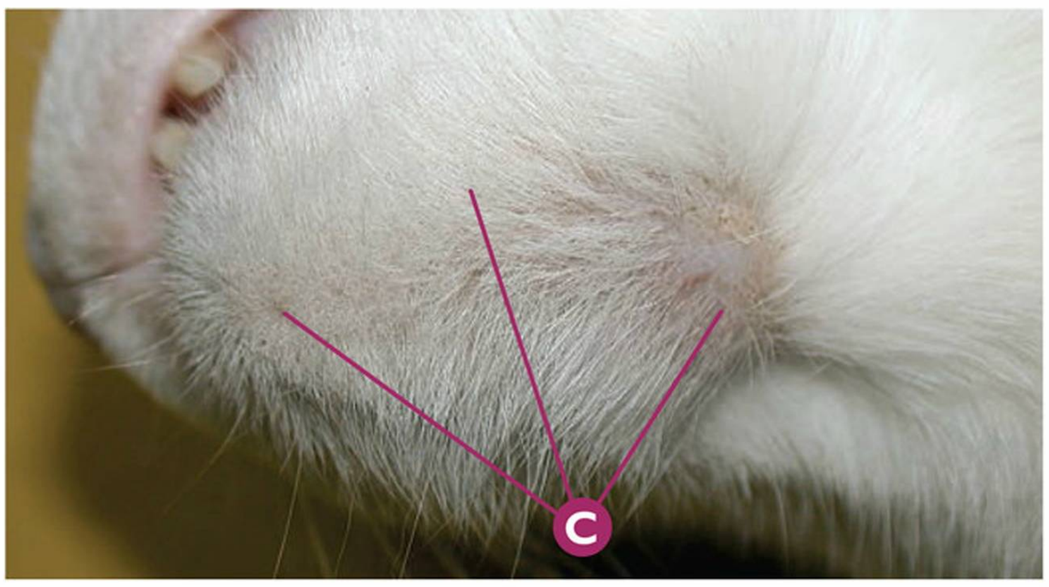

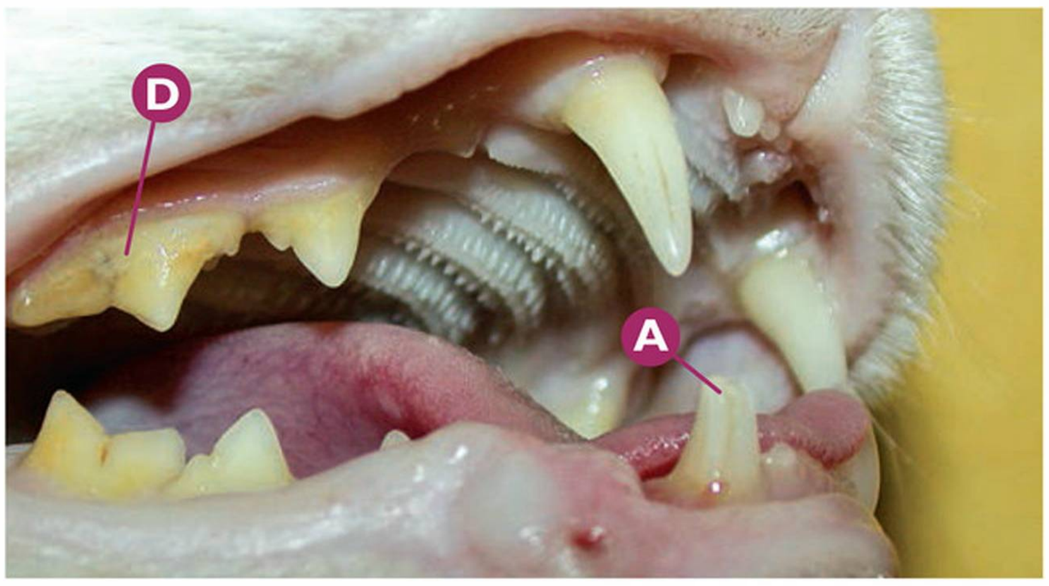

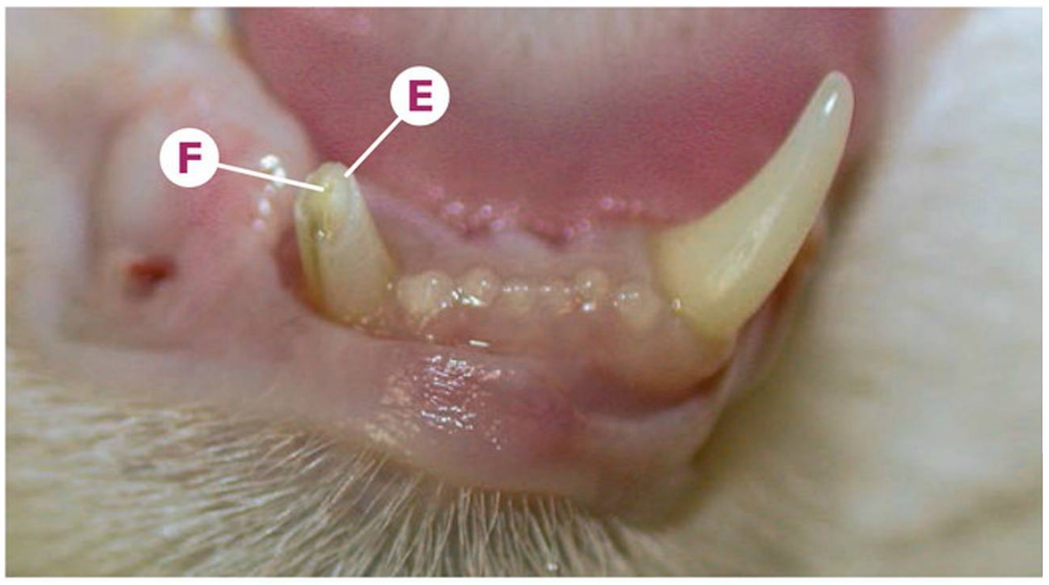

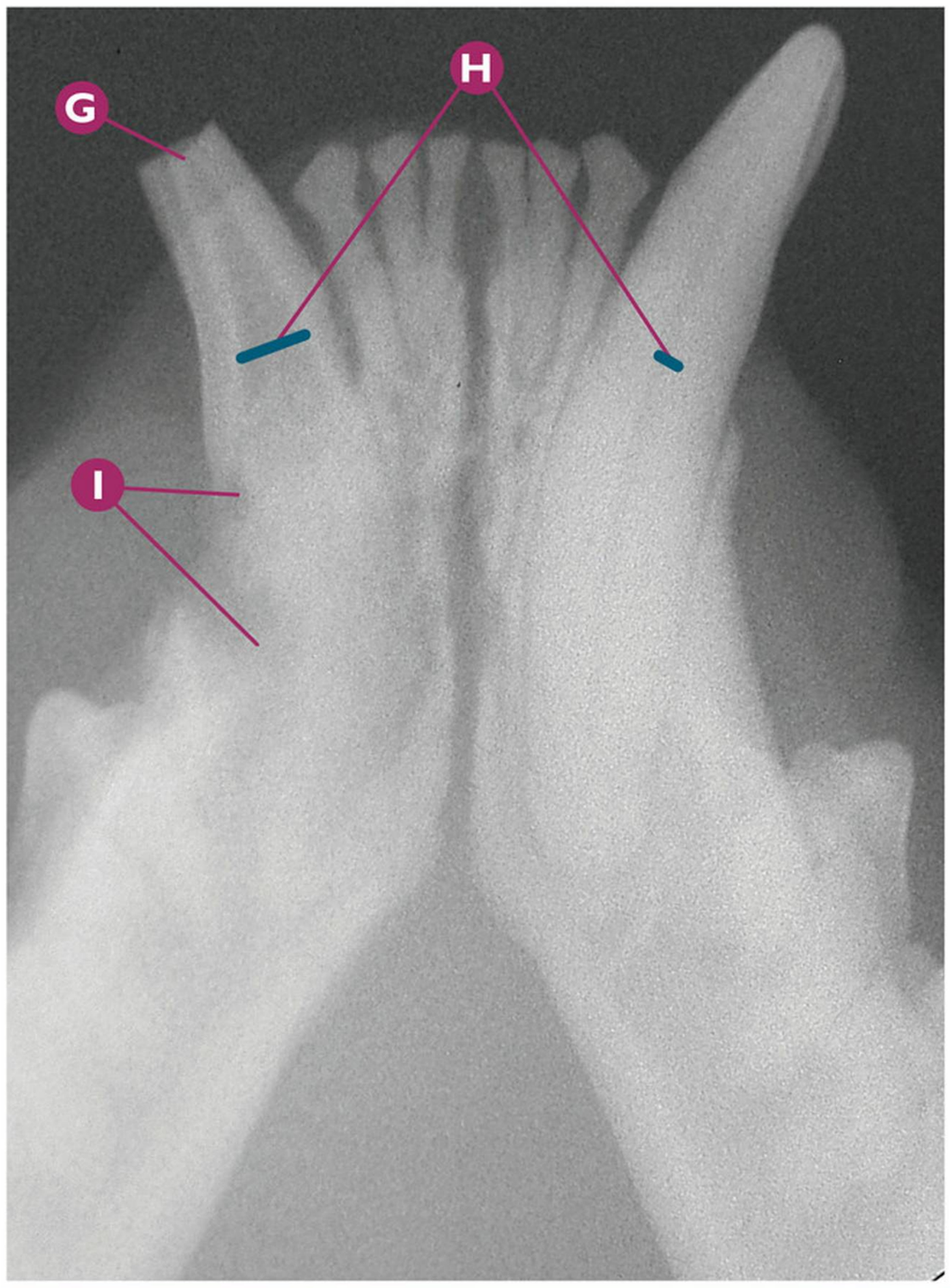

Fractura dental | **Fractura complicada de corona**

Fractura complicada de corona del CmandD (404), dando lugar a un absceso mandibular en la región de la sínfisis mandibular en un gato adulto.

- **A** Sospecha de fractura complicada de corona del CmandD (404).
- **B** Absceso mandibular severo en la región de la sínfisis mandibular.
- **C** Detalle del absceso mandibular en la región mentoniana y sinfisaria mandibular.
- **D** Índice 3 de placa bacteriana en P4maxD (108).
- **E** Confirmación de la fractura complicada de corona de CmandD (404).
- **F** Exposición de la cavidad pulpar en CmandD (404), por la fractura complicada.
- **G** Rx dental: signos radiológicos compatibles con fractura complicada de corona del CmandD (404).
- **H** Rx dental: signos radiológicos compatibles con cavidad pulpar ancha comparada con la del canino mandibular izquierdo, lo que indicaría una fractura antigua.
- **I** Rx dental: signos radiológicos compatibles con osteolisis y reabsorción radicular severa en la raíz del CmandD (404).

Puntos clave del diagnóstico/tratamiento

Este caso clínico demuestra una vez más que aunque veamos pequeñas fracturas dentales en las que existe exposición pulpar, debemos tratarlas en el momento de ser detectadas, tras realizar un estudio radiológico dental. La evolución es más que evidente a una necrosis pulpar, provocando un absceso dental, aunque hayan pasados años desde que se produjo la fractura complicada. El CmandD (404) debe ser extraído.

Errores comunes

No valorar y descuidar en cuanto a diagnóstico y tratamiento se refiere las fracturas dentales, especialmente en aquellos casos de animales politraumatizados; en aquellos animales que padecen traumatismos en la cavidad oral (atropello, caídas desde alturas...), debemos hacer un estudio de la cavidad oral a conciencia, valorando las alteraciones de tejidos duros y blandos, en conjunto con el examen dental completo de la cavidad oral.

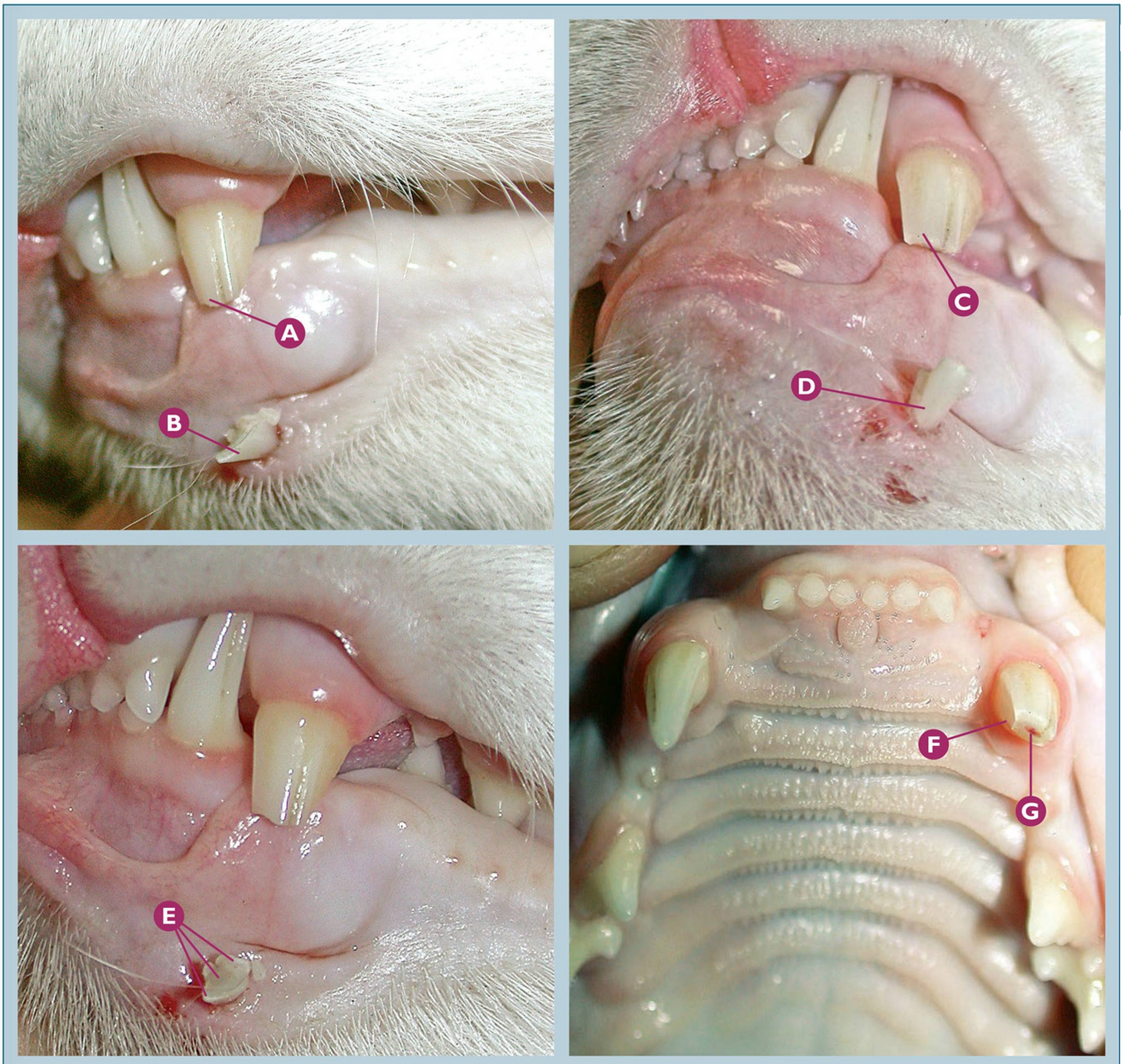

Fractura dental | **Fractura complicada de corona**

Fractura complicada de corona muy reciente del CmaxI (204).

- **A** Sospecha de fractura complicada de corona del CmaxI (204); vista vestibular.
- **B** Cúspide del CmaxI (204), clavada en la mucosa labial inferior izquierda.
- **C** Fractura complicada de corona del CmaxI (204).
- **D** Detalle de la cúspide del CmaxI (204) clavada en la mucosa labial inferior izquierda.
- **E** Detalle de las estructuras dentales afectadas en la fractura dental.
- **F** Confirmación de la fractura complicada de corona del CmaxI (204).
- **G** Pulpa dentaria vital del CmaxI (204).

Puntos clave del diagnóstico/tratamiento

Muy ocasionalmente, podemos detectar pruebas de que las fracturas dentales son extremadamente recientes. Este paciente ha tenido un traumatismo moderado hace 30 minutos. Prueba confirmatoria de ello, es que la cúspide fracturada del CmaxI (204), ha quedado impactada en el labio inferior. En un breve periodo de tiempo, este tejido blando sufrirá una inflamación moderada, provocando la dehiscencia de la cúspide. El tratamiento recomendado en esta fractura complicada de corona tan reciente es o bien conservador (pulpectomía parcial coronal), o bien no conservador (extracción). Ha de confirmarse la ausencia de daños colaterales mediante la radiología dental.

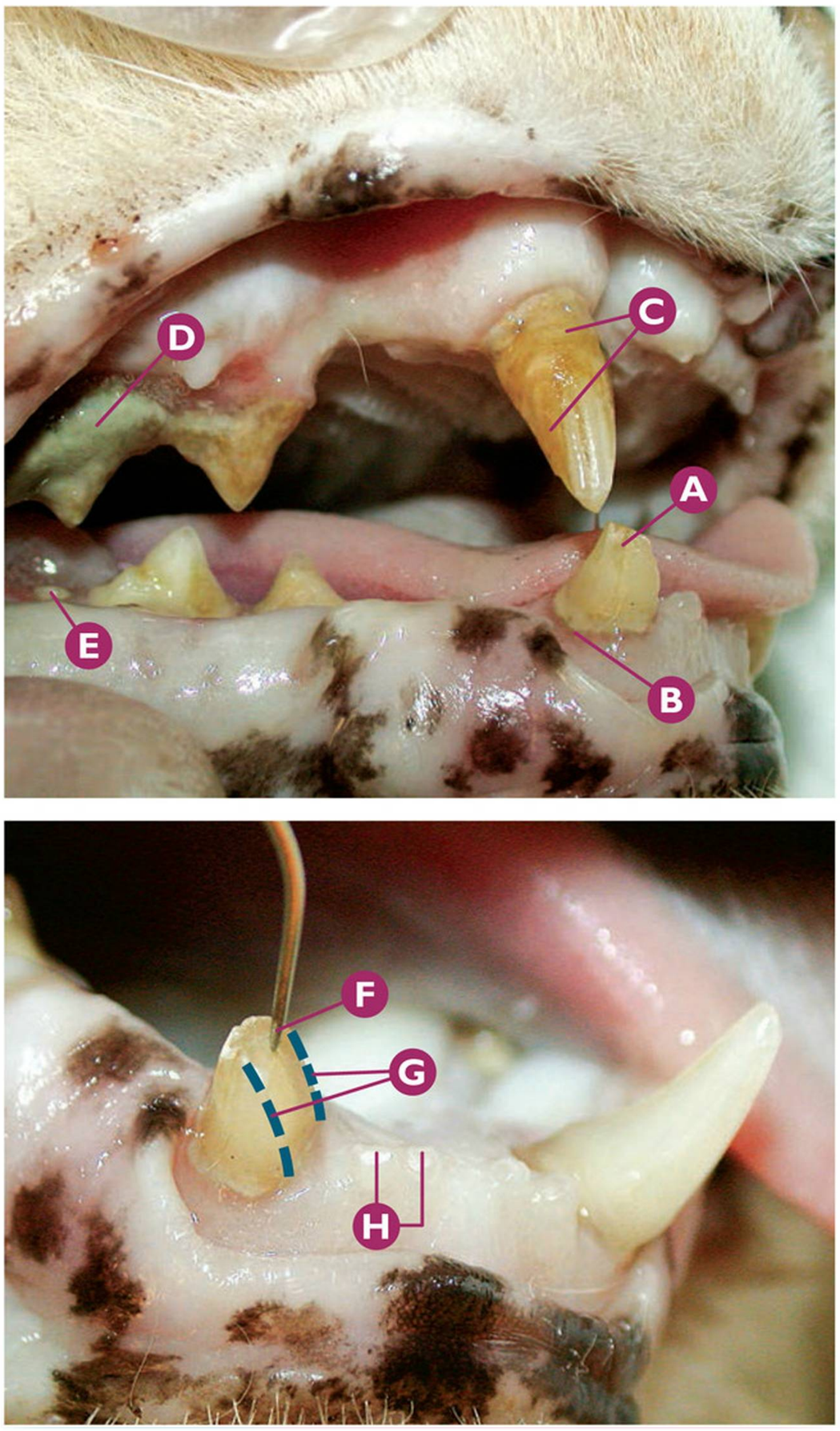

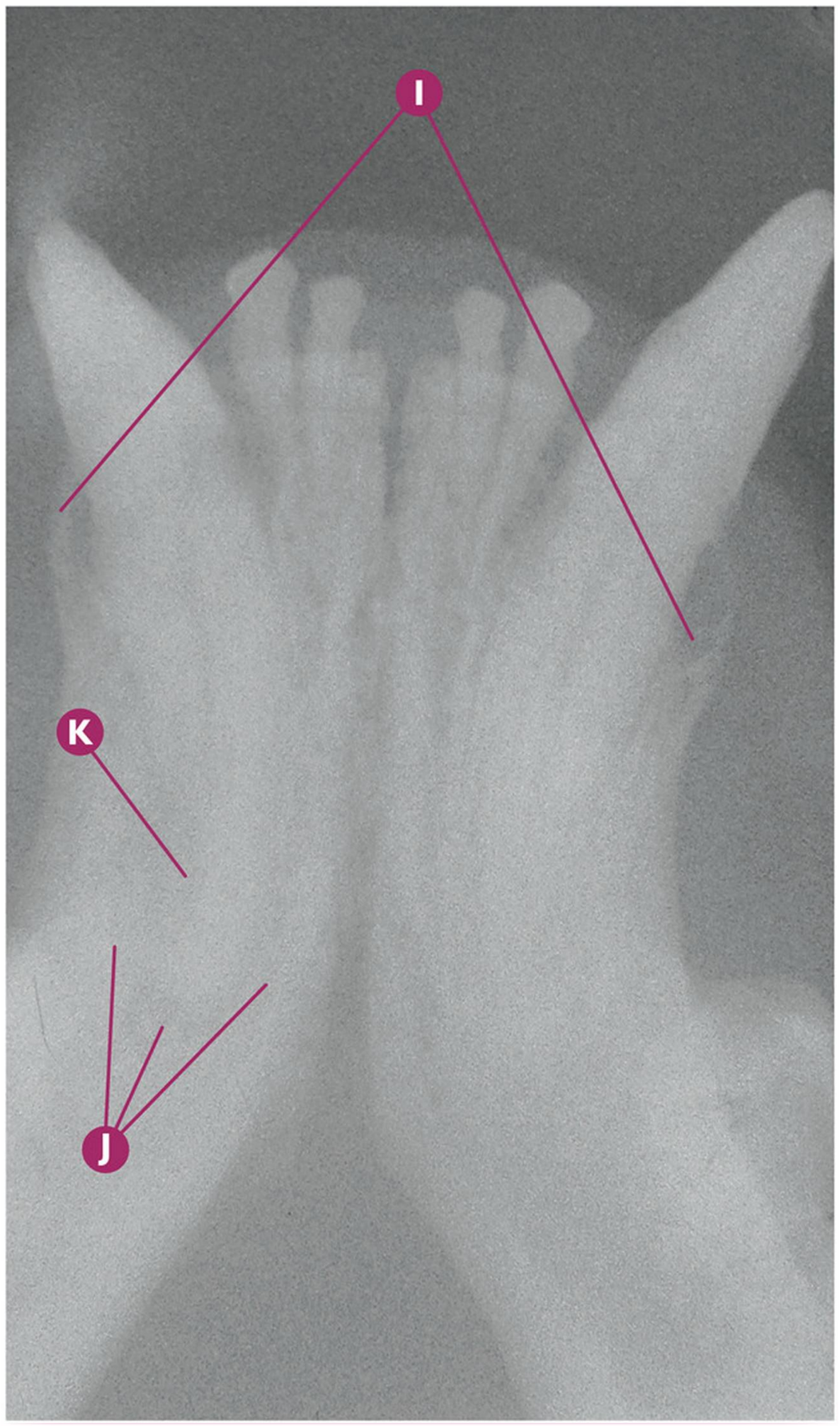

Fractura dental | **Fractura complicada de corona y raíz**

Fractura complicada de corona y raíz del CmandD (404).

- **A** Sospecha de fractura complicada de corona y raíz del CmandD (404).
- **B** Índice 1 gingival en CmandD (404).
- **C** Índice 3 de cálculo dental en CmaxD (104).
- **D** Índice 4 de placa bacteriana en P4maxD (108).
- **E** Sospecha de clase 4b de reabsorción dental por FORL en el M1mandD (409).
- **F** Confirmación de la fractura complicada de corona y raíz del CmandD (404), mediante el explorador dental.
- **G** Detalle de la línea de la fractura hacia el área subgingival del CmandD (404).
- **H** De derecha a izquierda: Atrición del I2mandD (402) y I3mandD (403).
- **I** De derecha a izquierda: Rx dental: signos radiológicos compatibles con expansión de la tabla vestibular ósea del CmandI (304) y CmandD (404), compatible con enfermedad periodontal.
- **J** Rx dental: signos radiológicos compatibles con osteolisis severa de la región periapical del CmandD (404).
- **K** Rx dental: signos radiológicos compatibles con reabsorción radicular severa de la raíz (clase 3 de reabsorción dental) del CmandD (404), por la patología endodóntica.

Puntos clave del diagnóstico/tratamiento

En las fracturas complicadas de corona y raíz existe exposición de la cavidad pulpar y la fractura se extiende por debajo de la unión cemento-esmalte. Esta exposición pulpar provocará una necrosis pulpar si no tomamos las medidas oportunas mediante tratamiento adecuado (como ya ha ocurrido en este caso clínico). Al detectar una cavidad pulpar estrecha y de un diámetro similar a su homólogo inferior, nos indica que la fractura se ha producido en la edad adulta del paciente. Sin embargo, esta fractura no es muy reciente pues existe una patología endodóntica que se puede detectar radiológicamente como son los signos radiológicos compatibles con la reabsorción radicular y osteolisis periapical. En este caso el tratamiento adecuado será la extracción del diente, puesto que el tratamiento endodóntico conservador (pulpectomía) no será viable debido a la pérdida severa de tejido dentario en la raíz.

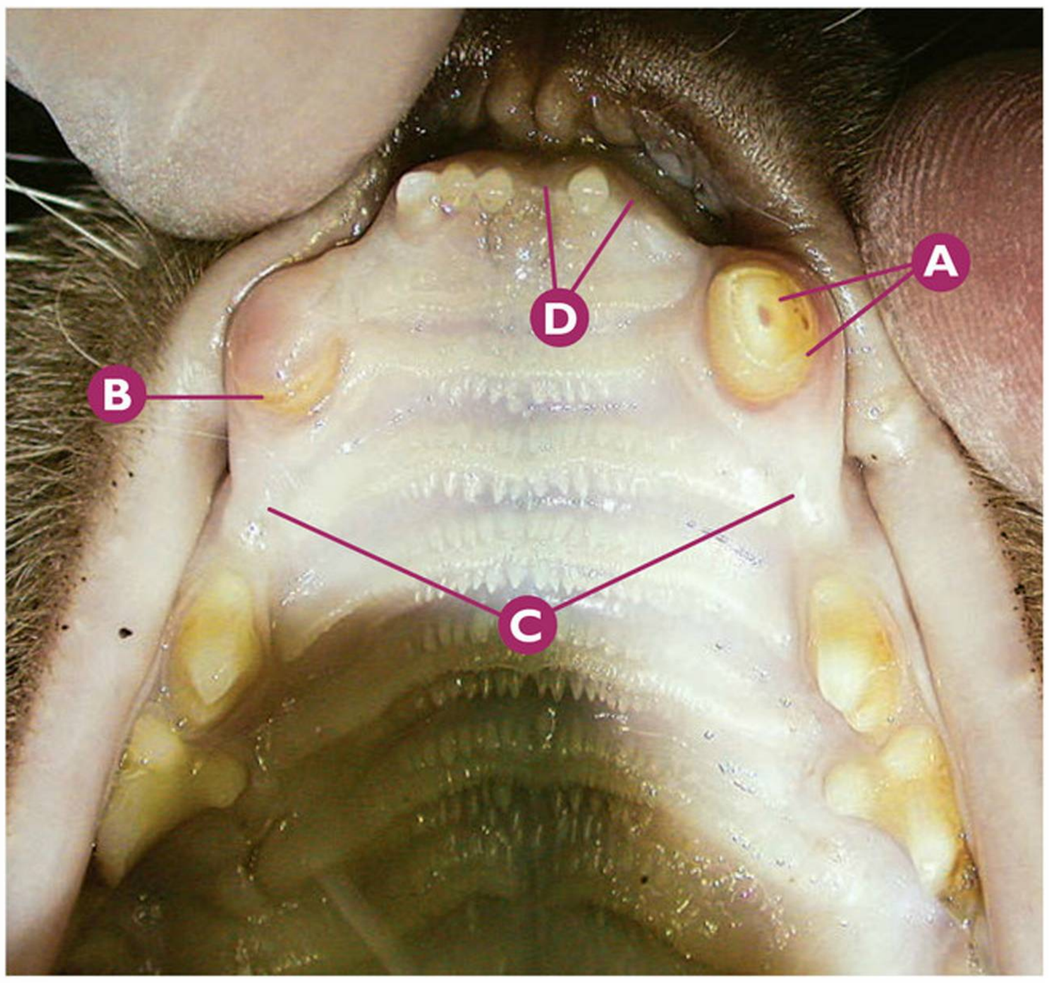

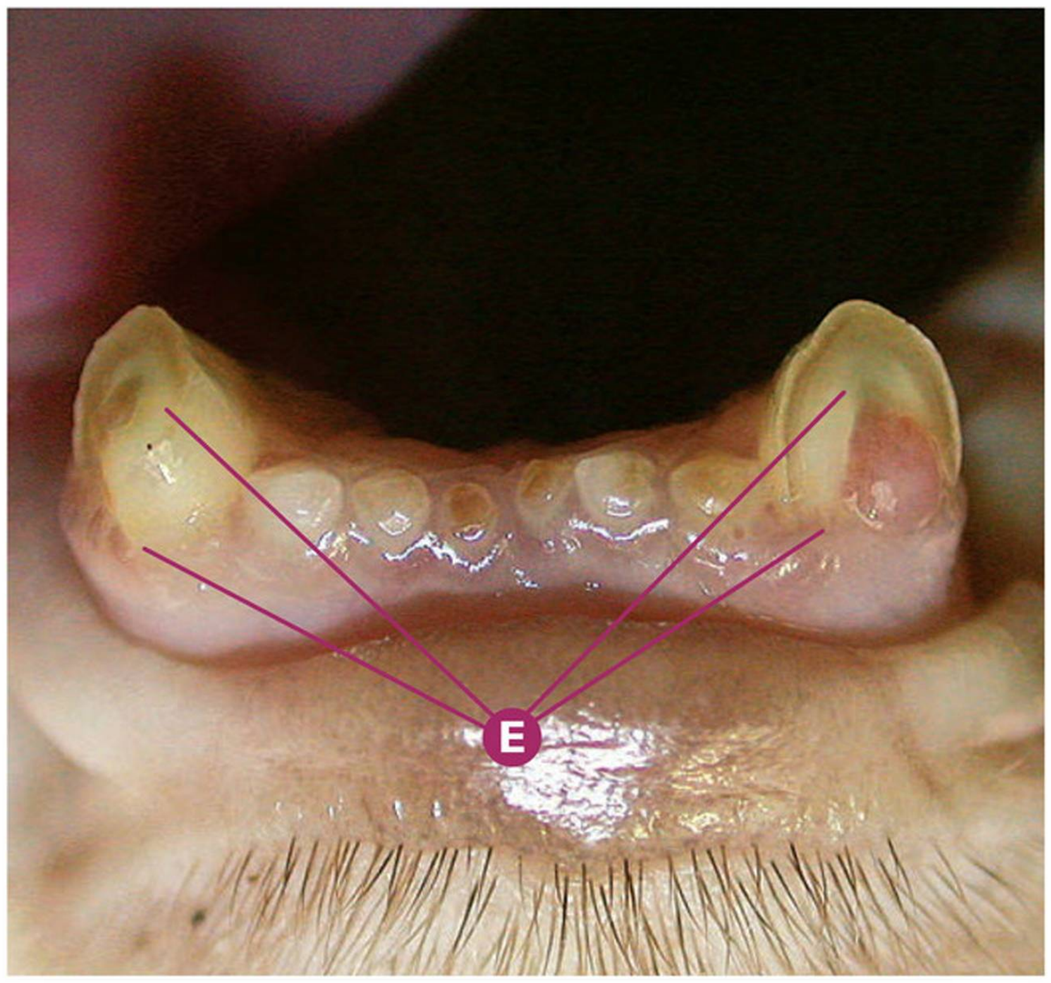

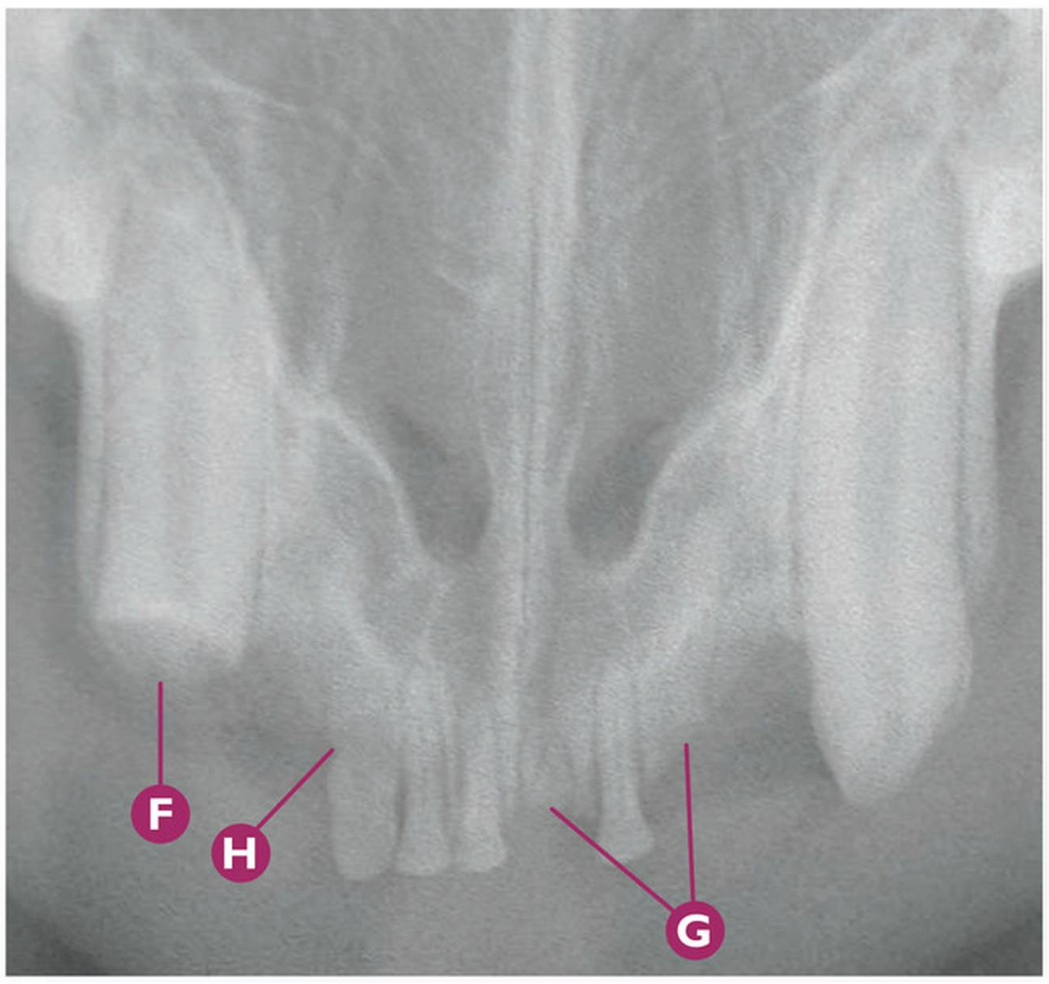



Fractura dental — Fractura complicada de corona y raíz

Fractura complicada de corona y raíz del CmaxD (104), CmandI (304) y CmandD (404).

- **A** Fractura complicada de corona del CmaxI (204), con exposición de pulpa todavía vital.
- **B** Fractura complicada de corona y raíz del CmaxD (104).
- **C** Ausencia de P2maxD (106) y P2maxI (206).
- **D** De derecha a izquierda: ausencia de I3maxI (203) y I1maxI (201).
- **E** De derecha a izquierda: fractura complicada de corona y raíz del CmandI (304) y CmandD (404).
- **F** Rx dental: signos radiológicos compatibles con fractura complicada de corona y raíz del CmaxD (101).
- **G** Rx dental: signos radiológicos compatibles con clase 4b de reabsorción dental por FORL en I1maxI (201) y I3maxI (203).
- **H** Rx dental: signos radiológicos compatibles con clase 4c de reabsorción dental por FORL en I3maxD (103).
- **I** Rx dental: (de derecha a izquierda) signos radiológicos compatibles con fractura complicada de corona del CmandI (304) y CmandD (404).

Puntos clave del diagnóstico/tratamiento

En muchas ocasiones detectamos múltiples fracturas dentales, pudiendo detectar en la misma cavidad oral fracturas encuadradas dentro de diferentes grupos de clasificación. Cada uno de los dientes afectados debe ser clasificado independientemente y se realizará un tratamiento acorde al tipo de fractura dental. El tratamiento no conservador de estas fracturas no complicadas de corona y raíz es la extracción dentaria.

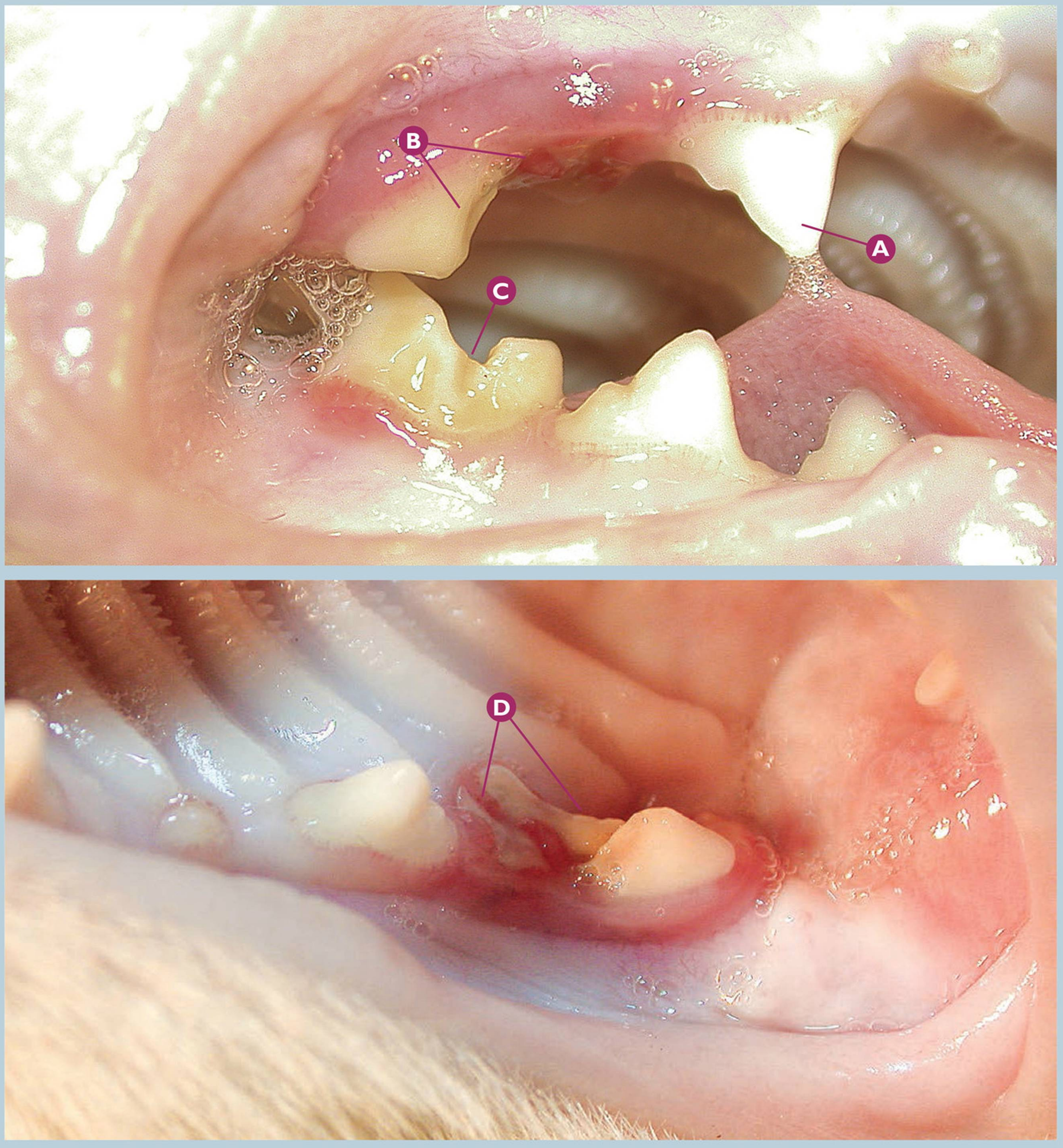

Fractura dental | **Fractura complicada de corona y raíz**

Fractura complicada de corona y raíz del P4maxD (108).

Ⓐ P3maxD (107).

Ⓑ Fractura complicada de corona y raíz del P4maxD (108).

Ⓒ Sospecha de fractura no complicada de corona del M1mandD (409).

Ⓓ Detalle de la fractura complicada de corona y raíz del P4maxD (108).

Puntos clave del diagnóstico/tratamiento

Este tipo de fractura tiene frecuentemente una etiología traumática. El hecho de detectar un fractura no complicada de corona del M1mandD (409), diente regional, apoya aún más nuestra sospecha etiológica. El tratamiento de este tipo de fracturas complicadas de corona y raíz es la extracción dentaria, posteriormente al estudio radiológico dental regional.

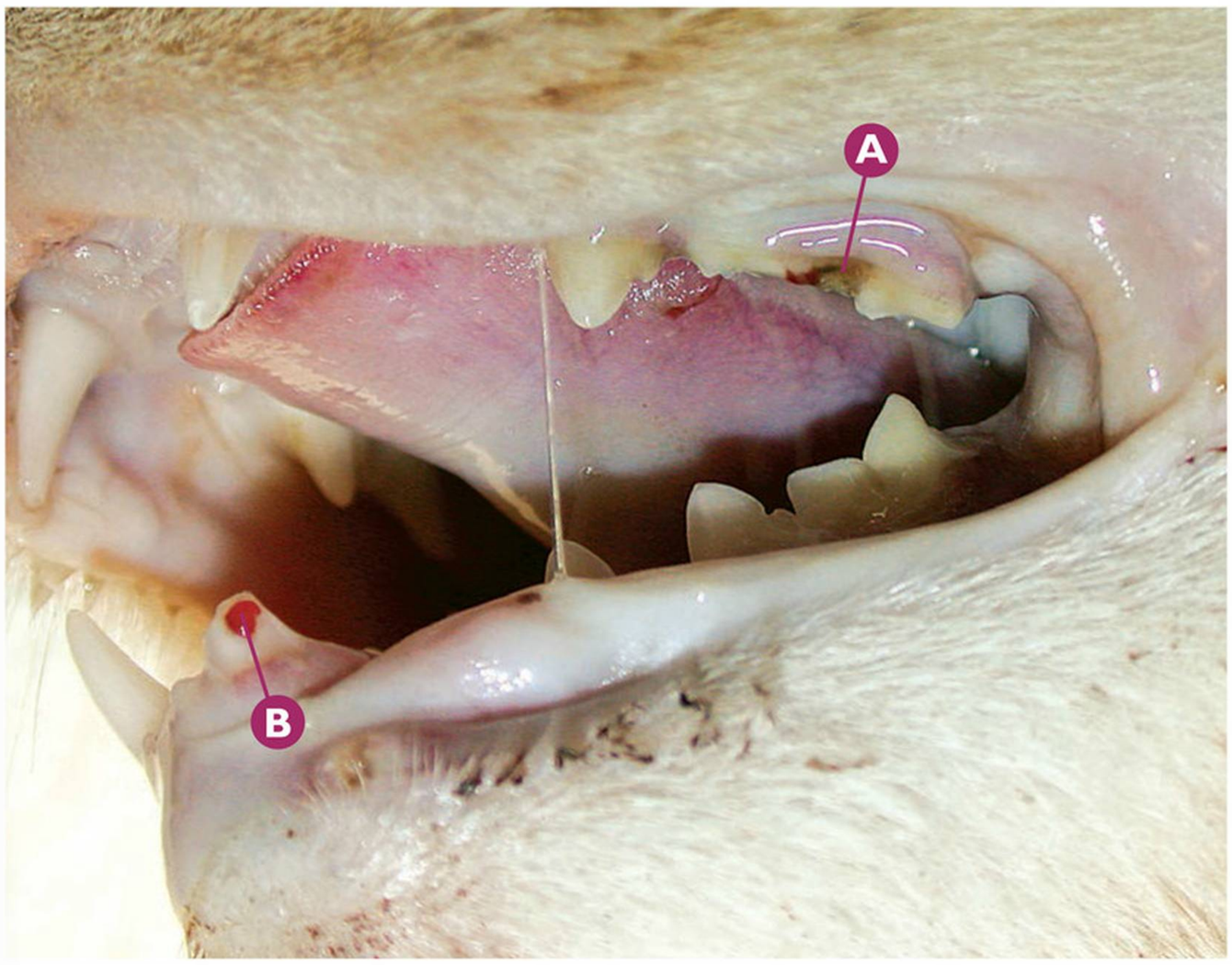

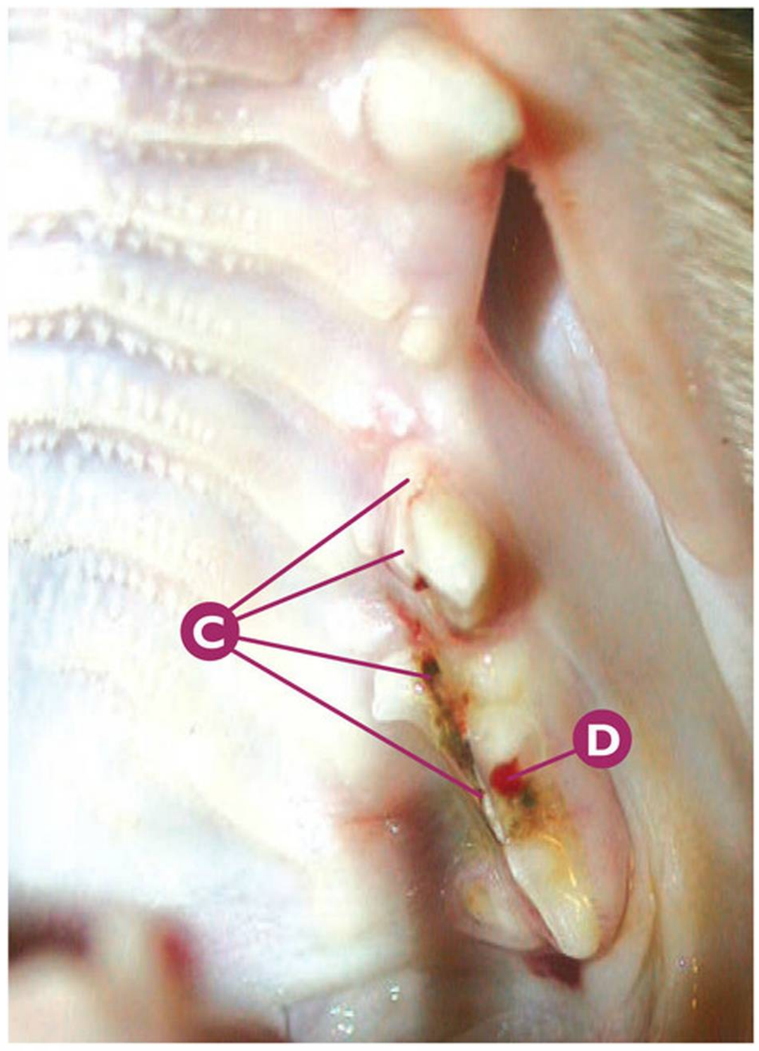

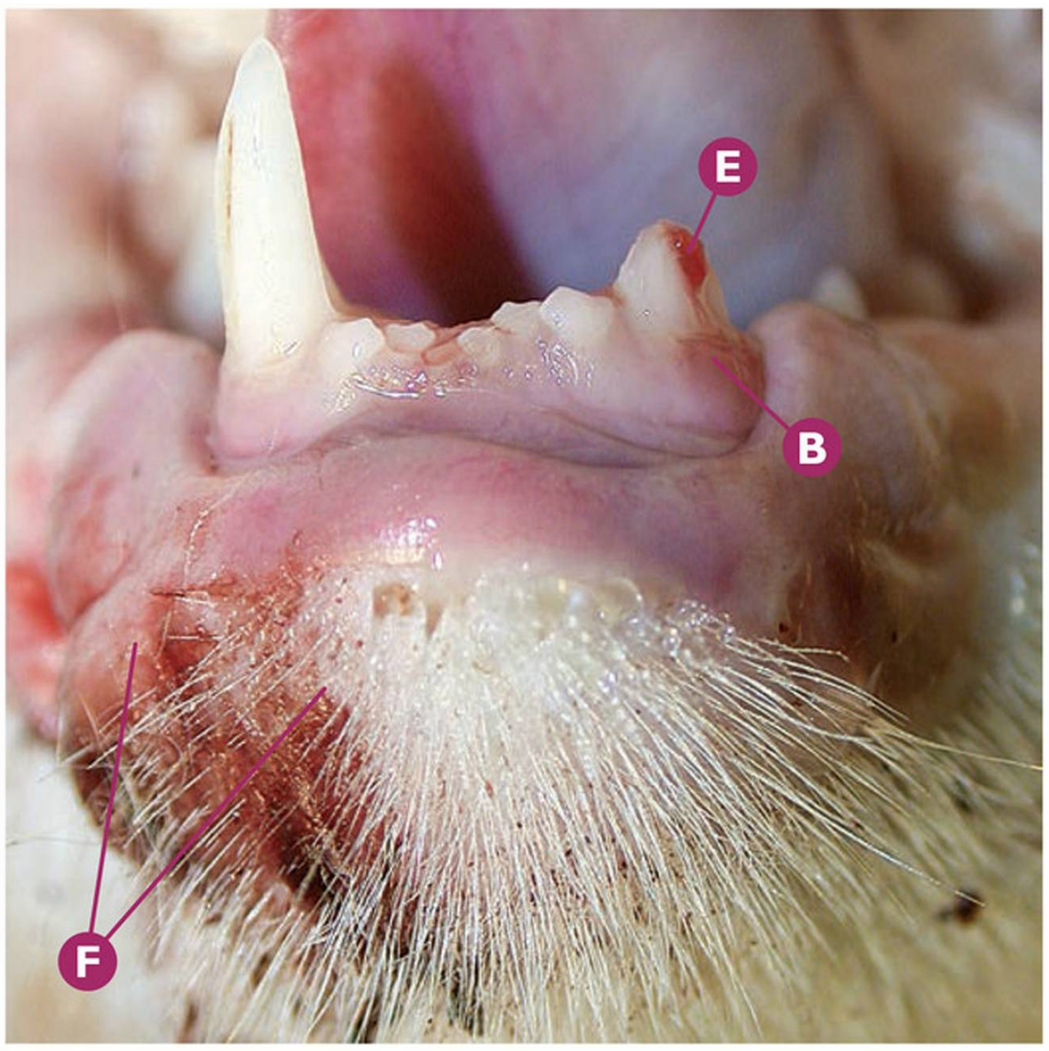

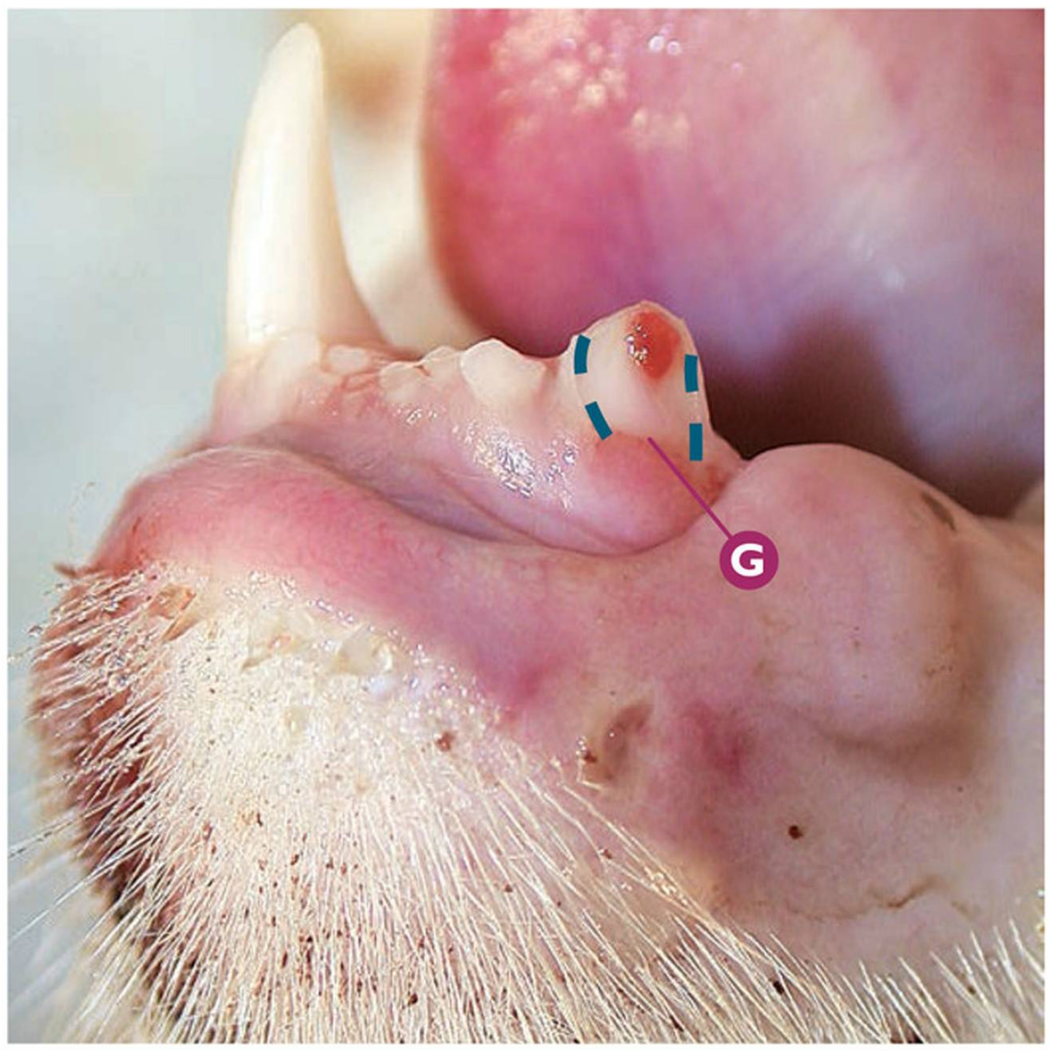

Fractura dental — Fractura complicada de corona y raíz

Fractura complicada de corona y raíz del P3maxI (207), P4maxI (208) y CmandI (304); trauma por caída desde punto elevado.

- **A** Sospecha de fractura complicada de corona y raíz del P4maxI (208).
- **B** Sospecha de fractura complicada de corona y raíz del CmandI (304).
- **C** Confirmación de la fractura complicada de corona y raíz del P3maxI (207) y P4maxI (208).
- **D** Pulpa vital expuesta del P4maxI (208).
- **E** Pulpa vital expuesta del CmandI (304).
- **F** Lesión severa del labio inferior por el trauma.
- **G** Confirmación de la fractura complicada de corona y raíz del CmandI (304).

Puntos clave del diagnóstico/tratamiento

Los traumas originados por la caída del paciente desde un punto a gran altura, pueden provocar, aparte de lesiones en los tejidos blandos y tejidos óseos íntimamente ligados a la cavidad oral, lesiones dentales, principalmente fracturas dentales. En estas fracturas complicadas recientes, podemos detectar pulpas vitales expuestas y con signos de inflamación pulpar.

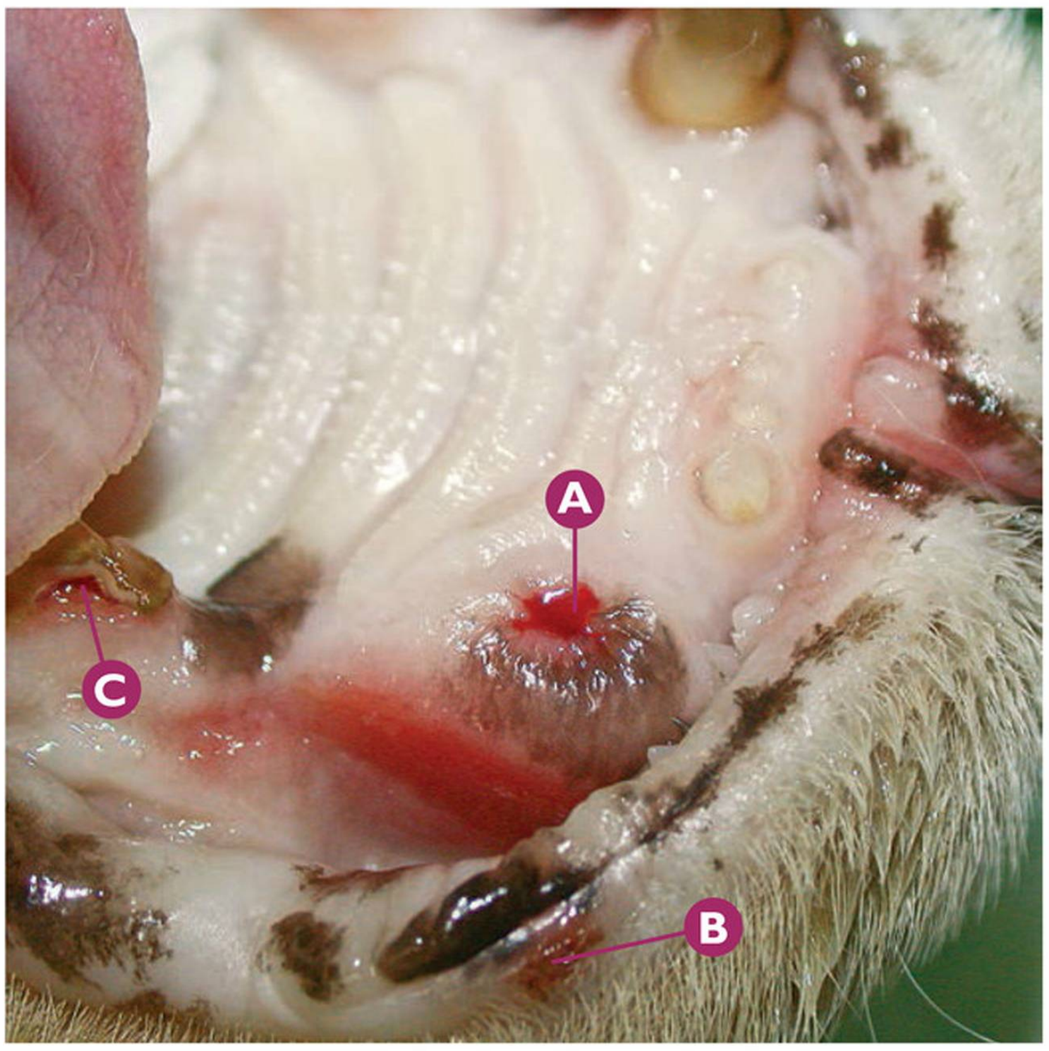

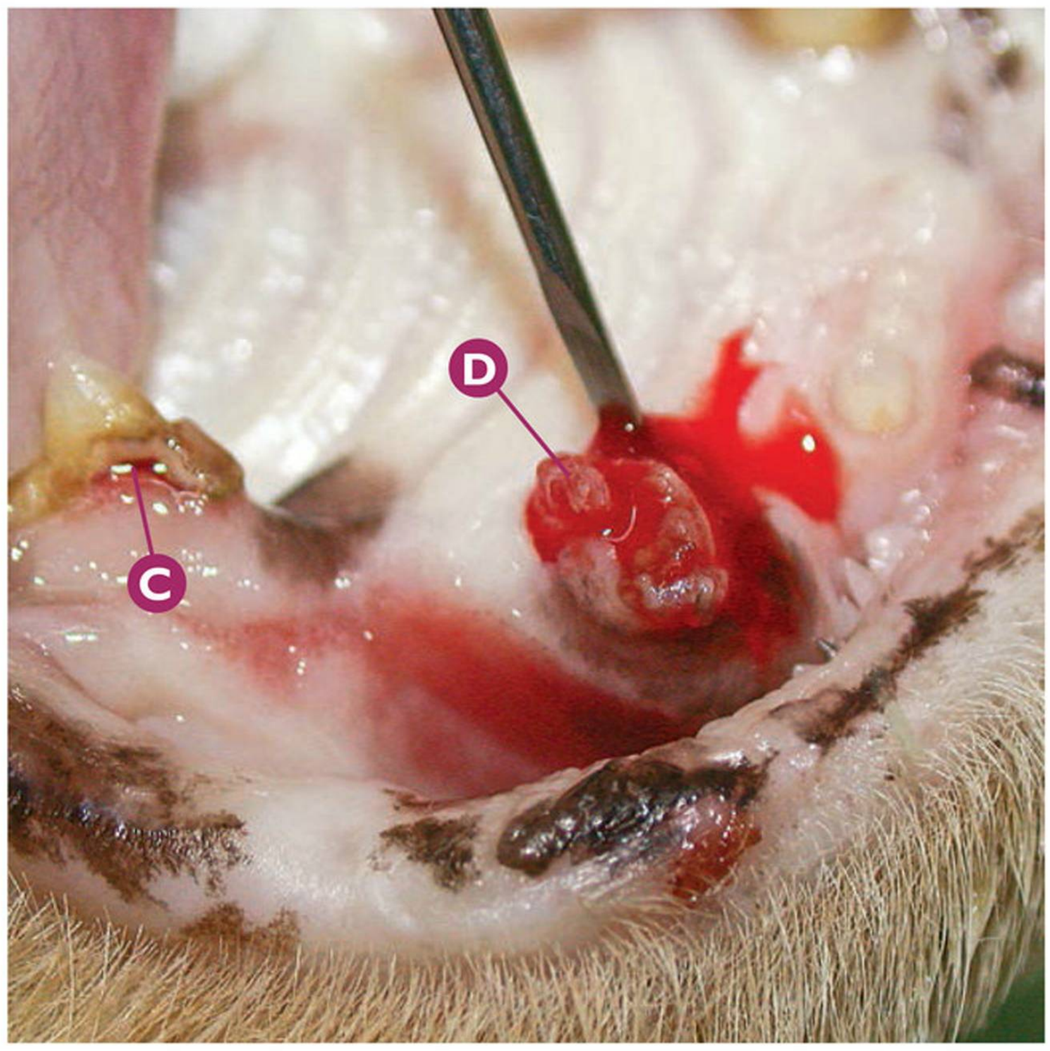

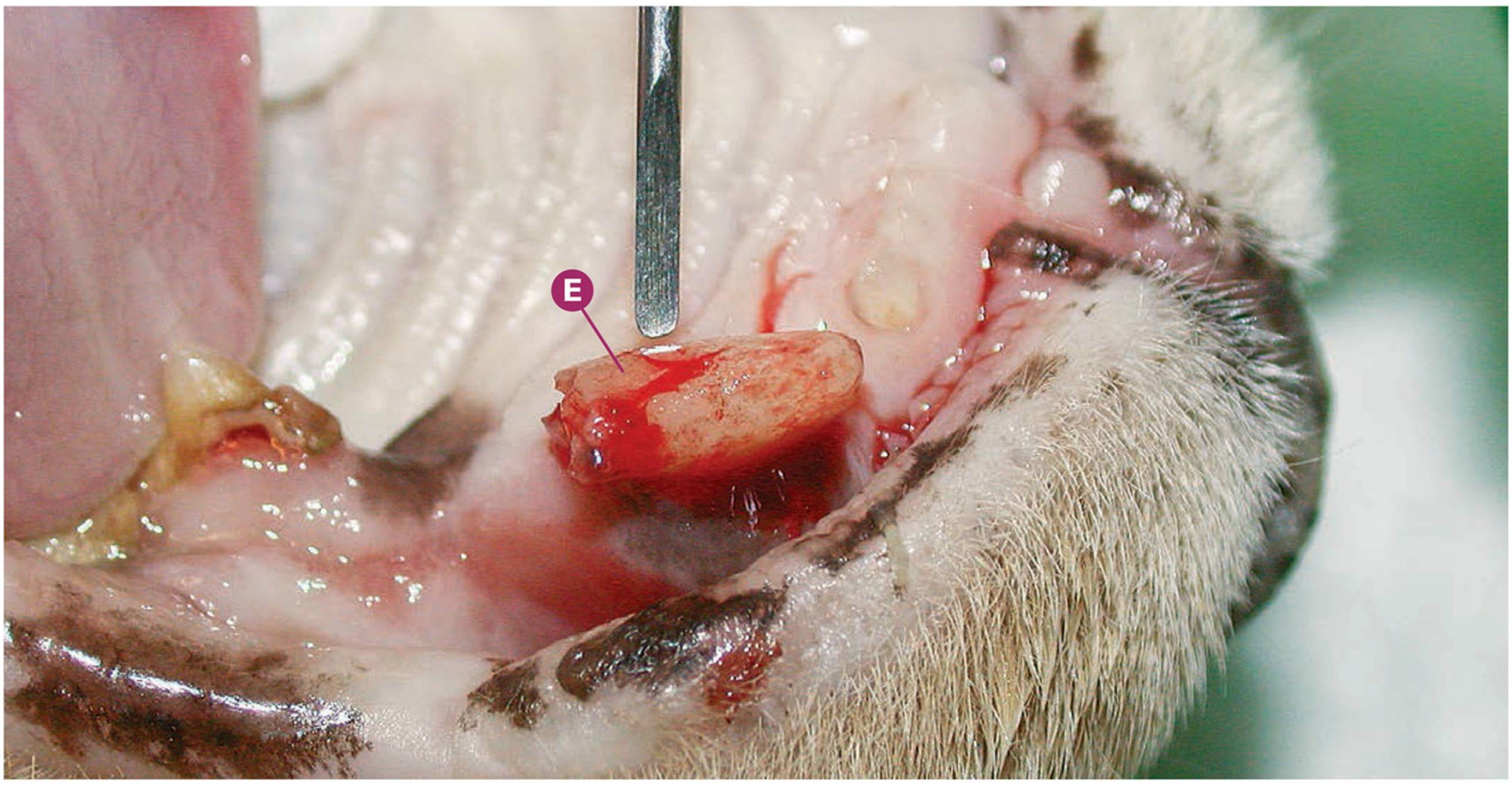

Fractura dental **Fractura radicular**

Fractura radicular reciente del CmaxI (204).

- **A** Ausencia del CmaxI (204), con historia de trauma y fractura en las últimas 48 horas.
- **B** Lesión en labio superior en región del CmaxI (204).
- **C** Sospecha de clase 3 de reabsorción dental por FORL en P3maxI (207).
- **D** Detalle de la luxación del resto radicular del CmaxI (204), con un elevador de raíces Davis (*Hu-Friedy®* ED11).
- **E** Resto radicular del CmaxI (204).

Puntos clave del diagnóstico/tratamiento

Cuando existen traumas dentales recientes debemos requerir al propietario del paciente que, si es posible, conserven el resto del diente fracturado. Esto nos dará una información muy valiosa respecto a la existencia o no de restos radiculares. La radiología dental regional es obligada. El tratamiento de las fracturas radiculares es la extracción del/los resto/s radicular/es.



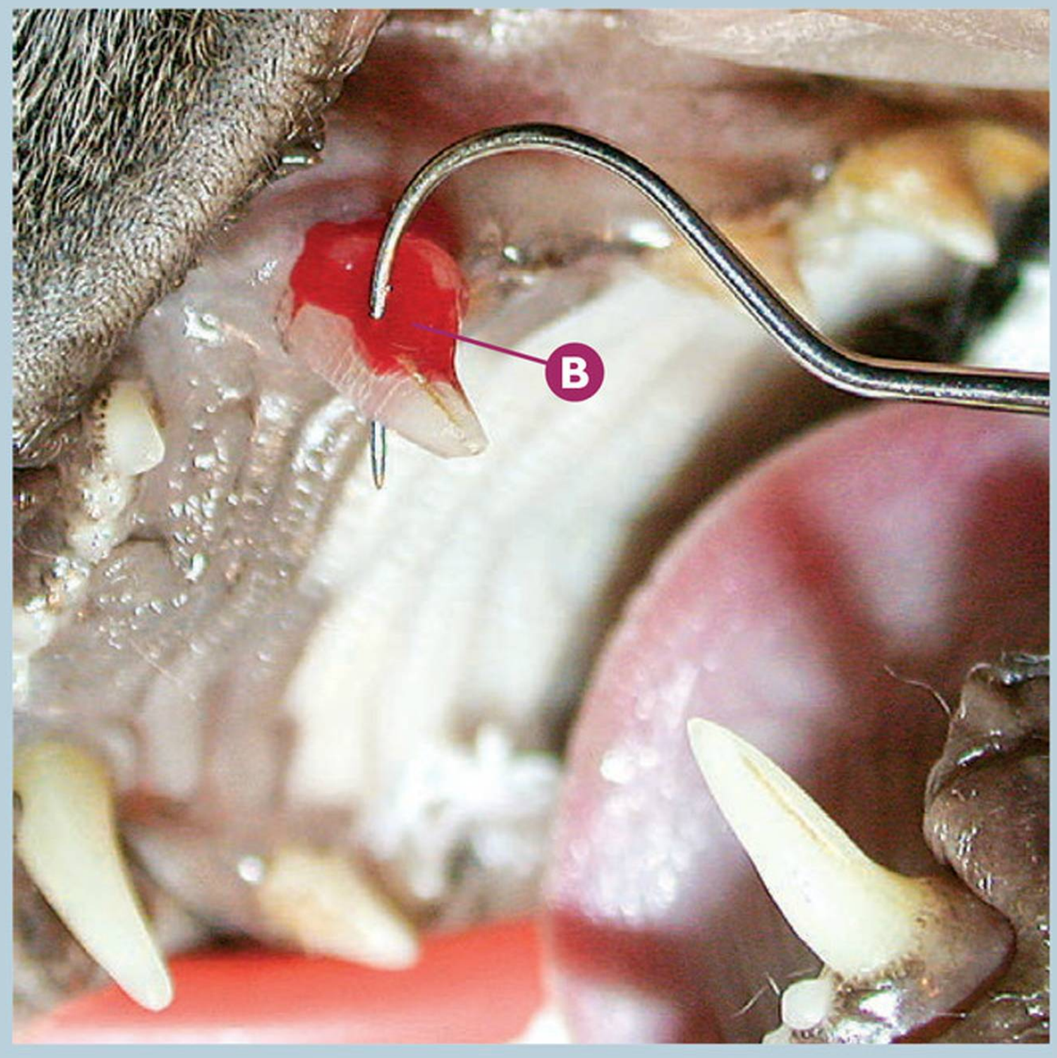

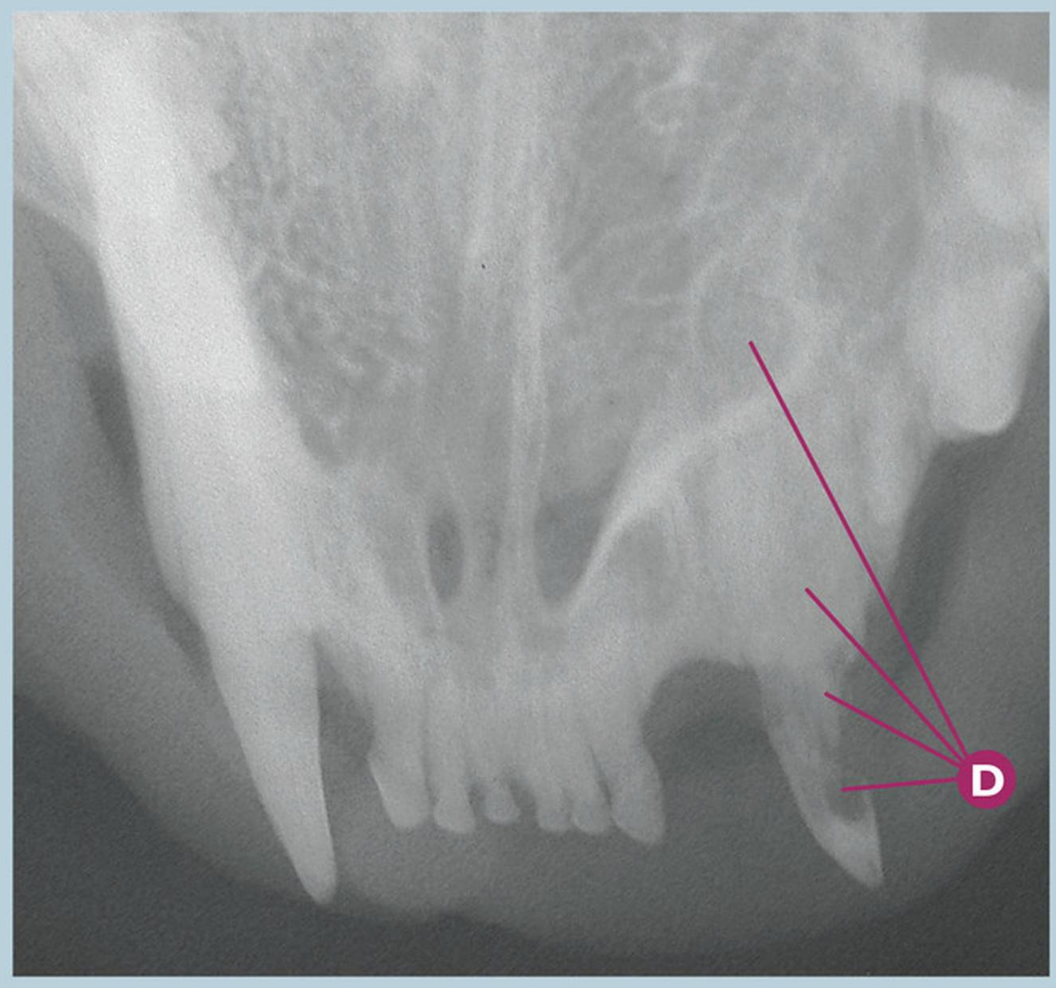

Lesión Odontoclástica Reabsortiva Felina (FORL)

Clase 4 de la lesión odontoclástica reabsortiva felina o "falsa caries felina" (FORL) en el CmaxI (204).

- **A** Sospecha de clase 4 de la FORL en el CmaxI (204), con pérdida de tejido dentario (esmalte y dentina).
- **B** Uso del explorador dental para confirmar la ausencia de tejido dentario en el CmaxI (204).
- **C** Detalle del defecto severo de esmalte y dentina en el CmaxI (204).
- **D** Rx dental: signos radiológicos compatibles con clase 4a por FORL en CmaxI (204).

Puntos clave del diagnóstico/tratamiento

La lesión odontoclástica reabsortiva felina o "falsa caries felina" (FORL son sus siglas en inglés, comúnmente descrita en la literatura específica) es una patología muy frecuente en los felinos en general, especialmente detectada y estudiada en los gatos. La etiología, a pesar de los estudios realizados, es actualmente desconocida. Esta patología cursa con la destrucción de tejido dentario por activación de los osteoclastos en el cuello y/o raíz y/o corona dental. En casos avanzados detectaremos un alto grado de destrucción dentaria (clase 5). La radiología dental es un método diagnóstico imprescindible para determinar el grado exacto de afectación dental.

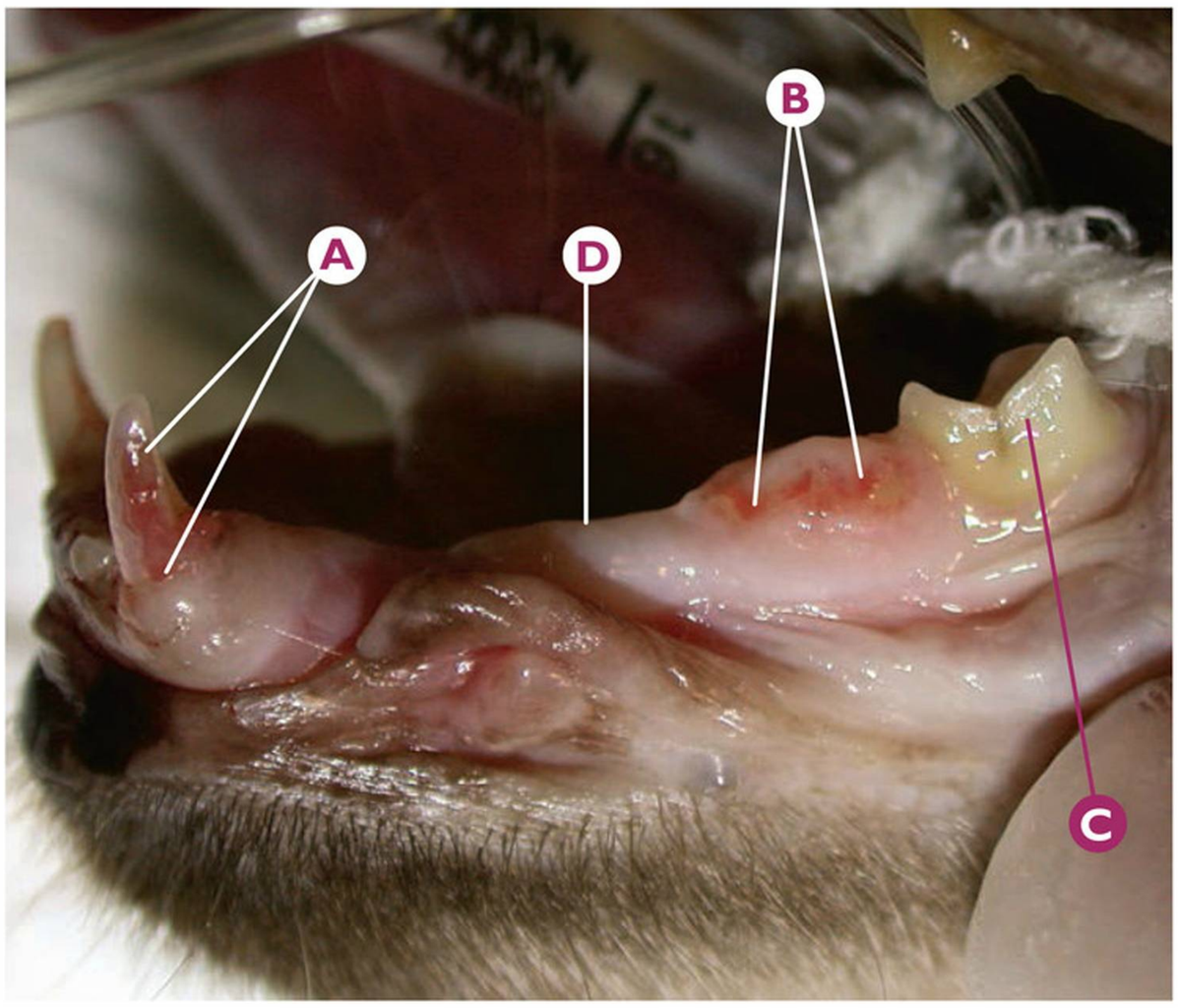

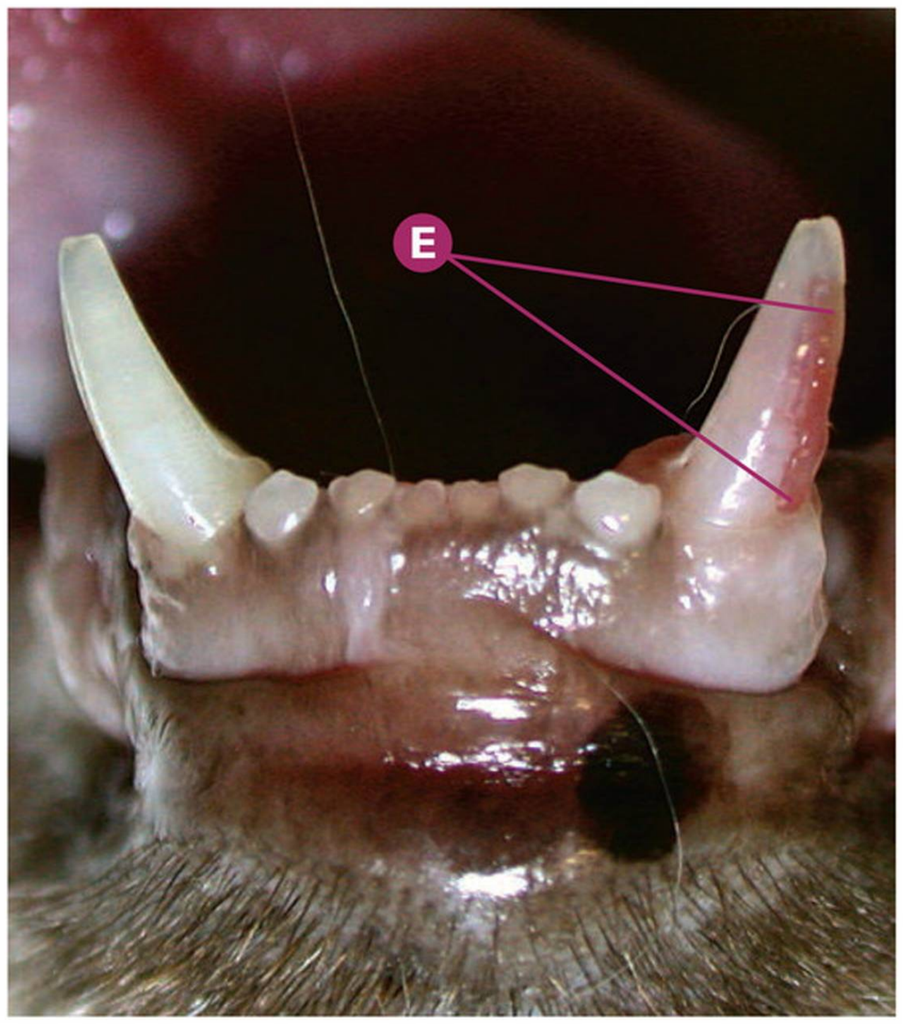

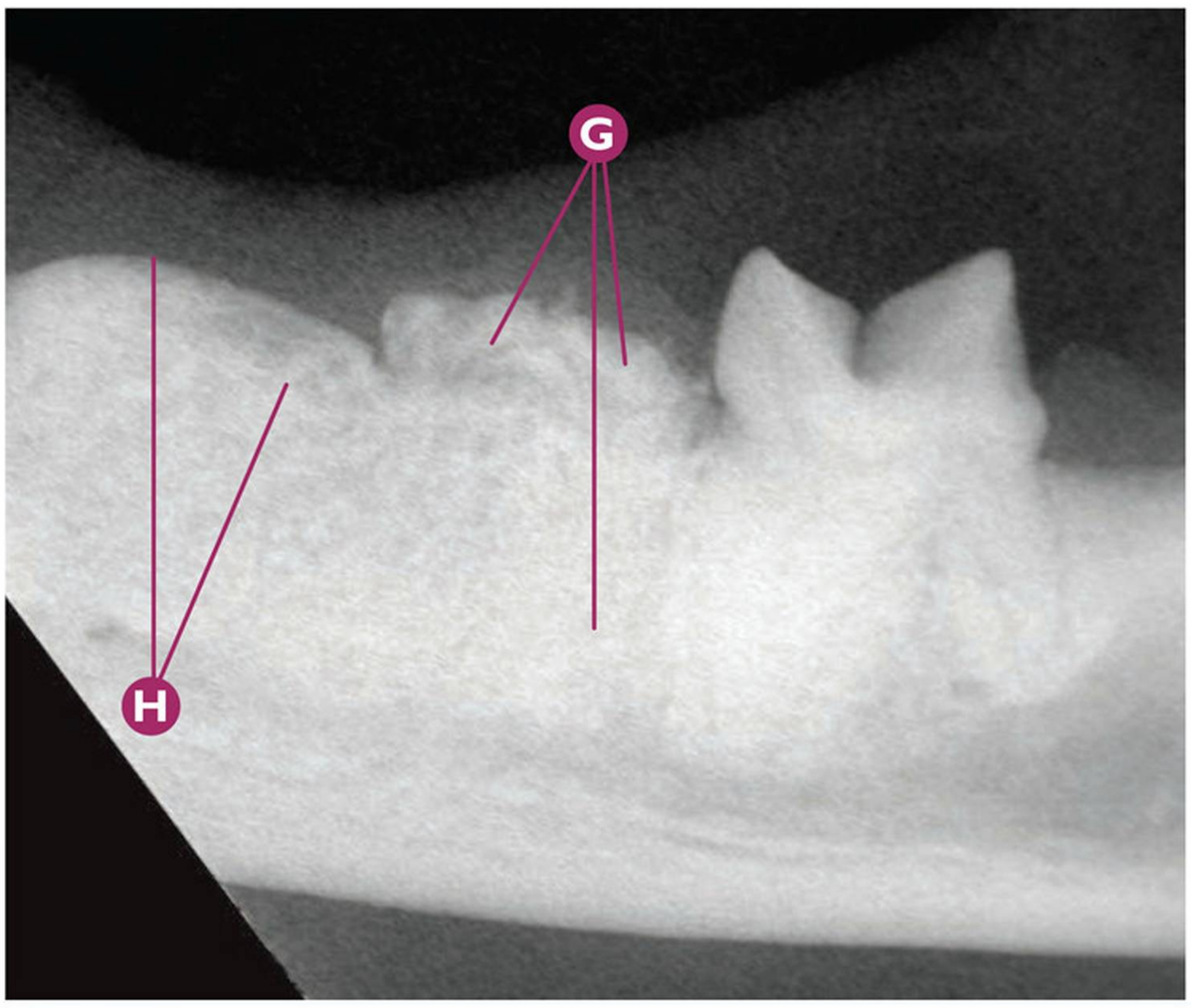

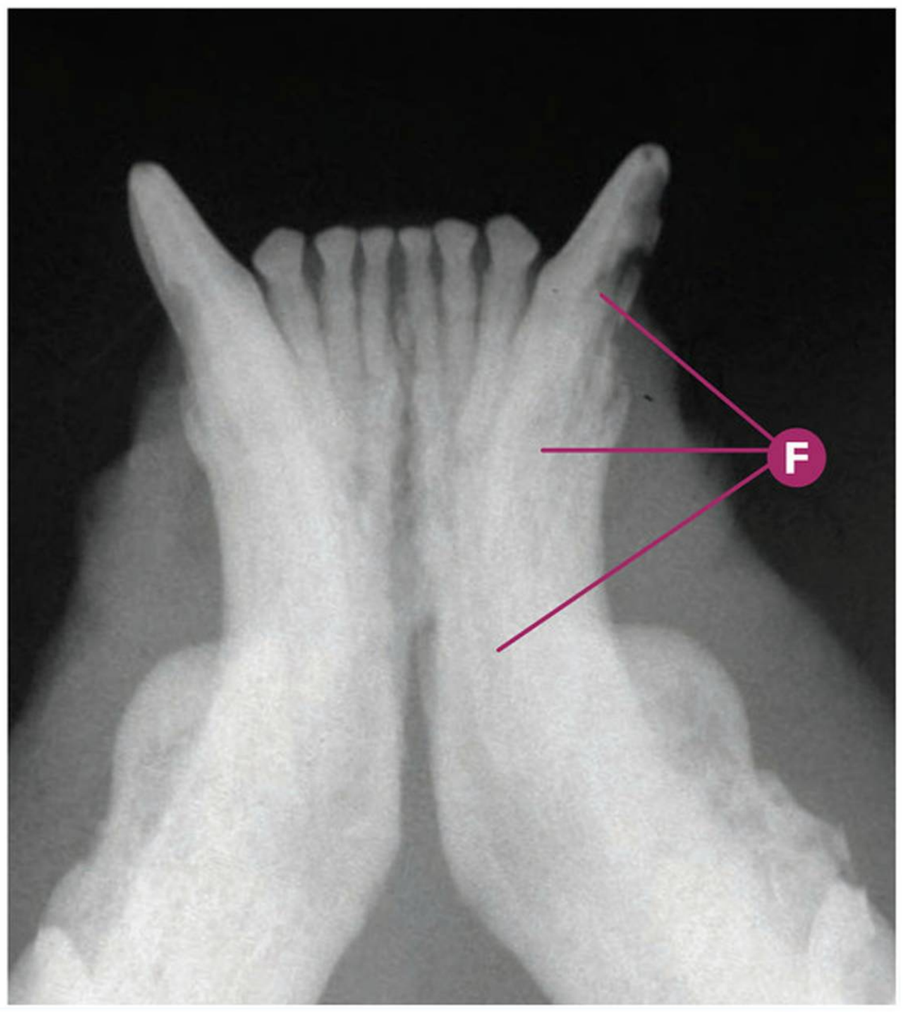

Lesión Odontoclástica Reabsortiva Felina (FORL)

Clase 4 de la lesión odontoclástica reabsortiva felina o "falsa caries felina" (FORL) en Cmandl (304) y P4mandl (308).

- **A** Sospecha de clase 4 de la FORL en Cmandl (304).
- **B** Sospecha de clase 4 de la FORL en P4mandl (308), con destrucción severa de la estructura dental.
- **C** M1mandl (309).
- **D** Ausencia de P3mandl (307).
- **E** Detalle de la sospecha de clase 4 de la FORL en Cmandl (304).
- **F** Rx dental: signos radiológicos compatibles con clase 4a de la FORL por destrucción severa de la estructura dental en Cmandl (304).
- **G** Rx dental: signos radiológicos compatibles con clase 4a de la FORL en P4mandl (308).
- **H** Rx dental: signos radiológicos compatibles con clase 5 de la FORL en P3mandl (307).

Puntos clave del diagnóstico/tratamiento

En la lesión odontoclástica reabsortiva felina (FORL), la radiología dental es un método diagnóstico imprescindible para determinar el grado exacto de afectación dental. En este caso clínico, el aspecto macroscópico del P4mandl (308) nos da información suficiente para poder clasificar el grado de afectación de la FORL (clase 4). Sin embargo, para poder determinar el alto grado de destrucción de la estructura dental en el Cmandl (304), es imprescindible su valoración radiológica dental.

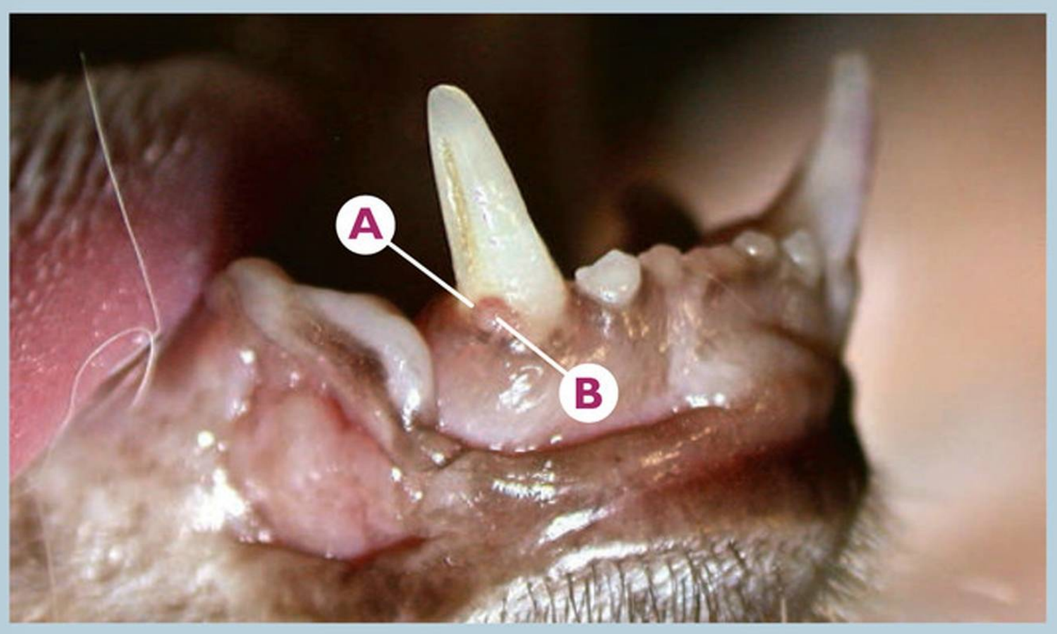

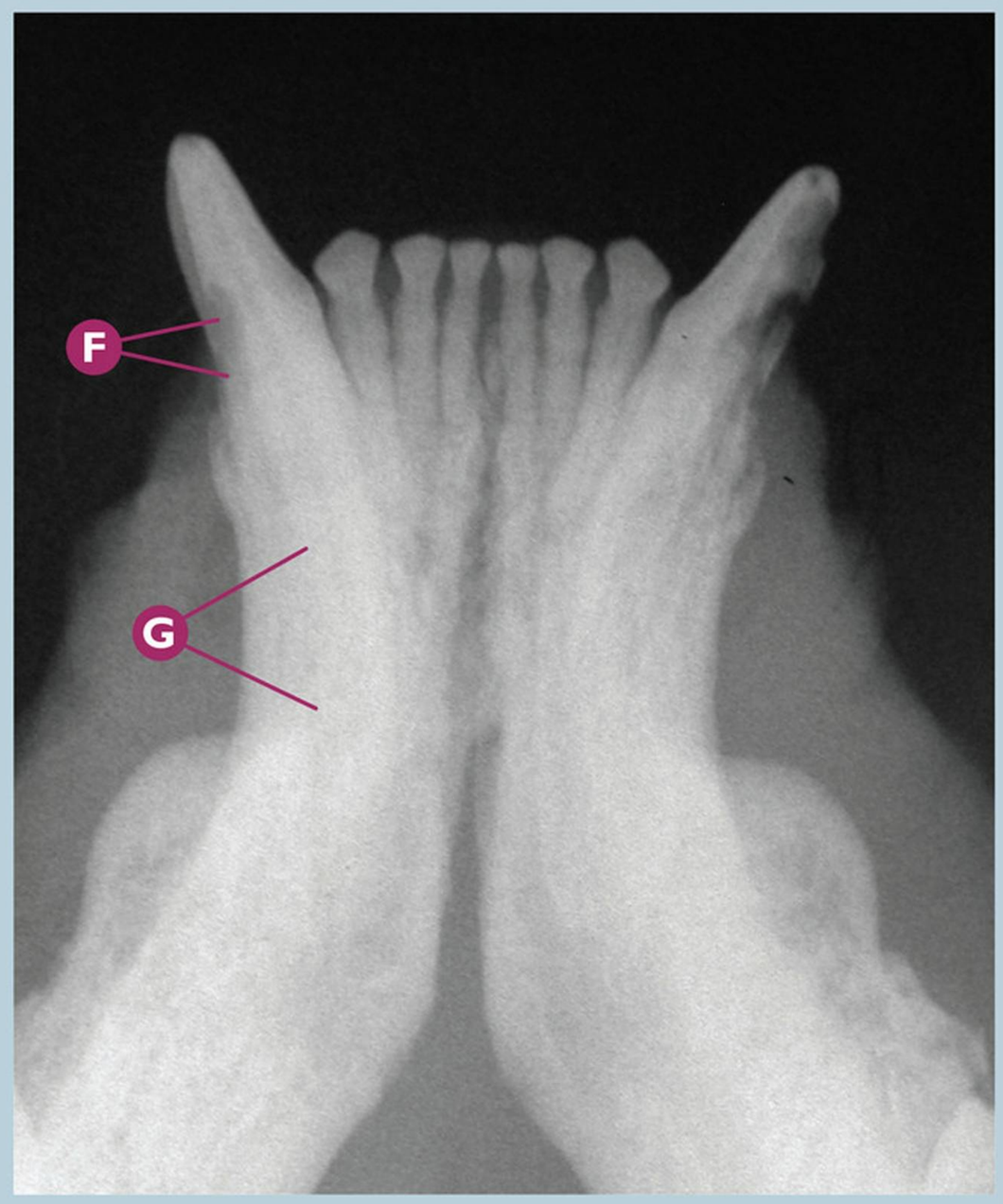

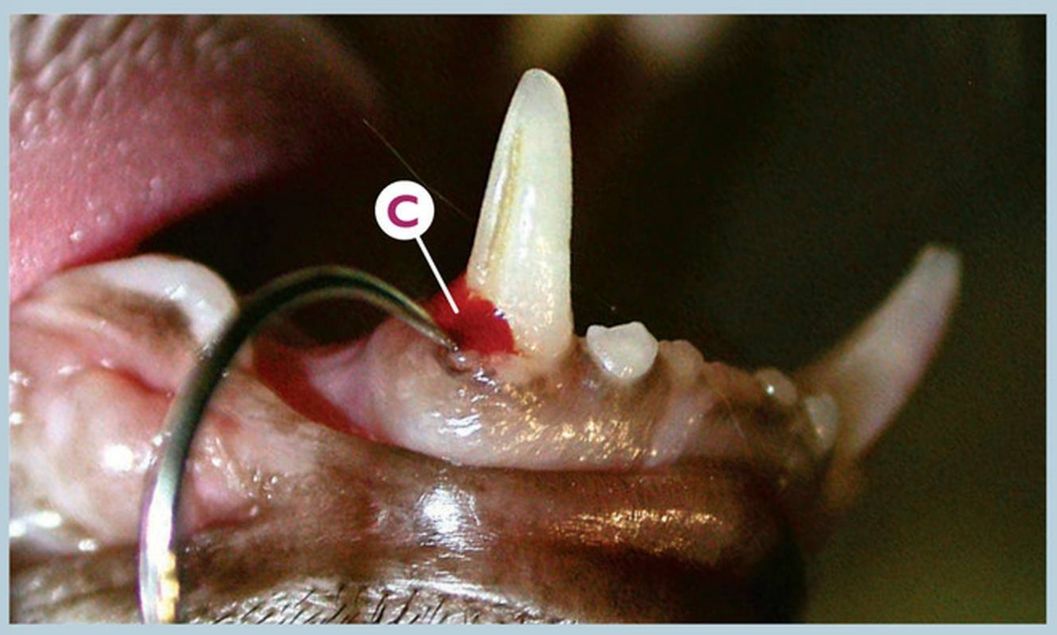

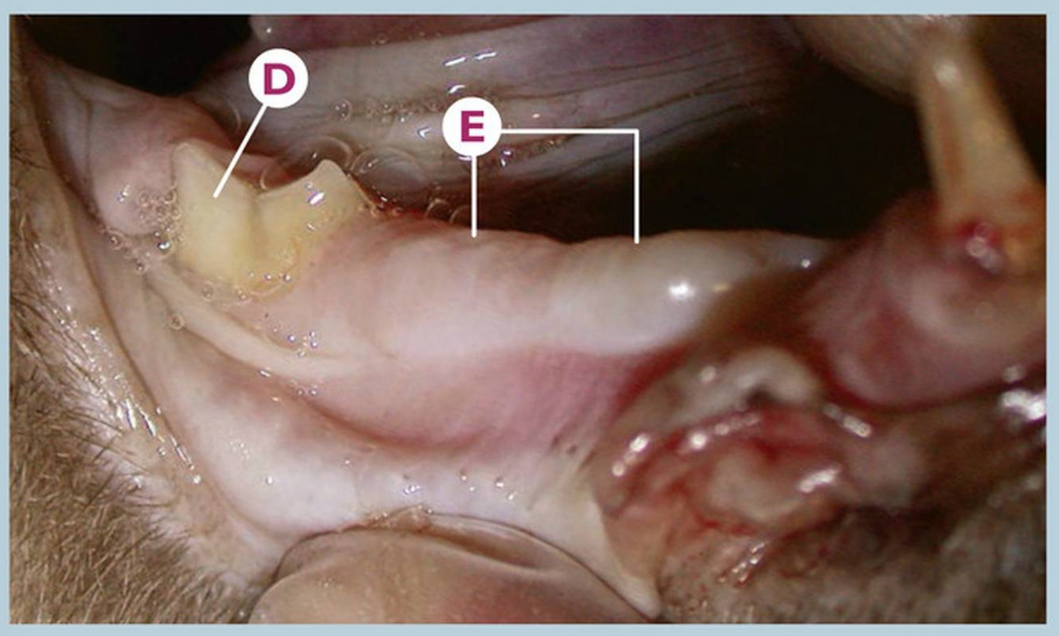

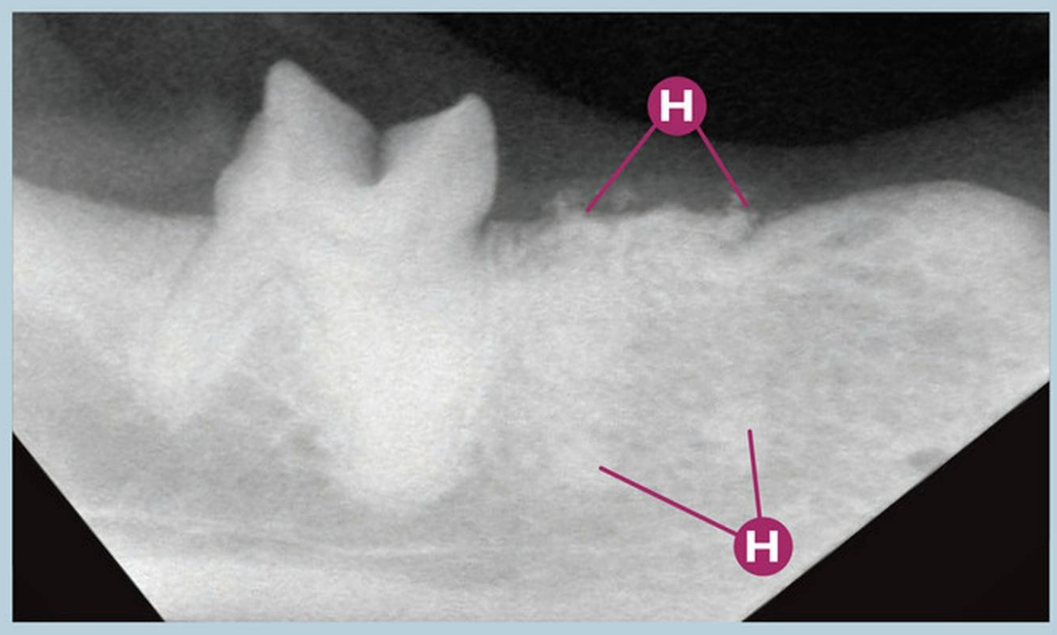

Lesión Odontoclástica Reabsortiva Felina (FORL)

Clase 4 de la lesión odontoclástica reabsortiva felina o "falsa caries felina" (FORL) en CmandD (404). (Continúa caso anterior).

- **A** Sospecha de clase 2 de la FORL en CmandD (404).
- **B** Detalle de la hiperplasia gingival típica de las clases iniciales de la FORL en el CmandD (404).
- **C** Detalle de la sospecha de clase 2 de la FORL en CmandD (404) con destrucción de esmalte y dentina, valorada con el explorador dental.
- **D** M1mandD (409).
- **E** De derecha a izquierda: ausencia de P3mandD (407) y P4mandD (408).
- **F** Rx dental: signos radiológicos compatibles con destrucción de esmalte y dentina en CmandD (404), por la FORL.
- **G** Rx dental: signos radiológicos compatibles con clase 4 de la FORL por destrucción severa de la estructura dental del CmandD (404).
- **H** Rx dental: signos radiológicos compatibles con clase 5 de la FORL en P4mandD (408).

Puntos clave del diagnóstico/tratamiento

En el lado mandibular derecho del caso anterior, detectamos una situación similar. La gran diferencia estriba en que la sospecha de la clase 2 de la FORL en CmandD (404), detectada con el explorador dental en el examen oral definitivo, pasa a clase 4 mediante la detección de signos radiológicos de destrucción severa en la raíz de este diente.

Errores comunes

Clasificar la clase de FORL mediante el examen oral únicamente. La radiología dental es imprescindible para la detección de la clase real de FORL.

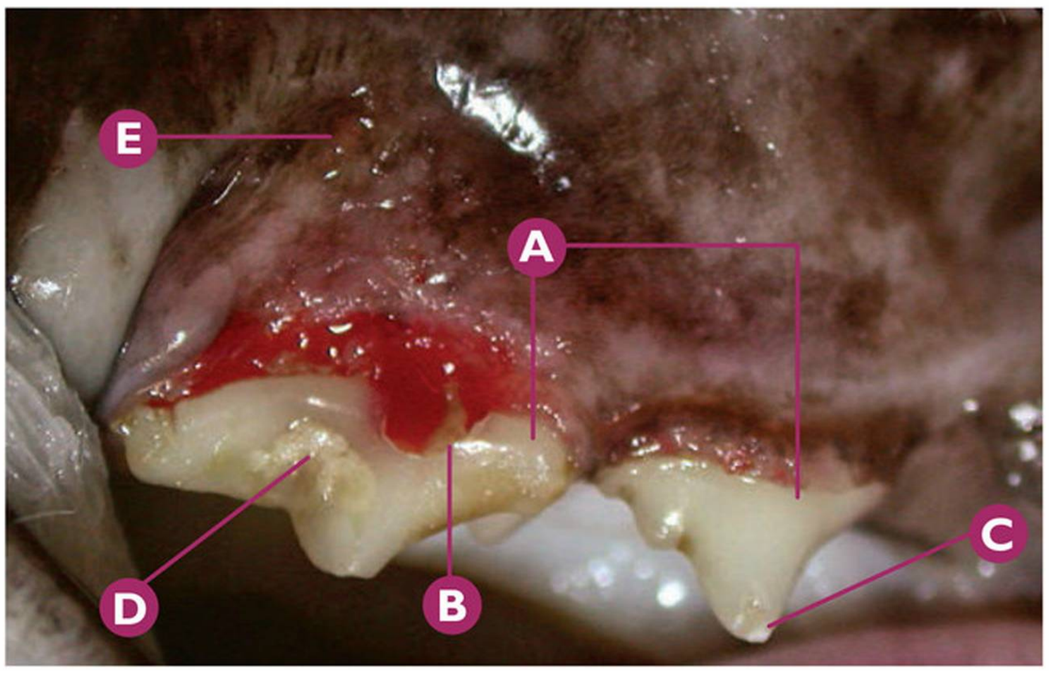

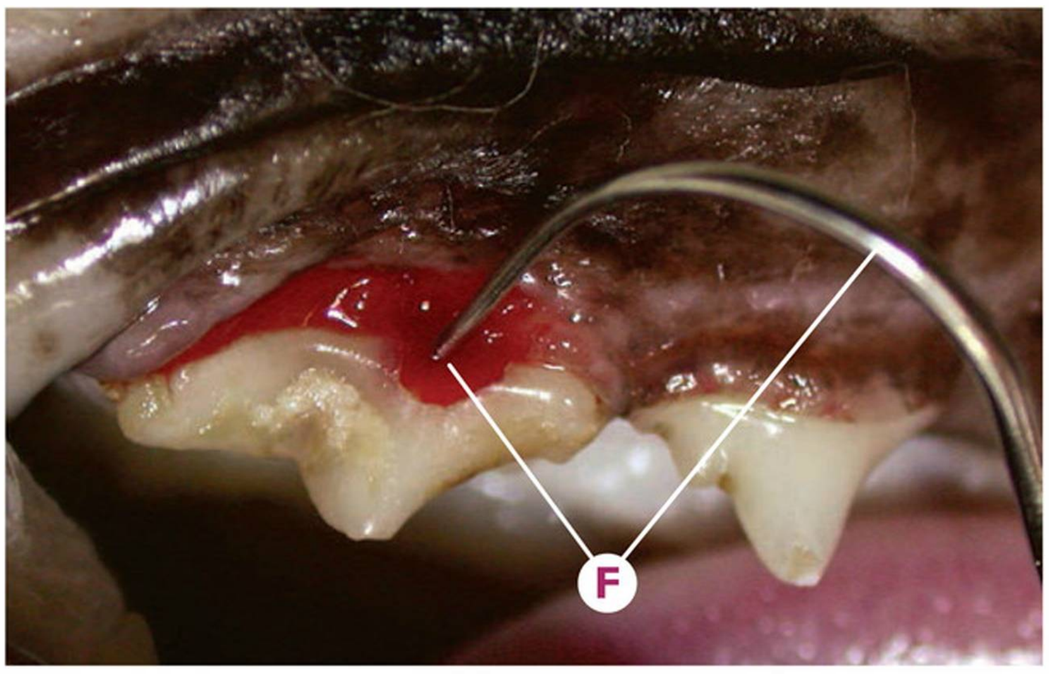

Lesión Odontoclástica Reabsortiva Felina (FORL)

Sospecha de clase 3 de la lesión odontoclástica reabsortiva felina o "falsa caries felina" (FORL) en el P4maxD (108).

- **A** De derecha a izquierda: P3maxD (107) y P4maxD (108).
- **B** Sospecha de clase 3 de FORL en el P4maxD (108).
- **C** Fractura de esmalte del P3maxD (107).
- **D** Índice 1 de cálculo dental en P4maxD (108).
- **E** Papila del conducto de la glándula parótida.
- **F** Detalle de la confirmación de la sospecha de clase 3 de FORL en el P4maxD (108) con el explorador dental, con pérdida de tejido dentario (esmalte y dentina) y exposición pulpar.

Puntos clave del diagnóstico/tratamiento

El uso del explorador dental es, en ocasiones, imprescindible para valorar las lesiones de la FORL. En este caso podemos valorar mediante el explorador que el grado de destrucción dental ha invadido la cavidad pulpar. El tratamiento no conservativo adecuado será la extracción dental, tras el estudio radiológico dental regional.

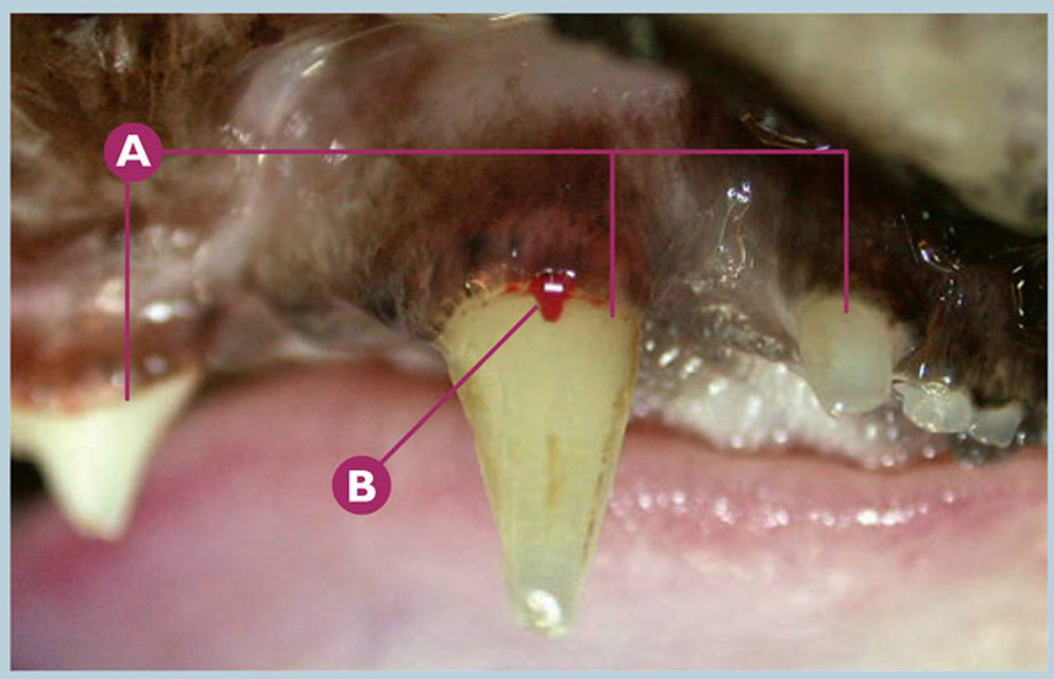

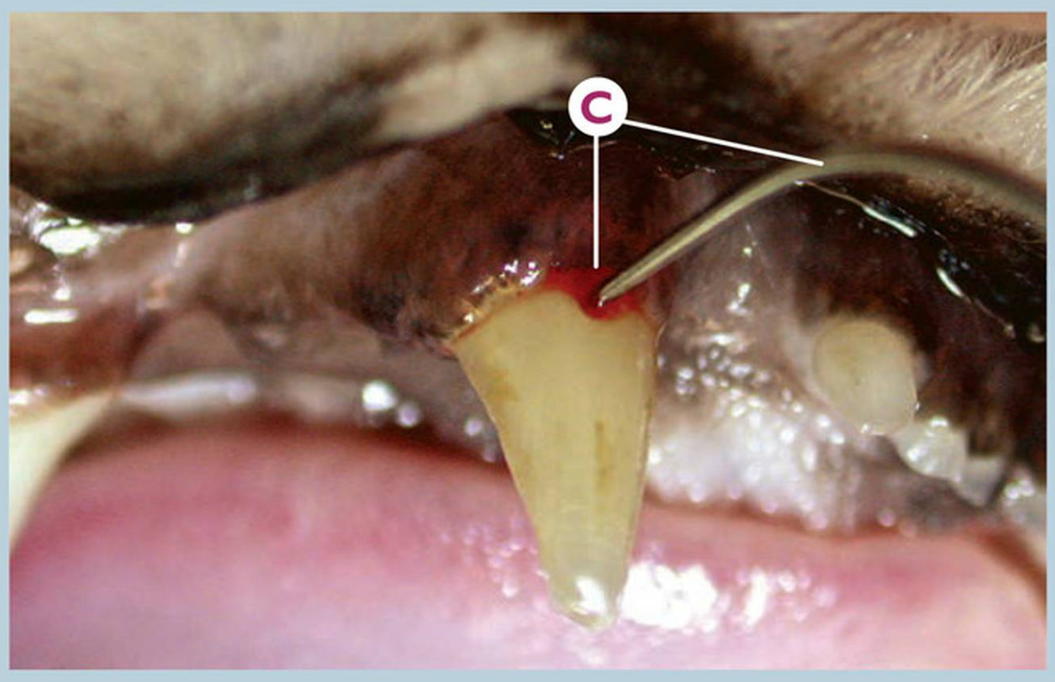

Lesión Odontoclástica Reabsortiva Felina (FORL)

Sospecha de clase 2 de la lesión odontoclástica reabsortiva felina o "falsa caries felina" (FORL) en el CmaxD (104).

- **A** De derecha a izquierda: I3maxD (103), CmaxD (104) y P3maxD (107).
- **B** Sospecha de clase 2 de FORL en el CmaxD (104).
- **C** Detalle de la sospecha del clase 2 de FORL en el CmaxD (104) valorado con el explorador dental, con pérdida de esmalte y dentina.

Puntos clave del diagnóstico/tratamiento

El uso del explorador dental es realmente fundamental para la detección de pequeñas lesiones de la FORL. En este caso clínico, detectamos la sospecha de la lesión en el tercio apical de la corona del CmaxD (104), en la superficie vestibular (junto al borde gingival); mediante el explorador podemos confirmar la presencia de la lesión. Está indicada la radiología dental para valorar el alcance real del proceso, así como para la confirmación de la clase.

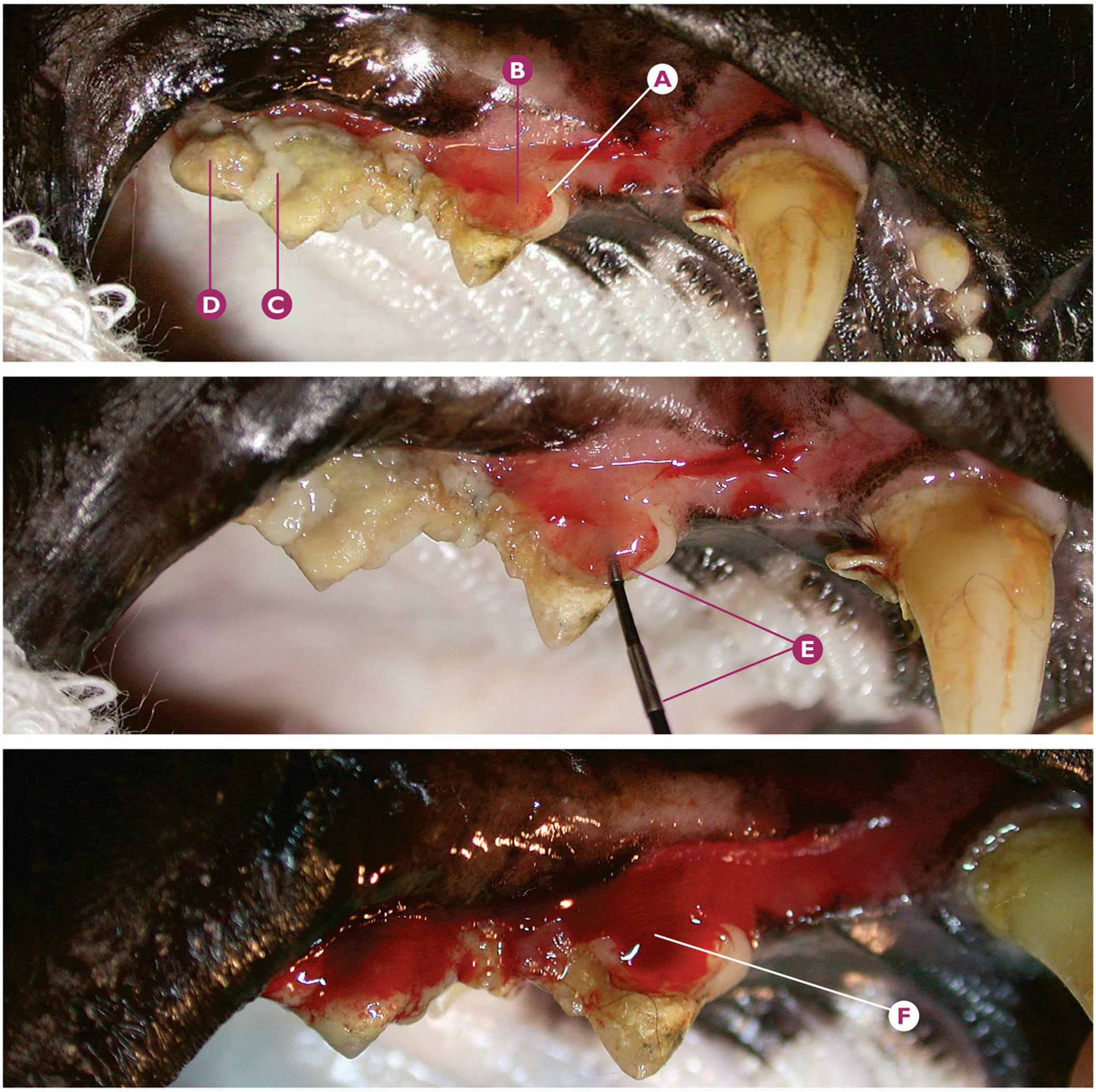

Lesión Odontoclástica Reabsortiva Felina (FORL)

Sospecha de clase 3 de la lesión odontoclástica reabsortiva felina o "falsa caries felina" (FORL) en el P3maxD (107).

- **A** Sospecha de clase 3 de la FORL en el P3maxD (107), con pérdida de tejido dentario evidente (esmalte y dentina).
- **B** Hiperplasia gingival reactiva a la FORL sobre el área vestibular del P3maxD (107).
- **C** Índice 4 de placa bacteriana en P4maxD (108).
- **D** Índice 4 de cálculo dental en P4maxD (108).
- **E** Uso de la sonda periodontal para confirmar la profundidad de la destrucción dentaria, por debajo de la hiperplasia gingival.
- **F** Confirmación de la sospecha de clase 3 de la FORL, tras la comprobación de la exposición pulpar, después de la eliminación parcial de la hiperplasia gingival.

Puntos clave del diagnóstico/tratamiento

En la lesión odontoclástica reabsortiva felina o "falsa caries felina", en muchas ocasiones detectamos una hiperplasia gingival reactiva que intenta cubrir el defecto dentario provocado por la patología. Debido a ello, en estas ocasiones, es difícil determinar macroscópicamente el grado de la FORL. La confirmación de la clase mediante la radiología dental, es obligada.

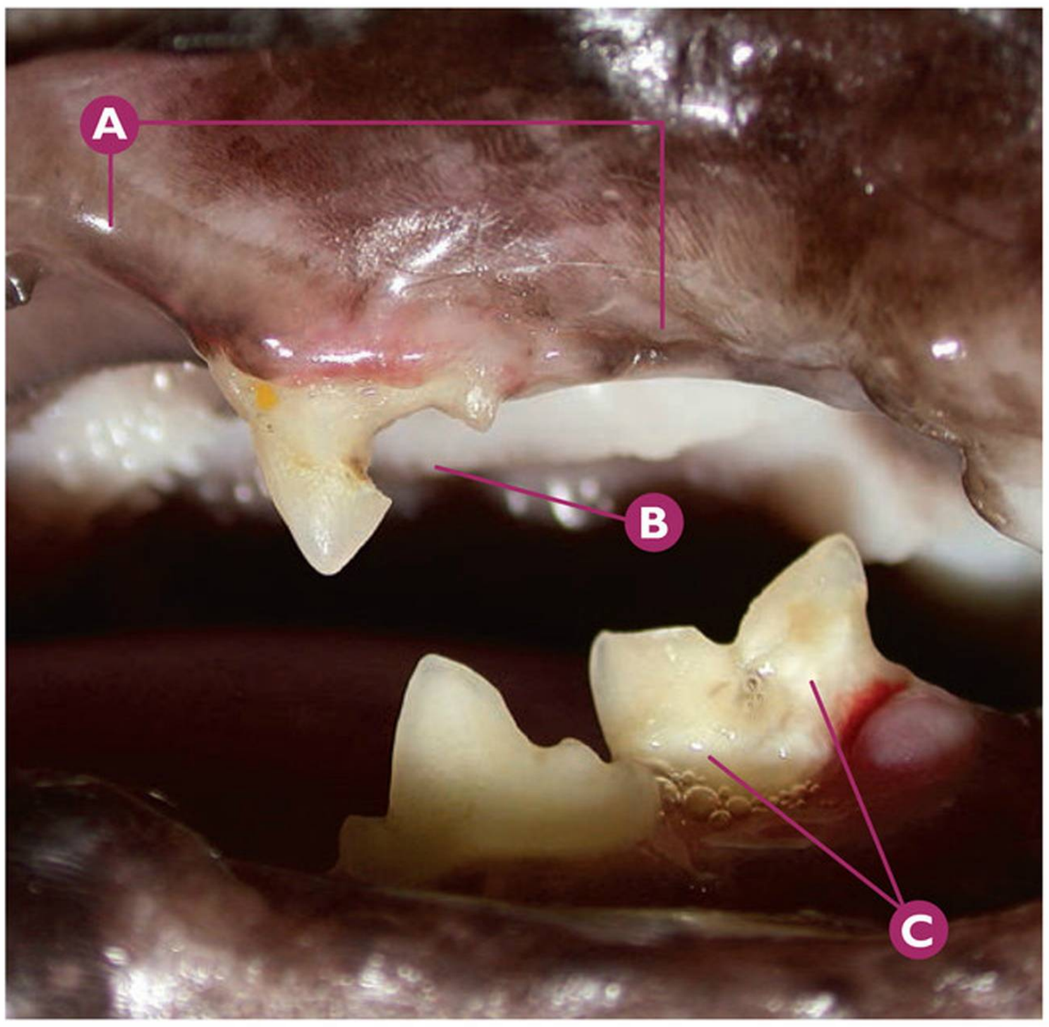

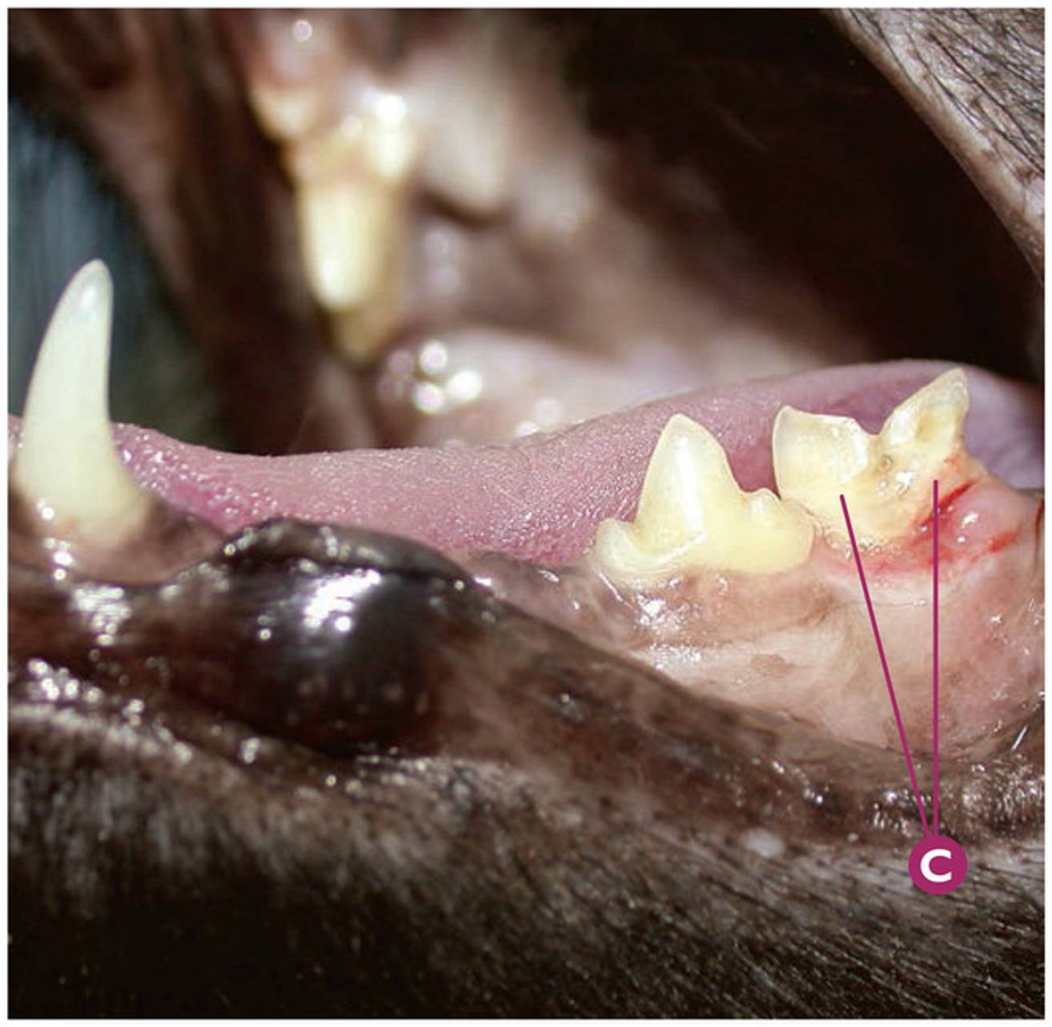

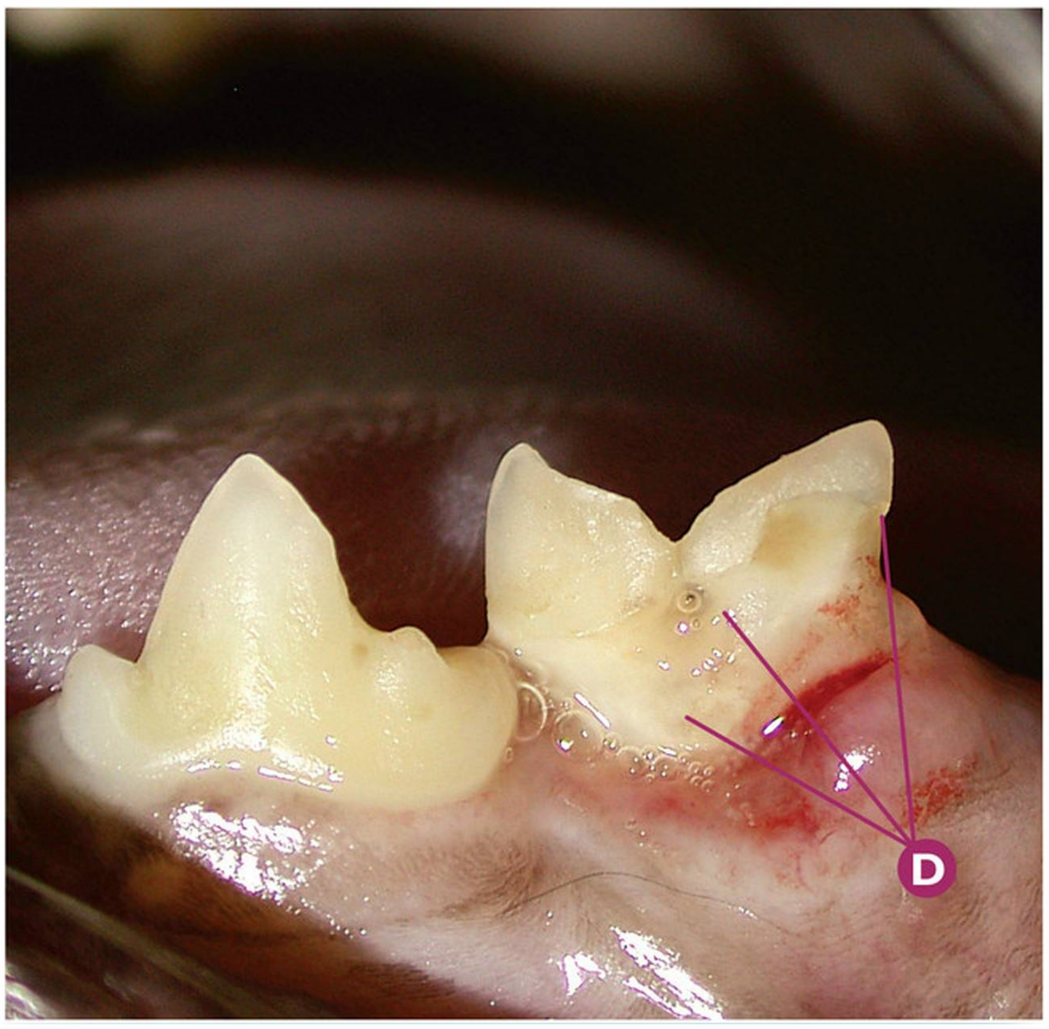

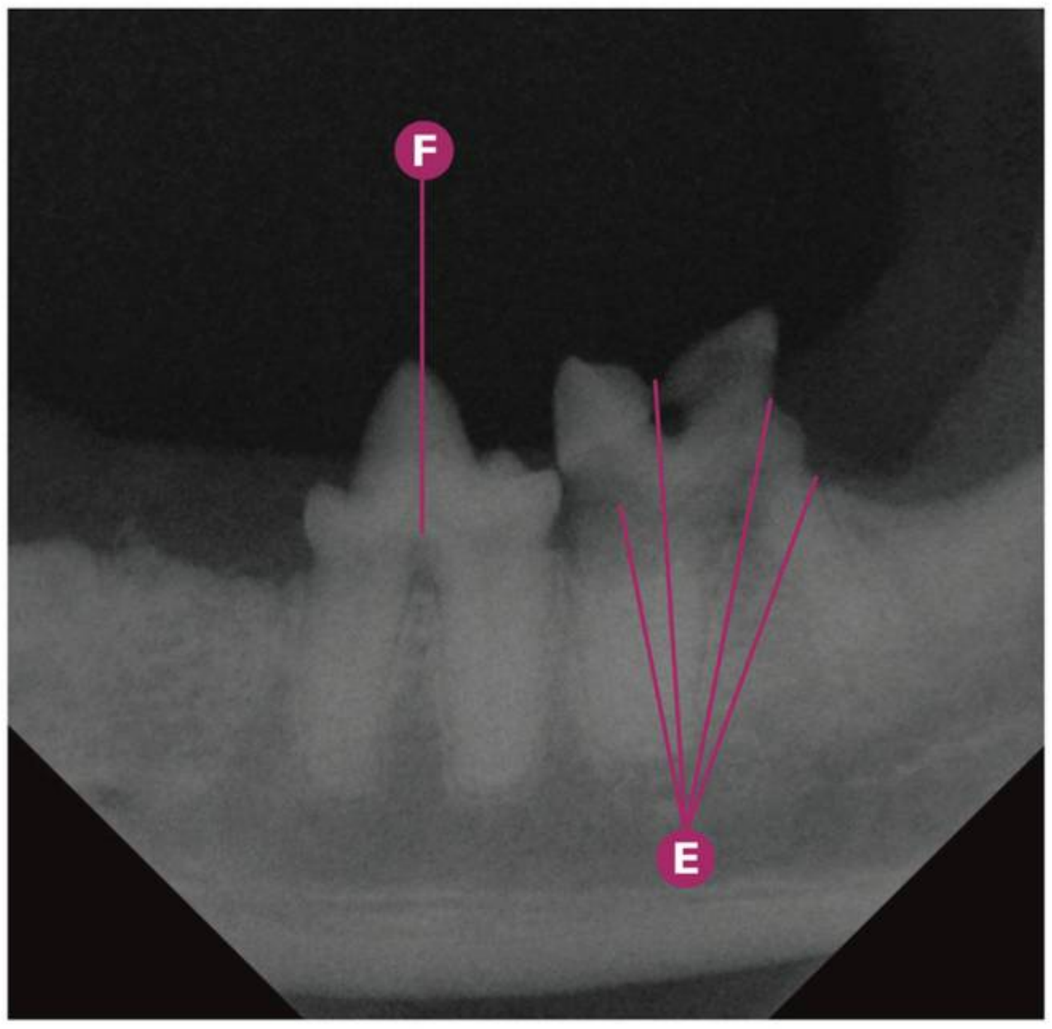

Lesión Odontoclástica Reabsortiva Felina (FORL)

Clase 2 de la lesión odontoclástica reabsortiva felina o "falsa caries felina" (FORL) en M1mandI (309).

- **A** De derecha a izquierda: ausencia de P4maxI (208) y P2maxI (206).
- **B** Sospecha de clase 3 de la FORL en P3maxI (207).
- **C** Sospecha de clase 2 de la FORL en M1mandI (309).
- **D** Detalle de la sospecha de clase 2 de la FORL en M1mandI (309).
- **E** Rx dental: signos radiológicos compatibles con clase 2 de la FORL en M1mandI (309).
- **F** Rx dental: signos radiológicos compatibles con estadio inicial de FORL en la zona de la furca del P4mandI (308).

Puntos clave del diagnóstico/tratamiento

La lesión odontoclástica reabsortiva felina (FORL), es frecuentemente infradiagnosticada o confundida con fracturas dentales o caries. La literatura describe esta patología como muy frecuente en la cavidad oral de los felinos domésticos. El uso del explorador dental es muy útil para la detección de pequeñas lesiones. En clases avanzadas, el aspecto macroscópico es suficiente para la detección de la mayoría de los dientes afectados. Sin embargo, la radiología dental es imprescindible para ver el grado de afectación real en la cavidad oral completa. En muchos de estos pacientes podemos detectar ausencias dentales, en muchos casos achacables a una clase 5 de esta patología oral, por destrucción completa del tejido dentario.

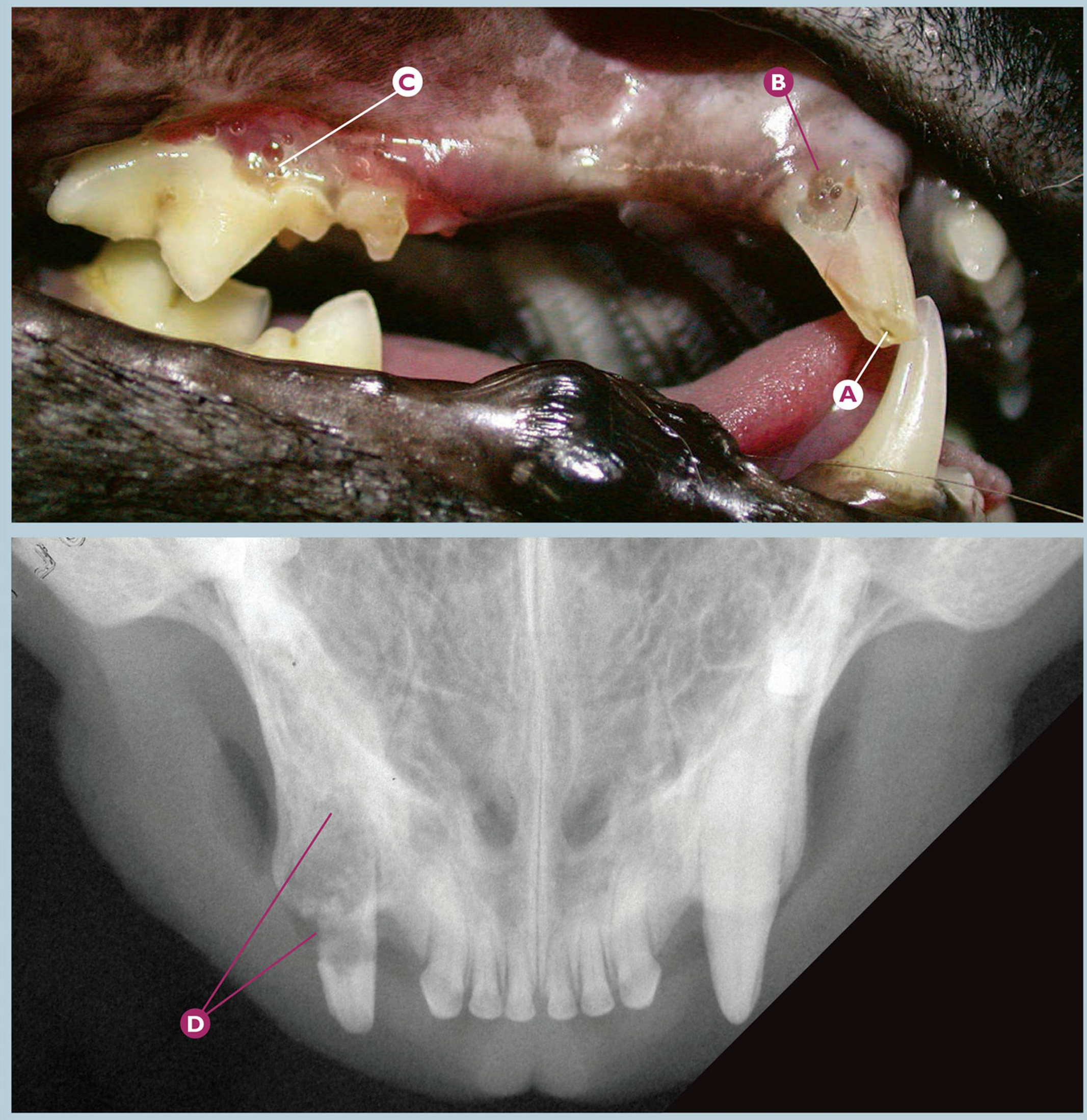

Lesión Odontoclástica Reabsortiva Felina (FORL)

Clase 4 de la lesión odontoclástica reabsortiva felina o "falsa caries felina" (FORL) en el CmaxD (104).

- **A** Fractura complicada de corona del CmaxD (104).
- **B** Sospecha de clase 4 de la FORL en CmaxD (104), por destrucción severa del área vestibular del tercio apical de la corona.
- **C** Sospecha de clase 3 de la FORL en P4maxD (108).
- **D** Rx dental: signos radiológicos compatibles con clase 4c de la FORL por destrucción completa de la raíz del CmaxD (104).

Puntos clave del diagnóstico/tratamiento

En ocasiones, especialmente en los caninos tanto superiores como inferiores, podemos ver macroscópicamente coronas relativamente normales pero radiológicamente completamente destruidas por la FORL (clase 4). En este caso clínico, la fractura complicada de corona del CmaxD (104) ha provocado probablemente la más rápida evolución del proceso.

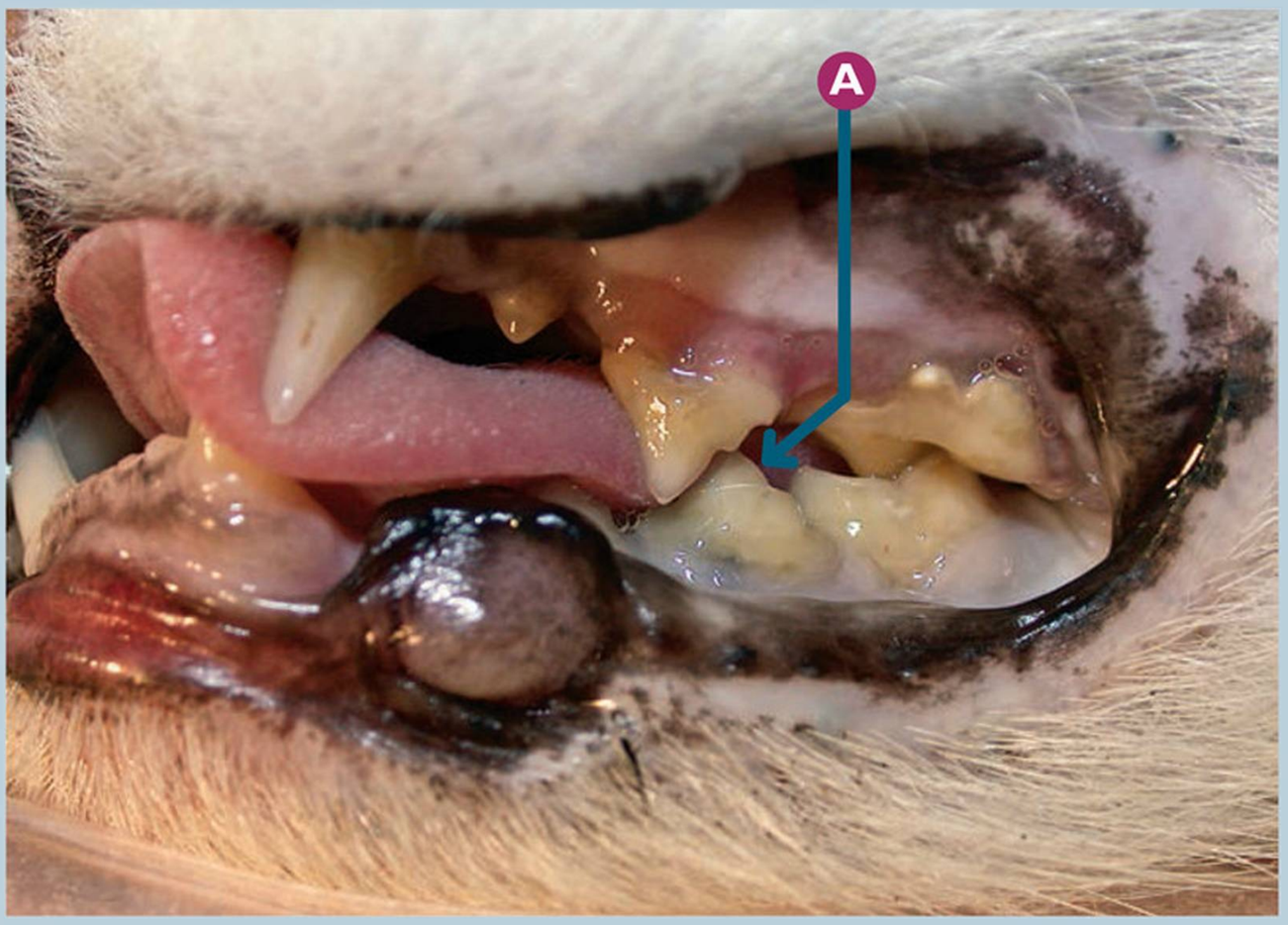

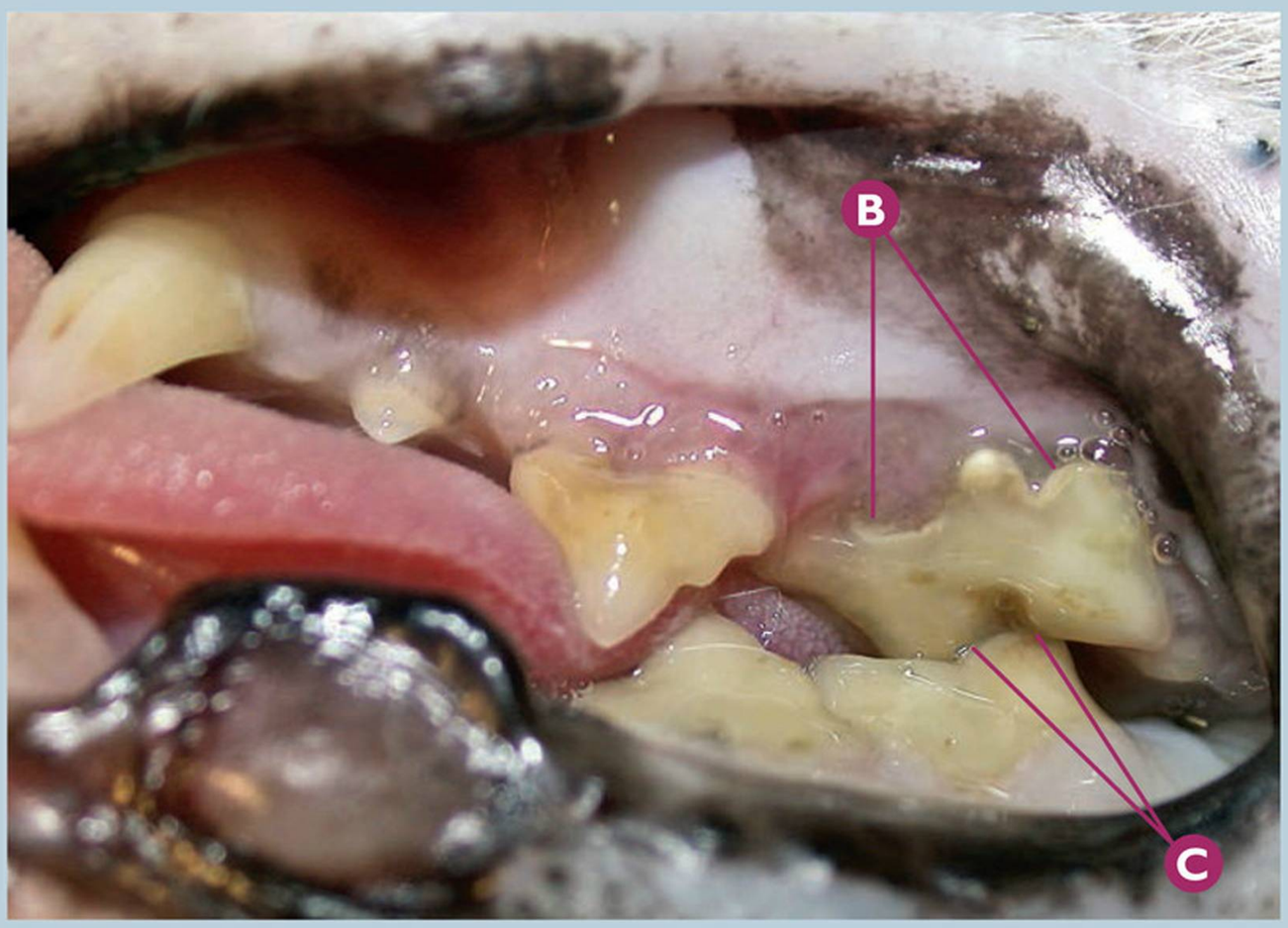

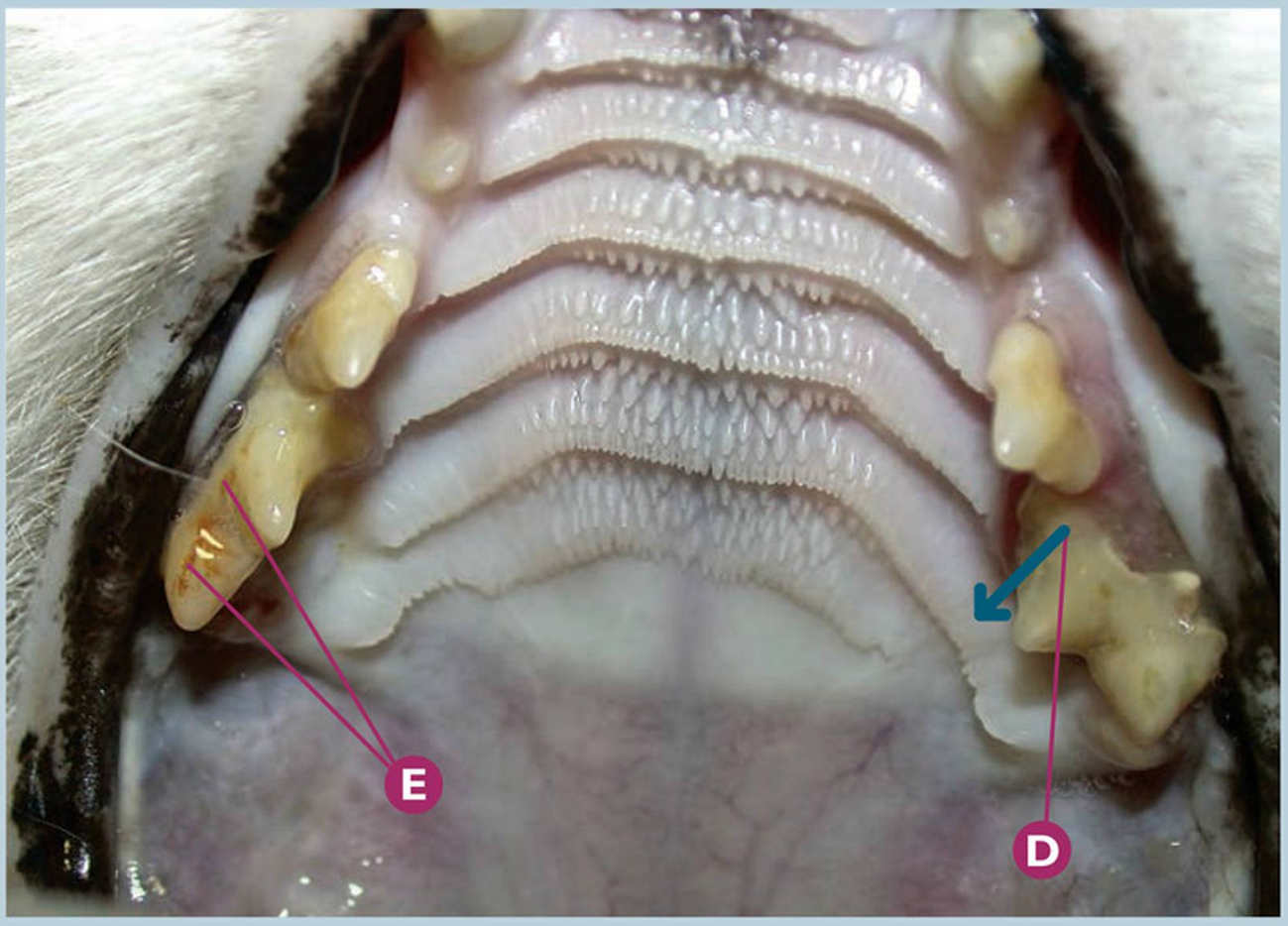

Lesión Odontoclástica Reabsortiva Felina (FORL)

Maloclusión en la región distal de premolares y molares del lado izquierdo, debido a una sospecha de clase 4 de FORL en el P4maxI (208).

A Desviación palatina del área mesial de la corona del P4maxI (208), por sospecha de clase 4 de FORL; vista vestibular izquierda.

B Sospecha de clase 4 de FORL en el P4maxI (208) ; vista vestibular izquierda.

C Maloclusión en la región distal de premolares y molares del lado izquierdo, con oclusión de la cúspide distal del M1mandI (309) en la superficie vestibular del P4maxI (208); vista vestibular izquierda.

D Detalle de la desviación palatina del área mesial de la corona del P4maxI (208), por sospecha de clase 4 de FORL.

E Índice 1 de cálculo dental en P4maxD (108).

Puntos clave del diagnóstico/tratamiento

En ocasiones, debido a la FORL y especialmente en las clases avanzadas, se pueden producir desviaciones y rotaciones de coronas dentales, por reabsorciones radiculares que provocan que el diente pierda su soporte. Esto puede provocar maloclusiones que, como en este caso, impiden que el animal pueda ocluir o cerrar la cavidad oral, con el consiguiente dolor oral. Para confirmar la clase 4 de FORL, debemos realizar una radiografía dental regional para detectar el avanzado grado de destrucción dentaria.

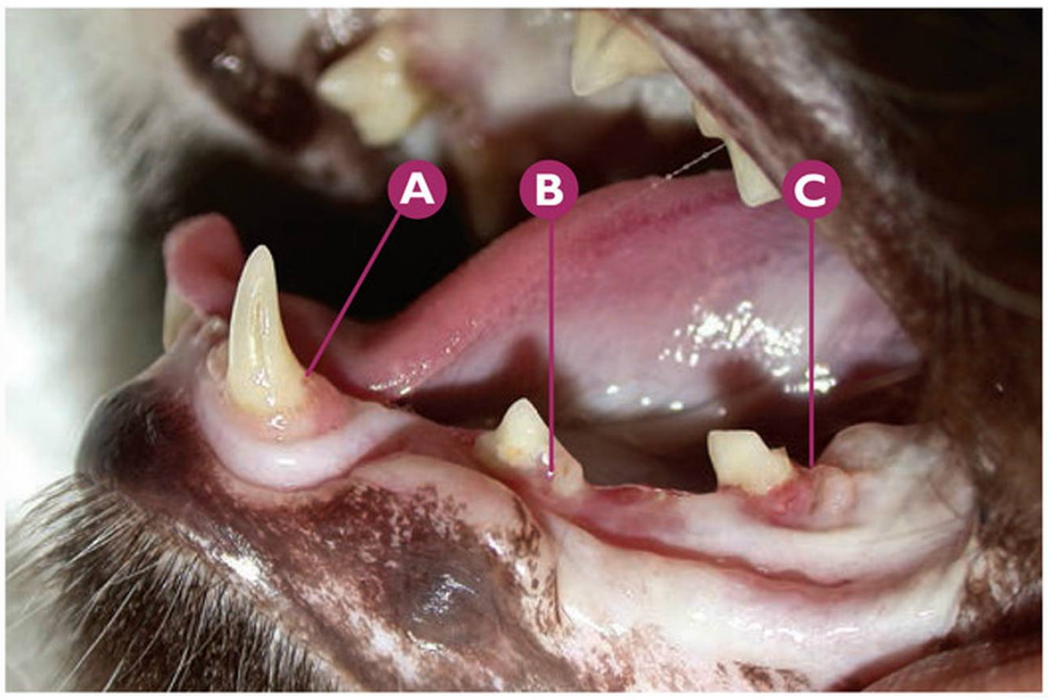

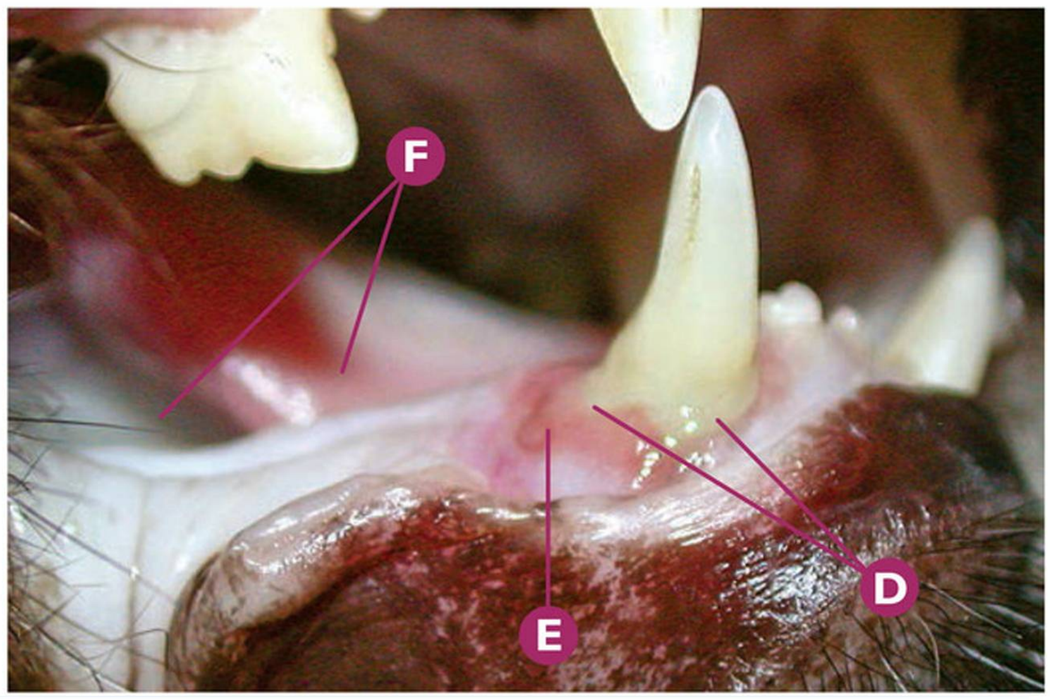

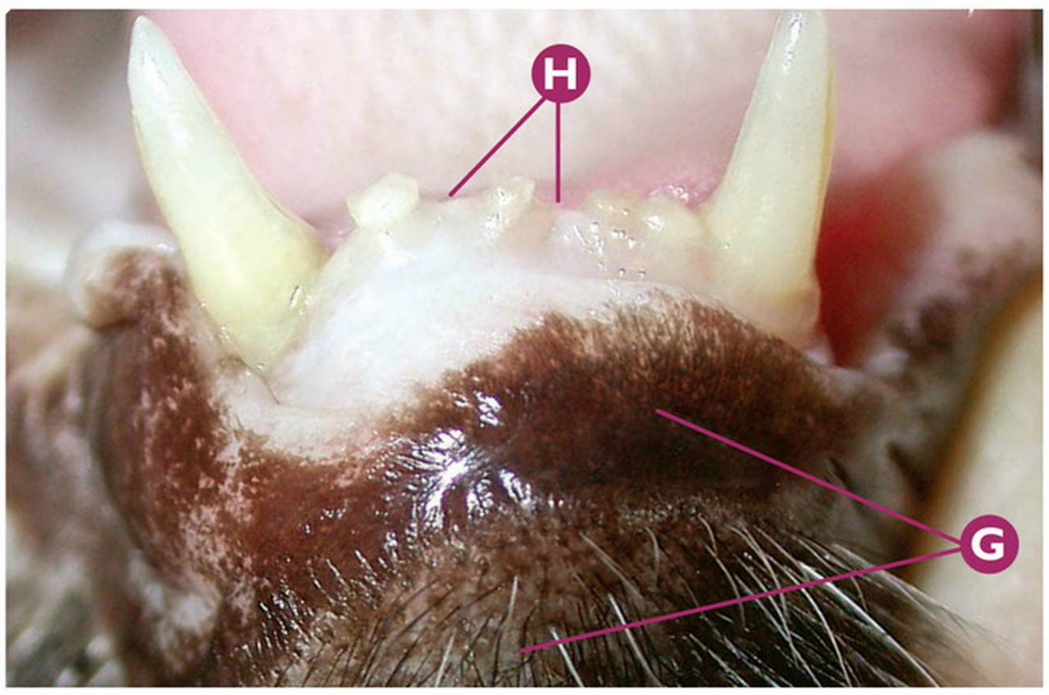

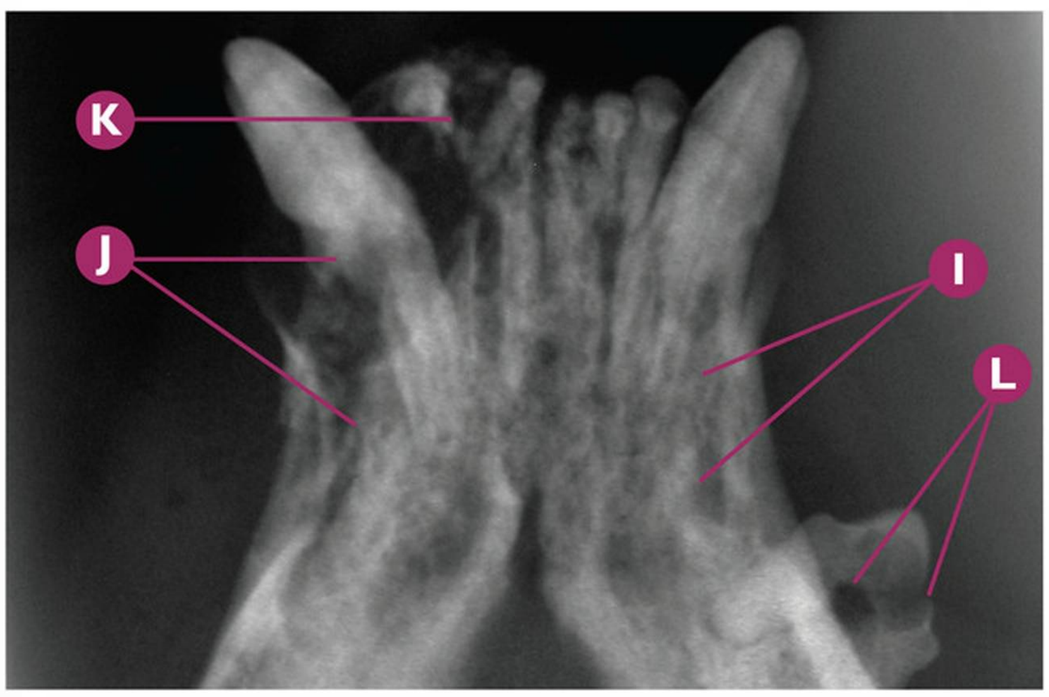

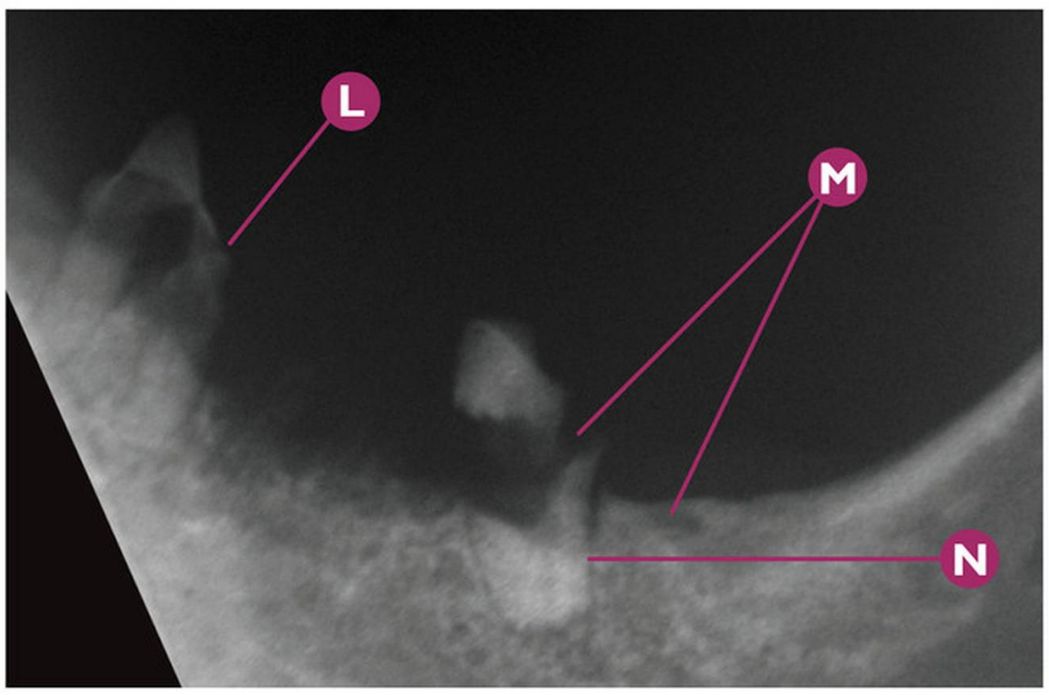

Lesión Odontoclástica Reabsortiva Felina (FORL)

Clase 4 de la lesión odontoclástica reabsortiva felina o "falsa caries felina" (FORL) en el Cmandl (304), M1mandl (309), CmandD (404) y clase 3 en P3mandl (307).

- **A** Sospecha de clase 2 de la FORL en Cmandl (304).
- **B** Sospecha de clase 3 de la FORL en P3mandl (307).
- **C** Sospecha de clase 4 de la FORL en M1mandl (309).
- **D** Drenaje de líquido seropurulento por el borde gingival del CmandD (404).
- **E** Índice 2 gingival en CmandD (404).
- **F** Ausencia de P3mandD (407) y P4mandD (408).
- **G** Absceso mandibular/inflamación de la región mentoniana.
- **H** De derecha a izquierda: ausencia del I1mandl (301) y I2mandD (402).
- **I** Rx dental: signos radiológicos compatibles con clase 4c de la FORL por destrucción completa de la raíz del Cmandl (304).
- **J** Rx dental: signos radiológicos compatibles con clase 4c de la FORL del CmandD (404).
- **K** Rx dental: signos radiológicos compatibles con clase 4c de la FORL del I3mandD (403).
- **L** Rx dental: signos radiológicos compatibles con clase 3 de la FORL del P3mandl (307).
- **M** Rx dental: signos radiológicos compatibles con clase 4a de la FORL del M1mandl (309).
- **N** Rx dental: signos radiológicos compatibles con raíz mesial del M1mandl (309).

Puntos clave del diagnóstico/tratamiento

Este caso clínico es un ejemplo claro de una clase 4 de FORL en los caninos, en los que durante el examen oral no detectamos o detectamos lesiones mínimas de la corona; sin embargo, existe una destrucción radicular severa, detectable mediante la radiología dental. En ocasiones, en los dientes afectados, podemos detectar bolsas periodontales con drenaje de líquido seropurulento. El tratamiento será la extracción dentaria de los dientes afectados por las clases 3 y 4 de la FORL.

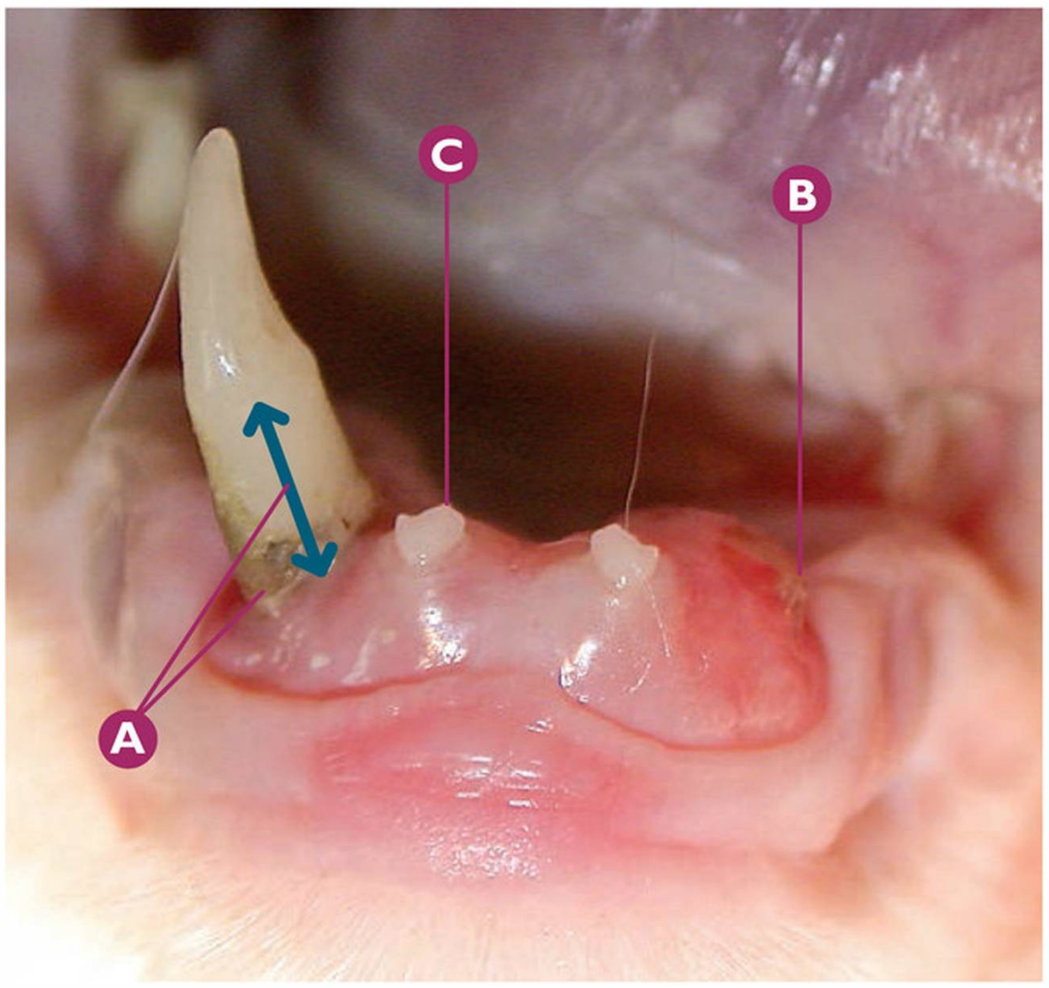

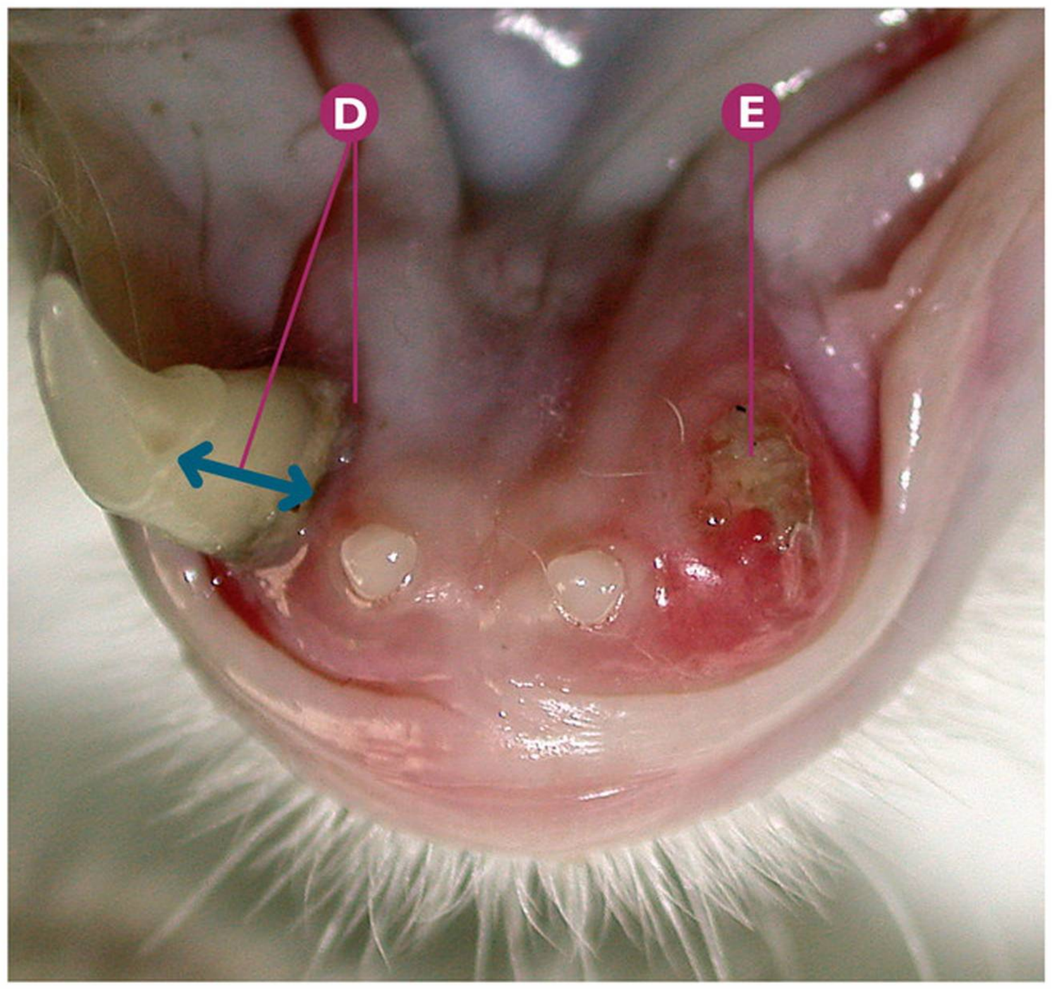

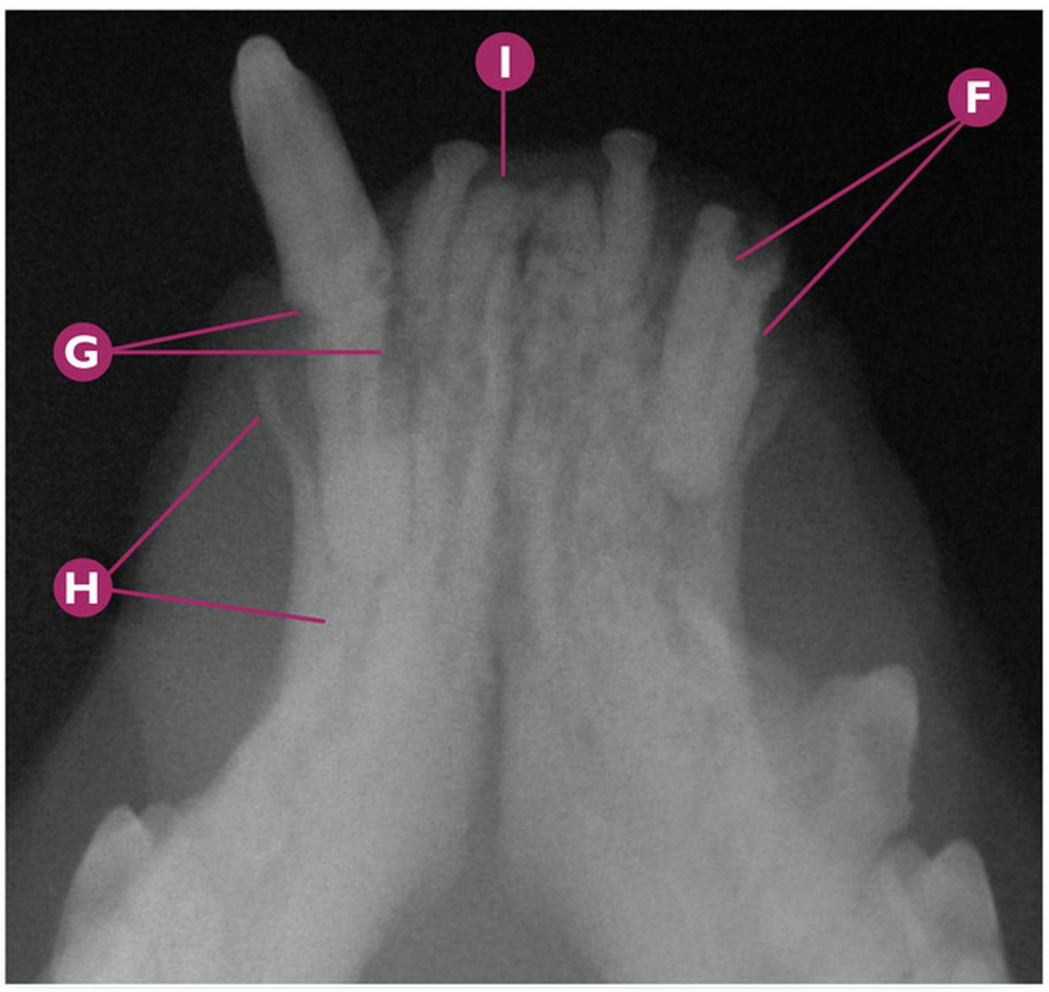

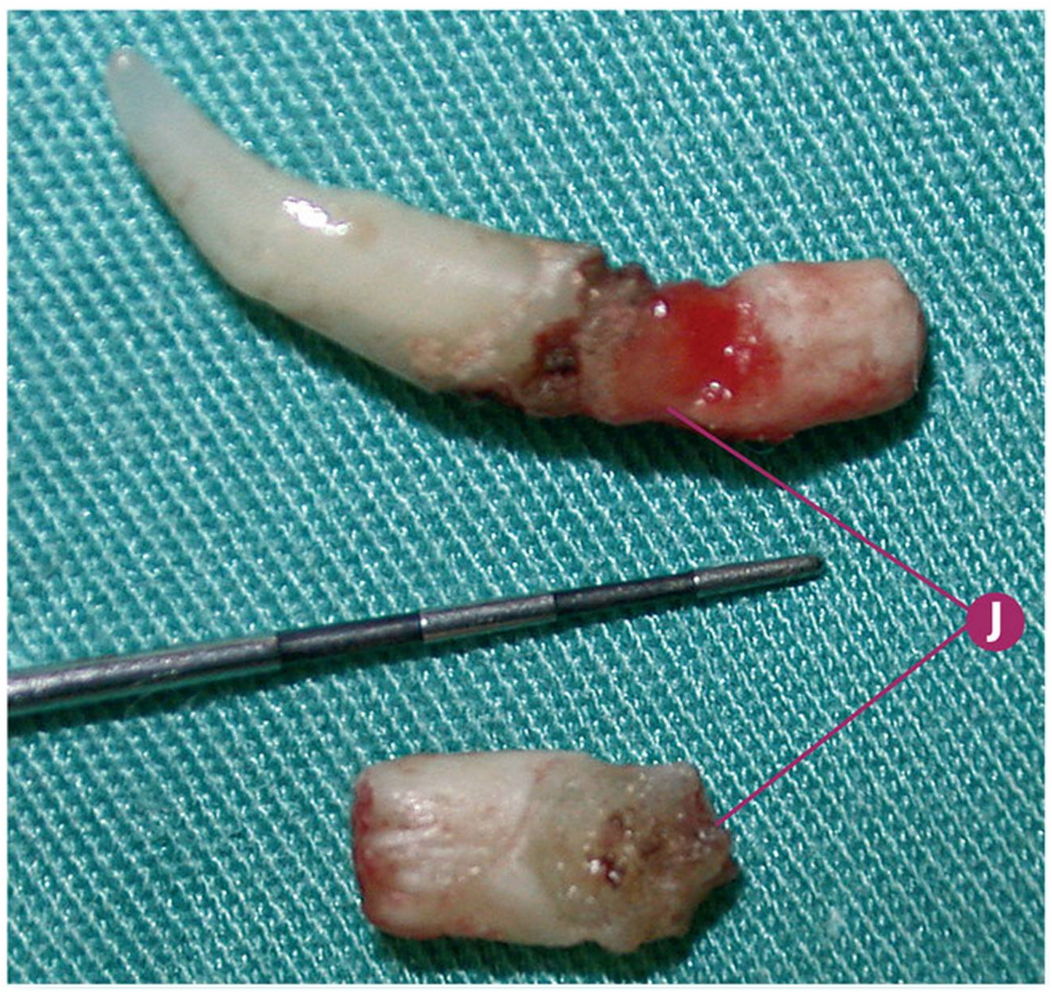

Lesión Odontoclástica Reabsortiva Felina (FORL)

Clase 4 de la lesión odontoclástica reabsortiva felina o "falsa caries felina" (FORL) en el CmandI (304) y clase 2 en CmandD (404).

- **A** Fase 4 de enfermedad periodontal en CmandD (404).
- **B** Sospecha de resto radicular del CmandI (304).
- **C** I2mandD (402).
- **D** Detalle de la fase 4 de enfermedad periodontal en CmandD (404).
- **E** Detalle del resto radicular del CmandI (304).
- **F** Rx dental: signos radiológicos compatibles con clase 4b de la FORL del CmandI (304).
- **G** Rx dental: signos radiológicos compatibles con clase 2 de la FORL del CmandD (404).
- **H** Rx dental: signos radiológicos compatibles con fase 4 de enfermedad periodontal en CmandD (404), por extrusión dentaria y expansión del hueso vestibular.
- **I** Rx dental: signos radiológicos compatibles con resto radicular del I1mandD (401), probablemente afectado por la FORL (clase 4b).
- **J** Detalle del CmandD (404) y del resto radicular del CmandI (304), tras su extracción.

Puntos clave del diagnóstico/tratamiento

Podemos detectar, en ocasiones, la presencia de dos patologías muy avanzadas en el mismo diente. Este es el caso del CmandD (404), afectado por fases avanzadas de enfermedad periodontal y de FORL. Los dientes afectados por una clase 3 y 4 de FORL deben ser extraídos.

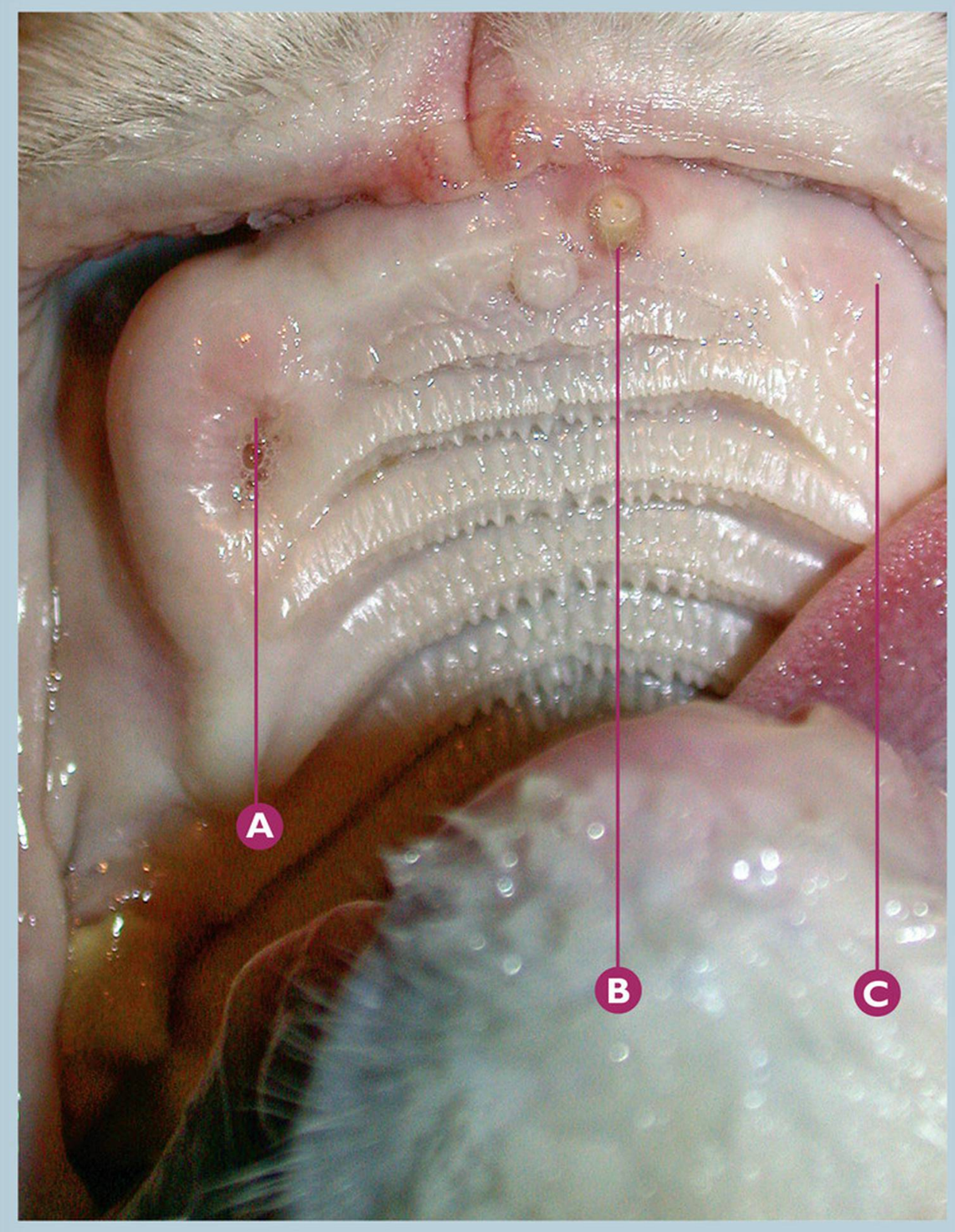

Lesión Odontoclástica Reabsortiva Felina (FORL)

Clase 5 de la lesión odontoclástica reabsortiva felina o "falsa caries felina" (FORL) en el CmaxI (204) y clase 3 en I1maxI (201).

- **A** Ausencia de CmaxD (104).
- **B** I1maxI (201).
- **C** Ausencia de CmaxI (204).
- **D** Rx dental: signos radiológicos compatibles con clase 5 de la FORL en CmaxI (204).
- **E** Rx dental: signos radiológicos compatibles con clase 3 de la FORL en I1max (201).
- **F** Rx dental: signos radiológicos compatibles con ausencia de CmaxD (104).

Puntos clave del diagnóstico/tratamiento

La situación que detectamos en el CmaxI (204) es un caso de la clase 5 de la FORL. La destrucción dental es casi completa. En el caso del I1maxI (201), aunque macroscópicamente durante el examen oral parece estar libre de la enfermedad, el estudio radiológico dental nos detecta una clase 3 de la FORL, por afectación del cemento, dentina y cavidad pulpar del diente.

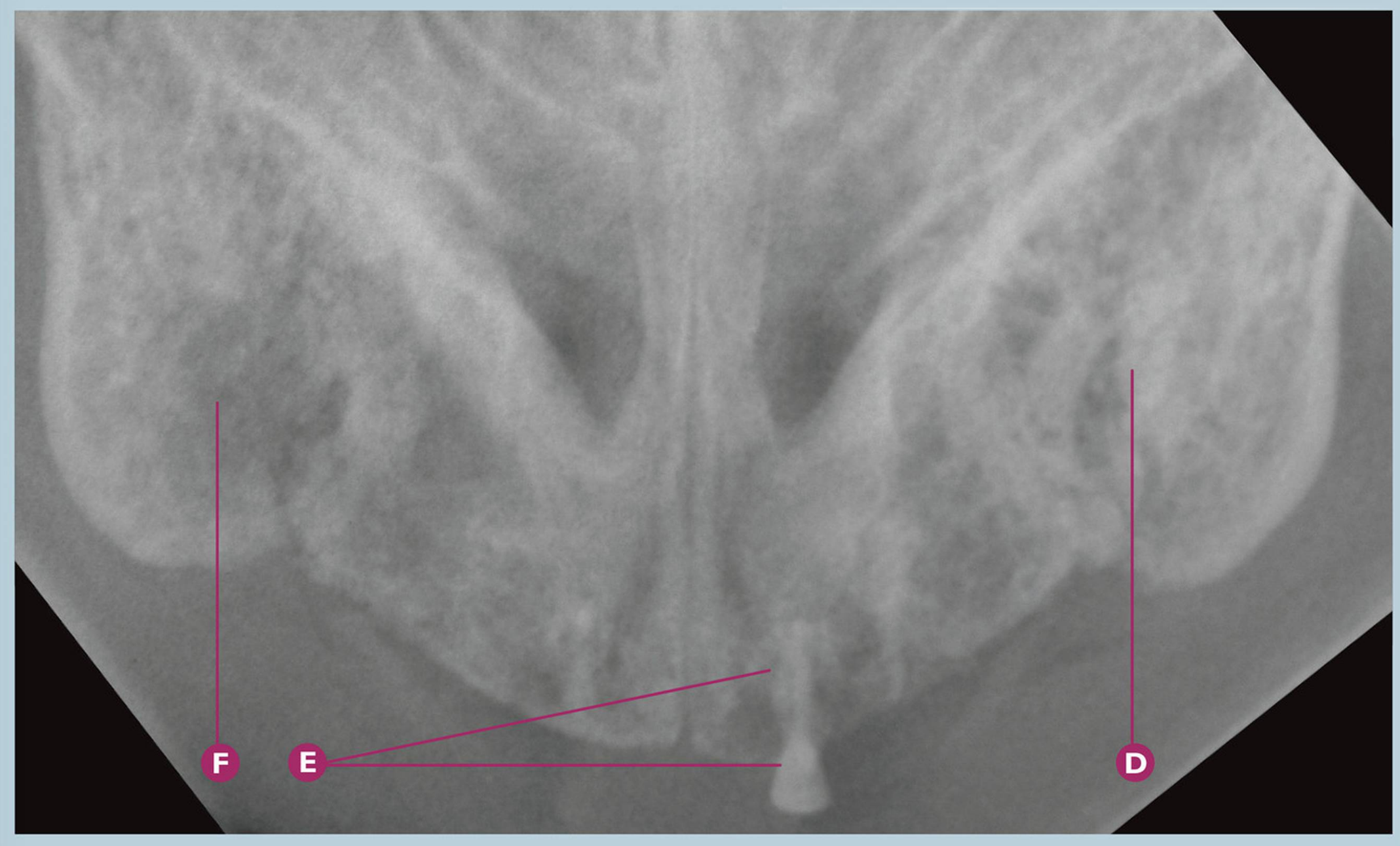

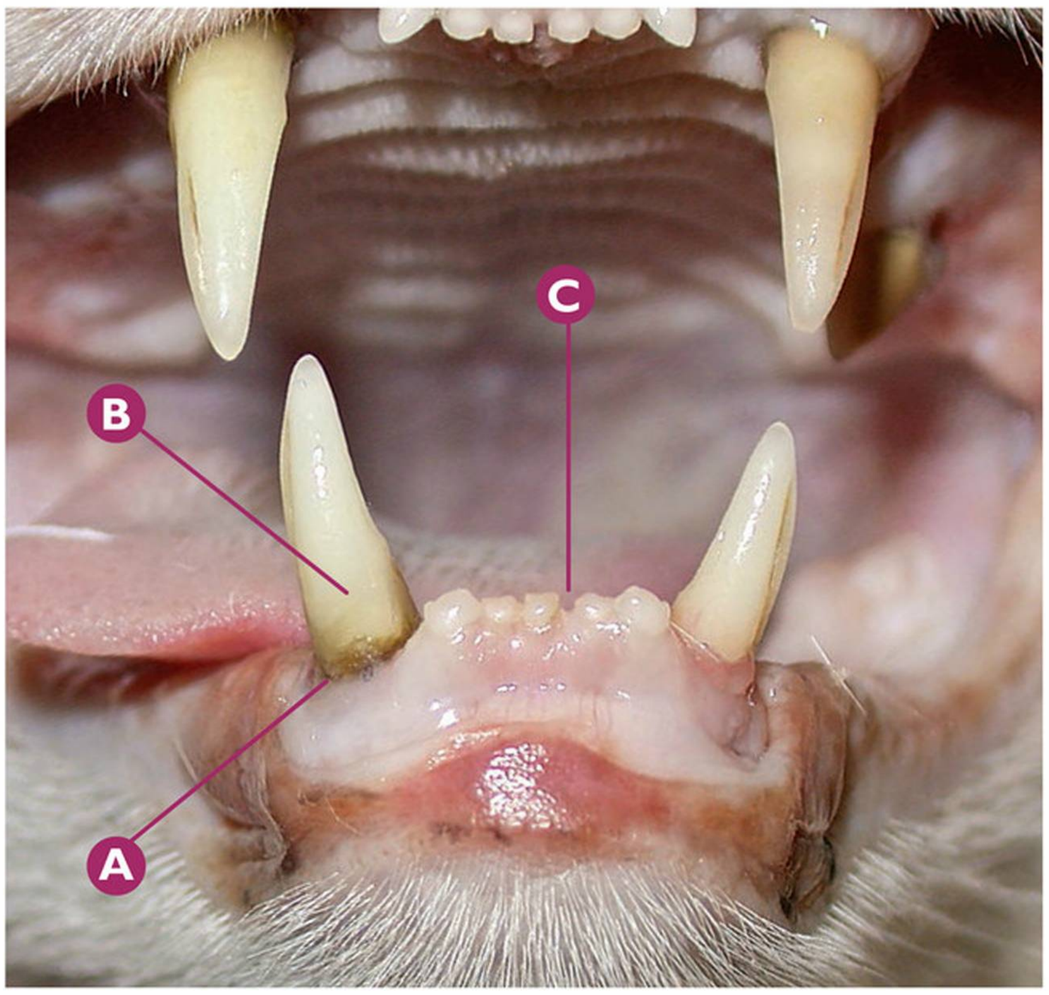

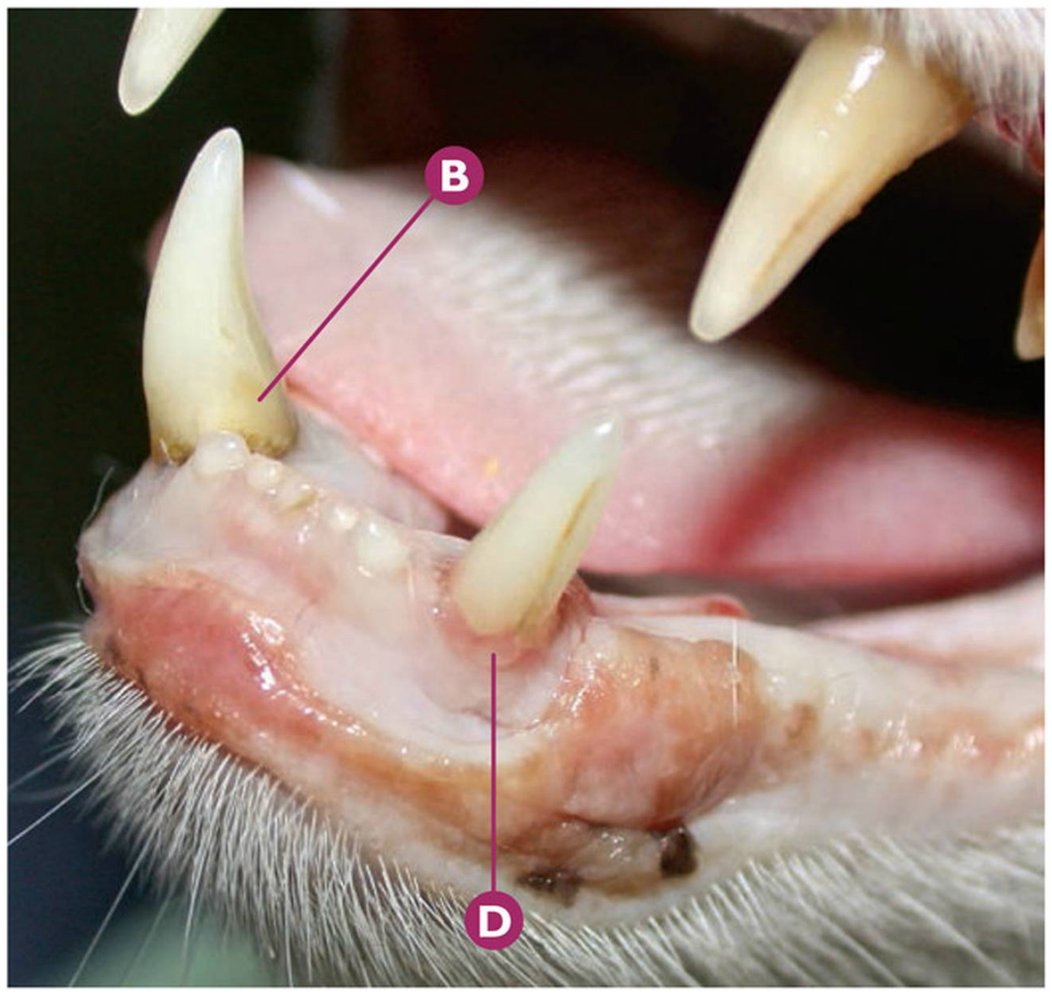

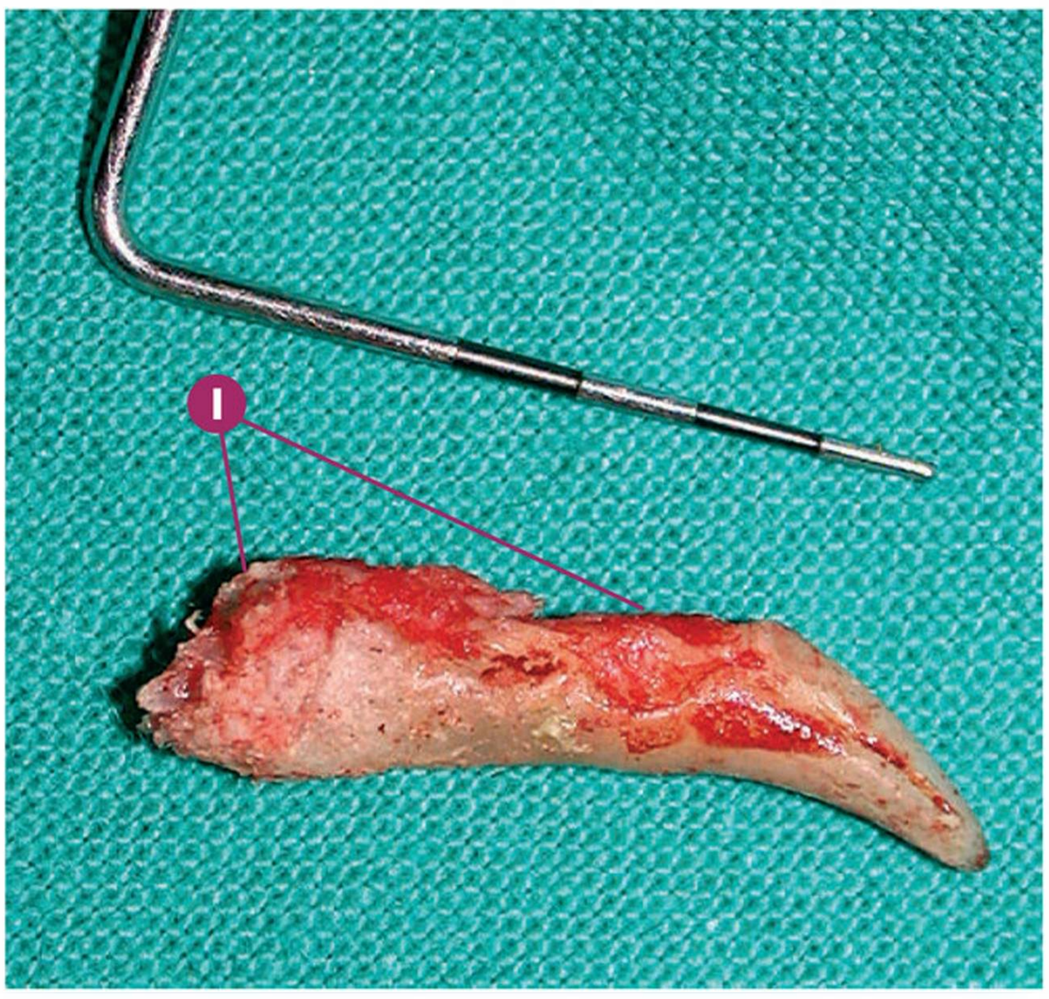

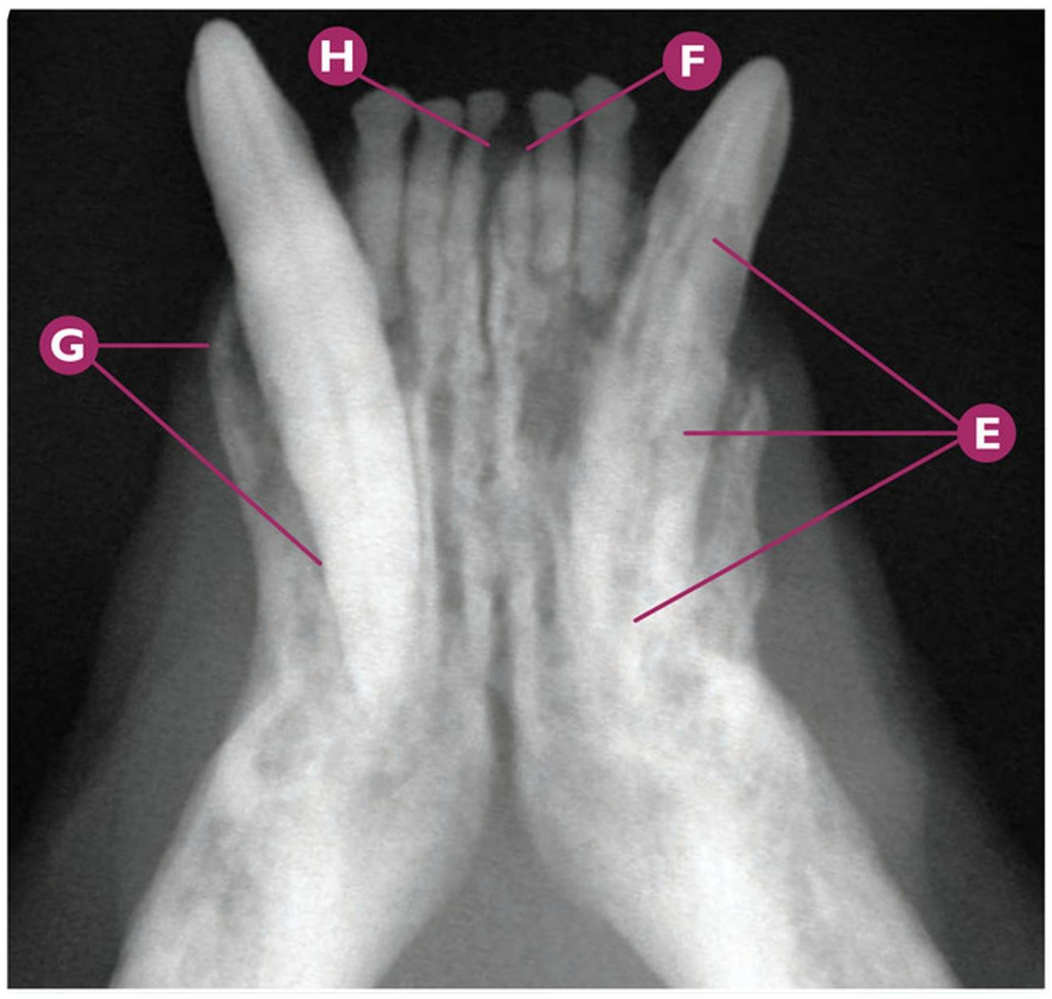

Lesión Odontoclástica Reabsortiva Felina (FORL)

Clase 3 de la lesión odontoclástica reabsortiva felina o "falsa caries felina" (FORL) en el CmandI (304).

- **A** Sospecha de fase 3 de enfermedad periodontal en CmandD (404).
- **B** Decoloración dental en CmandD (404).
- **C** Ausencia de I1mandI (301).
- **D** Sospecha de clase 1 de la FORL en el CmandI (304).
- **E** Rx dental: signos radiológicos compatibles con clase 3 de la FORL del CmandI (304).
- **F** Rx dental: signos radiológicos compatibles con clase 4b de la FORL en I1mandI (301).
- **G** Rx dental: signos radiológicos compatibles con fase 4 de enfermedad periodontal en CmandD (404), expansión del hueso vestibular moderada, con alteración severa del ligamento periodontal en esa región.
- **H** Rx dental: signos radiológicos compatibles con clase 2 de la FORL en I1mandD (401).
- **I** Detalle del CmandI (304), tras la extracción dental.

Puntos clave del diagnóstico/tratamiento

Incluso en casos clínicos donde las lesiones detectadas macroscópicamente son ligeras, la radiología dental nos dará las claves necesarias para la correcta clasificación por clases de la FORL. Los dientes afectados por una fase 3 de FORL (en los que hay exposición pulpar) deben ser extraídos.



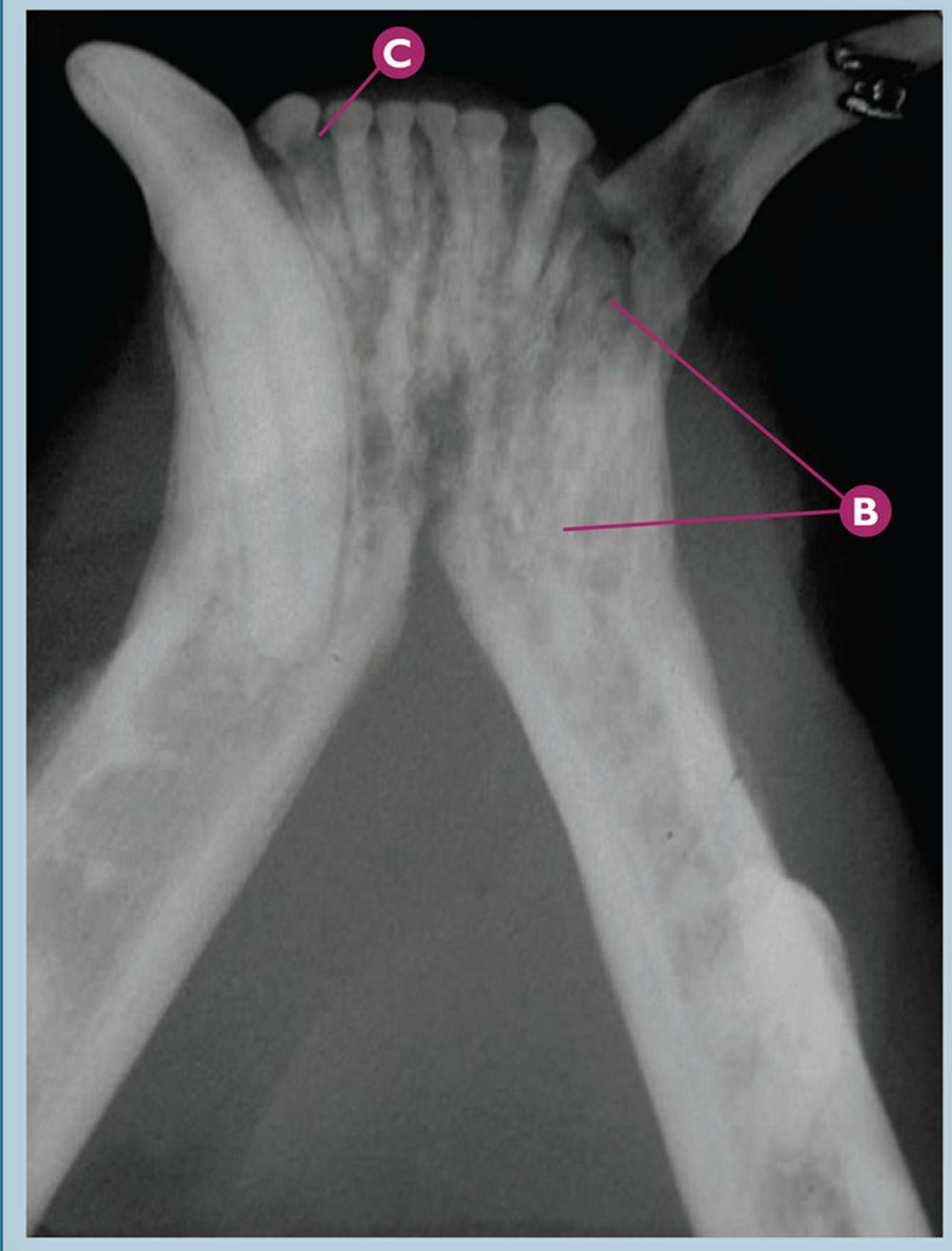

Lesión Odontoclástica Reabsortiva Felina (FORL)

Clase 4 de la lesión odontoclástica reabsortiva felina o "falsa caries felina" (FORL) en el Cmandl (304).

- **A** Sospecha de fractura complicada de corona y raíz del Cmandl (304).
- **B** Rx dental: signos radiológicos compatibles con clase 4c de la FORL por destrucción completa de la raíz del Cmandl (304).
- **C** Rx dental: signos radiológicos compatibles con clase 3 de la FORL en I3mandD (403).

Puntos clave del diagnóstico/tratamiento

Este caso clínico es otro ejemplo típico de una clase 4 de FORL en el Cmandl, pudiendo detectar también mediante la radiología dental un canino no afectado por la FORL (CmandD). En aquellas ocasiones donde detectamos fracturas dentales severas, sin antecedente traumático conocido, la FORL debe ser uno de nuestros diagnósticos diferenciales principales. La radiología dental es imprescindible para llegar a un diagnóstico correcto en estos casos clínicos. El tratamiento está basado en la eliminación del tejido dental presente mediante la coronectomía y cierre quirúrgico gingival.

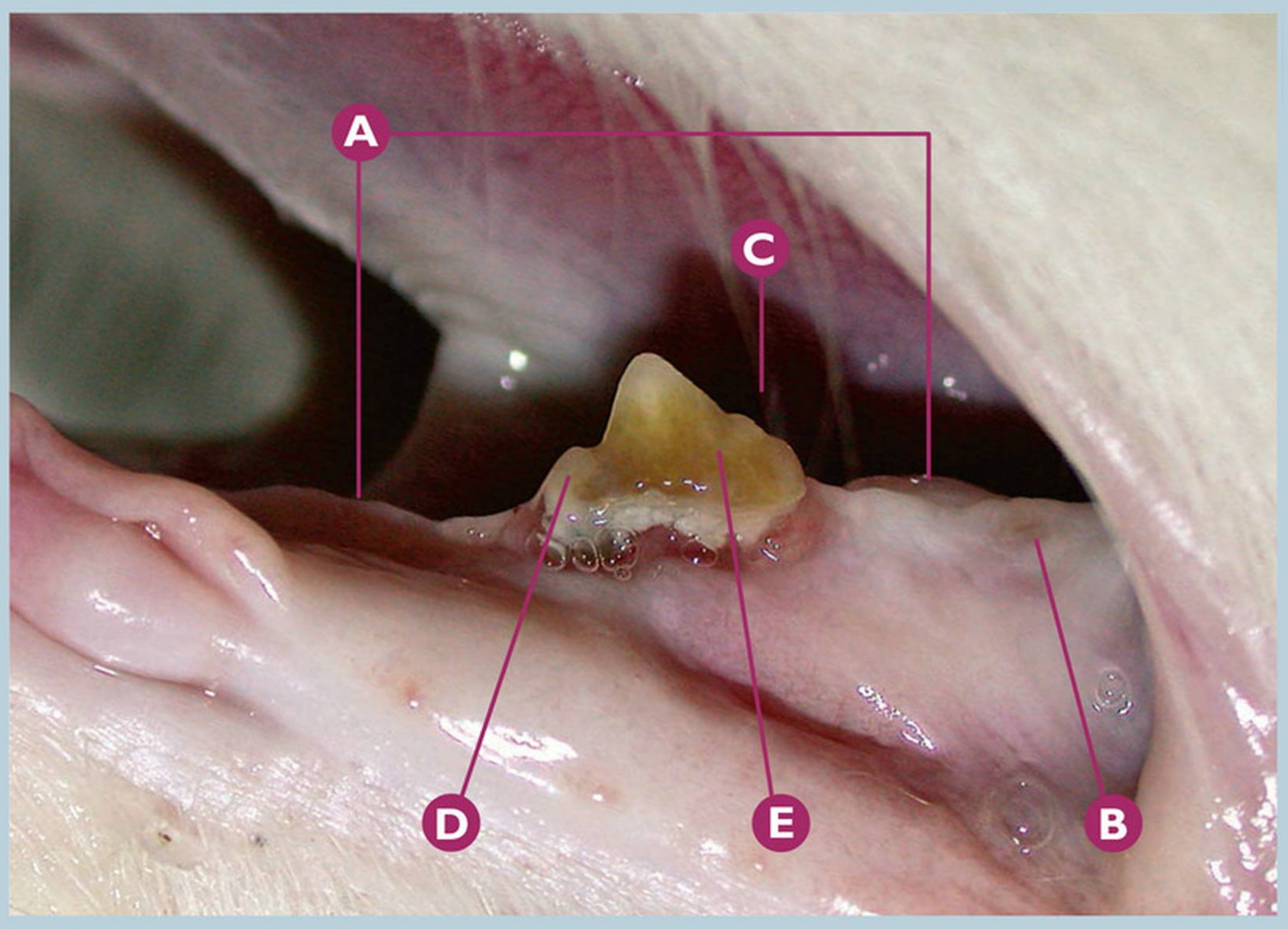

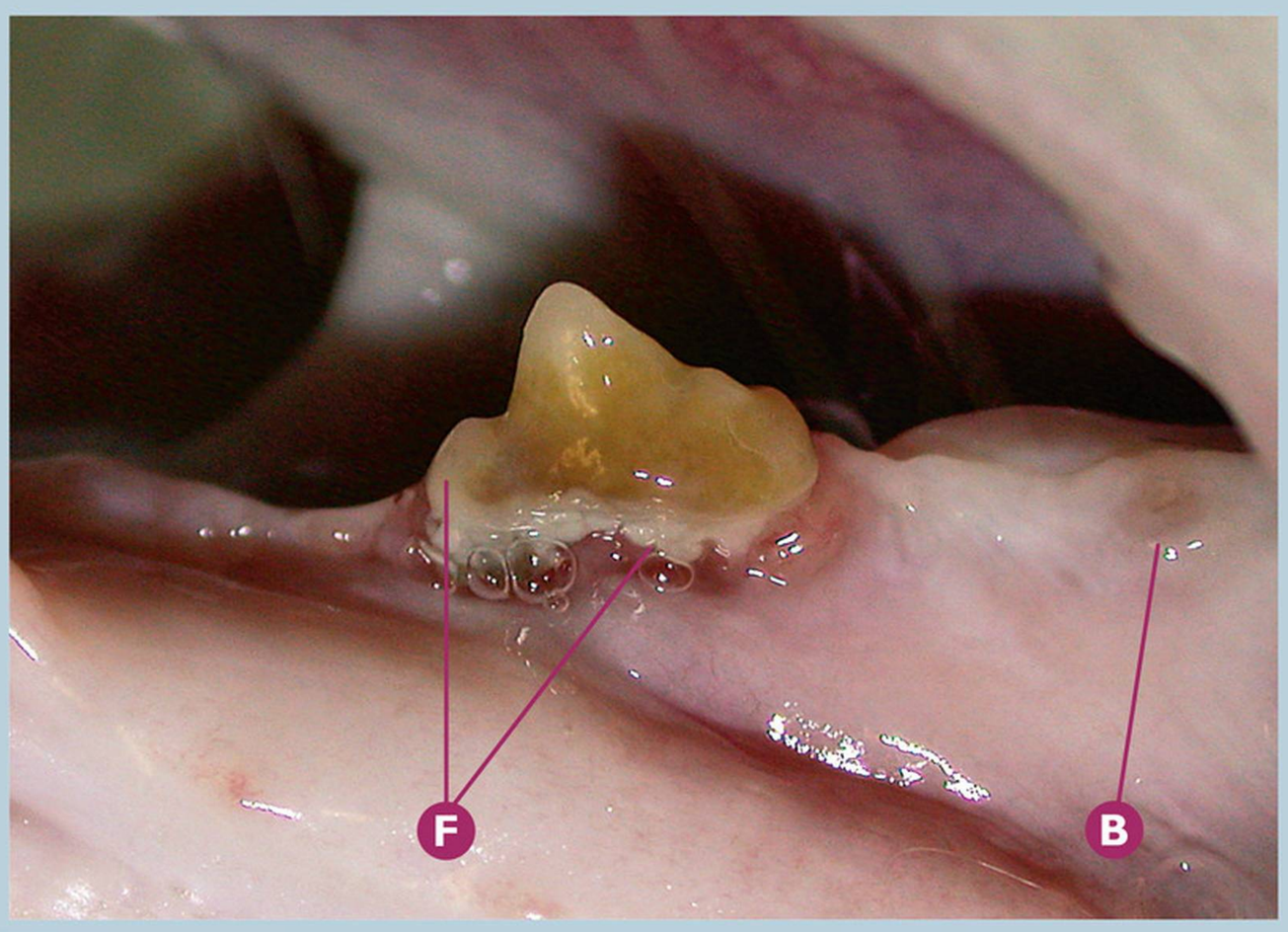



Lesión Odontoclástica Reabsortiva Felina (FORL)

Clase 4 de la lesión odontoclástica reabsortiva felina o "falsa caries felina" (FORL) en P4mandl (308) y M1mandl (309).

- **A** De derecha a izquierda: ausencia de M1mandl (309) y P3mandl (307).
- **B** Sospecha de resto radicular del M1mandl (309).
- **C** Sospecha de fase 3 de enfermedad periodontal en P4mandl (308).
- **D** Índice 3 de placa bacteriana en P4mandl (308).
- **E** Índice 4 de cálculo dental en P4mandl (308).
- **F** Detalle de la sospecha de fase 3 de enfermedad periodontal en P4mandl (308).
- **G** Rx dental: signos radiológicos compatibles con clase 4c de la FORL en P4mandl (308).
- **H** Rx dental: signos radiológicos compatibles con clase 4b de la FORL en M1mandl (309), con presencia de restos radiculares de las raíces mesial y distal.

Puntos clave del diagnóstico/tratamiento

Este es otro ejemplo claro de la importancia de la radiología dental para determinar la clase y situación real de los dientes afectados por la FORL. A pesar de nuestra sospecha de enfermedad periodontal avanzada en P4mandl (308), la ausencia de dientes regionales nos hace sospechar de la presencia de la FORL en esta región. La radiología dental será imprescindible para valorar la situación real del proceso. El tratamiento se basa, en esta ocasión, en la extracción del P4mandl (308) (corona y raíz mesial), así como de los restos radiculares del M1mandl (309).

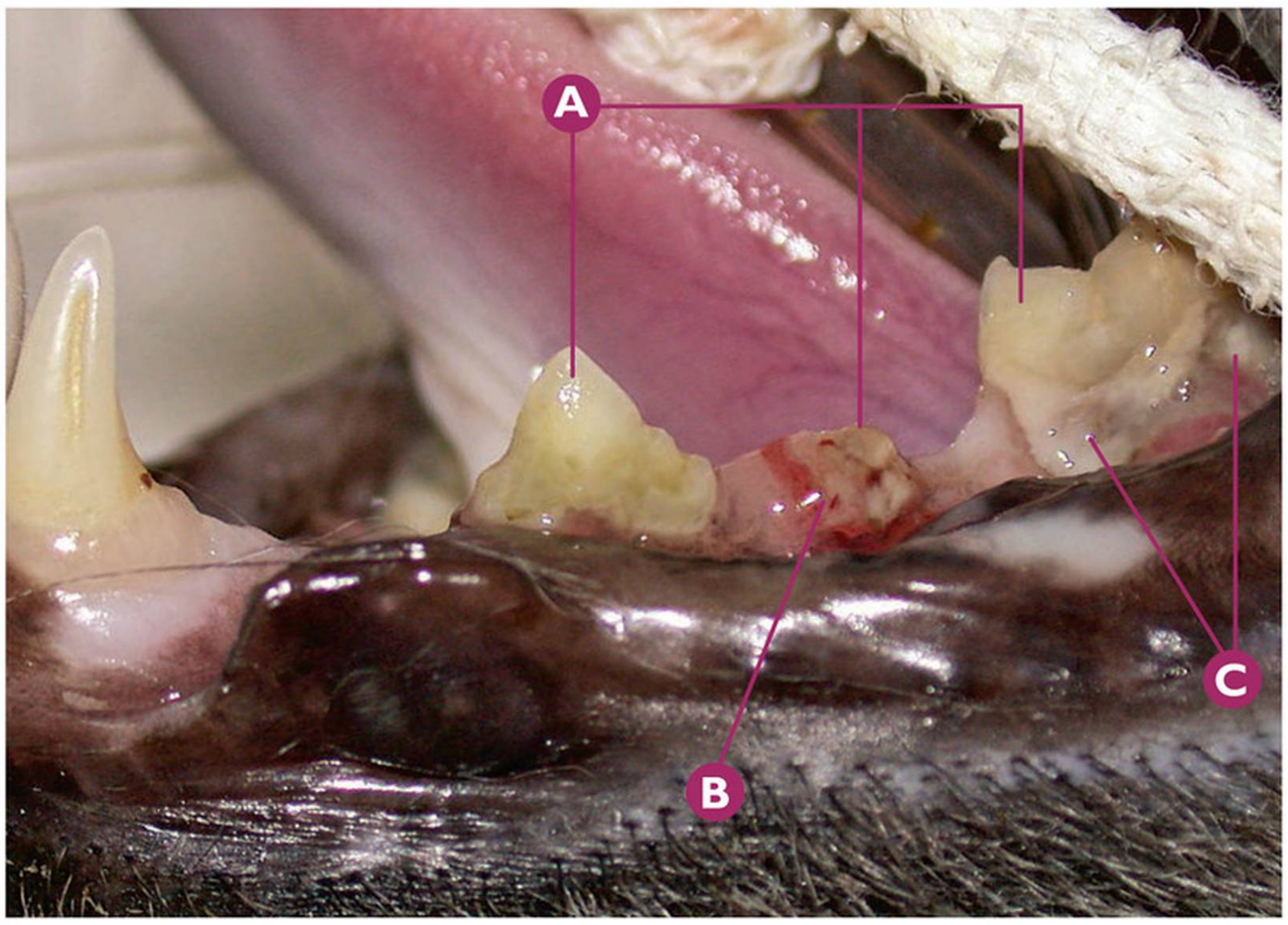

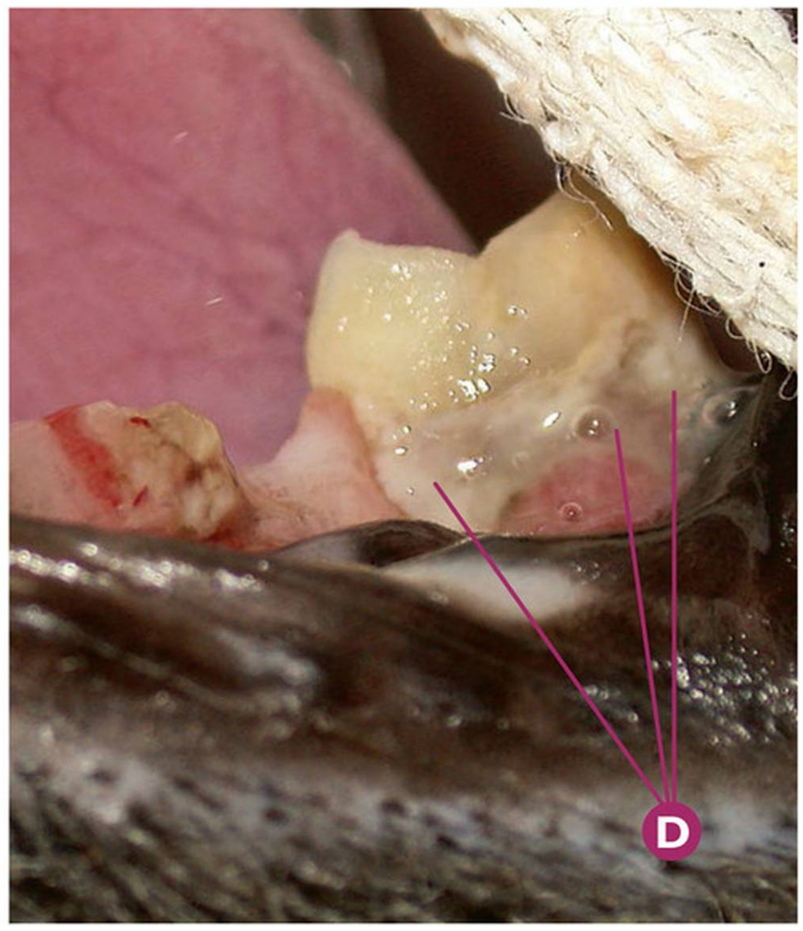

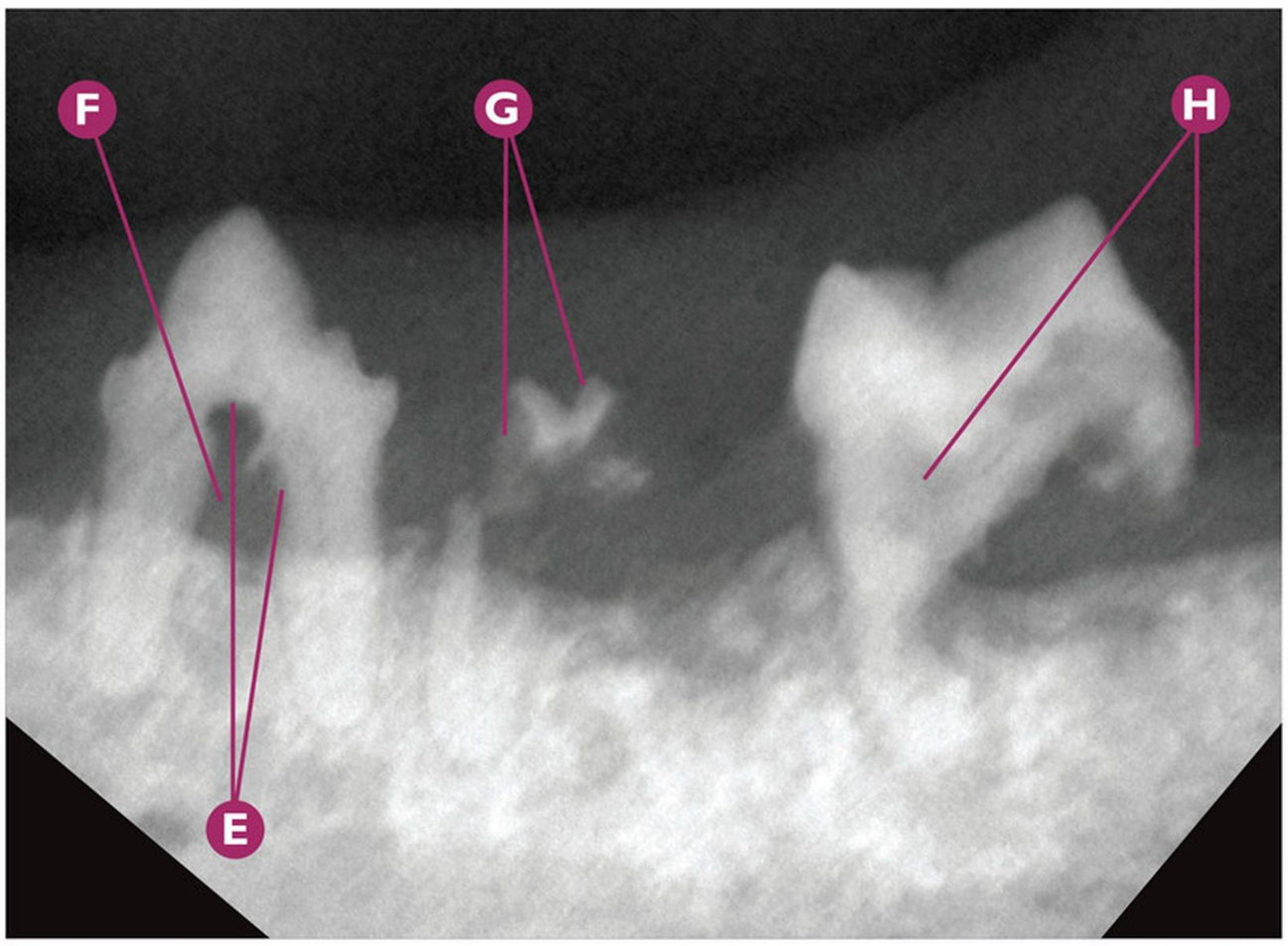

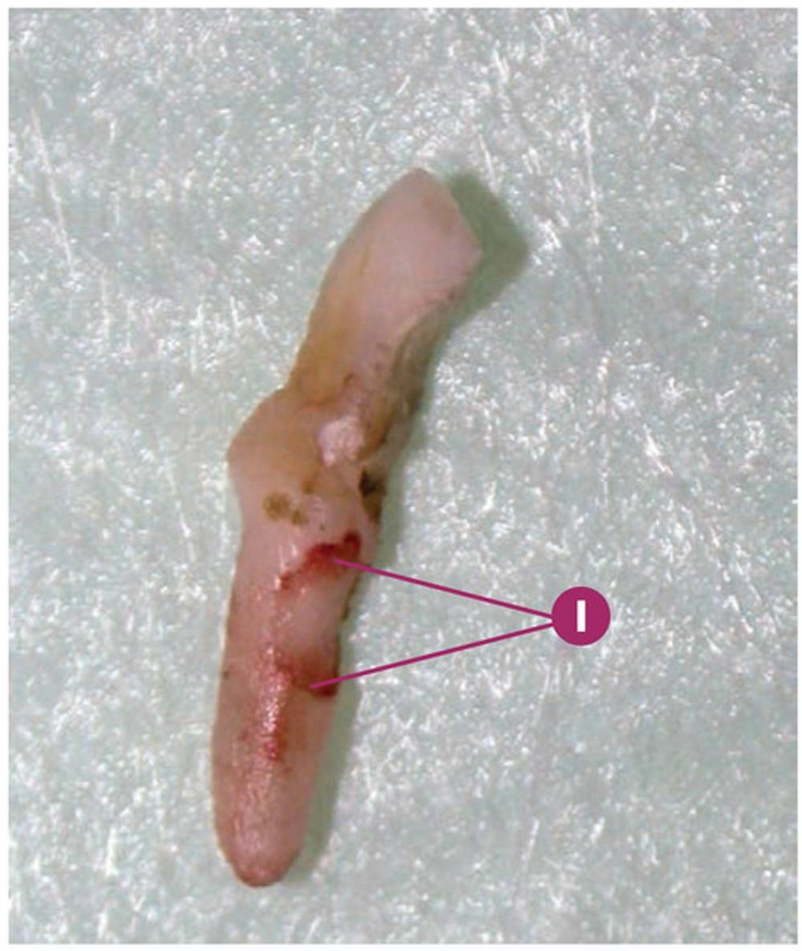

Lesión Odontoclástica Reabsortiva Felina (FORL)

Clase 2 de la lesión odontoclástica reabsortiva felina o "falsa caries felina" (FORL) en P3mandI (307) y clase 4 en P4mandI (308) y M1mandI (309).

- **A** De derecha a izquierda: M1mandI (309), P4mandI (308) y P3mandI (307).
- **B** Sospecha de clase 4 de FORL en P4mandI (308).
- **C** Sospecha de fase 4 de enfermedad periodontal en M1mandI (309).
- **D** Detalle de la sospecha de fase 4 de enfermedad periodontal en M1mandI (309).
- **E** Rx dental: signos radiológicos compatibles con clase 2 de la FORL en P3mandI (307).
- **F** Rx dental: signos radiológicos compatibles con clase 3 de furcación en P3mandI (307).
- **G** Rx dental: signos radiológicos compatibles con clase 4a de la FORL en P4mandI (308).
- **H** Rx dental: signos radiológicos compatibles con clase 4c de la FORL en M1mandI (309).
- **I** Detalle de la FORL en la raíz mesial del P3mandI (307), tras realizar la odontosección del diente durante la extracción quirúrgica de éste.

Puntos clave del diagnóstico/tratamiento

En la misma región podemos detectar dientes afectados por la FORL con aspecto macroscópico muy diferente, e incluso con clases diferentes de FORL, detectados tras la realización de la radiología dental regional. Sea por la fase de enfermedad periodontal o de FORL, el tratamiento de los tres dientes es la extracción dentaria.

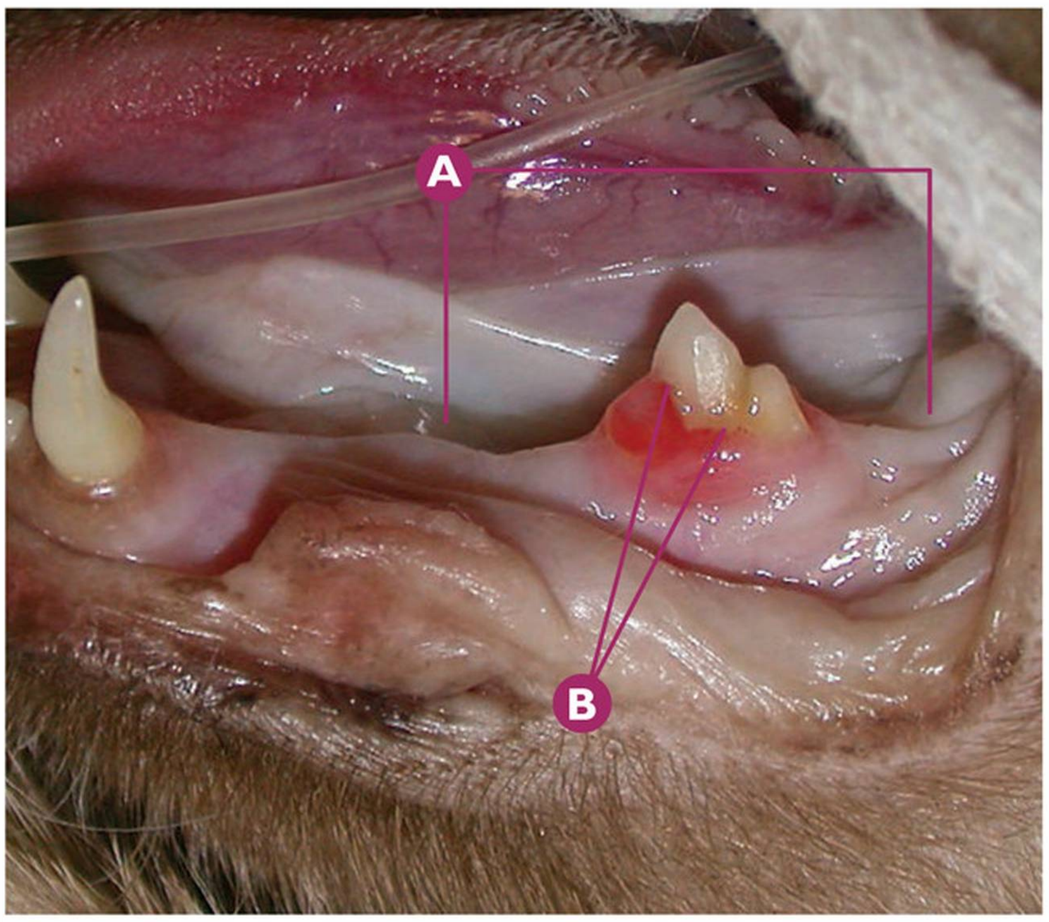

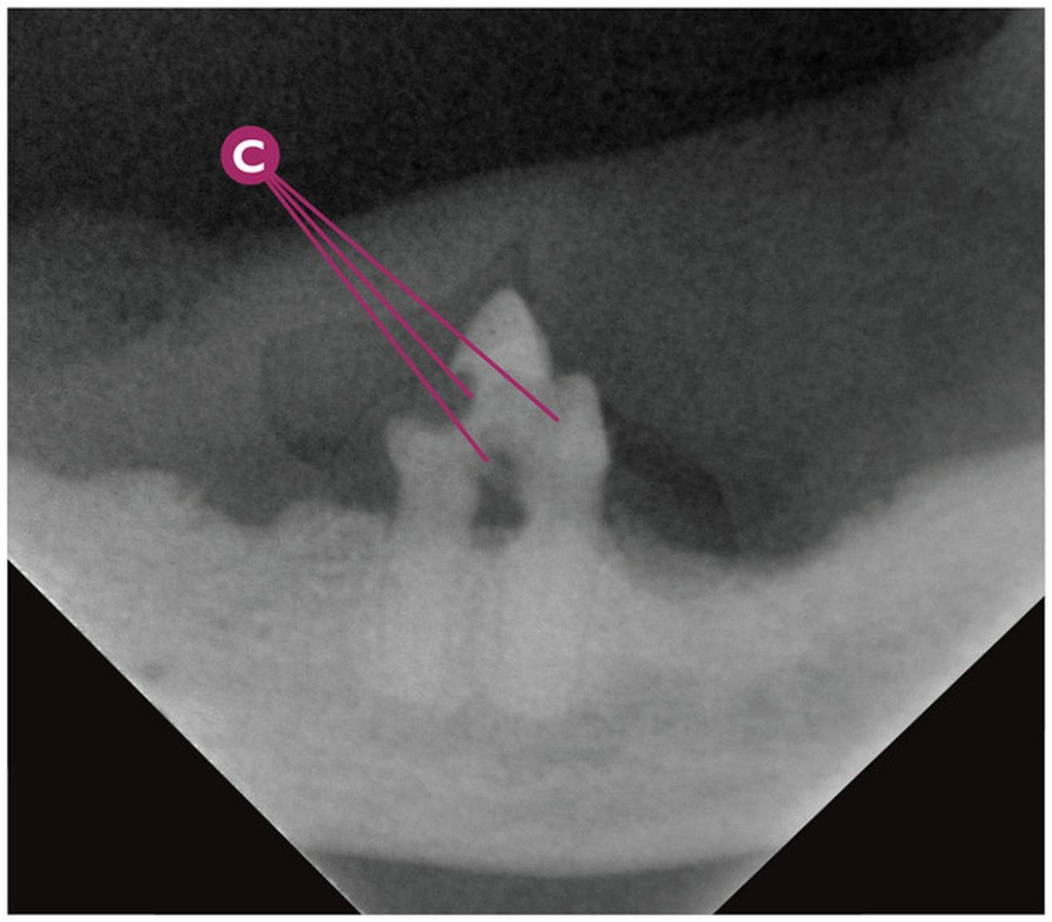

Lesión Odontoclástica Reabsortiva Felina (FORL)

Clase 3 de la lesión odontoclástica reabsortiva felina o "falsa caries felina" (FORL) en P4mandI (308).

- **A** De derecha a izquierda: ausencia de M1mandI (309) y P3mandI (307).
- **B** Sospecha de clase 3 de FORL en P4mandI (308).
- **C** Rx dental: signos radiológicos compatibles con clase 3 de la FORL en P4mandI (308).

Puntos clave del diagnóstico/tratamiento

En este caso clínico, la ausencia de M1mandI (309) y P3mandI (307), puede estar justificada por la extracción previa o bien, como consecuencia final de la FORL. En el caso del P4mandI (308), la extracción quirúrgica será el tratamiento de elección para la resolución del proceso.

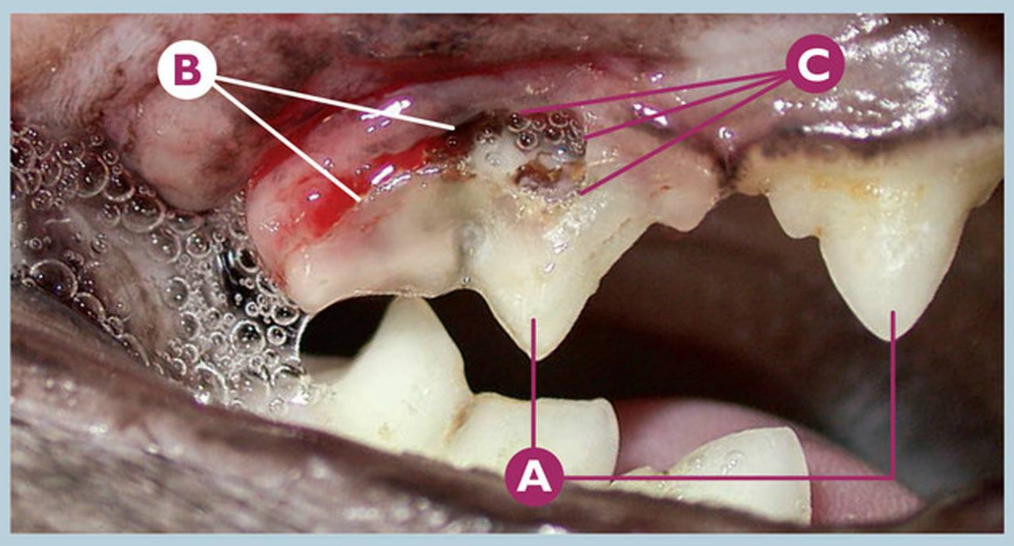

Lesión Odontoclástica Reabsortiva Felina (FORL)

Sospecha de clase 3 de la lesión odontoclástica reabsortiva felina o "falsa caries felina" (FORL) en el P4maxD (108).

- **A** De derecha a izquierda: P3maxD (107) y P4maxD (108).
- **B** Sospecha de la clase 3 de FORL en el P4maxD (108).
- **C** Detalle de la reabsorción en el área vestibular, en el cuello dentario del P4maxD (108).

Puntos clave del diagnóstico/tratamiento

El uso del explorador dental junto con la radiología dental nos dará la clave para confirmar la clase 3, o bien pasar a una clase 4 de la FORL. En ambas clases, el tratamiento es la extracción dentaria, por lo que la radiología dental también nos orientará del estado en el que se encuentra el diente a la hora de realizar la extracción.

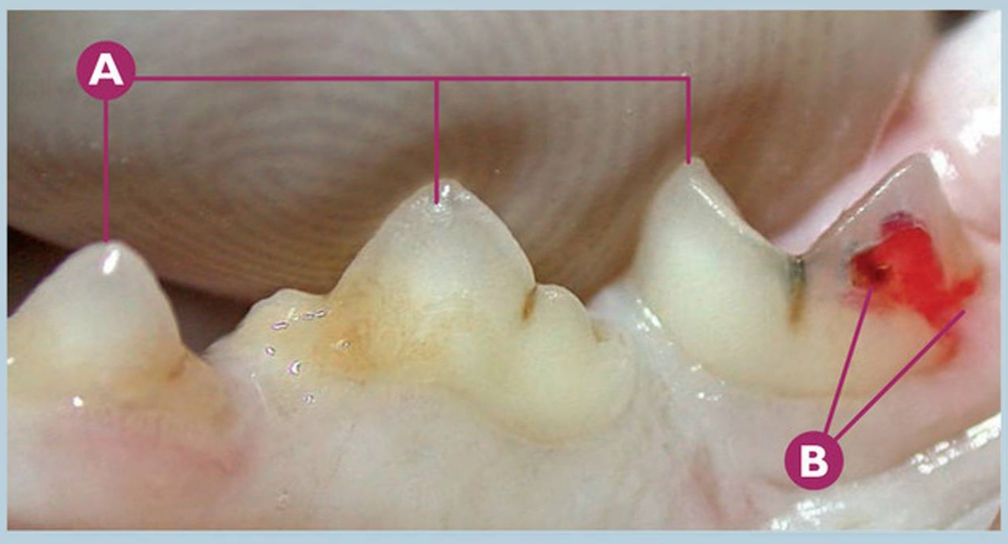

Lesión Odontoclástica Reabsortiva Felina (FORL)

Sospecha de clase 3 de la lesión odontoclástica reabsortiva felina o "falsa caries felina" (FORL) en M1mandI (309).

- **A** De derecha a izquierda: M1mandI (309), P4mandI (308), P3mandI (307).
- **B** Sospecha de clase 3 de FORL en M1mandI (309).

Puntos clave del diagnóstico/tratamiento

En este caso clínico, el M1mandI (309) está afectado macroscópicamente por la FORL en el cuello y corona dentaria, afectando aparentemente la cámara pulpar del diente. El uso del explorador dental y la radiología dental están altamente indicados en este caso clínico.

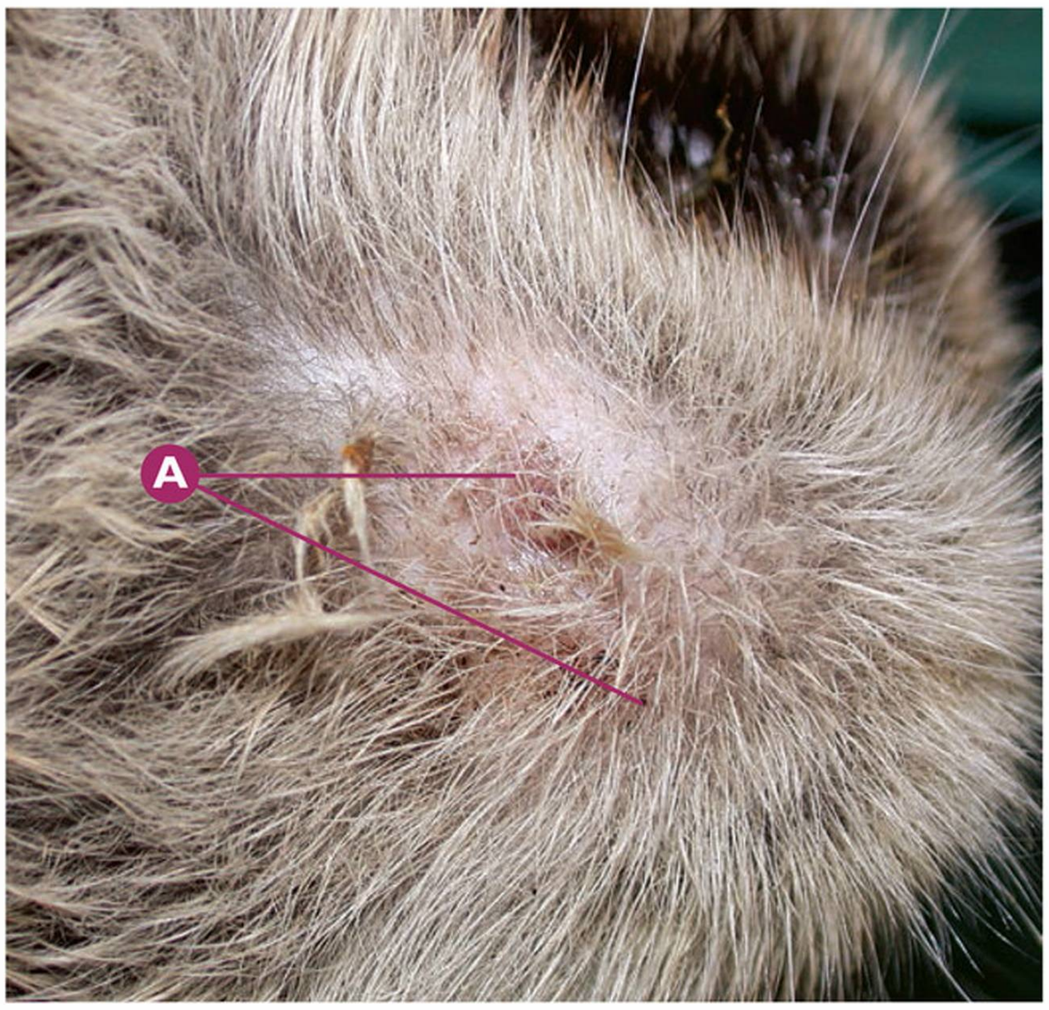

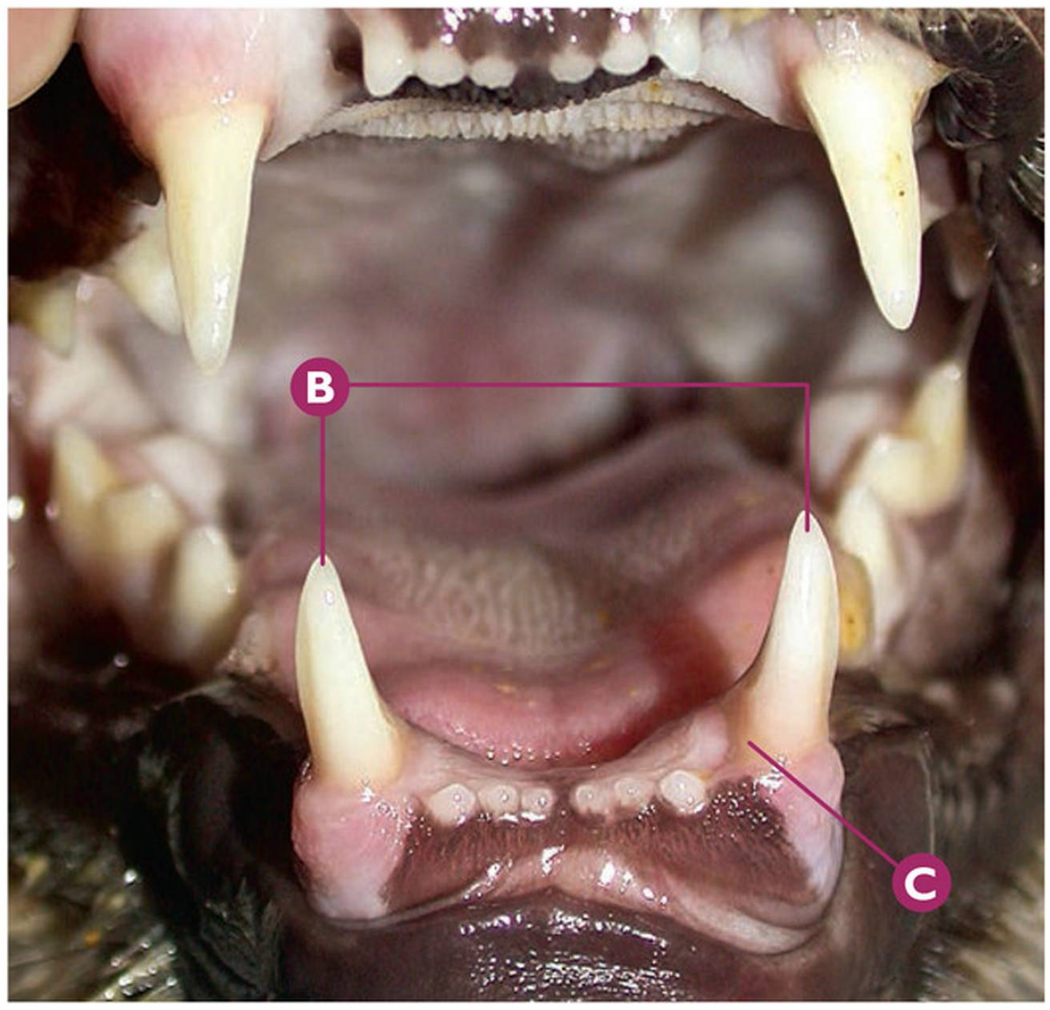

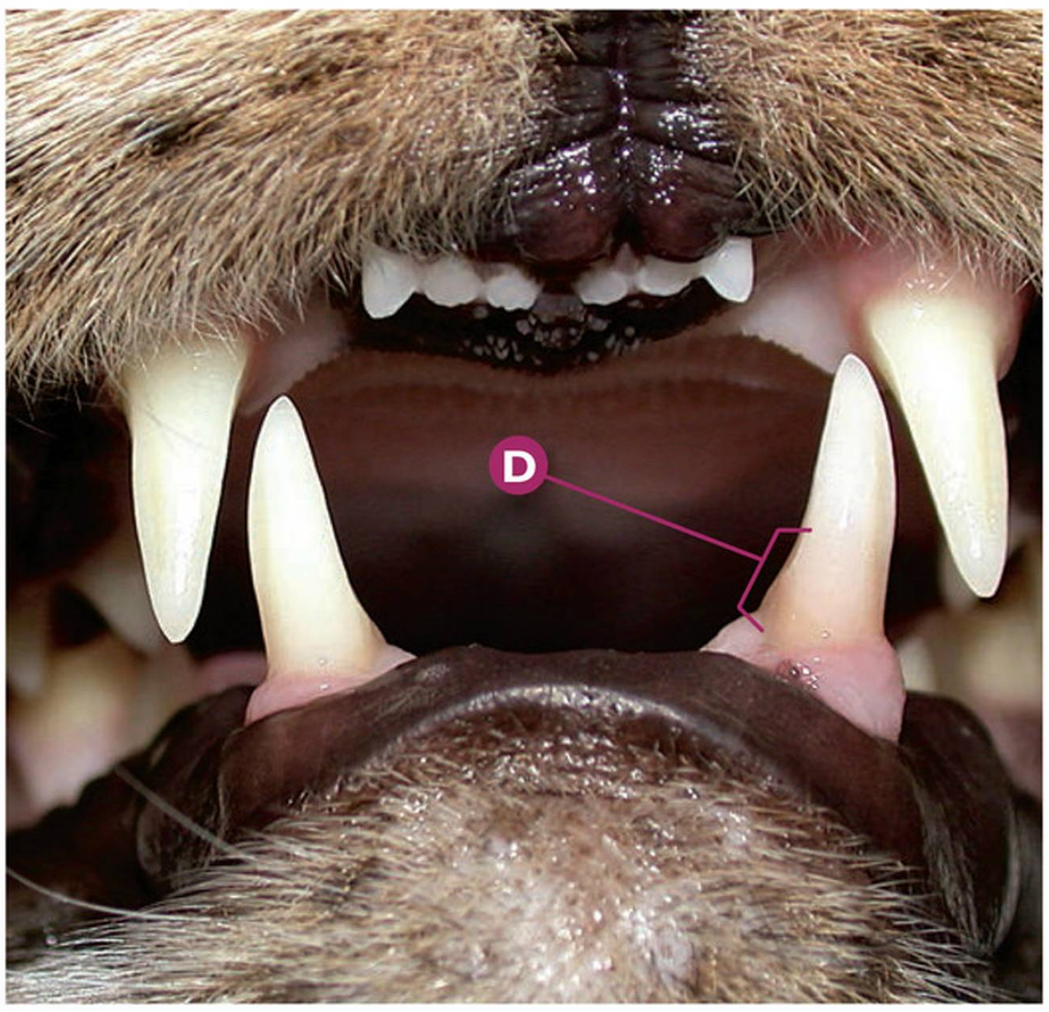

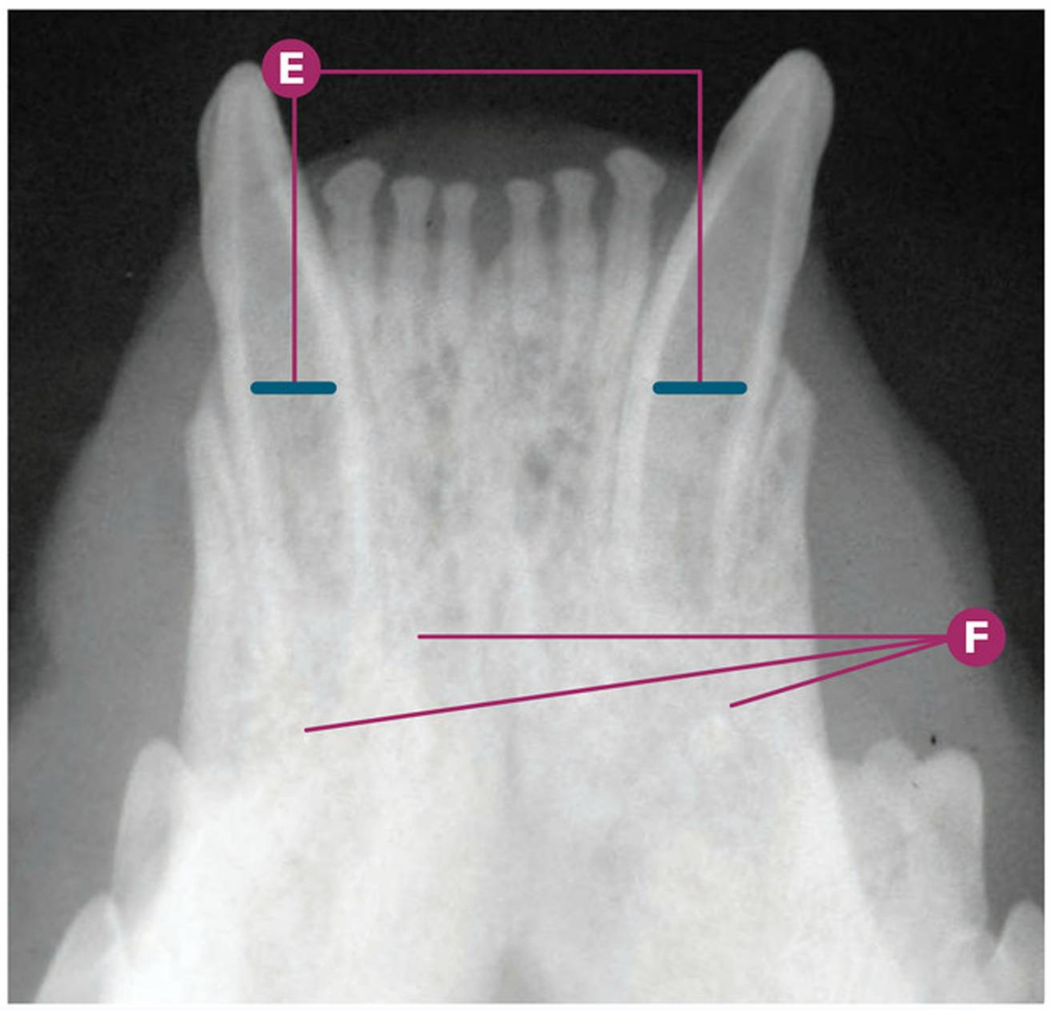

Patología pulpar

Patología pulpar en CmandI (304) y CmandD (404) con necrosis pulpar, degenerando a absceso mandibular en la región mentoniana en un paciente adulto con antecedente traumático.

- **A** Absceso mandibular severo en la región mentoniana.
- **B** De derecha a izquierda: CmandI (304) y CmandD (404), sin síntomas macroscópicos de fractura dental.
- **C** Decoloración dental en CmandI (304).
- **D** Detalle de la decoloración dental en CmandI (304).
- **E** Rx dental: (de derecha a izquierda) signos radiológicos compatibles con patología pulpar por amplio diámetro de las cavidades pulpares de CmandI (304) y CmandD (404).
- **F** Rx dental: signos radiológicos compatibles con zonas de osteolisis moderada difusa.

Puntos clave del diagnóstico/tratamiento

En algunas ocasiones podemos ver en pacientes que han sufrido un antecedente traumático (especialmente en la región sinfisaria), una patología pulpar de los caninos sin que existan signos claros de enfermedad periodontal ni fractura complicada de corona, tan sólo y en ocasiones, una decoloración dental. El trauma ha provocado una lesión irreversible de los odontoblastos así como una necrosis pulpar, que degenerará en una patología periapical (absceso dental en su último término).

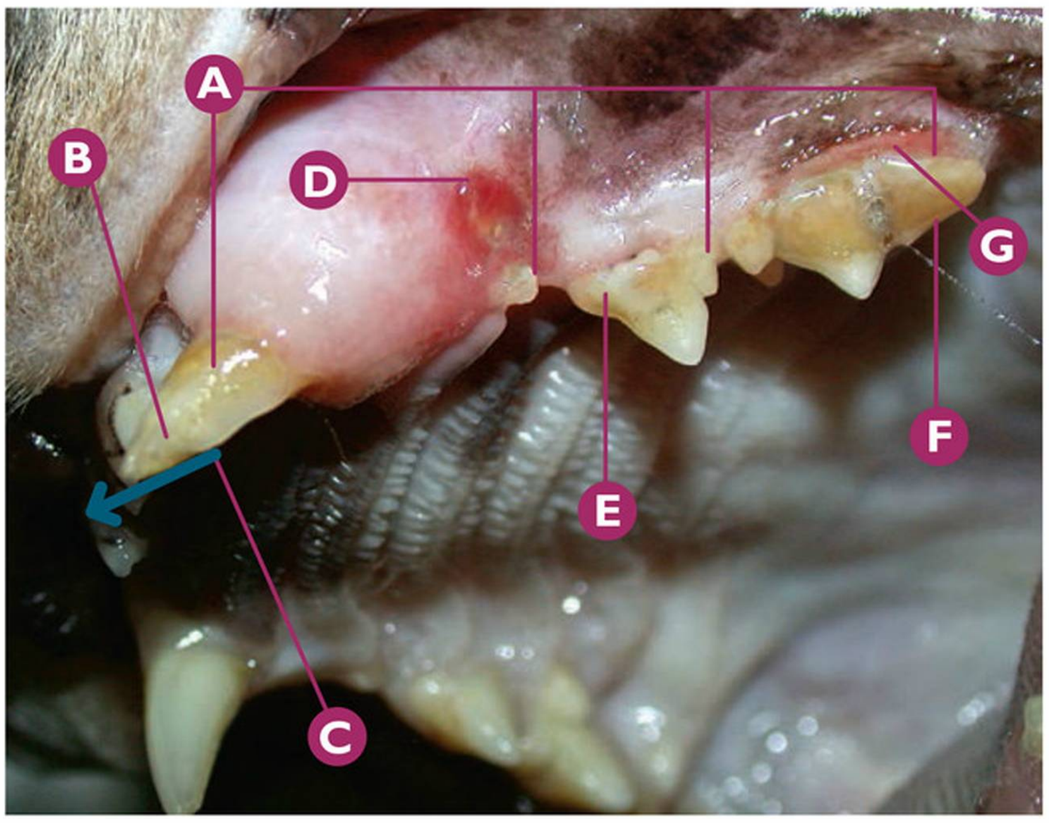

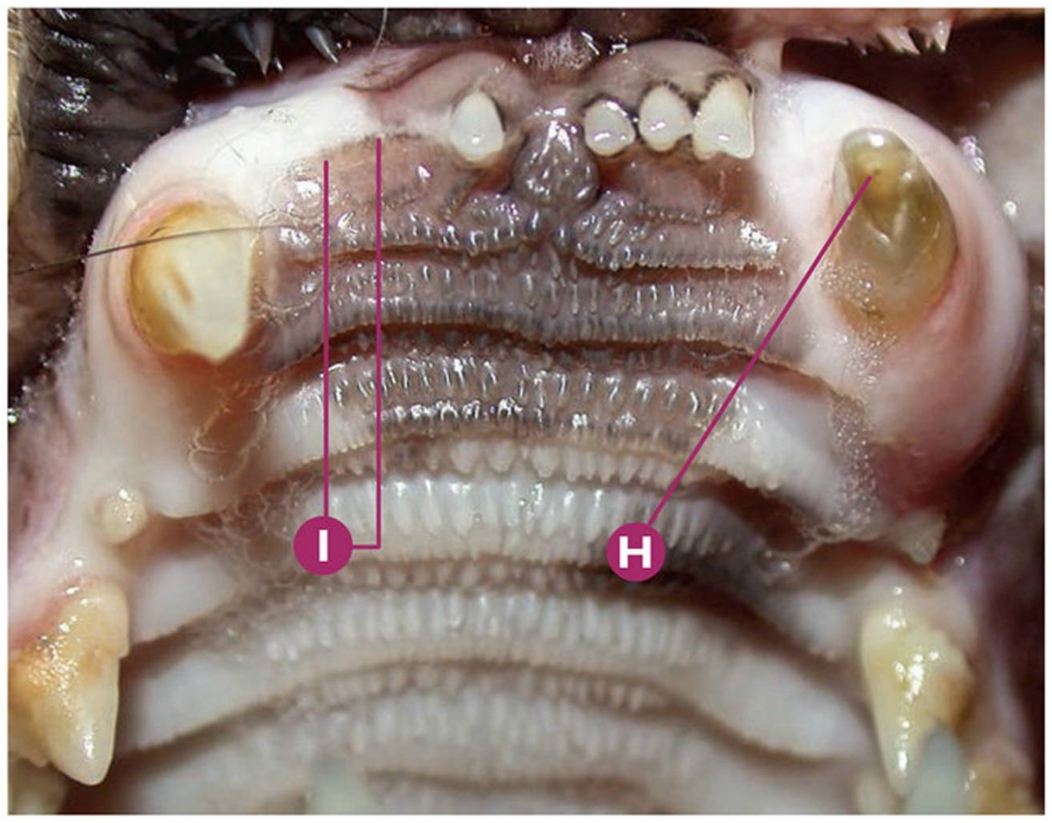

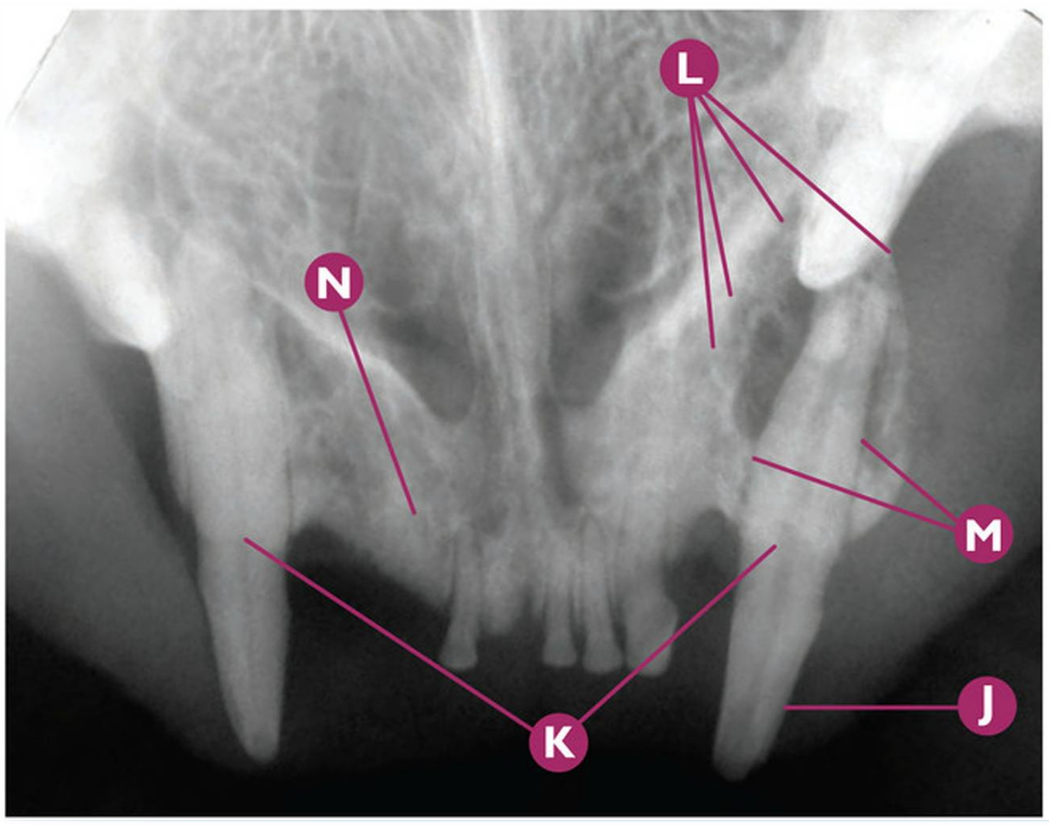

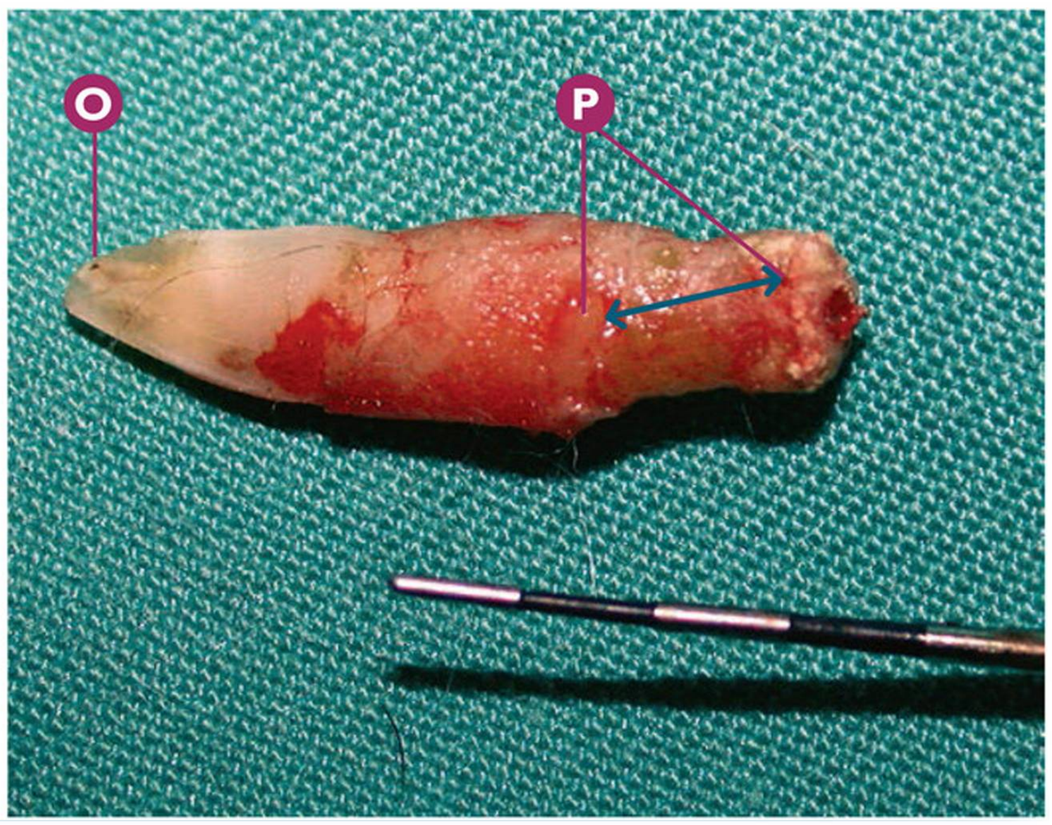

Patología pulpar

Formación de un granuloma periapical en la raíz del CmaxI (204), degenerando a absceso, como consecuencia de una patología pulpar (fractura complicada de corona).

- **A** De derecha a izquierda: P4maxI (208), P3maxI (207), P2maxI (206) y CmaxI (204).
- **B** Sospecha de fractura complicada de corona del CmaxI (204).
- **C** Desviación mesial del CmaxI (204).
- **D** Trayecto fistuloso en mucosa, apical al P2maxI (206).
- **E** Índice 2 de placa bacteriana en P3maxI (207).
- **F** Índice 4 de cálculo dental en P4maxI (208).
- **G** Índice 2 gingival en P4maxI (208).
- **H** Fractura complicada de corona del CmaxI (204).
- **I** De derecha a izquierda: ausencia de I2maxD (102) y I3maxD (103).
- **J** Rx dental: CmaxI (204).
- **K** Rx dental: signos radiológicos compatibles con diámetro de la cavidad pulpar mayor que el de CmaxD (104), signo radiológico compatible con patología pulpar en CmaxI (204).
- **L** Rx dental: signos radiológicos compatibles con granuloma periapical en la raíz del CmaxI (204).
- **M** Rx dental: signos radiológicos compatibles con osteolisis y aumento del espacio del ligamento periodontal en CmaxI (204).
- **N** Rx dental: signos radiológicos compatibles con clase 5 de reabsorción dental del I2maxD (102).
- **O** Detalle de necrosis pulpar en la cavidad pulpar por la fractura complicada de corona del CmaxI (204), tras su extracción.
- **P** Detalle de reabsorción radicular en el CmaxI (204).

Puntos clave del diagnóstico/tratamiento

Al igual que ocurre en el perro, podemos detectar lesiones endoperiodontales (tipo I, II, o III). En este caso la etiología más probable del proceso ha sido la fractura complicada de corona del CmaxI (204). Ésta provoca la necrosis pulpar y finalmente la patología periapical formando el granuloma periapical. El granuloma periapical se detecta radiológicamente como una zona de difusa radiolucidez con pérdida de lámina dura. Si no ponemos fin al proceso esta patología endodóntica puede llegar a ser, como en este caso clínico, la causa de una lesión periodóntica, tratándose de una lesión endoperiodontal tipo I. La lesión severa en el ligamento periodontal es la causa más probable de la desviación dental por la pérdida de inserción dentaria. El tratamiento adecuado en este caso clínico es la extracción dentaria.

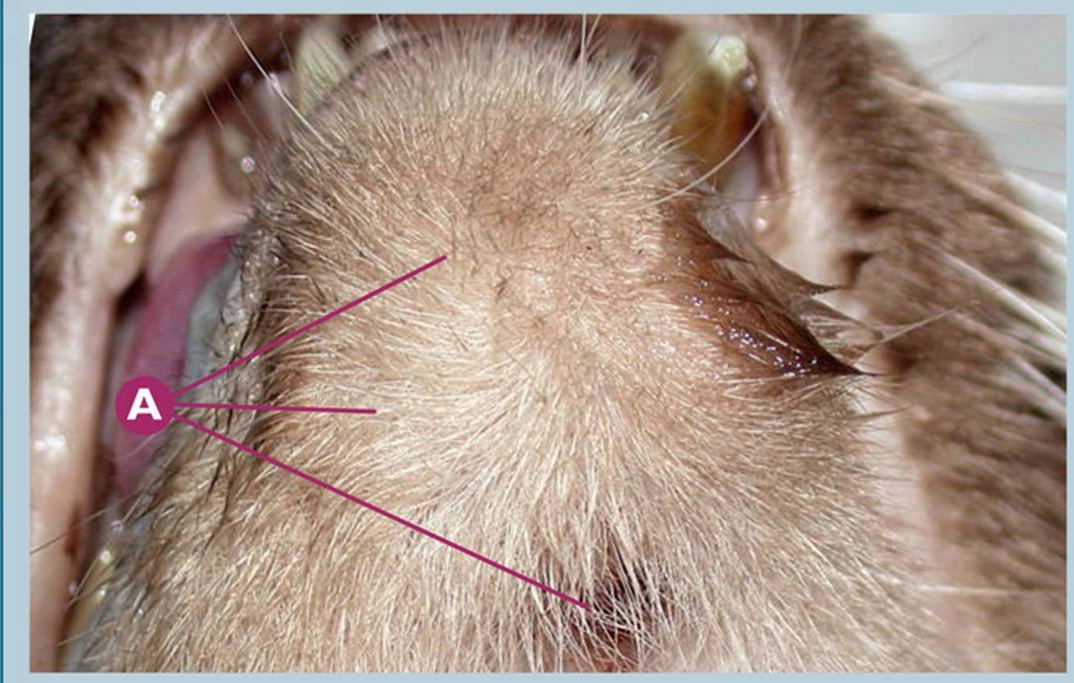

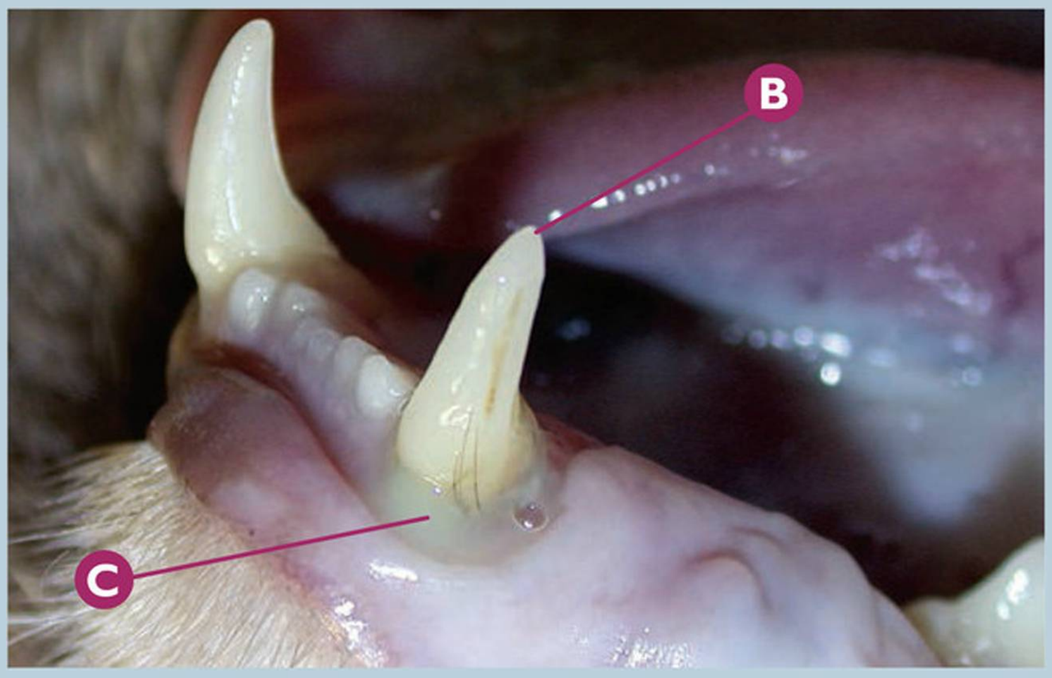



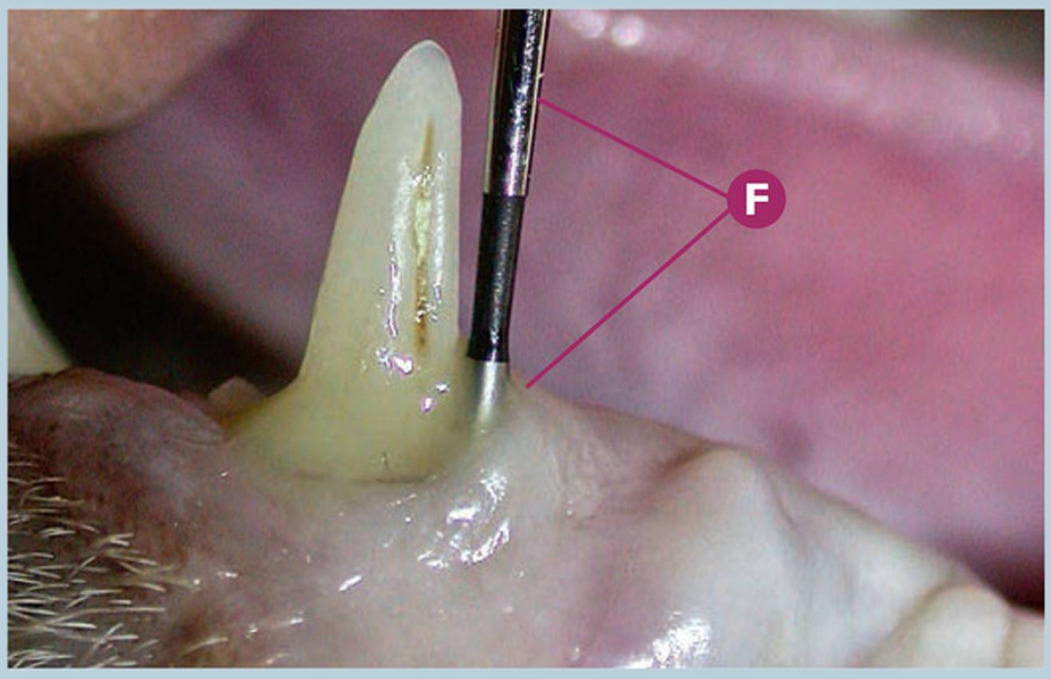

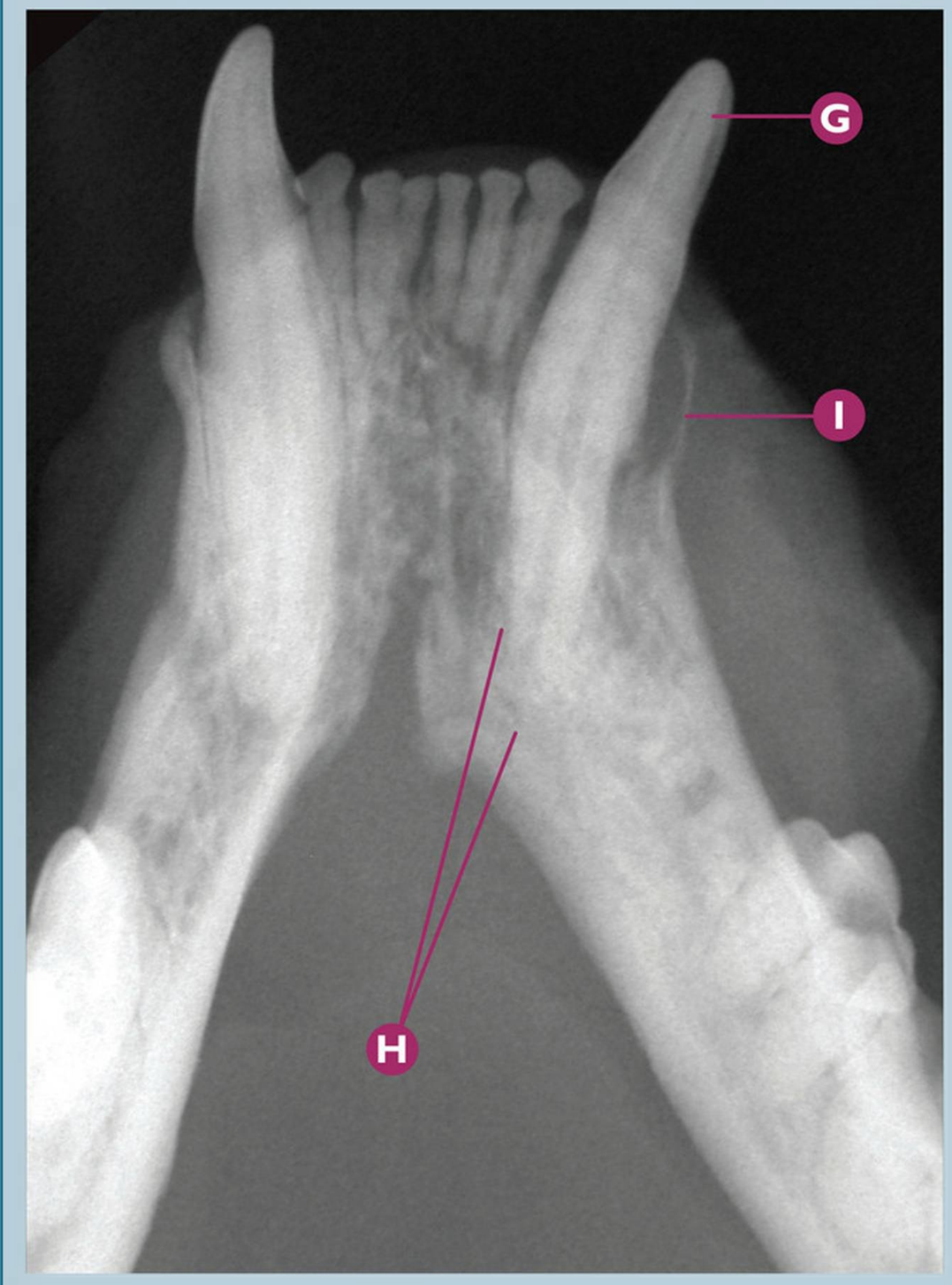

Patología pulpar

Formación de un granuloma periapical, degenerando a absceso, en la raíz del Cmandl (304), como consecuencia de una patología pulpar (lesión endoperiodontal tipo II).

- **A** Absceso mandibular severo distal a la zona sinfisaria, con fístula drenando al exterior.
- **B** Cmandl (304).
- **C** Exudado purulento drenando del área subgingival del Cmandl (304).
- **D** Exudado purulento drenando del área subgingival del Cmandl (304); vista rostral.
- **E** Detalle del absceso mandibular severo.
- **F** Bolsa periodontal superior a 10 mm en el área distovestibular del Cmandl (304); medición mediante la sonda periodontal.
- **G** Rx dental: Cmandl (304).
- **H** Rx dental: signos radiológicos compatibles con patología periapical en Cmandl (304), con zonas de osteolisis y destrucción radicular.
- **I** Rx dental: signos radiológicos compatibles con expansión ósea vestibular en el Cmandl (304).

Puntos clave del diagnóstico/tratamiento

En las lesiones endoperiodontales, tipo II en este caso clínico, existe patología periapical debido a la alteración o lesión del ligamento periodontal, provocando finalmente una alteración del tejido óseo y dental periapical, así como una probable patología pulpar posterior (necrosis pulpar). La presencia de un granuloma periapical puede desarrollar, como en este caso clínico, la formación de un absceso dental. Debemos realizar un diagnóstico diferencial con la FORL. El tratamiento adecuado es la extracción dentaria del diente afectado.

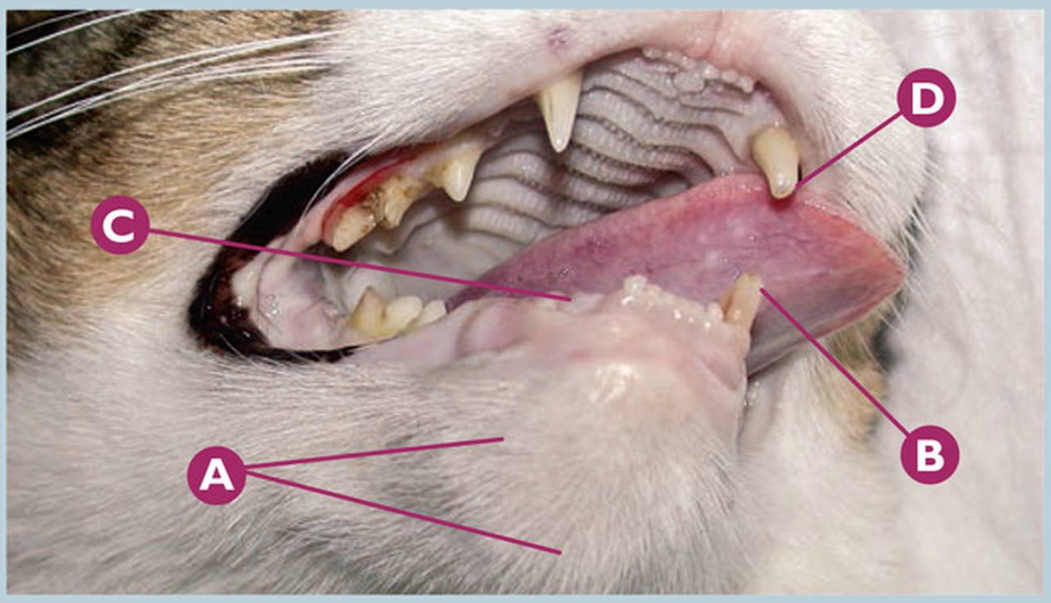

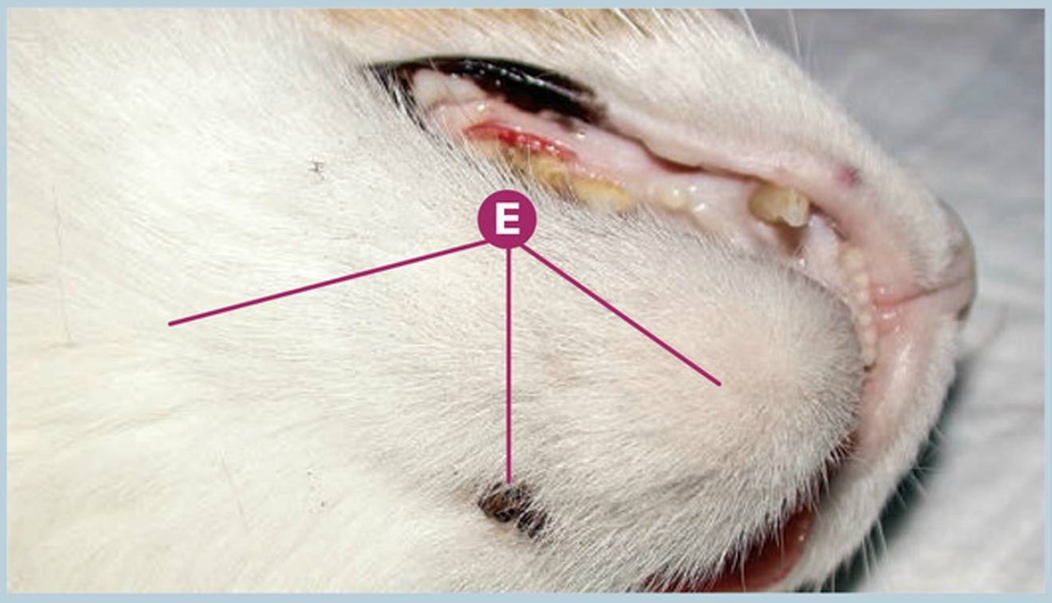

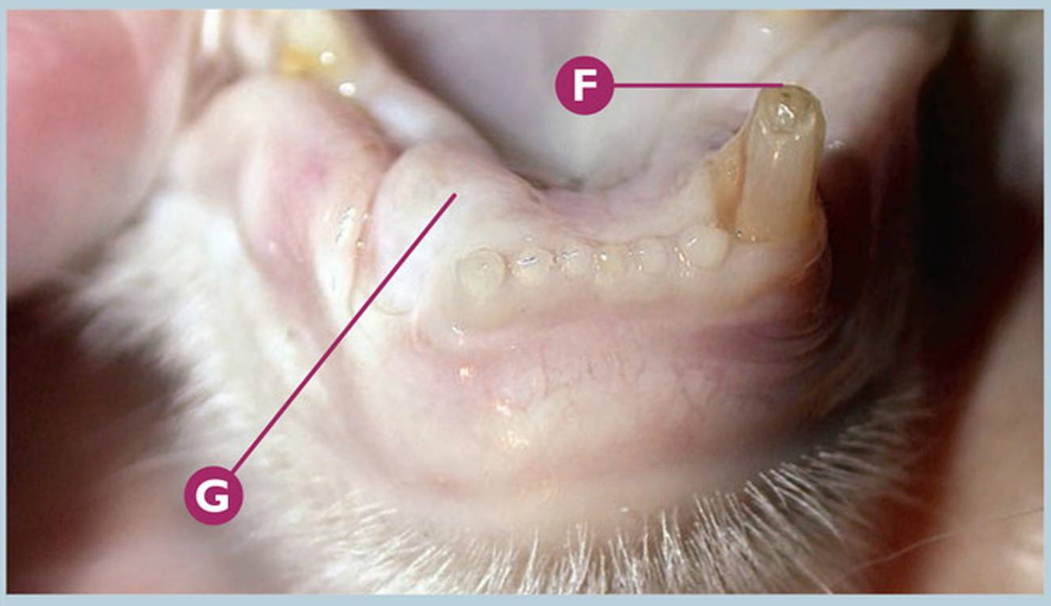

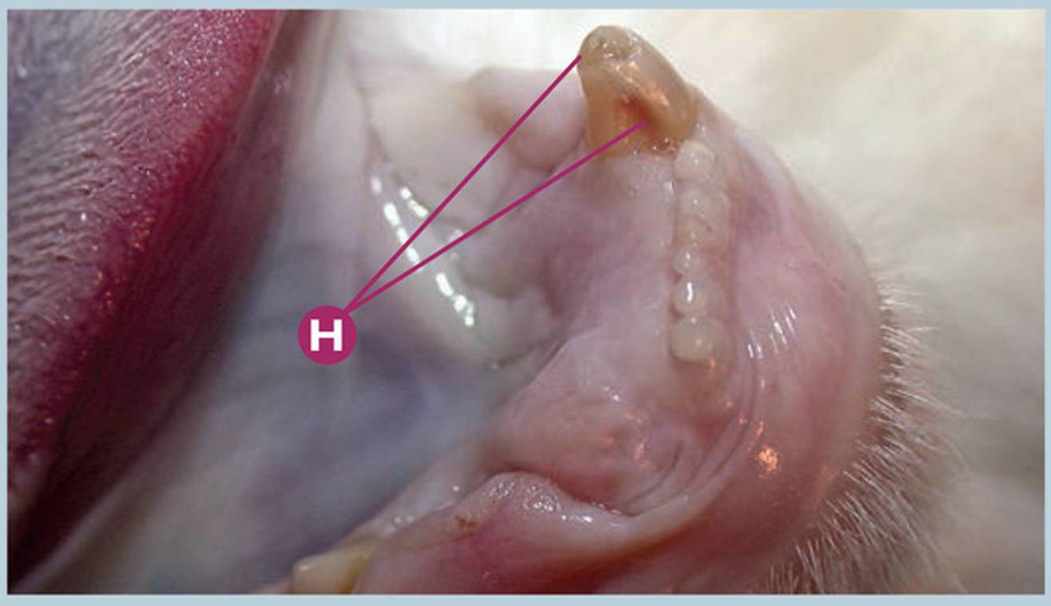

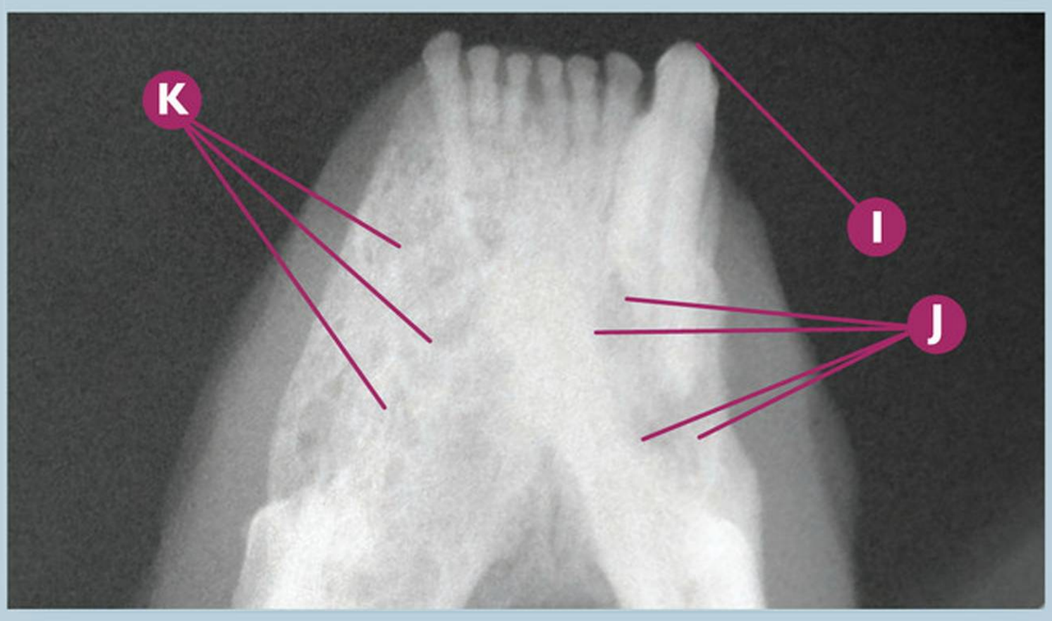

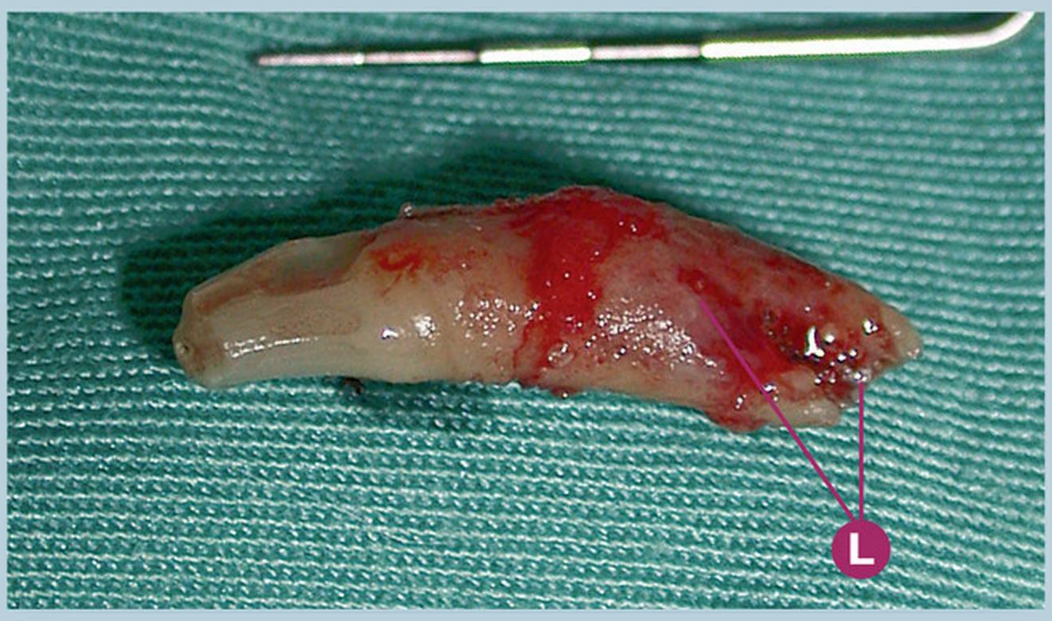

Patología pulpar

Formación de un granuloma periapical, degenerando a absceso, en la raíz del CmandI (304), como consecuencia de una fractura complicada de corona del diente, provocando a su vez una patología pulpar (lesión endoperiodontal tipo I).

- **A** Absceso mandibular severo en la zona sinfisaria.
- **B** Sospecha de fractura complicada de corona de CmandI (304).
- **C** Sospecha de ausencia de CmandD (404).
- **D** Fractura complicada de corona d CmaxI (204).
- **E** Detalle del absceso mandibular severo con drenaje al exterior por fistulización en el lado izquierdo.
- **F** Fractura complicada de corona deCmandI (304), con exposición de la pulpa (color negruzco típico de necrosis pulpar).
- **G** Ausencia de CmandD (404).
- **H** Detalle de la decoloración dentaria y la fractura complicada de corona de mandI (304).
- **I** Rx dental: signos radiológicos compatibles con fractura complicada de corona de CandI (304).
- **J** Rx dental: signos radiológicos compatibles con granuloma periapical y destrucción de los tejidos dentales en la raíz del CmandI (304).
- **K** Rx dental: signos radiológicos compatibles con ausencia de CmandD (404), con reacción ósea.
- **L** Detalle de la raíz del CmandI (304) tras la extracción.

Puntos clave del diagnóstico/tratamiento

En las lesiones endoperiodontales, tipo I en este caso clínico, existe patología periapical debido a la fractura complicada del diente, produciendo ésta una necrosis pulpar, progresando apicalmente y formando finalmente un granuloma periapical que degenerará en un absceso dental. El tratamiento adecuado es la extracción dentaria.

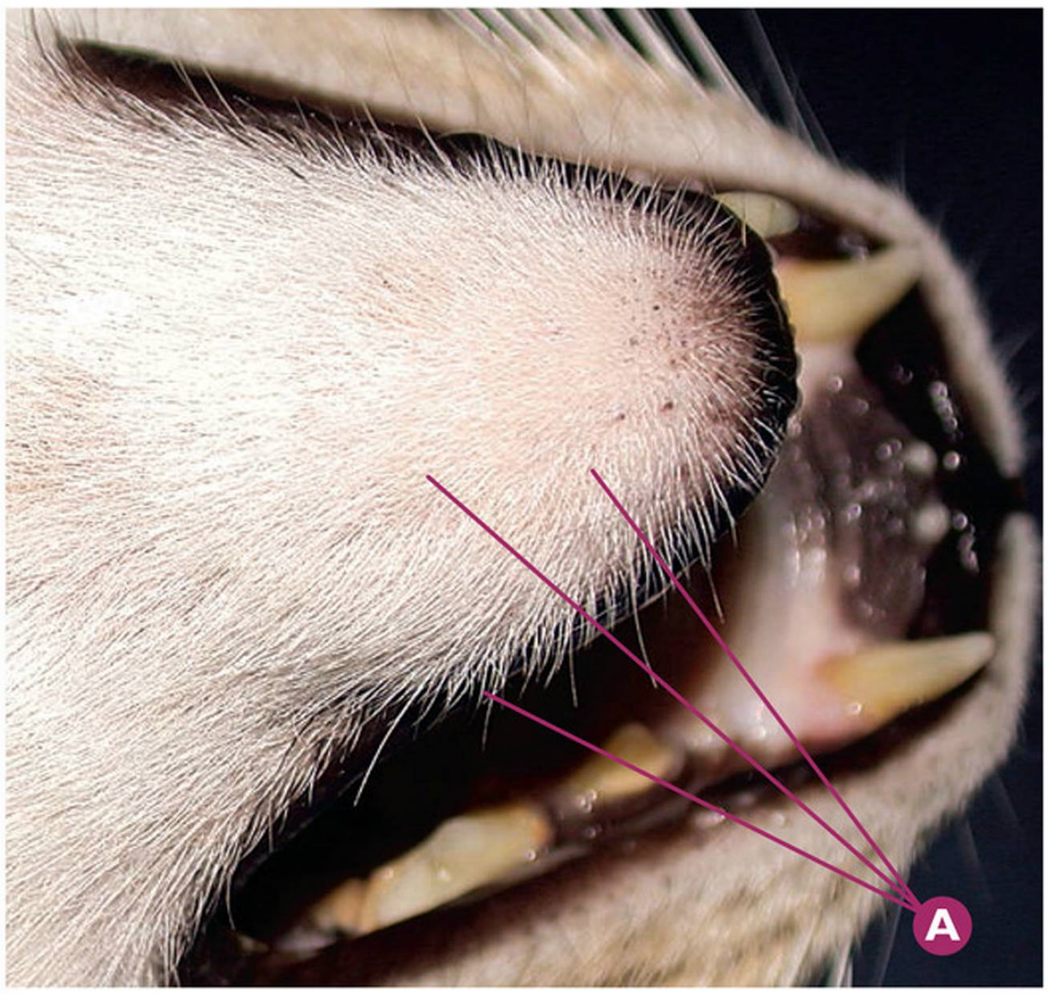

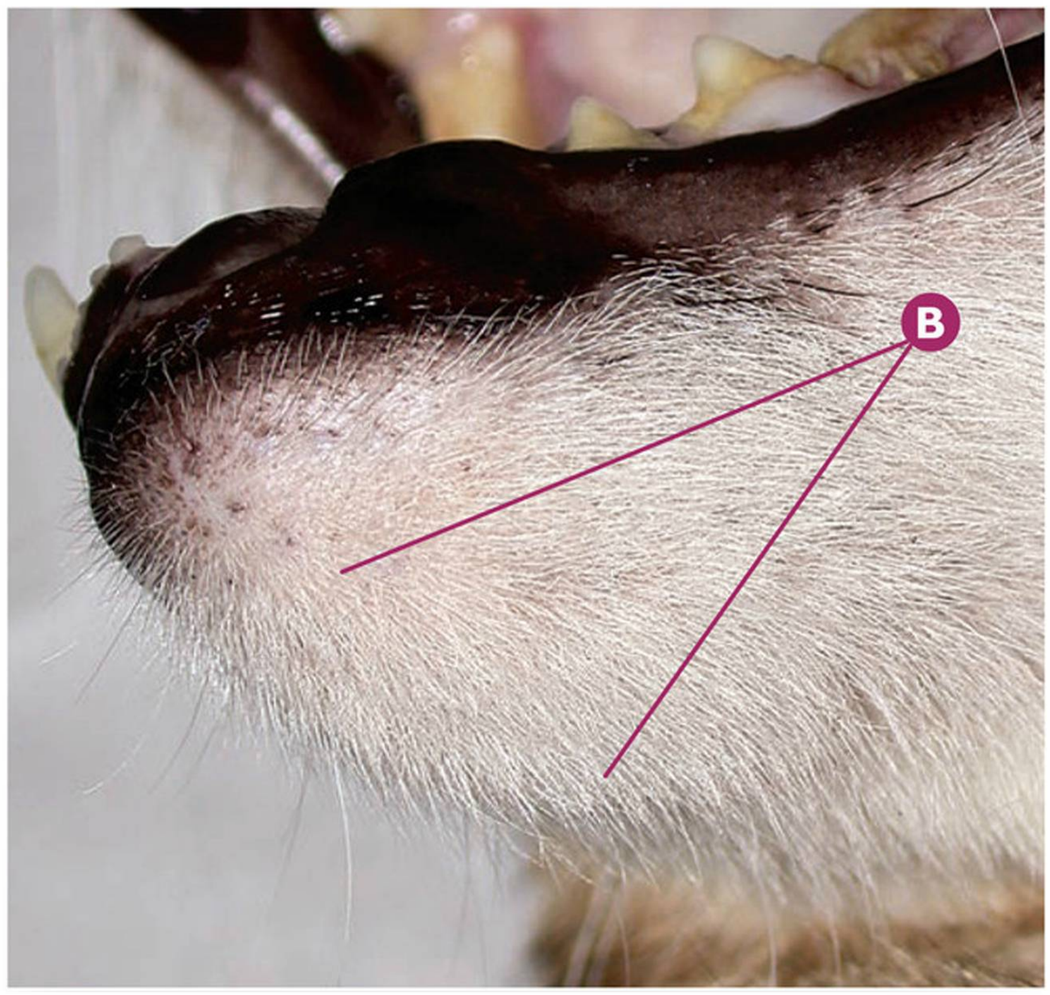

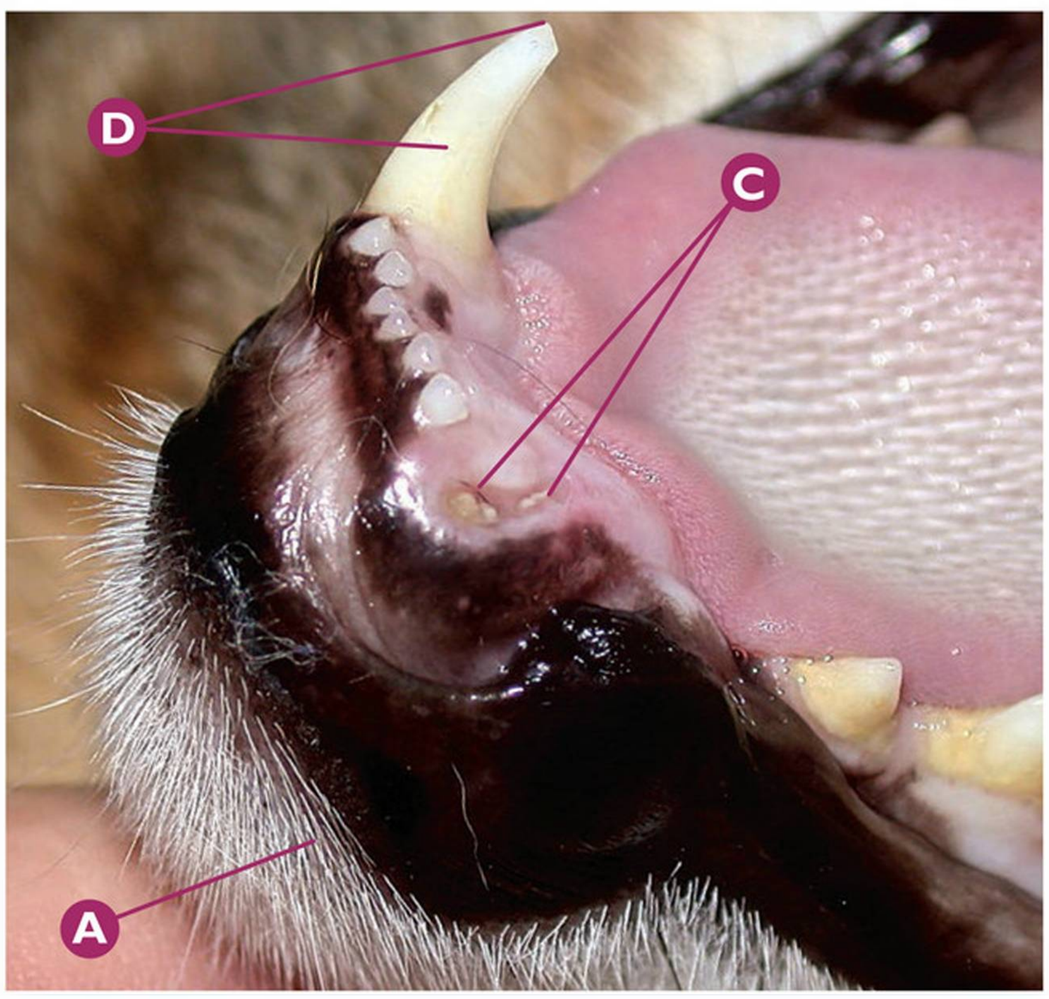

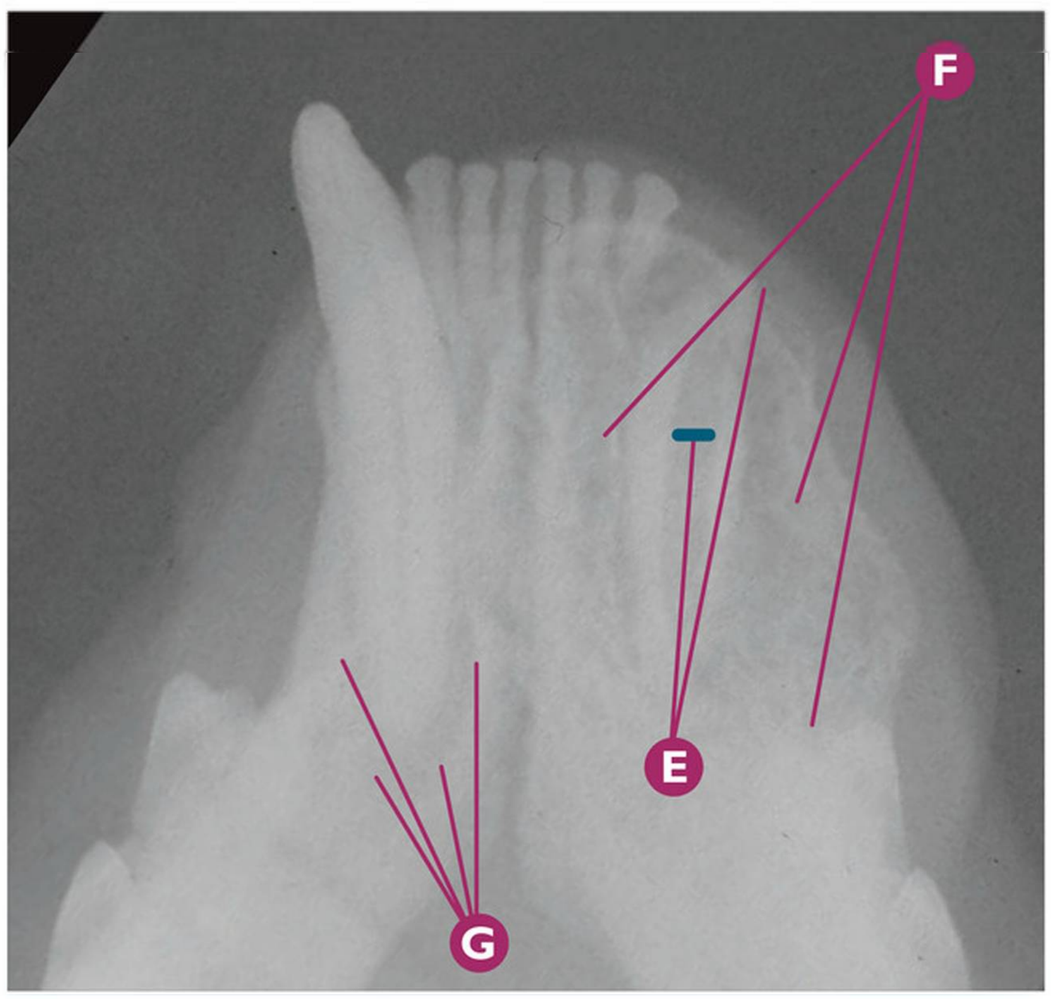

Patología pulpar

Formación de un absceso dental en la raíz del CmandI (304), como consecuencia de una fractura complicada de corona y raíz del diente, provocando a su vez una patología pulpar (lesión endoperiodontal tipo I). Granuloma periapical en CmandD (404).

- **A** Absceso mandibular severo en la zona mentoniana, lado izquierdo preferentemente.
- **B** Detalle del absceso mandibular severo en la zona mentoniana.
- **C** Fractura complicada de corona y raíz del CmandI (304).
- **D** Sospecha de fractura de esmalte del CmandD (404).
- **E** Rx dental: signos radiológicos compatibles con fractura complicada de corona y raíz de CmandI (304), fractura antigua con cavidad pulpar ancha.
- **F** Rx dental: signos radiológicos compatibles con osteolisis severa en la región del resto radicular del CmandI (304).
- **G** Rx dental: signos radiológicos compatibles con granuloma periapical en CmandD (404).

Puntos clave del diagnóstico/tratamiento

En la lesión endoperiodontal tipo I debida a la fractura complicada del diente (fractura antigua) se produce una patología pulpar (necrosis pulpar), degenerando finalmente en un granuloma periapical y absceso dental. En el CmandD (404) detectamos signos radiológicos compatibles con una patología periapical, de origen desconocido, aunque podría estar fácilmente relacionada con el proceso desarrollado en el lado izquierdo. El tratamiento adecuado del CmandI (304) es la extracción dentaria.

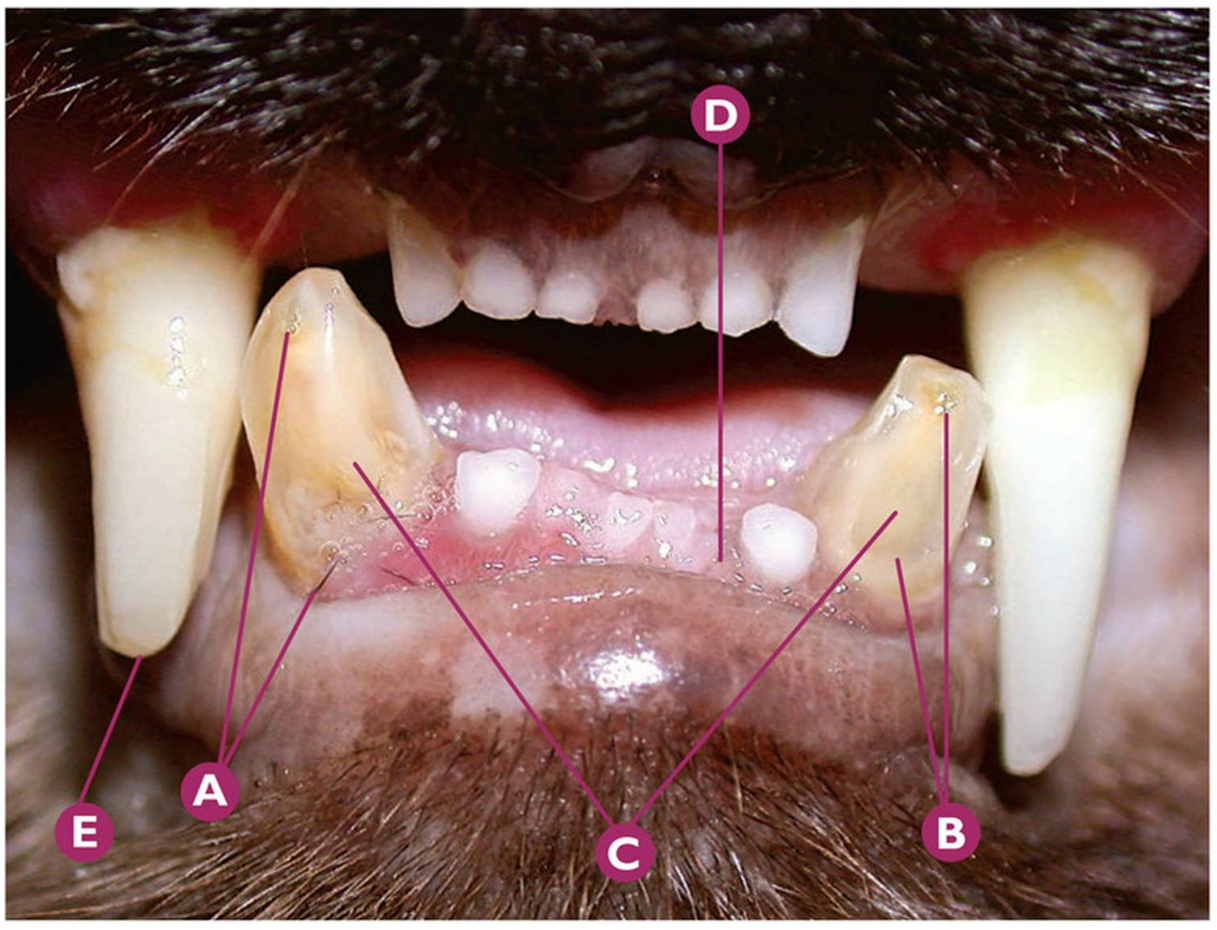

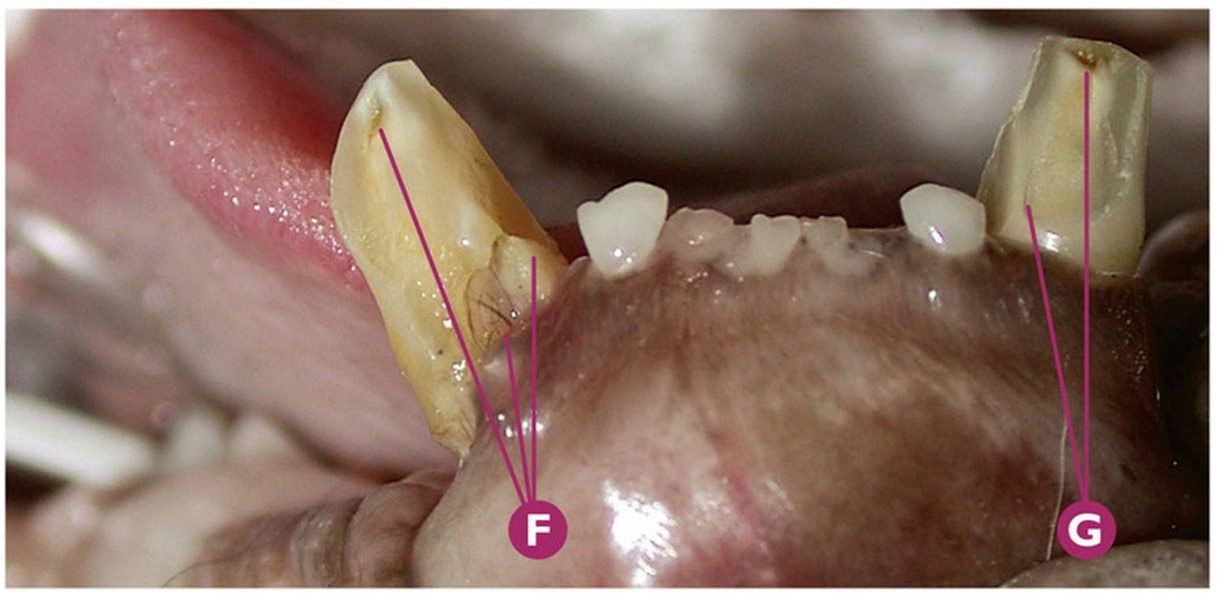

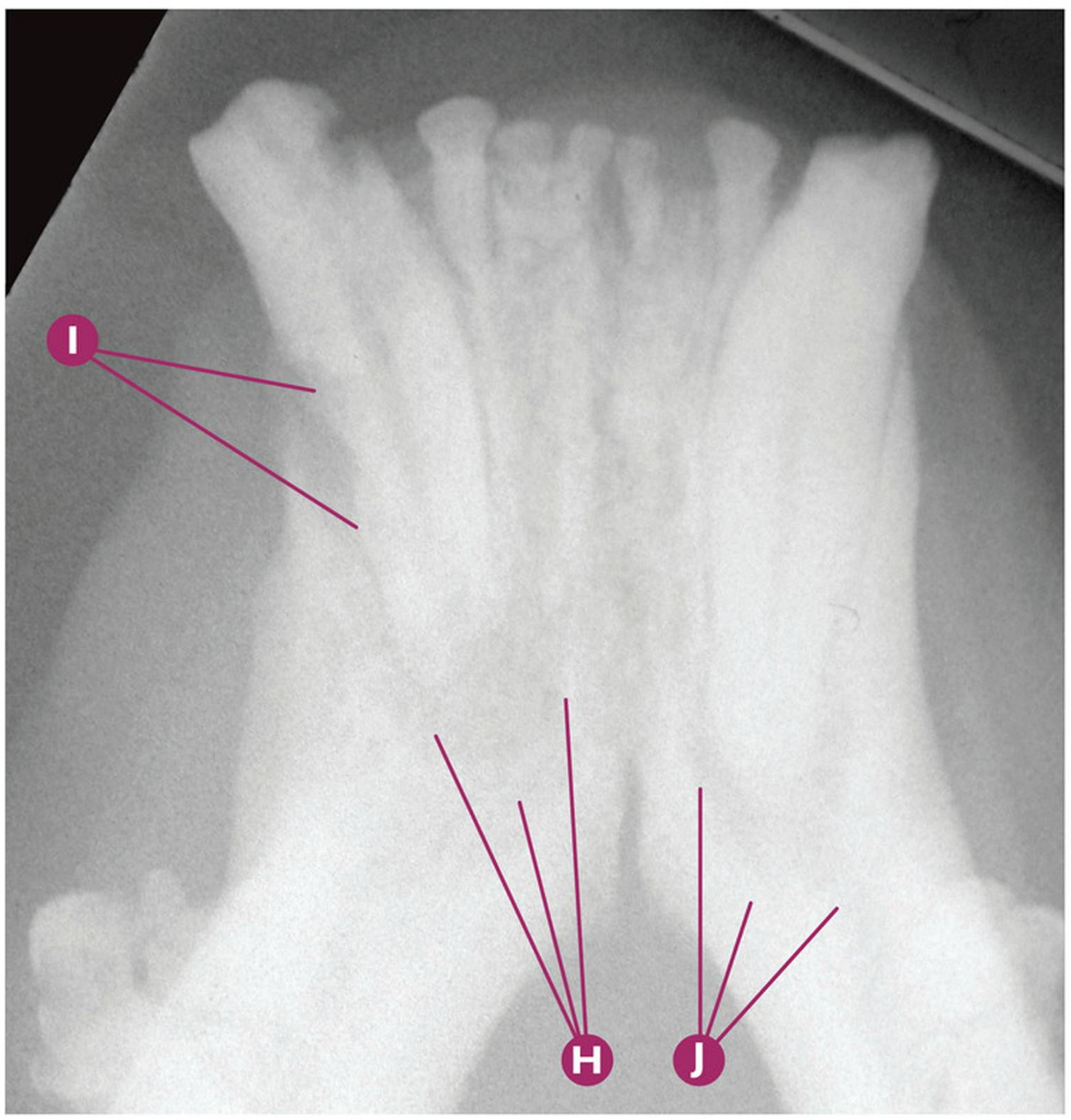

Patología pulpar

Formación de un granuloma periapical en Cmandl (304) y CmandD (404) como consecuencia de una fractura complicada de ambos dientes (lesión endoperiodontal tipo I).

- **A** Fractura complicada de corona y raíz del CmandD (404).
- **B** Sospecha de fractura complicada de corona de Cmandl (304).
- **C** Decoloración de Cmandl (304) y CmandD (404); la causa más probable es la patología pulpar.
- **D** Ausencia de I2mandl (302).
- **E** Sospecha de fractura complicada de corona de CmaxD (104).
- **F** Detalle de la fractura complicada de corona y raíz del CmandD (404).
- **G** Confirmación de la fractura complicada de corona de Cmandl (304).
- **H** Rx dental: signos radiológicos compatibles con granuloma periapical en CmandD (404).
- **I** Rx dental: signos radiológicos compatibles con lesión severa del ligamento periodontal y clase 2 de reabsorción dental en CmandD (404).
- **J** Rx dental: signos radiológicos compatibles con granuloma periapical en Cmandl (304).

Puntos clave del diagnóstico/tratamiento

Tanto las fracturas complicadas de corona, como las fracturas complicadas de corona y raíz degeneran, si no realizamos un tratamiento adecuado, en una necrosis pulpar. Esta puede ser la causa de la decoloración dental. Si a pesar de la necrosis pulpar, no realizamos tratamiento alguno, finalmente se producirá el granuloma periapical en los tejidos que rodean el ápice del diente.







Patologías dentales y de la cavidad oral en animales exóticos

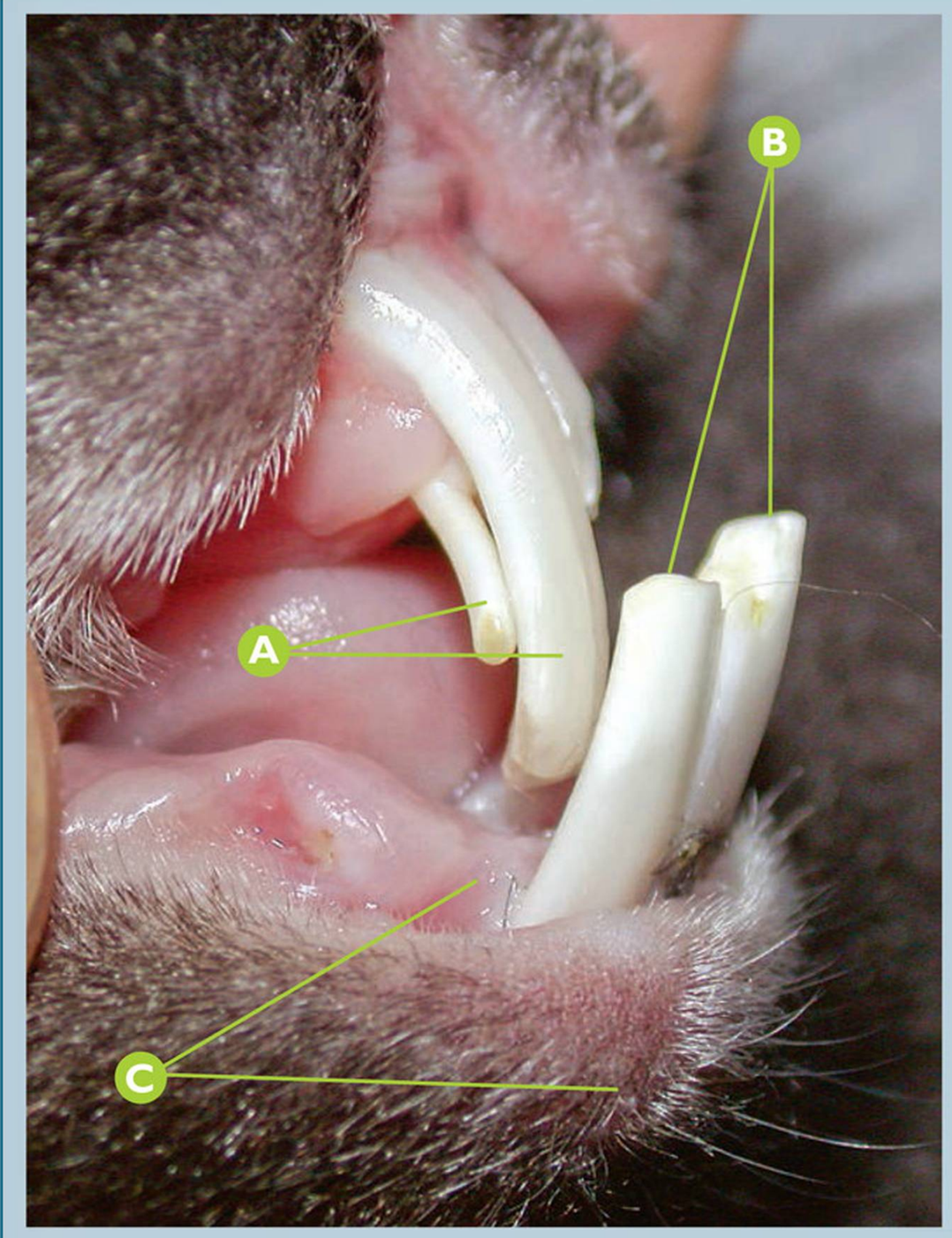



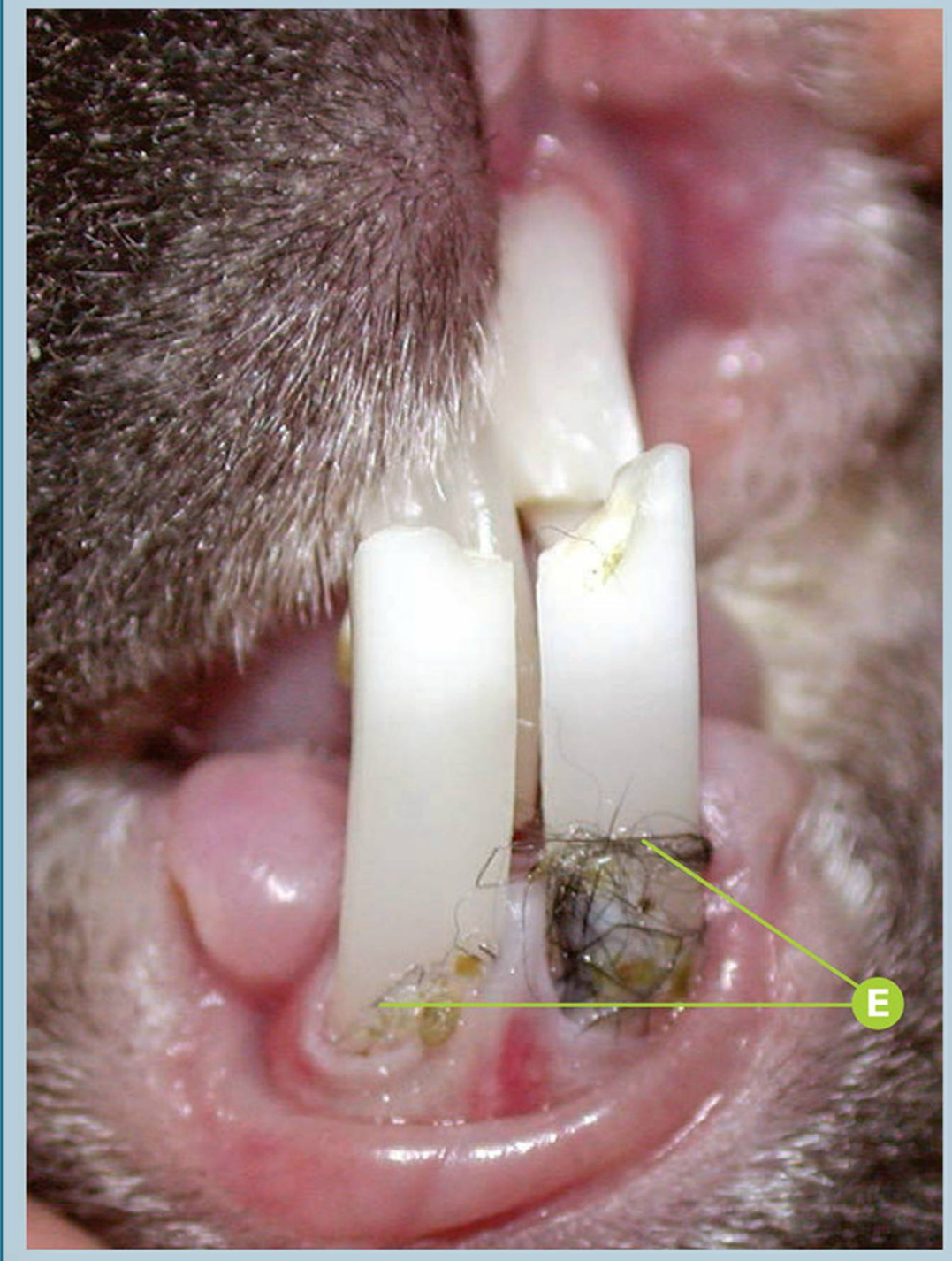

Oryctolagus cuniculus **Sobrecrecimiento de incisivos**

Sobrecrecimiento de la corona clínica de los incisivos por prognatismo mandibular relativo severo en un conejo (*Oryctolagus cuniculus*).

A De derecha a izquierda: sobrecrecimiento de I1maxD (101) y I2maxD (102).

B De derecha a izquierda: sobrecrecimiento de I1mandI (301) y I1mandD (401).

C Prognatismo mandibular severo.

D Detalle del prognatismo mandibular severo.

E Cúmulo de pelo impactado en la zona apical de la corona de los incisivos mandibulares.

Puntos clave del diagnóstico/tratamiento

Los conejos son elodontos (crecimiento y erupción constante de los dientes, sin desarrollar raíces anatómicas). El sobrecrecimiento de los incisivos es una patología muy frecuente en la cavidad oral de los conejos. Esta patología consiste en que, por diferentes etiologías, no existe un desgaste adecuado de los incisivos superiores e inferiores en la oclusión, lo que provoca un crecimiento excesivo de estos dientes, en ocasiones únicamente visible cuando se levantan los labios del paciente. En este caso la maloclusión del paciente (prognatismo mandibular) es la etiología del proceso. Un examen intraoral debe ser realizado, así como un estudio radiológico dental, puesto que esta maloclusión suele tener repercusión también en el área de los premolares y molares. El tratamiento adecuado es la extracción de los incisivos, así como el tratamiento de los efectos secundarios de esta maloclusión, si es posible.

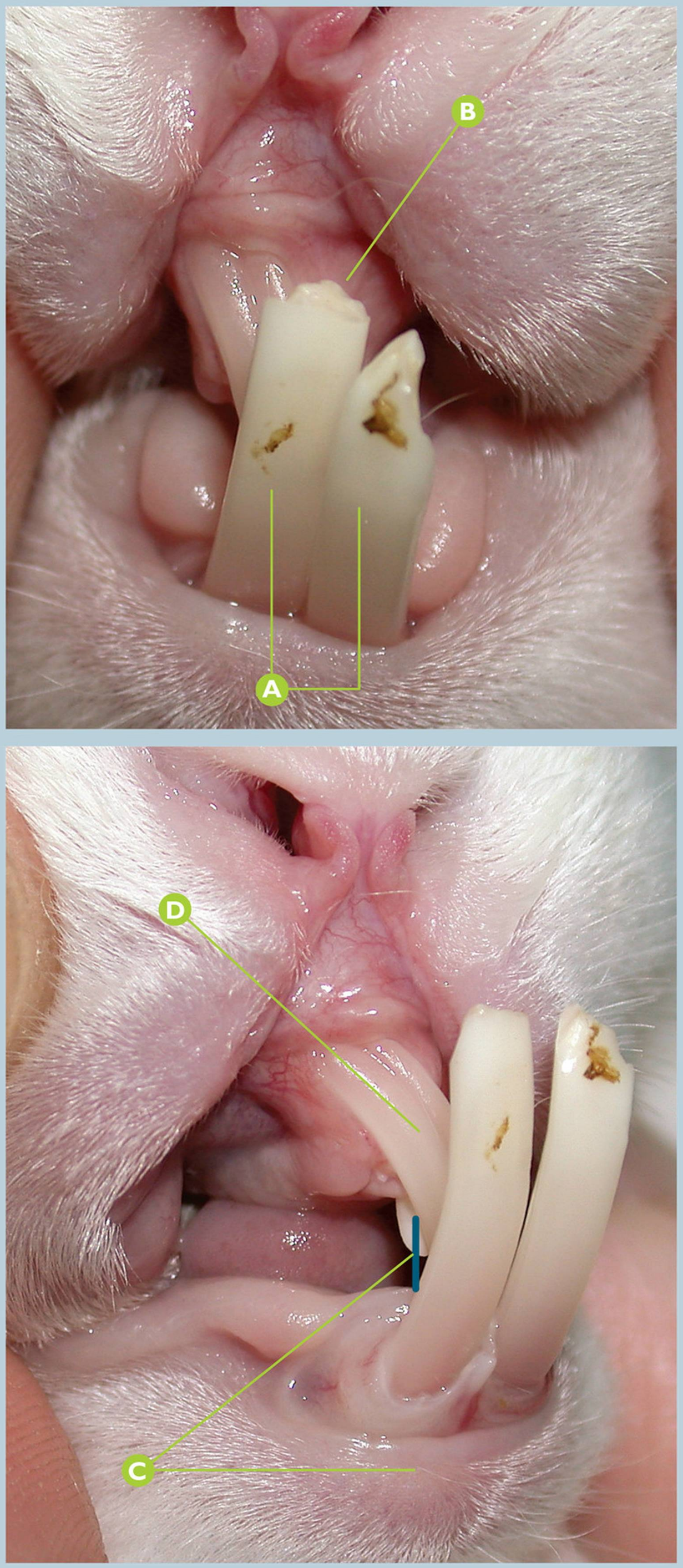

Oryctolagus cuniculus — Sobrecrecimiento de incisivos

Sobrecrecimiento de la corona clínica de los incisivos por prognatismo mandibular relativo severo en un conejo (*Oryctolagus cuniculus*).

- **A** De derecha a izquierda: sobrecrecimiento de I1mandI (301) y I1mandD (401).
- **B** Sospecha de ausencia de I1maxI (201).
- **C** Prognatismo mandibular severo.
- **D** Sobrecrecimiento de I1maxD (101).

Puntos clave del diagnóstico/tratamiento

Cuando existe un sobrecrecimiento de los incisivos debido a un prognatismo mandibular, típico de las razas enanas, debemos valorar las consecuencias de esta maloclusión congénita en premolares y molares.

El tratamiento de los incisivos debe estar basado en la extracción de los seis incisivos (los cuatro superiores y los dos incisivos inferiores). El pronóstico de esta intervención es de bueno a muy bueno, con mínimas complicaciones si es procedimiento es adecuadamente realizado.

Errores comunes

Realizar un corte de los incisivos con unas tijeras o tenazas. Esto es un tratamiento incorrecto con consecuencias nefastas para el diente y las estructuras que le rodean, como el ligamento periodontal, por ejemplo. En este inadecuado procedimiento existe un riesgo elevado de exposición pulpar, así como de lesión severa del ligamento periodontal, sin solucionar la patología.

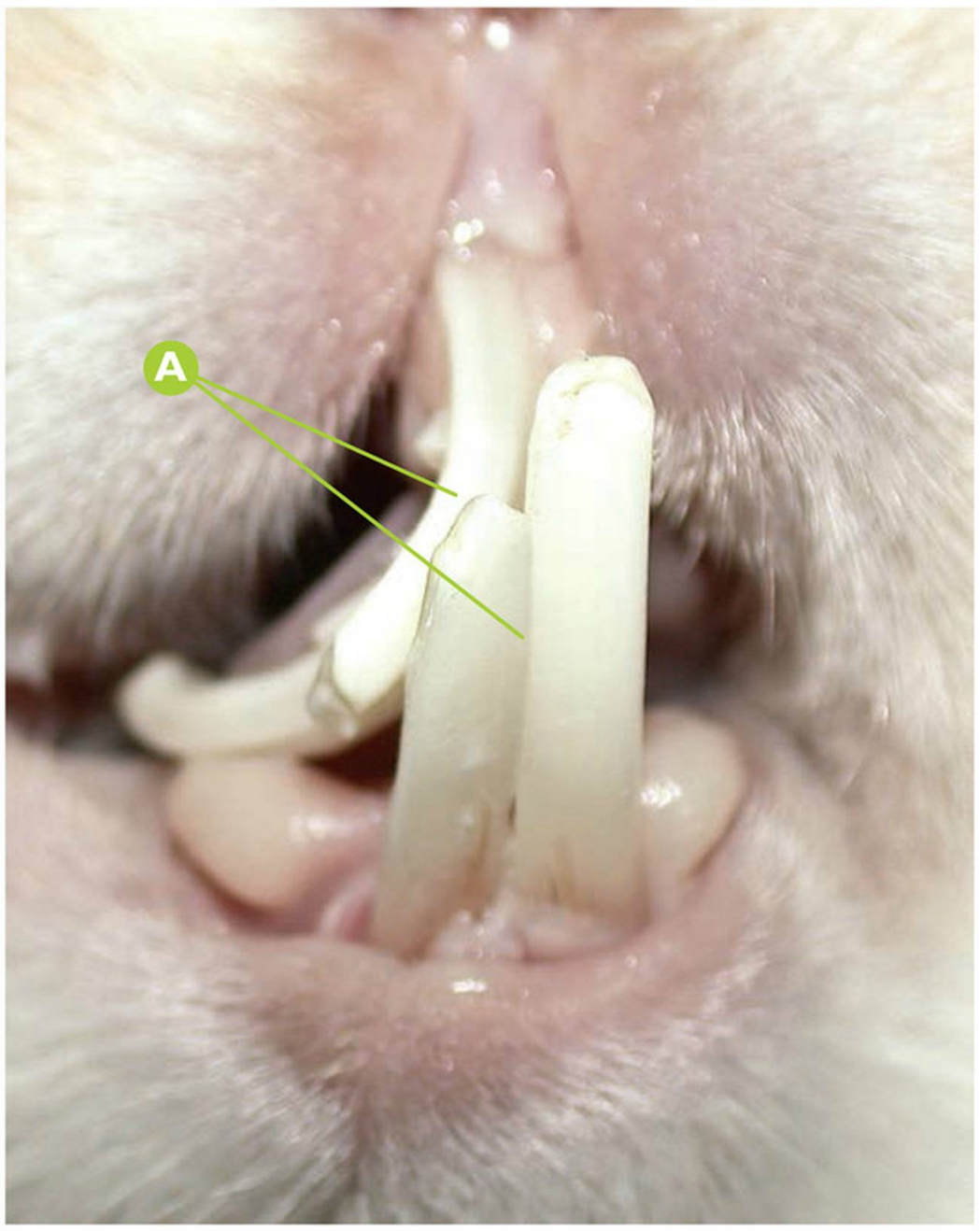

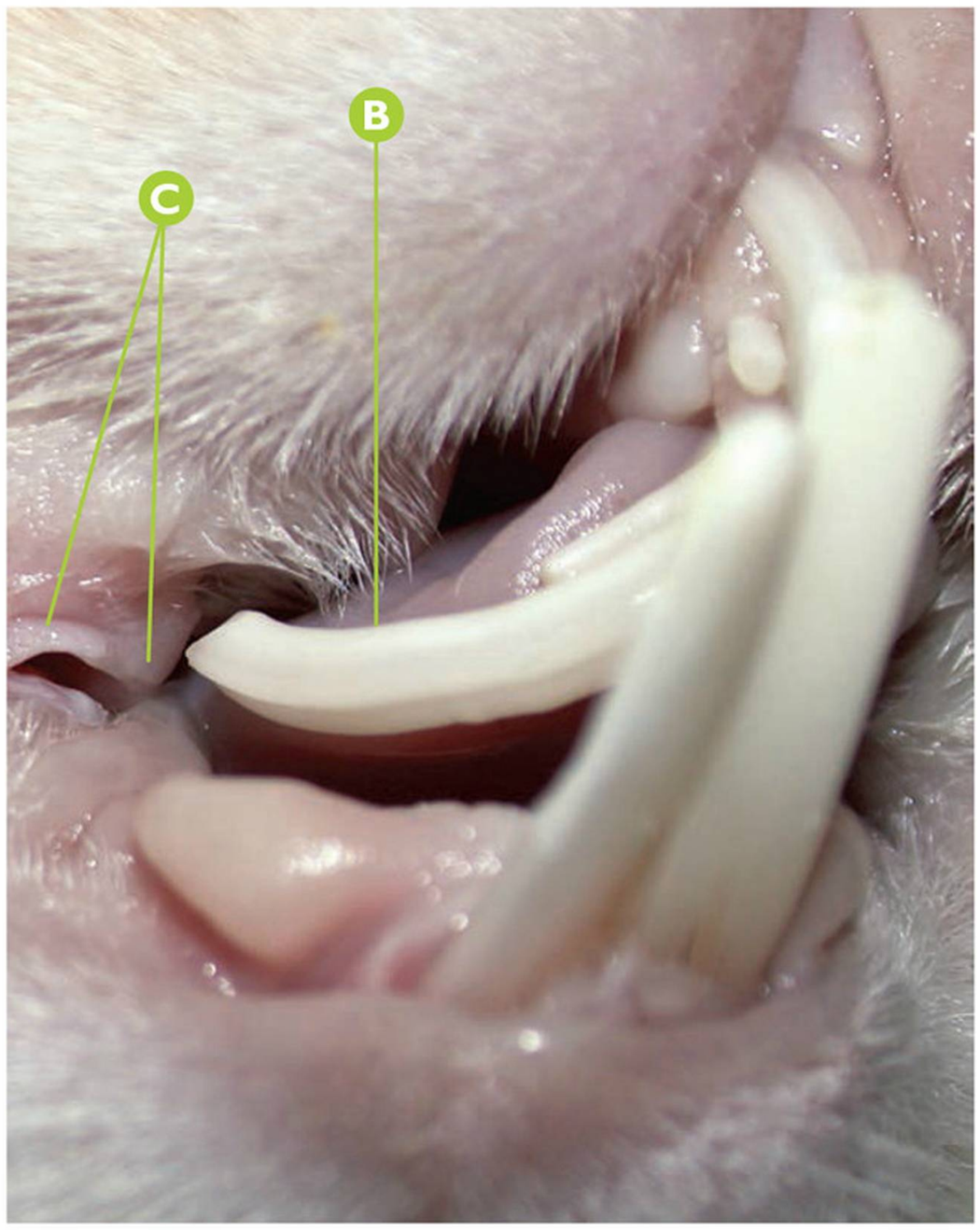

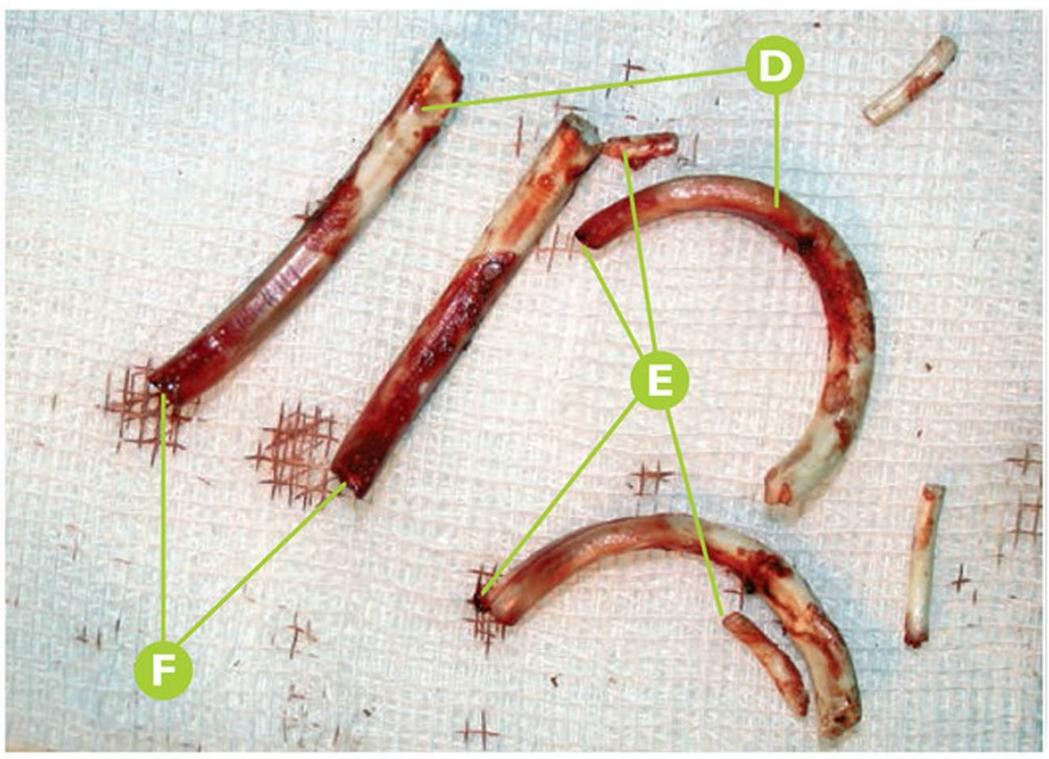

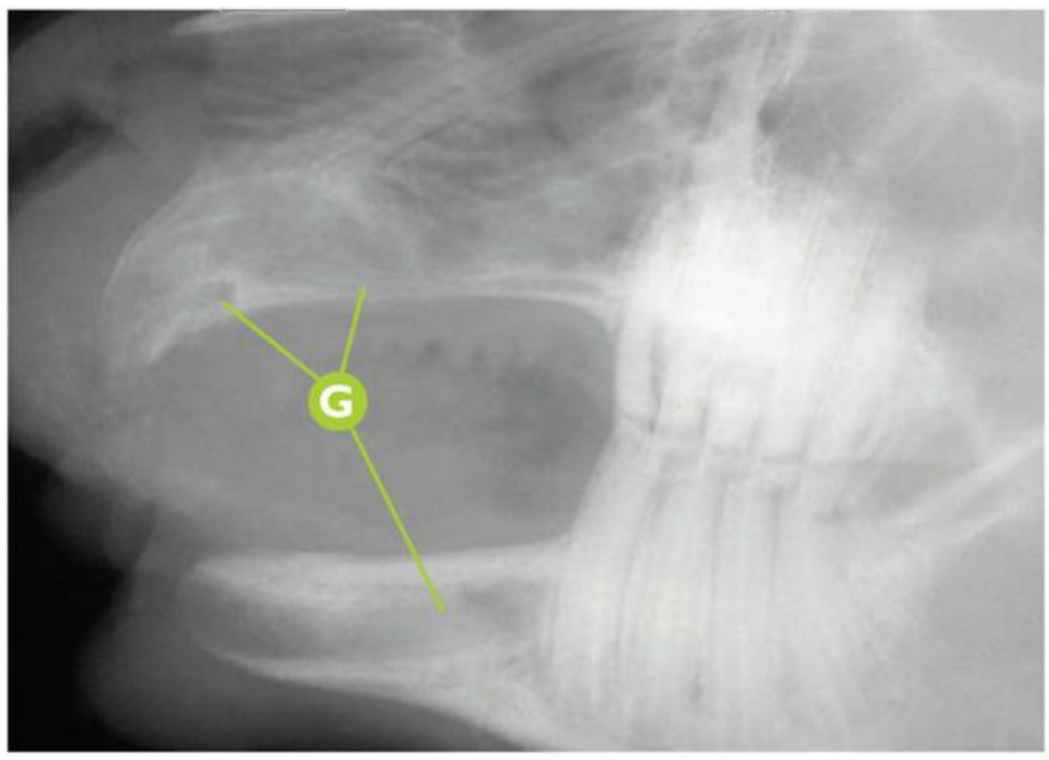

Oryctolagus cuniculus **Sobrecrecimiento de incisivos**

Sobrecrecimiento de la corona clínica de los incisivos provocando lesión severa en el labio en un conejo (*Oryctolagus cuniculus*).

- A Sobrecrecimiento de incisivos maxilares y mandibulares.
- B Detalle del sobrecrecimiento de la corona clínica de I1maxD (101).
- C Úlcera severa en el labio causada por el sobrecrecimiento de I1maxD (101).
- D Detalle de los incisivos posextracción.
- E Detalle del ápice de los incisivos superiores posextracción.
- F Detalle del ápice de los incisivos inferiores posextracción.
- G Rx dental: signos radiológicos compatibles con ausencia de los incisivos tras su extracción; confirmación de ausencia de restos radiculares.

Puntos clave del diagnóstico/tratamiento

El sobrecrecimiento de las coronas clínicas de los incisivos puede, aparte de dificultar e incluso impedir la aprehensión de los alimentos, provocar lesiones en tejidos blandos regionales, tales como úlceras que se inflaman e infectan con facilidad. El tratamiento en este caso clínico es la extracción de los incisivos. Tras esta intervención debemos valorar la adecuada actuación, comprobando que la zona apical del diente está intacta, así como realizar comprobación mediante la radiología dental en el caso de que existan dudas razonables.



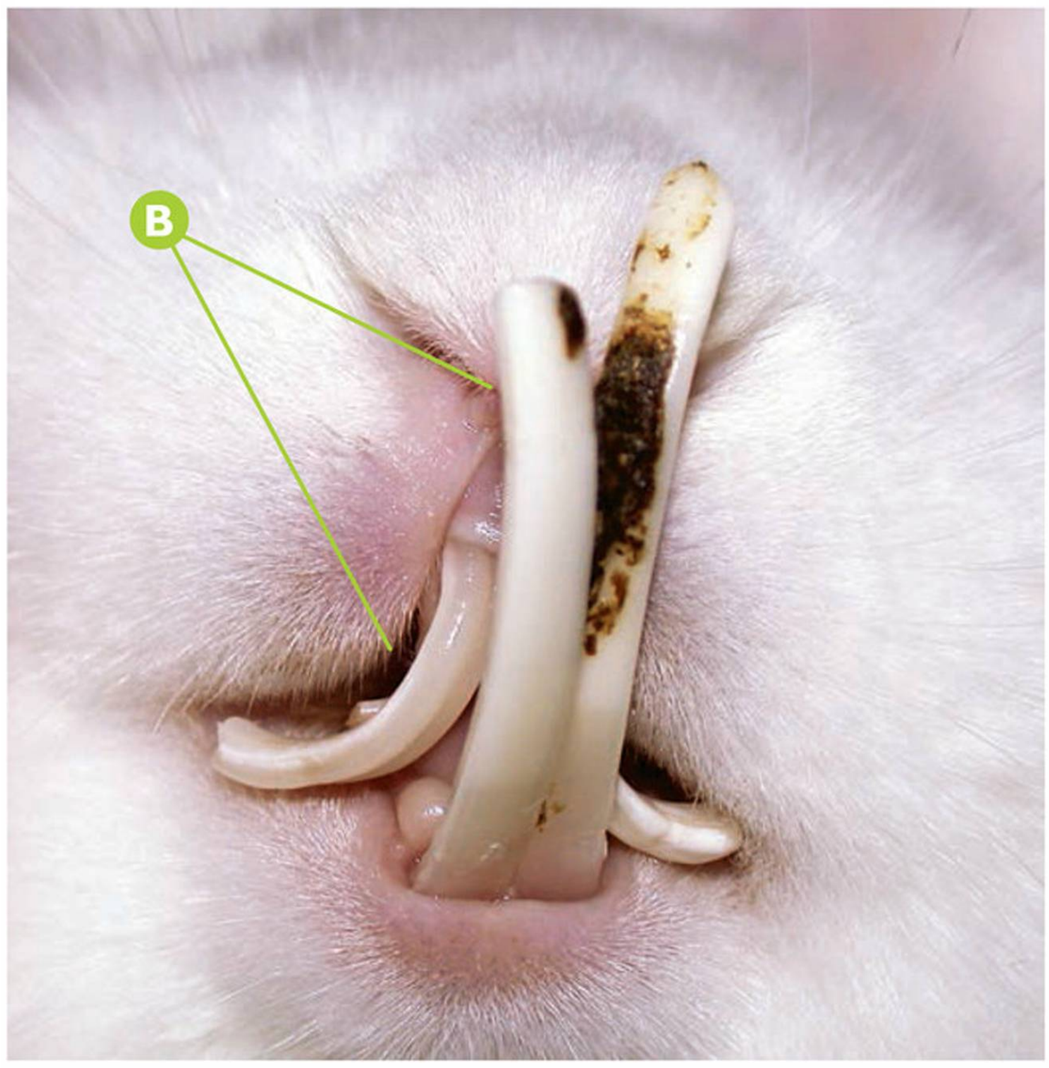

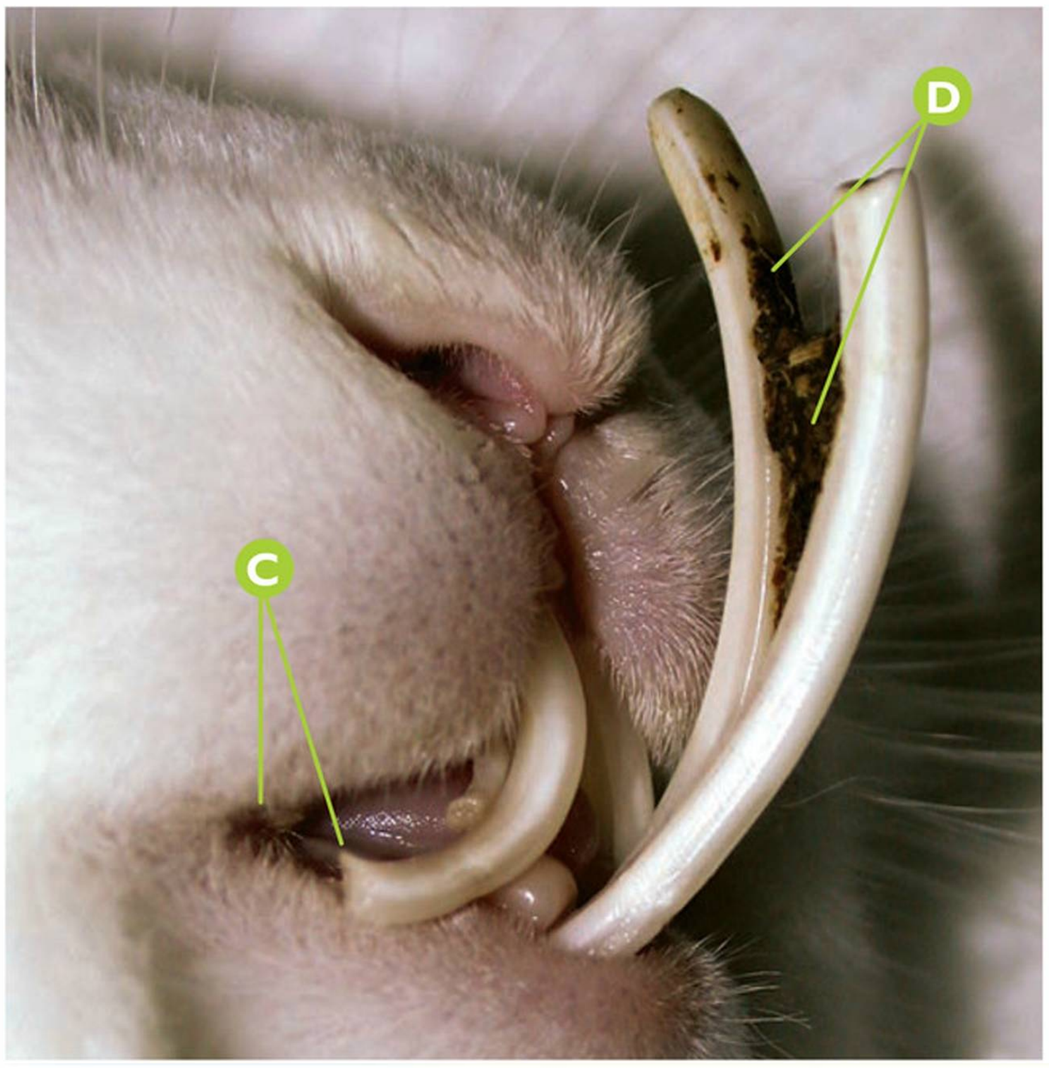

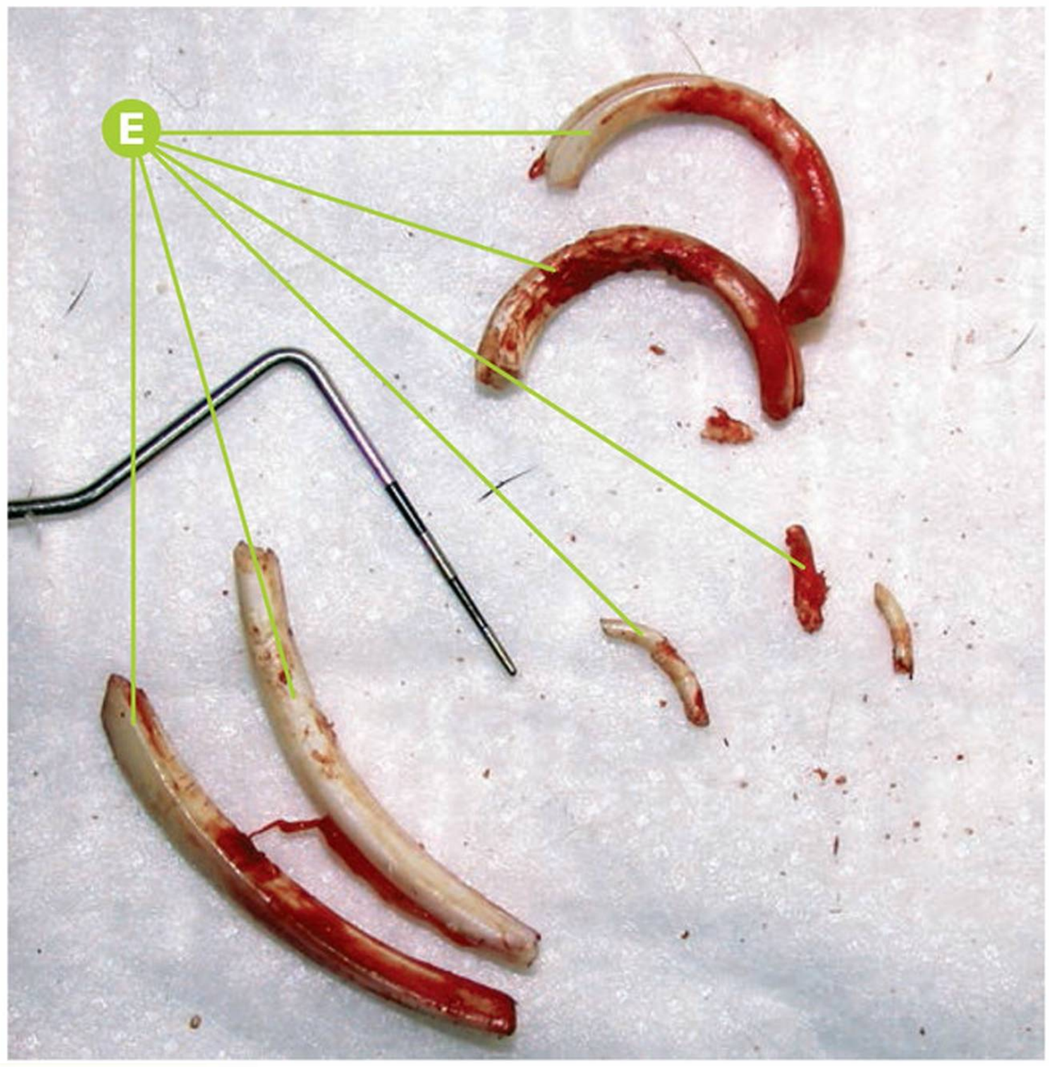

Oryctolagus cuniculus **Sobrecrecimiento de incisivos**

Sobrecrecimiento severo de las coronas clínicas de los incisivos, con visualización de los incisivos mandibulares fuera de la cavidad oral en un conejo.

- A Visualización de los incisivos mandibulares fuera de la cavidad oral.
- B Sobrecrecimiento severo de los incisivos superiores e inferiores.
- C Lesión ligera en la comisura labial por sobrecrecimiento del I1maxD (101).
- D Resto de heces/cecotrofos entre los incisivos mandibulares.
- E Detalle de los incisivos tras su extracción.

Puntos clave del diagnóstico/tratamiento

En ocasiones podemos detectar el sobrecrecimiento de la corona clínica de los incisivos fuera de la cavidad oral, previo aviso del dueño del paciente. Hasta esta situación, el paciente ha podido sufrir el sobrecrecimiento dental, incluso durante meses, pasando desapercibido por parte del propietario. En ocasiones, únicamente se detecta una dificultad ligera en la aprehensión de los alimentos, así como adelgazamiento progresivo. Para evitar esta situación, un examen oral rutinario de la cavidad oral en los conejos está siempre indicado.

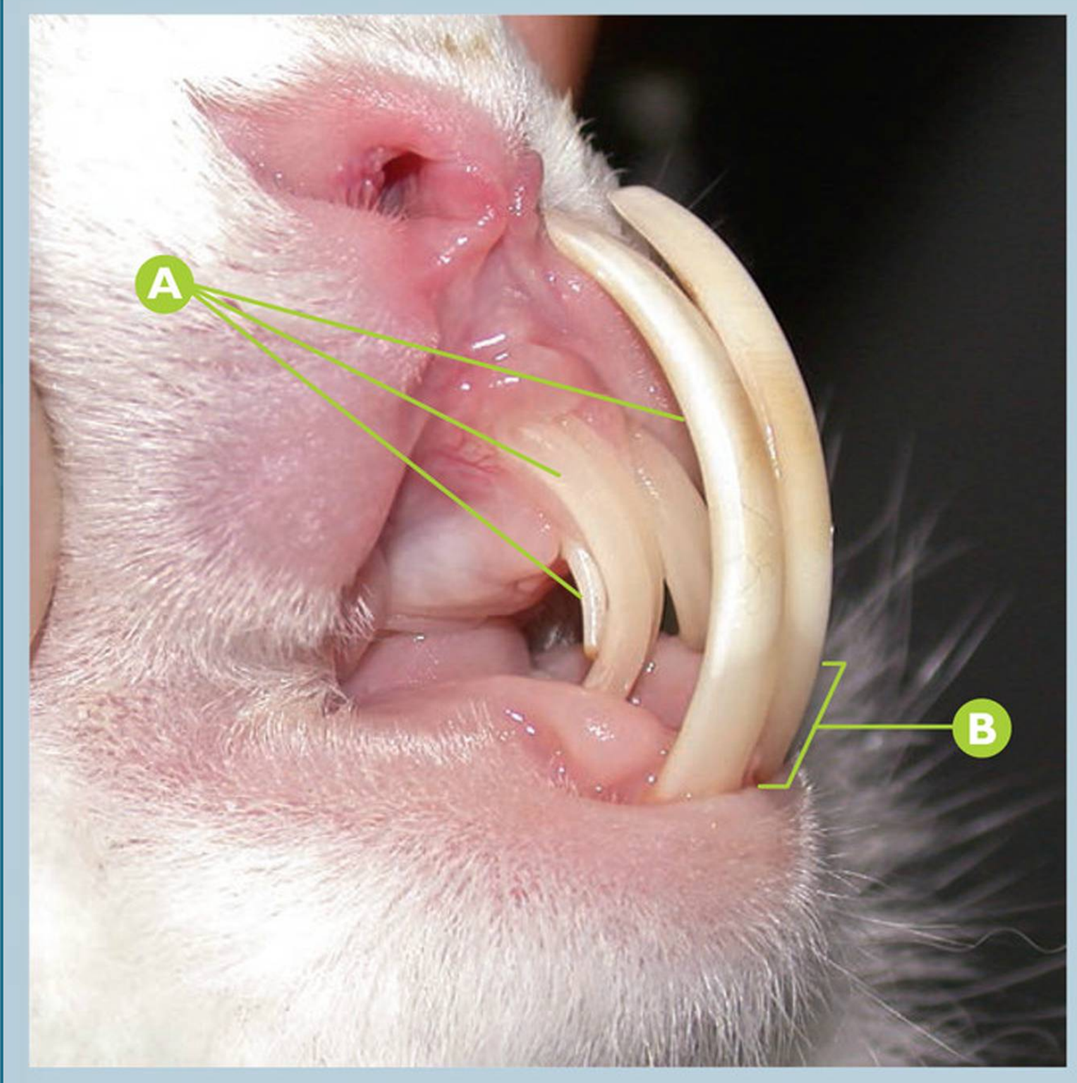

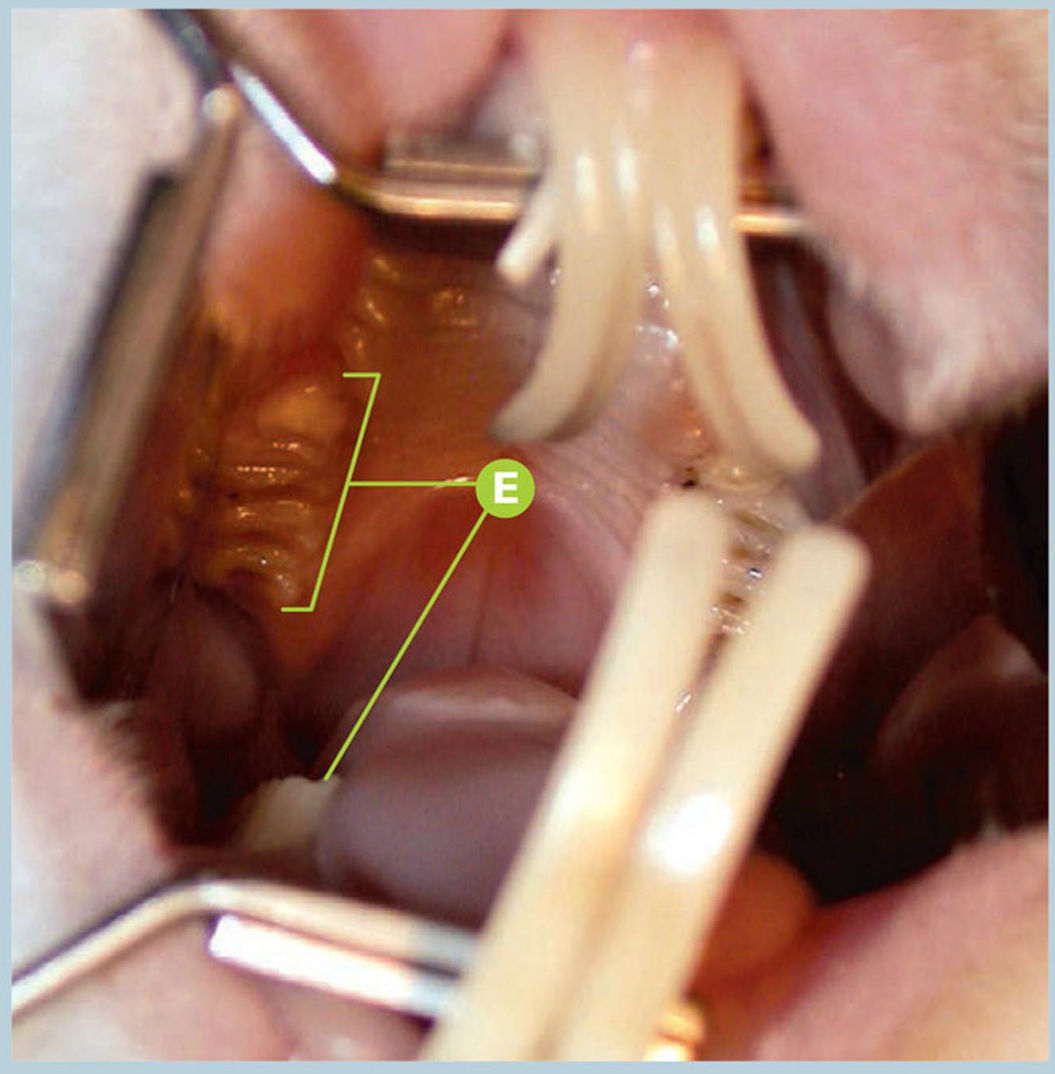

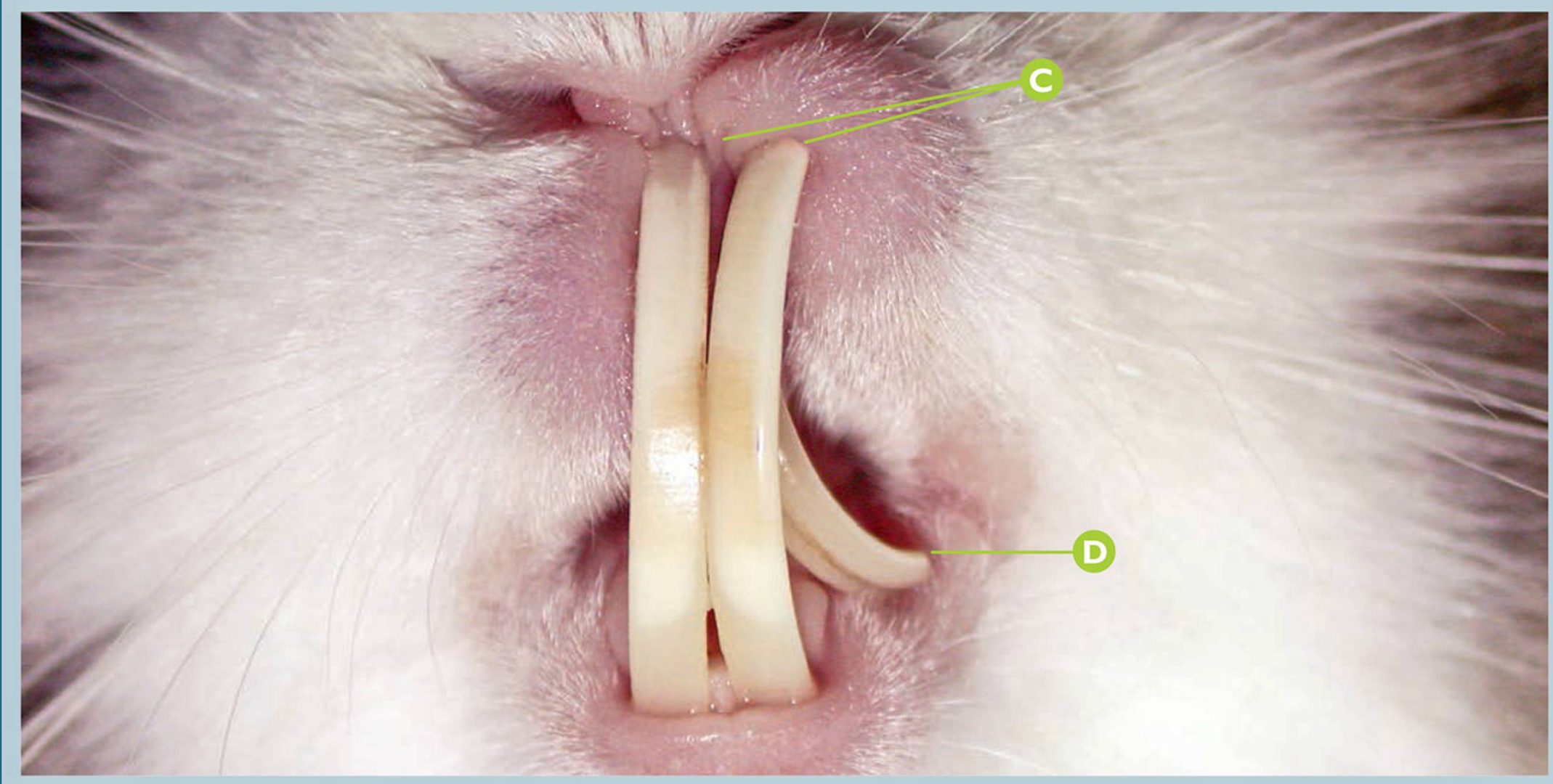

Oryctolagus cuniculus | Sobrecrecimiento de incisivos

Sobrecrecimiento de la corona clínica de los incisivos por prognatismo mandibular relativo moderado, provocando lesión severa en el labio superior en un conejo (*Oryctolagus cuniculus*).

- A Sobrecrecimiento de incisivos maxilares y mandibulares.
- B Sospecha de visualización indirecta de la cavidad pulpar a través del esmalte y dentina en los incisivos mandibulares.
- C Lesión moderada/severa en el labio superior, por impactación del sobrecrecimiento de los incisivos mandibulares.
- D Lesión ligera en labio inferior, por sobrecrecimiento de I1maxl (201).
- E Visualización de ausencia de sobrecrecimiento de los premolares y molares maxilares y primeros premolares mandibulares del lado derecho.

Puntos clave del diagnóstico/tratamiento

Cuando existe un sobrecrecimiento de los incisivos, en muchas ocasiones podemos ver una decoloración del área apical de la corona visible, que se corresponde a un aumento de longitud y grosor de la cavidad pulpar del diente, pudiéndose localizar una amplia zona de ésta.

En los casos de sobrecrecimiento debemos valorar el estado de los premolares y molares, ayudados incluso por la endoscopia; también la radiología dental está indicada. El tratamiento en este caso clínico es la extracción de los incisivos, con un buen pronóstico.

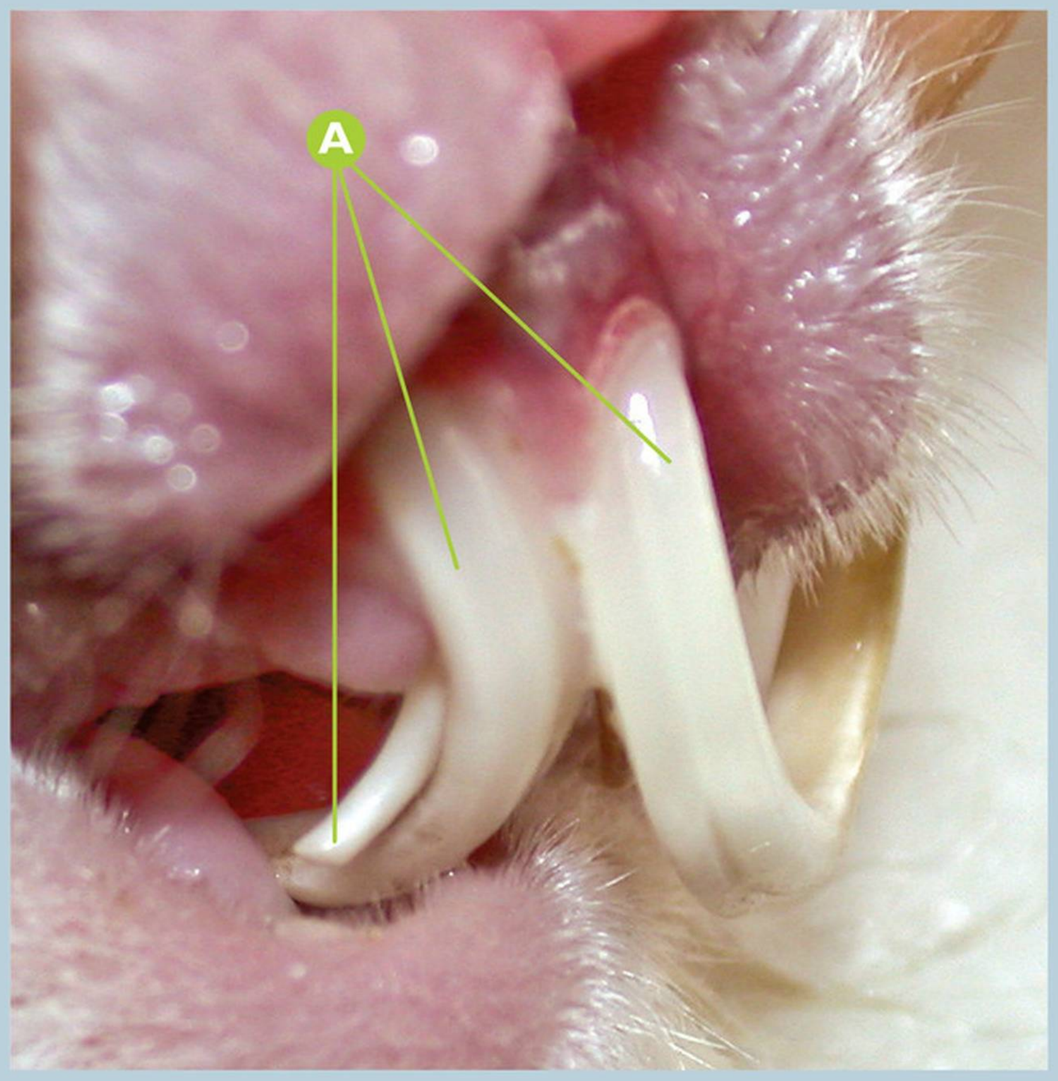

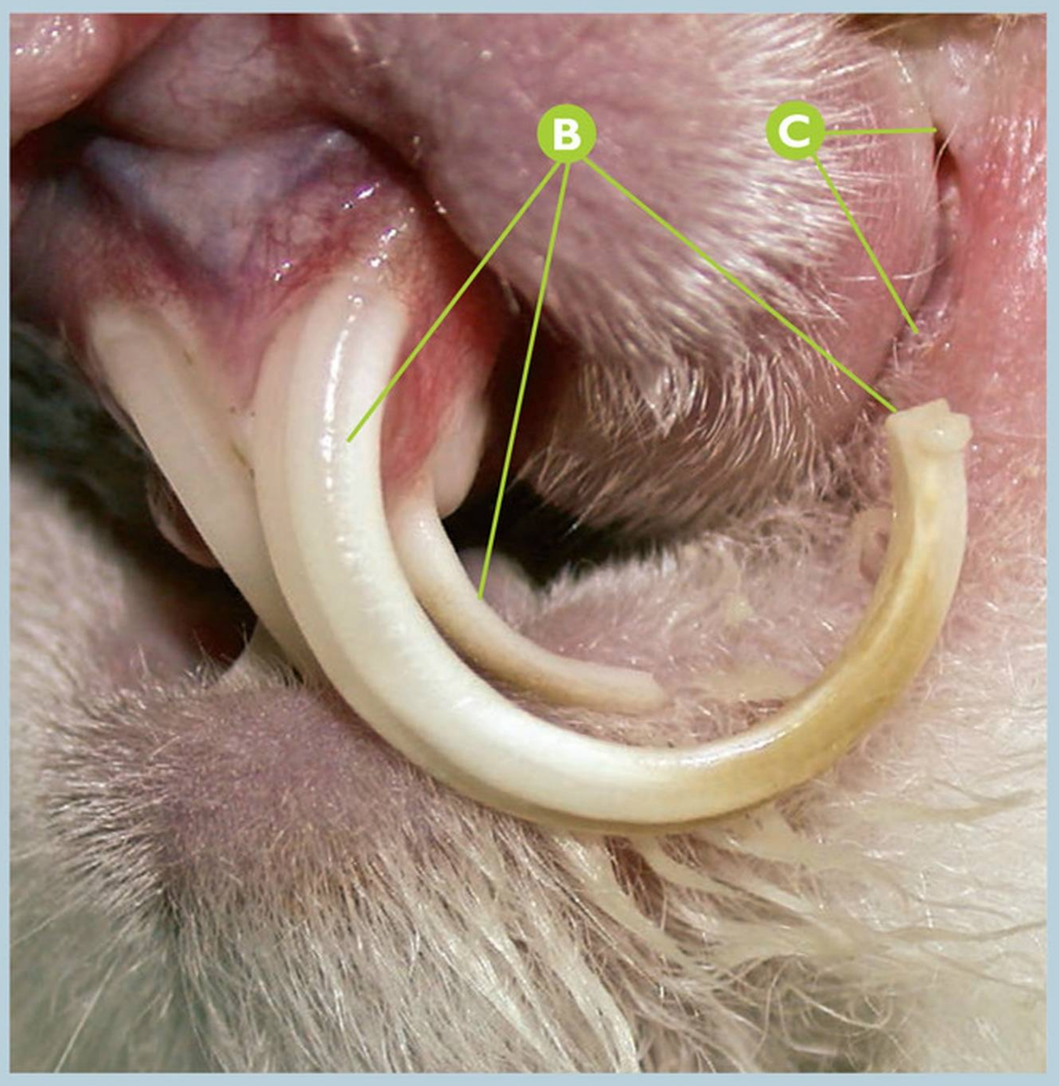

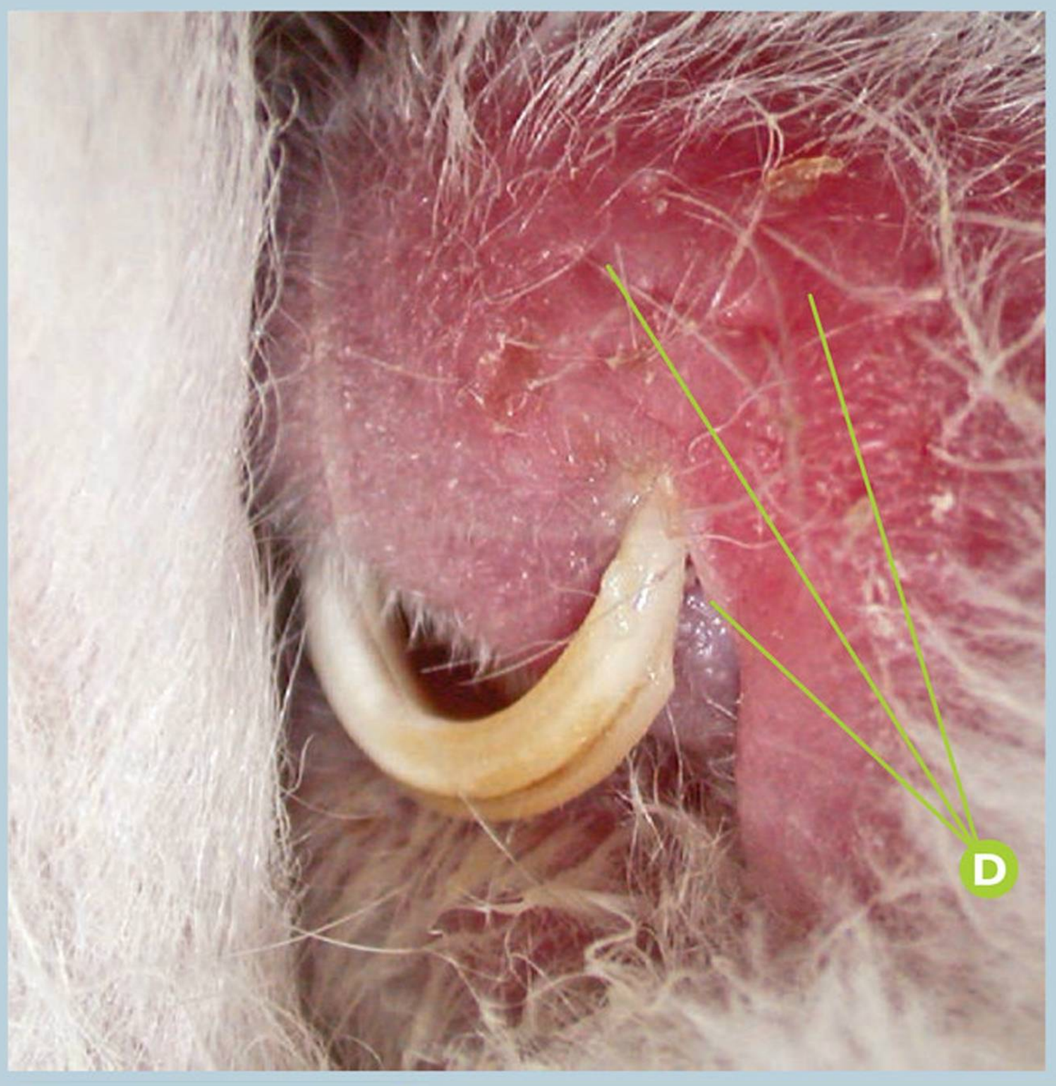



Oryctolagus cuniculus **Sobrecrecimiento de incisivos**

Sobrecrecimiento de la corona clínica de los incisivos provocando inflamación y lesión muy severa en el labio superior en un conejo (*Oryctolagus cuniculus*).

A Sobrecrecimiento de incisivos maxilares.

B Detalle del sobrecrecimiento de incisivos maxilares, con crecimiento extremo y curvatura del I1maxI (201).

C Úlcera severa por impactación del sobrecrecimiento del I1maxI (201).

D Impactación del sobrecrecimiento del I1maxI (201) en labio superior izquierdo, con inflamación severa y lesión ulcerada.

E Detalle de las consecuencias de la impactación del sobrecrecimiento del I1maxI (201).

Puntos clave del diagnóstico/tratamiento

Como hemos visto en otros casos clínicos, el sobrecrecimiento de los incisivos, cuando es moderado/severo, puede producir lesiones severas, inflamación e incluso zonas focales de infección en tejidos blandos regionales, por impactación del sobrecrecimiento dental. El tratamiento en este caso clínico es la extracción de los seis incisivos.

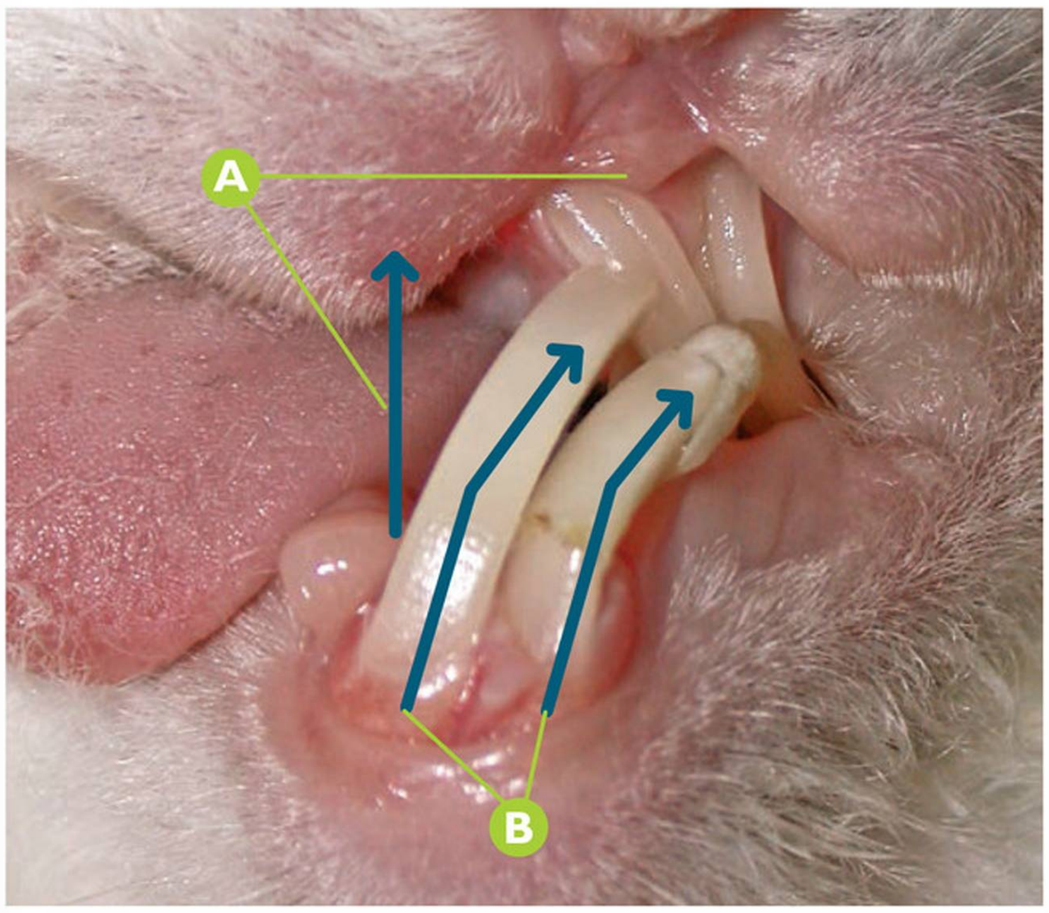

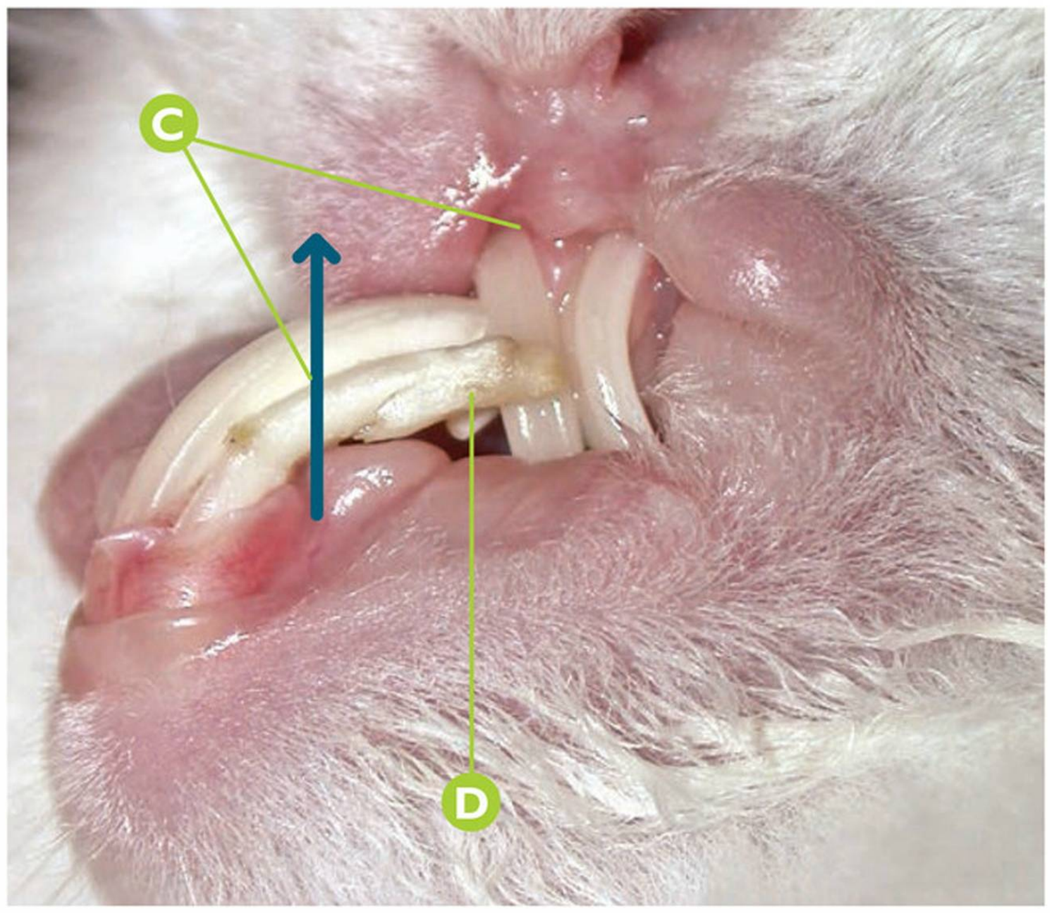

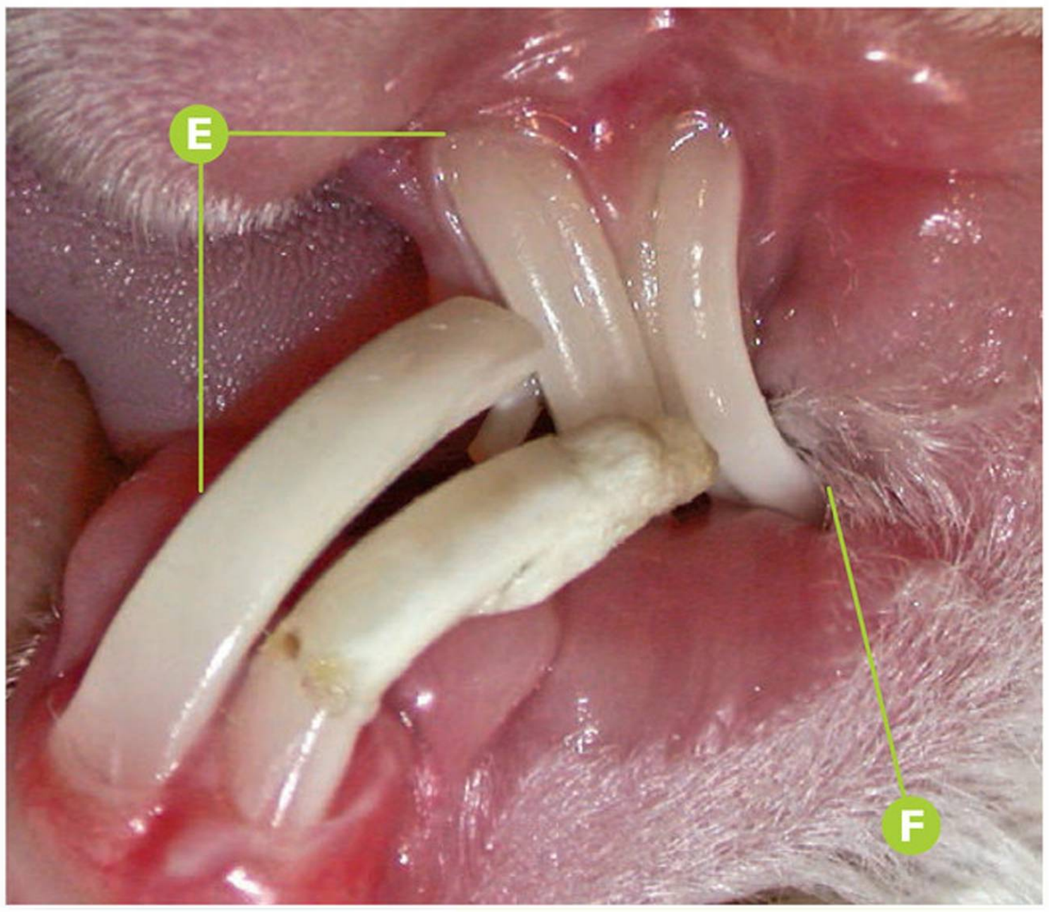

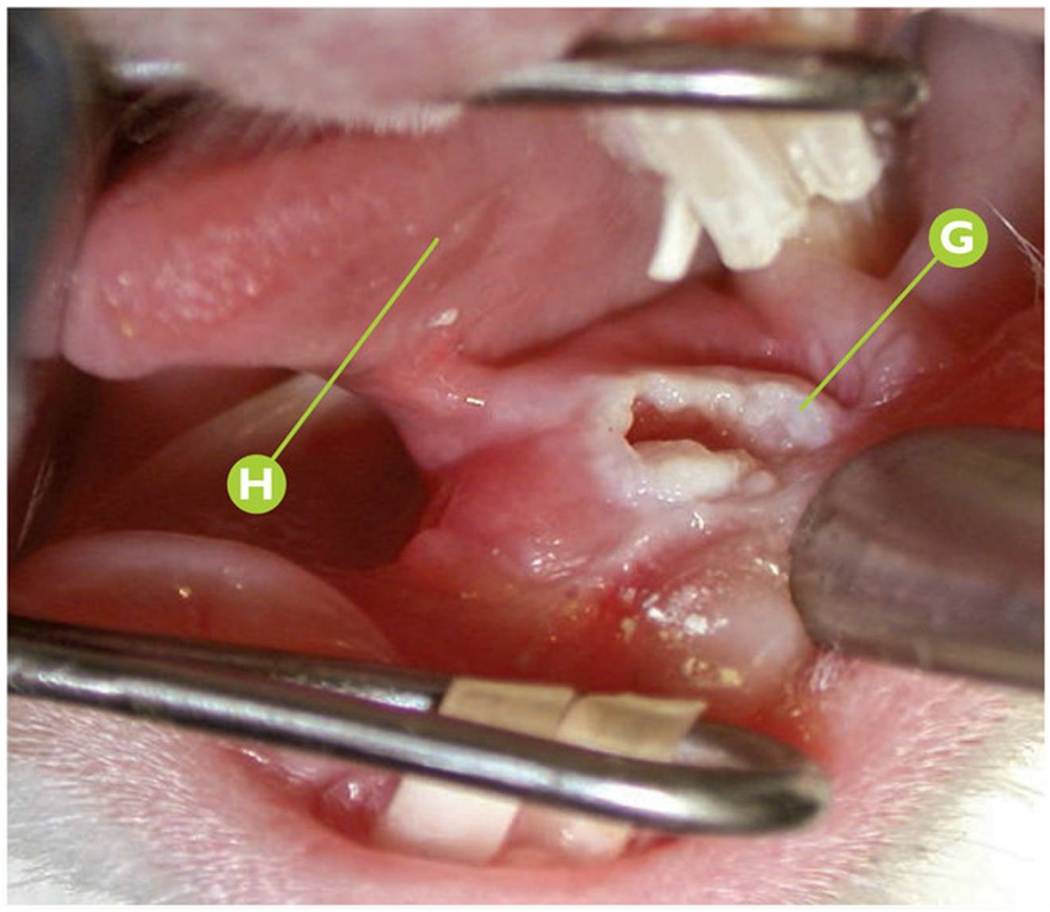

Oryctolagus cuniculus | Sobrecrecimiento de incisivos

Sobrecrecimiento de la corona clínica de los incisivos por braquignatismo maxilar extremo asimétrico en un conejo (*Oryctolagus cuniculus*) de ocho meses de edad.

- **A** Sospecha de braquignatismo maxilar severo asimétrico, con desviación al lado izquierdo.
- **B** Sobrecrecimiento de los incisivos mandibulares, con desviación de la dirección del crecimiento.
- **C** Confirmación del braquignatismo maxilar extremo asimétrico.
- **D** Alteración en la morfología de la corona del I1mandI (301).
- **E** Detalle del braquignatismo maxilar extremo asimétrico.
- **F** Sospecha de lesión en tejidos blandos con inflamación regional, por sobrecrecimiento del I1maxI (201).
- **G** Úlcera severa en región sublingual izquierda por impactación del sobrecrecimiento de los incisivos mandibulares y desviación distovestibular hacia el lado izquierdo en su sobrecrecimiento.
- **H** Superficie ventral de la lengua, lado izquierdo.

Puntos clave del diagnóstico/tratamiento

En el caso de maloclusiones esqueléticas, especialmente si éstas son severas, se puede producir una maloclusión de los incisivos produciendo a su vez, en numerosas ocasiones, lesiones en tejidos blandos debido al sobrecrecimiento de estos dientes. En este caso clínico, las lesiones provocadas por los incisivos, no son extraorales, sino intraorales (en la región sublingual) debido al braquignatismo maxilar extremo que padece. El tratamiento consiste en la extracción quirúrgica de los incisivos, debiendo tener especial cuidado con la evolución de los premolares y molares, pues debido a la etiología del proceso, es muy probable que tenga repercusión en zonas intraorales y distales.

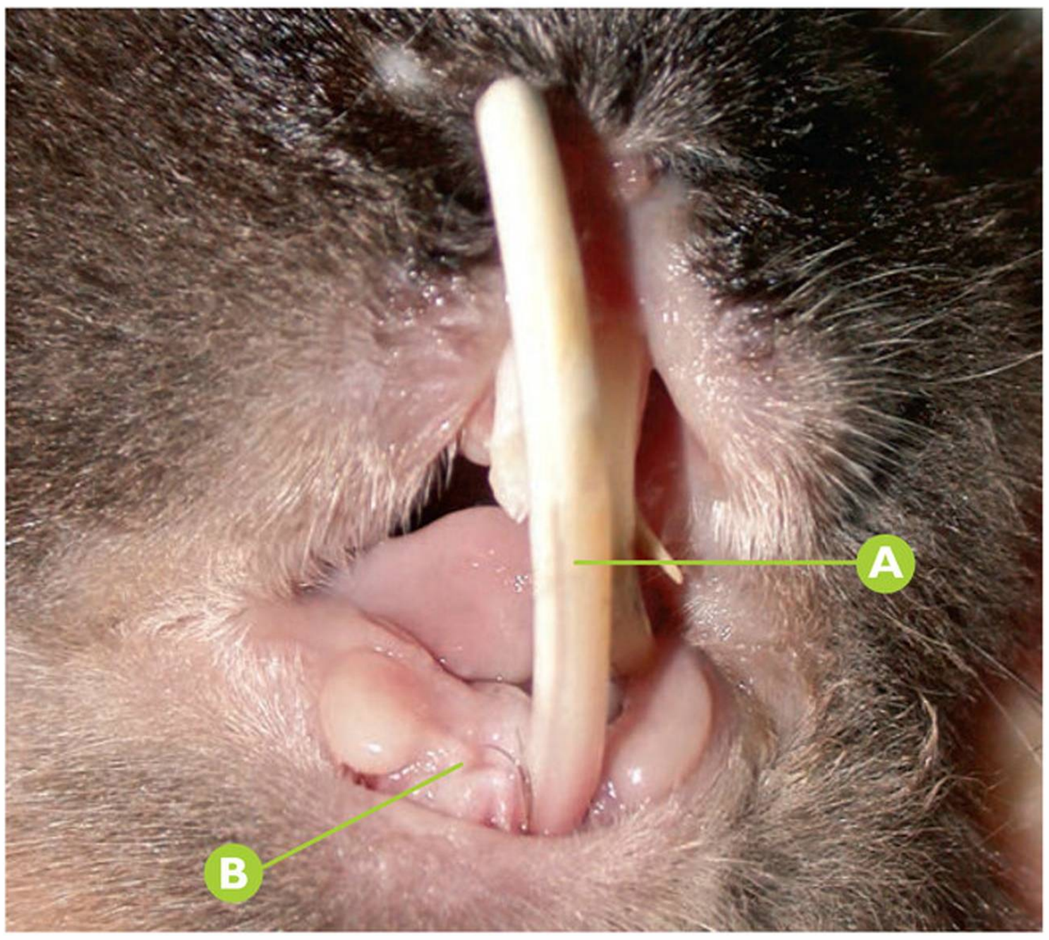

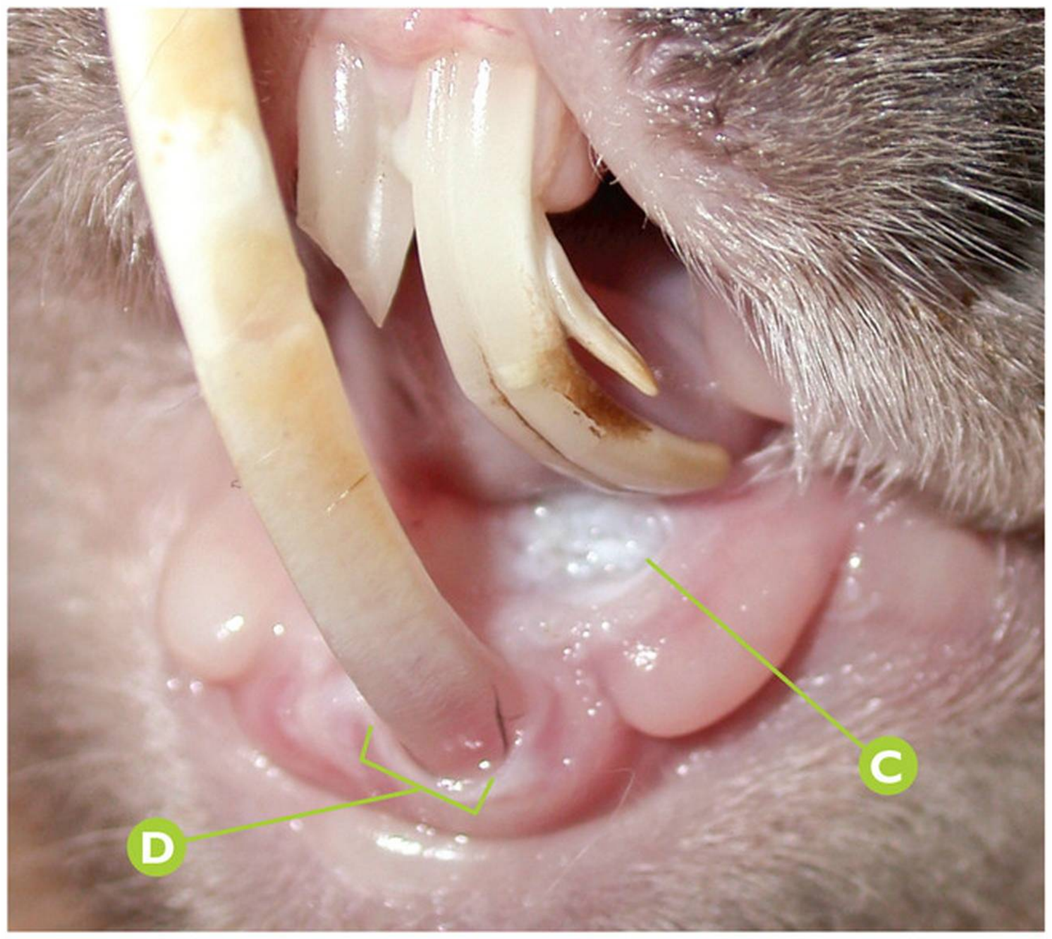

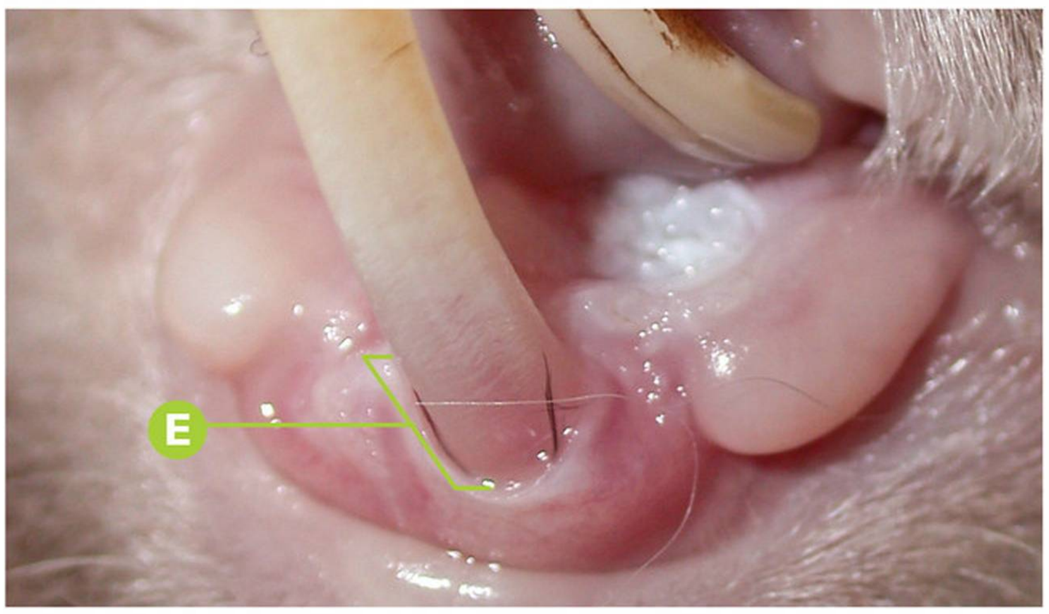

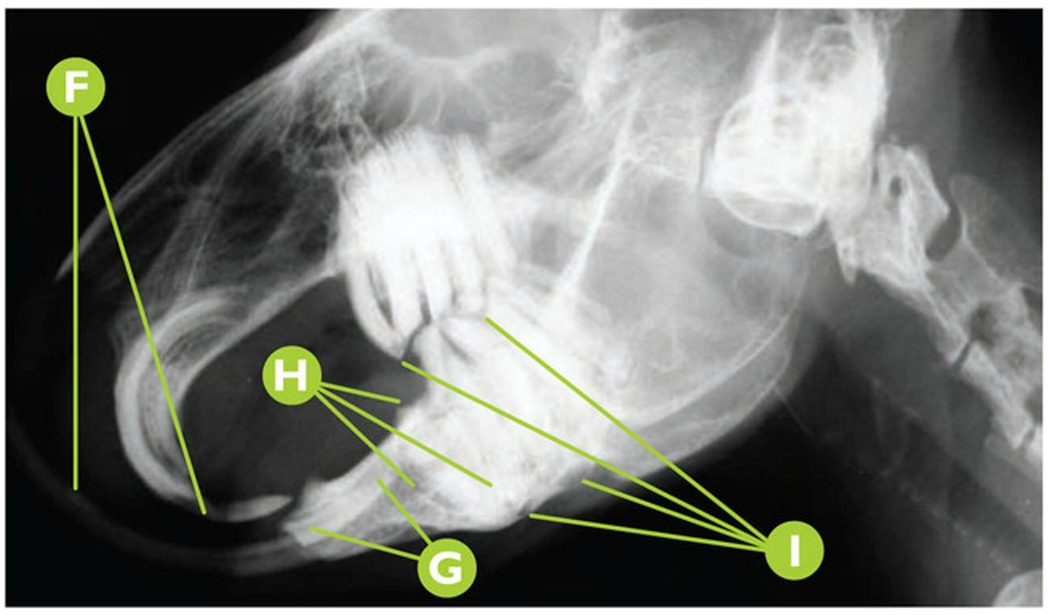

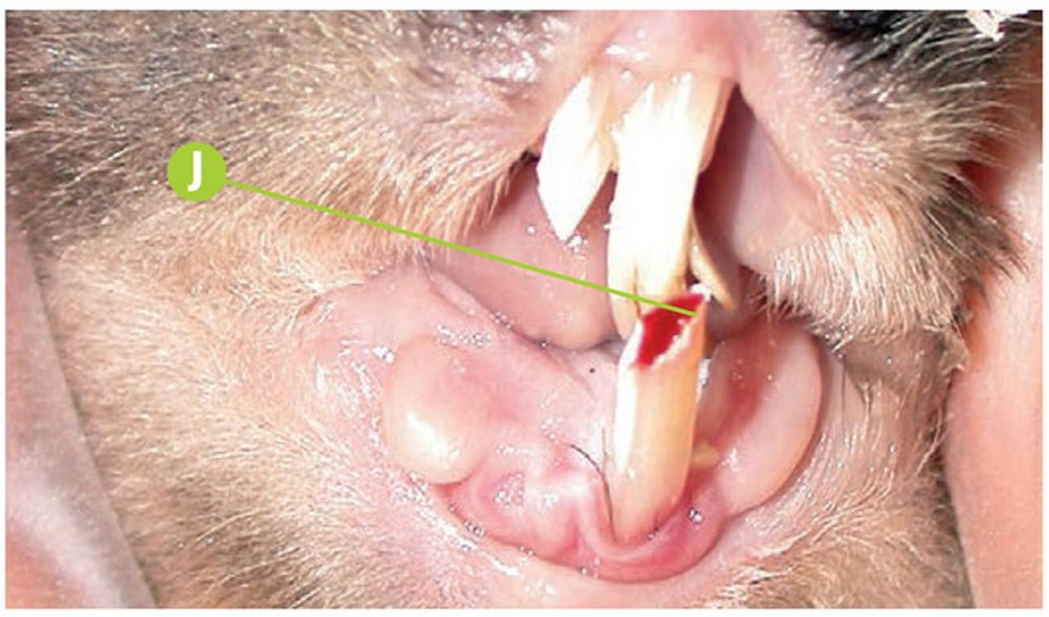

Oryctolagus cuniculus **Sobrecrecimiento de incisivos**

Sobrecrecimiento de la corona clínica de los incisivos, provocando lesión severa en el área distal del I1mandI (301) en un conejo (*Oryctolagus cuniculus*).

- A Sobrecrecimiento de I1mandI (301).
- B Ausencia de I1mandD (401).
- C Lesión severa en el área distal del I1mandI (301) por impactación del sobrecrecimiento de I1maxI (201).
- D Visualización indirecta de la cavidad pulpar a través del esmalte y dentina en I1mandI (301), debido al sobrecrecimiento.
- E Detalle de la visualización indirecta de la cavidad pulpar del I1mandI (301).
- F Rx convencional (mamografía): signos radiológicos compatibles con sobrecrecimiento de incisivos.
- G Rx convencional (mamografía): signos radiológicos compatibles con resto radicular del I1mandD (401).
- H Rx convencional (mamografía): signos radiológicos compatibles con fractura de P3mand, con zona compatible con restos radiculares y zona de osteolisis.
- I Rx convencional (mamografía): signos radiológicos compatibles con enfermedad dental adquirida.
- J Exposición pulpar al fracturar yatrogénicamente el I1mandI (301), coronal respecto donde correspondería, debido al sobrecrecimiento dental.

Puntos clave del diagnóstico/tratamiento

Cuando existe sobrecrecimiento de los incisivos, podemos detectar en numerosas ocasiones lesiones en tejidos blandos regionales. Si existe ausencia de algún incisivo, debemos confirmar radiológicamente que no permanezca su resto radicular, pues esta condición puede provocar una patología regional secundaria.

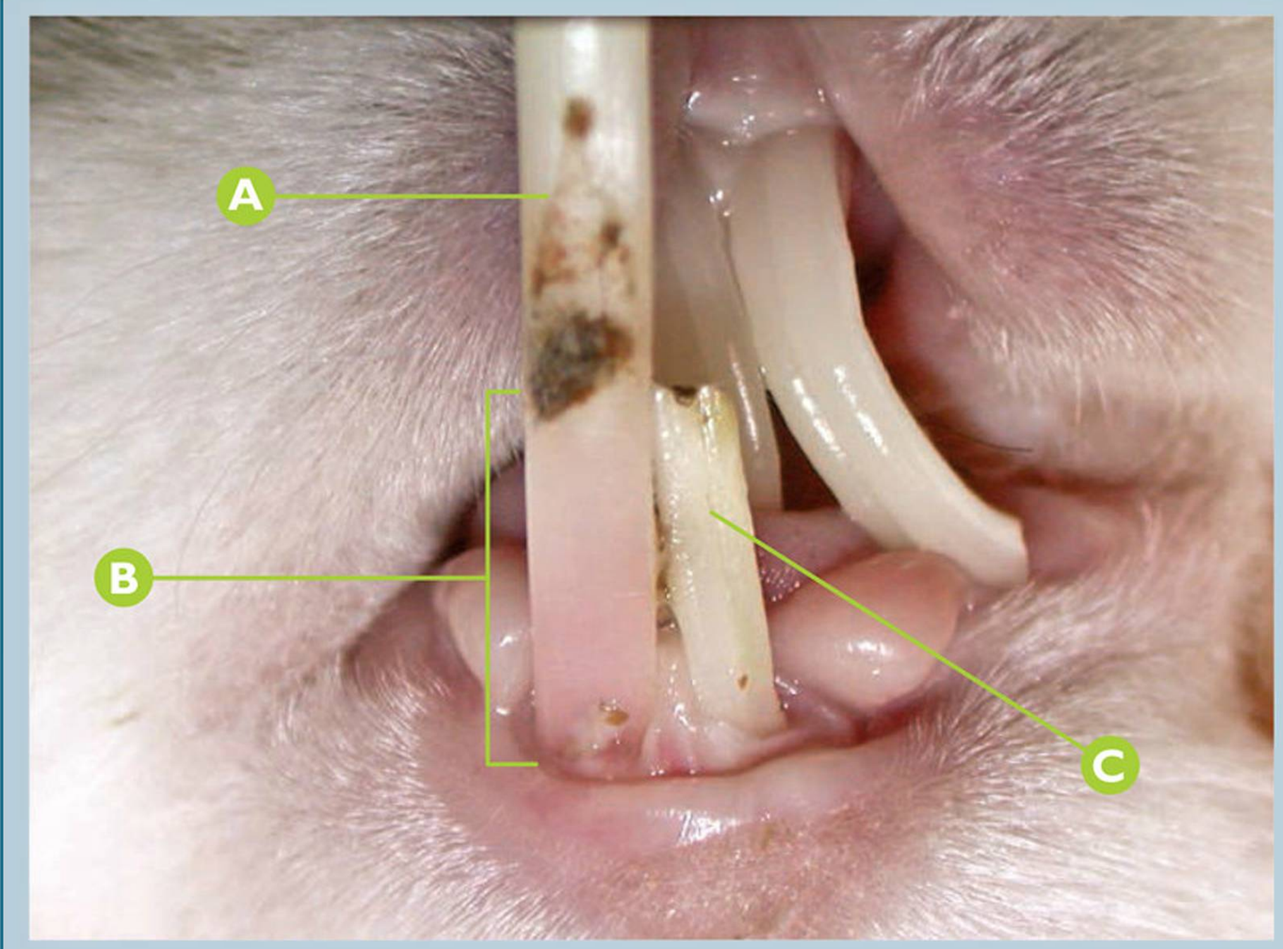

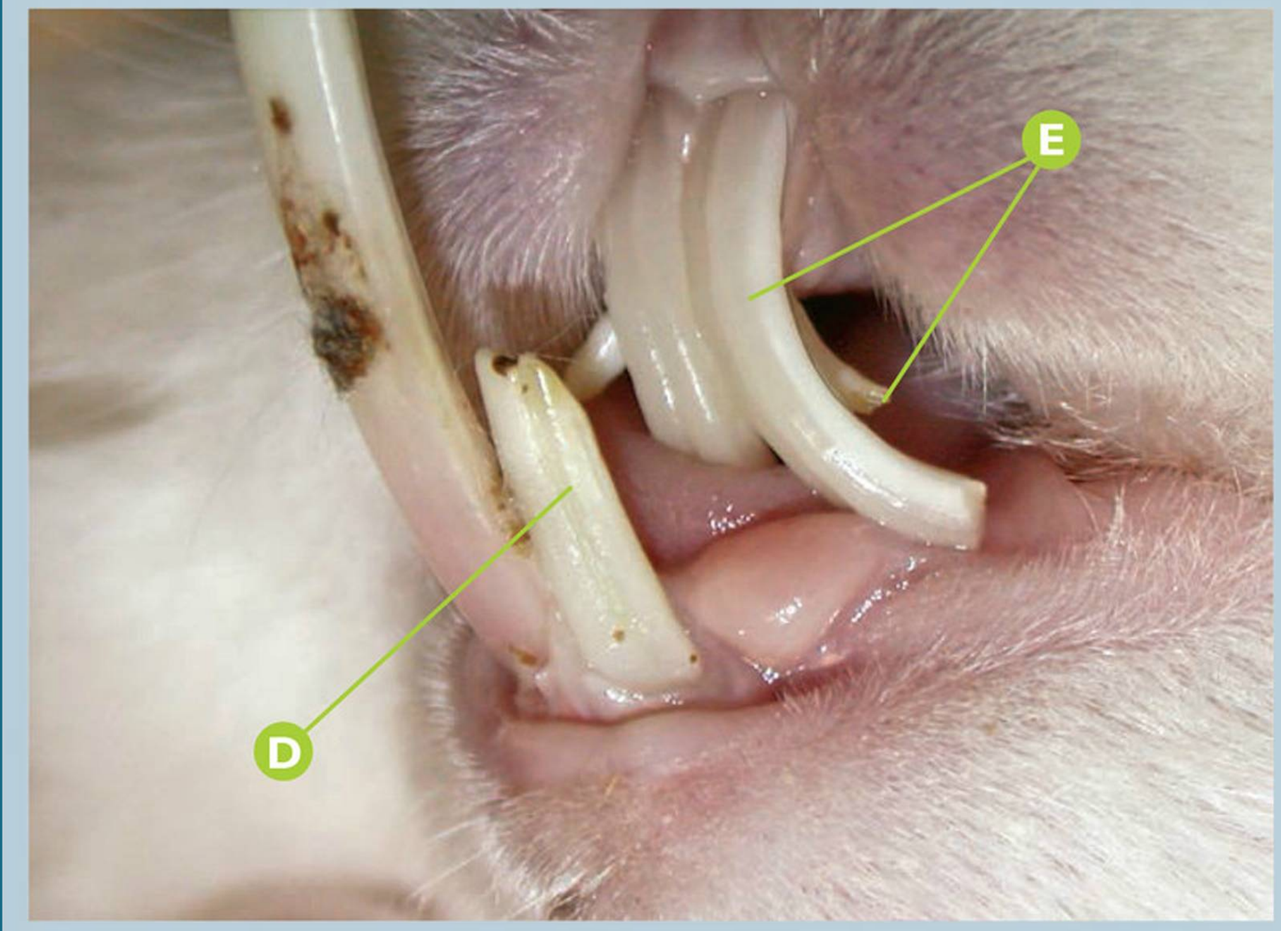

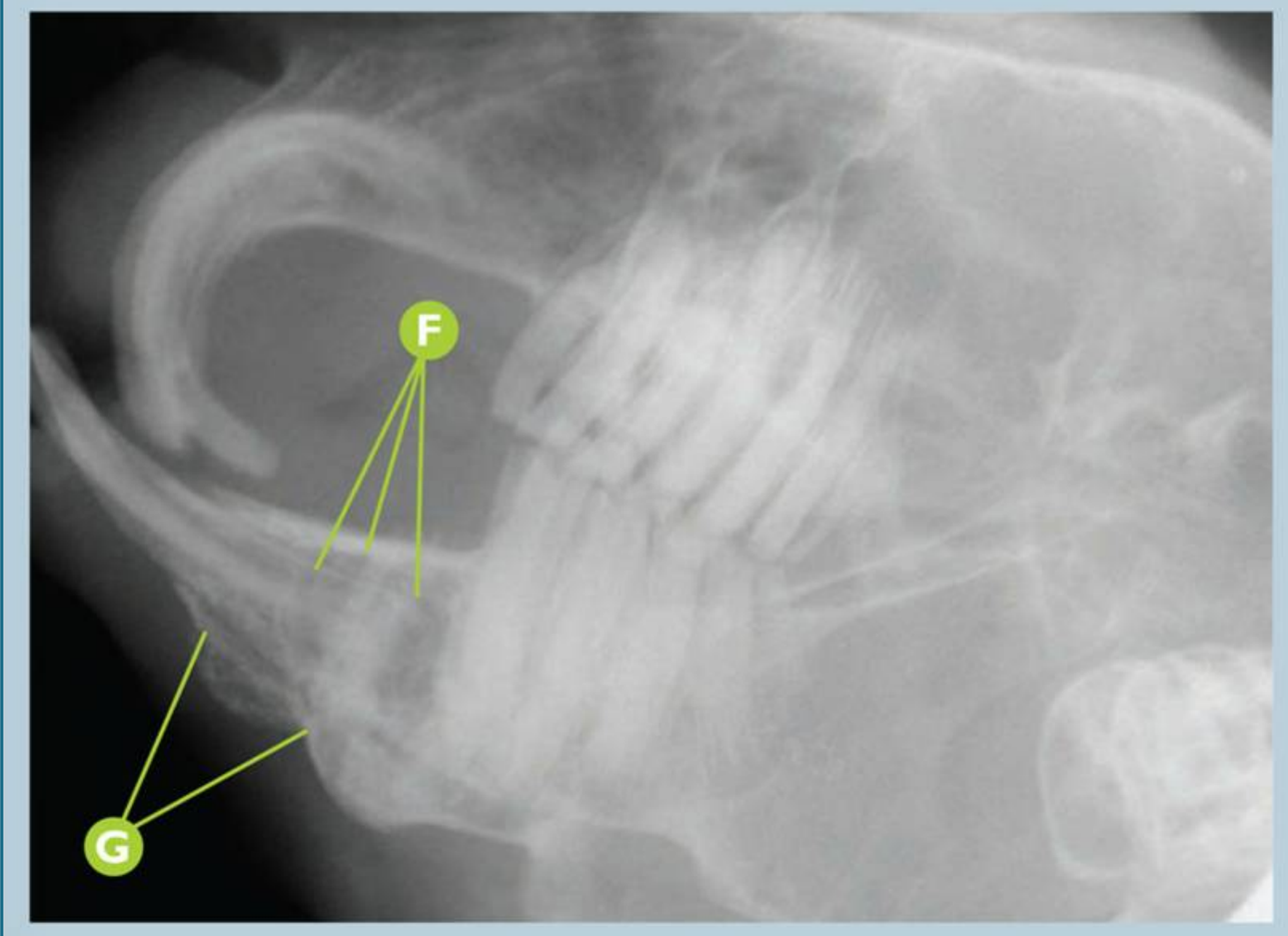

Oryctolagus cuniculus — Sobrecrecimiento de incisivos

Sobrecrecimiento de la corona clínica de los incisivos provocando signos radiológicos compatibles con patología periapical en un conejo (*Oryctolagus cuniculus*).

- **A** Sobrecrecimiento de I1mandD (401).
- **B** Visualización indirecta de la cavidad pulpar I1mandD (401), debido al sobrecrecimiento.
- **C** Sobrecrecimiento de I1mandI (301), de aspecto macroscópico débil, con movilidad severa.
- **D** Detalle del sobrecrecimiento de I1mandI (301).
- **E** De derecha a izquierda: detalle del sobrecrecimiento de I2maxI (202) y I1maxI (201).
- **F** Rx dental: signos radiológicos compatibles con osteolisis moderada-severa en la región periapical de los incisivos inferiores.
- **G** Rx dental: signos radiológicos compatibles con destrucción del hueso cortical ventral.

Puntos clave del diagnóstico/tratamiento

El sobrecrecimiento constante de los incisivos, con las consiguientes fracturas (muchas de ellas con exposición pulpar), puede provocar finalmente patologías pulpares, que se podrán detectar radiológicamente como signos radiológicos claros de patología periapical. El tratamiento en este caso clínico es la extracción quirúrgica de los incisivos con un pronóstico reservado-bueno.



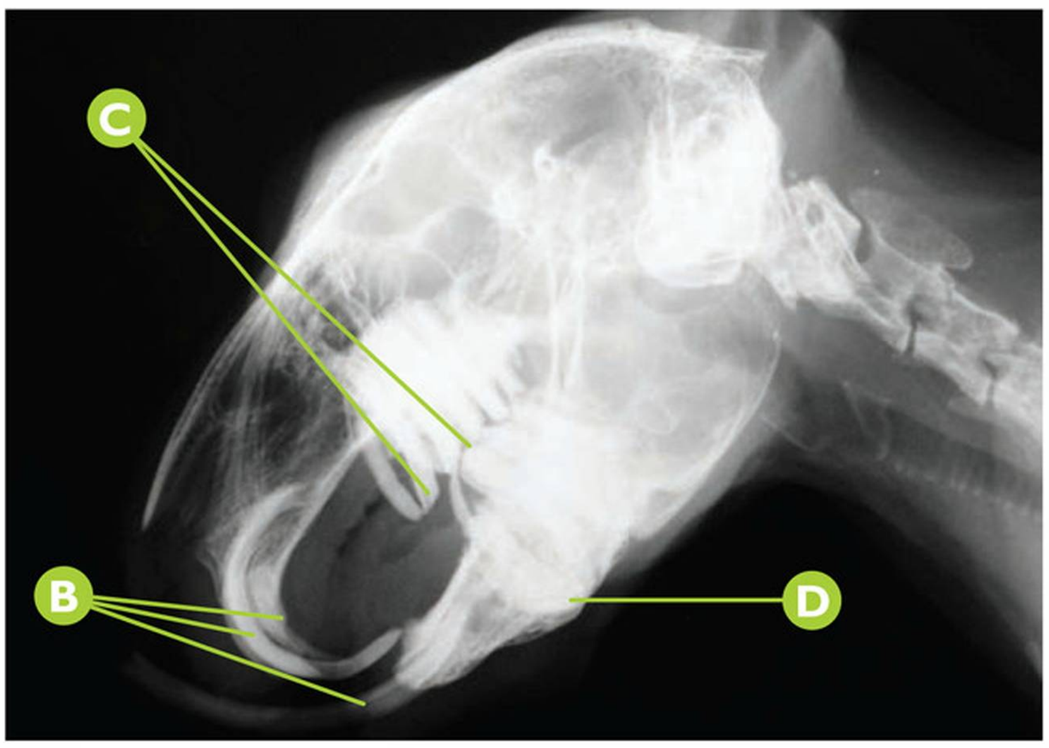

Oryctolagus cuniculus | **Sobrecrecimiento de incisivos**

Sobrecrecimiento de la corona clínica de los incisivos mandibulares en un conejo (*Oryctolagus cuniculus*).

A Sobrecrecimiento de los incisivos mandibulares con cúmulo de pelo entre ellos.

B Rx convencional: signos radiológicos compatibles con sobrecrecimiento de incisivos maxilares y mandibulares.

C Rx convencional: signos radiológicos compatibles con maloclusión de los premolares.

D Rx convencional: signos radiológicos compatibles con sobrecrecimiento de las raíces de premolares mandibulares.

Puntos clave del diagnóstico/tratamiento

Cuando se produce maloclusión de los premolares y/o molares, se ve alterado el crecimiento de éstos, pudiendo provocar una alteración secundaria en los incisivos. Los incisivos mandibulares, en su sobrecrecimiento, tienden a orientarse rostralmente (mesialización), mientras que los incisivos maxilares se rotan en sentido distal o vestibular en su sobrecrecimiento.

La elongación de las coronas de los incisivos mandibulares dificulta el proceso normal de acicalado del animal. Es frecuente encontrar pelo acumulado entre las piezas dentales y patologías dérmicas secundarias a la falta de acicalado como dermatitis perineal o cheiletielosis *(Cheyletiella parasitivorax)*.

Errores comunes

Debido al elevado número de patologías secundarias asociadas a las alteraciones dentales de estos animales, no debemos olvidar realizar una exploración física completa y estabilizar al animal antes de plantear cualquier intervención de tratamiento dental bajo anetestesia.

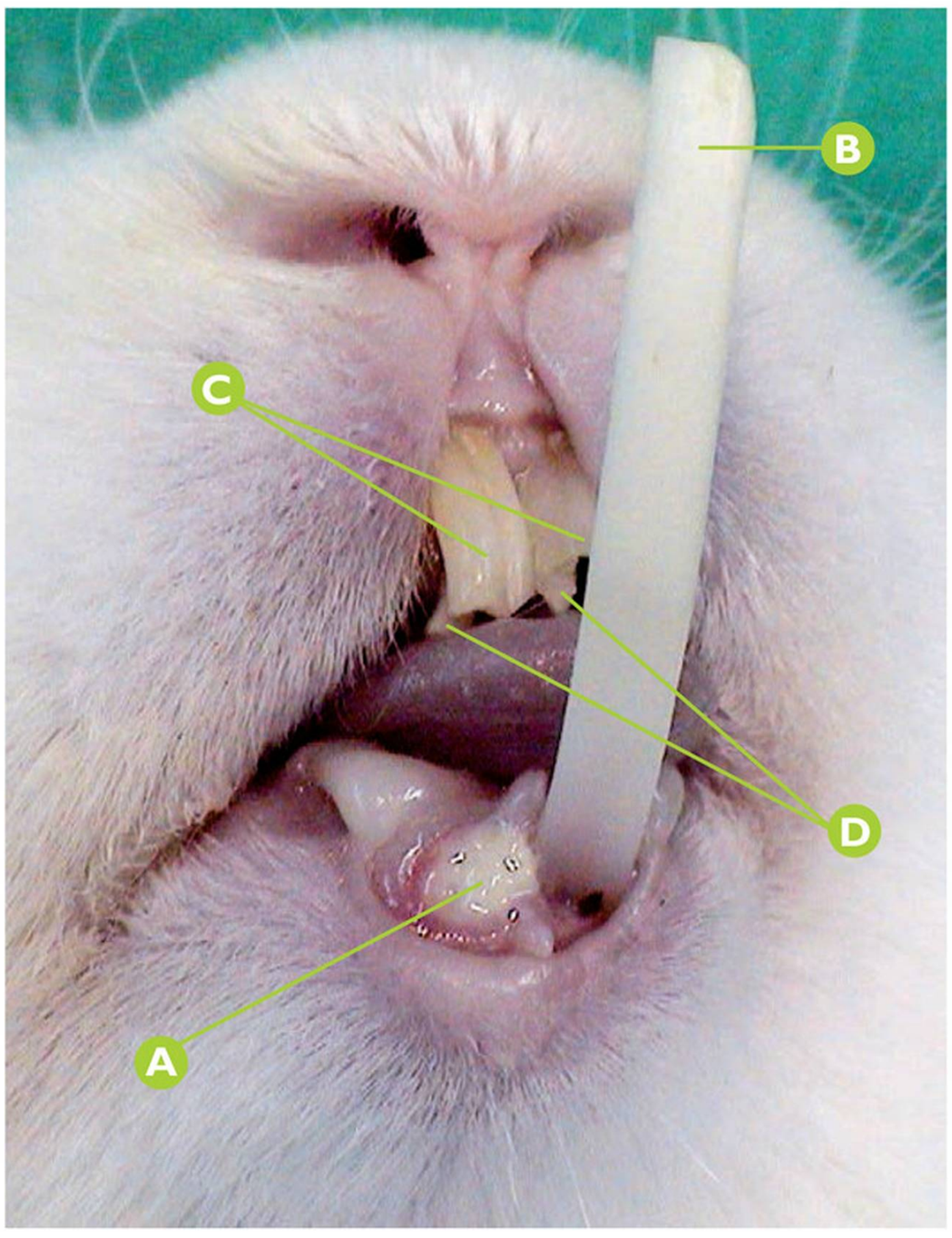

Oryctolagus cuniculus | **Sobrecrecimiento de incisivos**

Sobrecrecimiento y maloclusión de las coronas clínicas de los incisivos en un conejo (*Oryctolagus cuniculus*).

A Fractura de la corona clínica del I1mandD (401).

B Elongación severa del I1mandI (301).

C Maloclusión de los primeros incisivos maxilares.

D Elongación y maloclusión de los segundos incisivos maxilares.

Puntos clave del diagnóstico/tratamiento

Los incisivos elongados excesivamente se pueden fracturar fácilmente con el consiguiente riesgo de exposición pulpar. Las secuelas más frecuentes son: inflamación, infección, y finalmente daño permanente en el tejido germinal apical. En consecuencia, el crecimiento fisiológico se detiene, provocando una gran dificultad en la extracción de la corona de reserva del diente fracturado.

El sistema pulpar (cavidad pulpar y soporte vascular) de los incisivos elongados con frecuencia se extiende por encima del margen gingival, apreciándose una decoloración rosácea en la corona clínica.

El plano oclusal de los primeros incisivos maxilares (I1maxD y I1maxI) es irregular, y las coronas clínicas son ligeramente más cortas de lo normal porque están fracturadas. El sobrecrecimiento y la maloclusión del segundo incisivo maxilar derecho (I2maxD) es visible y la misma alteración está presente también en el segundo incisivo maxilar izquierdo (I2maxI).

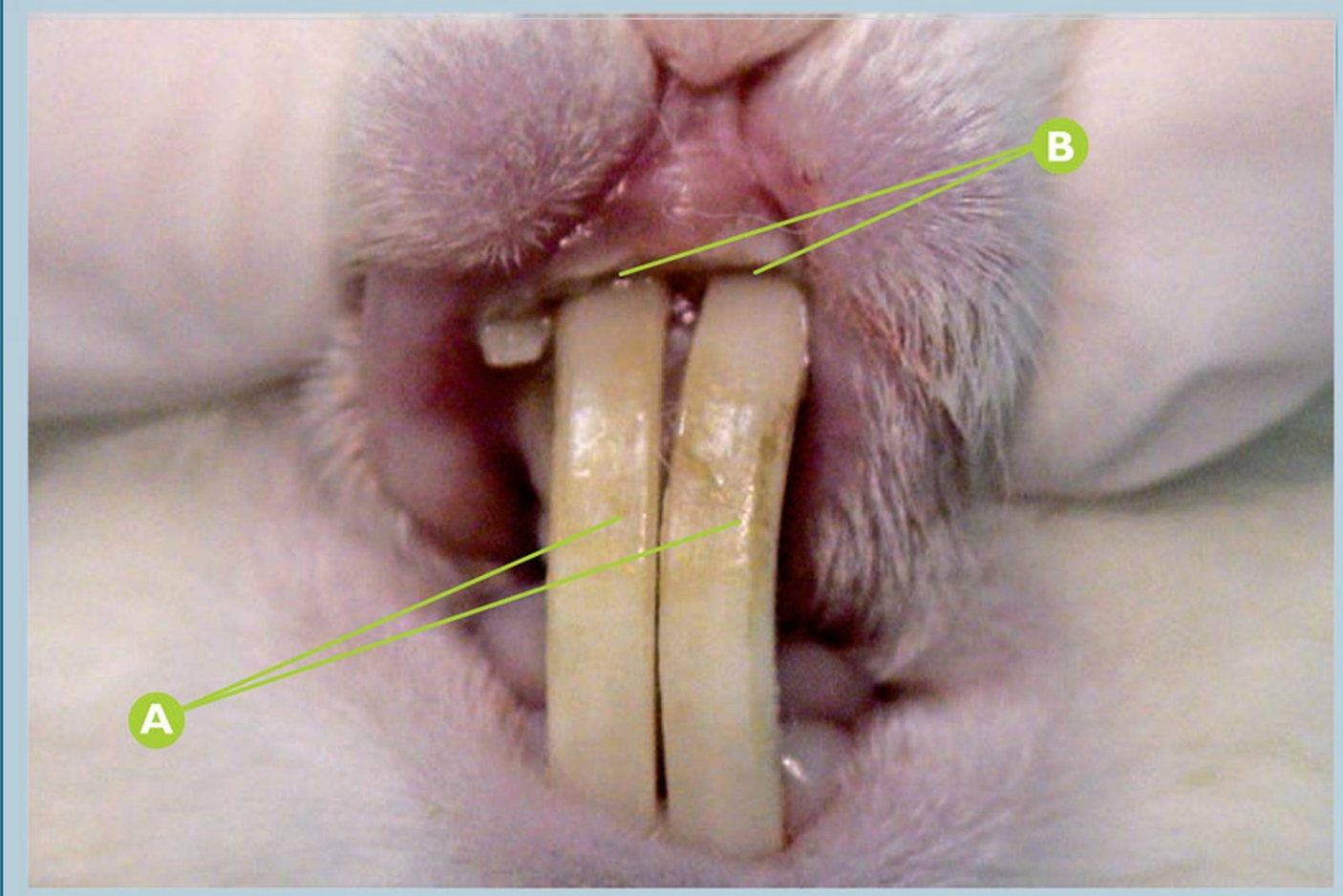

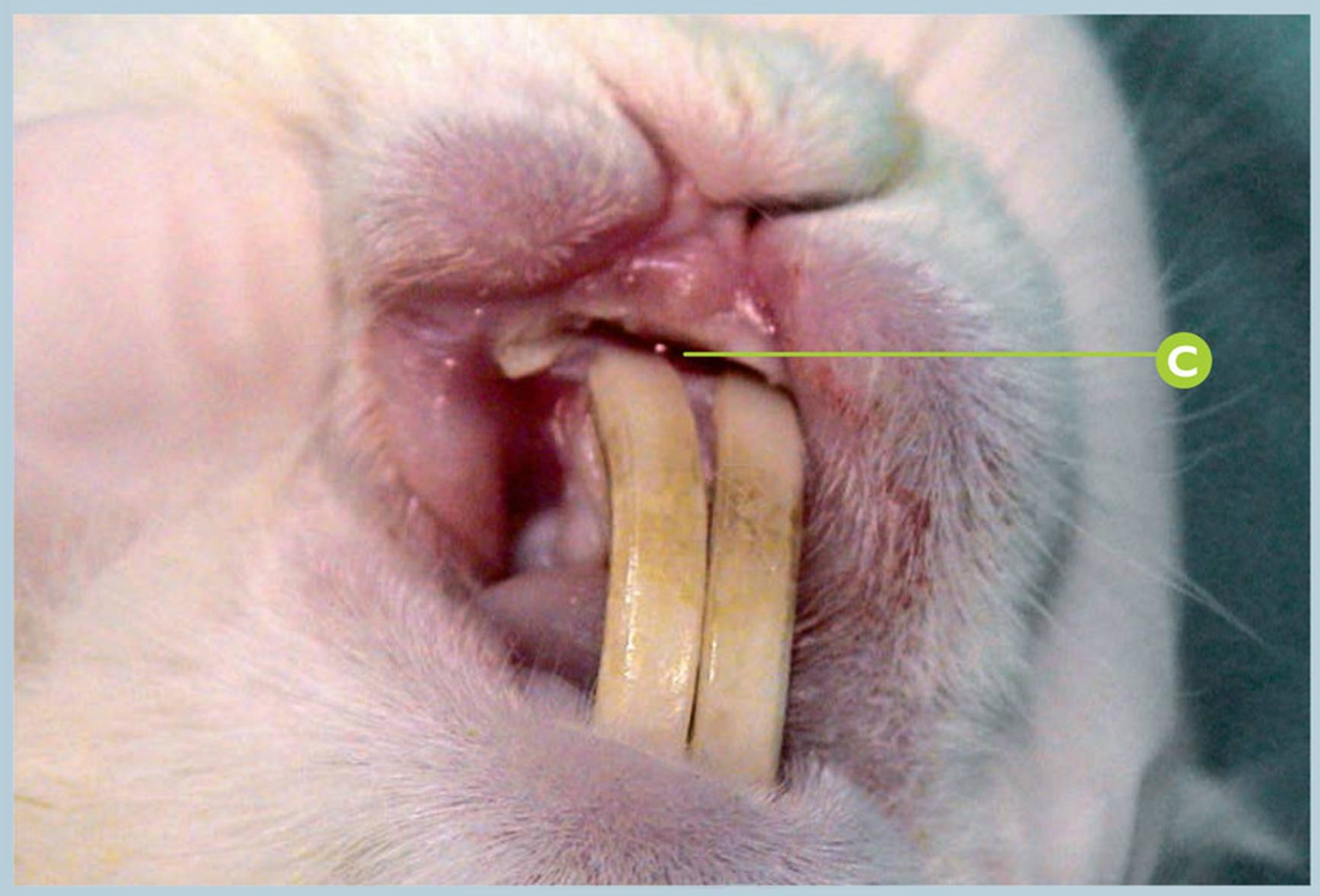



Oryctolagus cuniculus **Sobrecrecimiento de incisivos**

Sobrecrecimiento y maloclusión de la corona clínica de los incisivos en un conejo (*Oryctolagus cuniculus*).

A Corona clínica elongada de los incisivos mandibulares.

B Plano oclusal anormal.

C Ulceración de la encía superior.

D Aspecto clínico tras la extracción de los incisivos; sutura en la encía superior tras la extracción de los incisivos.

Puntos clave del diagnóstico/tratamiento

La maloclusión de los incisivos es la presentación clínica más común de las patologías dentales en el conejo como animal de compañía. Puede ser congénita; o secundaria tras daños traumáticos; prognatismo de la mandíbula y/o braquignatismo del maxilar; tras maloclusiones primarias de los premolares y molares (*cheek teeth*); o por enfermedad metabólica ósea.

El sobrecrecimiento de los incisivos puede producir lesiones en tejidos blandos. En este caso clínico, el borde oclusal de los incisivos mandibulares crearon una ulceración lineal en la encía superior.

La maloclusión de los incisivos puede ser completamente corregida mediante la reducción coronal únicamente cuando la adecuada altura y plano oclusal pueden ser corregidos; sin embargo, esto es prácticamente imposible en los casos más comunes de presentación, cuando la maloclusión es severa. La extracción de los incisivos es entonces el tratamiento de elección, y conlleva un buen pronóstico.

Errores comunes

Reducciones coronales repetidas para retrasar o evitar la extracción de los incisivos puede representar una opción de tratamiento inapropiado si una adecuada longitud de las coronas clínicas y planos oclusales no pueden ser restaurados. La simple amputación del sobrecrecimiento de los incisivos con "cortaúñas" u otros instrumentos similares es inapropiada, debido a que se asocia con molestias al paciente y altos índices de complicaciones, incluyendo la fractura y daño del tejido germinal.

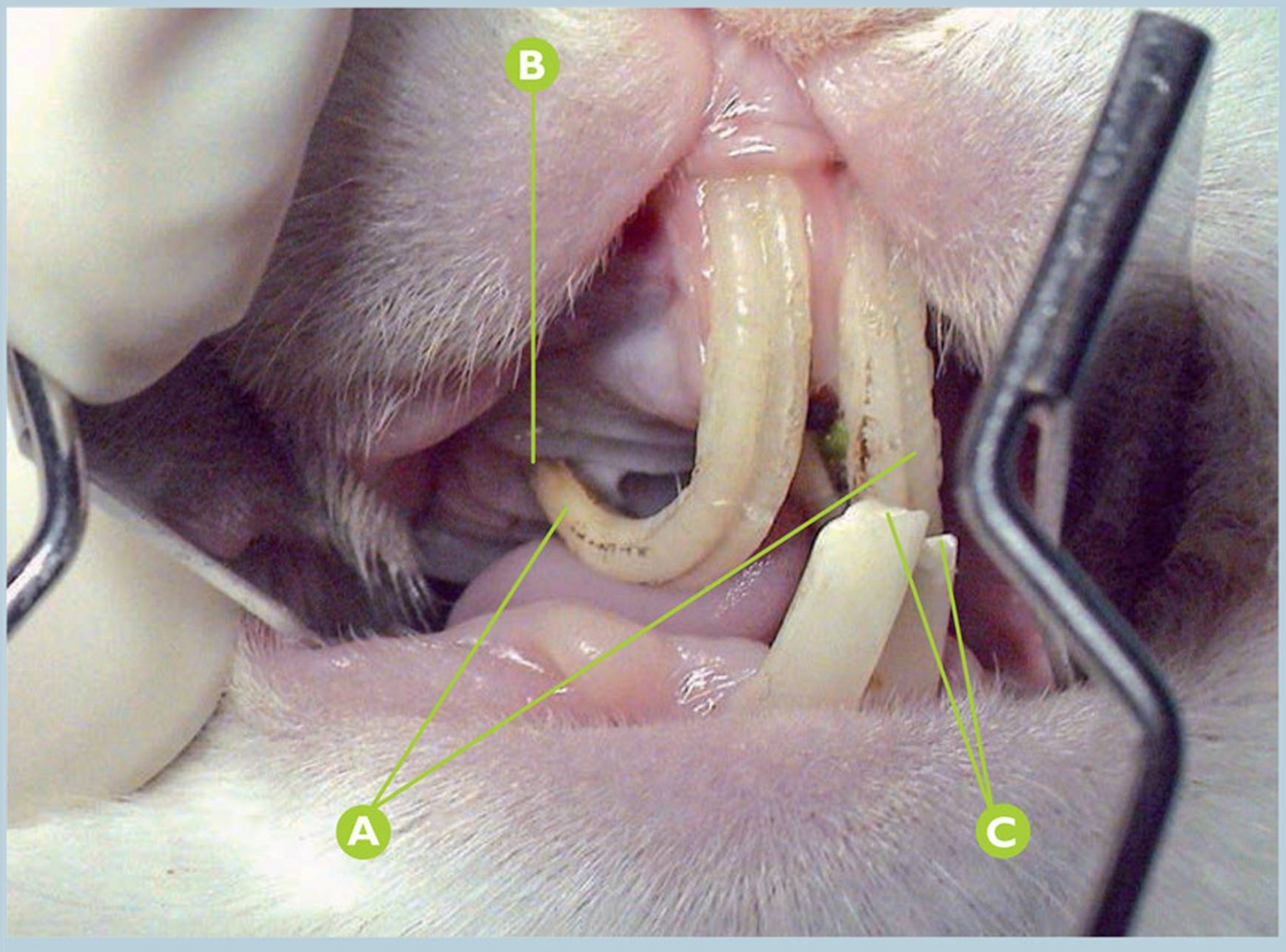

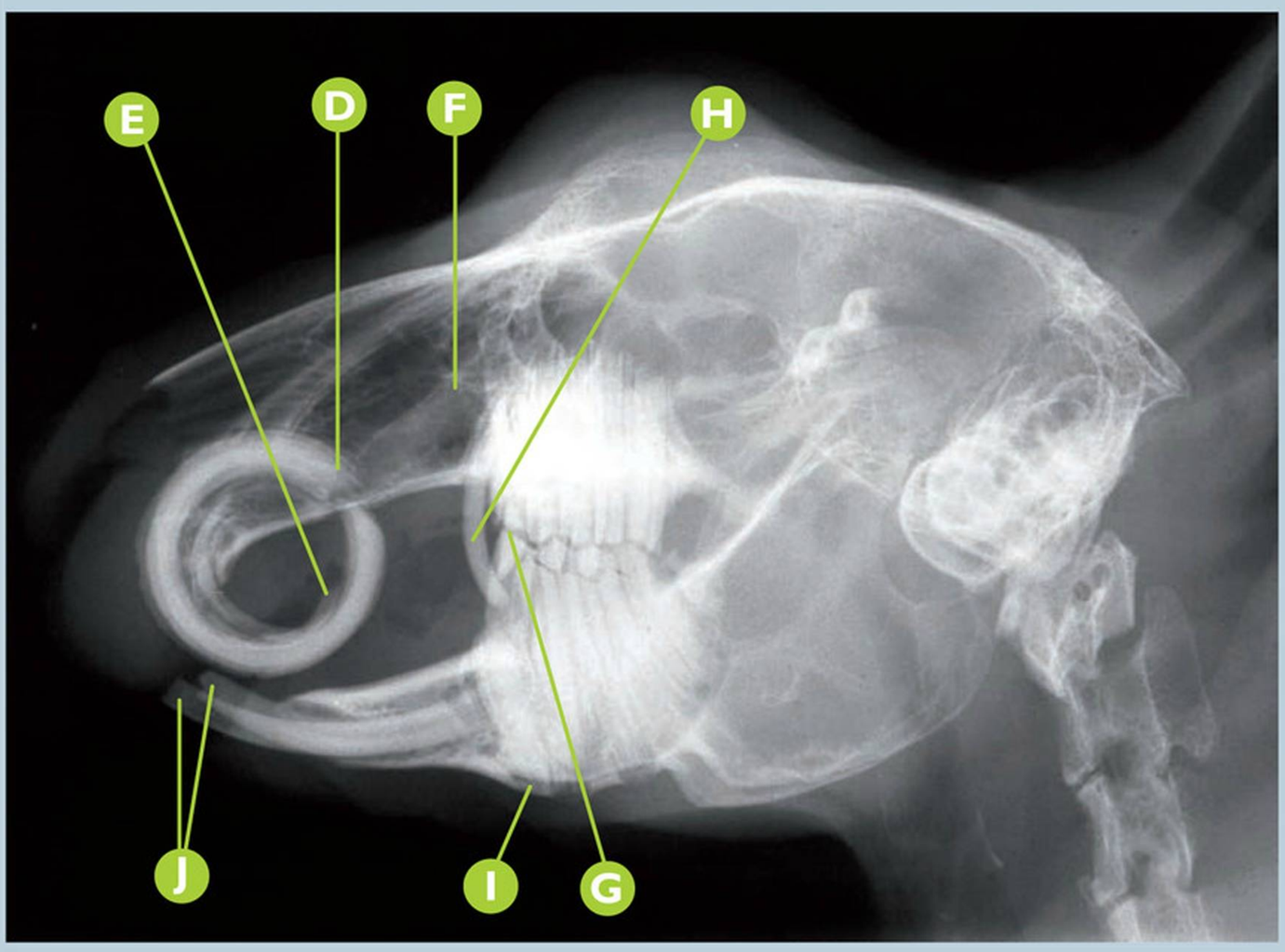

Oryctolagus cuniculus Sobrecrecimiento de incisivos

Sobrecrecimiento y maloclusión de la corona clínica de los incisivos, con signos radiológicos de enfermedad dental adquirida (ADD) en incisivos, y premolares y molares (*cheek teeth*) en un conejo (*Oryctolagus cuniculus*).

- **A** Elongación, maloclusión y desmineralización de las coronas clínicas de los primeros incisivos maxilares.
- **B** Lesión de la mucosa del paladar duro debido a la elongación severa.
- **C** Elongación y maloclusión de las coronas clínicas de los incisivos mandibulares.
- **D** Rx convencional: signos radiológicos compatibles con sobrecrecimiento y deformidad del ápice del primer incisivo maxilar.
- **E** Rx convencional: signos radiológicos compatibles con elongación y maloclusión de las coronas clínicas de los segundos incisivos maxilares.
- **F** Rx convencional: signos radiológicos compatibles con la dilatación del conducto nasolacrimal.
- **G** Rx convencional: signos radiológicos compatibles con elongación y plano oclusal anormal en los premolares y molares (*cheek teeth*).
- **H** Rx convencional: signos radiológicos compatibles con elongación severa de un segundo premolar maxilar.
- **I** Rx convencional: signos radiológicos compatibles con elongación y deformación apical de premolares y molares mandibulares (*cheek teeth* mandibulares).
- **J** Rx convencional: signos radiológicos compatibles con elongación y maloclusión de las coronas clínicas de los incisivos mandibulares.

Puntos clave del diagnóstico/tratamiento

La enfermedad dental adquirida (EDA) de los incisivos, y premolares y molares están muy frecuentemente asociadas. Las maloclusiones primarias adquiridas o congénitas de los incisivos llevan a una enfermedad dental adquirida de los premolares y molares, porque afectan a la oclusión adecuada de estos últimos. La maloclusión de los incisivos puede ser también secundaria a la maloclusión de los premolares y molares, porque cuando el tercer premolar mandibular ya no ocluye con los premolares maxilares, la mandíbula se desplaza rostralmente a una "posición prognática funcional".

En este caso clínico, las coronas clínicas elongadas de los primeros incisivos maxilares provocaron un trauma en el paladar duro. Como existe también una elongación de la corona de reserva, la radiología también muestra sobrecrecimiento y ligera deformidad del ápice de éstos.

La deformidad apical de los primeros incisivos maxilares normalmente determina la compresión de la parte distal del conducto nasolacrimal. A pesar de que la dacriocistografía no ha sido realizada en este paciente, la radiografía muestra dilatación del conducto nasolacrimal. Éste aparece ligeramente más radiopaco por el incremento del tamaño y la densa secreción.

La enfermedad dental adquirida (ADD) de premolares y molares (*cheek teeth*) en un estado avanzado es patente en este paciente; anormalidades radiológicas incluyendo planos oclusales irregulares, visibles como una línea radiolúcida en "zigzag" o la superposición de dos diferentes líneas en "zigzag". Este plano oclusal anormal es llamado boca ondulada (*wave mouth* o *step mouth*).

La elongación de ambas coronas clínica y de reserva están presentes, y es muy evidente radiológicamente en uno de los segundos premolares maxilares.

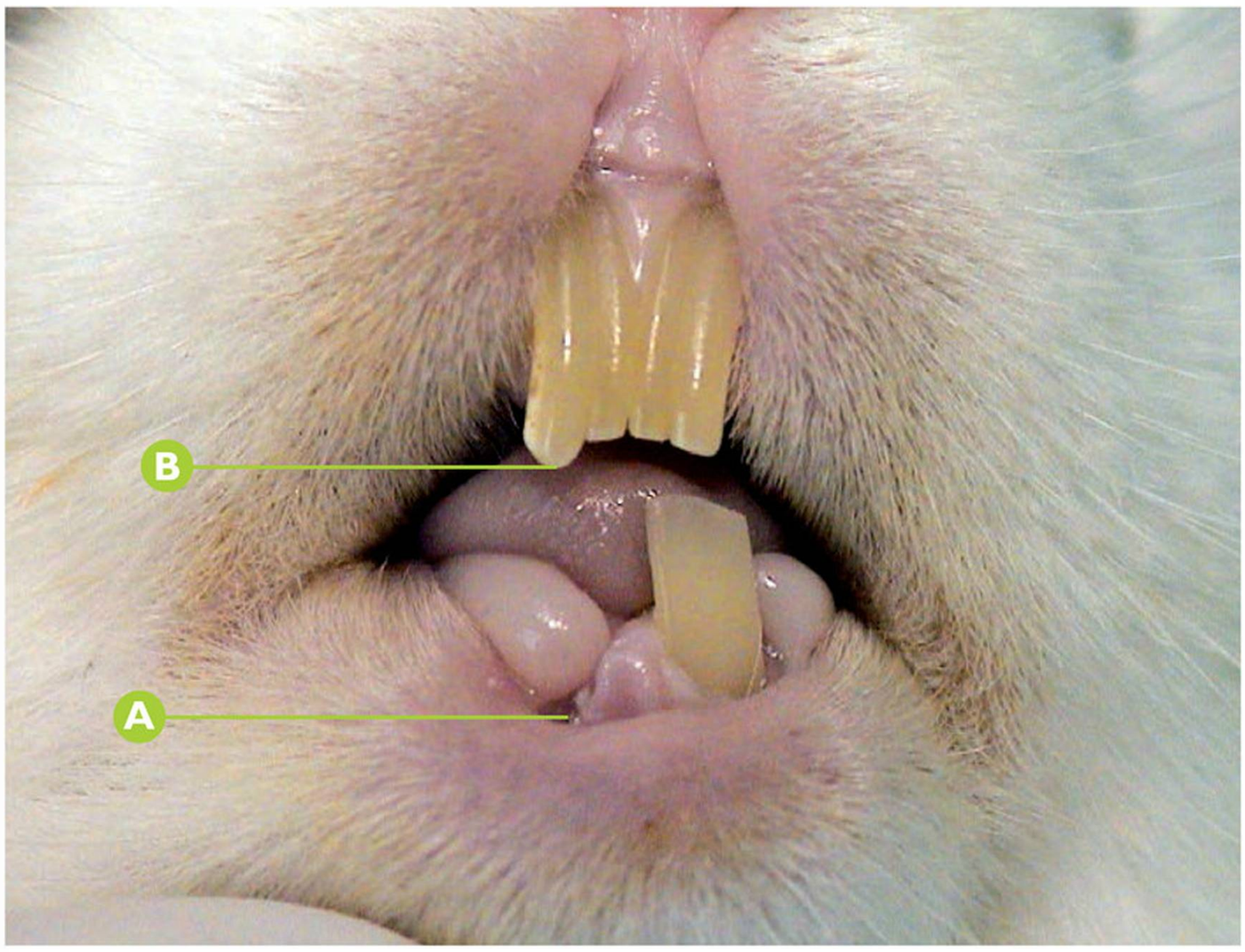

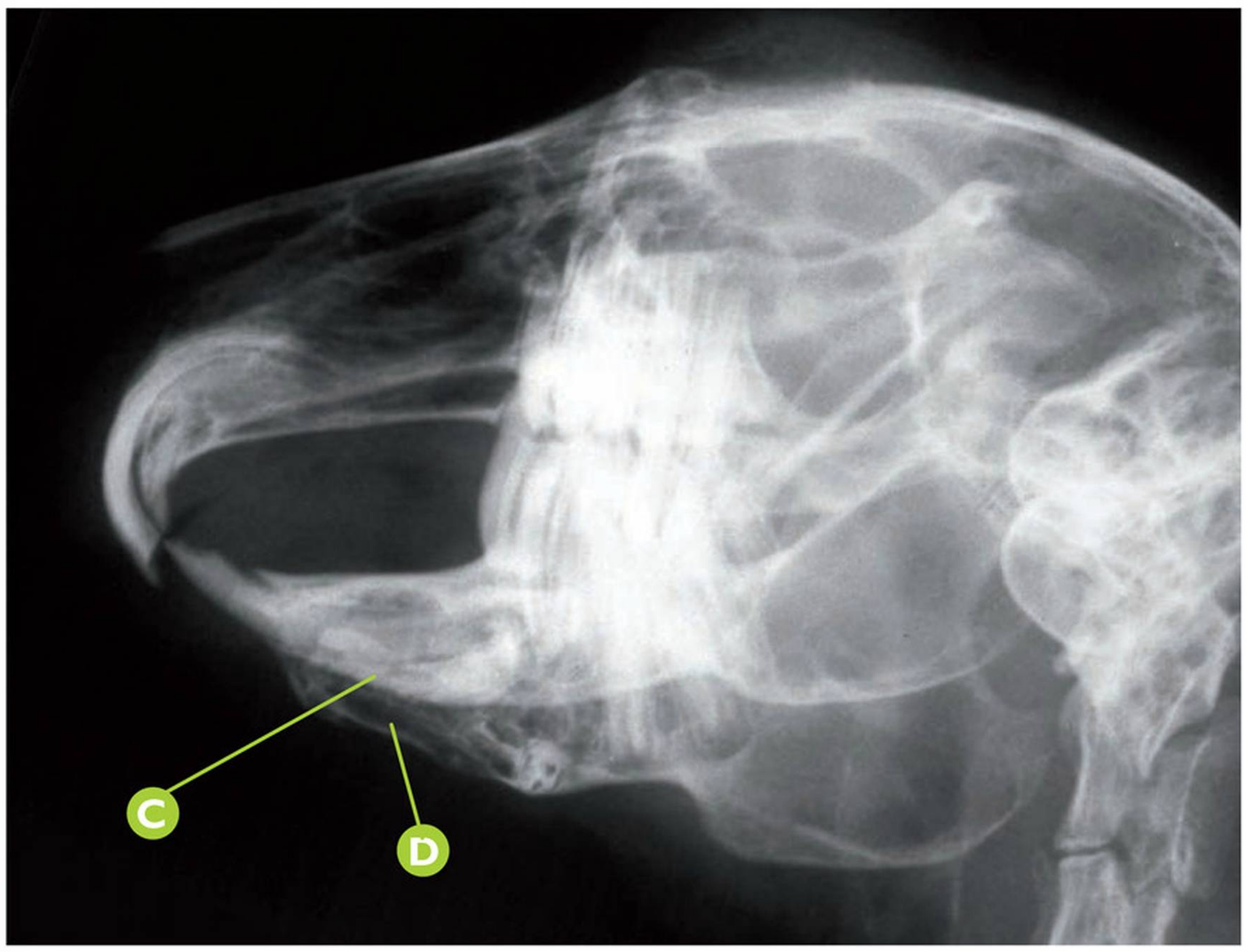



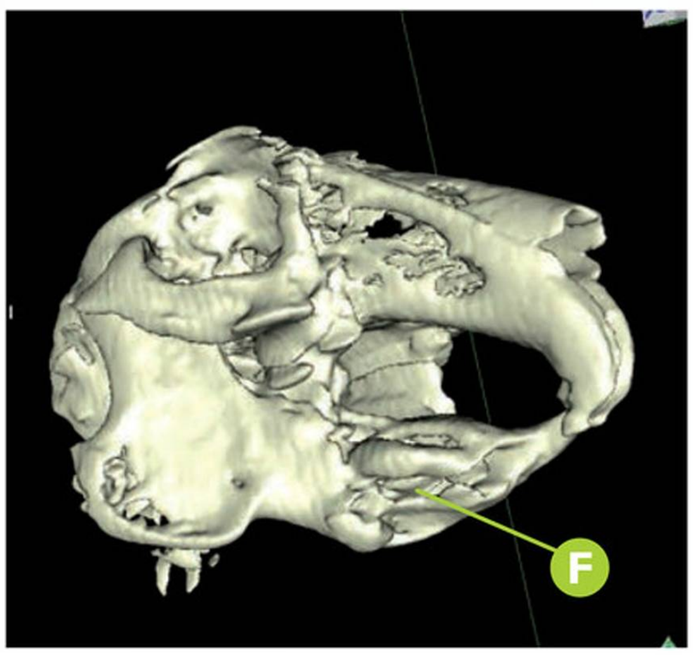

Oryctolagus cuniculus — Osteomielitis

Osteomielitis de la porción incisiva de la mandíbula derecha en un conejo (*Oryctolagus cuniculus*).

- **A** Fractura de la corona clínica del I1mandD (401).
- **B** Elongación ligera del I1maxD (101).
- **C** Rx convencional: signos radiológicos compatibles con ápice deformado y presencia de la corona de reserva del I1mandD (401).
- **D** Rx convencional: signos radiológicos compatibles con osteomielietis de la porción incisiva de la mandíbula derecha.
- **E** TAC: imagen compatible con osteomielitis de la porción incisiva de la mandíbula derecha.
- **F** TAC-3D: imagen compatible con osteomielitis de la porción incisiva de la mandíbula derecha.

Puntos clave del diagnóstico/tratamiento

Siempre que exista ausencia de un incisivo, la corona de reserva y el ápice deben ser investigados. A pesar de que no existe clínicamente visible una descarga purulenta en la región del alveolo, la radiografía oblicua derecha muestra un ápice deformado y la corona de reserva del I1mandD (401), y reabsorción ósea de toda la porción incisiva de la mandíbula derecha. El TAC ha sido realizado en este paciente para determinar la extensión exacta de la osteomielitis regional y considerar un tratamiento quirúrgico agresivo. La reconstrucción en 3D (*Shaded Surface Display* o SSD) es más adecuado que la radiología y la vista axial del TAC, para determinar el daño óseo.

Errores comunes

Omitir un estudio radiológico cuando la fractura de un incisivo hace que éste no esté clínicamente visible, incluso si los signos clínicos patológicos no están presentes.

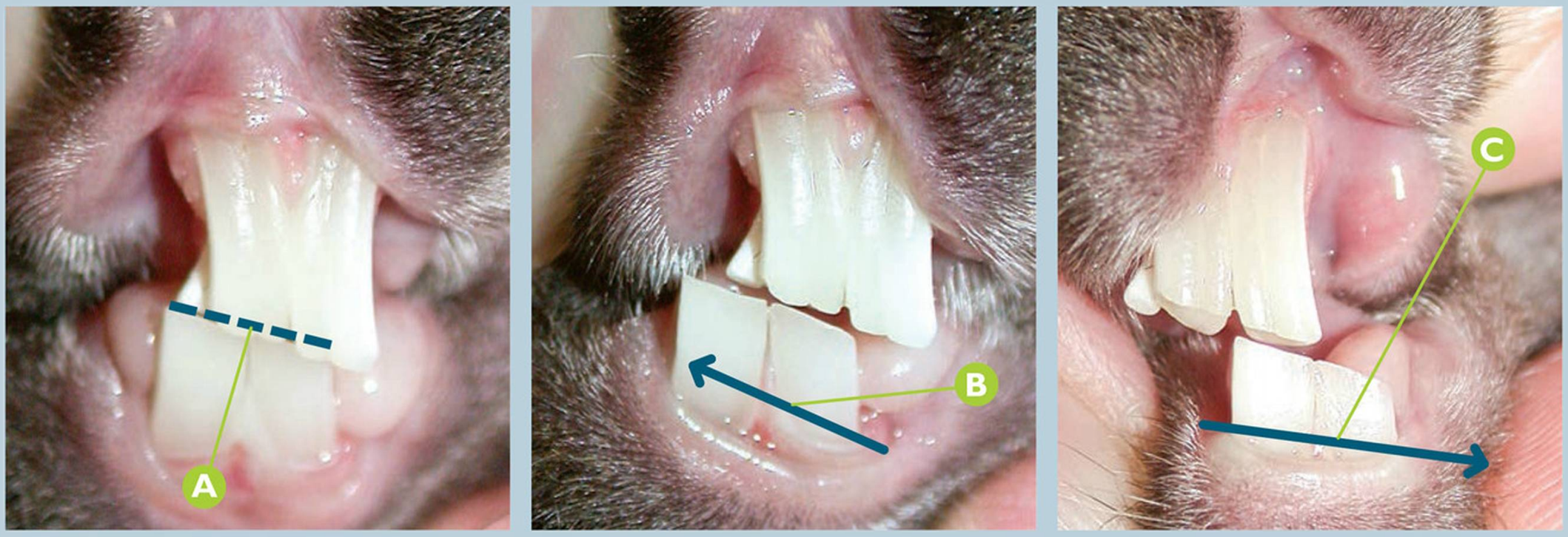

Oryctolagus cuniculus — Maloclusión de premolares y molares

Plano oclusal patológico oblicuo en los incisivos, debido a maloclusión de la zona de premolares y molares en un conejo (*Oryctolagus cuniculus*).

A Plano oclusal patológico oblicuo en los incisivos, oclusión en reposo.

B Movimiento de oclusión muy limitado al desplazamiento forzado de la mandíbula hacia el lado derecho.

C Movimiento de oclusión normal al desplazamiento forzado de la mandíbula hacia el lado izquierdo.

Puntos clave del diagnóstico/tratamiento

Las maloclusiones en el área de premolares y molares, provocan en ocasiones movimientos inadecuados de éstos durante la masticación de los alimentos, realizando movimientos masticatorios asimétricos. Esto provoca que el desgaste de los incisivos no sea equilibrado y se produzca una alteración del plano horizontal de desgaste de éstos últimos. Esta alteración de la maloclusión podemos valorarla forzando la oclusión o movimiento lateral de la mandíbula a ambos lados, estando uno de ellos normalmente muy limitado.

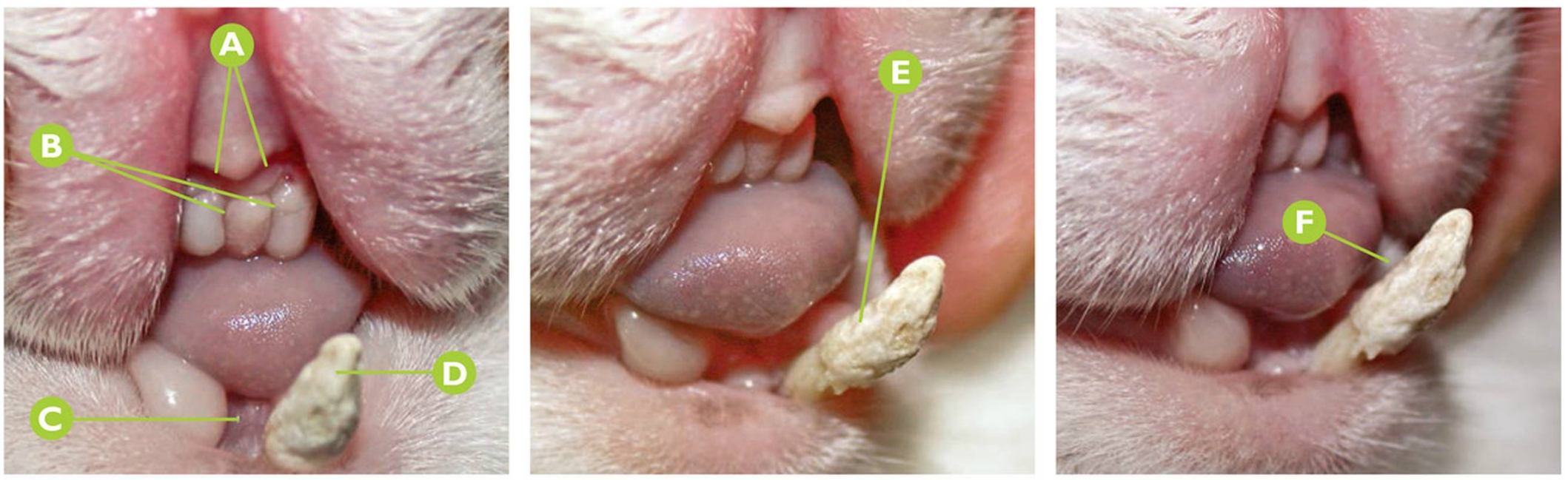

Oryctolagus cuniculus — Complicación de la extracción de incisivos

Complicación de la extracción de incisivos en un conejo (*Oryctolagus cuniculus*); 50 días posextracción.

A Ausencia de incisivos maxilares.

B Cierre de encía adecuado.

C Ausencia de I1mandD (401).

D Sospecha de la presencia del I1mandI (301).

E Presencia del I1mandI (301); erupción con morfología anómala.

F Detalle de la morfología anómala del I1mandI (301).

Puntos clave del diagnóstico/tratamiento

Esta es una de las pocas complicaciones de la extracción quirúrgica de los incisivos, que puede detectarse en muy raras ocasiones. Al realizar la extracción de los incisivos, incluso cuando está adecuadamente realizada, podemos dejar tejido pulpar dentro del alveolo dentario, con capacidad de formación de un diente, aunque su formación no sea adecuada. Un control radiológico dental debe realizarse para la valoración de la presencia y morfología del nuevo I1mandI (301). Una vez valorado, el tratamiento es la extracción del incisivo, con pronóstico muy bueno. Se puede realizar un estudio histopatológico del diente con fines únicamente académicos.

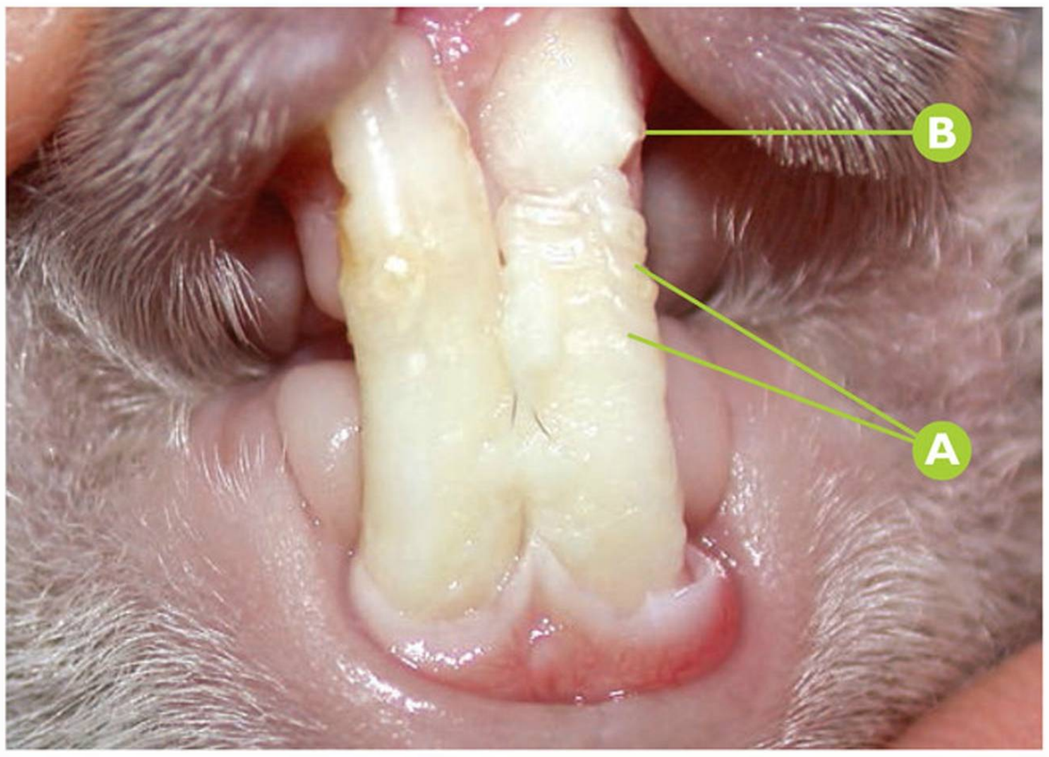

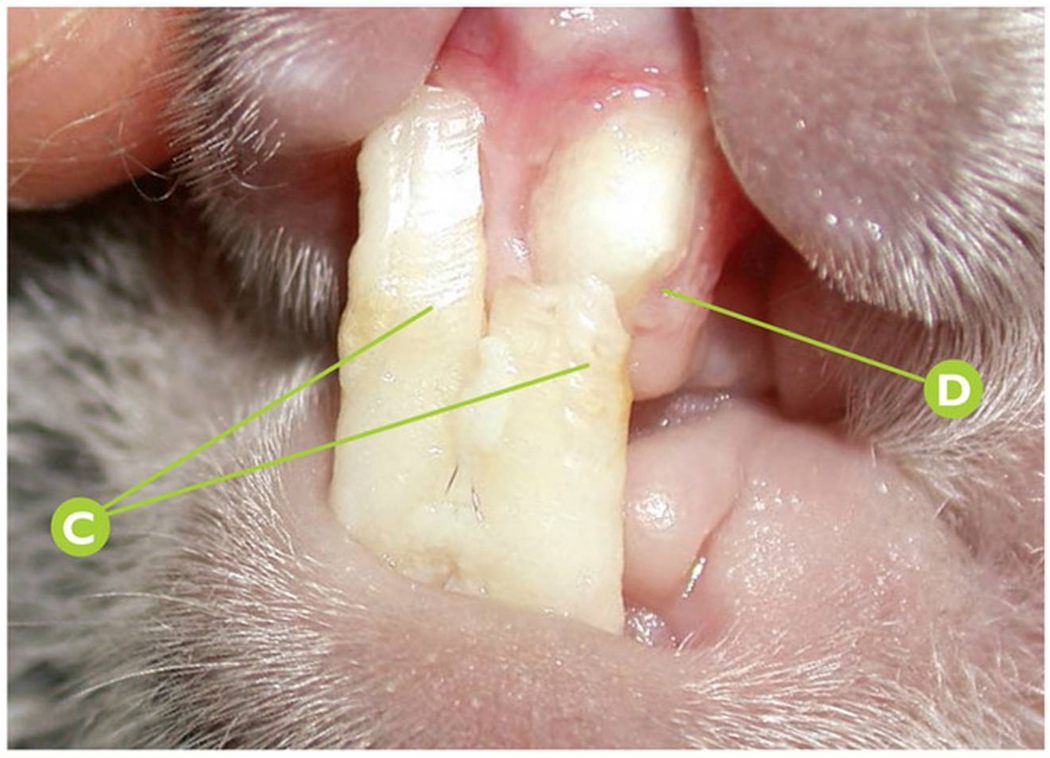

Oryctolagus cuniculus **Enfermedad metabólica ósea (EMO)**

Estructura anormal de los incisivos por enfermedad metabólica ósea (EMO) en un conejo (*Oryctolagus cuniculus*).

A Estrías horizontales en la superficie del I1mandI (301), alteración en la estructura del esmalte del diente.

B Sospecha de fractura de corona del I1maxI (201).

C Detalle de las estrías horizontales en los incisivos inferiores.

D Confirmación de la fractura de corona del I1maxI (201).

Puntos clave del diagnóstico/tratamiento

En el curso de la enfermedad metabólica ósea, podemos detectar una desmineralización que se podrá manifestar como estrías en las superficies del esmalte del diente. El manejo del paciente, especialmente una alimentación adecuada, es un factor fundamental a tener en cuenta para la prevención, control y tratamiento de numerosas patologías dentales en el conejo.

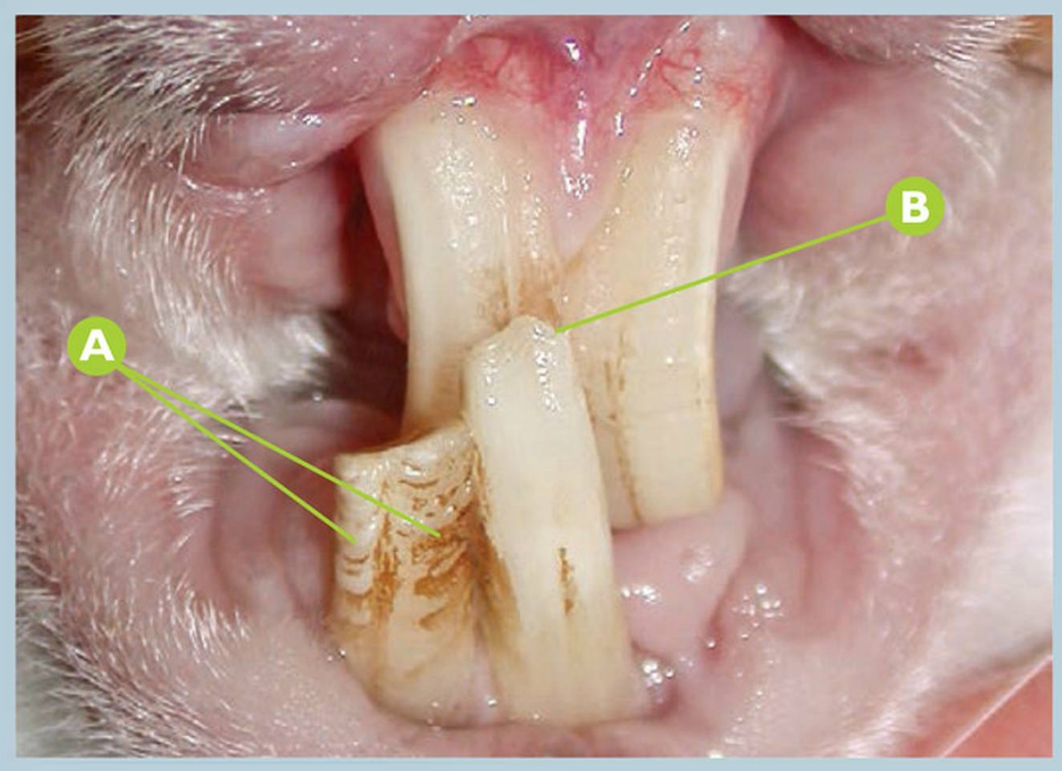

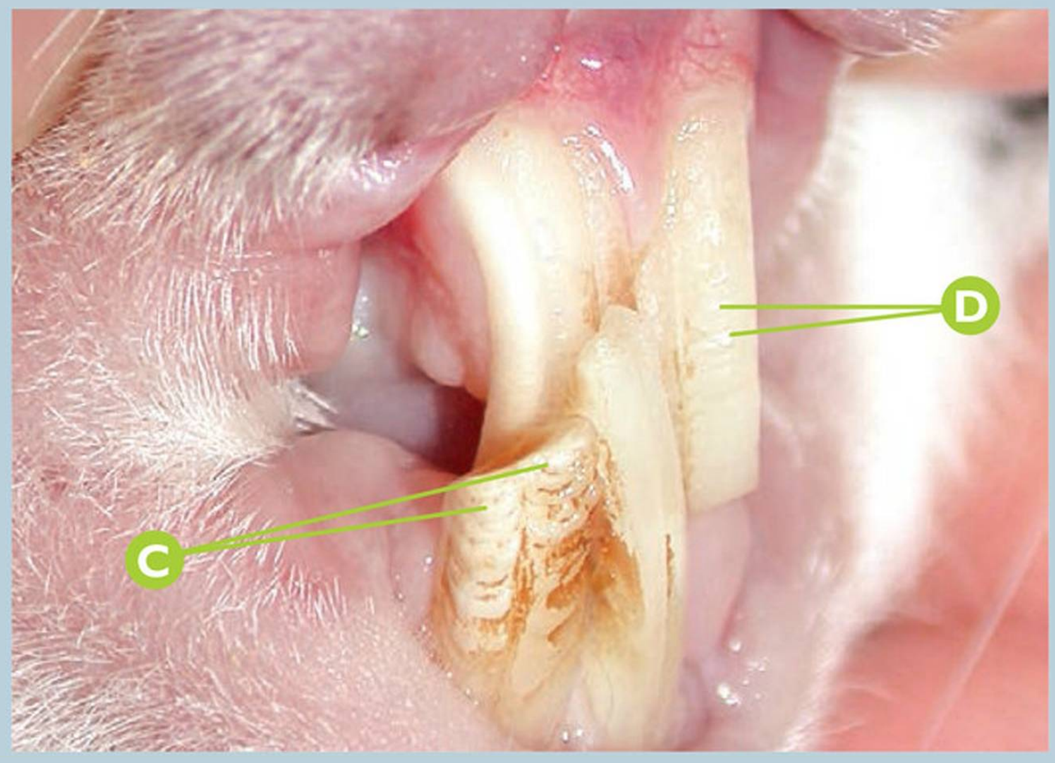

Oryctolagus cuniculus **Enfermedad metabólica ósea (EMO)**

Estructura anormal de los incisivos por enfermedad metabólica ósea (EMO), con maloclusión incisal evidente en un conejo (*Oryctolagus cuniculus*).

A Estrías horizontales en la superficie del I1mandD (401), alteración en la estructura del esmalte del diente con depósito de cálculo dental en las estrías; vista rostral.

B Maloclusión de los incisivos con sobrecrecimiento.

C Estrías horizontales en la superficie del I1mandD (401).

D Estrías horizontales en la superficie del I1maxI (201).

Puntos clave del diagnóstico/tratamiento

La enfermedad metabólica ósea, si es detectada en sus primeros estadios, puede ser rectificada, mediante la corrección de factores ambientales, y especialmente la alimentación. Es mucha la literatura que relaciona directa o indirectamente a la enfermedad metabólica ósea como causa de la enfermedad dental adquirida (la presencia de maloclusiones dentarias, por ejemplo.)

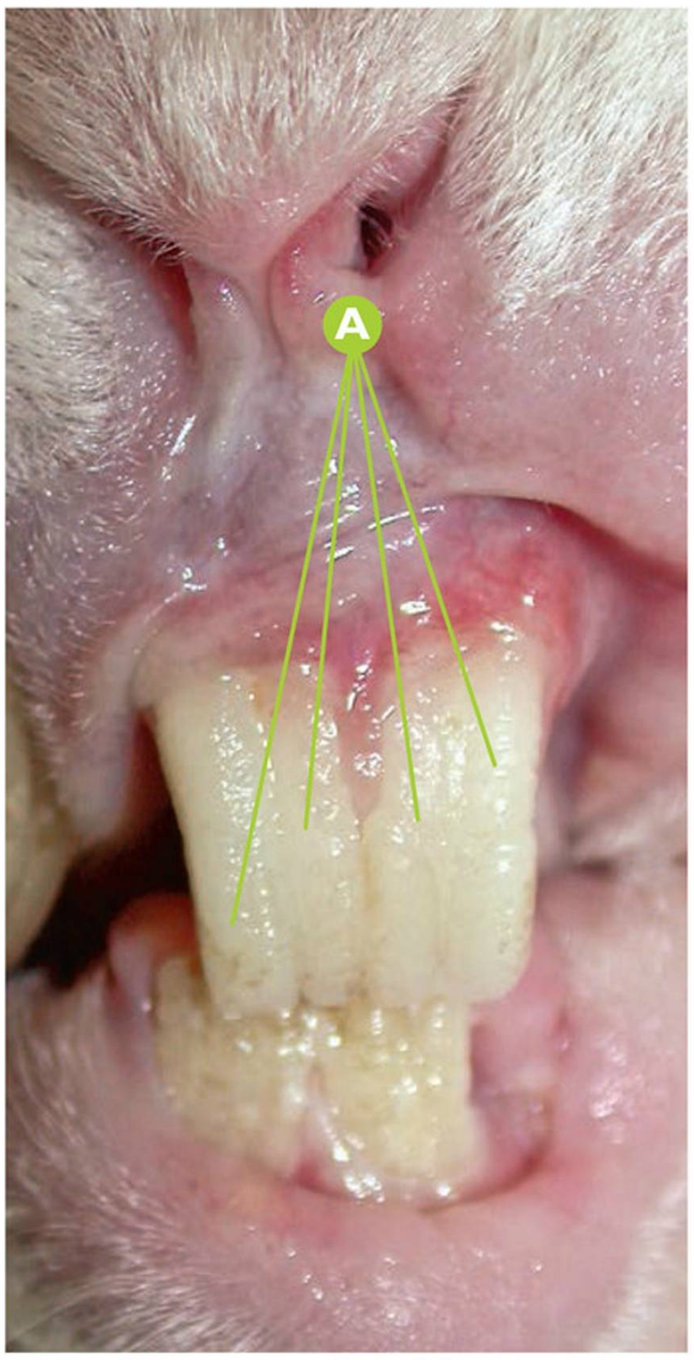

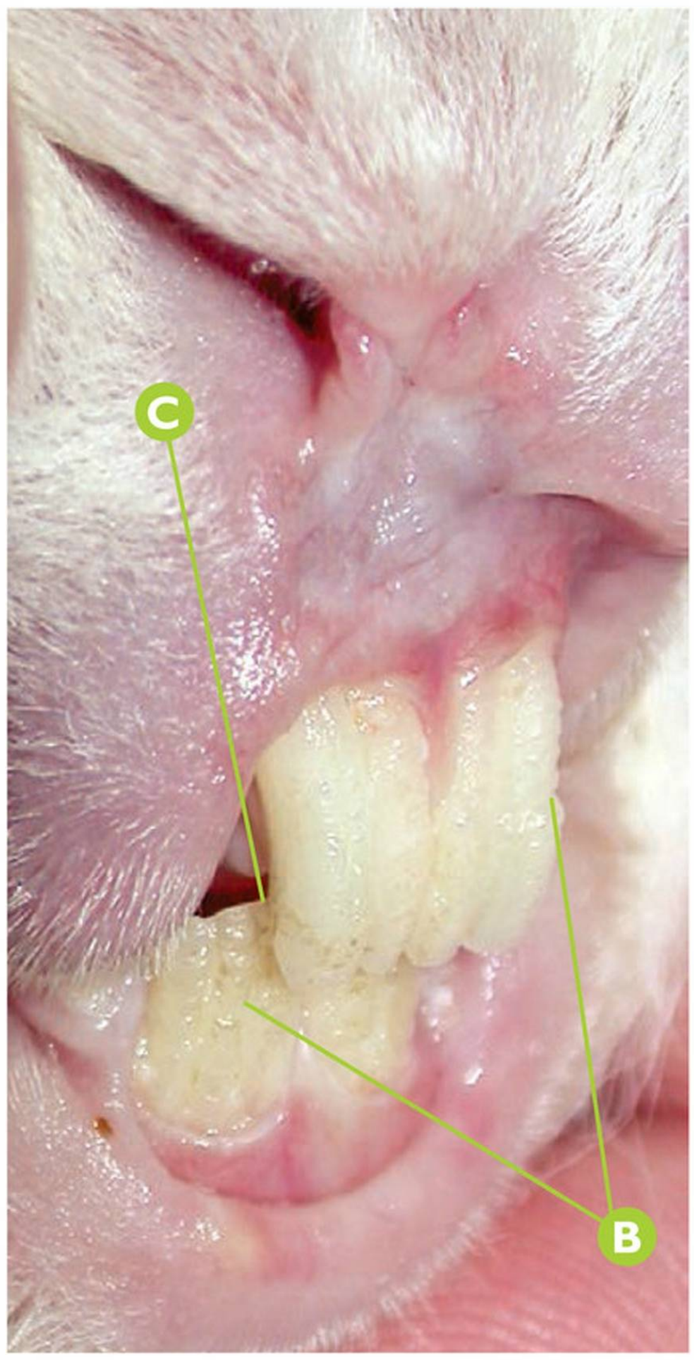

Oryctolagus cuniculus | Enfermedad metabólica ósea (EMO)

Estructura anormal de los incisivos por enfermedad metabólica ósea (EMO), sin existencia de maloclusión evidente en un conejo (*Oryctolagus cuniculus*).

- **A** Estrías horizontales en la superficie de I1maxD (101) y I1maxI (201).
- **B** Detalle de la alteración en la estructura del esmalte del diente en incisivos maxilares y mandibulares.
- **C** Oclusión fisiológica normal en incisivos.

Puntos clave del diagnóstico/tratamiento

En los primeros estadios de la enfermedad metabólica ósea (EMO), en ocasiones podemos detectar únicamente alteración en las estructuras dentales, sin que existan maloclusiones evidentes. La corrección de la etiología de la EMO está indicada en este caso clínico, así como valorar su evolución a corto plazo.

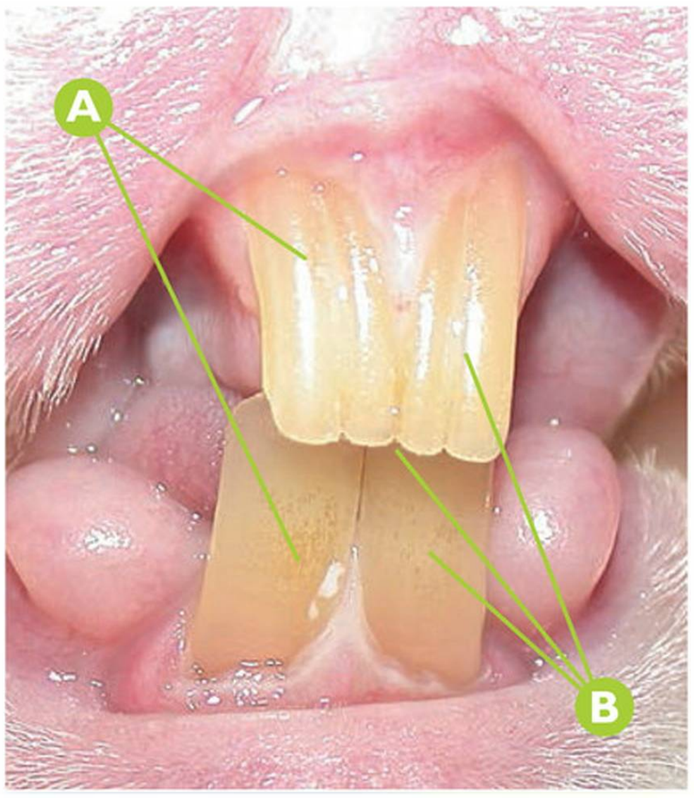

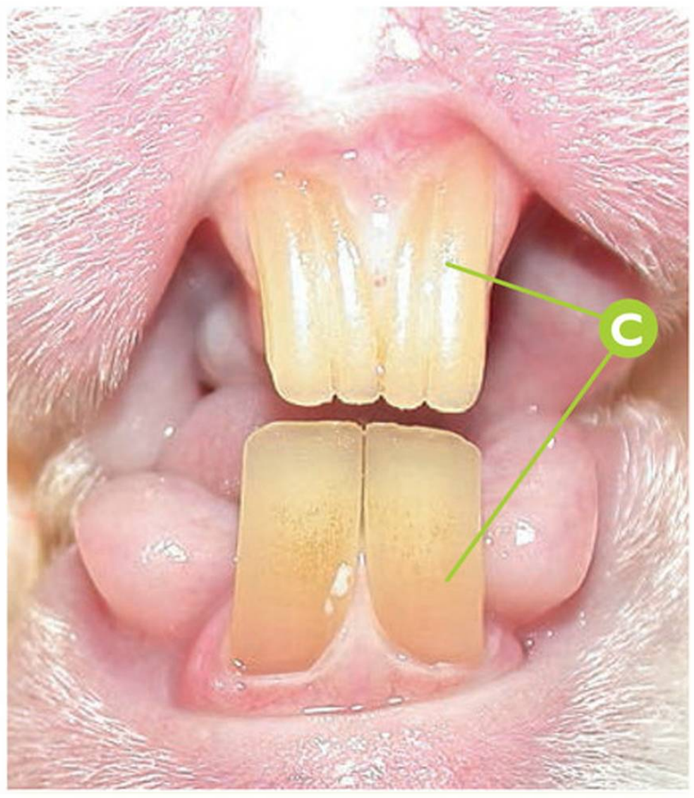

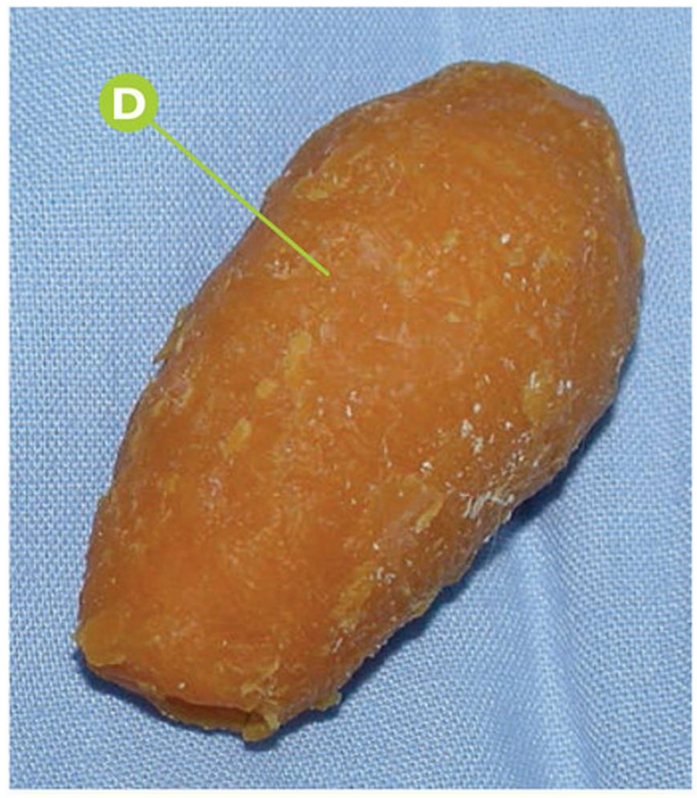

Oryctolagus cuniculus | Tinción

Tinción anaranjada de los incisivos en un conejo (*Oryctolagus cuniculus*).

- **A** Tinción de los incisivos en un tono anaranjado, por uso de un producto comercial con esa coloración.
- **B** Oclusión correcta y morfología normal de los incisivos.
- **C** Detalle de la tinción anaranjada de los incisivos.
- **D** Producto comercial de color anaranjado que el paciente utiliza para el adecuado desgaste de los incisivos.

Puntos clave del diagnóstico/tratamiento

En ocasiones, la coloración blanquecina de los incisivos, típica de los lagomorfos como el conejo (a diferencia de la mayoría de los roedores), pude verse alterada por una tinción por productos comerciales que estén a su alcance. Esta tinción no tiene significación clínica.





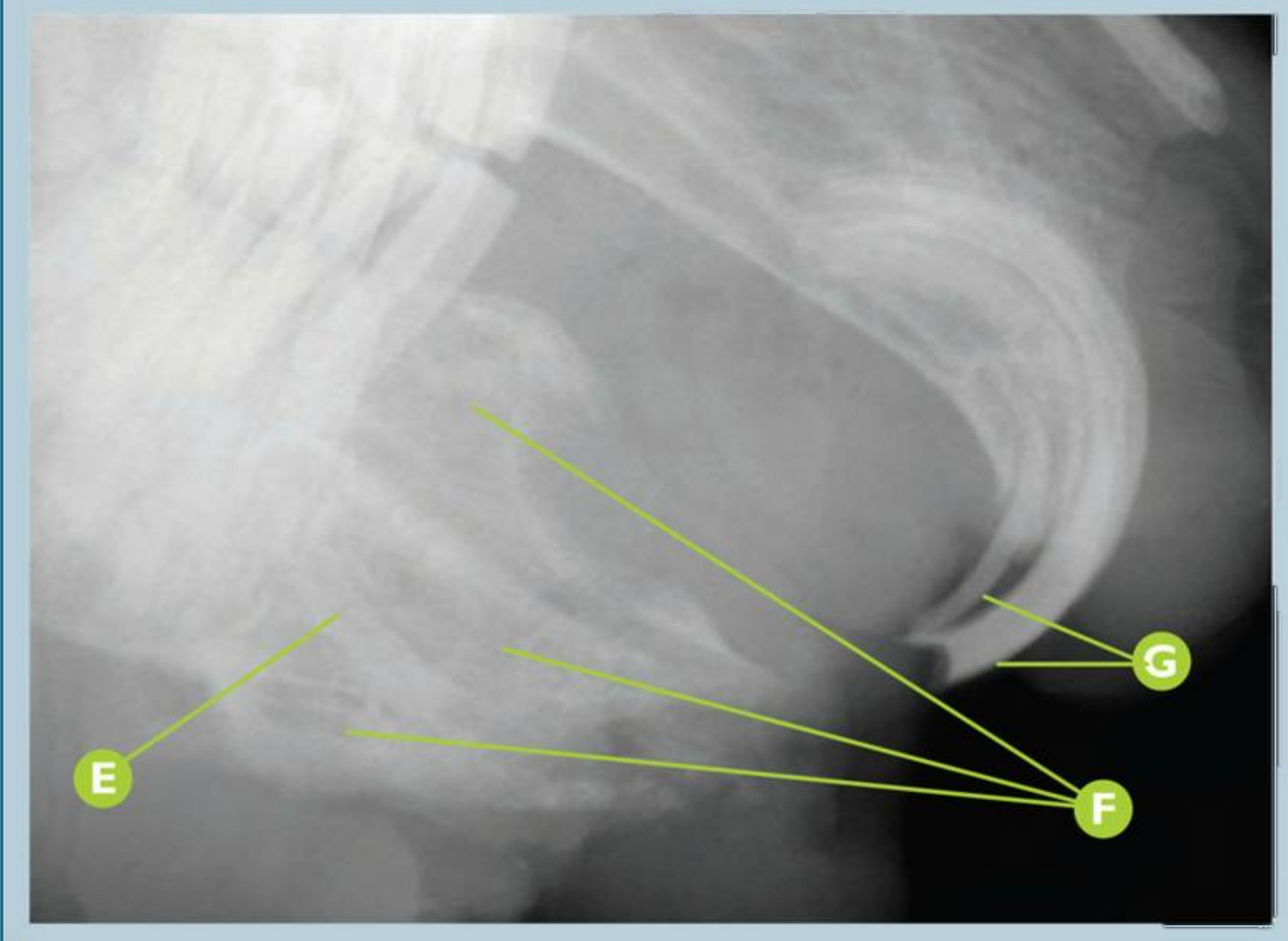

Oryctolagus cuniculus | Absceso mandibular

Absceso mandibular severo en un conejo (*Oryctolagus cuniculus*). Etiología: sospecha de fractura radicular de un incisivo inferior.

- **A** Absceso mandibular severo abierto, con drenaje de líquido seropurulento.
- **B** Sospecha de ausencia de incisivos mandibulares.
- **C** Drenaje de pus denso en la zona incisal inferior (incisivos mandibulares ausentes).
- **D** Sospecha de sobrecrecimiento ligero de los incisivos maxilares.
- **E** Rx dental: signos radiológicos compatibles con resto radicular de un incisivo mandibular.
- **F** Rx dental: signos radiológicos compatibles con osteomielitis y destrucción de la cortical ventral de la mandíbula.
- **G** Rx dental: signos radiológicos compatibles con sobrecrecimiento ligero de los incisivos maxilares.

Puntos clave del diagnóstico/tratamiento

La etiología de los abscesos relacionados con la cavidad oral en el conejo es muy diversa. En este caso clínico, la causa más probable es la existencia de un resto radicular en un incisivo inferior. Esto ha provocado una posible osteomielitis regional, así como un absceso mandibular. El tratamiento está basado en la extracción del resto radicular y terapia antibiótica, con un pronóstico reservado.

Errores comunes

Realizar tratamientos sintomáticos mediante una antibioterapia adecuada, sin solucionar la causa presente (extracción del resto radicular). La radiología dental es imprescindible, incluso el uso del TAC, para determinar la causa de los procesos. La extracción del resto radicular en este caso es determinante para intentar realizar un tratamiento adecuado.



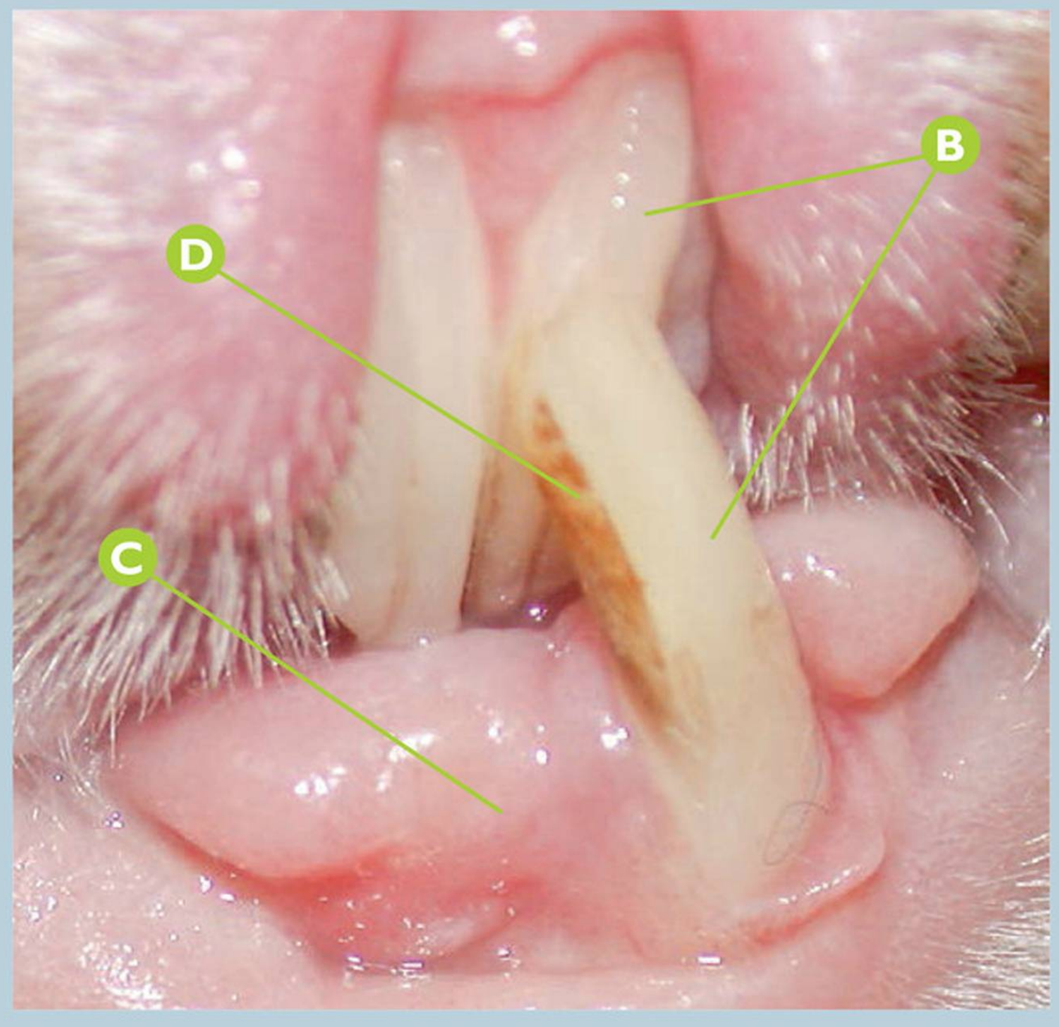

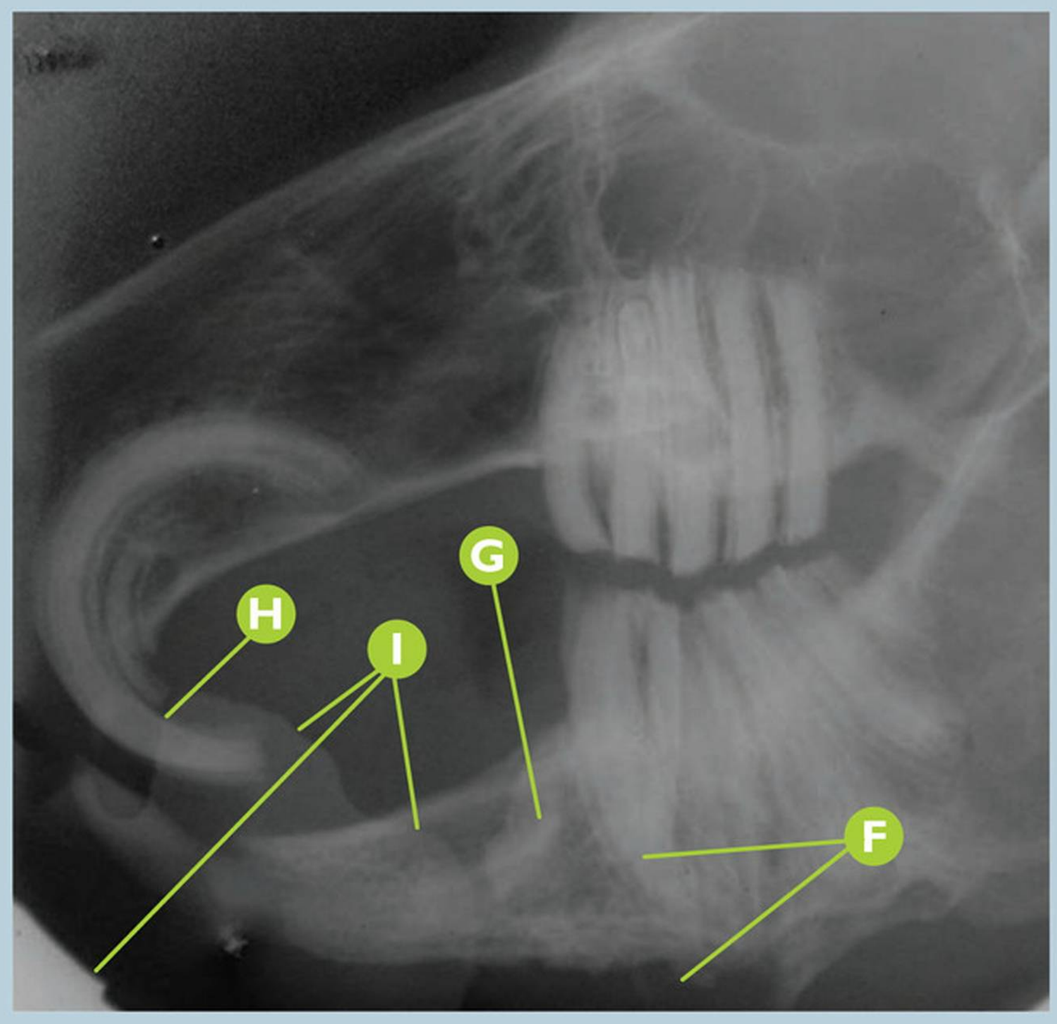

Oryctolagus cuniculus | **Absceso mandibular**

Absceso mandibular moderado por sospecha de sobrecrecimiento radicular y patología periapical de P3mand en un conejo (*Oryctolagus cuniculus*).

- A Absceso mandibular moderado en lado derecho, con drenaje de pus al exterior.
- B Maloclusión de los incisivos, con sobrecrecimiento.
- C Ausencia de I1mandD (401).
- D Cálculo dental en I1mandI (301).
- E Detalle de la ausencia de I1mandD (401), con drenaje de líquido seroso en la región de su alveolo.
- F Rx dental: signos radiológicos compatibles con sobrecrecimiento radicular y patología periapical de P3mand, y perforación del hueso cortical.
- G Rx dental: signos radiológicos compatibles con resto radicular de I1mandD (401).
- H Rx dental: signos radiológicos compatibles con sobrecrecimiento de los incisivos maxilares.
- I Rx dental: artefacto.

Puntos clave del diagnóstico/tratamiento

Una de las etiologías frecuentes de los abscesos relacionados con la cavidad oral es la patología periapical de uno o varios premolares y/o molares. Estas patologías pueden desencadenar la formación de abscesos mandibulares, con destrucción de tejido óseo regional, incluso provocar la perforación del hueso cortical.



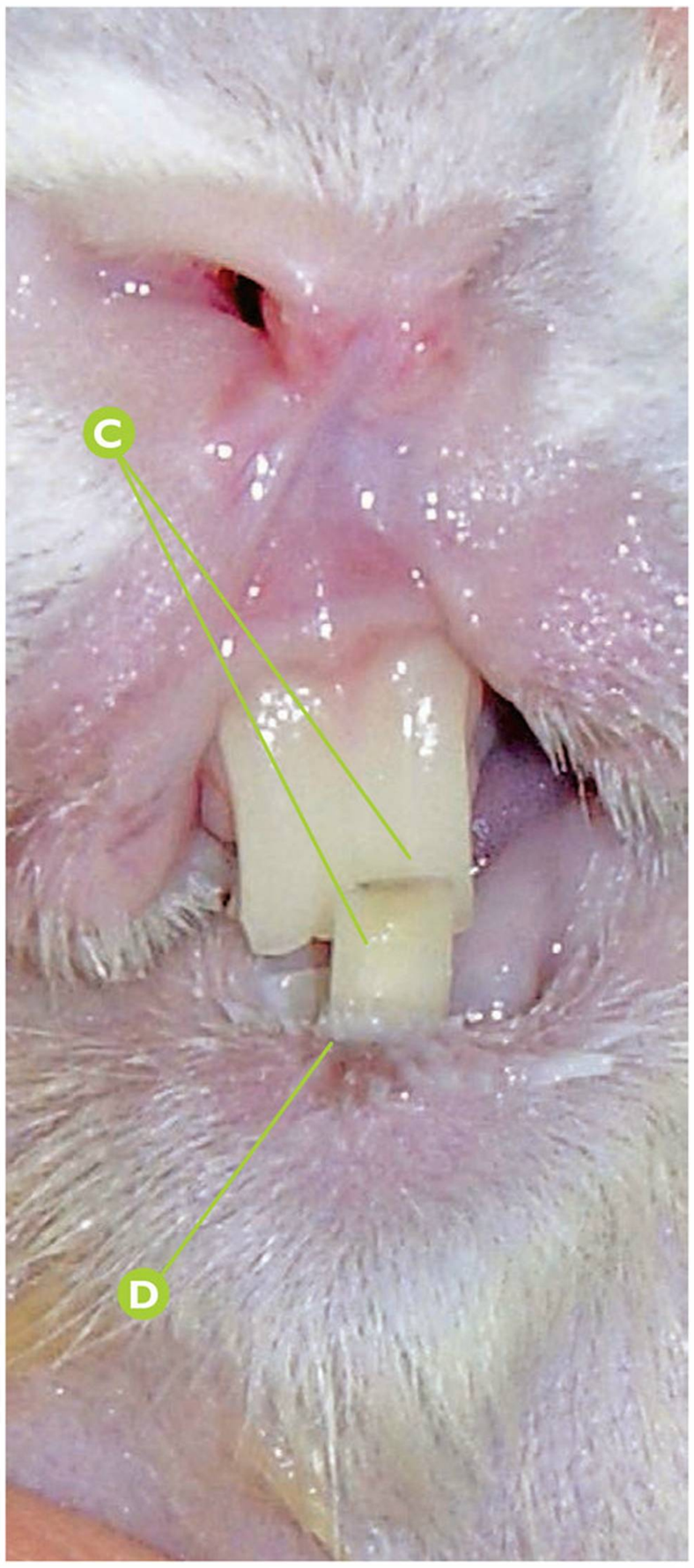

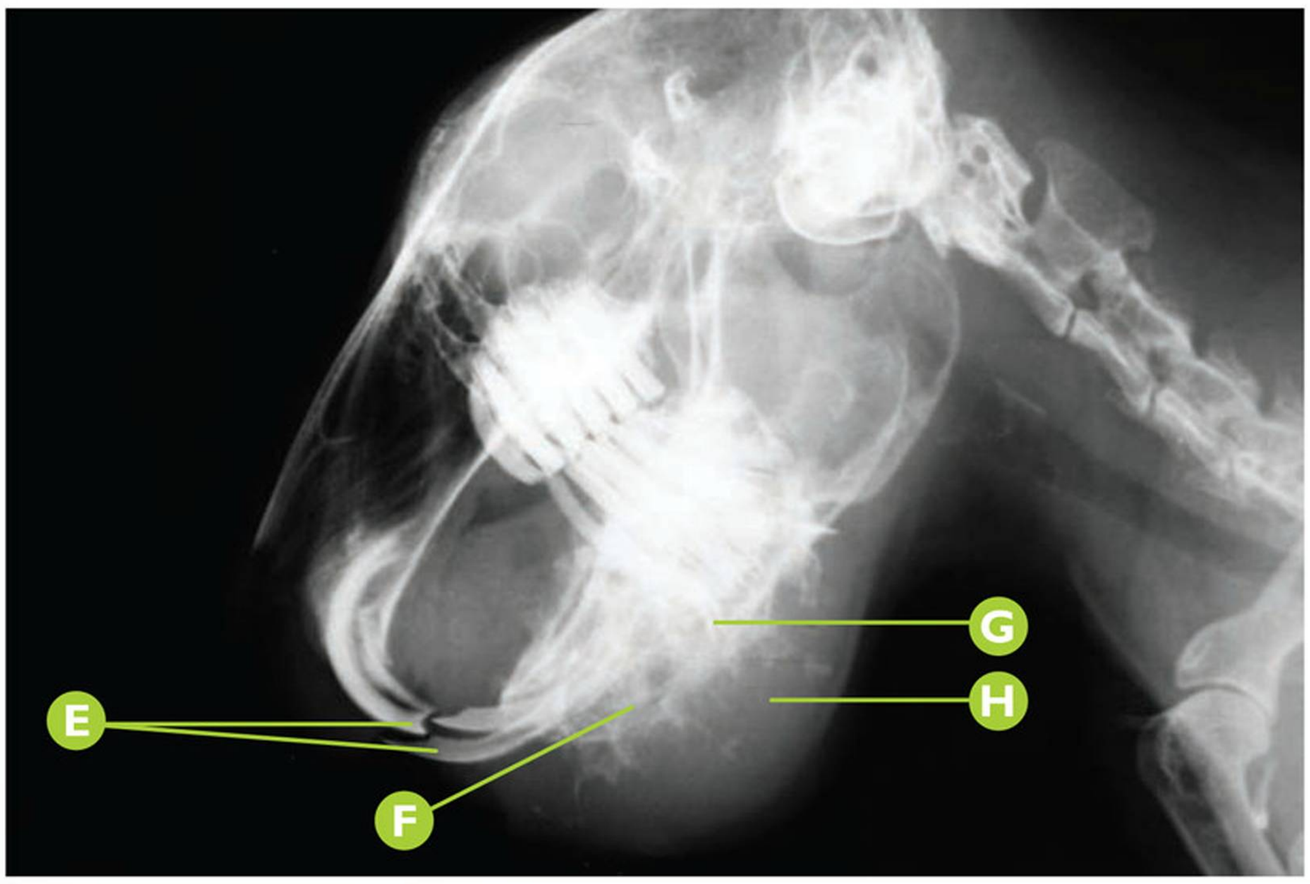

Oryctolagus cuniculus | Abceso mandibular

Absceso mandibular moderado por sospecha de patología periapical de incisivos mandibulares en un conejo (*Oryctolagus cuniculus*).

- A Absceso mandibular.
- B Coloración amarillenta del pelo por salida de contenido purulento.
- C Detalle de la maloclusión de los incisivos.
- D Detalle del exudado purulento.
- E Rx convencional (mamografía): signos radiológicos compatibles con maloclusión de los incisivos.
- F Rx convencional (mamografía): signos radiológicos compatibles con osteomielitis del hueso mandibular.
- G Rx convencional (mamografía): signos radiológicos compatibles con sobrecrecimiento de la raíz de P3mandD (407), atravesando la cortical.
- H Rx convencional (mamografía): signos radiológicos compatibles con absceso mandibular.

Puntos clave del diagnóstico/tratamiento

Ante la presencia de masas mandibulares en estos animales es imprescindible realizar una exploración oral minuciosa, acompañada de una anamnesis y exploración física completa. Es frecuente encontrar animales hiporéxicos y con pérdida de condición corporal adecuada. La radiología y el TAC nos permite valorar el estado de los dientes (tamaño de las coronas y raíces, así como su posición) y la densidad de los huesos del cráneo.

La dieta es uno de los factores que intervienen en el origen del síndrome de enfermedad dental adquirida cuya aparición es progresiva y se caracteriza por un sobrecrecimiento de las raíces dentales, maloclusión adquirida, así como con patologías secundarias asociadas.

Influye tanto la composición de la alimentación como la forma de administrar los nutrientes. Así, durante las primeras semanas de vida, es importante aportar una dieta adecuada para favorecer la osificación. Además, los animales que no ingieren una adecuada dieta en fibra, no realizan los movimientos de desgaste dental adecuados por lo que se produce un sobrecrecimiento dental.

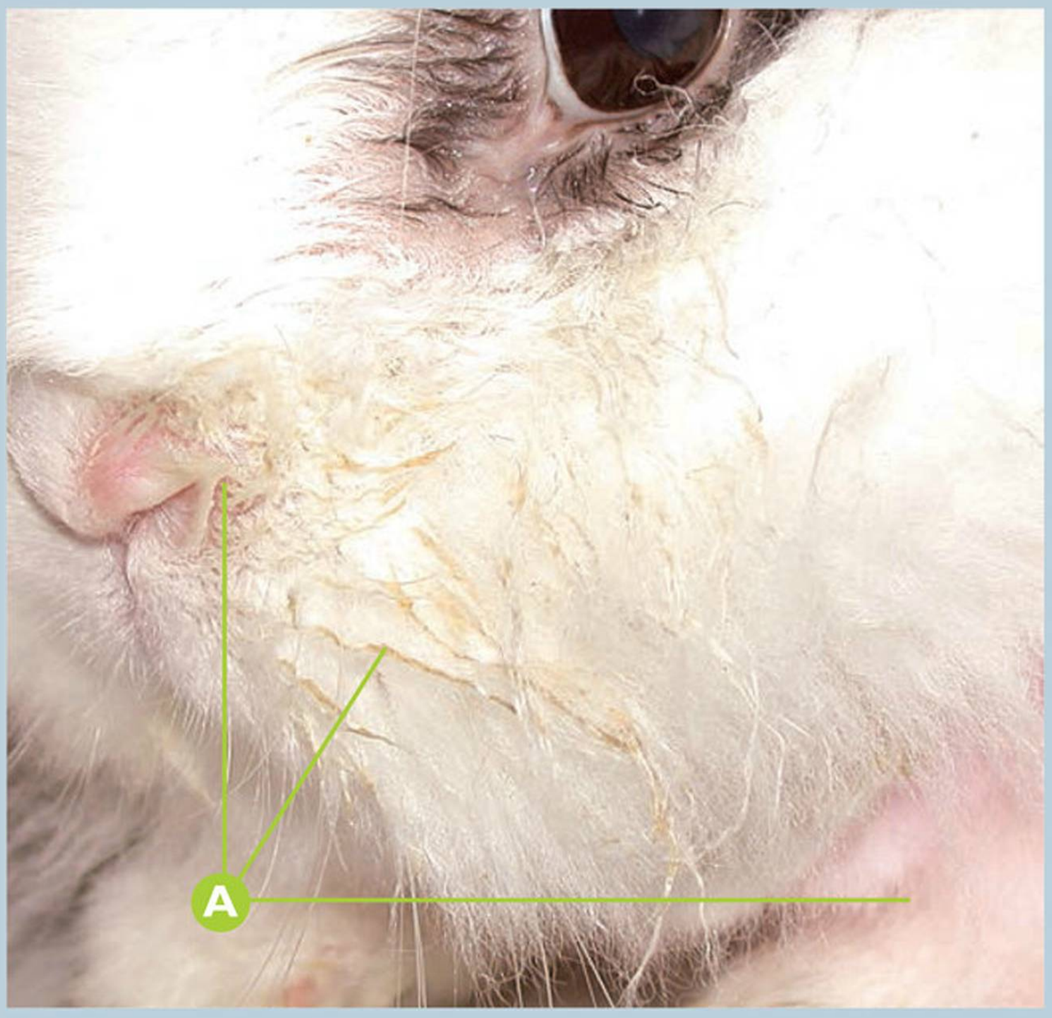

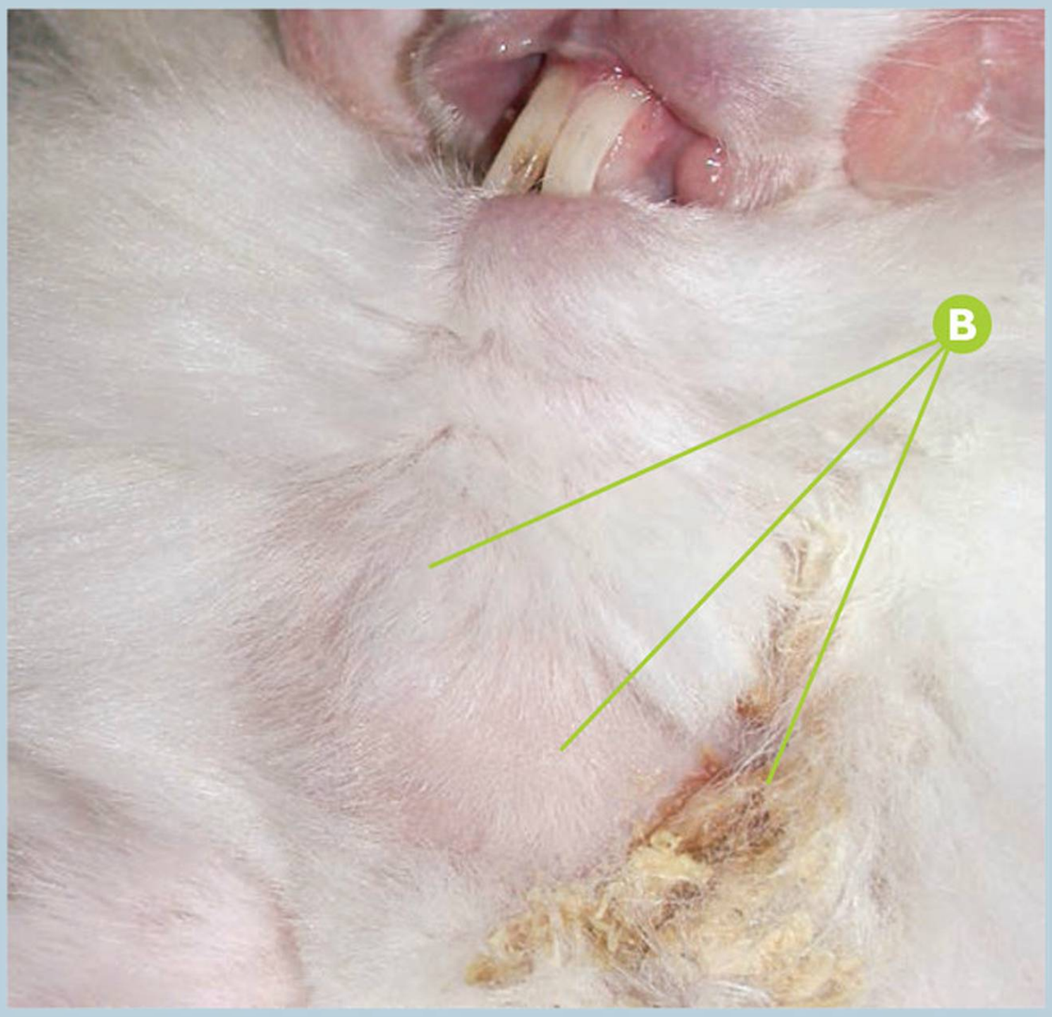

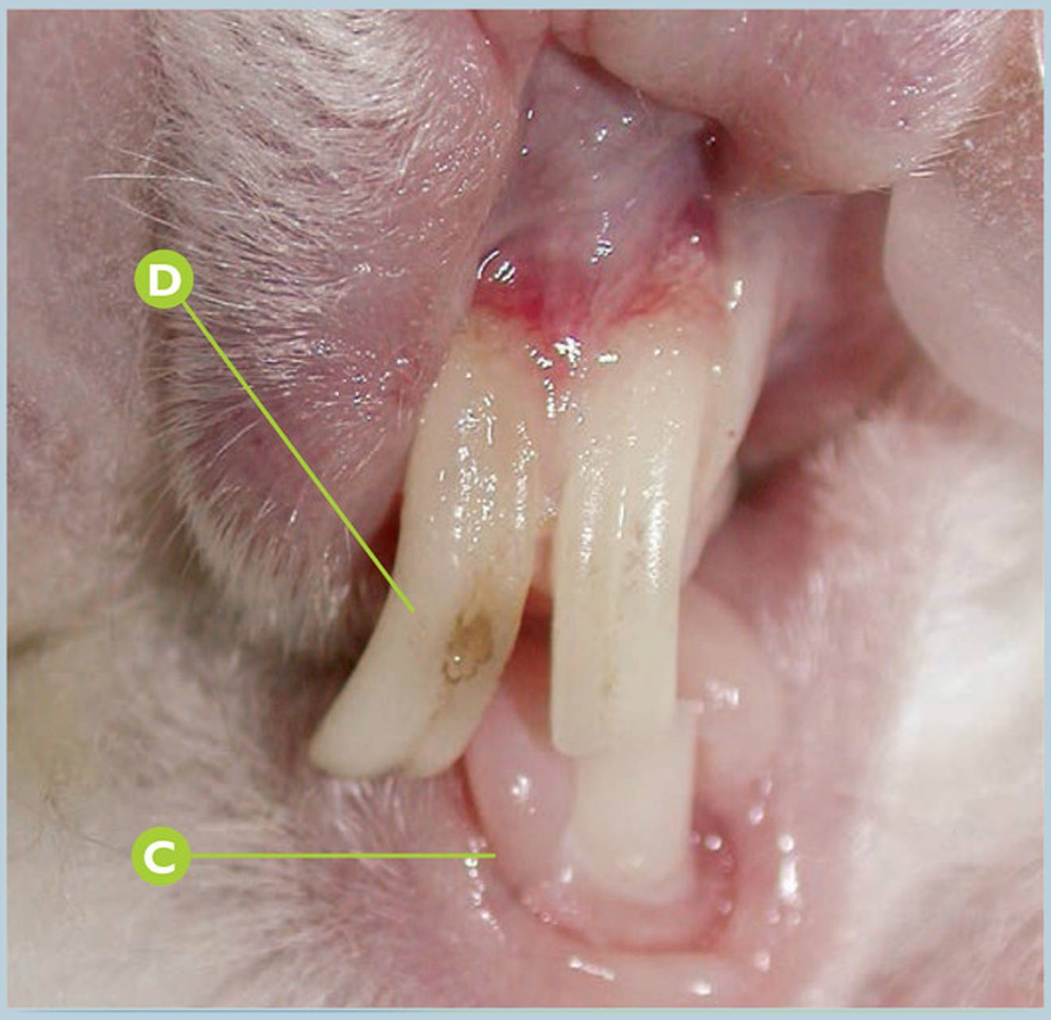

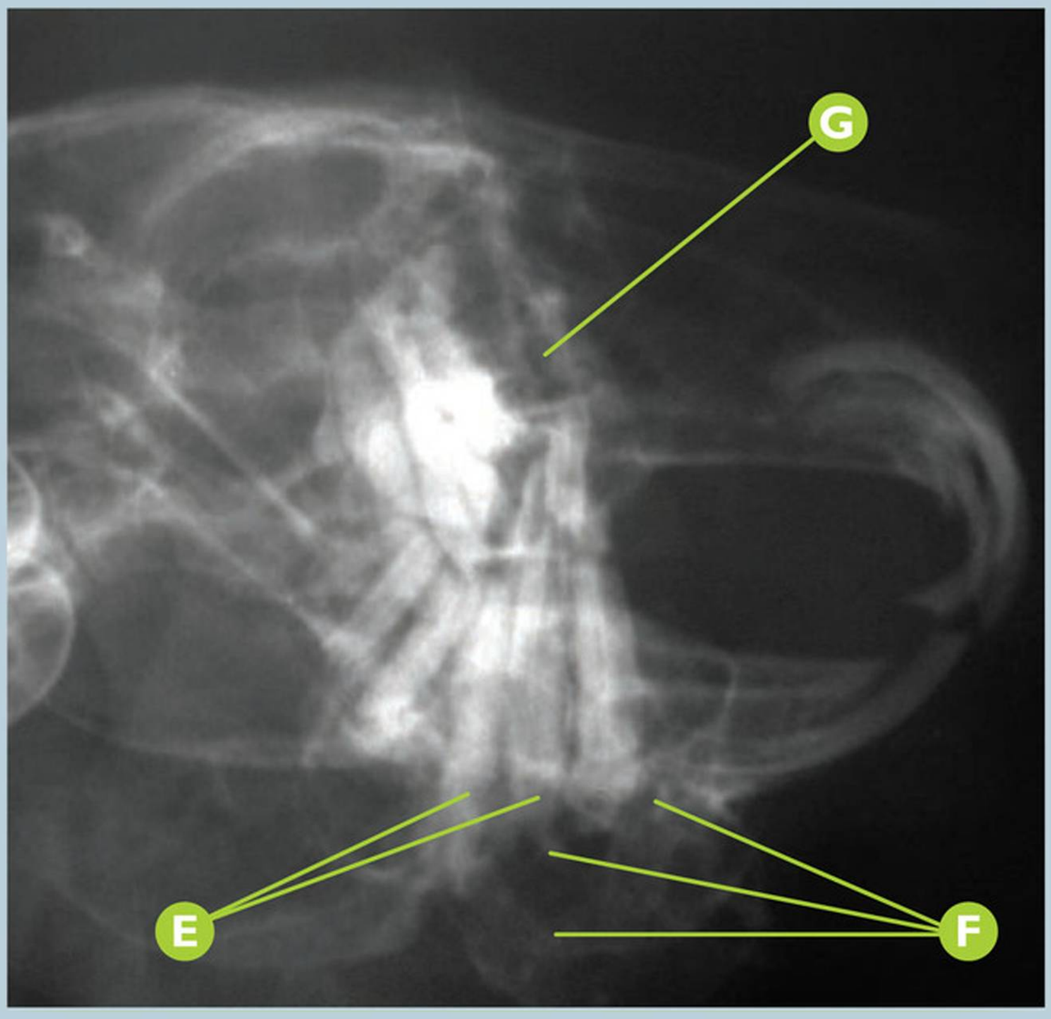

Oryctolagus cuniculus | **Absceso mandibular**

Absceso mandibular severo por sospecha de una enfermedad dental adquirida (EDA) en estado avanzado en un conejo (*Oryctolagus cuniculus*).

A Pus que proviene de un absceso mandibular abierto en lado izquierdo.

B Detalle del absceso mandibular severo.

C Ausencia del I1mandD (401).

D Sobrecrecimiento y desviación moderada de I1maxD (101).

E Rx convencional: signos radiológicos compatibles con sobrecrecimiento de premolares y molares inferiores en su región apical.

F Rx convencional: signos radiológicos compatibles con destrucción de hueso cortical ventral y absceso mandibular.

G Rx convencional: signos radiológicos compatibles con ausencia de alguno de los primeros premolares superiores.

Puntos clave del diagnóstico/tratamiento

Cuando detectamos abscesos mandibulares, se debe realizar un estudio exhaustivo del interior de la cavidad oral (vía endoscópica), así como un estudio radiológico completo (seis vistas radiológicas) y un TAC. En este caso clínico los signos radiológicos son compatibles con una enfermedad dental adquirida (EDA) en estado muy avanzado, con un pronóstico de reservado a pobre.

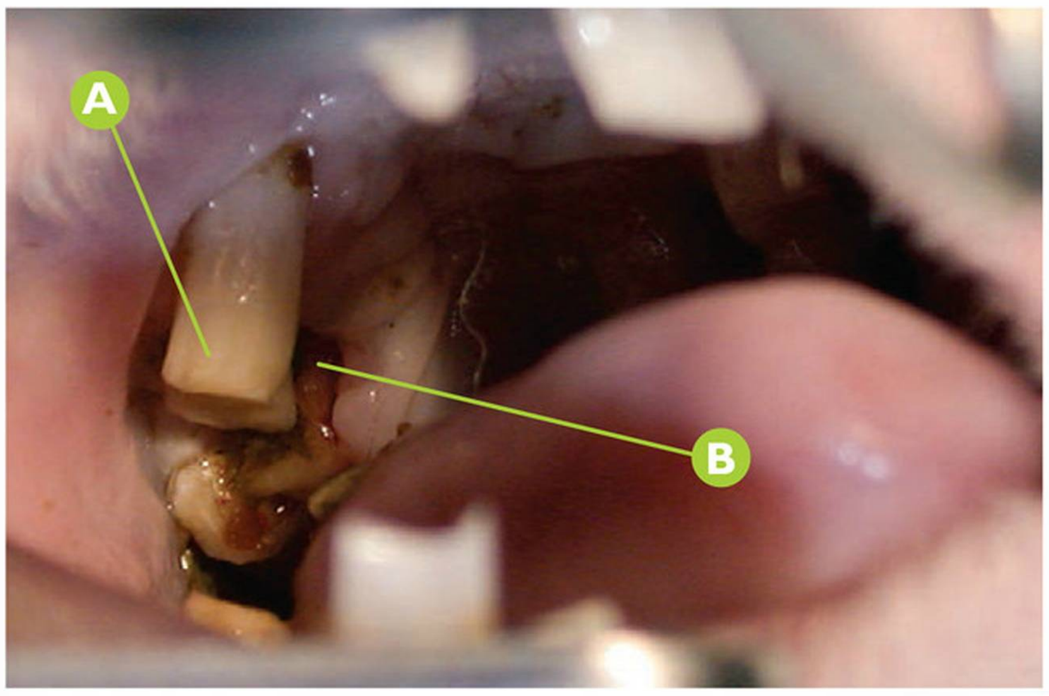

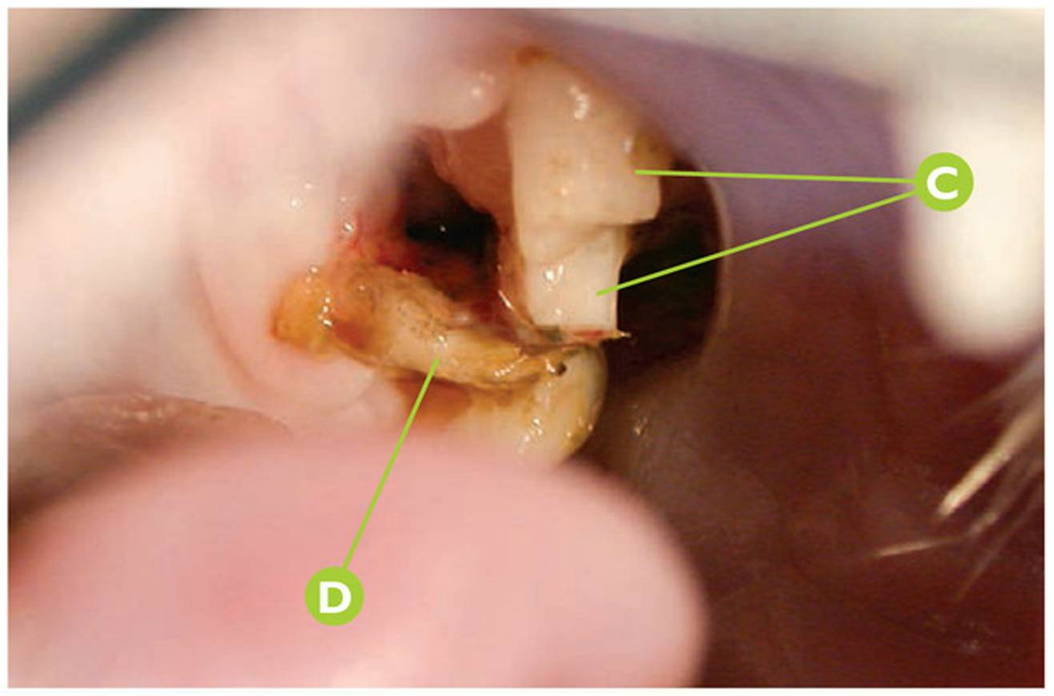

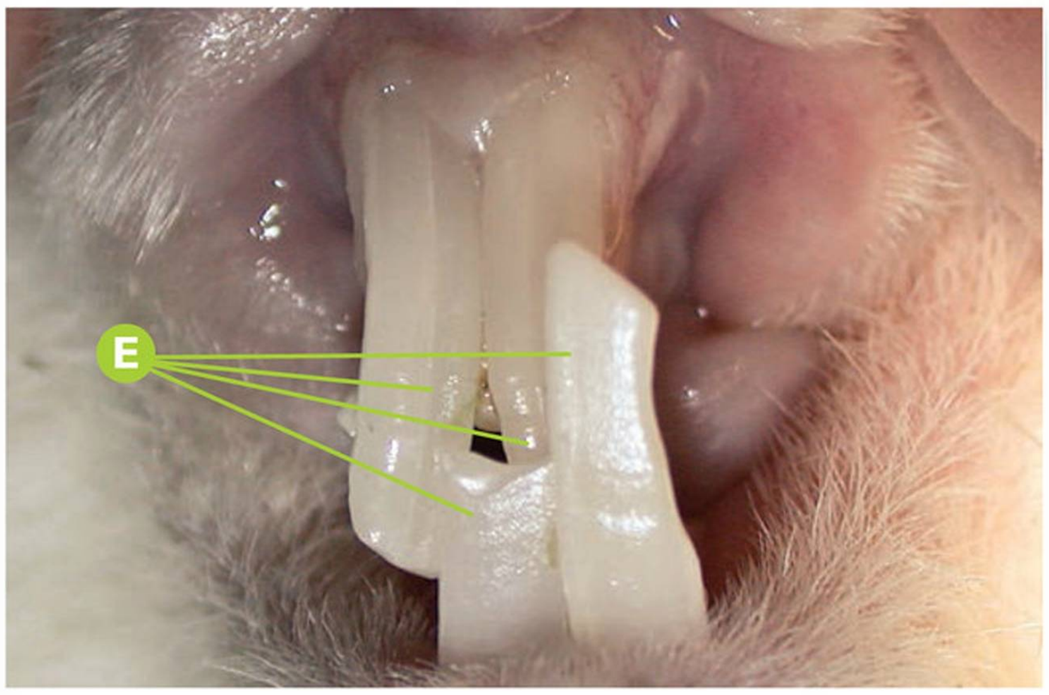

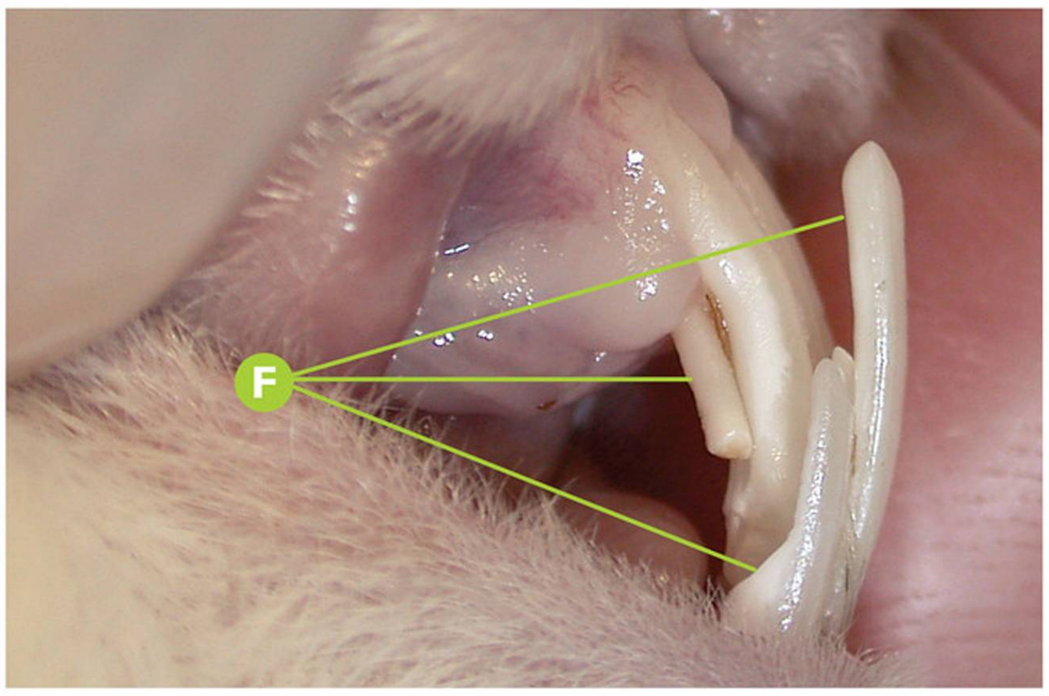

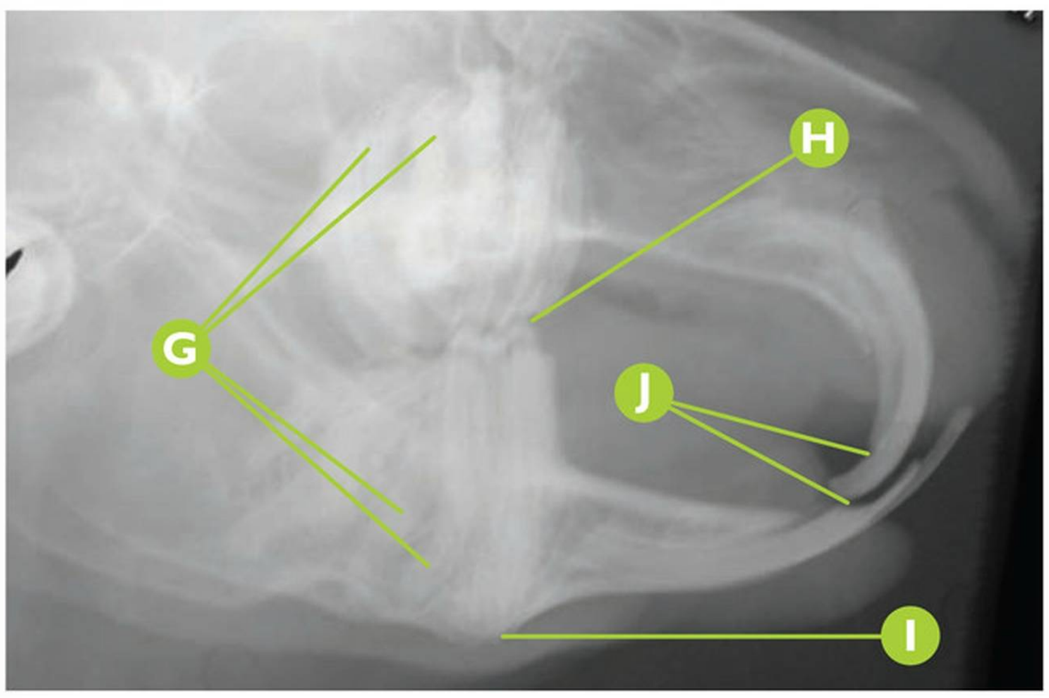

Oryctolagus cuniculus Enfermedad dental adquirida (EDA)

Enfermedad dental adquirida (EDA) en la región de premolares en un conejo (*Oryctolagus cuniculus*).

- A Sobrecrecimiento en P2maxD (106).
- B Signos de lesión ulcerada distal a P3maxD (107).
- C Sobrecrecimiento en P2maxI (206) y P3maxI (207).
- D Sospecha de sobrecrecimiento y desviación de P4maxI (208).
- E Sobrecrecimiento de la corona clínica de los incisivos.
- F Detalle del sobrecrecimiento de incisivos, con desgaste parcial de los incisivos mandibulares.
- G Rx dental: signos radiológicos compatibles con deformidad y sobrecrecimiento de raíces dentarias en premolares y molares.
- H Rx dental: signos radiológicos compatibles con ondulación de la oclusión de premolares y molares (*wave mouth*).
- I Rx dental: signos radiológicos compatibles con adelgazamiento de la cortical, por la compresión de la raíz del premolar, al elongarse el diente.
- J Rx dental: signos radiológicos compatibles con sobrecrecimiento moderado de los incisivos maxilares y mandibulares.

Puntos clave del diagnóstico/tratamiento

La detección de la amplia gama de variaciones de la enfermedad dental adquirida (EDA) en la región de premolares y molares, debe ser valorada mediante el adecuado examen oral (especialmente mediante la endoscopia), así como con la radiología dental, y TAC si éste último está disponible. Son muy variables los signos de la EDA; en este caso clinico detectamos sobrecrecimiento de incisivos y premolares/molares (con sospecha de *wave mouth*), así como los primeros cambios en la cortical ventral mandibular por compresión de las raíces dentarias por la elongación de estos premolares.

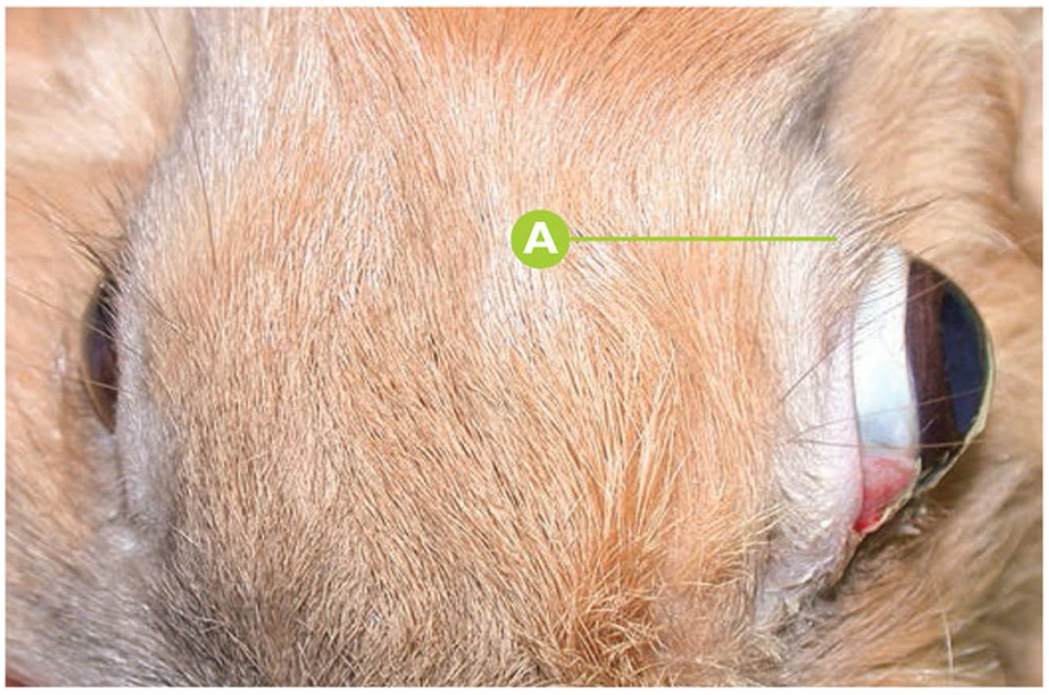

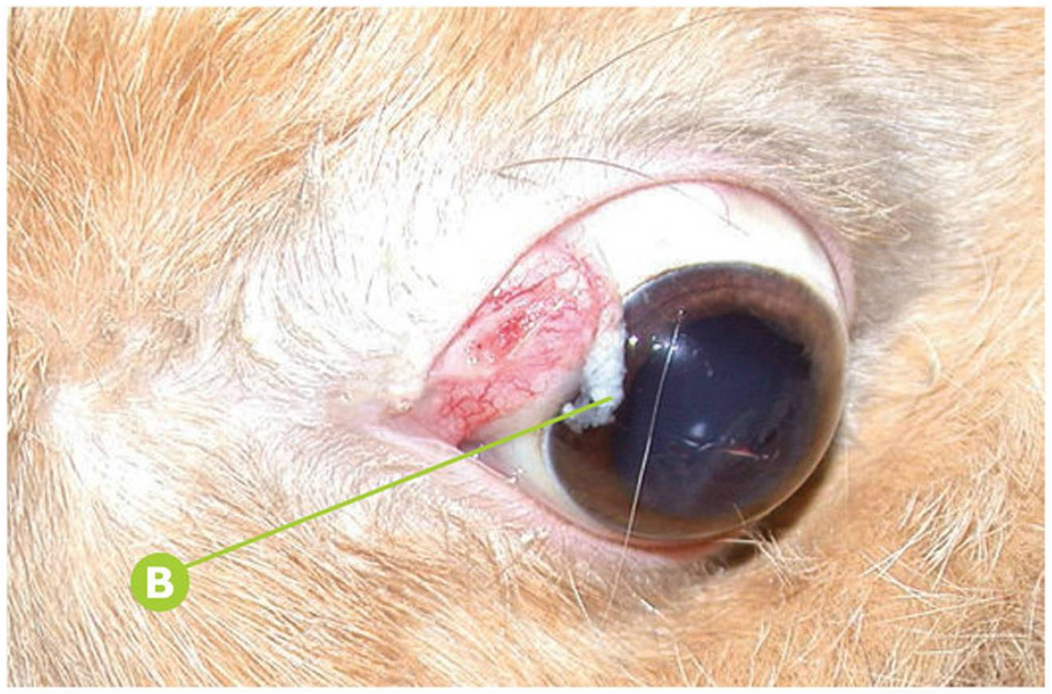

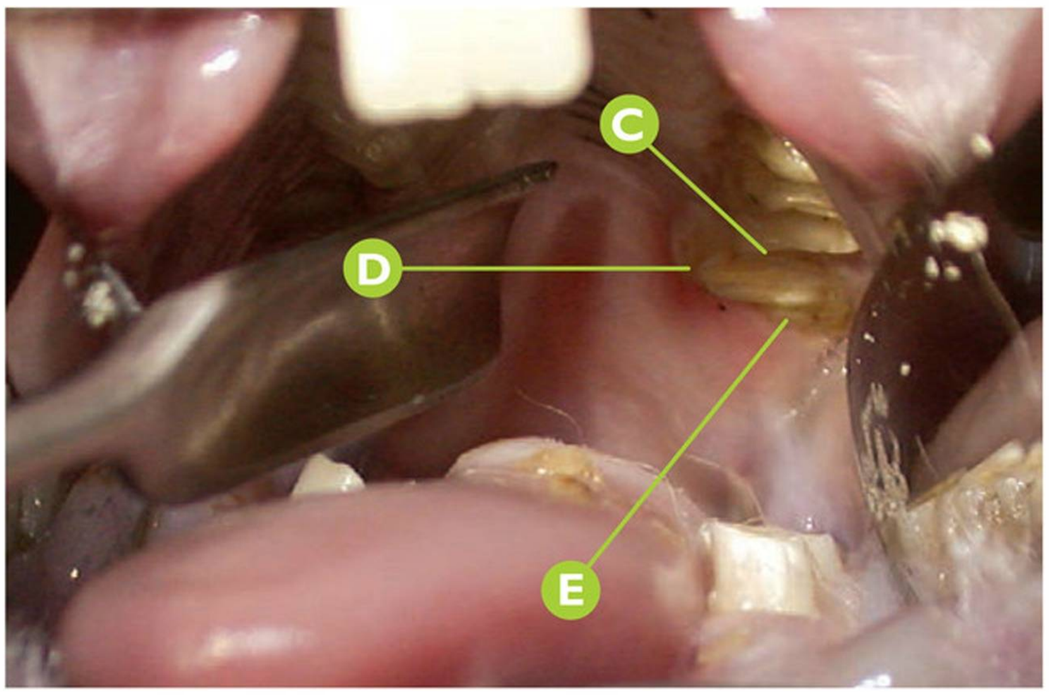

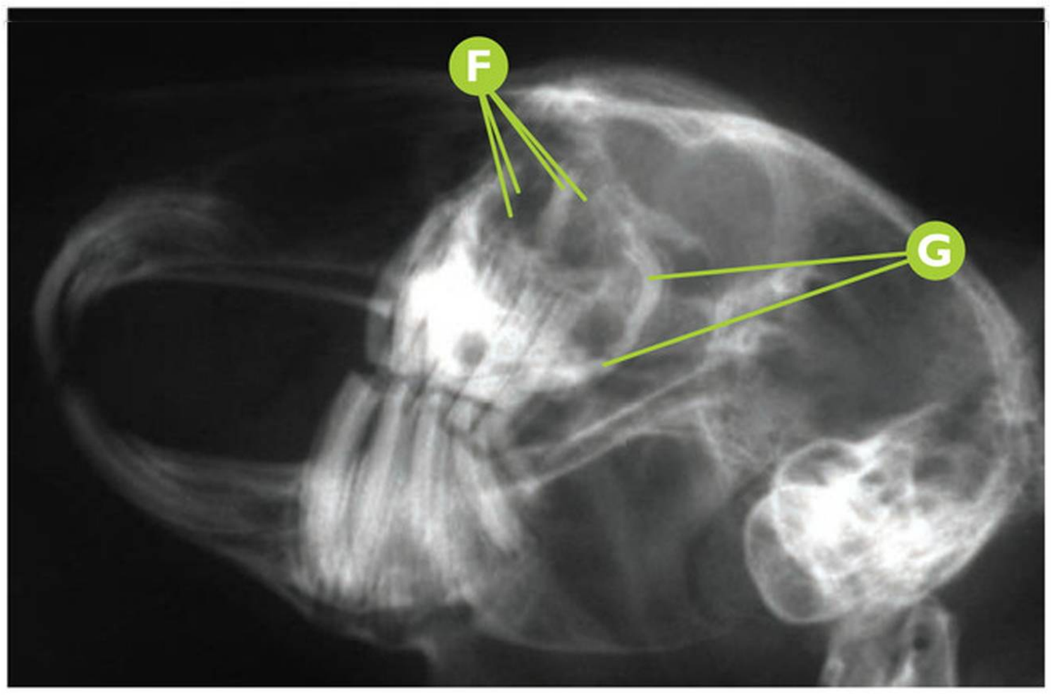

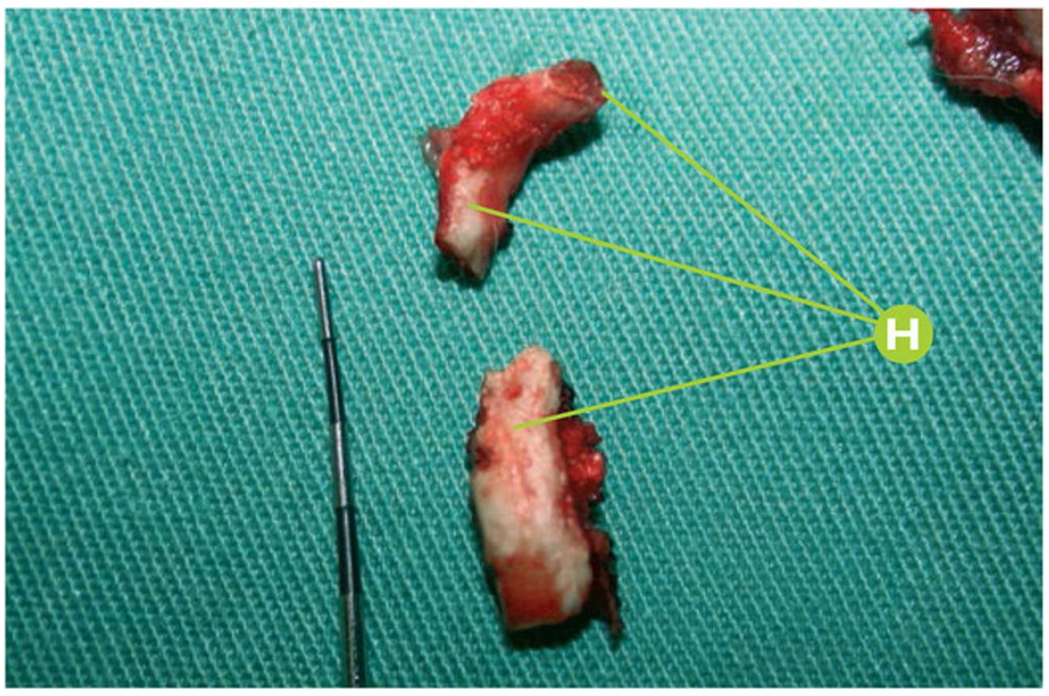

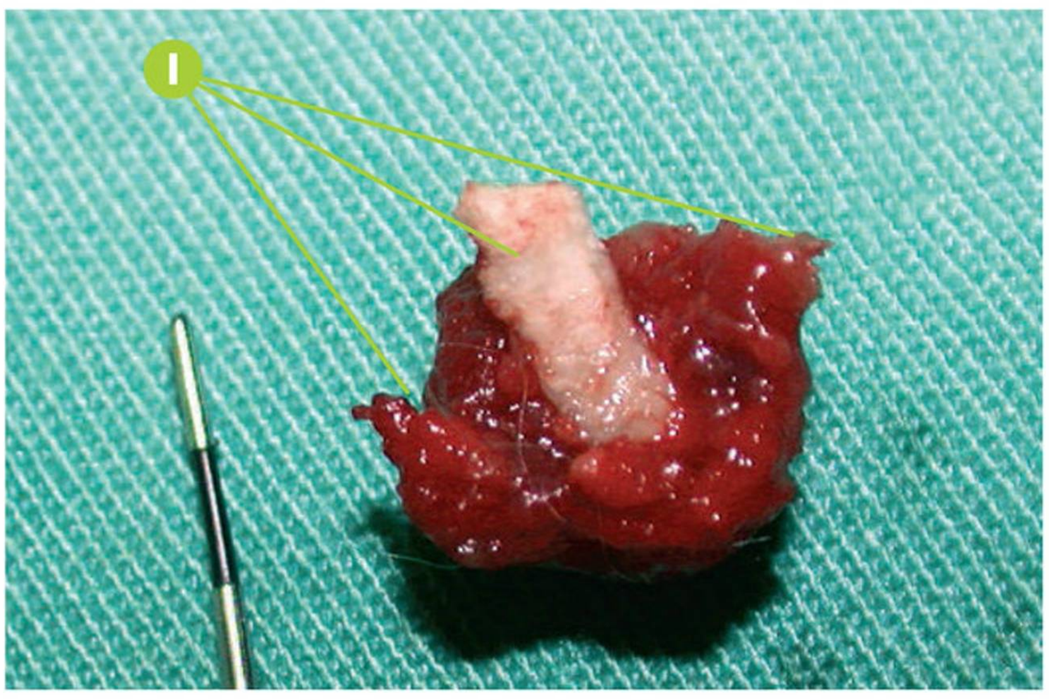

Oryctolagus cuniculus — Enfermedad dental adquirida (EDA)

Sospecha de enfermedad dental adquirida (EDA). Exoftalmo unilateral del lado izquierdo, la etiología probable es la presencia de resto radicular del M1maxI (209) y sobrecrecimiento del M3maxI (211) en un conejo.

- A Exoftalmo unilateral severo del lado izquierdo.
- B Drenaje de pus, en ojo izquierdo.
- C Ausencia del M1maxI (209).
- D Desviación palatina ligera del M2maxI (210).
- E M3maxI (211).
- F Rx convencional, lado izquierdo: signos radiológicos compatibles con resto radicular del M1maxI (209), con signos de osteolisis severa regional.
- G Rx convencional, lado izquierdo: signos radiológicos compatibles con sobrecrecimiento y deformidad radicular del M3maxI (211).
- H Detalle del M3maxI (211), incluyendo la región apical; posextracción.
- I Detalle del resto radicular del M1maxI (209), rodeado de tejido de granulación; posextracción.

Puntos clave del diagnóstico/tratamiento

En el curso de la EDA, es frecuente detectar sobrecrecimiento y deformidades radiculares, e incluso se pueden producir fracturas de premolares y molares, y, complicando la sintomatología general, un exoftalmo unilateral como en este caso clínico. Un estudio exhaustivo del interior de la cavidad oral, así como la radiología y TAC como pruebas diagnósticas están indicados. El tratamiento en este caso clínico está basado en la extracción del resto radicular del M1maxI (209) y del M3maxI (211) así como una terapia antibiótica adecuada, con un pronóstico reservado.

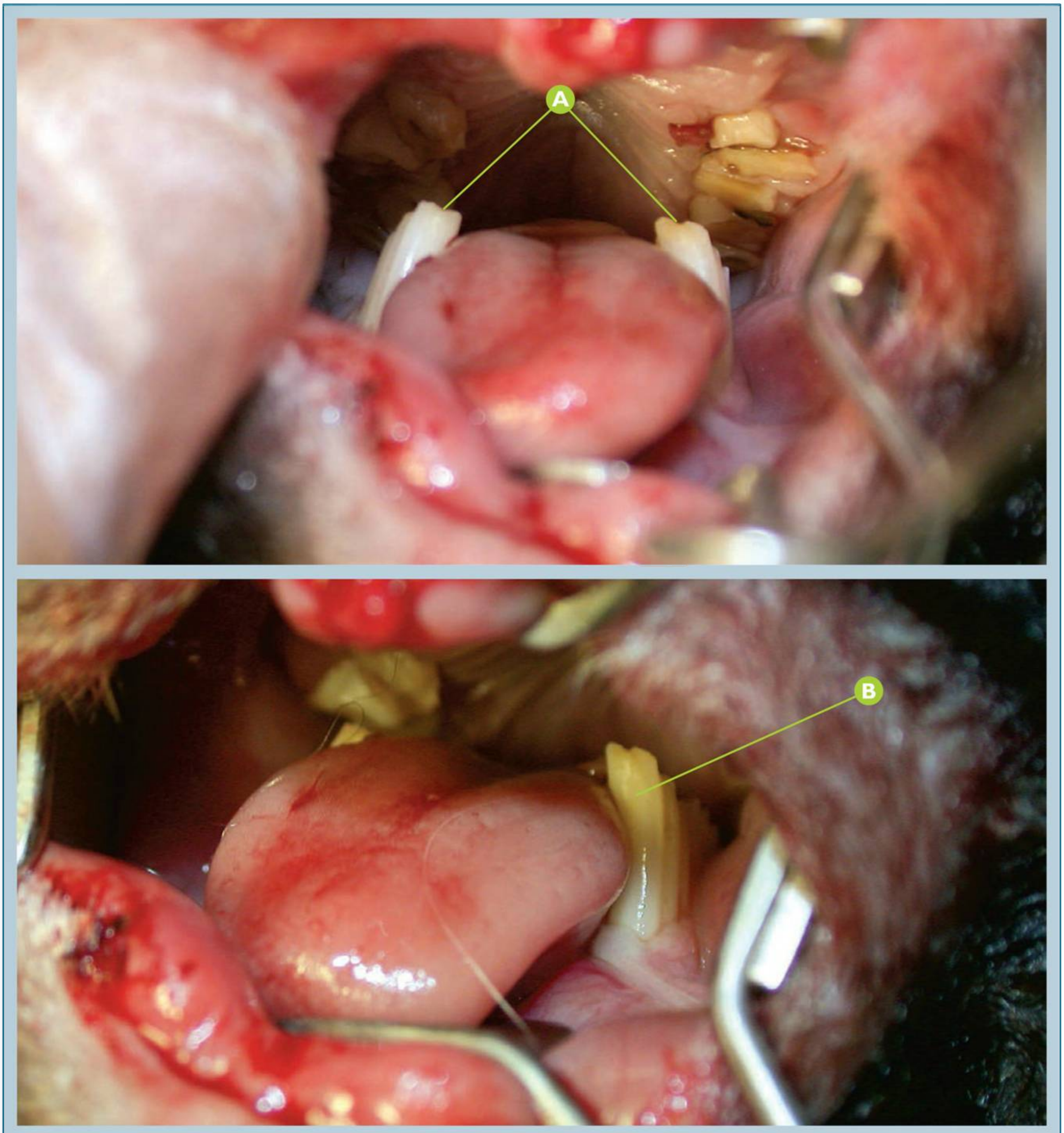

Oryctolagus cuniculus **Enfermedad dental adquirida (EDA)**

Enfermedad dental adquirida (EDA) con sobrecrecimiento en premolares mandibulares, debido a un sobrecrecimiento de los incisivos en un conejo.

A Sobrecrecimiento de los primeros premolares mandibulares de ambos lados. B Detalle del sobrecrecimiento de la corona clínica del P3mandI (307).

Puntos clave del diagnóstico/tratamiento

Cuando se produce un sobrecrecimiento en la región de los incisivos, en ocasiones, el paciente no puede realizar un cierre completo de la cavidad oral. Esto unido a un inadecuado desgaste de los premolares y molares, y a una incorrecta oclusión de éstos puede provocar un sobrecrecimiento de premolares y molares. El tratamiento inicial será la corrección de la etiología primaria y una reducción coronal o "limado" de premolares y molares hasta alcanzar un correcto tamaño y equilibrado del ángulo de su superficie oclusal, siendo imprescindible la revisión de la evolución de los dientes en periodos cortos de tiempo. El pronóstico del proceso es reservado.

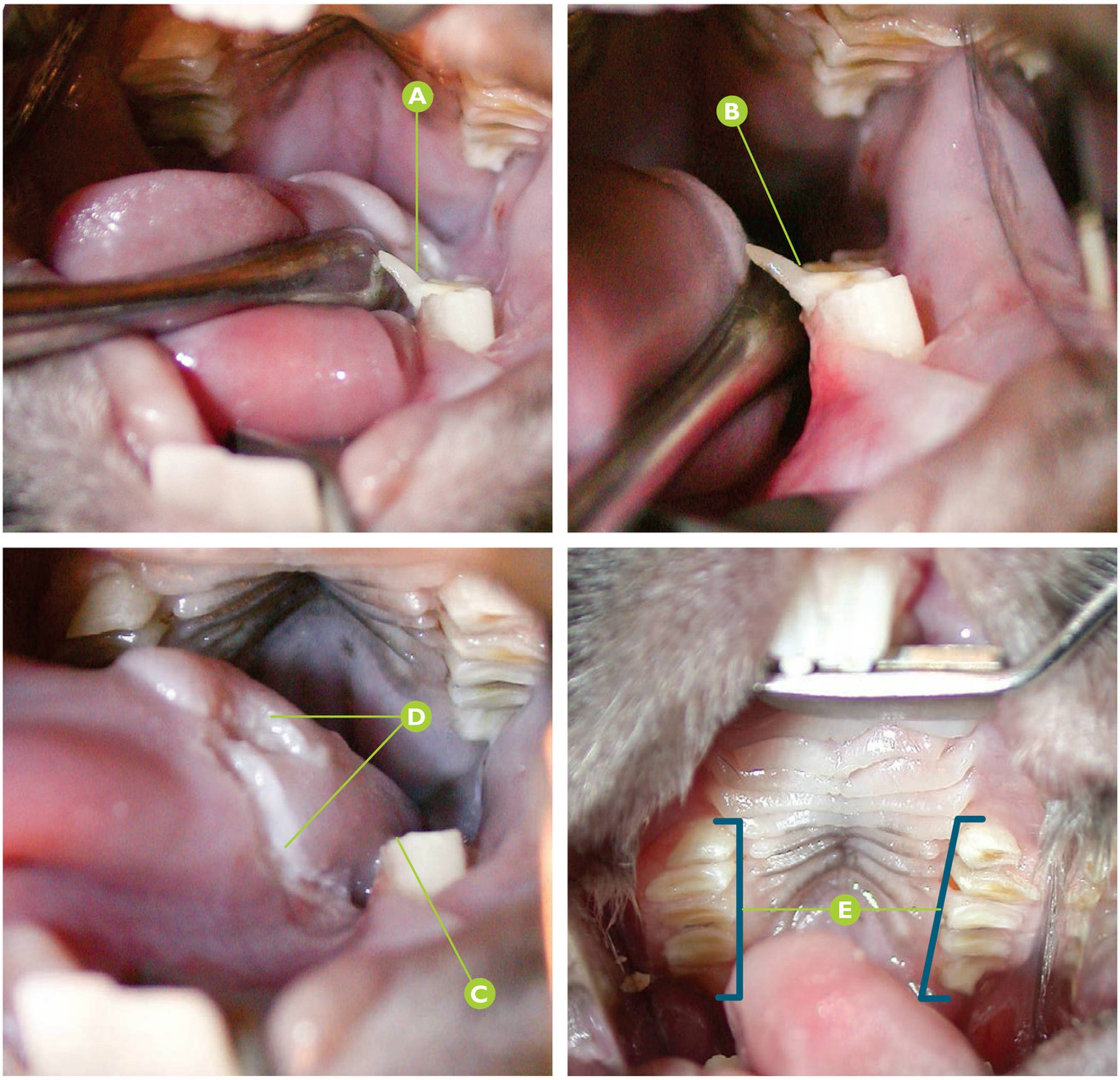

Oryctolagus cuniculus — Sobrecrecimiento de premolares y molares

Presencia de "pico" o sobrecrecimiento severo del área lingual de la superficie oclusal de la corona clínica y desviación lingual del mismo, en P4mandl (308), provocando laceraciones linguales en un conejo (*Oryctolagus cuniculus*).

- **A** Sospecha de "pico" en el área lingual de la superficie oclusal de la corona clínica del P4mandl (308).
- **B** Confirmación de la presencia de "pico" en el área lingual de la superficie oclusal del P4mandl (308).
- **C** Eliminación del "pico" del P4mandl (308), por reducción coronal.
- **D** Lesión lingual severa, provocada por el "pico" del P4mandl (308).
- **E** Confirmación de la ausencia de sobrecrecimiento en la región de premolares y molares superiores.

Puntos clave del diagnóstico/tratamiento

En frecuente detectar la presencia de "picos" o sobrecrecimientos del área lingual de la superficie oclusal de premolares y molares mandibulares provocando lesiones linguales (especialmente laceraciones), o bien, sobrecrecimientos del área vestibular de la superficie oclusal de premolares y molares maxilares provocando lesiones en la mucosa vestibular. Como es evidente, esto puede provocar alteraciones en la masticación y alimentación del paciente, e incluso anorexia. El tratamiento es la eliminación de los "picos", con un pronóstico bueno. Examen oral definitivo bajo sedación o anestesia general inhalatoria estará indicado para la realización de un correcto examen de la cavidad oral, especialmente del área intraoral.

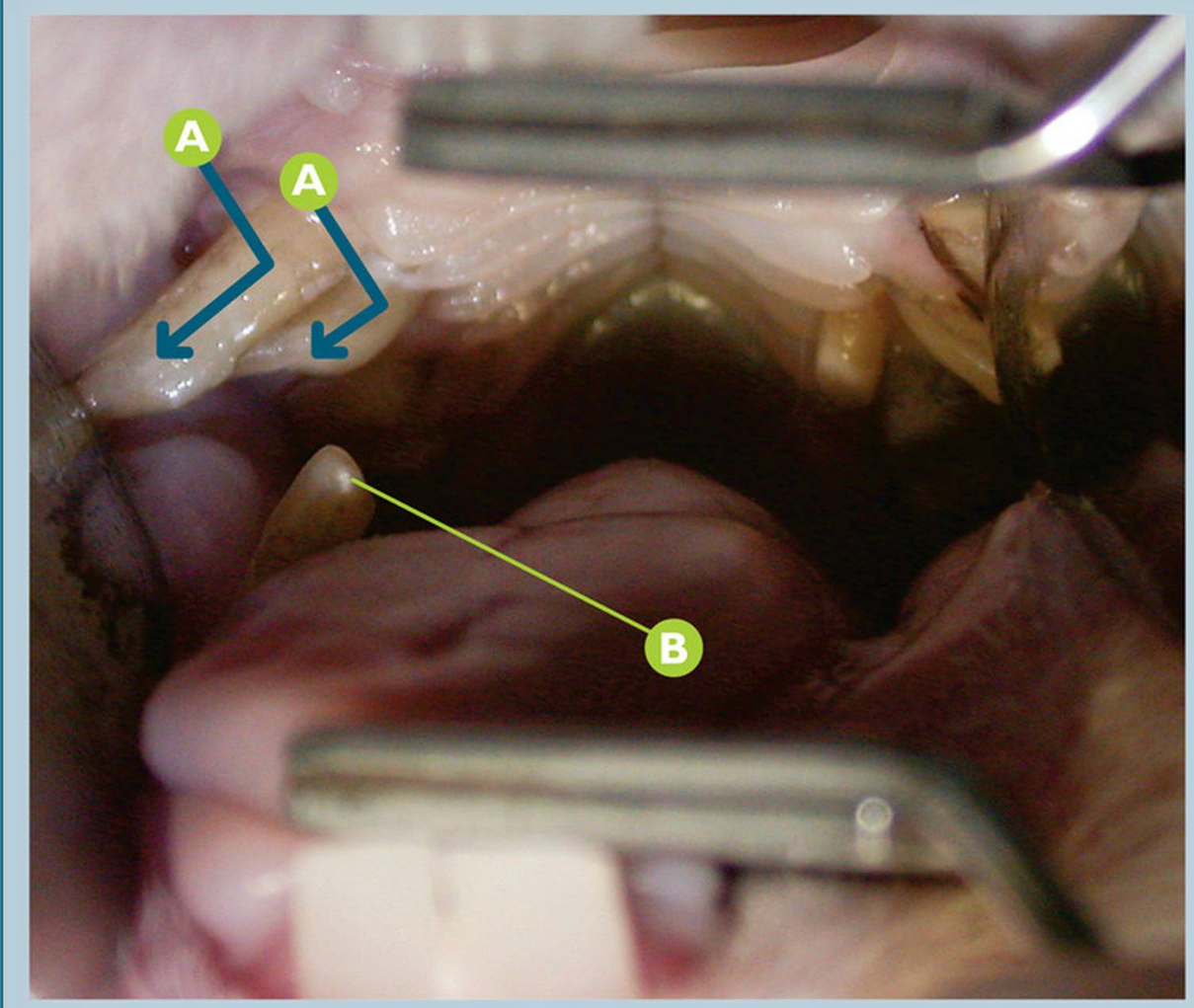

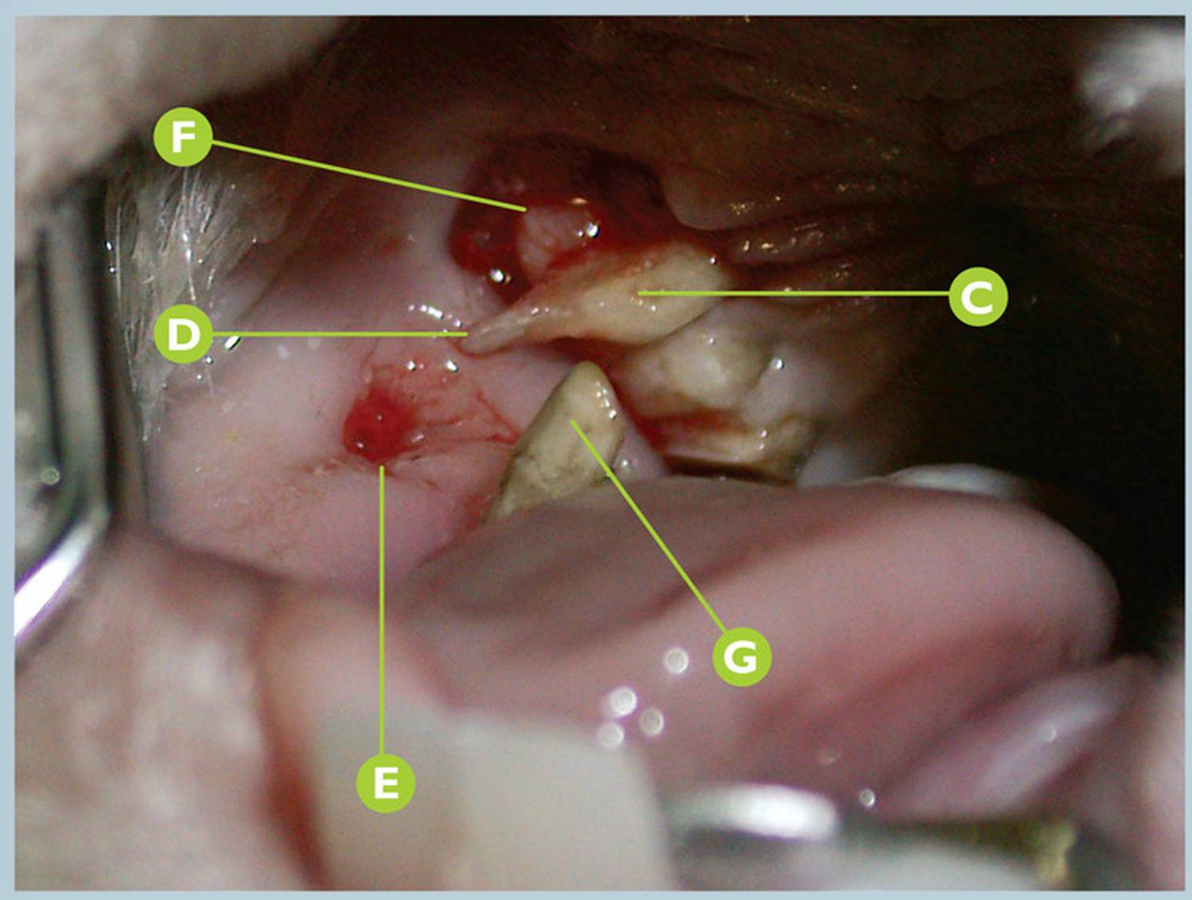

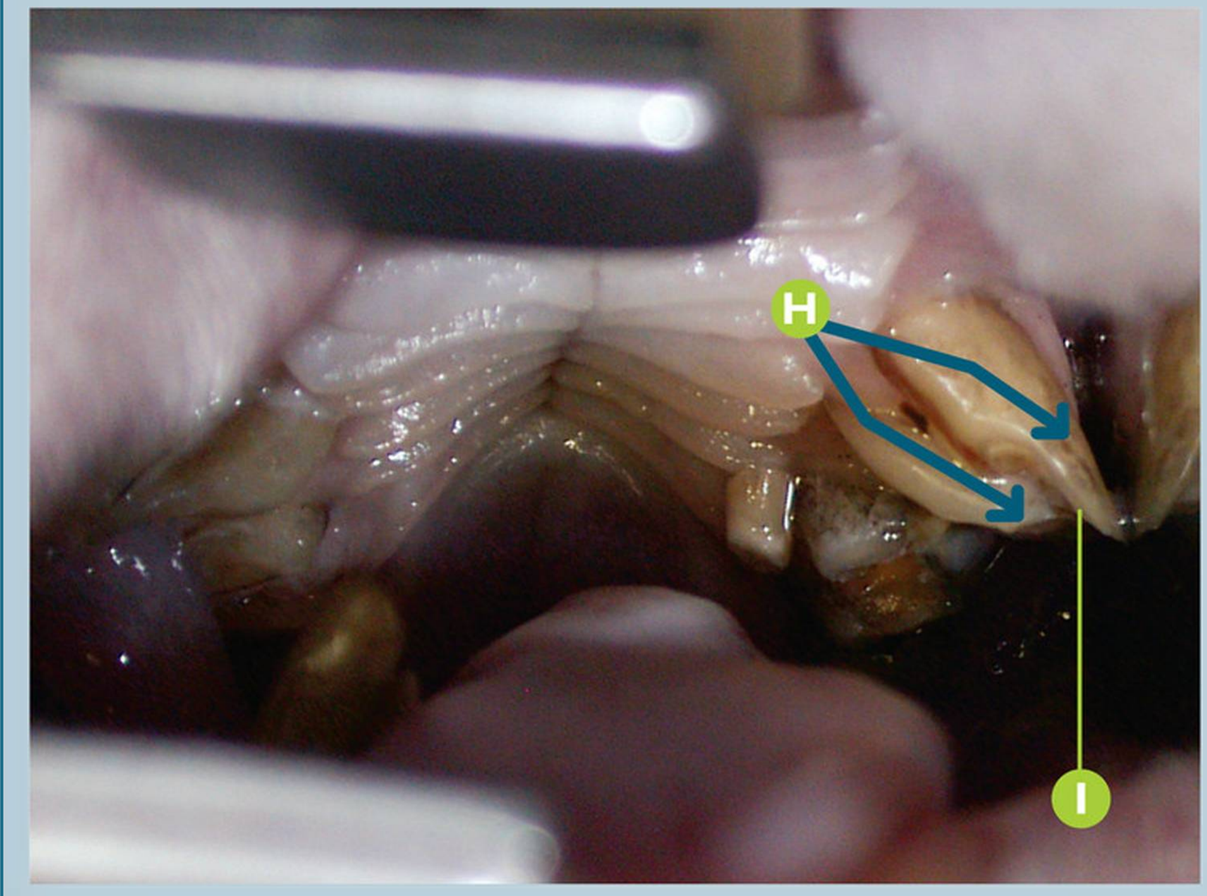

Oryctolagus cuniculus — Sobrecrecimiento de premolares y molares

Presencia de "picos" o sobrecrecimientos en el área vestibular de la superficie oclusal de P2maxD (106) y P2maxI (206) en un conejo (*Oryctolagus cuniculus*).

- **A** Sospecha de sobrecrecimiento de P2maxD (106) y P3maxD (107), con desviación vestibular.
- **B** Sospecha de sobrecrecimiento de P3mandD (407).
- **C** Confirmación del sobrecrecimiento de P2maxD (106), con desviación vestibular.
- **D** Presencia de "pico" o sobrecrecimiento en el área vestibular de la superficie oclusal de P2maxD (106).
- **E** Lesión en mucosa vestibular del lado derecho por impactación del "pico" de P2maxD (106).
- **F** Úlcera severa en la región mesial del P2maxD (106).
- **G** Detalle del sobrecrecimiento de P3mandD (407).
- **H** Sobrecrecimiento de P2maxI (206) y P3maxI (207), con desviación vestibular.
- **I** Presencia de "pico" o sobrecrecimiento en el área vestibular de la superficie oclusal de P2maxI (206).

Puntos clave del diagnóstico/tratamiento

Exista o no sobrecrecimiento severo de los premolares y molares superiores, es frecuente encontrar "picos" o sobrecrecimientos en el área vestibular de su superficie oclusal, provocando a su vez lesiones en la mucosa vestibular regional. En este caso clínico, detectamos tanto el sobrecrecimiento de premolares, como la presencia de "picos". La base del tratamiento de este paciente es la eliminación de estos últimos, reducción coronal o "limado" de los premolares, así como la corrección de la causa del sobrecrecimiento de éstos (si es viable).

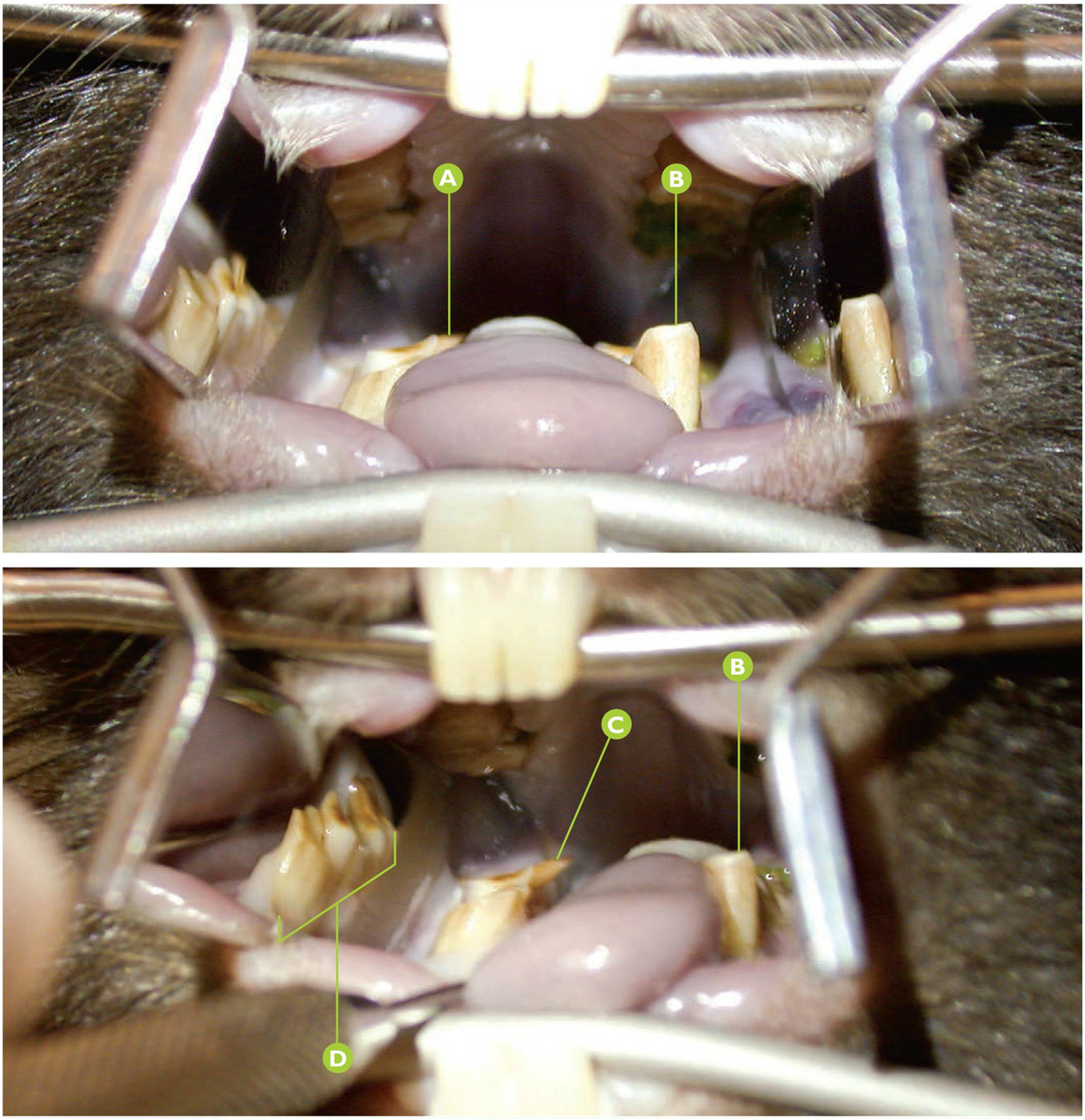

Oryctolagus cuniculus **Sobrecrecimiento de premolares y molares**

Presencia de "pico" o sobrecrecimiento severo en el área lingual de la superficie oclusal y desviación lingual del mismo, en M1mandD (409) en un conejo.

- A Sospecha de "pico" en el área lingual de la superficie oclusal del M1mandD (409).
- B Sobrecrecimiento en P3mandI (307).
- C Confirmación de la presencia de "pico" en el área lingual de la superficie oclusal del M1mandD (409).
- D Reflejo de P3mandD (407), P4mandD (408) y M1mandD (409) en el abrebocas lateral metálico.

Puntos clave del diagnóstico/tratamiento

Si la presencia de "picos" o sobrecrecimientos en el área lingual de la superficie oclusal de premolares y molares mandibulares es moderada, especialmente si es bilateral, puede verse comprometido el movimiento fisiológico de la lengua y existe riesgo de producirse laceraciones en ésta. En este caso clínico, como tratamiento, debe ser planeada la eliminación de los "picos" y del resto de los sobrecrecimientos, mediante reducción coronal.

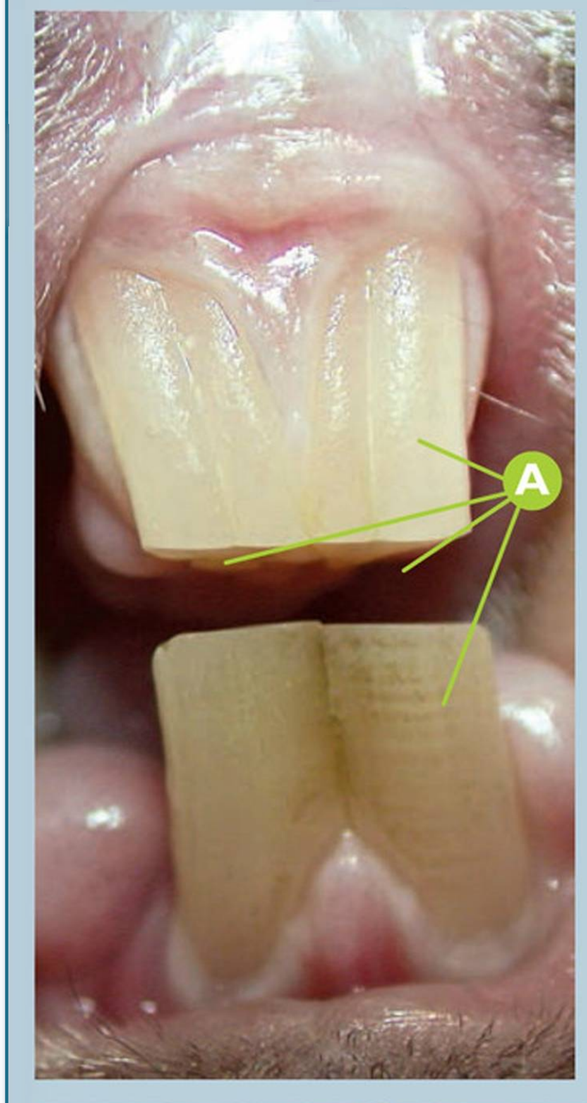

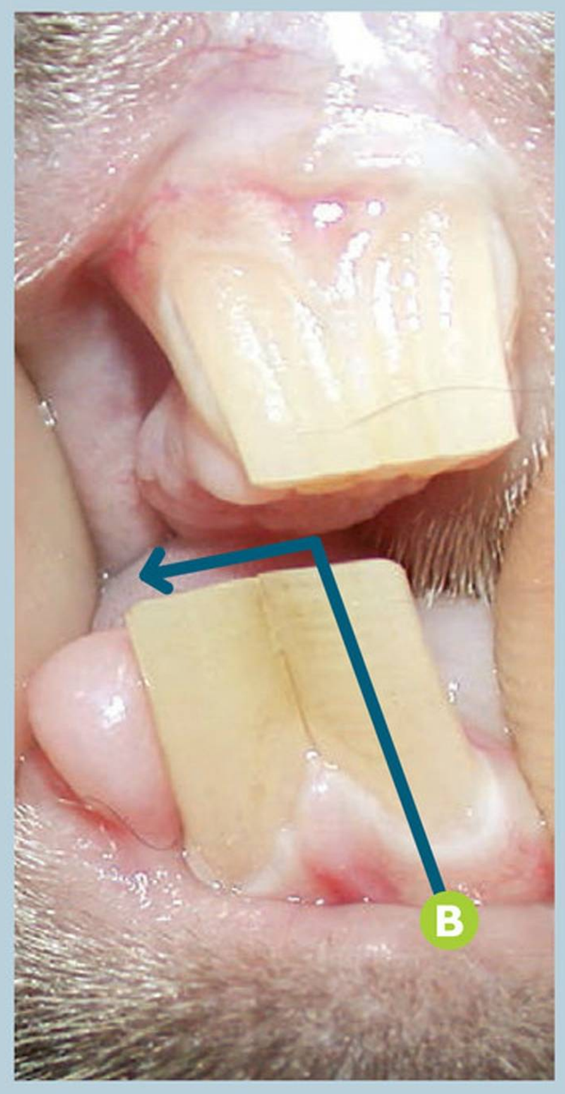

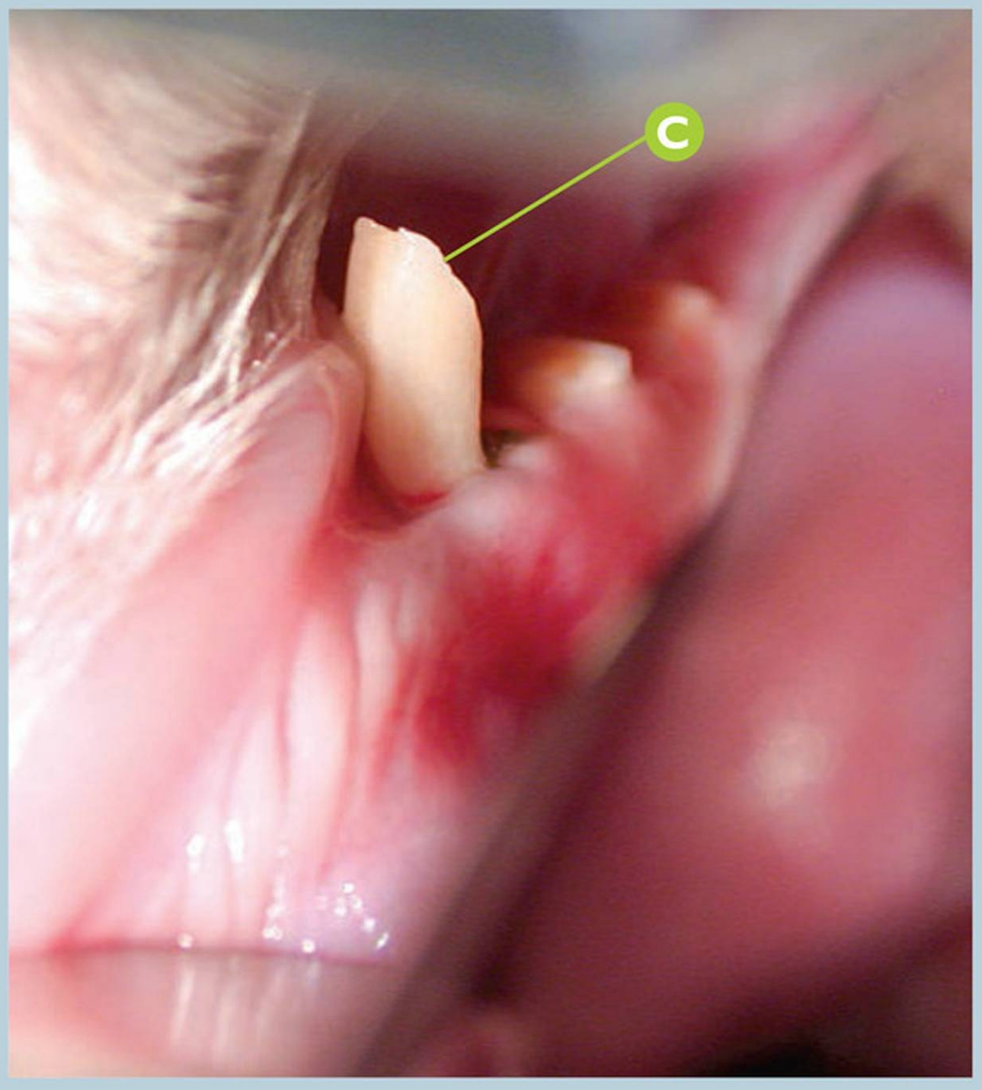

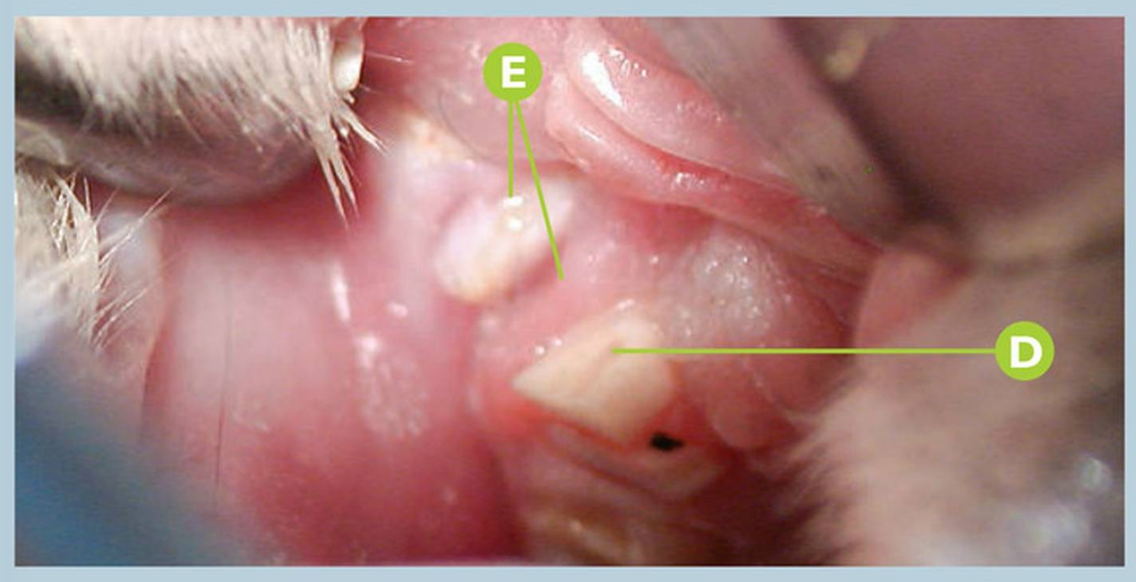

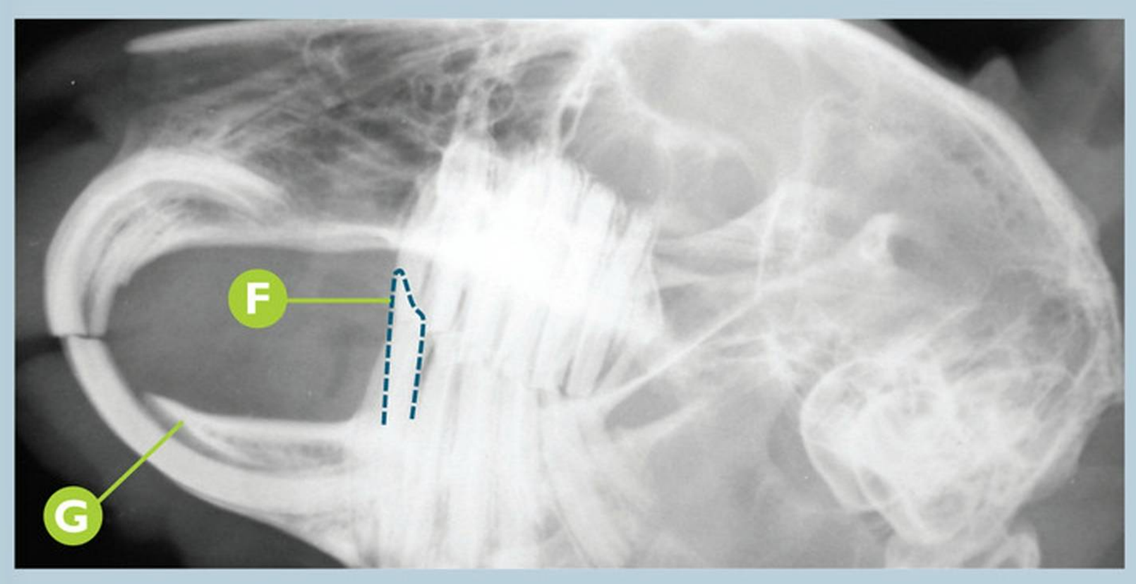



Oryctolagus cuniculus — Sobrecrecimiento de premolares y molares

Sobrecrecimiento severo de la corona clínica del P3mandD (407), provocando una limitación en los movimientos fisiológicos de masticación hacia el lado derecho en un conejo (*Oryctolagus cuniculus*).

- **A** Sospecha de desgaste y tamaño adecuado de los incisivos.
- **B** Limitación de movimientos fisiológicos de masticación hacia el lado derecho; movimiento forzado manualmente.
- **C** Sobrecrecimiento severo de la corona clínica del P3mandD (407).
- **D** P2maxD (106).
- **E** Lesión en los tejidos blandos en el área mesiovestibular del P2maxD (106), por la oclusión del sobrecrecimiento severo del P3mandD (407).
- **F** Rx convencional (mamografía): signos radiológicos compatibles con el sobrecrecimiento severo de la corona del P3mandD (407).
- **G** Rx convencional (mamografía): signos radiológicos compatibles con aumento del espacio del ligamento periodontal en los incisivos mandibulares.
- **H** Detalle del sobrecrecimiento del P3mandD (407), tras su eliminación.

Puntos clave del diagnóstico/tratamiento

El sobrecrecimiento severo de uno o más premolares pude provocar fácilmente la limitación de los movimientos fisiológicos de la masticación. Si este proceso no es corregido en sus fases iniciales, el desgaste de los incisivos, premolares y molares empezará a ser inadecuado, con las consiguientes consecuencias. El tratamiento en este caso es la reducción coronal (limado) del sobrecrecimiento y restitución del ángulo adecuado.

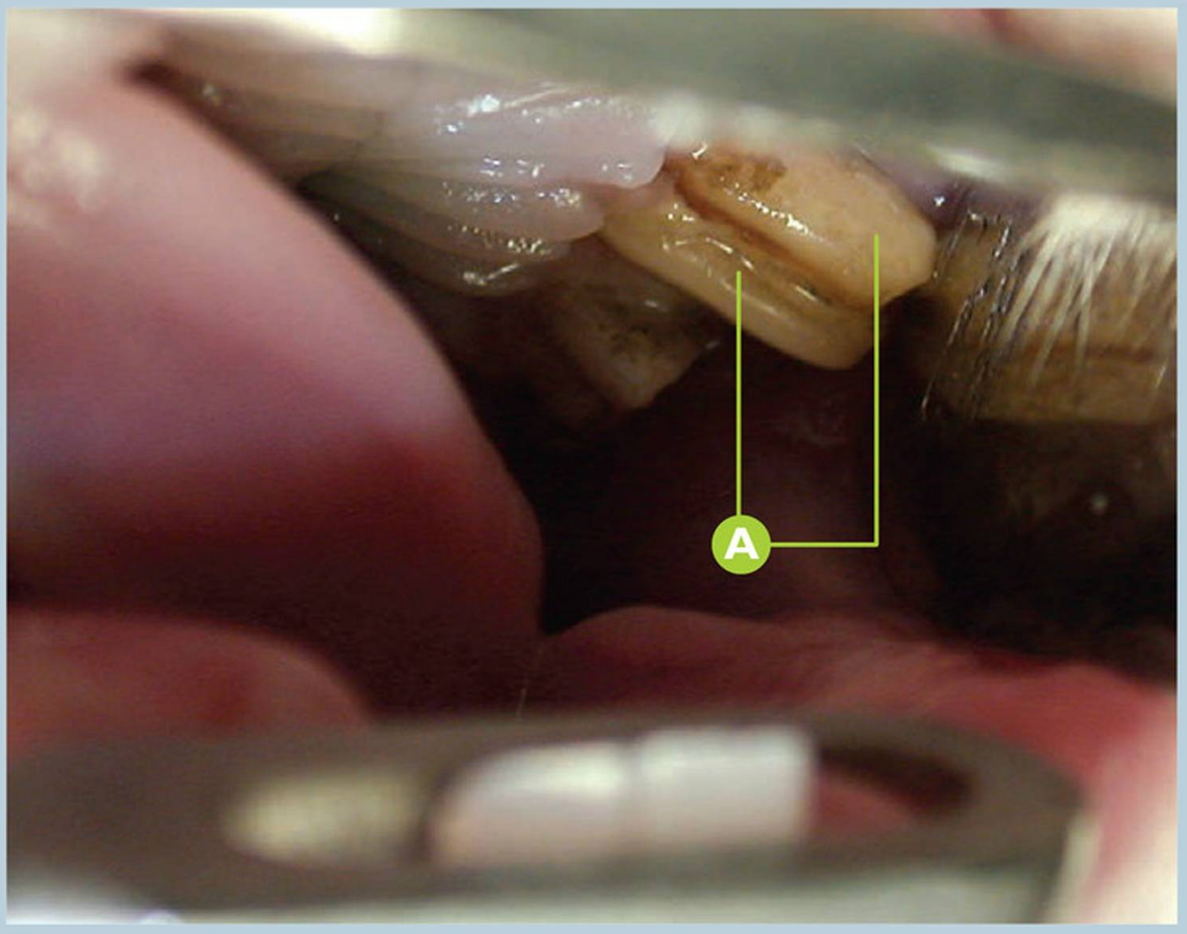

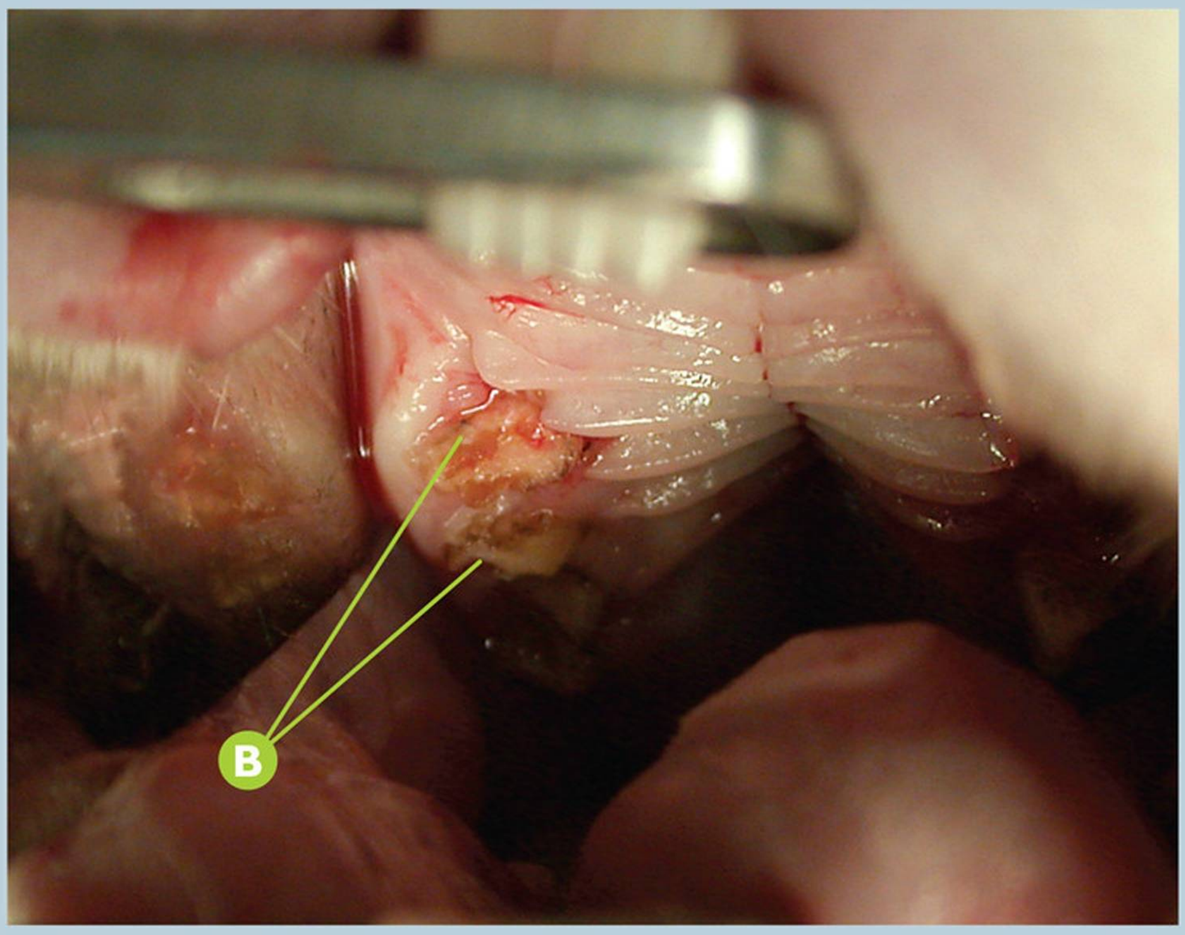

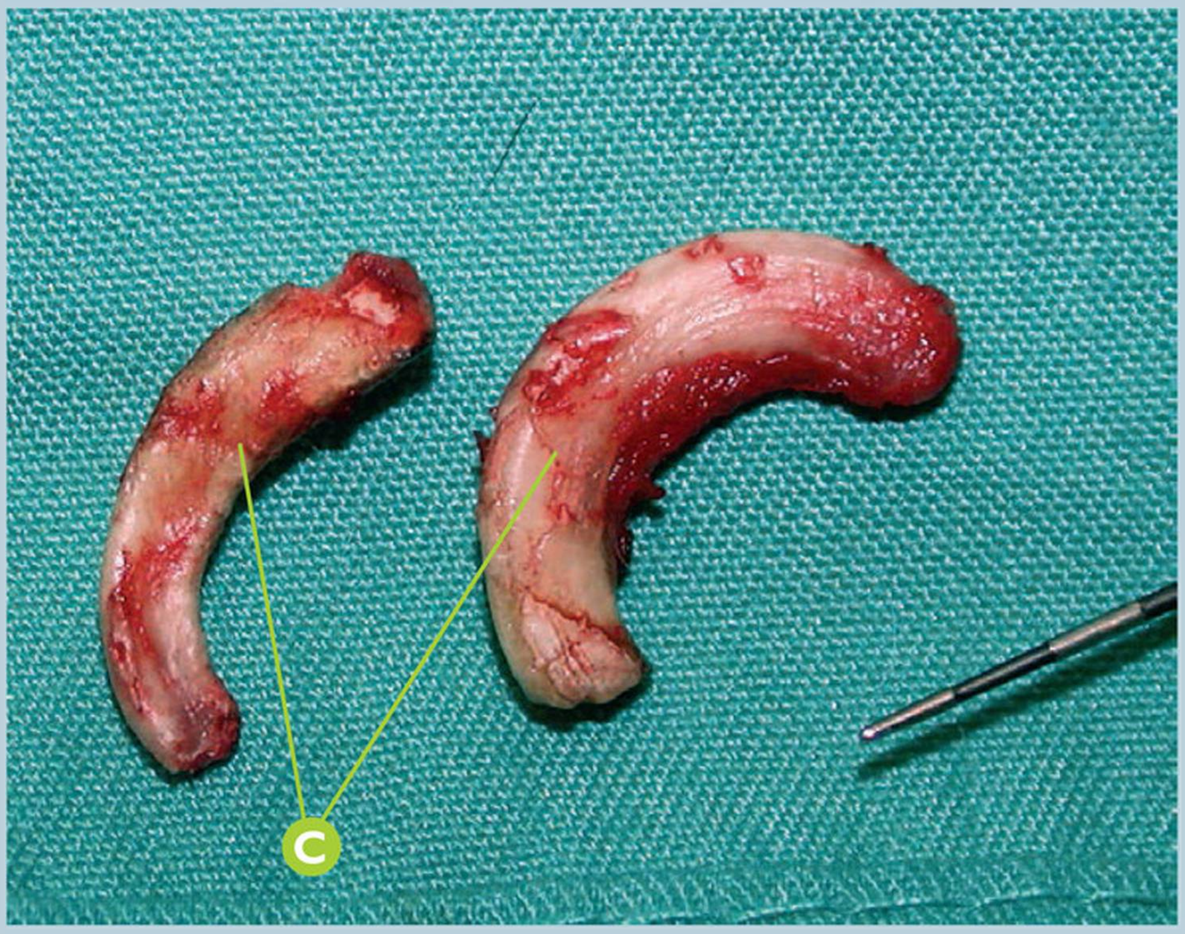

Oryctolagus cuniculus — Sobrecrecimiento de premolares y molares

Sobrecrecimiento severo de P2maxI (206) y P3maxI (207) en un conejo (*Oryctolagus cuniculus*).

A De derecha a izquierda: sobrecrecimiento severo de P2maxI (206) y P3maxI (207).

B Tamaño fisiológico de P2maxD (106) y P3maxD (107).

C Detalle posextracción de P2maxI (206) y P3maxI (207), con curvatura patológica por el sobrecrecimiento dental.

Puntos clave del diagnóstico/tratamiento

Cuando el sobrecrecimiento es severo en los premolares, por un desgaste inadecuado de éstos por ejemplo, existe también un sobrecrecimiento en la zona apical (primeras fases de la enfermedad dental adquirida). Si este proceso progresa, el diente empieza a curvarse, provocándose una desviación de su eje longitudinal fisiológico, que causa una alteración del hueso maxilar. El tratamiento no conservador es la extracción de los dientes afectados con un estrecho control de los dientes contralaterales.

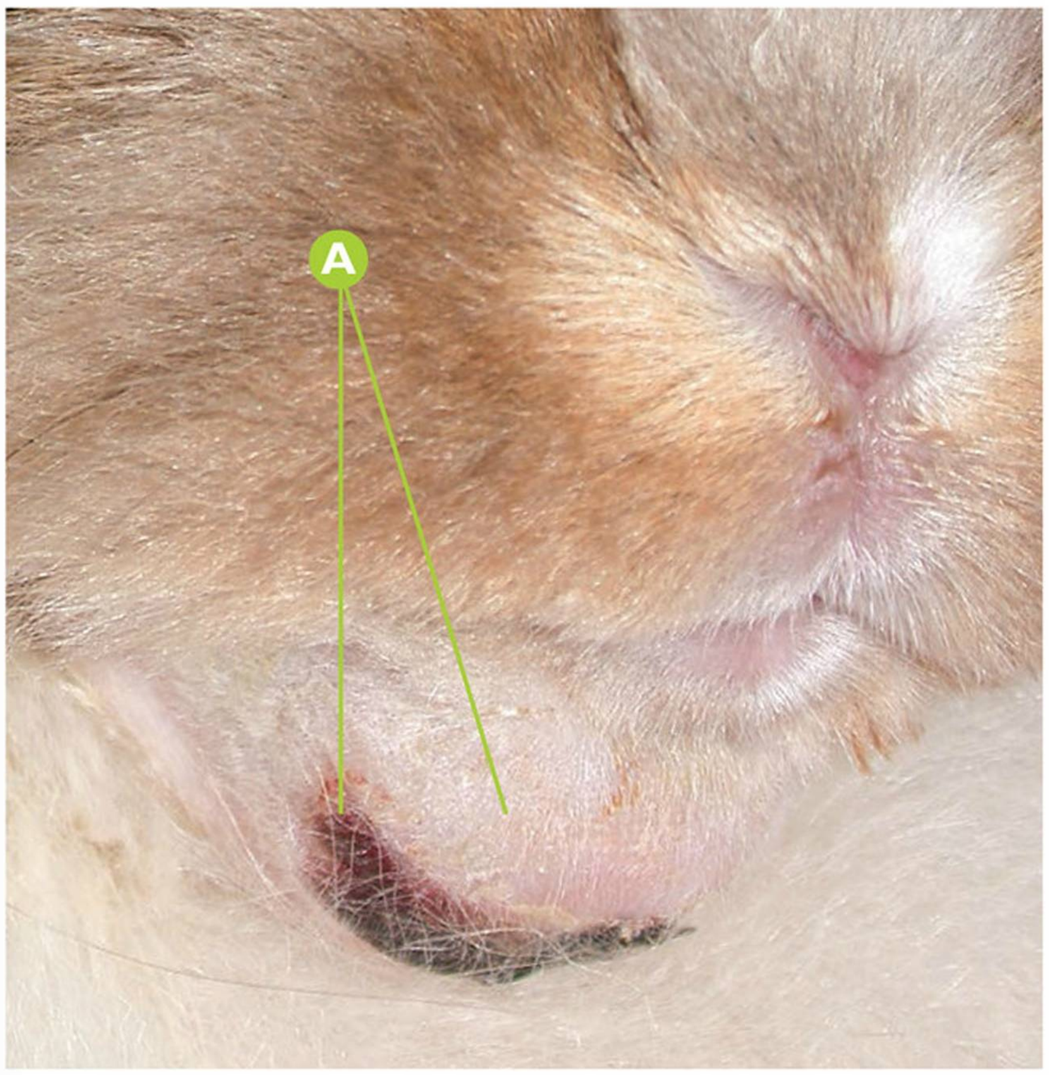

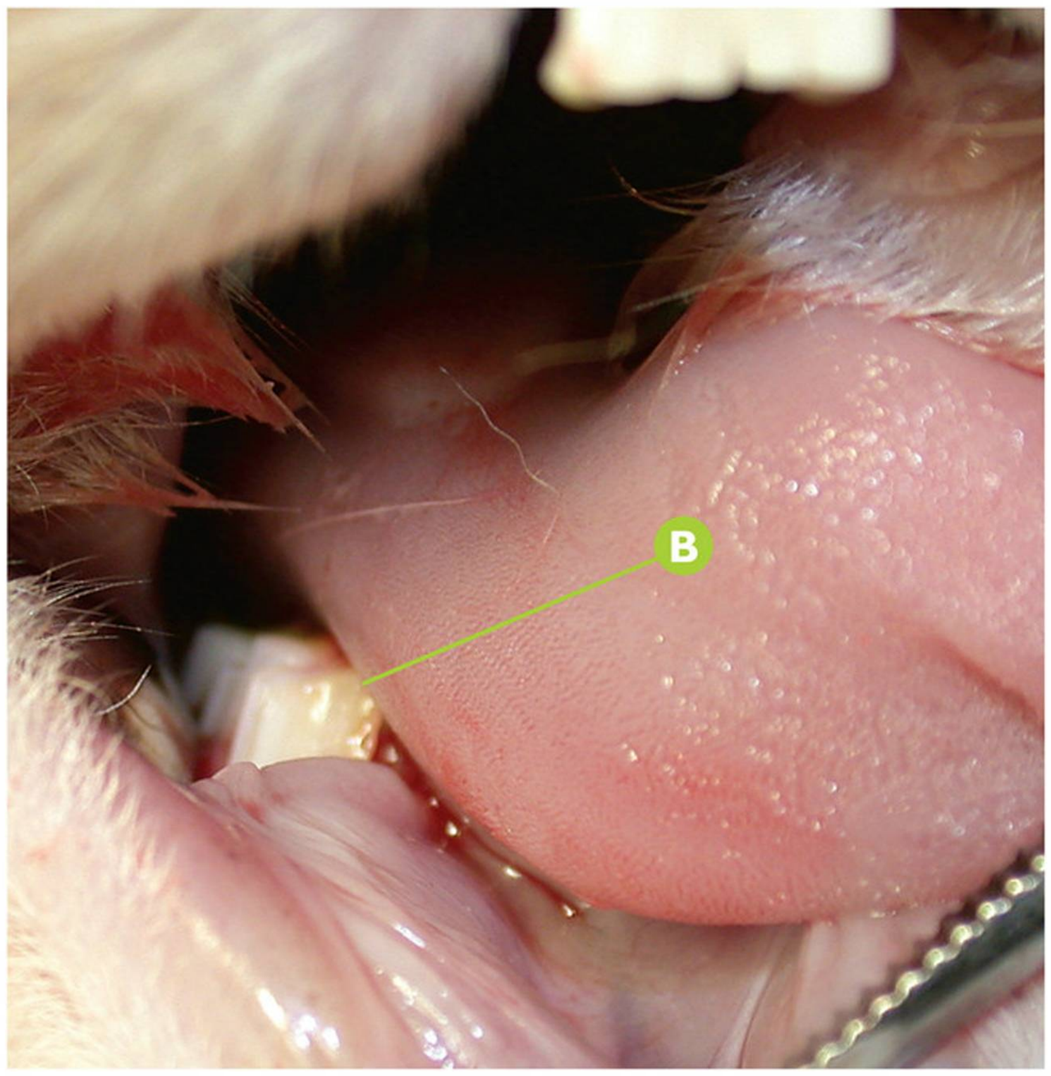

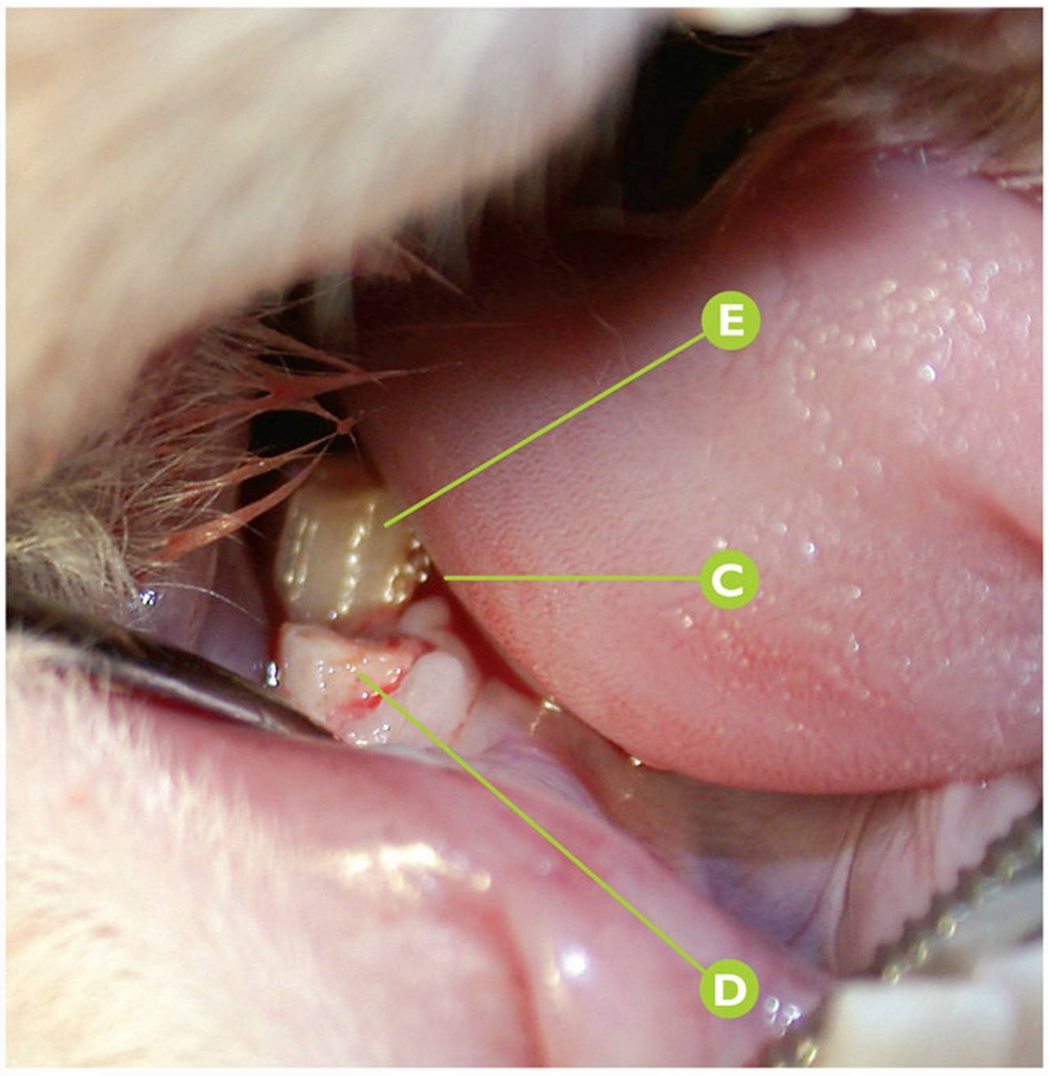

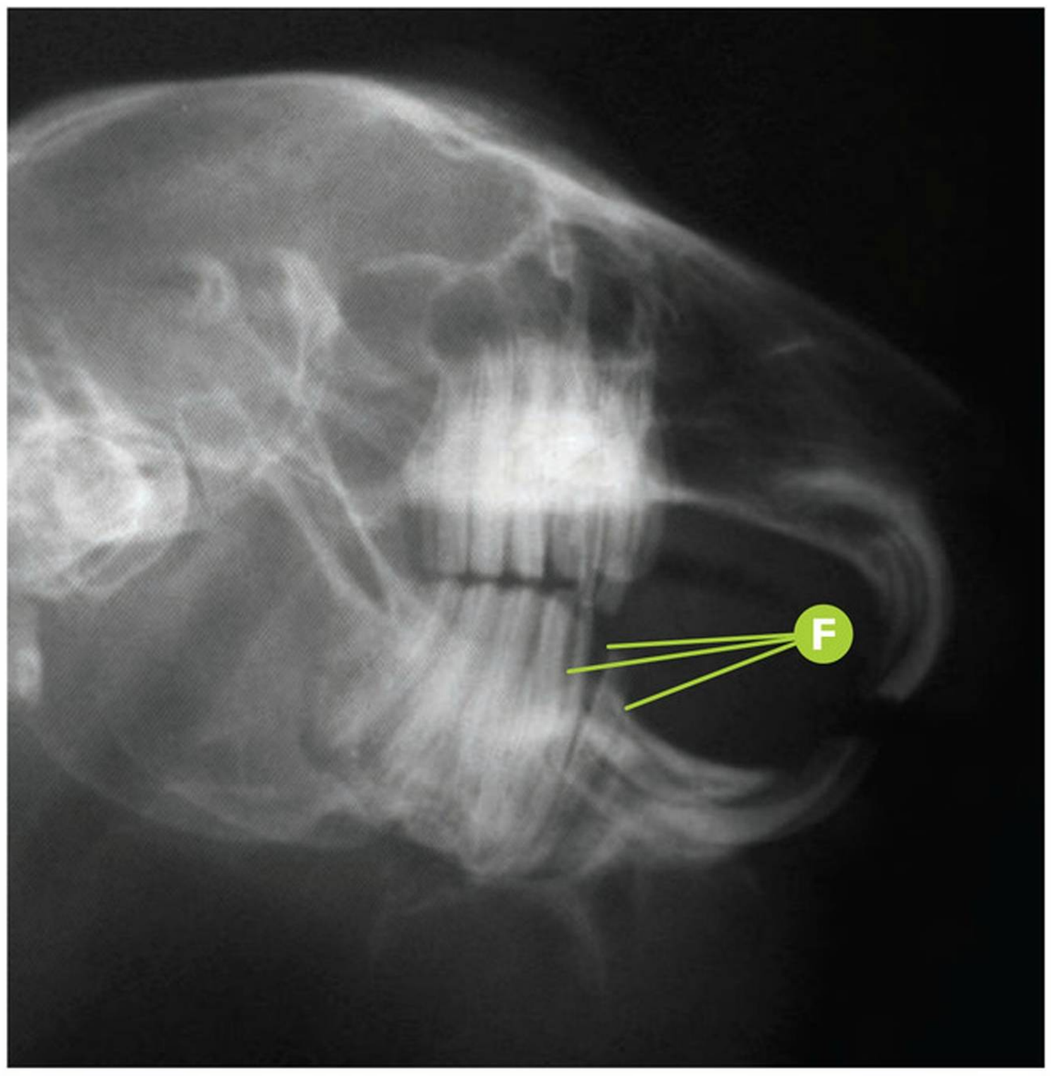

Oryctolagus cuniculus **Sobrecrecimiento de premolares y molares**

Fractura longitudinal del P3mandD (407), provocando un absceso mandibular en un conejo (*Oryctolagus cuniculus*).

- A Absceso mandibular en lado derecho.
- B Sospecha de fractura longitudinal del P3mandD (407).
- C Detalle de la fractura longitudinal del P3mandD (407).
- D Fragmento mesial de la fractura del P3mandD (407).
- E Fragmento distal de la fractura del P3mandD (407).
- F Rx convencional: signos radiológicos compatibles con fractura longitudinal del P3mandD (407).

Puntos clave del diagnóstico/tratamiento

Las fracturas longitudinales de los premolares son relativamente frecuentes, detectándose especialmente en los premolares mandibulares (sobre todo el P3mand). Normalmente, son consecuencia del sobrecrecimiento de los dientes, aunque también pueden tener lugar de forma traumática. Estas fracturas pueden producir lesiones periapicales en el diente, formando abscesos dentales como consecuencia final.

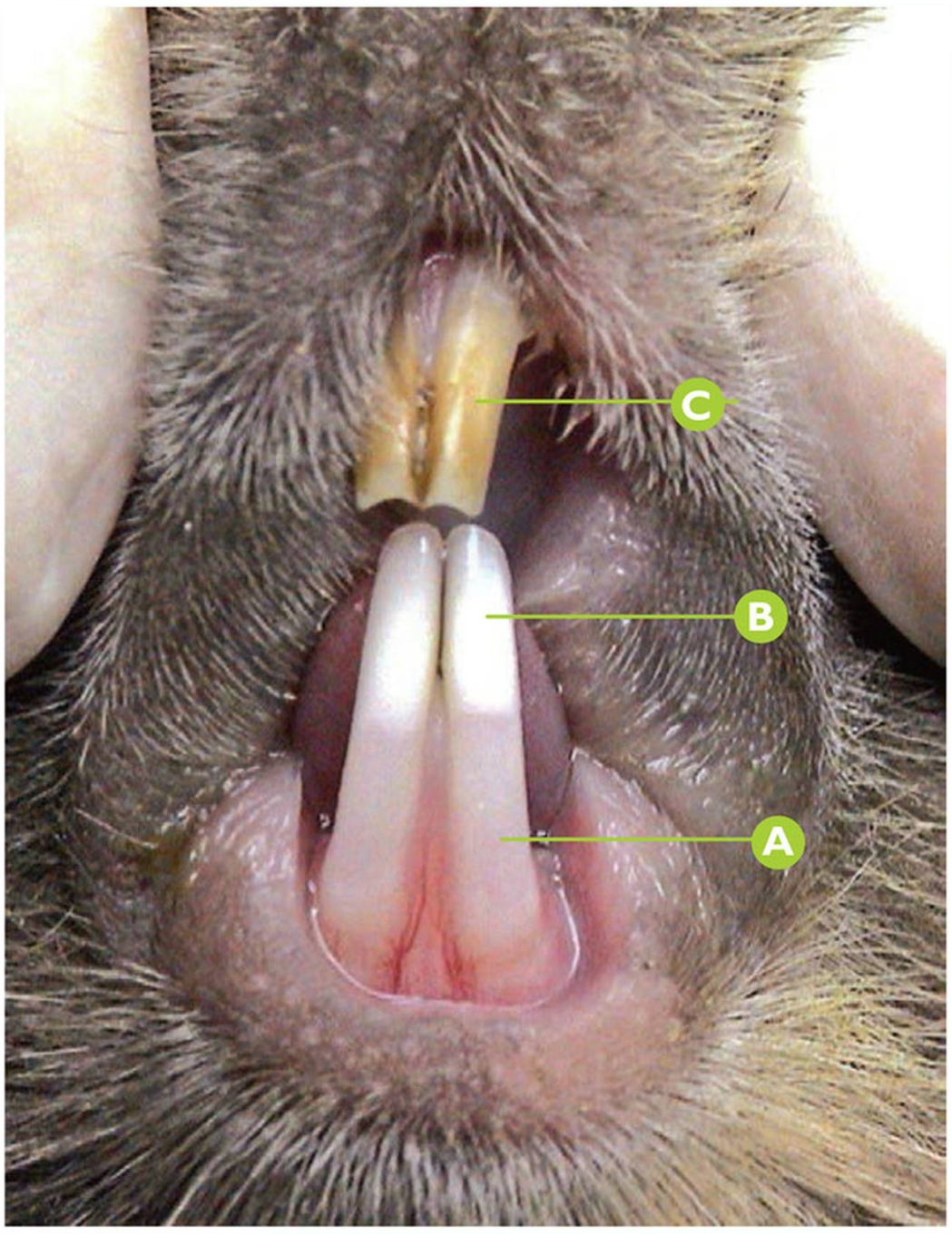

Cavia porcellus — Hipoplasia de esmalte

Hipoplasia de esmalte de los incisivos mandibulares en una cobaya (*Cavia porcellus*).

A Hipoplasia de esmalte.

B Esmalte normal.

C Coloración del esmalte.

Puntos clave del diagnóstico/tratamiento

La superficie labial de los incisivos en las especies de roedores está cubierto por esmalte. En algunas especies está pigmentado (amarillo, anaranjado), y en otras no lo está.

El color normal de los incisivos en la cobaya es blanco (B). A veces, tiene una coloración más oscura o amarillenta debido a los pigmentos de los vegetales.

En esta cobaya, el esmalte del tercio apical y medio de la corona clínica de los incisivos inferiores es más delgado de lo normal. La etiología es desconocida y los incisivos no muestran otras alteraciones. Podría deberse a un signo temprano de nutrición inadecuada.

Errores comunes

Considerar que la pigmentación dental en estos pacientes es anormal.

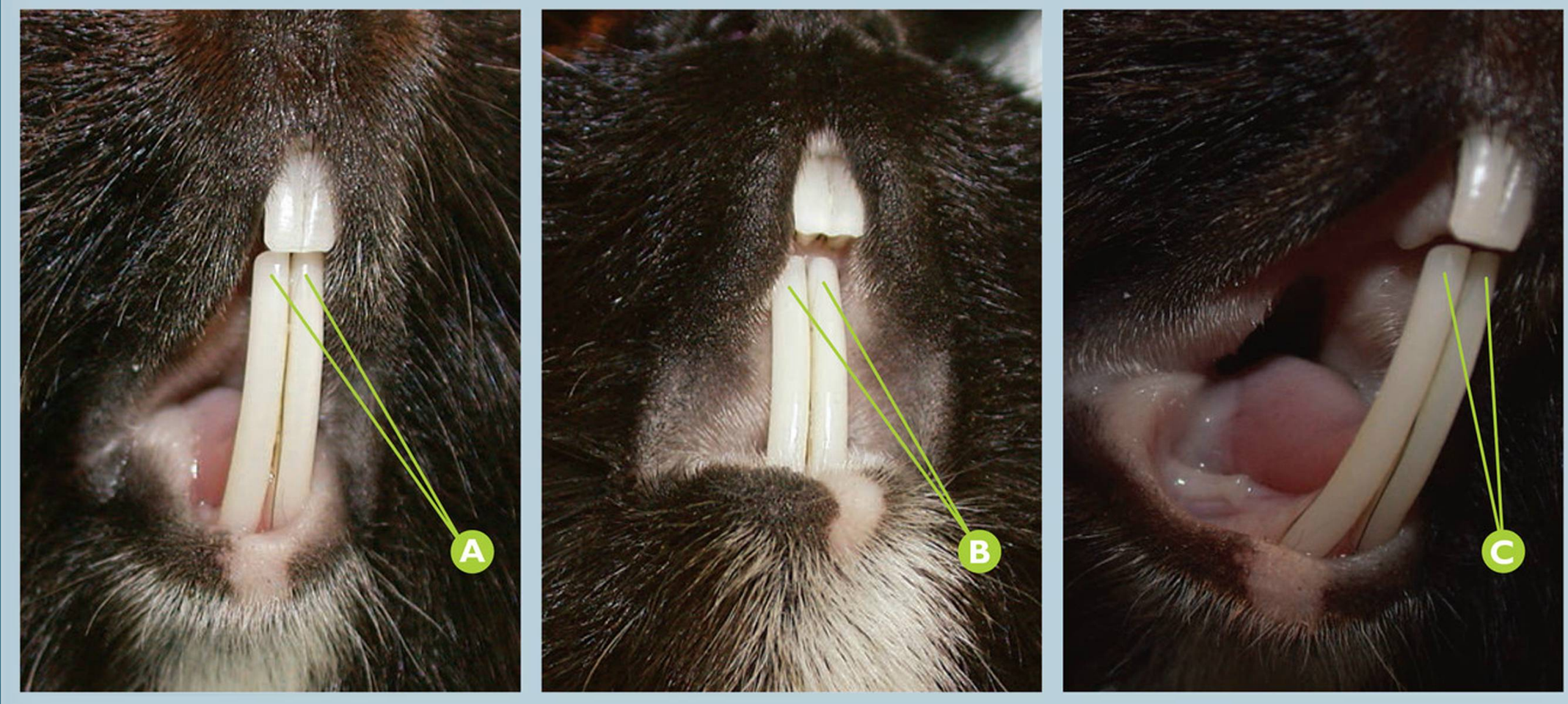

Cavia porcellus **Sobrecrecimiento de incisivos**

Cobaya *(Cavia porcellus)*: Sobrecrecimiento severo de la corona clínica de los incisivos mandibulares.

A Sobrecrecimiento severo de incisivos mandibulares; vista rostral.

B Detalle del sobrecrecimiento severo de incisivos mandibulares.

C Sobrecrecimiento severo de incisivos mandibulares; vista vestibular.

Puntos clave del diagnóstico/tratamiento

Los incisivos de la cobaya son elodontos (crecimiento y erupción constante de los dientes, sin desarrollar raíces anatómicas). A diferencia de los conejos, en el sobrecrecimiento de los incisivos no se producen curvaturas que puedan dañar los tejidos blandos regionales, y la etiología más frecuente es la alteración en la zona de premolares y molares. El tratamiento está basado en la reducción coronal.

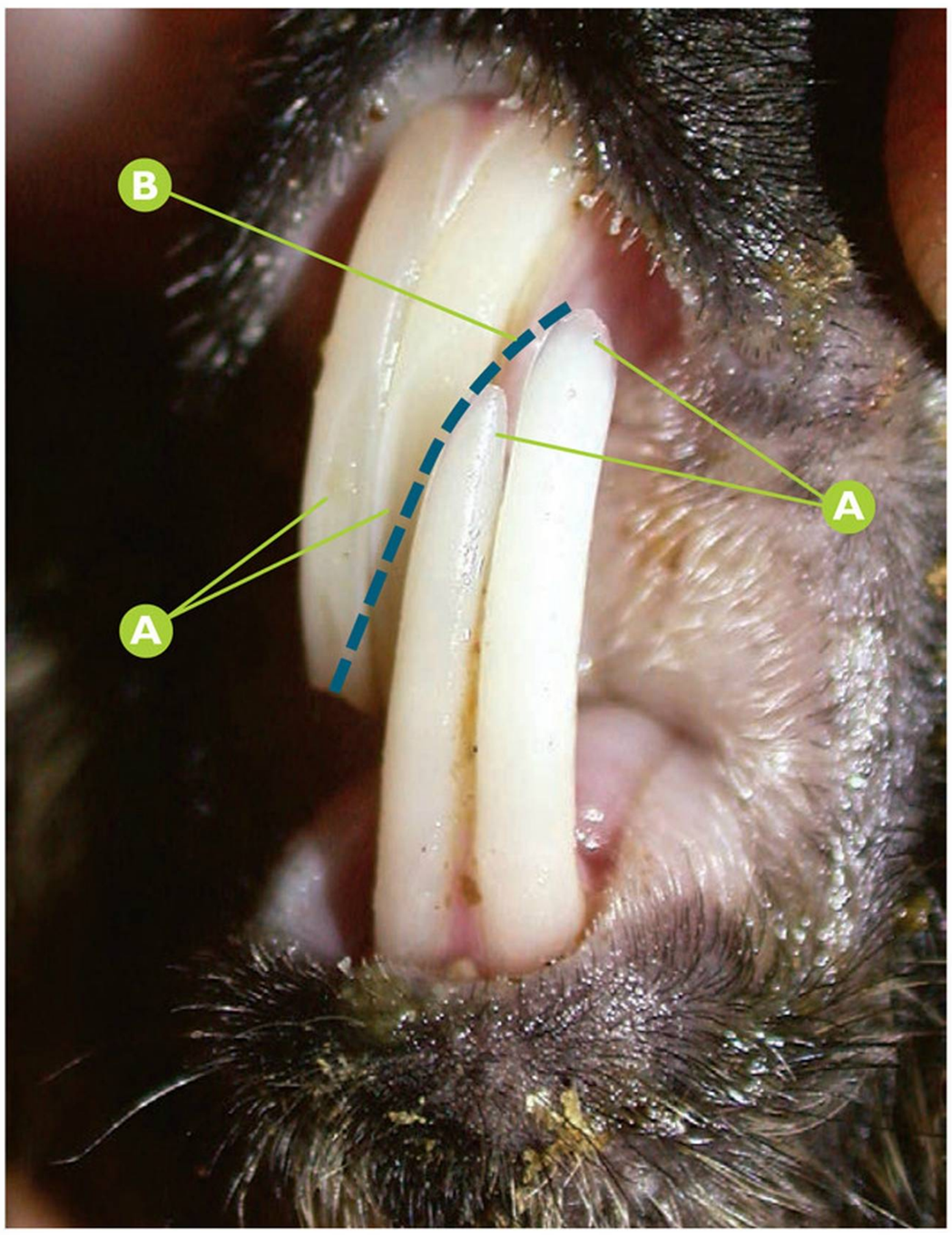

Cavia porcellus **Sobrecrecimiento de incisivos**

Cobaya *(Cavia porcellus)*: Plano oclusal patológico oblicuo en los incisivos con sobrecrecimiento, sospecha de maloclusión en la zona de premolares y molares.

A Sobrecrecimiento de incisivos maxilares y mandibulares severo.

B Plano oclusal patológico oblicuo en los incisivos; oclusión en reposo.

Puntos clave del diagnóstico/tratamiento

La alteración del plano horizontal de oclusión de los incisivos en la cobaya es debido en la mayoría de la ocasiones a una alteración o maloclusión en la zona de los premolares y molares (la maloclusión de los incisivos es secundaria). Es imprescindible un examen completo de la cavidad oral para la detección y tratamiento del origen del proceso.

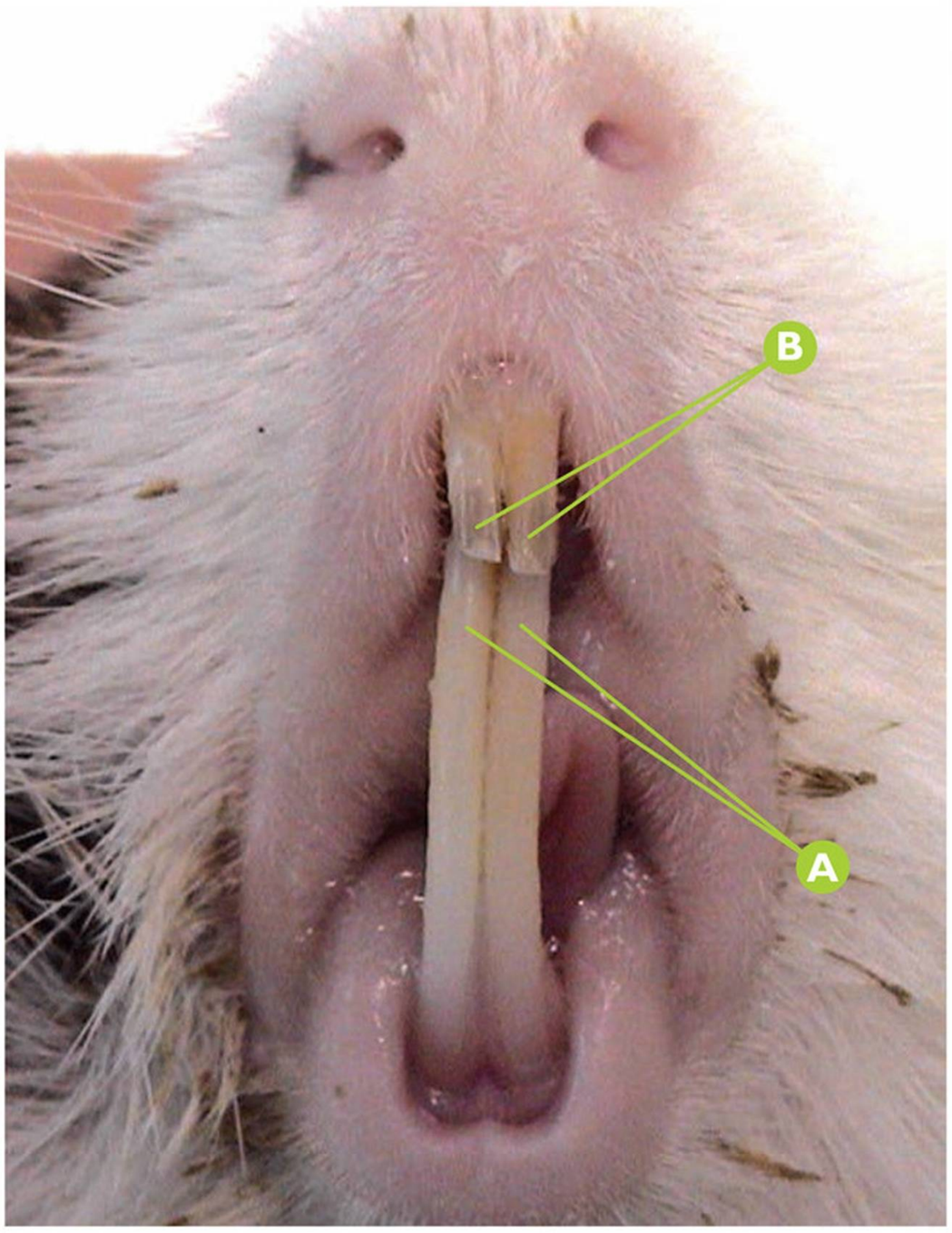

Cavia porcellus **Sobrecrecimiento de incisivos**

Sobrecrecimiento de las coronas clínicas de los incisivos mandibulares en una cobaya (*Cavia porcellus*).

A Elongación de las coronas clínicas de los incisivos mandibulares.

B Longitud normal de las coronas clínicas de los incisivos maxilares.

Puntos clave del diagnóstico/tratamiento

Las coronas clínicas de los incisivos mandibulares en la cobaya tienen, normalmente, una longitud de dos veces el tamaño de las coronas clínicas de los incisivos maxilares. En este caso clínico, las coronas clínicas de los incisivos mandibulares tienen una longitud de casi tres veces el tamaño de las coronas clínicas de los incisivos maxilares. Sin embargo, el plano oclusal de los incisivos se mantiene normal.

Como los incisivos de las cobayas tienen la propiedad de ser elodontos, son un indicador excelente de patrones anormales de masticación, que en numerosas ocasiones reflejan alteraciones en los premolares y molares (elodontos también). El sobrecrecimiento de los incisivos se debe a una elongación de las coronas de premolares y molares (*cheek teeth*).

Errores comunes

No detectar el sobrecrecimiento de los incisivos debido a que su plano oclusal es normal y no existe una maloclusión, o bien, no realizar un examen oral completo, centrándonos exclusivamente en el sobrecrecimiento de los incisivos.

Realizar una simple amputación parcial del sobrecrecimiento de los incisivos con cortaúñas o instrumentos similares.

No realizar una reducción coronal adecuada de los premolares y molares.

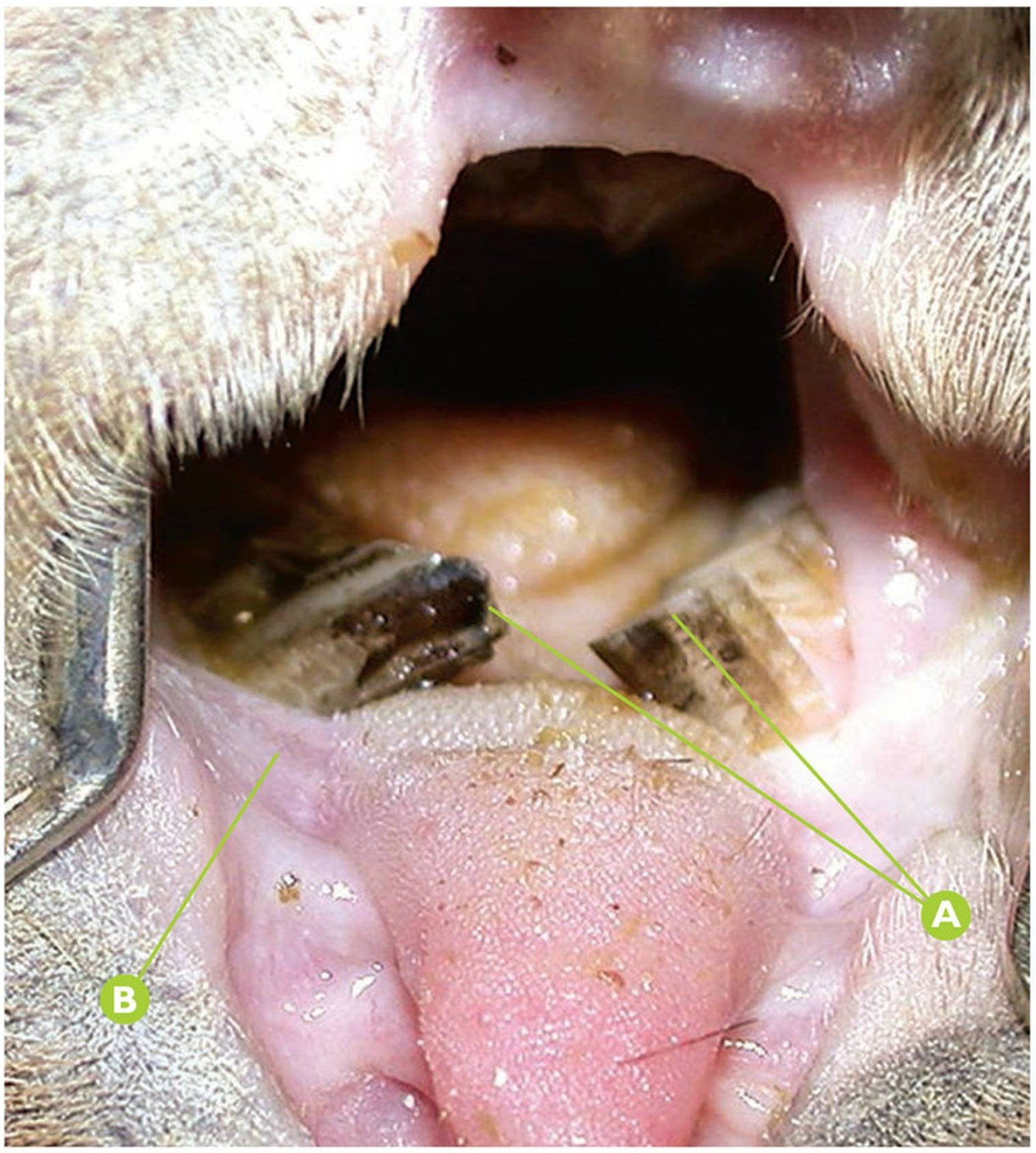

Cavia porcellus **Sobrecrecimiento de premolares y molares**

Cobaya *(Cavia porcellus)*: Entrampamiento lingual por sobrecrecimiento moderado-severo de P4mandI (308) y P4mandD (408).

A De derecha a izquierda: sobrecrecimiento moderado-severo de P4mandI (308) y P4mandD (408).

B *Panniculus intraoralis* del labio inferior derecho.

Puntos clave del diagnóstico/tratamiento

En ocasiones, el sobrecrecimiento del cuarto premolar y primer molar inferior en esta especie produce un "entrampamiento" lingual que impide la adecuada alimentación del paciente. El tratamiento está basado en el adecuado ajuste de los planos oclusales de los premolares y molares mediante la reducción coronal.

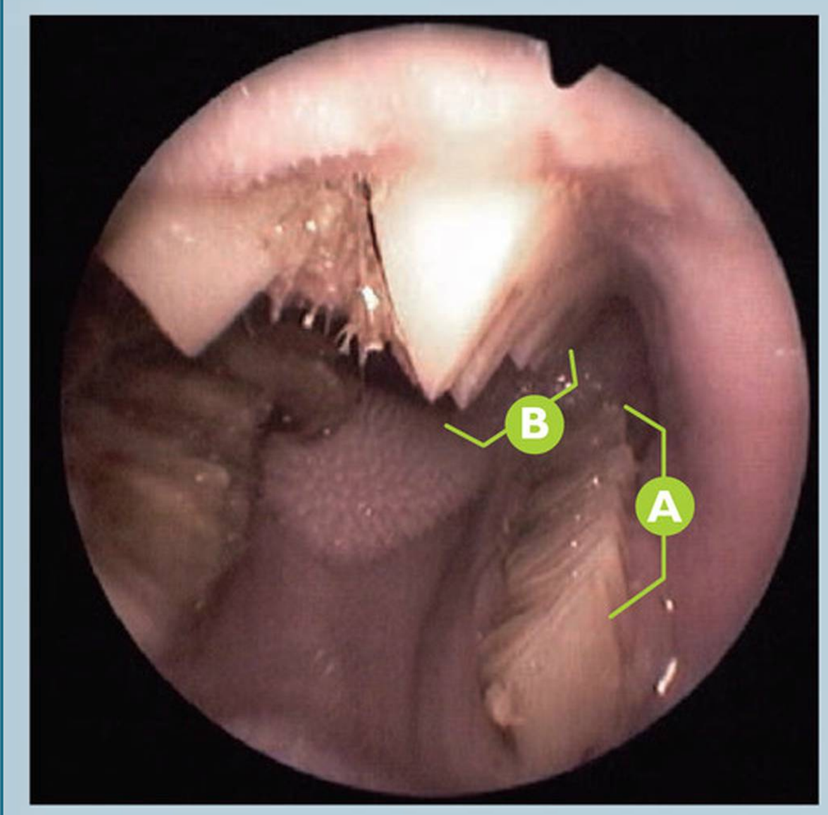

Cavia porcellus — Sobrecrecimiento de premolares y molares

Sobrecrecimiento y maloclusión de las coronas clínicas de los premolares y molares (*cheek teeth*) en una cobaya (*Cavia porcellus*).

A Elongación de las coronas clínicas del premolar y molares (*cheek teeth*) mandibulares izquierdos.

B Elongación de las coronas clínicas del premolar y molares (*cheek teeth*) maxilares izquierdos, con plano oclusal anormal.

Puntos clave del diagnóstico/tratamiento

La endoscopia oral es crítica en el examen intraoral de los premolares y molares. La anormalidades dentales pueden ser muy sutiles, o pueden pasar desapercibidas fácilmente en estos pacientes de pequeño tamaño sin el uso de equipos de magnificación.

Los planos oclusales de los premolares y molares en la cobaya tienen normalmente una angulación de 30° desde bucal (vestibular) a lingual o palatino, de dorsal a ventral.

La elongación coronal excesiva debido a un desgaste insuficiente, frecuentemente lleva a un plano oclusal anormal. En este caso clínico, el ángulo supera los 45°, afectando de forma importante a la masticación y posición de la mandíbula, provocando también una maloclusión secundaria en los incisivos.

Errores comunes

No realizar una adecuada restauración de la correcta angulación durante la reducción coronal de los premolares y molares. Si esta restauración no es adecuada, puede provocar que no se recupere el paciente.

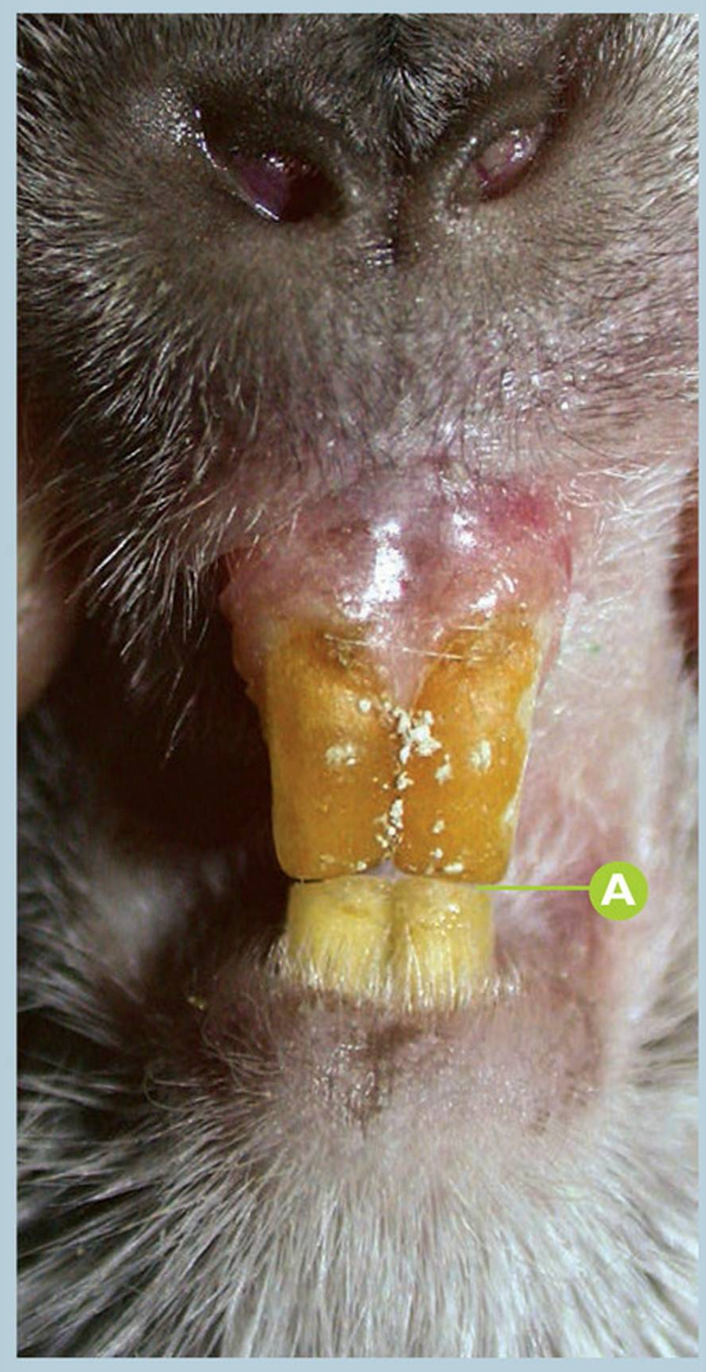



Chinchilla laniger — Enfermedad dental adquirida (EDA)

Chinchilla (*Chinchilla laniger*): Alteración ligera de plano oclusal de los incisivos, sospecha de inicio de enfermedad dental adquirida en premolares y molares.

A Sospecha de oclusión correcta de incisivos; vista rostral.

B Detalle de la alteración ligera de los planos oclusales de los incisivos; vista vestibular.

Puntos clave del diagnóstico/tratamiento

Cuando detectamos alteraciones ligeras en los planos oclusales de desgaste de los incisivos (imprescindible la visualización de éstos desde una vista vestibular), puede ser signo de una patología dental incipiente en la zona de premolares y molares. El examen completo intraoral bajo sedación estará indicado, así como la radiología dental.

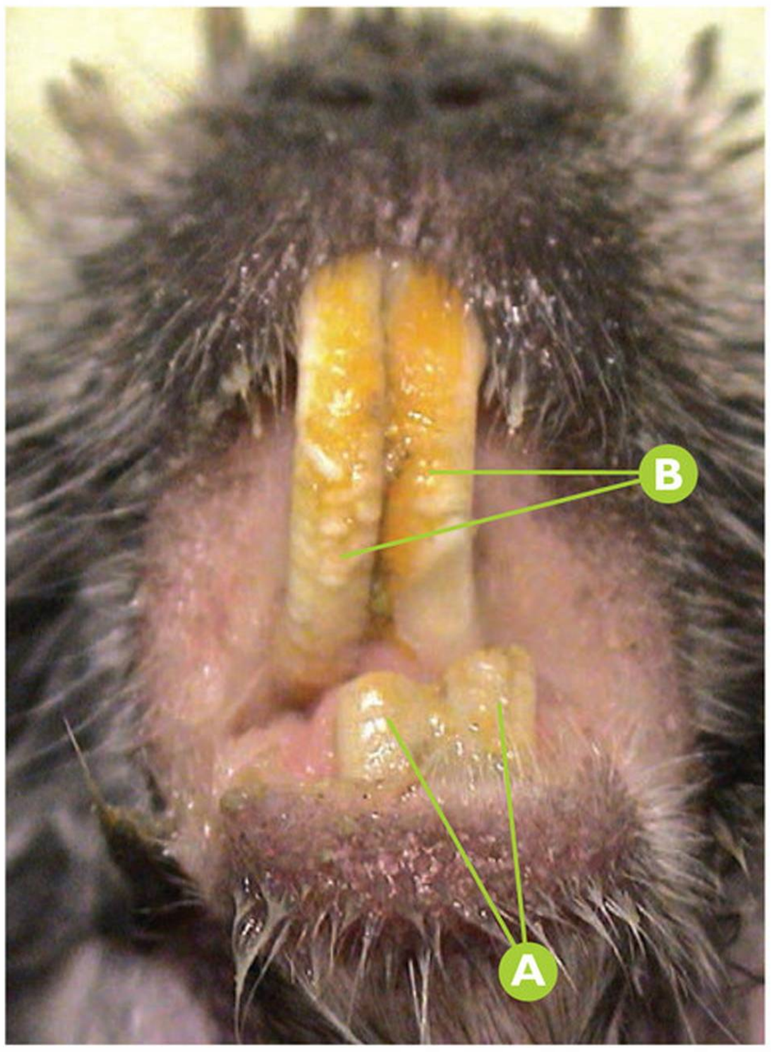

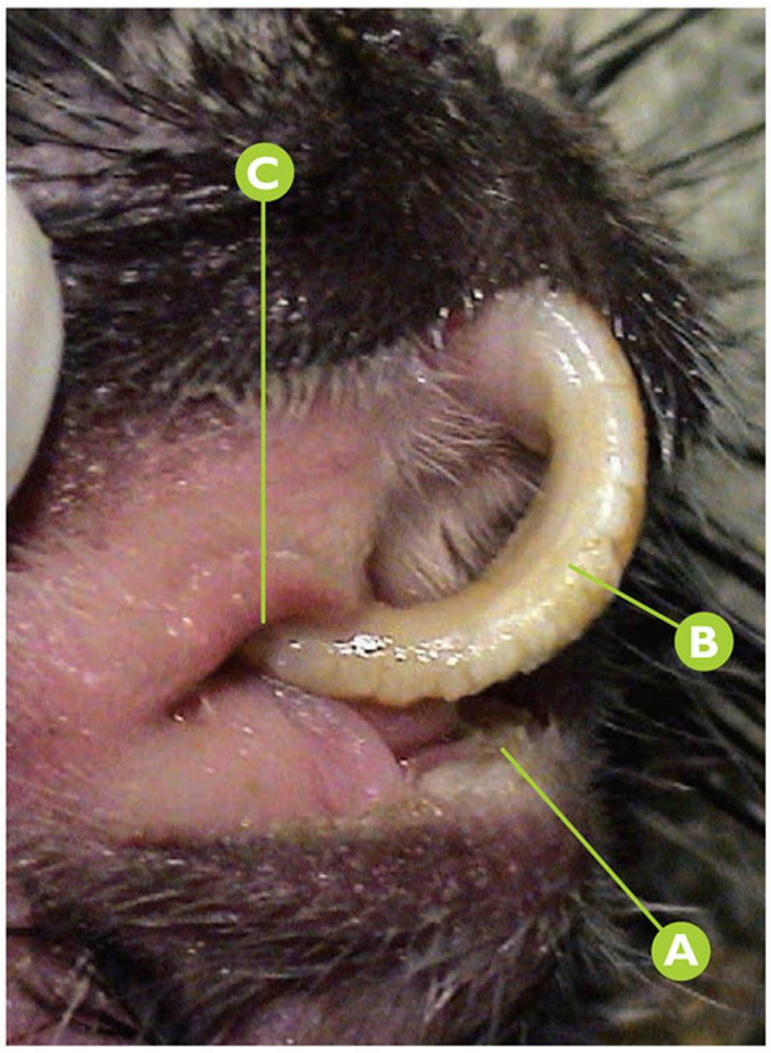

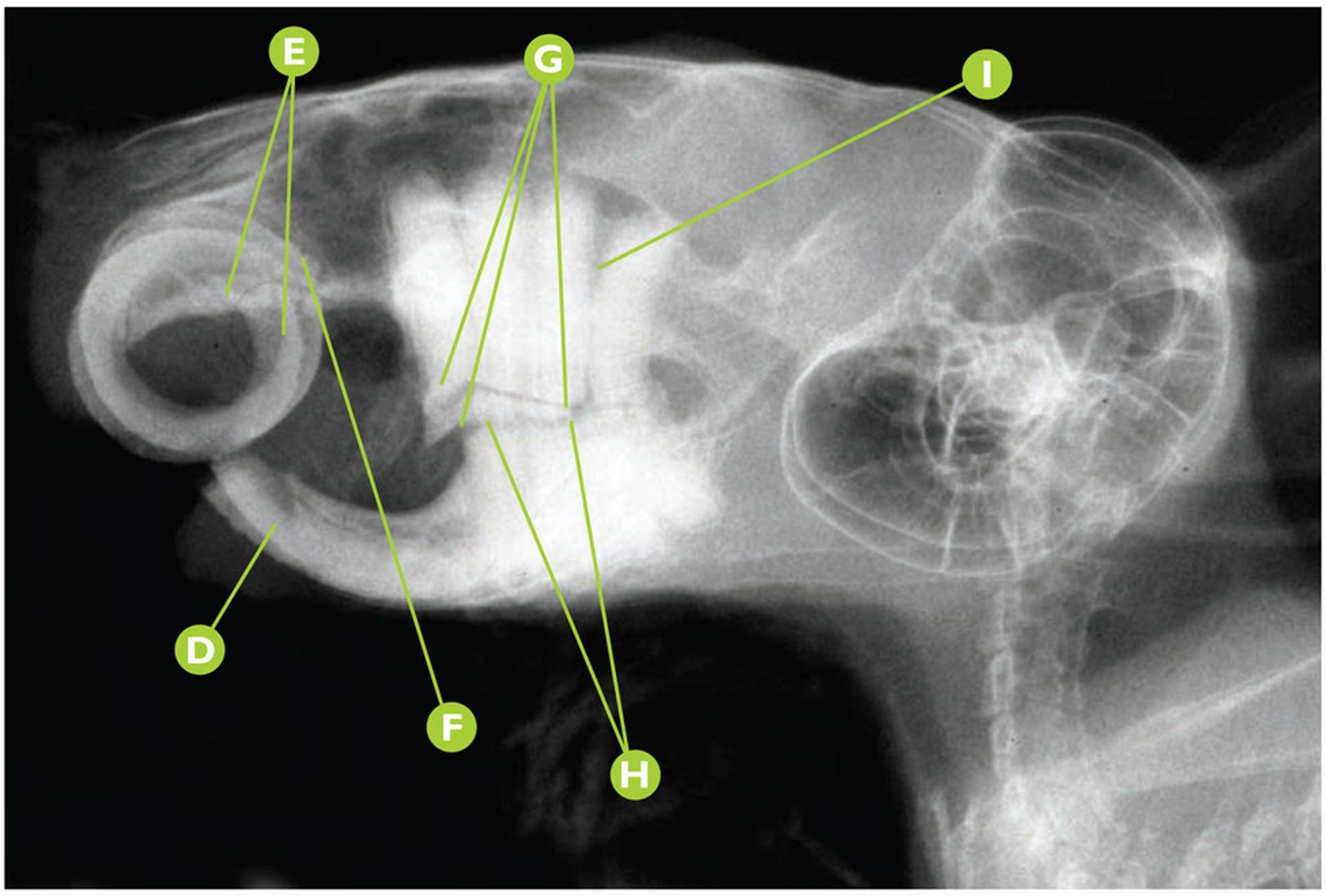

Chinchilla laniger — Enfermedad dental adquirida (EDA)

Enfermedad dental adquirida (EDA) en incisivos, premolares y molares en una chinchilla (*Chinchilla laniger*). Sobrecrecimiento y maloclusión de las coronas clínicas de los incisivos.

- **A** Acortamiento coronal, desmineralización y maloclusión de los incisivos mandibulares.
- **B** Elongación coronal, desmineralización y maloclusión de los incisivos maxilares.
- **C** Lesión en la mucosa del labio superior, por maloclusión de los incisivos maxilares.
- **D** Rx convencional: signos radiológicos compatibles con acortamiento coronal de los incisivos mandibulares.
- **E** Rx convencional: signos radiológicos compatibles con elongación coronal de los incisivos maxilares, con lesión en el paladar.
- **F** Rx convencional: signos radiológicos compatibles con deformidad apical de los incisivos maxilares.
- **G** Rx convencional: signos radiológicos compatibles con elongación coronal de los *cheek teeth*.
- **H** Rx convencional: signos radiológicos compatibles con plano oclusal anormal en premolares y molares (*cheek teeth*).
- **I** Rx convencional: signos radiológicos compatibles con aumento del espacio interproximal entre el segundo y tercer molar maxilar.

Puntos clave del diagnóstico/tratamiento

La enfermedad dental adquirida (EDA) en incisivos, y premolares y molares, están frecuentemente interrelacionadas. En este caso clínico detectamos algunas alteraciones que afectan a los incisivos: capa de esmalte anormal, decoloración del esmalte, desmineralización, elongación excesiva de las coronas clínicas de los incisivos maxilares, acortamiento anormal de las coronas clínicas de los incisivos mandibulares y maloclusión regional. El sobrecrecimiento de los incisivos maxilares hace que éstos se curven de una manera típica en sentido distal, afectando a la mucosa labial y a la palatina.

La radiografía tomada en una vista latero lateral muestra deformidad apical de ambos incisivos maxilares. También se detecta marcada elongación, así como signos de ondulación (*wave mouth*) del plano oclusal de los premolares y molares.

Errores comunes

Basar nuestro diagnóstico exclusivamente en la vista lateral, sin realizar las dos vistas oblicuas. Todas ellas serán necesarias para una evaluación adecuada de las maloclusiones dentales, así como en ocasiones, de las lesiones en tejidos blandos.

Realizar continuas repeticiones de la reducción coronal de los incisivos para retrasar o evitar la extracción de los incisivos es una opción de tratamiento inapropiada, si no se puede llegar a restaurar la longitud y plano oclusal adecuados.

La simple amputación del sobrecrecimiento de los incisivos mediante "cortaúñas" o instrumentos similares es también inapropiada, pues esto está asociado a dolor en el paciente y a un alto porcentaje de complicaciones, incluyendo fracturas dentales y daño al tejido germinal.

Omitir el examen oral completo, incluso cuando los signos clínicos y síntomas de la enfermedad dental adquirida (EDA) en premolares y molares, no están presentes.

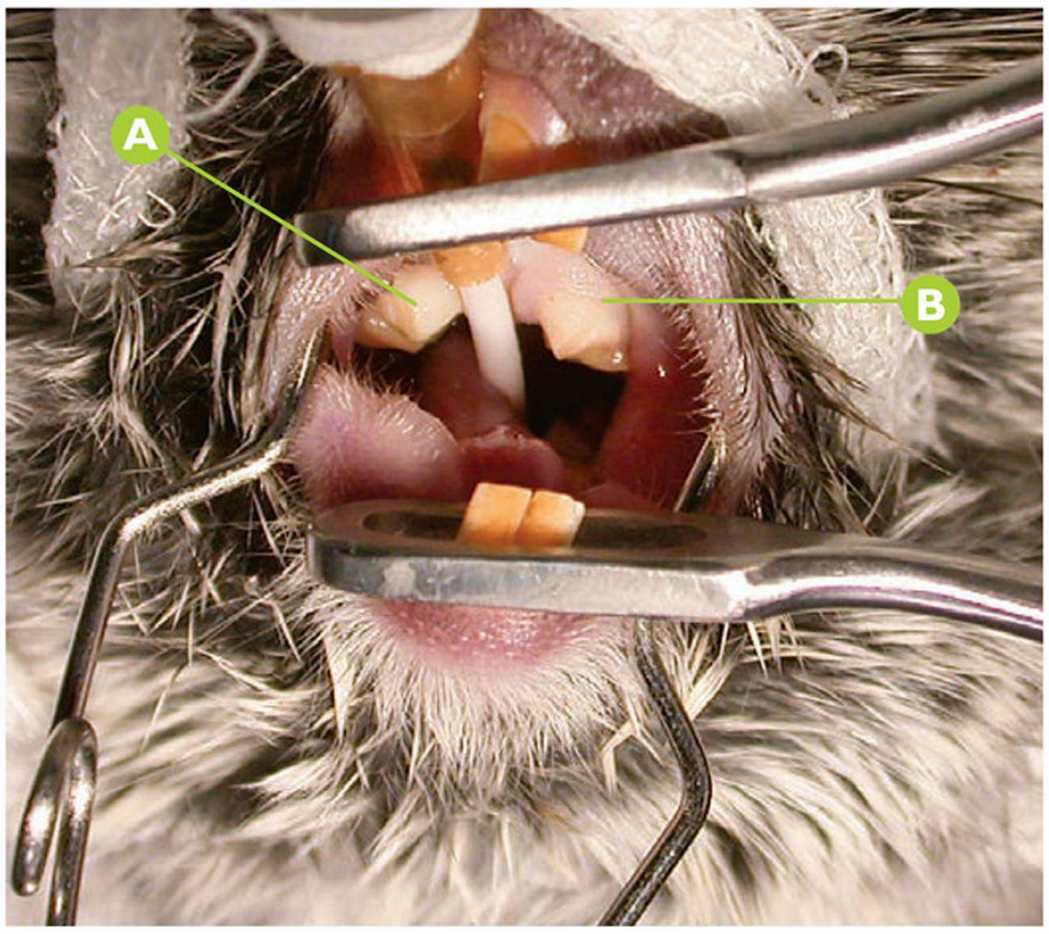

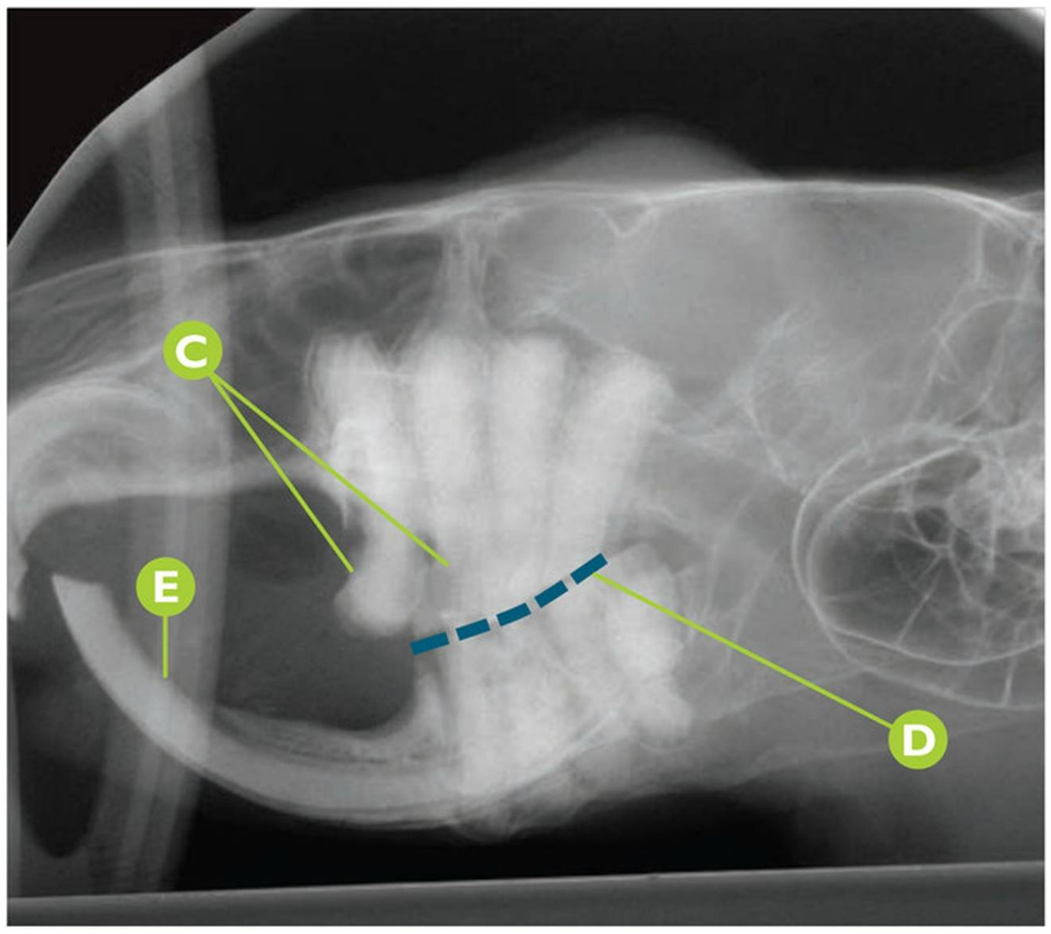

Chinchilla laniger **Enfermedad dental adquirida (EDA)**

Chinchilla (*Chinchilla laniger*): Alteración severa del plano oclusal y sobrecrecimiento de los premolares y molares por enfermedad dental adquirida (EDA).

A Sobrecrecimiento de P4maxD (108).

B Sobrecrecimiento de P4maxI (208).

C Rx dental: signos radiológicos compatibles con sobrecrecimiento de los premolares y molares maxilares.

D Rx dental: signos radiológicos compatibles con maloclusión severa de los premolares y molares, evidencian la alteración del plano oclusal.

E Rx dental: signos radiológicos compatibles con sobrecrecimiento ligero de incisivos mandibulares.

Puntos clave del diagnóstico/tratamiento

En las maloclusiones en la zona de premolares y molares, especialmente cuando son severas como en este caso clínico, podemos detectar sobrecrecimiento y alteración de los planos oclusales dentales. La corrección de dichos planos y la eliminación del sobrecrecimiento es la base del tratamiento, con un pronóstico reservado.

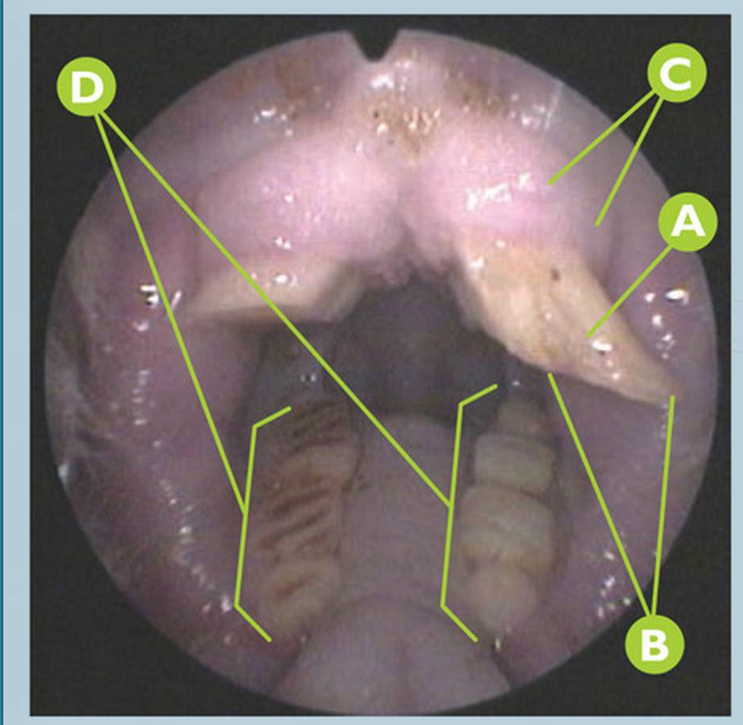

Chinchilla laniger **Enfermedad dental adquirida (EDA)**

Enfermedad dental adquirida (EDA) en premolares y molares (*cheek teeth*), e hiperplasia gingival en una chinchilla (*Chinchilla laniger*).

A Corona clínica elongada del CT1 maxilar izquierdo - P4maxI (208).

B Plano oclusal anormal y presencia de un sobrecrecimiento dental o "pico" en el área vestibular del CT1 - P4maxI (208).

C Hiperplasia gingival.

D Enfermedad dental adquirida (EDA) y maloclusión en ambas arcadas mandibulares.

Puntos clave del diagnóstico/tratamiento

En este caso de enfermedad dental adquirida (EDA), la elongación coronal es más evidente en los premolares y molares maxilares. Ambas, la corona clínica y la de reserva se curvan típicamente con una convexidad palatal. Es un hallazgo frecuente detectar bordes cortantes que afectan a la mucosa bucal (provocados por la elongación), así como el incremento de altura del margen alveolar y gingival. También detectamos, en este caso clínico, maloclusión de ambas arcadas mandibulares con elongación de las coronas y los espacios interdentales.

Errores comunes

Realizar una reducción coronal insuficiente de los premolares y molares maxilares. Teniendo en cuenta la existencia de hiperplasia gingival, debemos realizar la reducción coronal hasta el margen gingival.

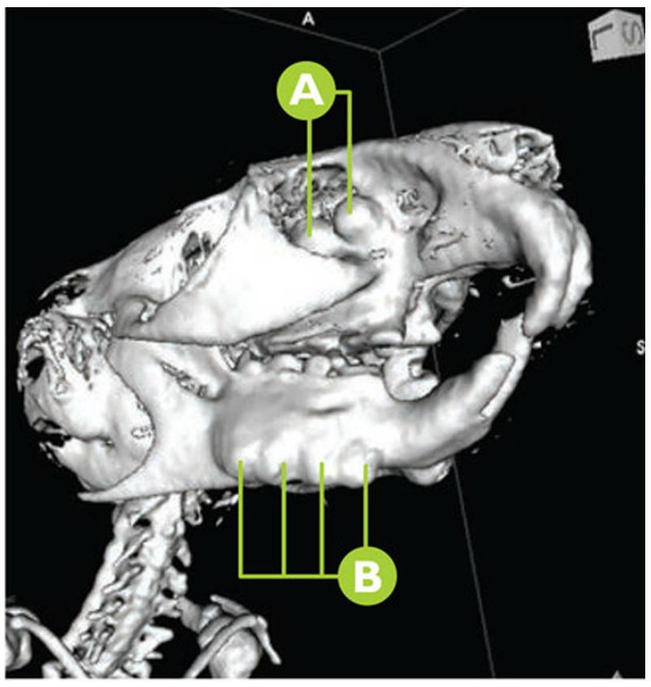

Chinchilla laniger

Enfermedad dental adquirida (EDA)

Enfermedad dental adquirida (EDA) severa en premolares y molares (*cheek teeth*) en una chinchilla (*Chinchilla laniger*).

A TAC-3D: imagen compatible con deformidad apical de *cheek teeth* maxilares.

B TAC-3D: imagen compatible con deformidad apical de *cheek teeth* mandibulares.

Puntos clave del diagnóstico/tratamiento

La enfermedad dental adquirida (EDA) severa en chinchillas, normalmente deriva en deformaciones apicales de los premolares y molares, incluso perforando en ocasiones el hueso cortical, con exposición de los ápices dentales. Gracias a las últimas generaciones de equipos para la realización de TAC helicoidal, imágenes de buena a alta calidad pueden ser obtenidas incluso en pacientes de tan pequeño tamaño como las chinchillas.

En este paciente, la reconstrucción en 3D (*Shaded Surface Display – SSD*) muestra una deformidad apical severa del CT1 y CT2 maxilar - P4maxD (108) y M1maxD (109). Esta condición provoca frecuentemente epífora, uno de los primeros signos de enfermedad dental adquirida en chinchillas. La deformidad de los ápices de los *cheek teeth* mandibulares derechos es también claramente visible.

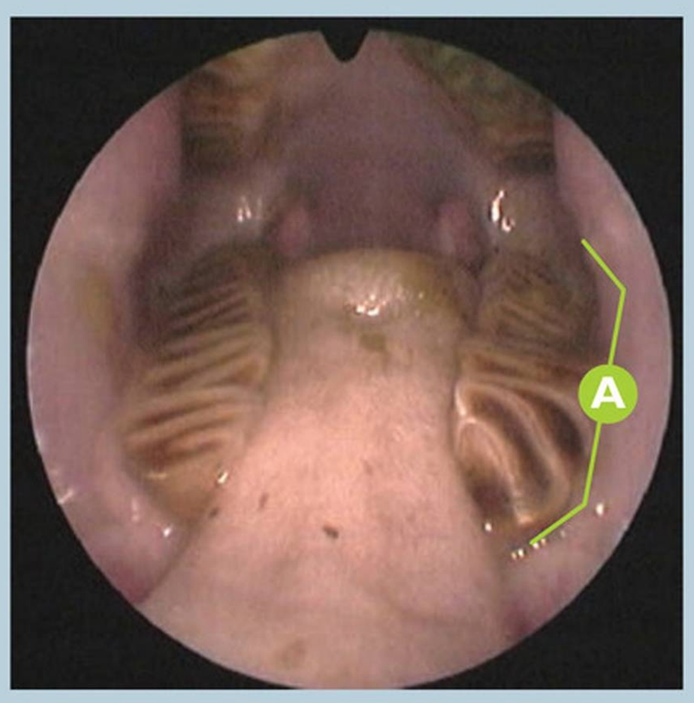

Chinchilla laniger

Maloclusión de los *premolares y molares*

Maloclusión de los *cheek teeth* de la mandíbula izquierda en una chinchilla (*Chinchilla laniger*).

A Plano oclusal anormal en los *cheek teeth* de la mandíbula izquierda.

Puntos clave del diagnóstico/tratamiento

La endoscopia oral es obligada para un examen oral completo de los premolares y molares en la chinchilla; las alteraciones dentales pueden ser fácilmente pasadas por alto sin el uso de estos sistemas de magnificación. Signos iniciales que podemos detectar, como ocurre en este paciente, son la elongación ligera de las coronas clínicas y un plano oclusal irregular. Este tipo de maloclusión es similar a la boca ondulada (*wave mouth*) en conejos. Estas alteraciones normalmente no provocan síntomas o signos clínicos.

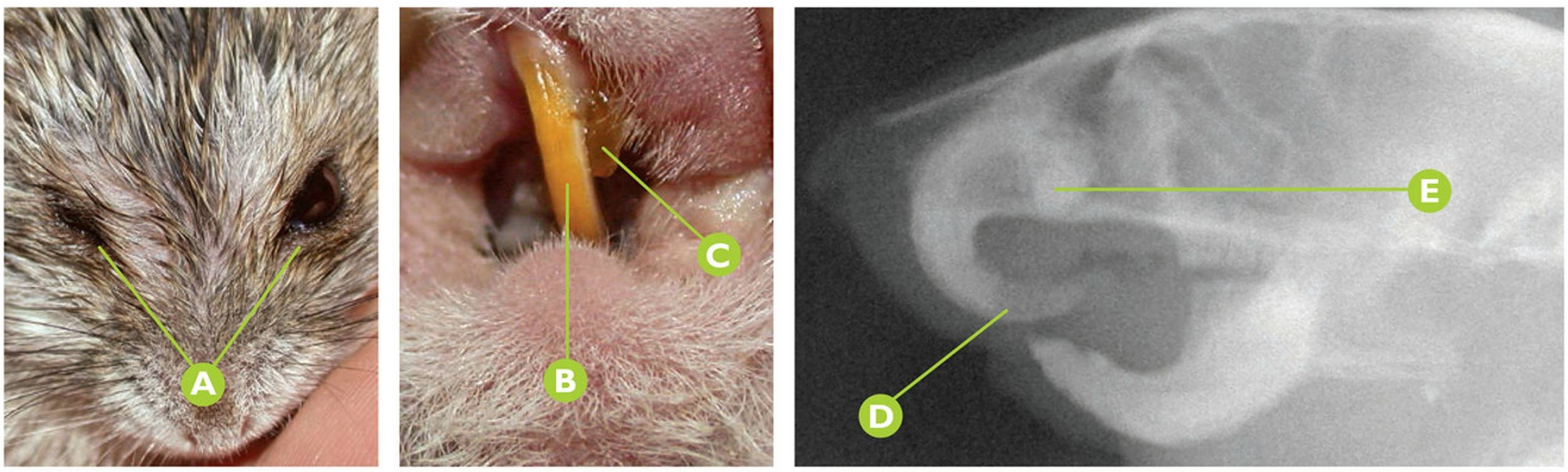

Phodopus campbelli

Sobrecrecimiento de incisivos

Hámster ruso de Campbell (*Phodopus campbelli*): Sobrecrecimiento severo de incisivos maxilares con sospecha de calcificación de la zona apical.

A Epífora en ambos ojos.

B Sobrecrecimiento severo de I1maxD (101).

C Sospecha de fractura de I1maxI (201).

D Rx dental: signos radiológicos compatibles con sobrecrecimiento de incisivo maxilar.

E Rx dental: signos radiológicos compatibles con sospecha de calcificación/pseudo-odontoma en la región apical de incisivos maxilares.

Puntos clave del diagnóstico/tratamiento

Los problemas de maloclusión en incisivos así como las fracturas en el hámster ruso son frecuentes. En este caso, la etiología más probable de la epífora será el cierre parcial o completo del conducto nasolacrimal consecuencia de la patología periapical de los incisivos superiores.





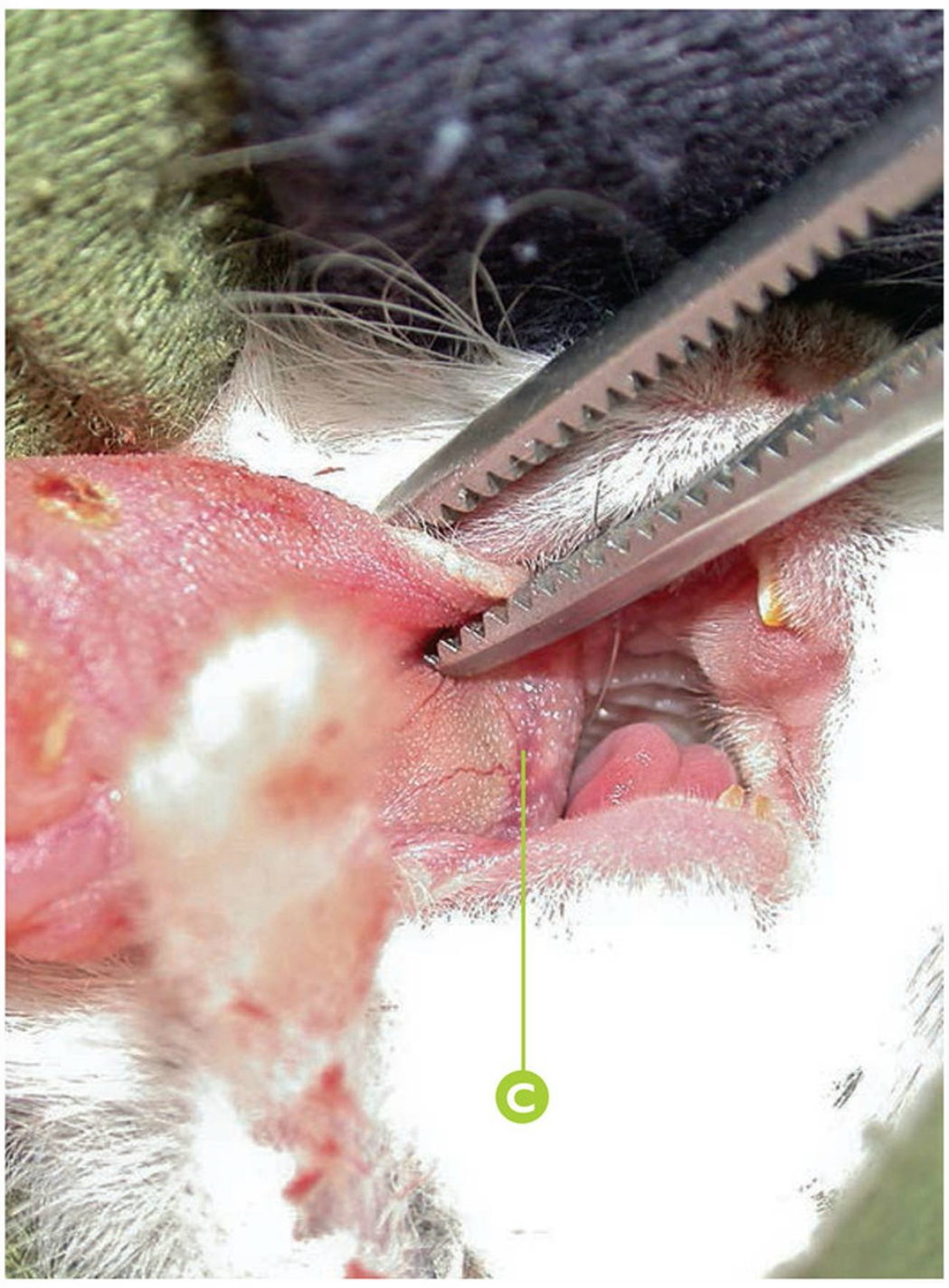

Phodopus sungorus sungorus **Prolapso de abazón**

Hamster Ruso blanco invernal enano *(Phodopus sungorus sungorus):* Prolapso unilateral de abazón.

- A Abazón, estructura prolapsada.
- B Lesión en la fina membrana epitelial que recubre el abazón.
- C En la región de la inserción del abazón, aumento de irrigación a consecuencia del prolapso de dicha estructura.

Puntos clave del diagnóstico/tratamiento

Los hámster poseen, de forma bilateral, unas estructuras a modo de bolsas para almacenamiento de comida que denominamos abazones. Las causas que pueden producir la eversión uni o bilateral de forma espontánea no están claras; puede contribuir un exceso de semillas en la dieta o la ausencia de lugares para almacenamiento de alimento.

El tratamiento es, siempre que sea posible, la reinversión y anclaje, o la amputación del saco, pues son frecuentes las recidivas y las lesiones por mordida en la zona prolapsada.

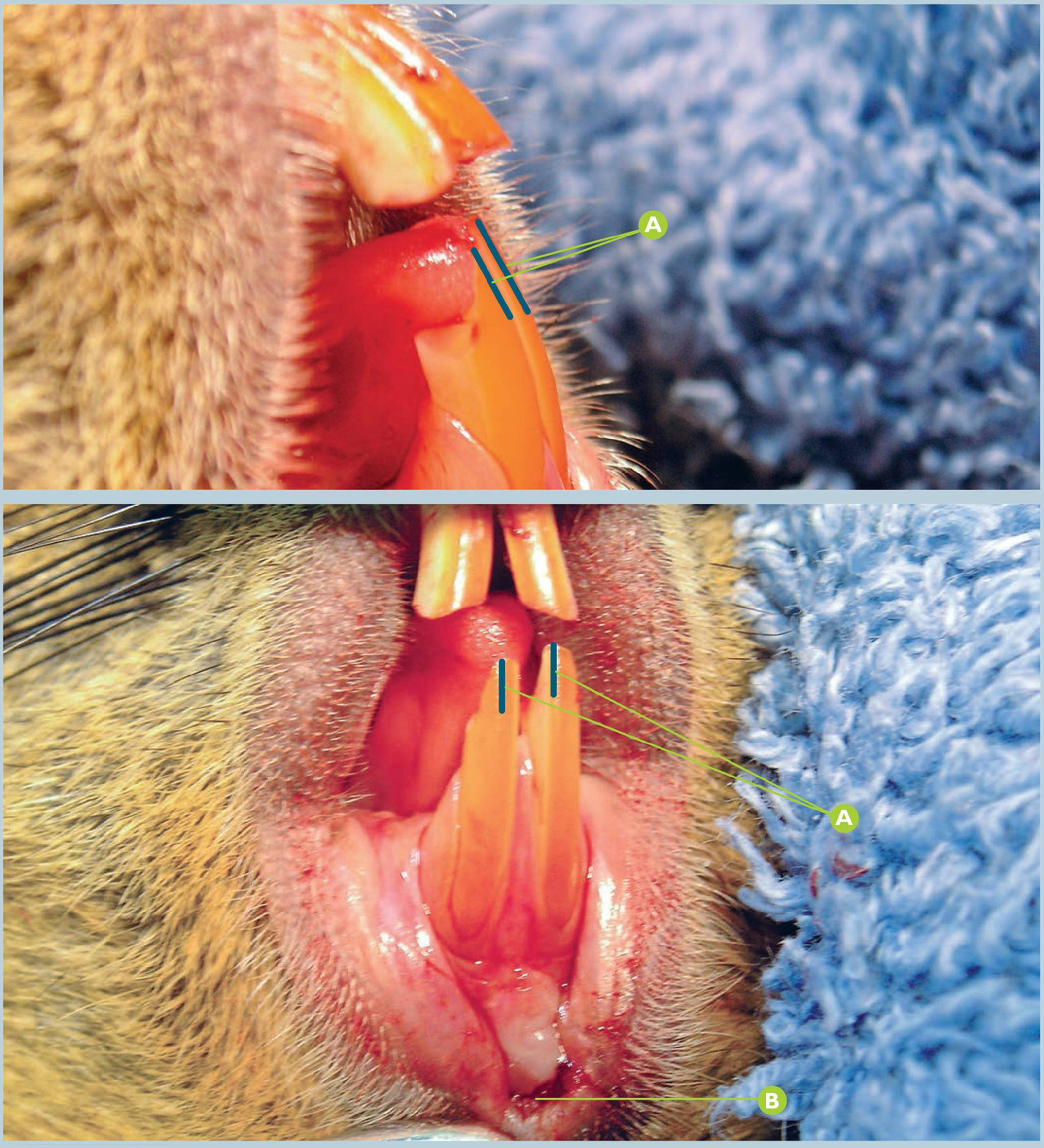

Sciurus sp. **Sobrecrecimiento de incisivos**

Ardilla (*Sciurus* sp.): Sobrecrecimiento ligero de incisivos inferiores que provoca su impactación en el labio inferior causándole una herida por incisión.

A Sobrecrecimiento de incisivos inferiores.

B Herida en el labio inferior.

Puntos clave del diagnóstico/tratamiento

El animal era incapaz de roer frutos de cáscara muy dura desde hacía tiempo, y recientemente, manifestaba anorexia. En la exploración, bajo anestesia, se aprecian los incisivos introducidos en la mucosa vestibular del labio inferior.

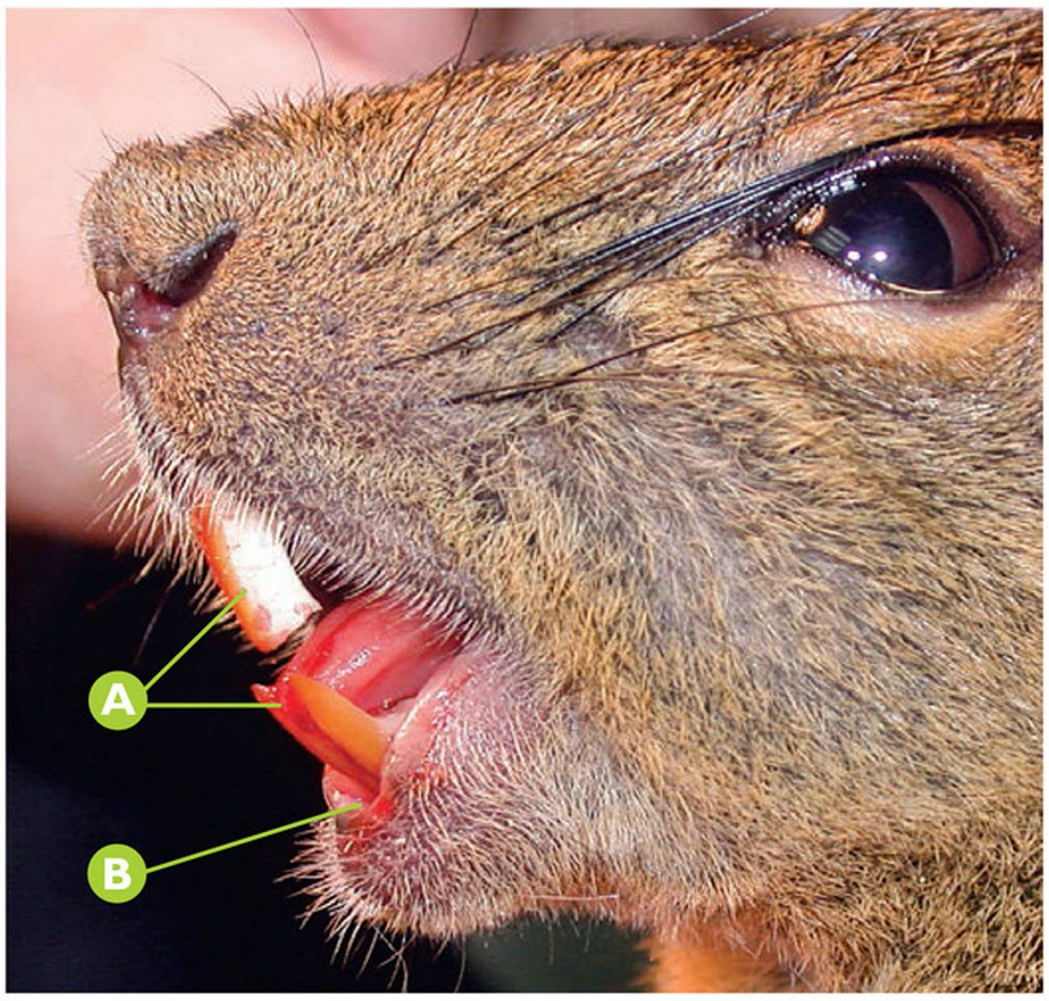

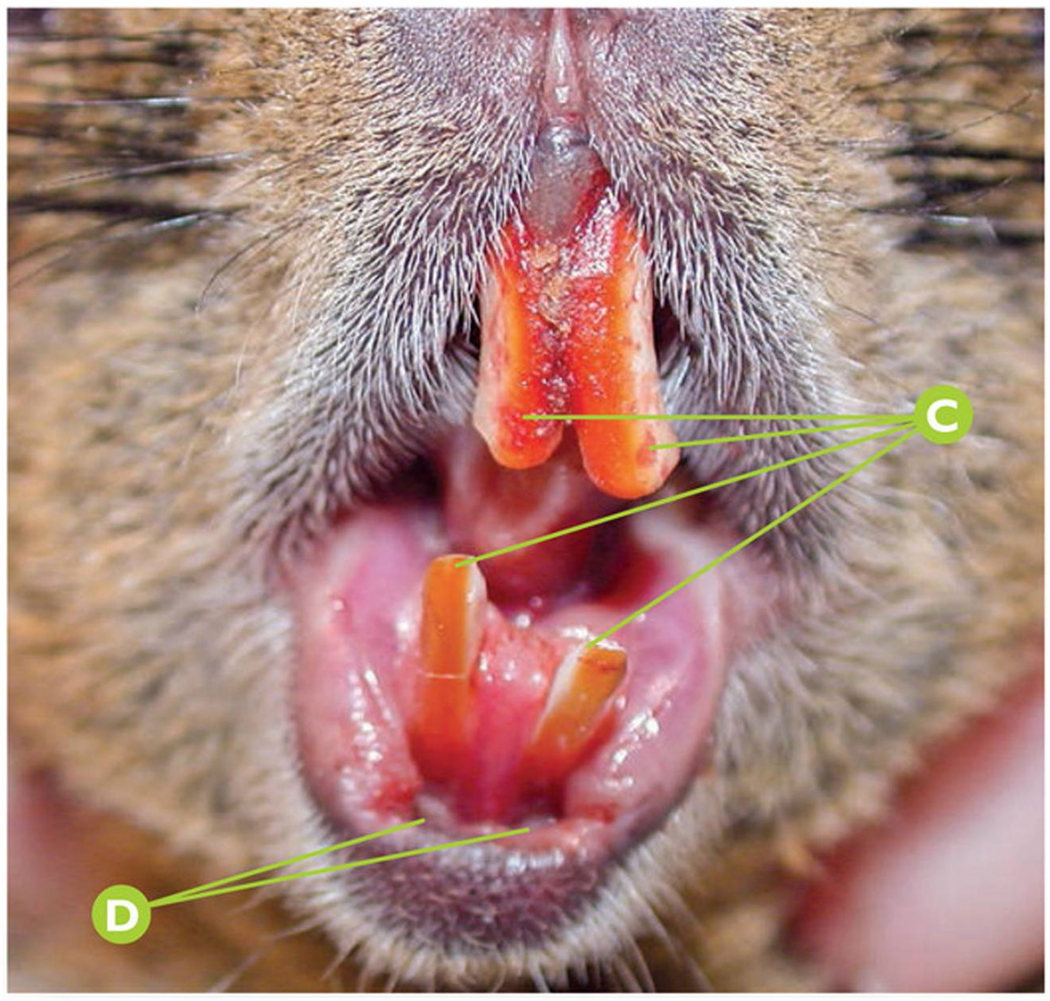



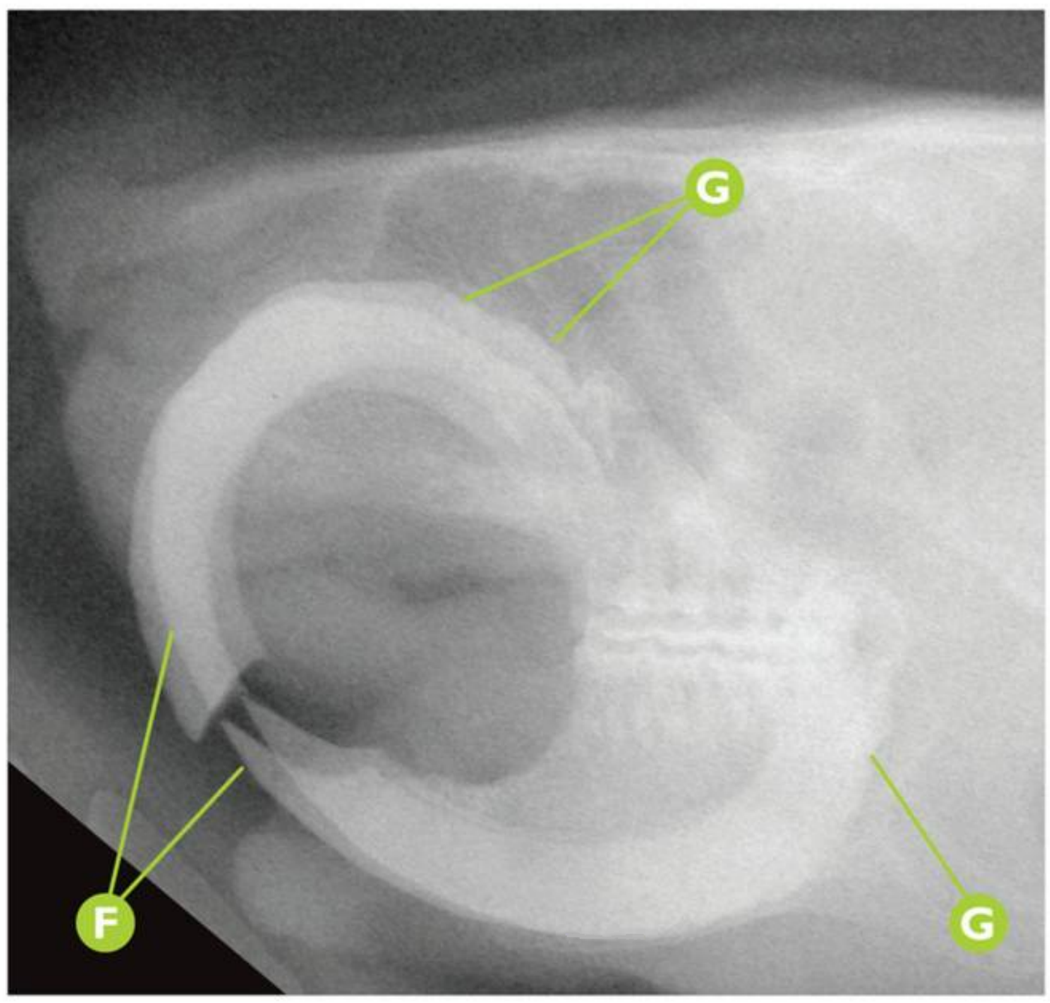

Sciurus sp. — Sobrecrecimiento de incisivos

Ardilla *(Sciurus* sp.*)*: Sobrecrecimiento moderado de incisivos maxilares y mandibulares por maloclusión, con lesión en labio inferior, y sospecha de pseudoodontoma.

- **A** Sobrecrecimiento moderado de incisivos maxilares y mandibulares; vista vestibular.
- **B** Sospecha de lesión en labio inferior; vista vestibular.
- **C** Sobrecrecimiento moderado de incisivos maxilares y mandibulares; vista rostral.
- **D** Lesión en labio inferior que queda retenido por impactación de los incisivos mandibulares con sobrecrecimiento, vista rostral.
- **E** Detalle del sobrecrecimiento del I1mandI (301).
- **F** Rx dental: signos radiológicos compatibles con sobrecrecimiento de incisivos maxilares y mandibulares.
- **G** Rx dental: signos radiológicos compatibles con sospecha de pseudoodontoma ligero en la región apical de incisivos maxilares y mandibulares.

Puntos clave del diagnóstico/tratamiento

El sobrecrecimiento de los incisivos es relativamente frecuente en las ardillas. Fracturas dentales y/o traumas regionales, inadecuado desgaste de los incisivos,... son la etiología de la mayor parte de estos sobrecrecimientos dentales. En ocasiones, podemos detectar radiológicamente engrosamientos en la zona apical de los incisivos, formando los denominados "pseudoodontomas", proceso no neoplásico y típica patología dental también del perro de las praderas.

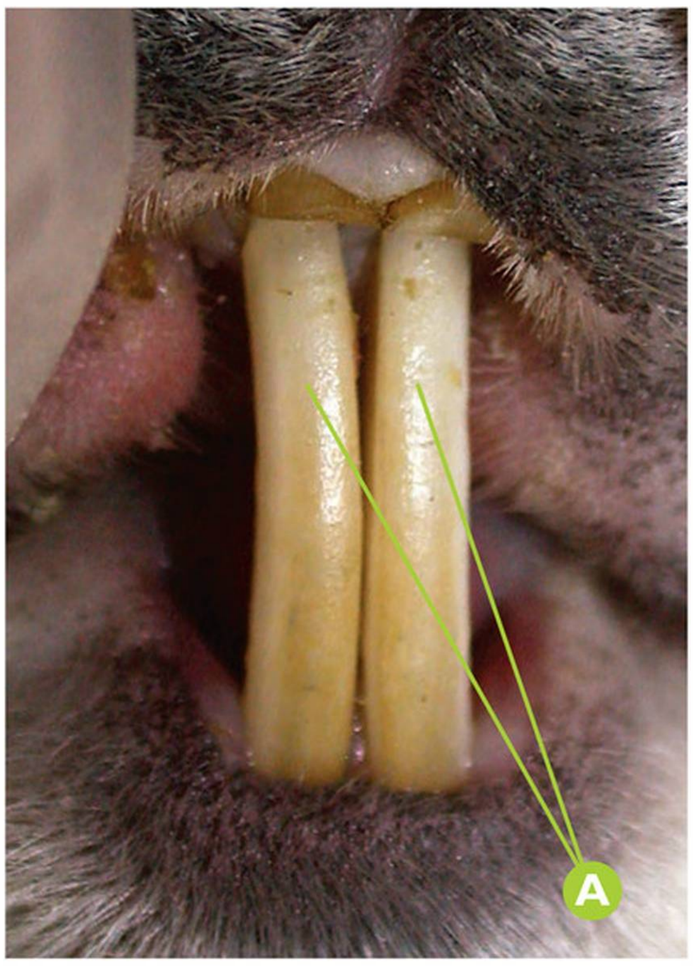

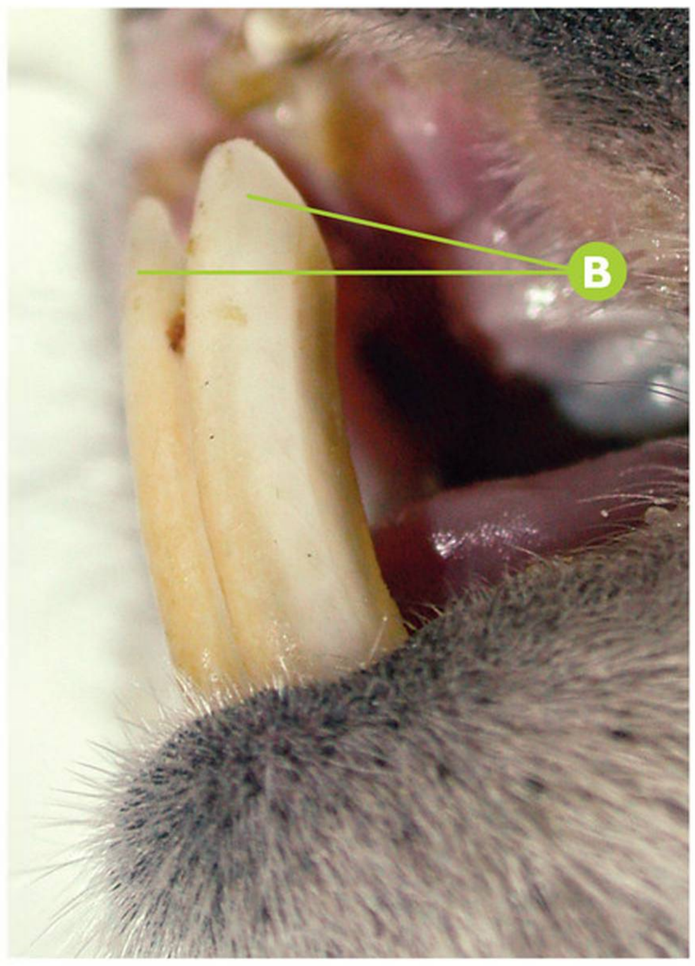

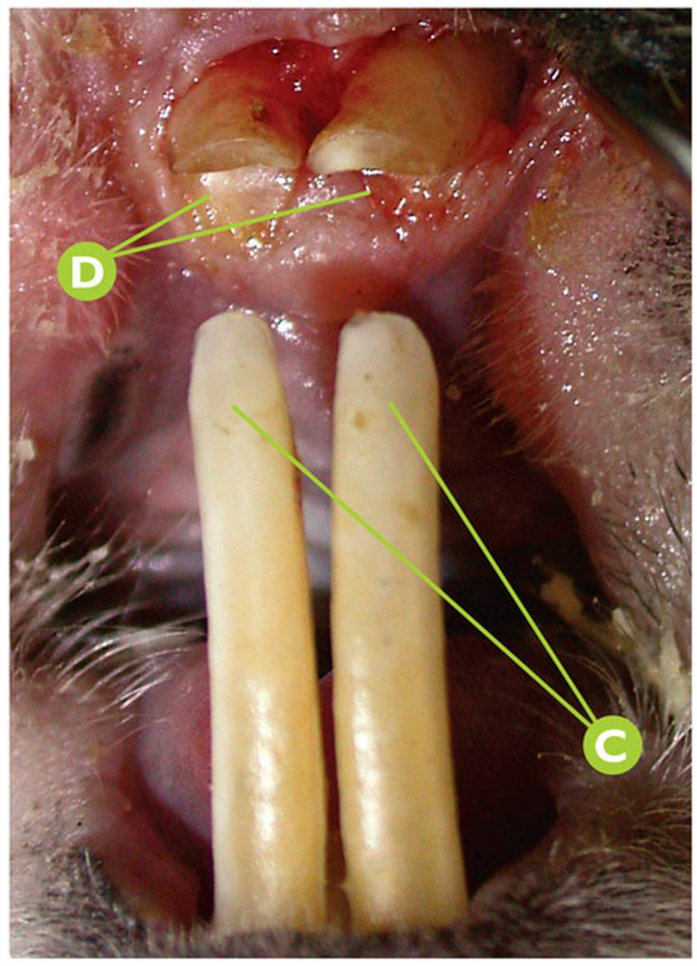

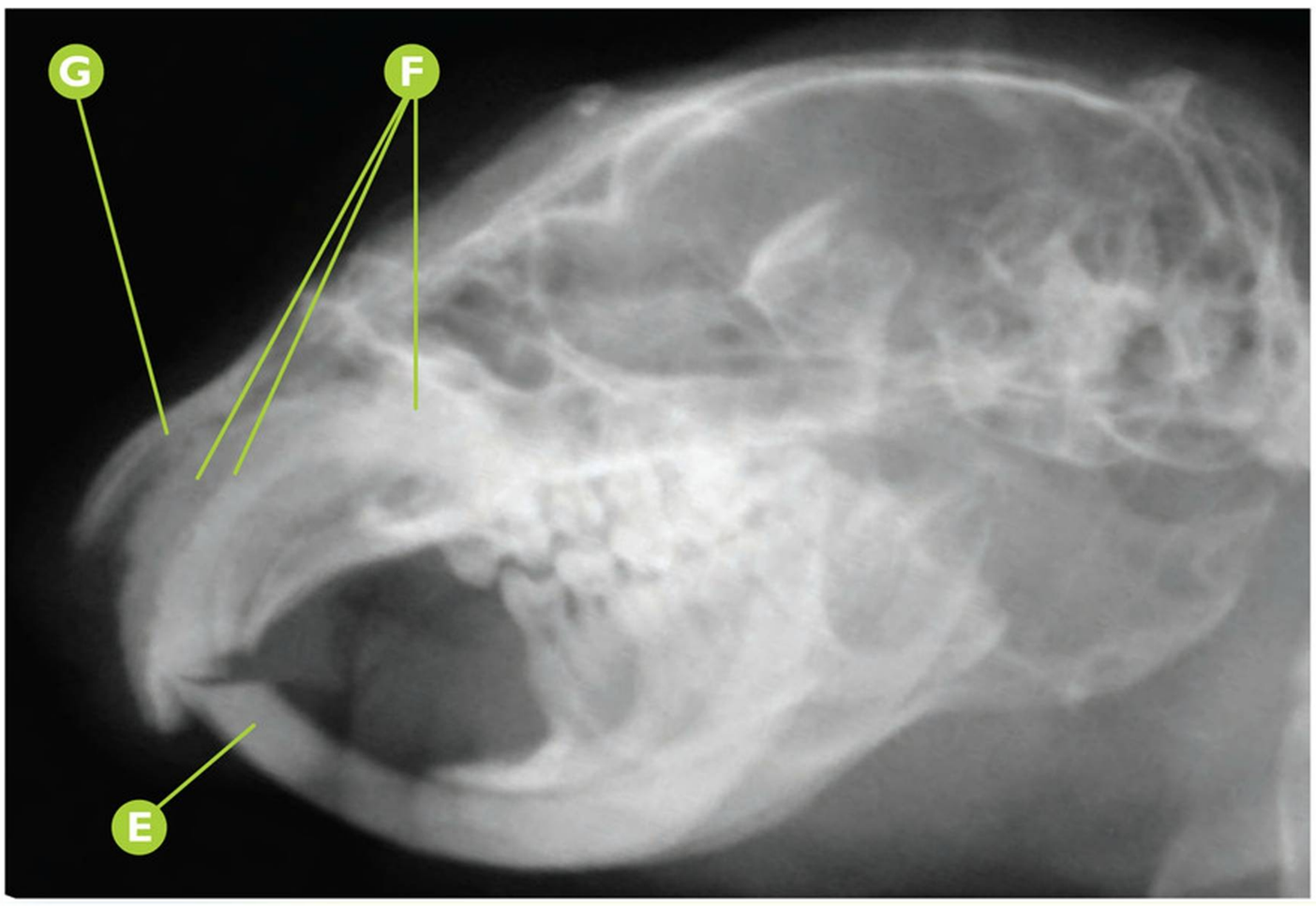



Cynomys sp. — Sobrecrecimiento de incisivos

Perrito de la pradera *(Cynomys* sp.*)*: Sobrecrecimiento severo de los incisivos mandibulares con presencia de un pseudoodontoma severo en incisivos maxilares.

- A Sobrecrecimiento severo de los incisivos mandibulares; vista rostral.
- B Sobrecrecimiento severo de los incisivos mandibulares; vista vestibular.
- C Detalle del sobrecrecimiento severo de los incisivos mandibulares.
- D Detalle del desgaste inadecuado de los incisivos maxilares.
- E Rx convencional: signos radiológicos compatibles con sobrecrecimiento de incisivos mandibulares.
- F Rx convencional: signos radiológicos compatibles con pseudoodontoma severo en la región radicular de incisivos maxilares.
- G Rx convencional: signos radiológicos compatibles con estrechamiento severo de la entrada a la cavidad nasal.
- H Detalle posextracción de un incisivo maxilar con pseudoodontoma.

Puntos clave del diagnóstico/tratamiento

Por diferentes y variadas etiologías, la erupción fisiológica de los incisivos superiores puede verse interrumpida, produciéndose únicamente un crecimiento en las regiones apicales del diente. Esto produce unas irregularidades en la dentina formada en estas regiones, engrosándose e incluso disminuyendo la capacidad ventilatoria del paciente por estrechamiento de las estructuras adyacentes (especialmente afectada, la cavidad nasal). Este proceso en este estadio es grave, siendo imprescindible planear la extracción quirúrgica de los incisivos superiores e inferiores como tratamiento. El pronóstico de la resolución quirúrgica es reservado-bueno.

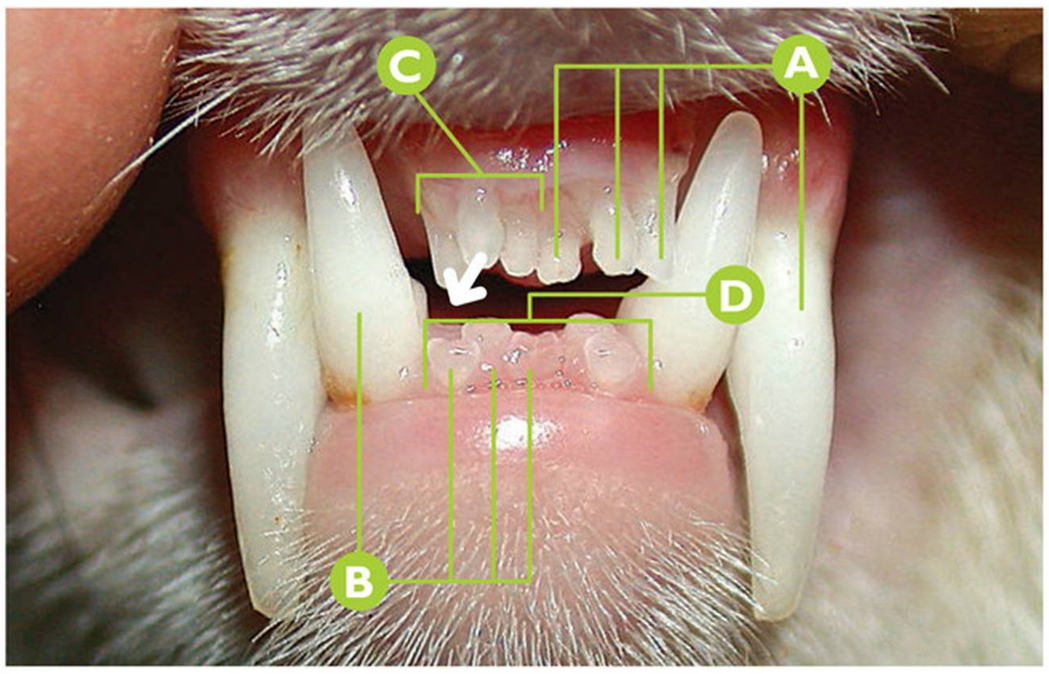

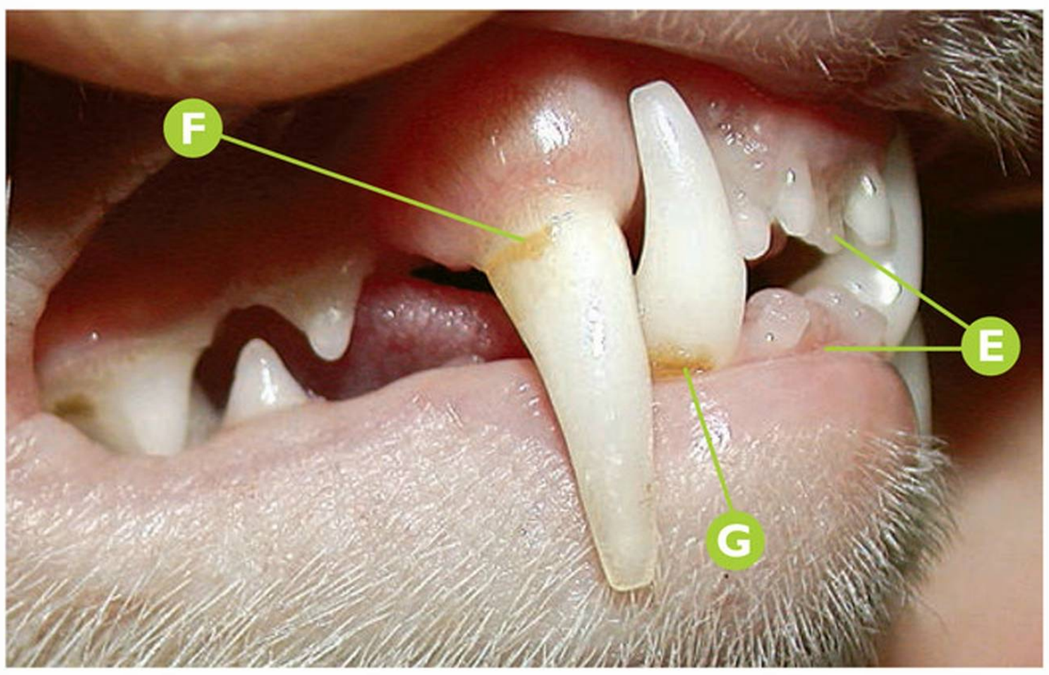

Mustela putorius furo | Maloclusión

Apiñamiento dental de los incisivos superiores e inferiores en un hurón (*Mustela putorius furo*).

- A De derecha a izquierda: CmaxI (204), I3maxI (203), I2maxI (202), I1maxI (201).
- B De derecha a izquierda: I1mandD (401), I2mandD (402), I3mandD (403), CmandD (404).
- C Apiñamiento dental de I3maxD (103), I2maxD (102), I1maxD (101), con desviación vestibular de I2maxD (102).
- D Apiñamiento de incisivos mandibulares.
- E Detalle del apiñamiento dental de incisivos superiores e inferiores.
- F Índice 1 de cálculo dental en CmaxD (104).
- G Índice 1 de cálculo dental en CmandD (404).

Puntos clave del diagnóstico/tratamiento

Es relativamente frecuente detectar apiñamiento de los incisivos en el hurón. Este factor, únicamente predispone al avance de la enfermedad periodontal regional, debiendo llevar un control periódico exhaustivo de su salud dental en esa región.

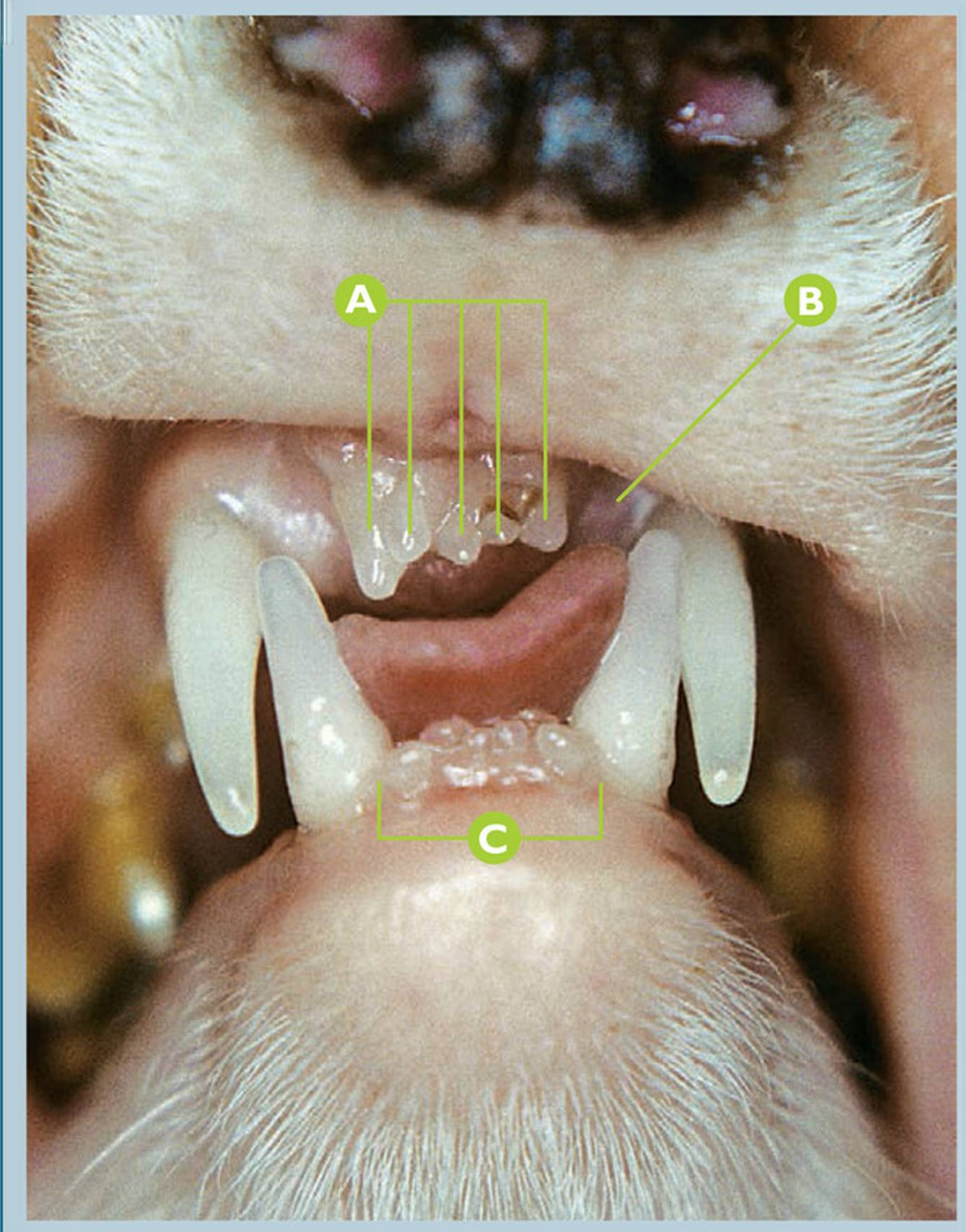

Mustela putorius furo | Ausencia dental

Ausencia de I3maxI (203) en un hurón (*Mustela putorius furo*).

- A De derecha a izquierda: I2maxI (202), I1maxI (201), I1maxD (101), I2maxD (102), I3maxD (103).
- B Ausencia de I3maxI (203).
- C Apiñamiento de incisivos inferiores.

Puntos clave del diagnóstico/tratamiento

En este caso clínico detectamos la ausencia de I3maxI (203). Esta ausencia puede tener su etiología en una agenesia, enfermedad periodontal avanzada o fractura dental, entre otras. La radiología dental nos podrá dar alguna de las claves para hacer una aproximación a su etiología.

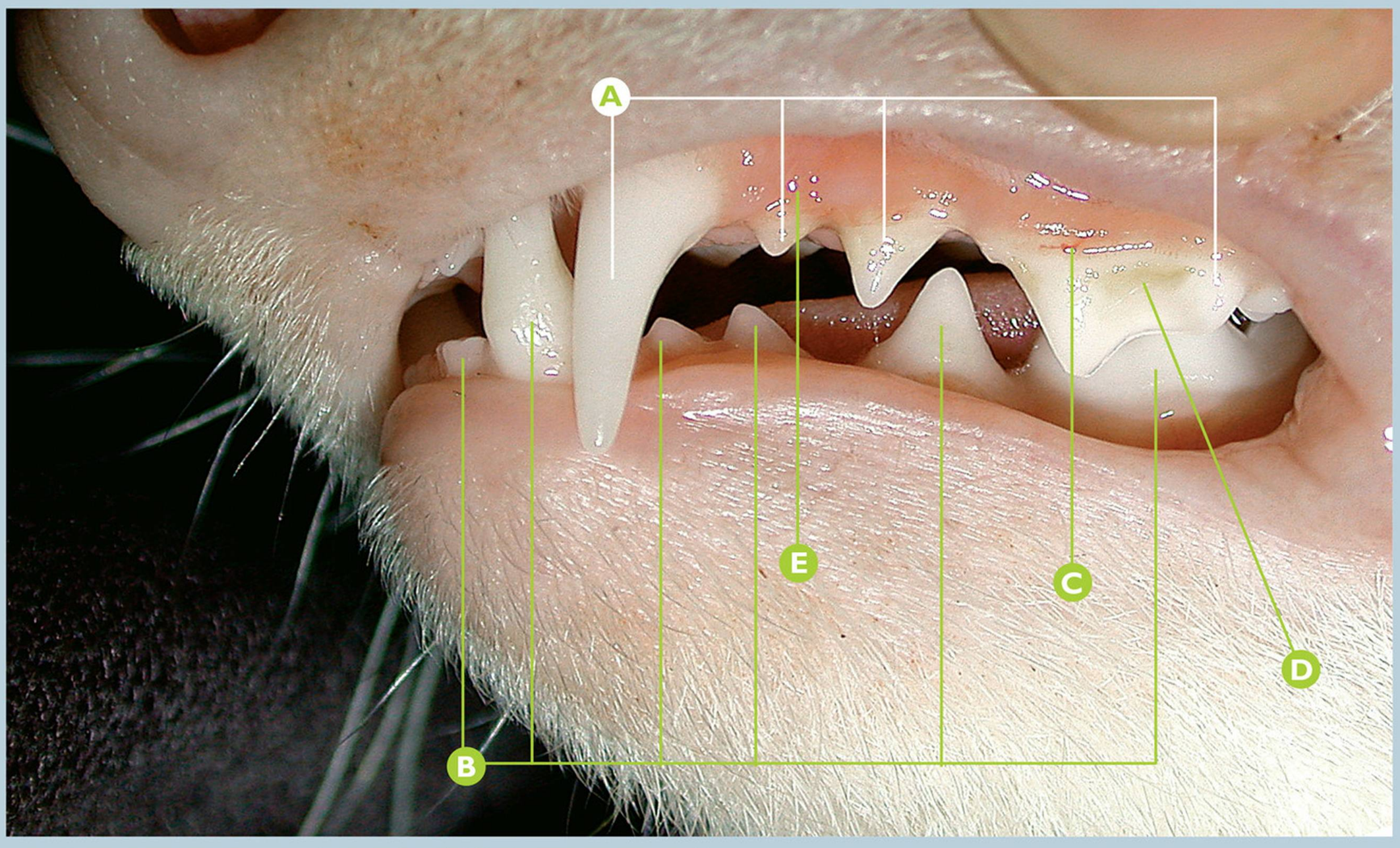

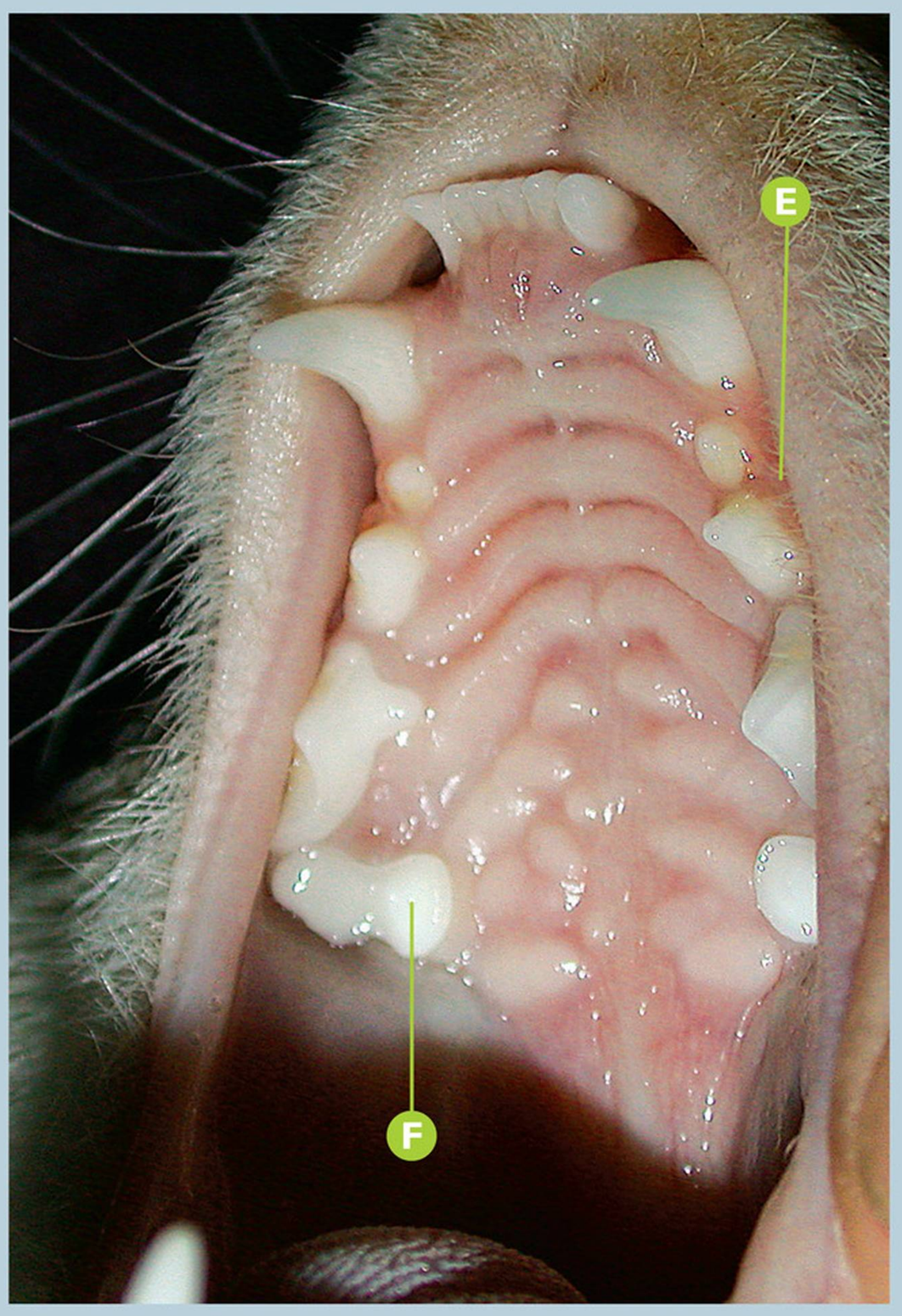

Mustela putorius furo | Enfermedad periodontal

Fase 1 de enfermedad periodontal en P4maxI (208) en un hurón (*Mustela putorius furo*).

- A De derecha a izquierda: P4maxI (208), P3maxI (207), P2maxI (206), CmaxI (204).
- B De derecha a izquierda: M1mandI (309), P4mandI (308), P3mandI (307), P2mandI (306), CmandI (304), I3mandI (303).
- C Índice 1 gingival en P4maxI (208).
- D Índice 1 de cálculo dental en P4maxI (208).
- E Índice 1 gingival en P2maxI (206).
- F M1maxD (109).

Puntos clave del diagnóstico/tratamiento

La enfermedad periodontal es la patología más frecuente detectada en la cavidad oral de los hurones. Para la determinación de las fases de enfermedad periodontal, usaremos los mismos índices y fases que usamos en el perro y gato. En este caso clínico, detectamos signos iniciales de enfermedad periodontal por lo que será recomendado mantener la higiene oral a diario en casa.

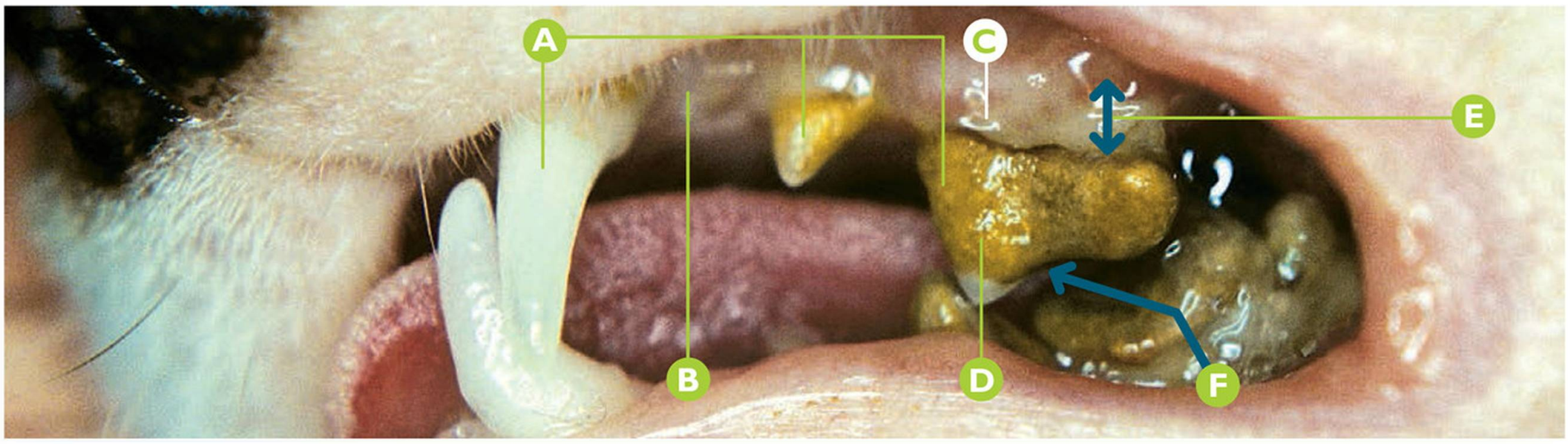

Mustela putorius furo **Enfermedad periodontal**

Sospecha de fase 3 de enfermedad periodontal en P4maxI (208) en un hurón (*Mustela putorius furo*).

- A De derecha a izquierda: P4maxI (208), P3maxI (207), CmaxI (204).
- B Sospecha de ausencia de P2maxI (206).
- C Índice 2 gingival en P4maxI (208).
- D Índice 4 de cálculo dental en P4maxI (208).
- E Zona de retracción y pérdida de tabla alveolar vestibular en la raíz distal del P4maxI (208).
- F Desviación lingual del M1mandI (309) por fase 4 de enfermedad periodontal.

Puntos clave del diagnóstico/tratamiento

Esta sospecha de fase 3 de enfermedad periodontal en P4maxD (108) está basada en la pérdida de unión de entre un 25% y un 50% en la raíz distal del diente. La presencia de cálculo dental no determina la fase de enfermedad periodontal. En este caso, debemos recomendar realizar un tratamiento periodontal (limpieza de boca), así como realizar las extracciones que estén indicadas, tras el estudio radiológico dental regional.

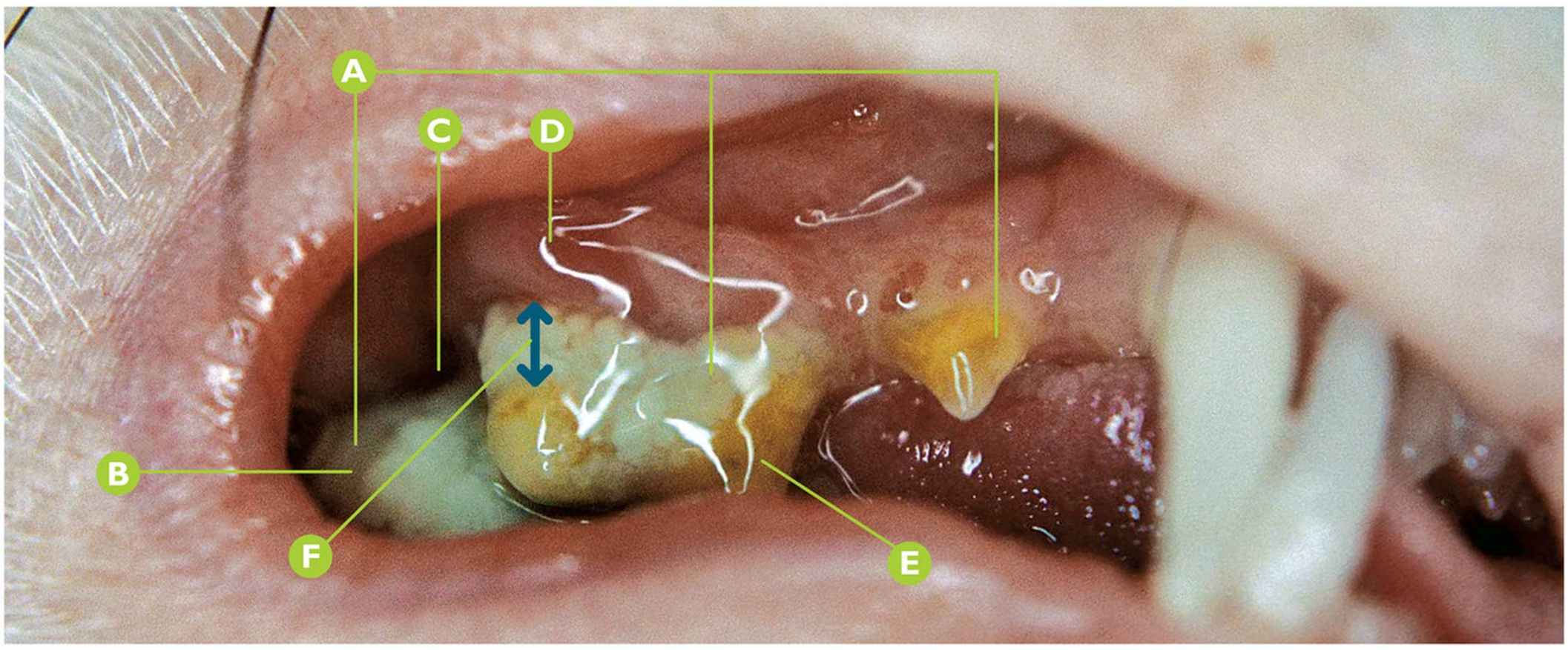

Mustela putorius furo **Enfermedad periodontal**

Sospecha de fase 4 de enfermedad periodontal en P4maxD (108) en un hurón (*Mustela putorius furo*).

- A De derecha a izquierda: P3maxD (107), P4maxD (108), M1maxD (109).
- B Índice 4 de placa bacteriana en M1maxD (109).
- C Sospecha de fase 4 de enfermedad periodontal en M1maxD (109).
- D Índice 3 gingival en P4maxD (108).
- E Índice 4 de cálculo dental en P4maxD (108).
- F Zona de retracción y pérdida de tabla alveolar vestibular en P4maxD (108).

Puntos clave del diagnóstico/tratamiento

Esta sospecha de fase 4 de enfermedad periodontal en P4maxD (108) está basada en la pérdida de unión de más del 50% en su área vestibular; el sondaje del diente estará indicado para reconocer otras zonas afectadas y detectar la clase de lesión de furcación del diente. La radiología dental también es viable en el hurón, estando indicada para determinar los signos radiológicos de la enfermedad periodontal en nuestro caso clínico.

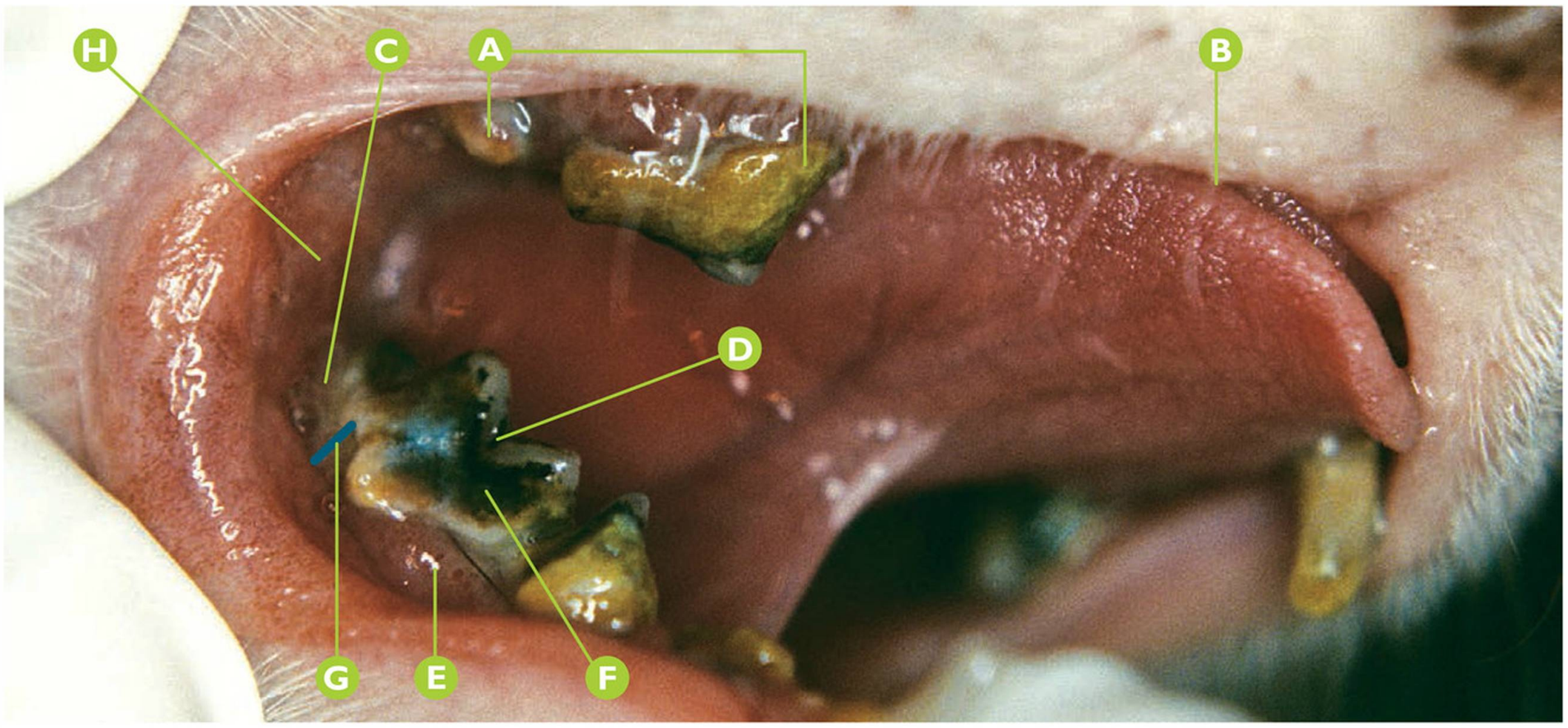

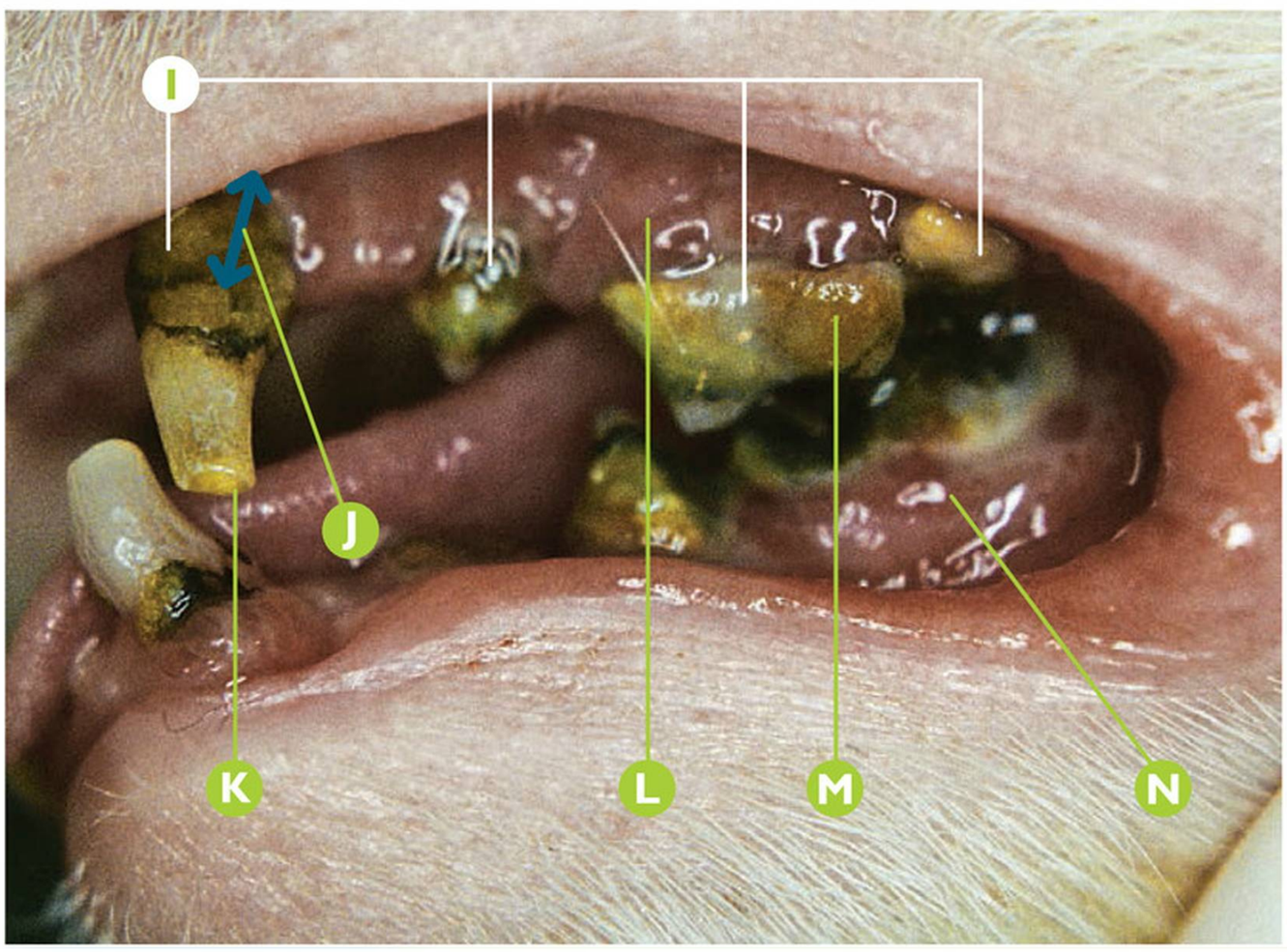



Mustela putorius furo **Enfermedad periodontal**

Fase 4 de enfermedad periodontal en M1mandD (409) y M2mandD (410). Enfermedad periodontal severa generalizada en un hurón.

- A De derecha a izquierda: P4maxD (108), M1maxD (109).
- B Sospecha de ausencia del CmaxD (104).
- C M2mandD (410).
- D Sospecha de fase 4 de de enfermedad periodontal en M1mandD (409).
- E Índice 3 gingival en M1mandD (409).
- F Índice 4 de cálculo dental en M1mandD (409).
- G Zona de retracción gingival en M1mandD (409).
- H Estomatitis severa regional en mucosa bucal caudal derecha.
- I De derecha a izquierda: M1maxI (209), P4maxI (208), P3maxI (207), CmaxI (204).
- J Sospecha de fase 4 de de enfermedad periodontal en CmaxI (204).
- K Abrasión moderada de CmaxI (204).
- L Índice 3 gingival en P4maxI (208).
- M Índice 4 de cálculo dental en P4maxI (208).
- N Índice 3 gingival en M1mandI (309).
- O De arriba a abajo: detalle de M2mandD (410) y M1mandD (409); posextracción.

Puntos clave del diagnóstico/tratamiento

Si no tomamos medidas profilácticas en los primeros estadios de la enfermedad periodontal en estos pacientes, esta patología progresará a estadios intermedios y avanzados al igual que ocurriera en perros y gatos. Ante situaciones de una fase 4 de enfermedad periodontal, detectado bien mediante el sondaje periodontal bien por radiología dental, la indicación para estos dientes será la extracción dentaria.

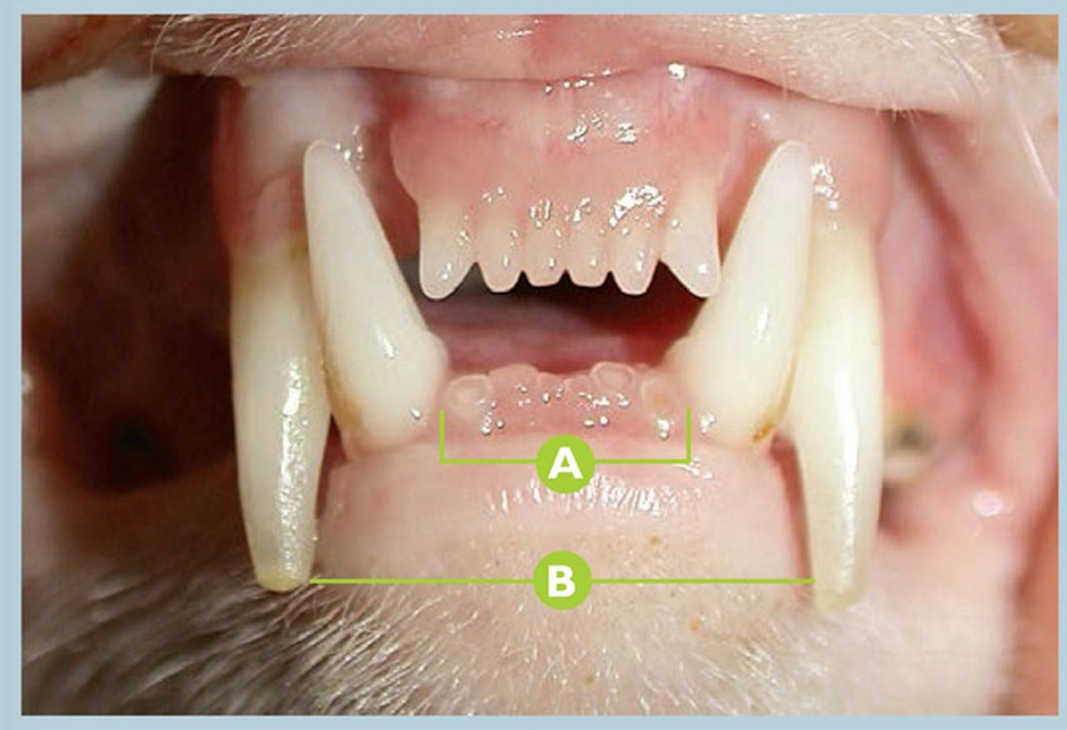

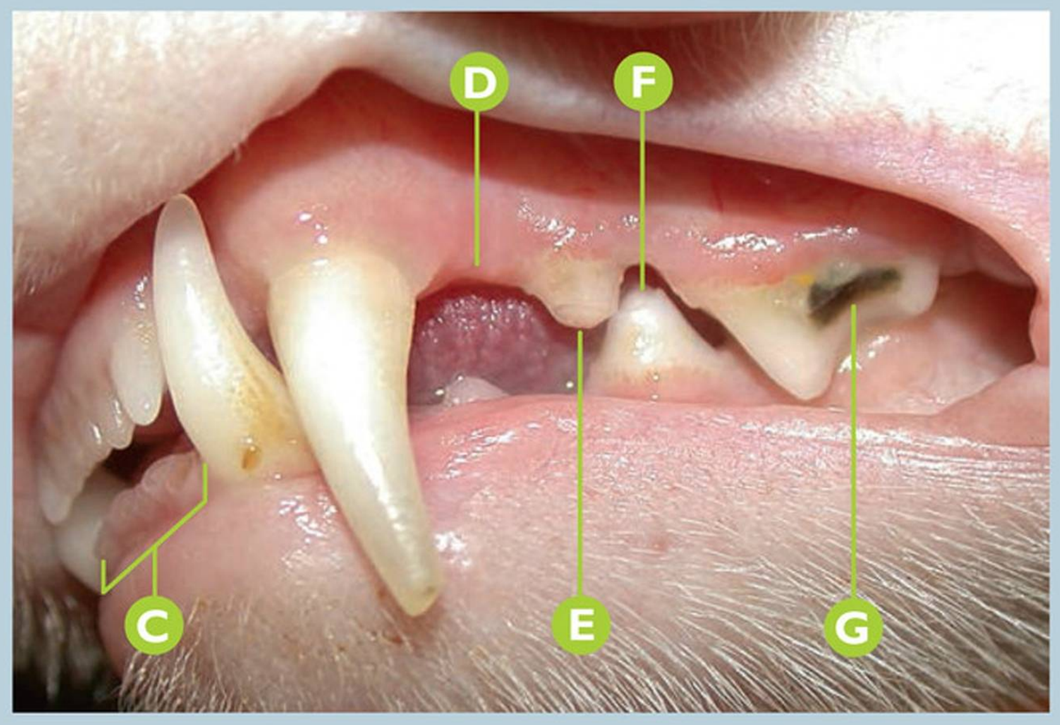

Mustela putorius furo **Atrición patológica**

Atrición patológica moderada de incisivos mandibulares. Fractura de esmalte de P4mandl (308) en un hurón (*Mustela putorius furo*).

- A Atrición patológica moderada de incisivos inferiores.
- B Sospecha de abrasión de las cúspides de los caninos superiores.
- C Detalle de la atrición patológica moderada de incisivos inferiores.
- D Ausencia de P2maxl (206).
- E Sospecha de abrasión en P3maxl (207).
- F Sospecha de fractura de esmalte de P4mandl (308).
- G Índice 2 de cálculo dental en P4maxl (208).

Puntos clave del diagnóstico/tratamiento

Por maloclusiones esqueléticas (prognatismo mandibular ligero-moderado, por ejemplo) se pueden producir atriciones dentales. En este caso clínico, la atrición patológica de los incisivos inferiores se produce por el contacto de las cúspides de éstos en la superficie incisal de los homólogos superiores. Debe realizarse la valoración de la posibilidad de exposición pulpar en los incisivos inferiores.

También podemos detectar fracturas dentales, siguiendo la misma clasificación que usamos en perros y gatos.

La fractura de esmalte no tienen significación clínica, aunque está indicado el seguimiento radiológico dental.

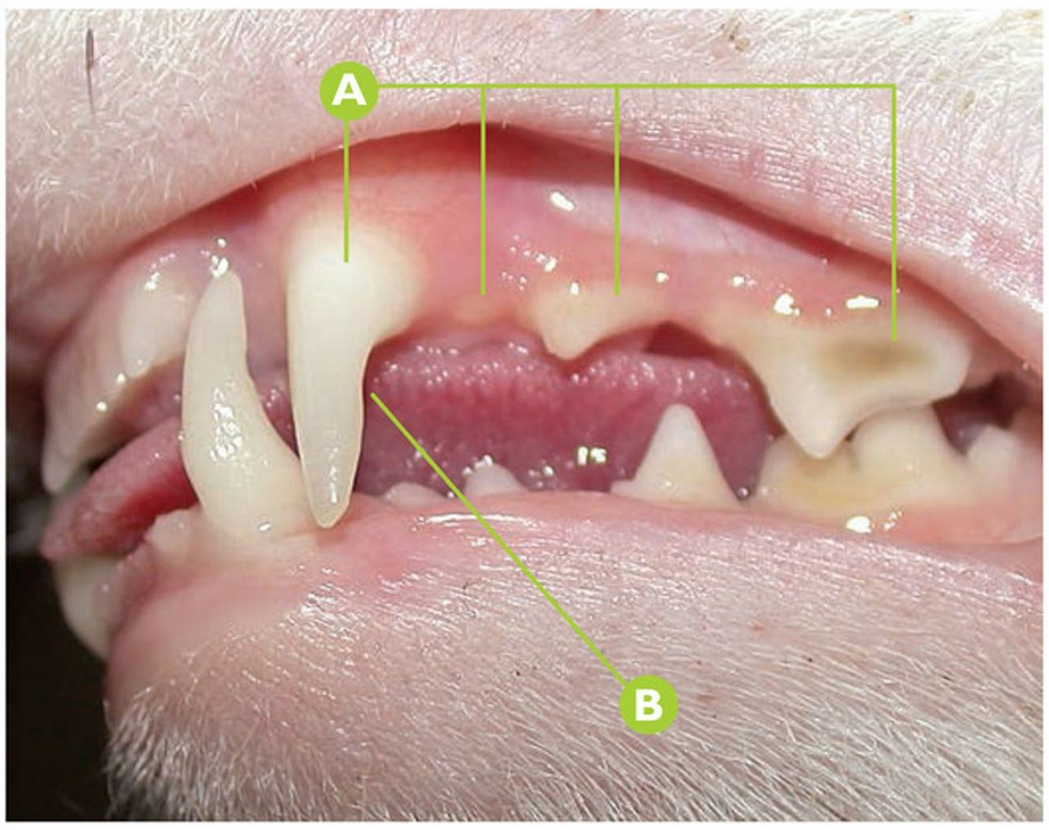

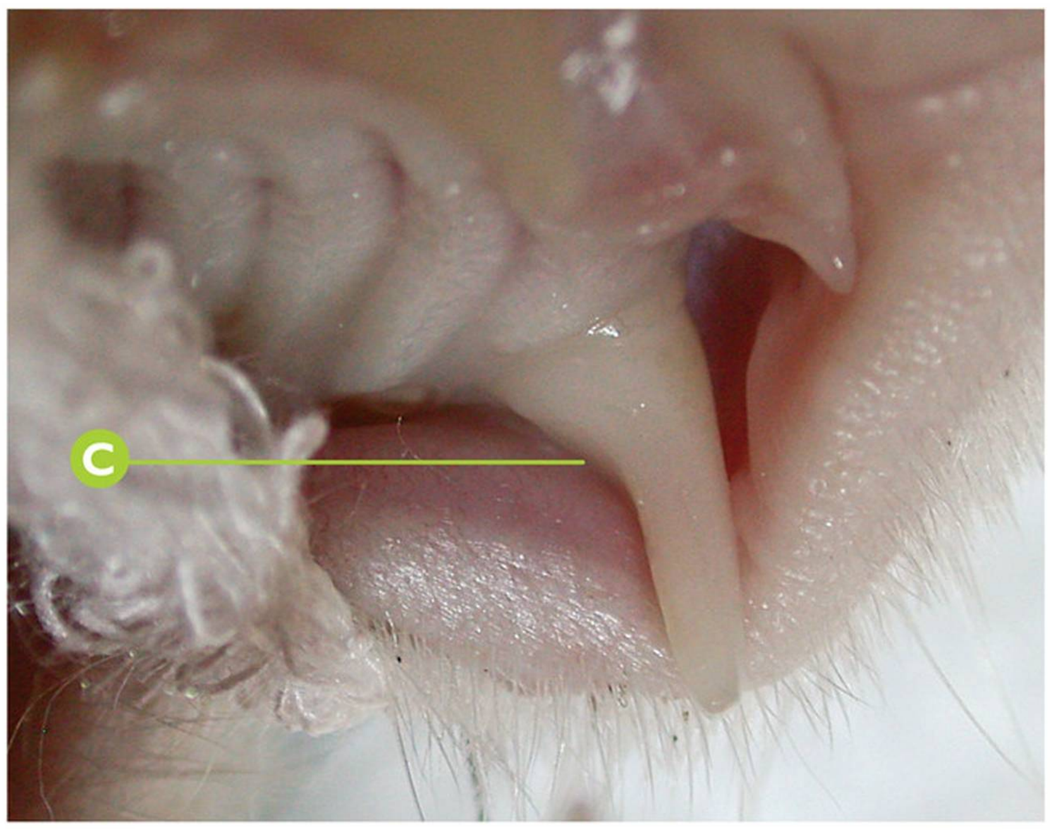

Mustela putorius furo **Abrasión dental**

Abrasión moderada-severa en la superficie distal del Cmaxl (204) en un hurón (*Mustela putorius furo*).

- A De derecha a izquierda: P4maxl (208), P3maxl (207), P2maxl (206), Cmaxl (204).
- B Abrasión moderada-severa en la superficie distal de la corona del Cmaxl (204).
- C Detalle de la abrasión en la superficie distal de la corona del Cmaxl (204); vista palatina.

Puntos clave del diagnóstico/tratamiento

Aquellos animales que pasan tiempo en jaulas, especialmente aquéllas con puertas o rejas metálicas, pueden sufrir abrasiones dentales, fundamentalmente en las superficies distales de los caninos, por morder y tirar de estructuras de su jaula de contención para liberarse. Esta situación también puede desencadenar fracturas dentales espontáneas por la progresiva debilitación del diente. Debe realizarse un control adecuado del habitat de estos animales.

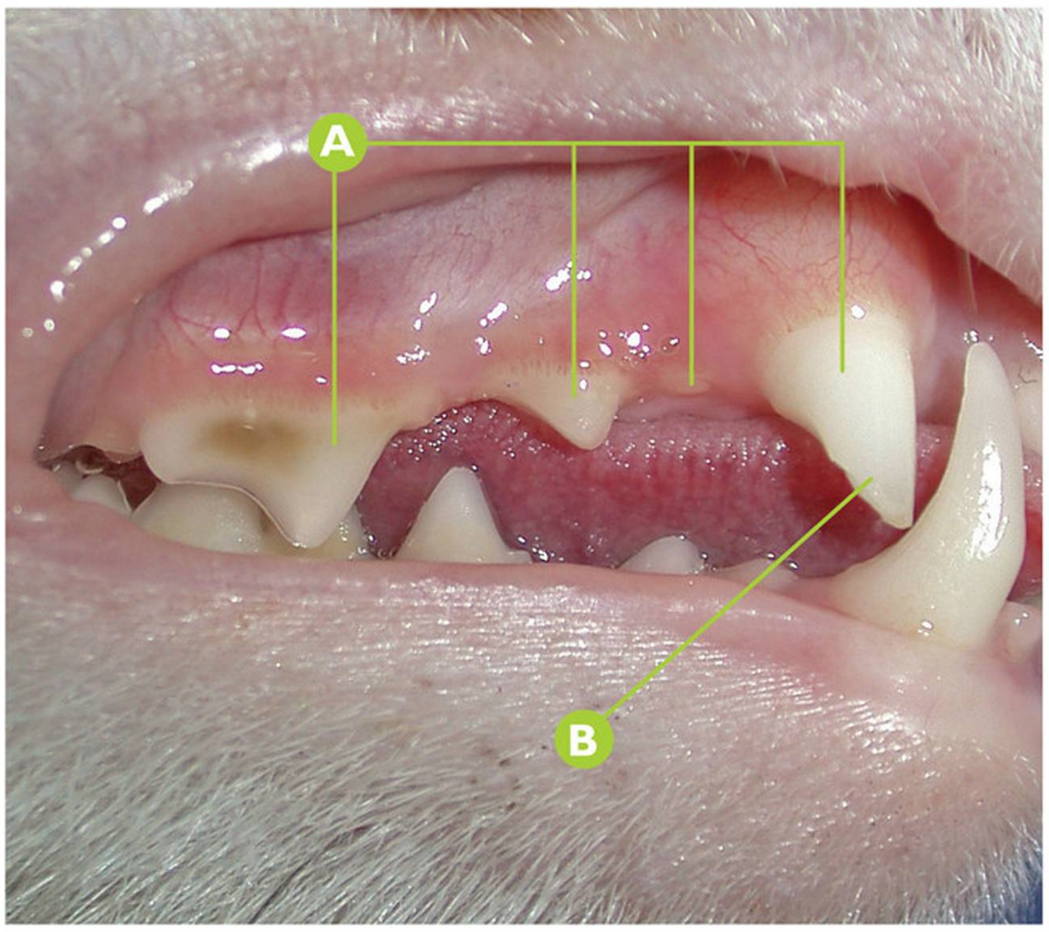
A
B

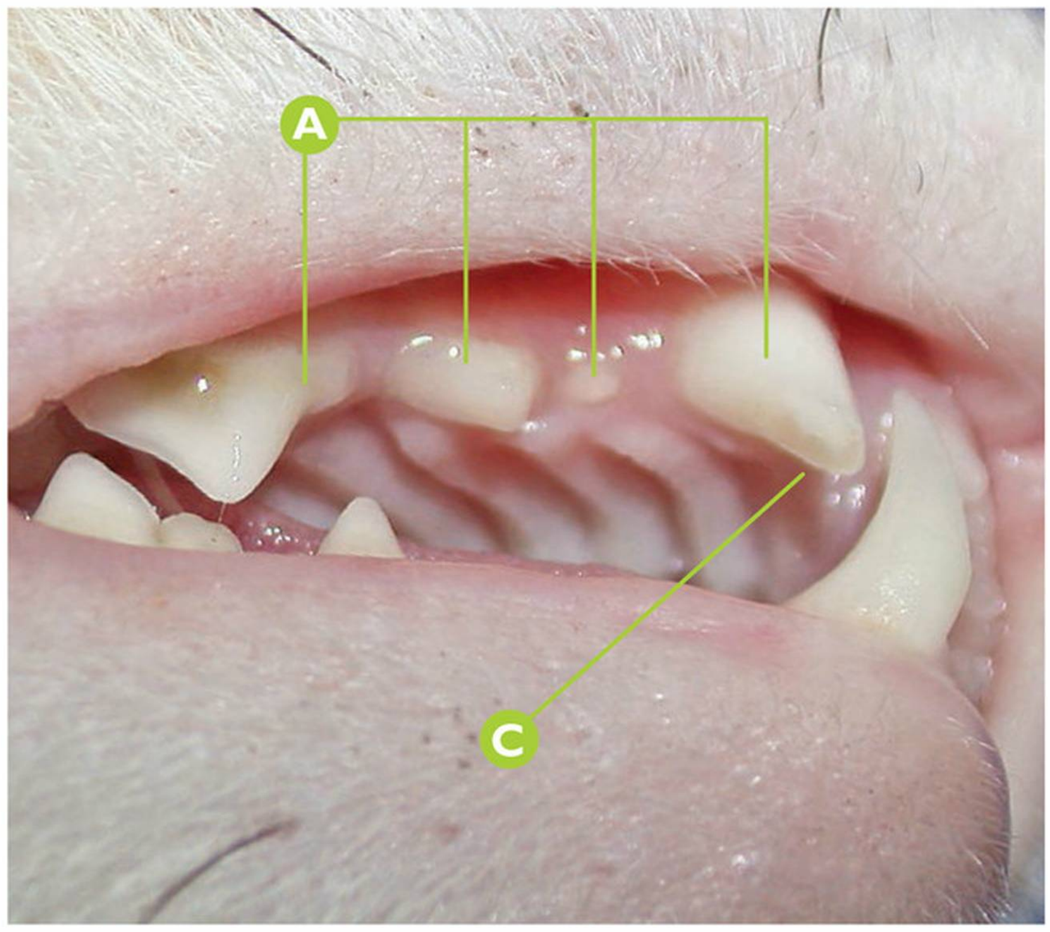
A
C

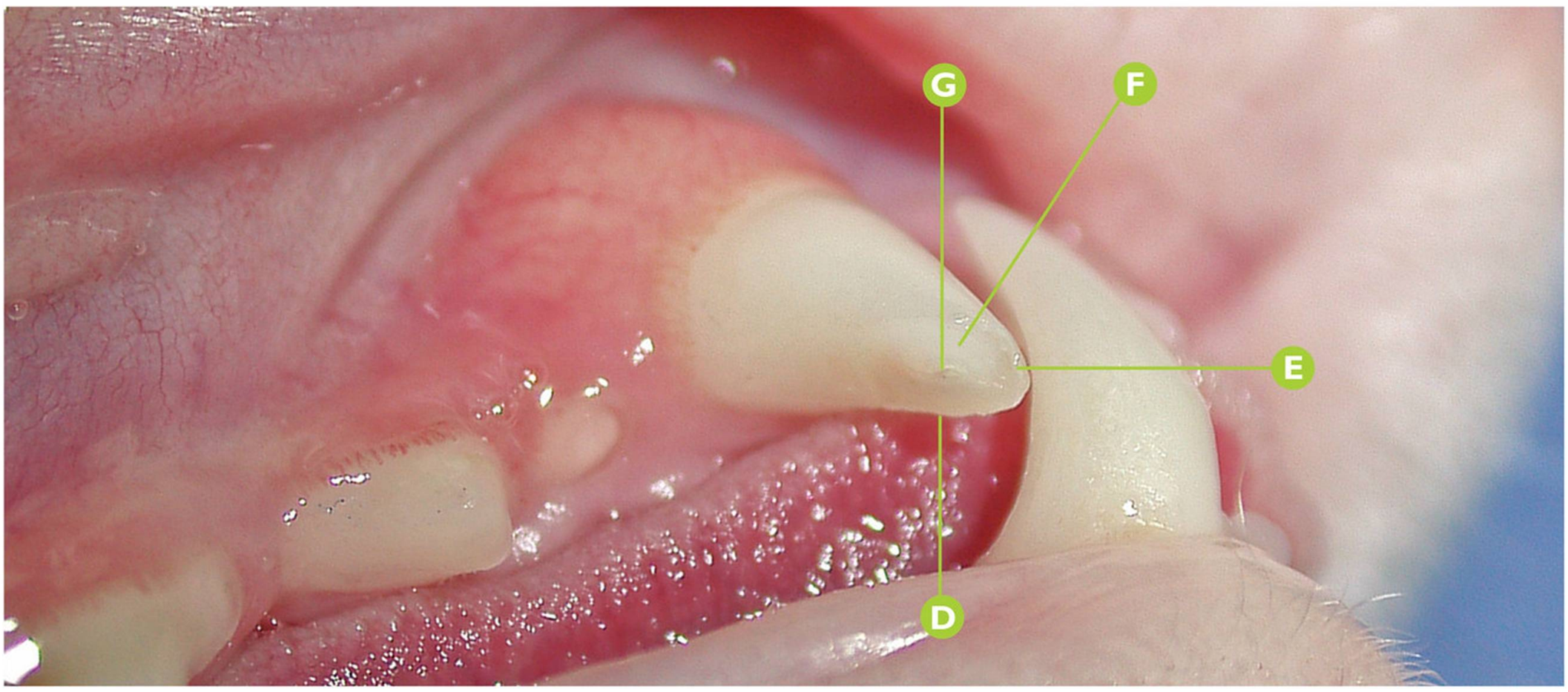
G
F
E
D

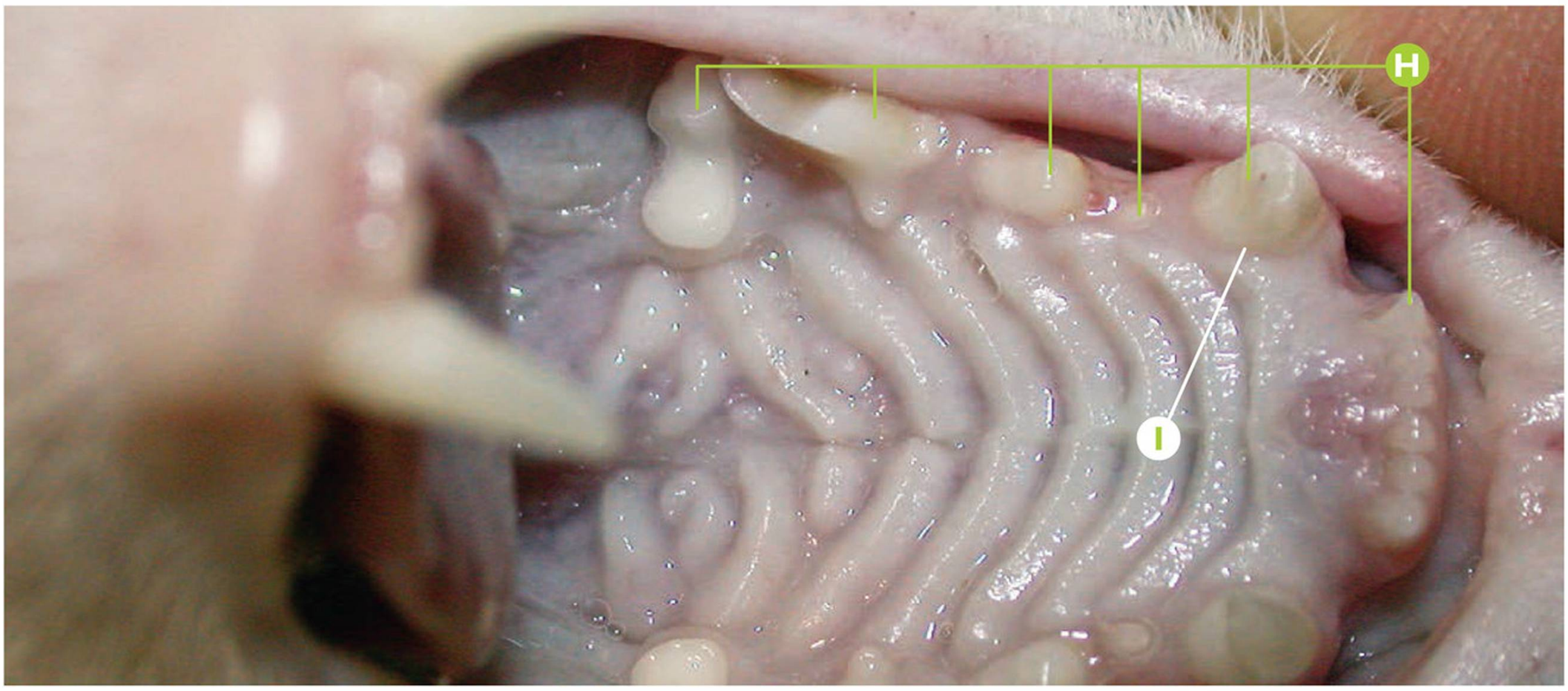
H
I

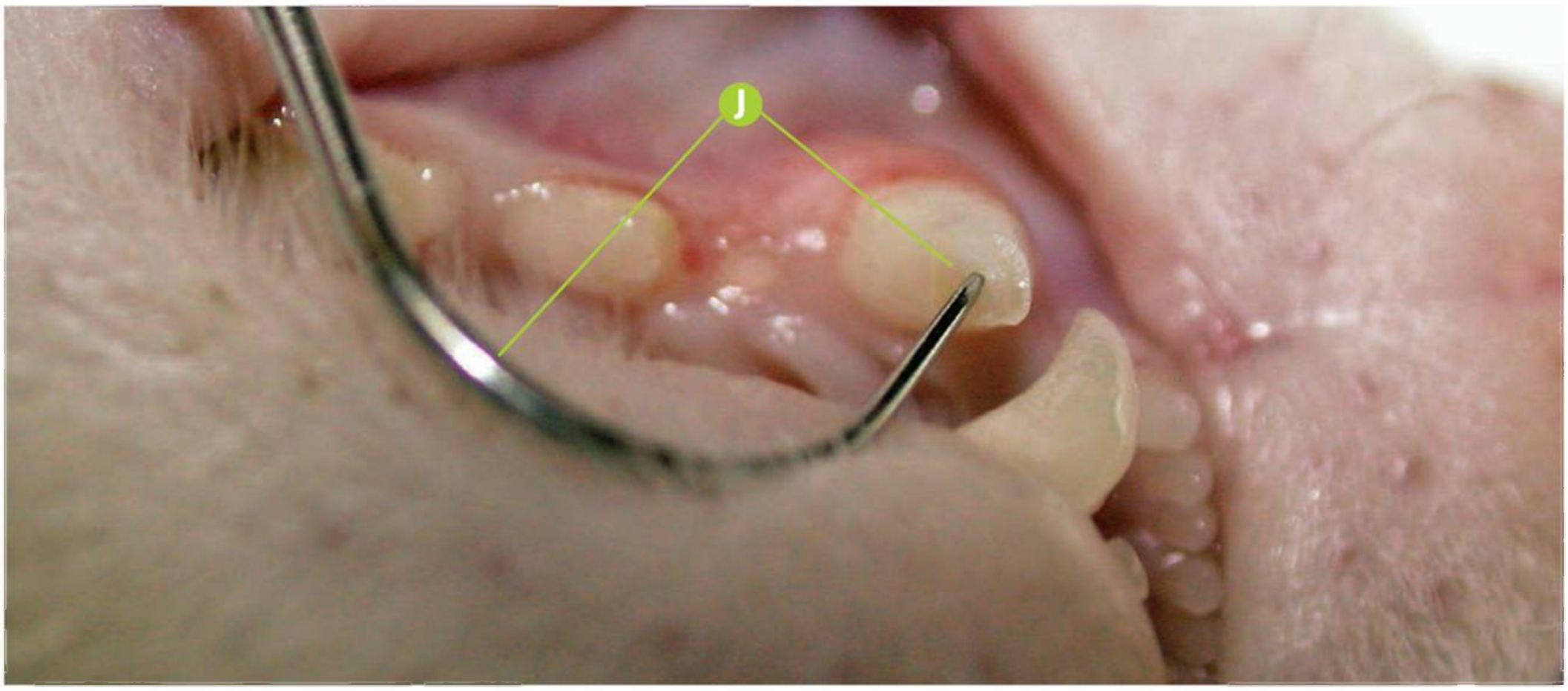

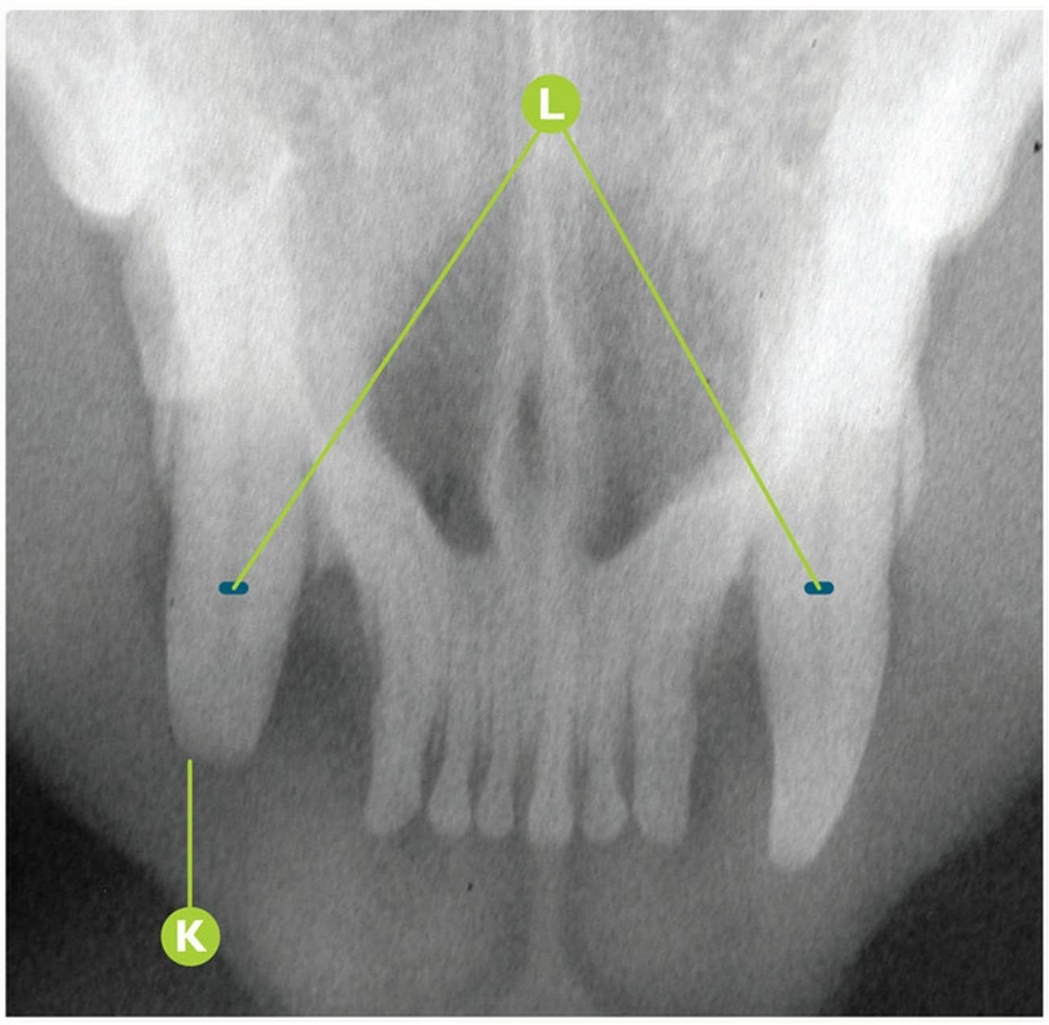

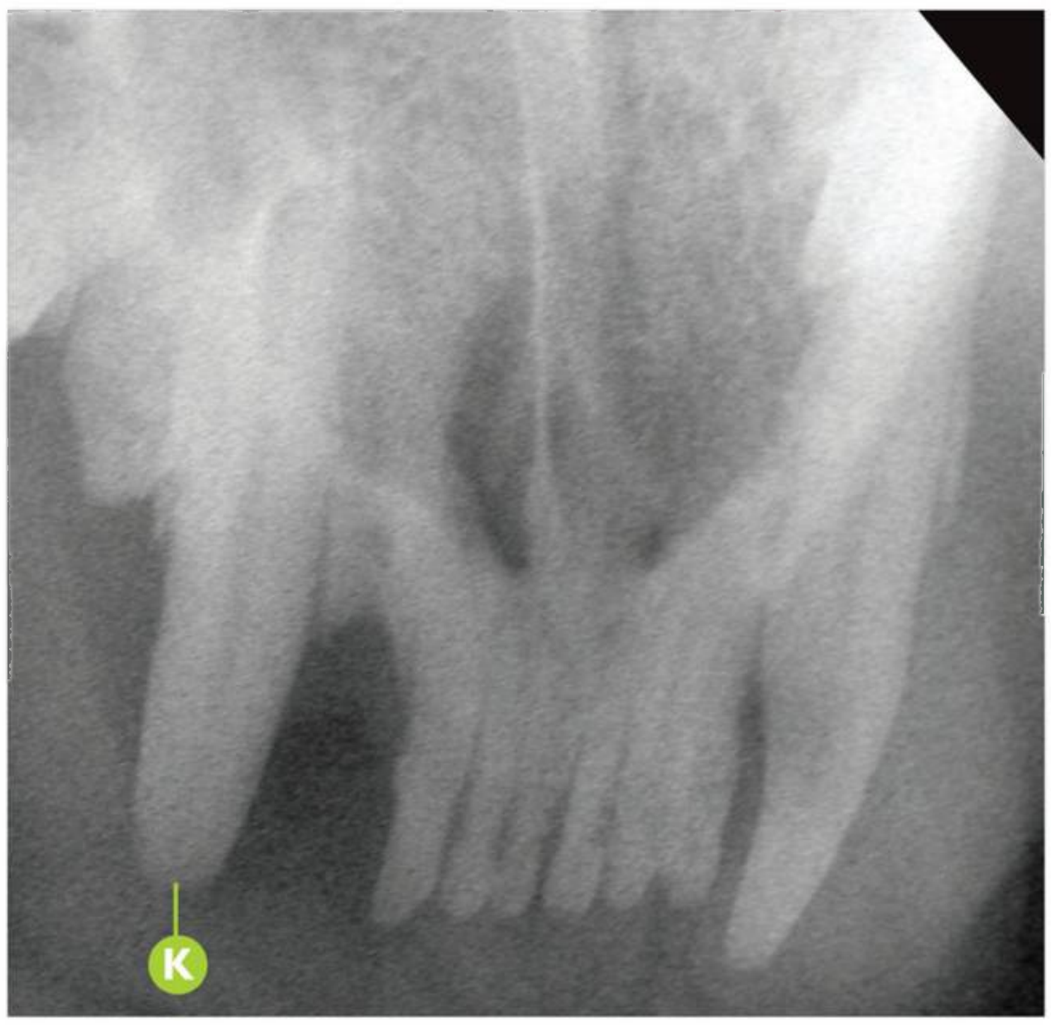

Mustela putorius furo **Fractura dental**

Fractura complicada de corona del CmaxD (104) en un hurón (*Mustela putorius furo*).

A De derecha a izquierda: CmaxD (104), P2maxD (106), P3maxD (107), P4maxD (108).

B Sospecha de fractura complicada de corona del CmaxD (104); vista vestibular.

C Sospecha de fractura complicada de corona del CmaxD (104).

D Detalle de la fractura complicada de corona del CmaxD (104).

E Esmalte (fracturado).

F Dentina (fracturada).

G Entrada a la cavidad pulpar.

H De derecha a izquierda: I3maxD (103), CmaxD (104), P2maxD (106), P3maxD (107), P4maxD (108), M1maxD (109).

I Detalle de la fractura complicada de corona del CmaxD (104); vista palatina.

J Confirmación con explorador dental de la exposición pulpar del CmaxD (104).

K Rx dental: signos radiológicos compatibles con fractura complicada de corona del CmaxD (104).

L Rx dental: signos radiológicos compatibles con cavidad pulpar de anchura similar a su homólogo superior.

Puntos clave del diagnóstico/tratamiento

Las fracturas complicadas de corona son frecuentes en el hurón, casi siempre por un origen traumático. En este caso clínico, la fractura es relativamente reciente, pues la cavidad pulpar tiene un diámetro radiológico similar a su homólogo. El tratamiento conservador adecuado en este caso será una pulpectomía (tratamiento endodóncico). El tratamiento no conservador recomendado será la extracción dentaria.

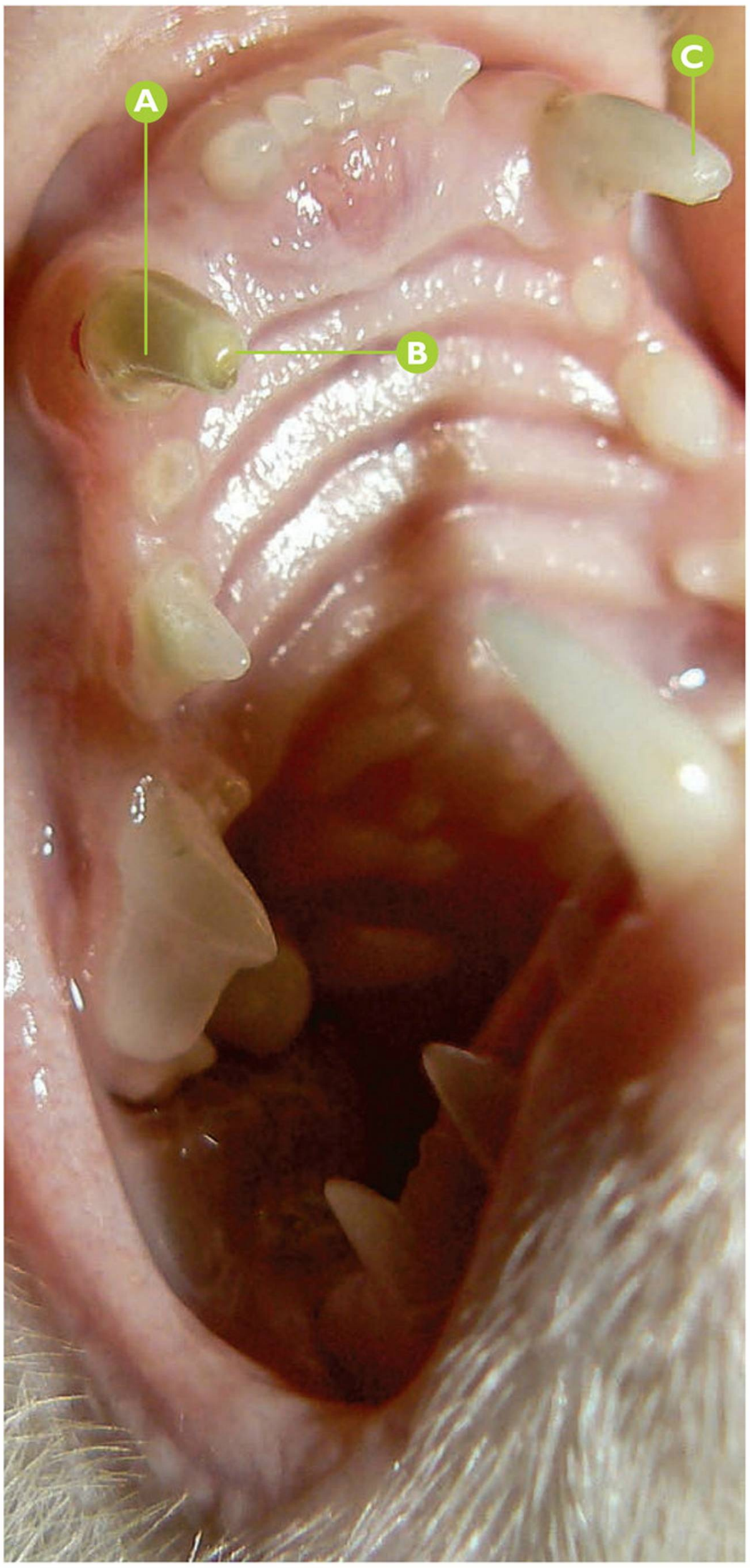



Mustela putorius furo **Fractura dental**

Fractura complicada de corona del CmaxD (104); decoloración dental en un hurón (*Mustela putorius furo*).

A Decoloración dental en CmaxD (104).

B Sospecha de fractura complicada de corona del CmaxD (104).

C Sospecha de fractura no complicada de corona del CmaxI (204).

D Detalle de la fractura complicada de corona del CmaxD (104) en la que se puede apreciar la entrada a la cavidad pulpar.

Puntos clave del diagnóstico/tratamiento

La detección de fracturas dentales en los hurones es relativamente frecuente, provocadas en muchas ocasiones por su carácter inquisitivo. Esta patología puede cursar con intenso dolor que causa una reducción en la ingesta de alimentos. Al igual que en los caninos y felinos, las fracturas complicadas de corona no recientes con necrosis pulpar, pueden provocar decoloraciones dentales. Esta exposición pulpar debe ser confirmada mediante el explorador dental. En este caso clínico, la radiología dental estará indicada como paso diagnóstico previo ante potenciales tratamientos conservativos o no.



Cacatua moluccensis **Sobrecrecimiento de ranfoteca**

Sobrecrecimiento severo de la ranfoteca del culmen por falta de material para desgastarlo en una cacatúa de las Molucas (*Cacatua moluccensis*).

A Sobrecrecimiento severo de la ranfoteca del culmen; desde este punto el pico tiene una longitud anormal.

Puntos clave del diagnóstico/tratamiento

Conocer la morfología del pico propia de la especie es fundamental para valorar la existencia o no de sobrecrecimiento, así como una correcta anamnesis para detectar si carece de material adecuado para desgastar el pico, o si simplemente no lo emplea.

Errores comunes

En algunas especies el pico tiene una longitud mucho mayor que en otras, y puede parecernos que es anormalmente largo y/o afilado.



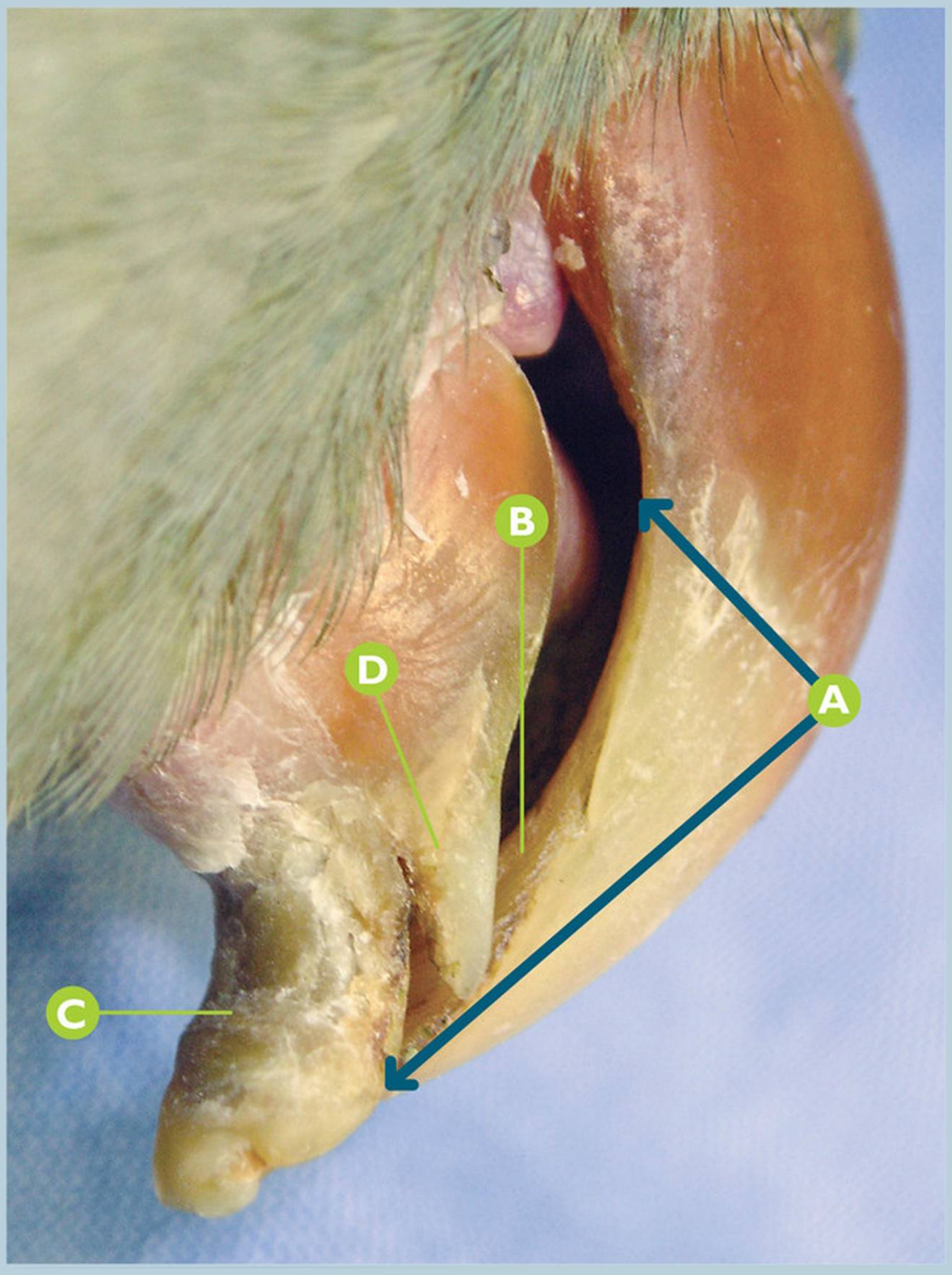

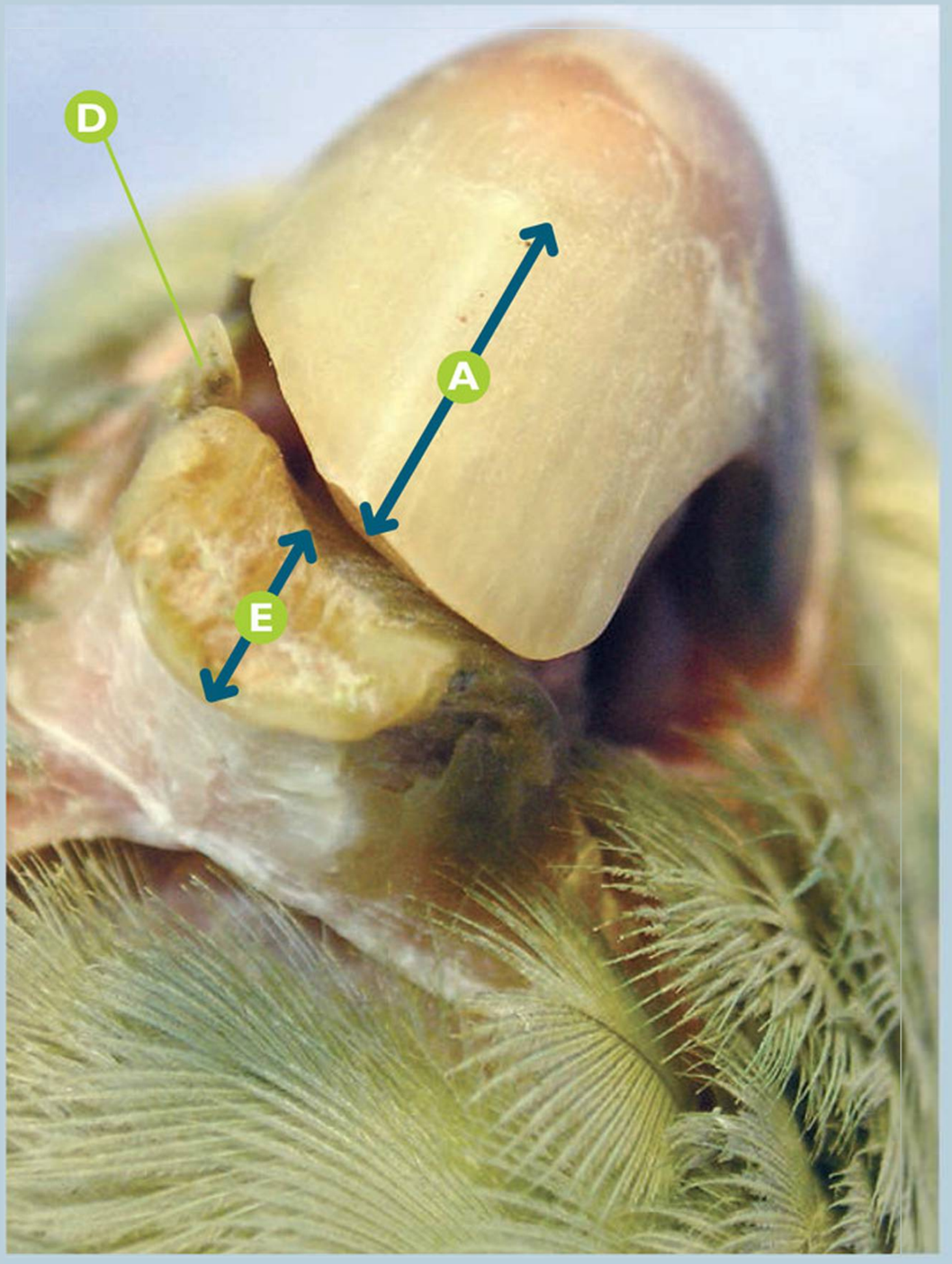

Myiopsitta monachus **Sobrecrecimiento de ranfoteca**

Sobrecrecimiento, engrosamiento y desviación de la ranfoteca en una cotorra argentina (*Myiopsitta monachus*).

- A Sobrecrecimiento severo de la ranfoteca del culmen.
- B Engrosamiento de la ranfoteca del culmen.
- C Desviación de la forma y sobrecrecimiento de la ranfoteca del gonis.
- D Crecimiento anormal en la ranfoteca del gonis.
- E Engrosamiento de la ranfoteca del gonis.

Puntos clave del diagnóstico/tratamiento

En psitácidas de edad avanzada es común el engrosamiento y sobrecrecimiento de la ranfoteca. En este caso clínico la ranfoteca se aprecia engrosada y con crecimiento anormal debido a la incapacidad para desgastarlo por parte del animal.

Errores comunes

Podemos tener deformaciones similares en animales con desviación del pico debido a traumatismos, o en casos de animales que sufren patologías de origen vírico como la enfermedad del pico y las plumas de las psitácidas.

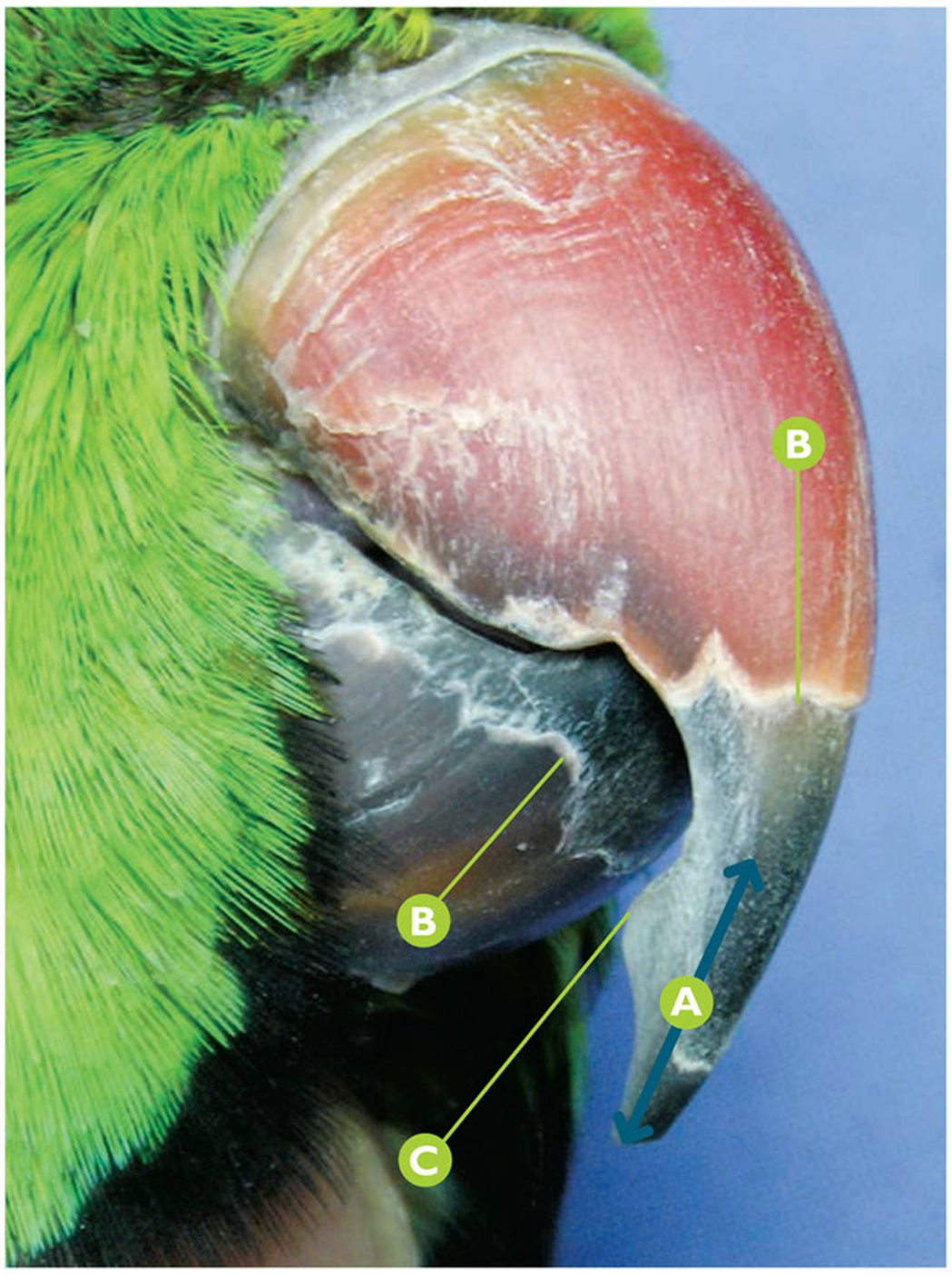

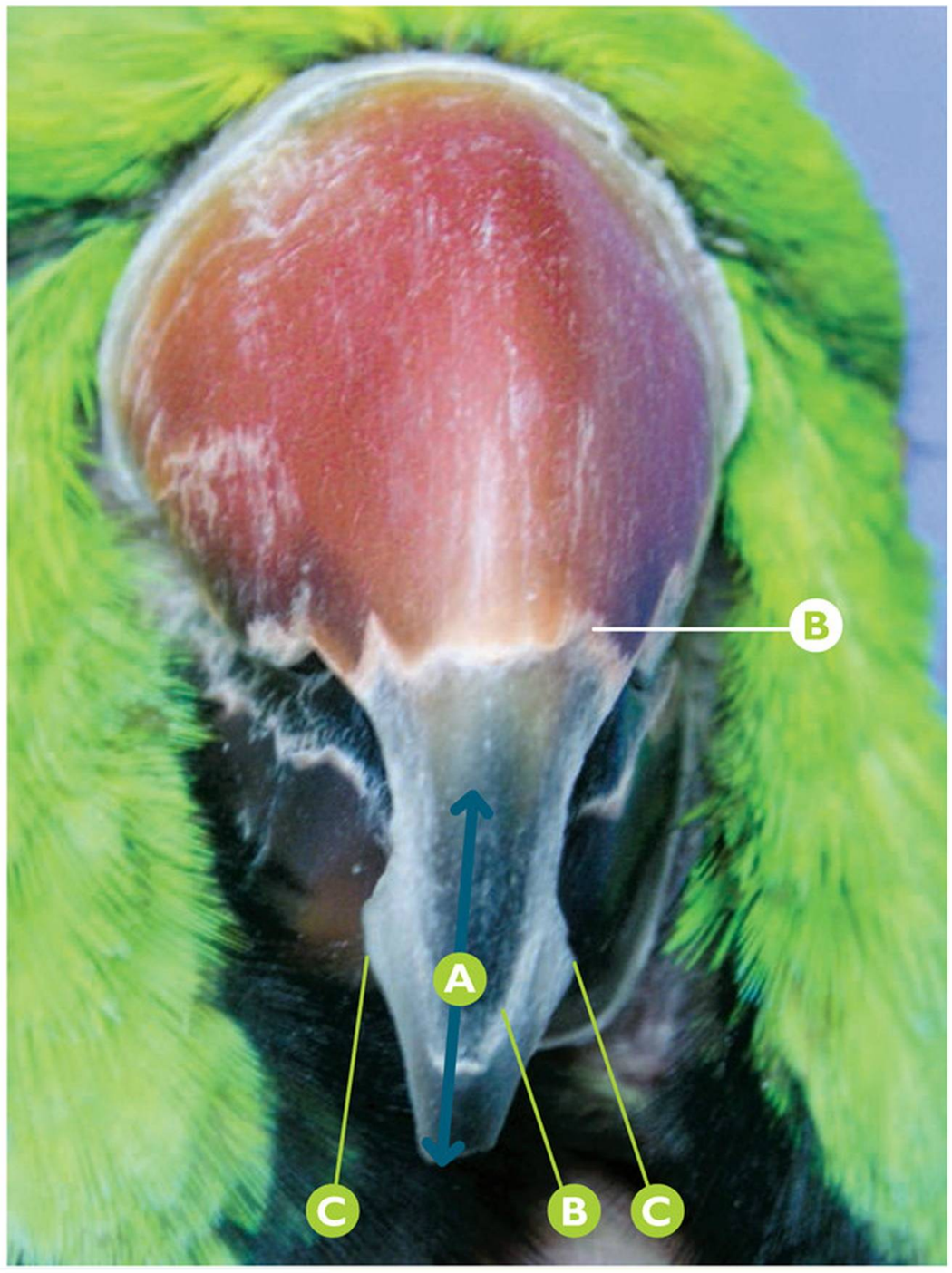

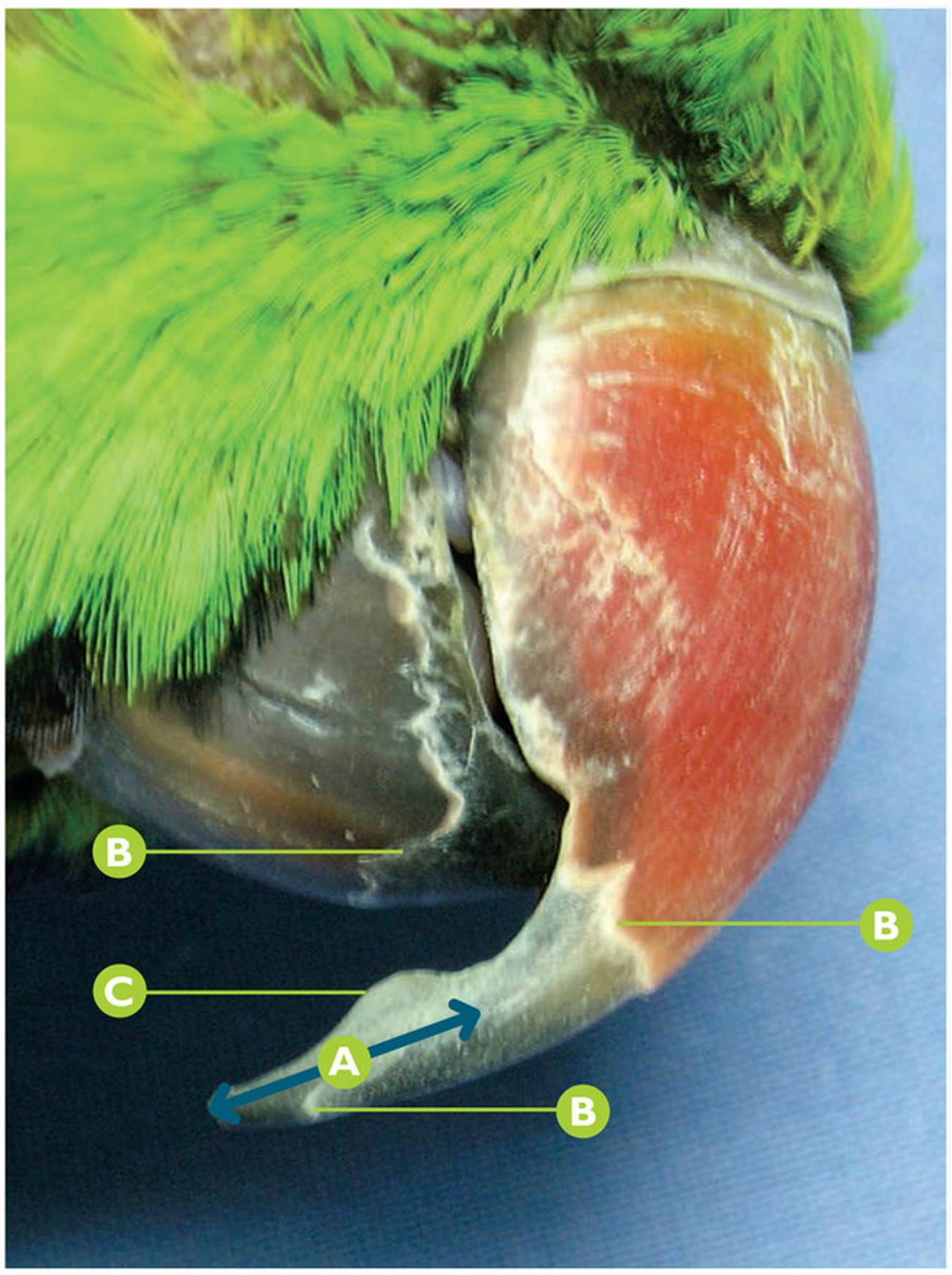

Psittacula krameri **Sobrecrecimiento de ranfoteca**

Sobrecrecimiento y descamación de la ranfoteca en una cotorra de Kramer (*Psittacula krameri*).

- A Sobrecrecimiento de la ranfoteca del culmen.
- B Descamación de la ranfoteca.
- C Ligera deformación de la ranfoteca del culmen.

Puntos clave del diagnóstico/tratamiento

En este caso clínico, se aprecia una longitud superior a la fisiológica en la ranfoteca del culmen. A su vez, también se aprecian descamaciones por falta de materiales con los que desgastar la ranfoteca, o por falta de hábito para cuidar y mantener en buen estado la ranfoteca.







Serinus sp. Sobrecrecimento de ranfoteca

Sobrecrecimiento de la ranfoteca del gonis en un canario (*Serinus* sp.).

Ⓐ Deformación de la ranfoteca.

Ⓑ Ligera desviación del gonis.

Puntos clave del diagnóstico/tratamiento

Se aprecia claramente la malformación y el sobrecrecimiento de la ranfoteca. Se puede apreciar una ligera desviación del gonis, lo que provoca la maloclusión y el sobrecrecimiento por incapacidad de desgate. Esta desviación puede ser de origen genético o traumático.



Melopsittacus undulatus **Sobrecrecimiento de ranfoteca**

Sobrecrecimiento, desviación y engrosamiento severo de la ranfoteca del culmen en un periquito australiano (*Melopsittacus undulatus*).

A Sobrecrecimiento y desviación de la ranfoteca del culmen.

B Engrosamiento de la ranfoteca.

Puntos clave del diagnóstico/tratamiento

Se aprecia cómo el culmen se introduce en el gonis, en lugar de situarse sobre él como sería su posición fisiológica. La sospecha de la etiología de este proceso es de origen vírico.



Melopsittacus undulatus **Sobrecrecimiento de ranfoteca**

Sobrecrecimiento de la ranfoteca del gonis y el culmen en un periquito australiano (*Melopsittacus undulatus*).

A Sobrecrecimiento y deformación de la ranfoteca del gonis.

B Sobrecrecimiento de la ranfoteca del culmen.

Puntos clave del diagnóstico/tratamiento

En este caso clínico, se observa un marcado sobrecrecimiento de la ranfoteca del gonis, lo que imposibilita una correcta oclusión y el desgaste de la ranfoteca del culmen, provocando el sobrecrecimiento de este último.





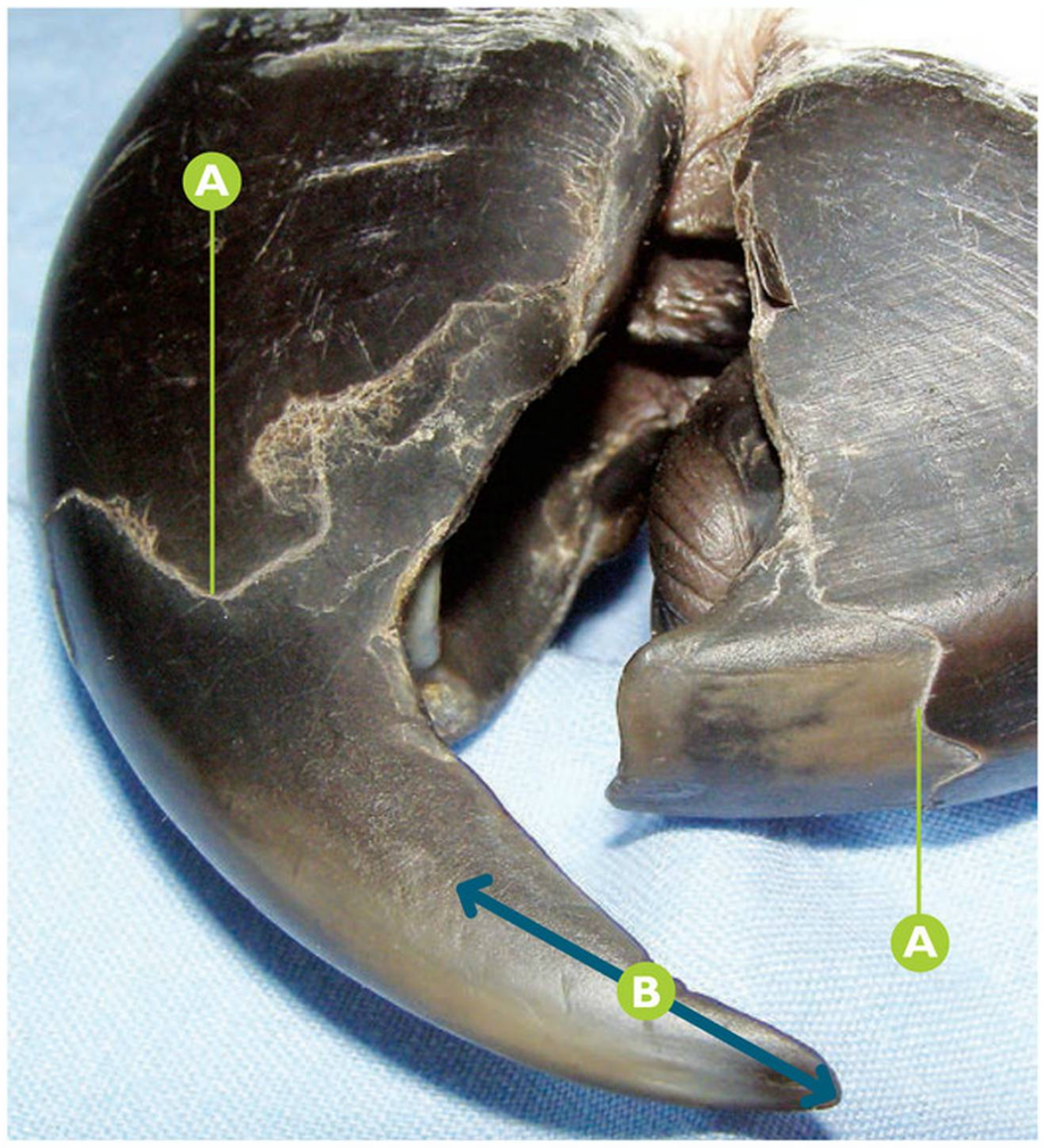

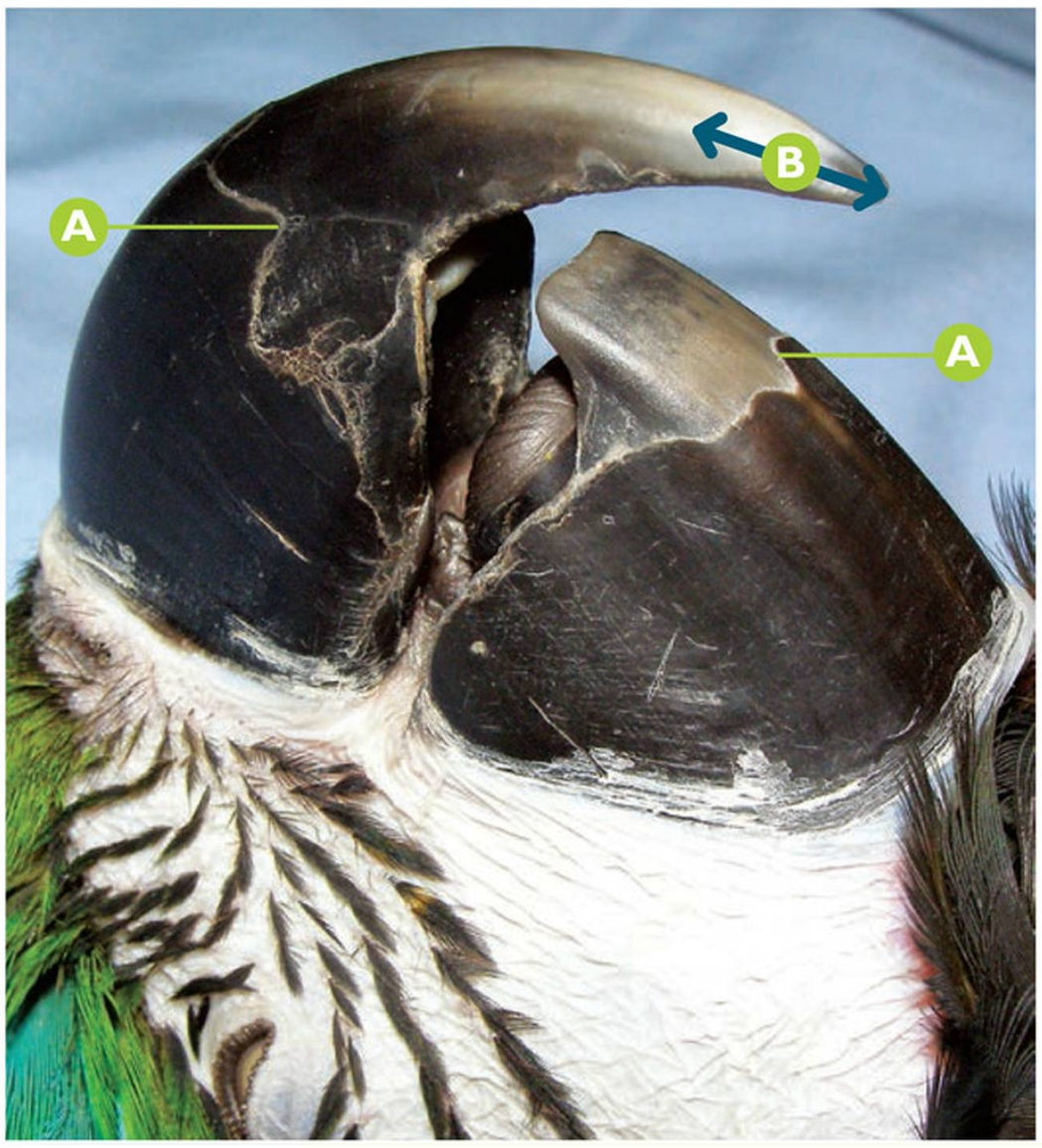

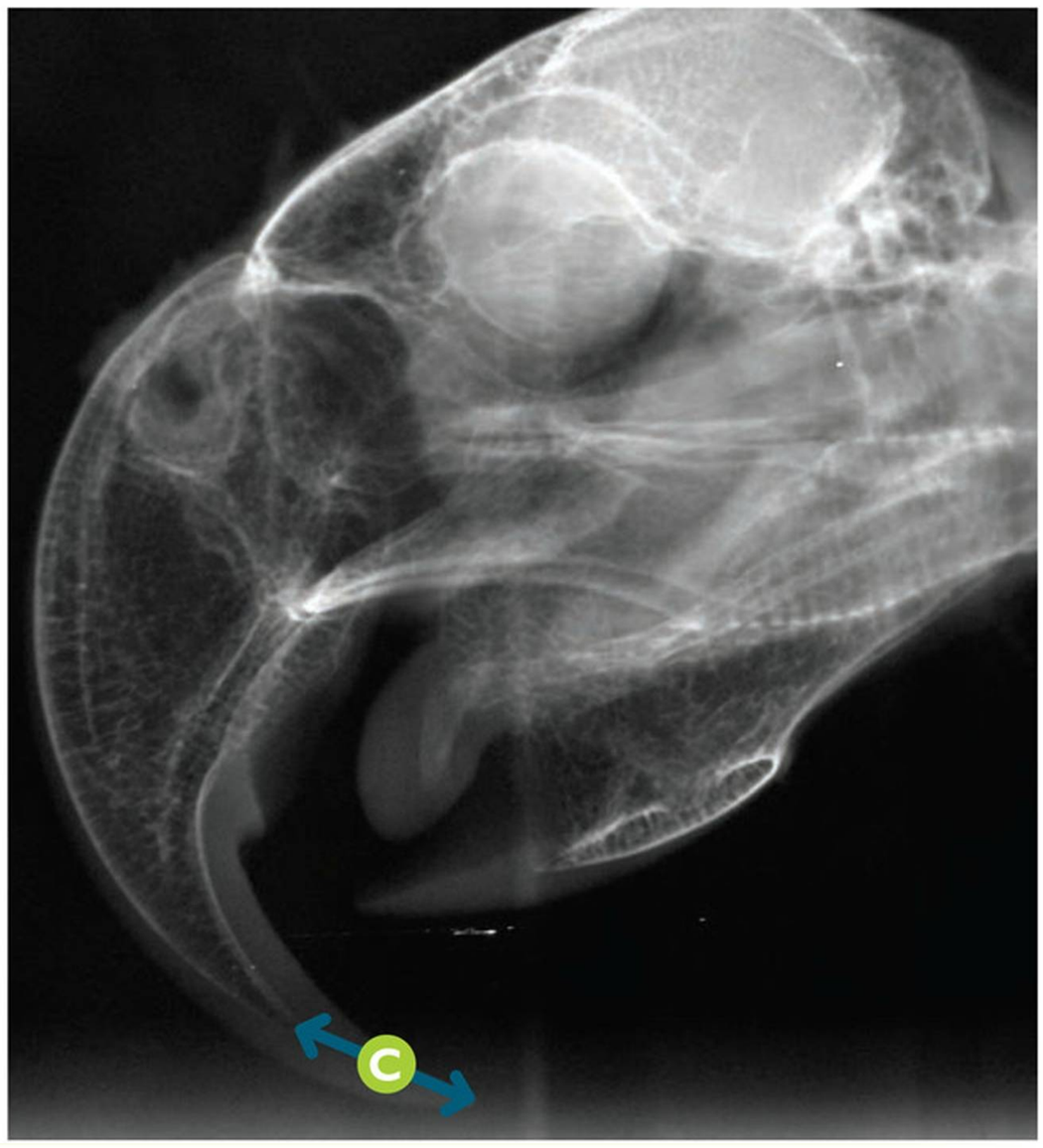

Ara ararauna **Sobrecrecimiento de ranfoteca**

Sobrecrecimiento y descamación de la ranfoteca en un guacamayo azul y amarillo (*Ara ararauna*).

- A Descamación de la ranfoteca.
- B Sobrecrecimiento de la ranfoteca del culmen.
- C Rx convencional: signos radiológicos compatibles con sobrecrecimiento de la ranfoteca del culmen.

Puntos clave del diagnóstico/tratamiento

En este caso clínico se observa una longitud ligeramente superior a la fisiológica en la ranfoteca del culmen. También se aprecian descamaciones por falta de materiales para desgastar la ranfoteca o por falta de hábito para cuidarla y mantenerla en buen estado.





Psittacus erithacus erithacus

Sobrecrecimiento de ranfoteca

Sobrecrecimiento y descamación de la ranfoteca en un loro gris de cola roja (*Psittacus erithacus erithacus*).

- A Sobrecrecimiento de la ranfoteca del culmen.
- B Descamación de la ranfoteca.
- C Lesión antigua tras la extirpación de un rinolito.

Puntos clave del diagnóstico/tratamiento

En este caso clínico, se aprecia una longitud superior a la fisiológica en la ranfoteca del culmen. También se aprecian descamaciones por falta de materiales para desgastar la ranfoteca o por falta de hábito para cuidarla y mantenerla.

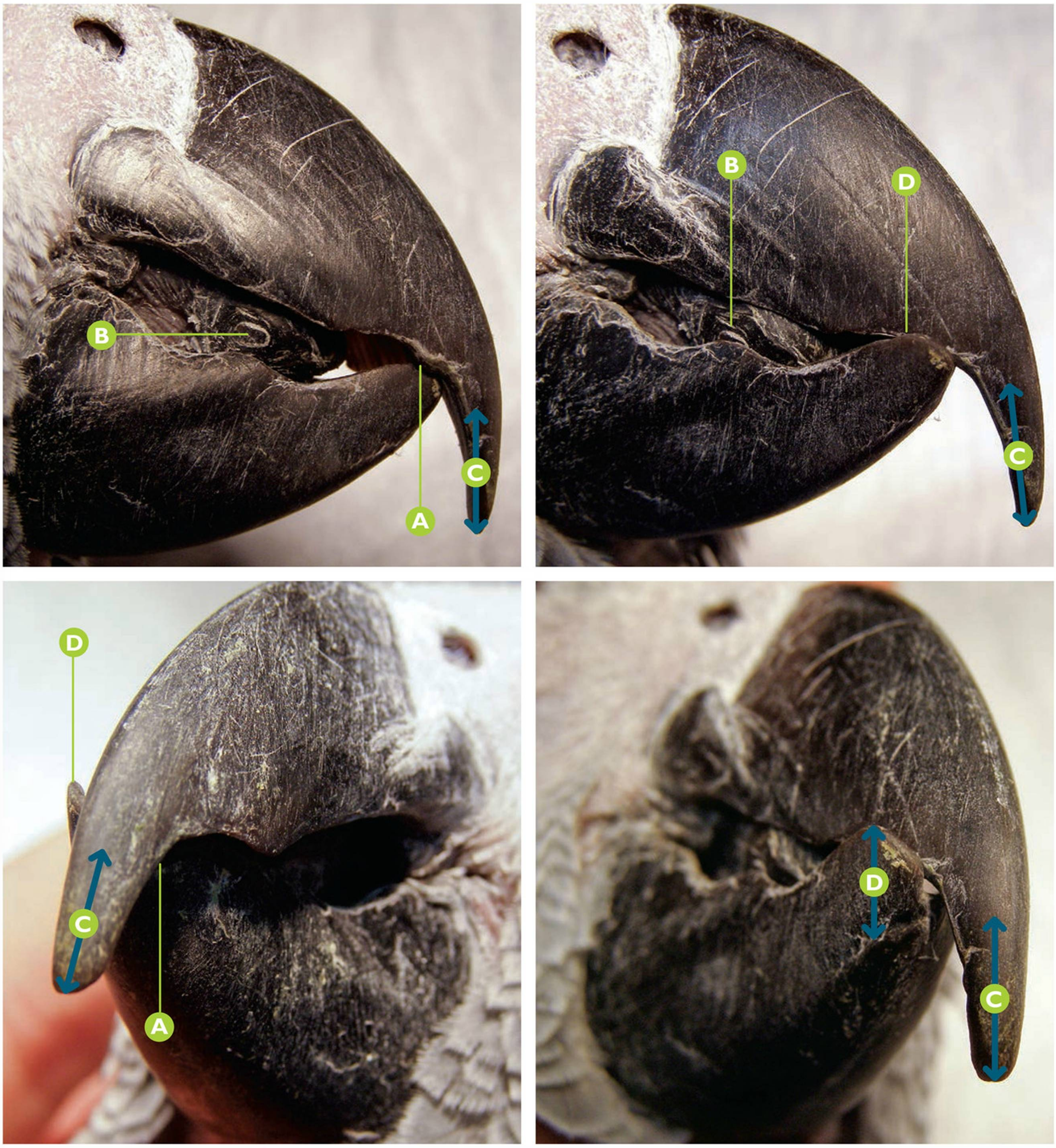

Psittacus erithacus erithacus **Maloclusión y sobrecrecimiento de ranfoteca**

Maloclusión del pico y sobrecrecimiento de la ranfoteca del culmen y del gonis en un loro gris de cola roja (*Psittacus erithacus erithacus*).

- A Desviación lateral del culmen que provoca maloclusión del pico.
- B Abrasión en la lengua.
- C Sobrecrecimiento de la ranfoteca del culmen.
- D Sobrecrecimiento de la ranfoteca del gonis.

Puntos clave del diagnóstico/tratamiento

En este caso clínico apreciamos una desviación lateral del culmen, lo que imposibilita una correcta oclusión y desgaste de la ranfoteca del culmen. Esta desviación puede ser de origen traumático o derivarse de un comportamiento vicioso con los barrotes de la jaula (intentar abrir la puerta o quedarse colgado del pico puede provocar lesiones similares).

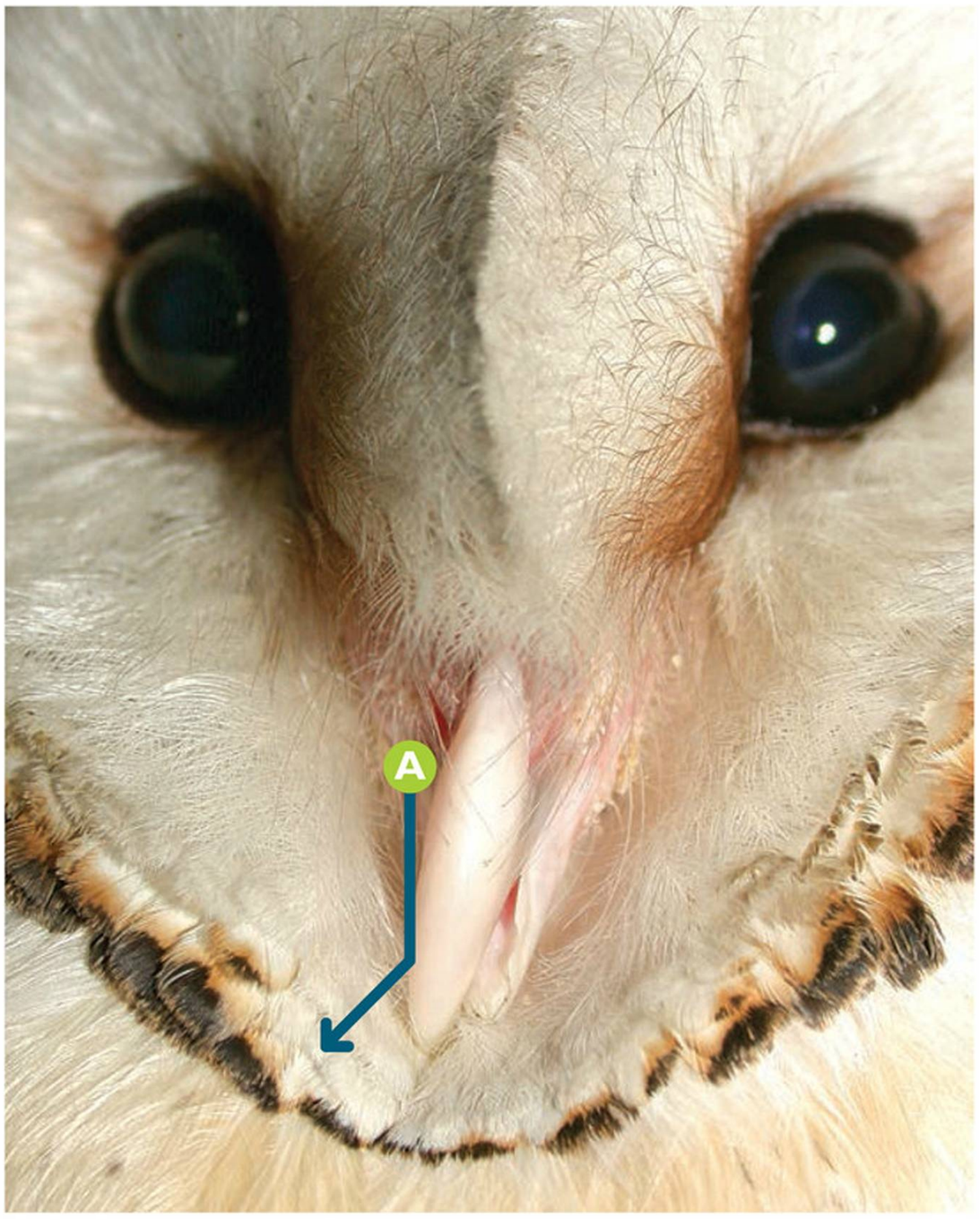

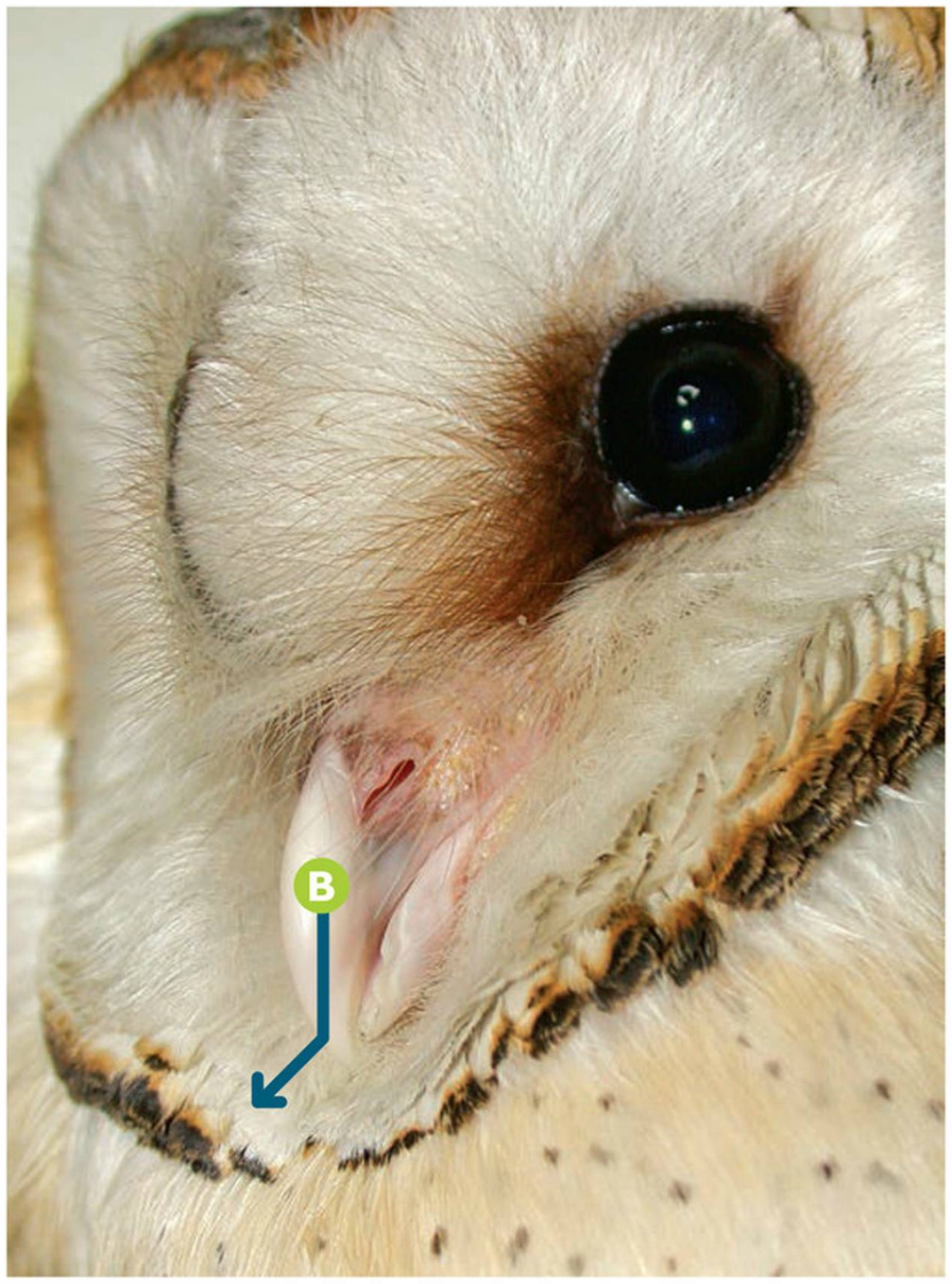

Tyto alba | **Desviación de ranfoteca**

Desviación lateral de la ranfoteca del culmen en una lechuza común (*Tyto alba*) de tres meses.

- A Desviación lateral de la ranfoteca del culmen; vista rostral.
- B Desviación lateral de la ranfoteca del culmen; vista rostrolateral, lado izquierdo.
- C Desviación lateral de la ranfoteca del culmen; vista lateral, lado derecho.

Puntos clave del diagnóstico/tratamiento

En este caso clínico se detecta una malformación y desviación de la ranfoteca del culmen, con un origen probable congénito debido a la edad temprana de aparición del proceso o bien yatrogénico por un inadecuado manejo en la alimentación si ha sido criado en cautividad. Esta patología puede limitar la alimentación normal del animal en la vida salvaje.

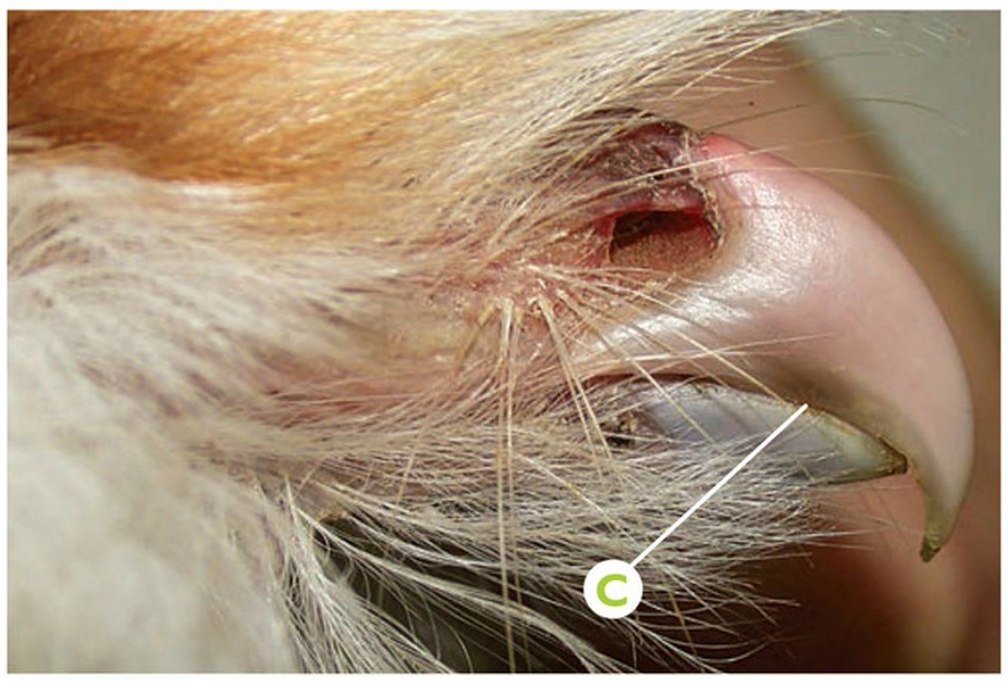



Platycercus eximius | **Maloclusión y sobrecrecimiento de ranfoteca**

Sobrecrecimiento y desviación de la ranfoteca del gonis que provoca una maloclusión del pico en una rosella multicolor (*Platycercus eximius*).

- A Sobrecrecimiento de la ranfoteca del gonis.
- B Maloclusión del pico.
- C Descamación de la ranfoteca del culmen.

Puntos clave del diagnóstico/tratamiento

En este caso clínico, si observamos al ave en posición natural, podemos apreciar cómo el extremo del culmen se introduce en el interior del gonis, en lugar de ocupar su posición fisiológica.







Boa constrictor **Estomatitis**

Estomatitis e infección de la glándula salivar en una *Boa constrictor*.

A Inflamación de la glándula salivar.

B Herida en la mucosa oral en la zona de drenaje de la glándula salivar.

C Zona con petequias.

Puntos clave del diagnóstico/tratamiento

En este caso clínico, se aprecia la inflamación rostral al observar la separación entre las escamas. Este proceso suele ir asociado a anorexia (en esta ocasión seis meses) y mucosidades en la cavidad oral.

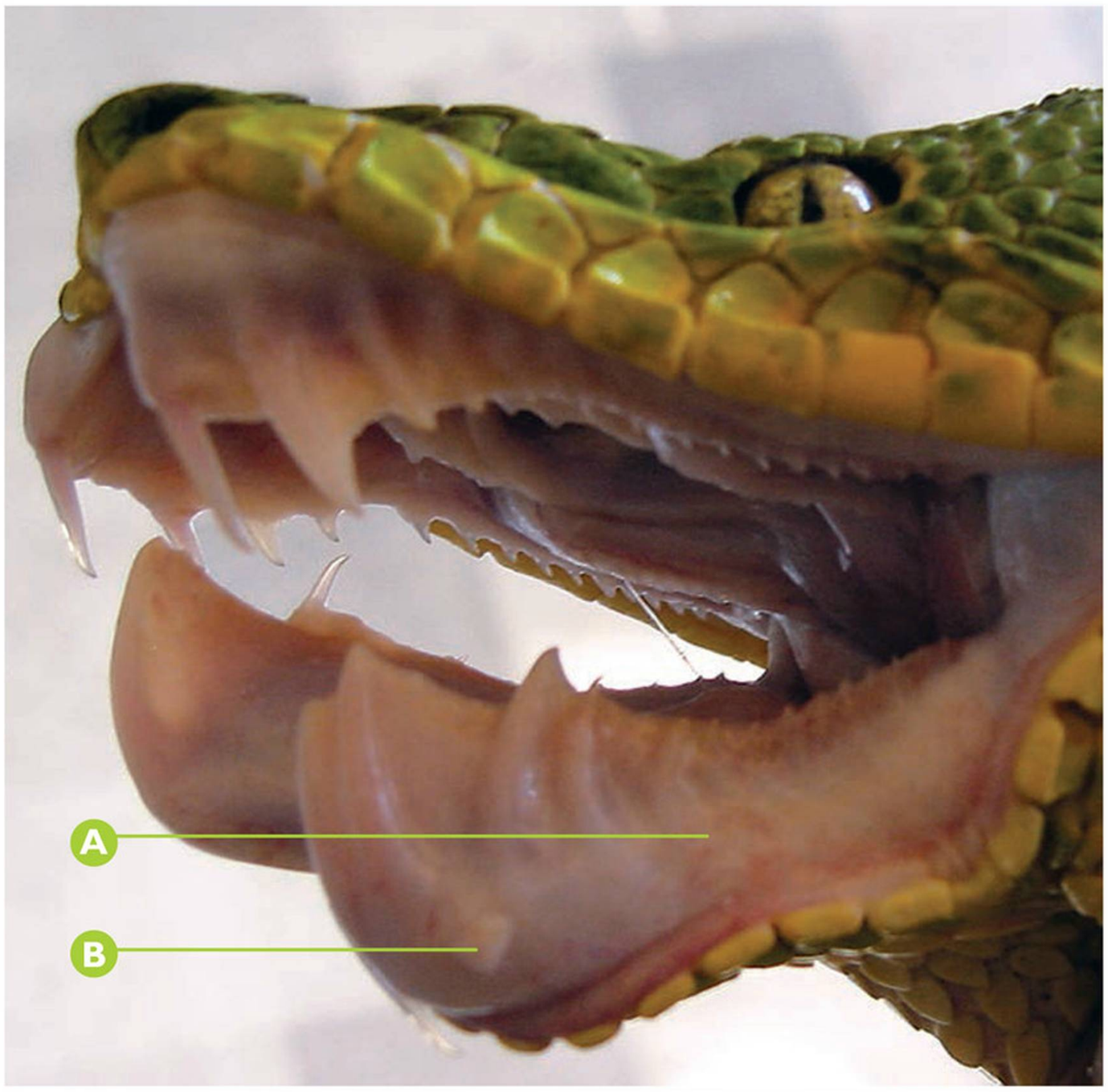

Corallus caninus | Estomatitis

Estomatitis en *Corallus caninus*.

A Hemorragias petequiales y sufusiones alrededor de la zona gingival y dientes.

B Lesión purulenta.

Puntos clave del diagnóstico/tratamiento

Este tipo de procesos pueden afectar al interior de la vaina de los colmillos causando la pérdida de piezas dentarias, que pueden renovarse.

Debemos realizar una exploración completa del animal, ya que este tipo de alteraciones bucales suelen acompañarse de cambios de coloración en la región ventral del animal, síntomas que pueden indicar alteraciones sistémicas.

Esta especie es muy exigente en cuanto a requerimientos de mantenimiento. Si éste es deficiente pueden darse este tipo de alteraciones.

La detección del problema es normalmente tardía, pues se trata de una especie fácilmente estresable y de dificil manipulación.

Errores comunes

Esta especie no es venenosa, es la boa esmeralda de América Latina. Puede confundirse externamente, con la *Morelia viridis*, boa esmeralda de Australia, Indonesia, Papua Nueva Guinea, que tampoco es venenosa.

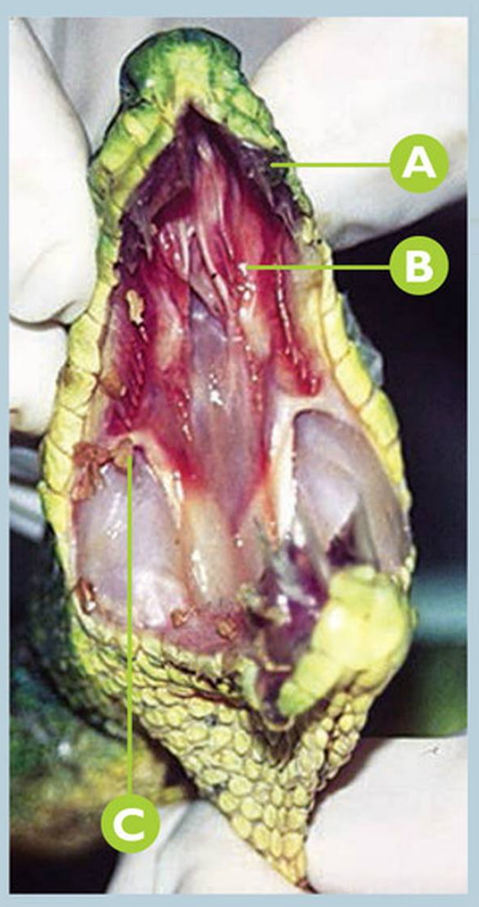

Corallus caninus | Septicemia

Septicemia en *Corallus caninus*

A Necrosis labial

B Hemorragias palatinas

C Material caseoso

Puntos clave del diagnóstico/tratamiento

Detectamos un severo eritema bucal y hemorragias asociadas en muchas ocasiones a procesos virales. En ofidios están descritos problemas víricos que pueden dar cuadros digestivos, respiratorios, etc.

El aislamiento de estos agentes etiológicos es complejo lo que dificulta en muchas ocasiones un diagnóstico preciso. En estos procesos víricos deben tratarse las infecciones secundarias que puede aparecer (generalmente bacterianas), propiciar un buen estado inmunológico al animal y un mantenimiento idóneo.

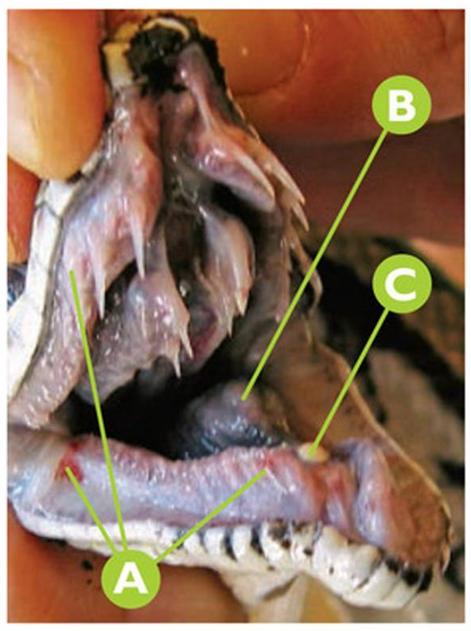

Morelia spilota | Estomatitis

Estomatitis en *Morelia spilota*.

A Hemorragias en toda la zona gingival.

B Lesiones hemorrágicas y purulentas de la mucosa oral.

C Material piógeno caseificado.

Puntos clave del diagnóstico/tratamiento

Realizar una exploración completa del animal, ya que es frecuente que la etiología sea una infección sistémica.

Esta especie suele padecer infestaciones por ectoparasitos, ácaros (el más frecuente es *Ophianissus natricis*), que pueden ser vectores de diversas patologías.

En otras ocasiones, el inicio es una erosión rostral o estomatitis traumática por deficiencias en el mantenimiento, que puede complicarse con una infección de la cavidad oral causada, con mayor frecuencia, por bacterias Gram negativas; *Pseudomonas*, *Proteus*, *Enterobacter* o *Klebsiella*, pudiendo llegar a ser estomatitis ulcerativa o necrótica. Estas infecciones de la cavidad oral pueden extenderse al resto del sistema digestivo y respiratorio.

Errores comunes

Esta especie posee una tonalidad de mucosa oral casi violeta que puede confundirse con cianosis.

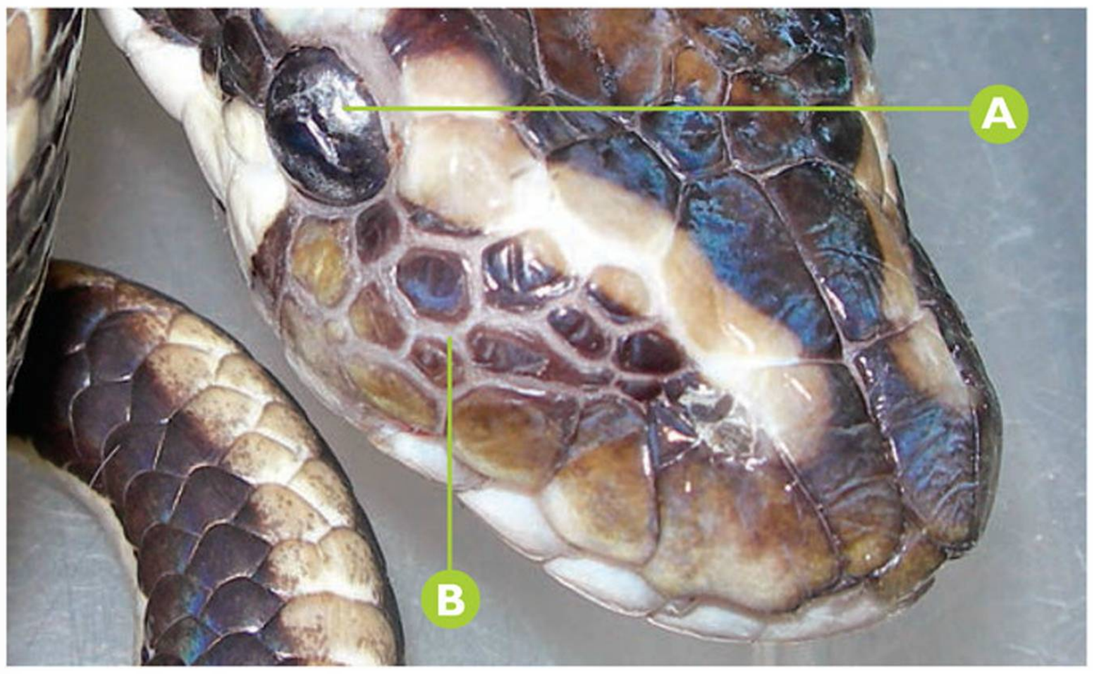

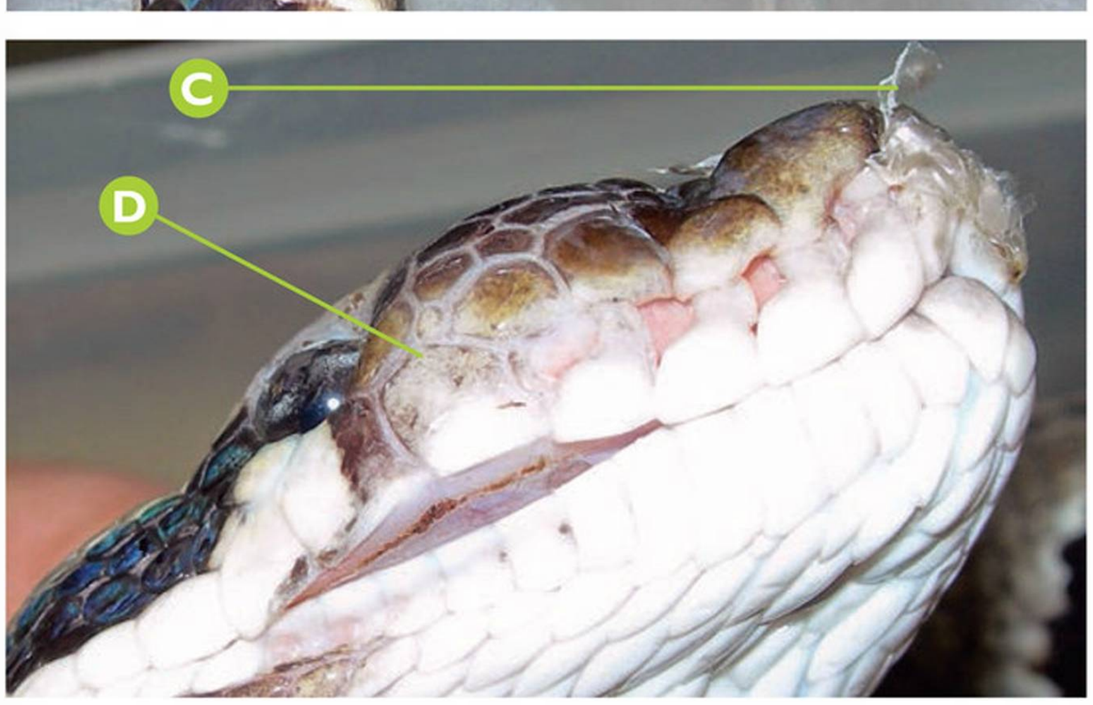



Python regius **Celulitis labial**

Celulitis labial en una *Python regius*.

- (A) Retención de espéculo.
- (B) Región labial y supralabial inflamada.
- (C) Restos de muda.
- (D) Inflamación en la región labial derecha afectando a fosetas térmicas.
- (E) Masa localizada en lado izquierdo de zona palatina, entre las dos arcadas dentarias, la fijada al maxilar o hueso externo y la situada en la zona pterigopalatina o hueso interior, generalmente con contenido purulento.
- (F) Zona de necrosis en zona gingival de la arcada dentaria pterigopalatina derecha zona lateral.

Puntos clave del diagnóstico/tratamiento

La Python regius es una especie aglifa, con dentadura aserrada y homogénea. Este tipo de alteraciones suelen acompañarse de disecdisis. Las retenciones de espéculo repetidas pueden producir obstrucciones del conducto nasolagrimal. La causa más frecuente es un mantenimiento inadecuado, sin acceso a gradientes térmicos especie-específicos. Exposiciones constantes a temperaturas medias pueden dar como resultado diferentes manifestaciones de esta enfermedad.

Errores comunes

Confundirlo con problemas traumáticos. No considerar en el tratamiento que deben solventarse los problemas de mantenimiento derivados del entorno artificial, además del tratamiento médico.

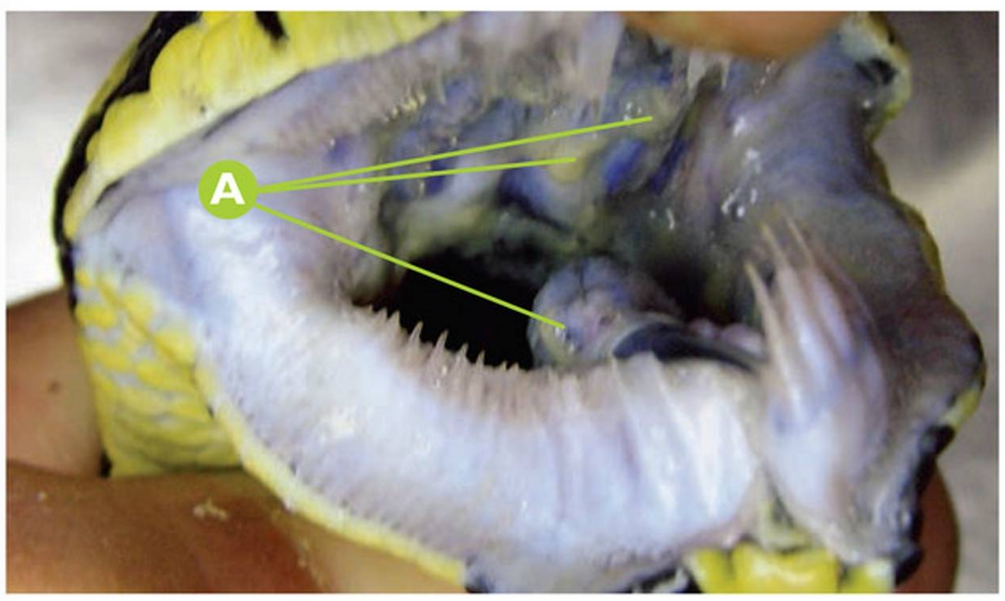

Morelia spilota **Estomatitis**

Estomatitis purulenta en *Morelia spilota*.

- (A) Palatitis y glositis purulenta.

Puntos clave del diagnóstico/tratamiento

Alteración digestiva que en muchos casos llega a comprometer todo el tubo digestivo. Generalmente, las bacterias que se aíslan en estas alteraciones entéricas son Gram negativas, pertenecientes a la flora saprofita del aparato digestivo que por diferentes causas (alteraciones del sistema inmunológico, estrés, etc.) sufren un sobrecrecimiento.

Errores comunes

Los intentos exclusivamente médicos para tratar esta patología no sirven de nada si no se corrigen las deficiencias ambientales que se dan en su mantenimiento. El resultado son recidivas frecuentes.

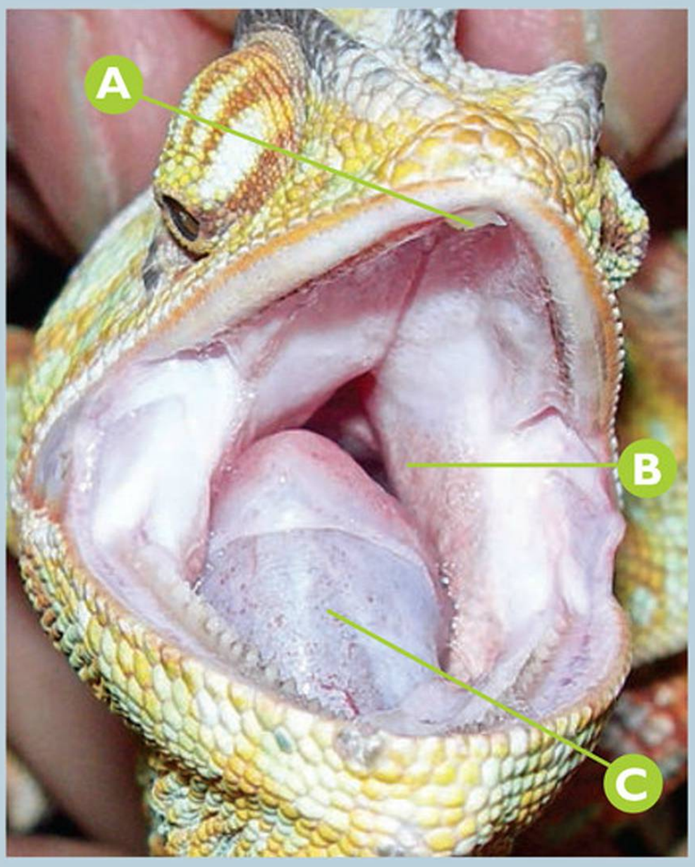

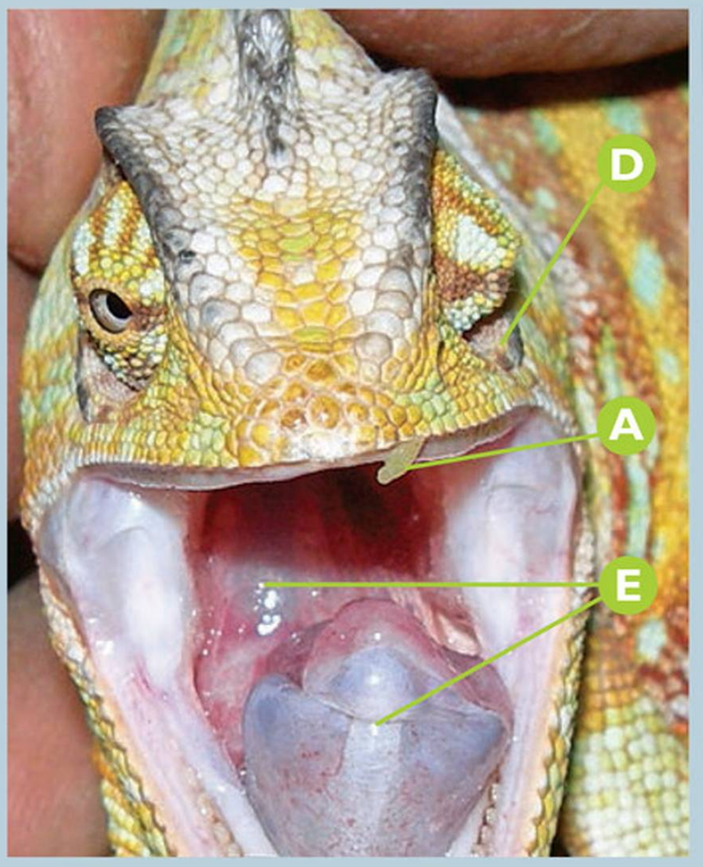

Chamaeleo calyptratus **Glositis**

Glositis en *Chamaeleo calyptratus*.

- A Material purulento.
- B Inflamación mucosa oral y retención de saliva.
- C Petequias en mucosa lingual.
- D Hundimiento del globo ocular.
- E Inflamación lingual.

Puntos clave del diagnóstico/tratamiento

Las glositis pueden tener múltiple etiología, las más frecuentes son: traumática, infecciosa, intoxicación, alergias y alteraciones renales, teniendo en cuenta que cualquier deficiencia en el mantenimiento es un factor de estrés ambiental añadido. Suelen cursar con edema.

Debemos realizar una exploración pormenorizada de todo el animal y plantear un tratamiento. Es importante vigilar la correcta ventilación del paciente, y en caso necesario realizar intubación endotraqueal. En estos animales, tan importante es el tratamiento médico como el tratamiento ambiental, realizando un mantenimiento en cautividad adecuado a cada especie.

Errores comunes

Las especies de camaleones (más de 60 especies), tienen características bucales especie específicas, con variaciones según la edad, sexo, momento de actividad sexual y estado de salud. Es importante conocer las formas fisiológicas para poder determinar alteraciones.

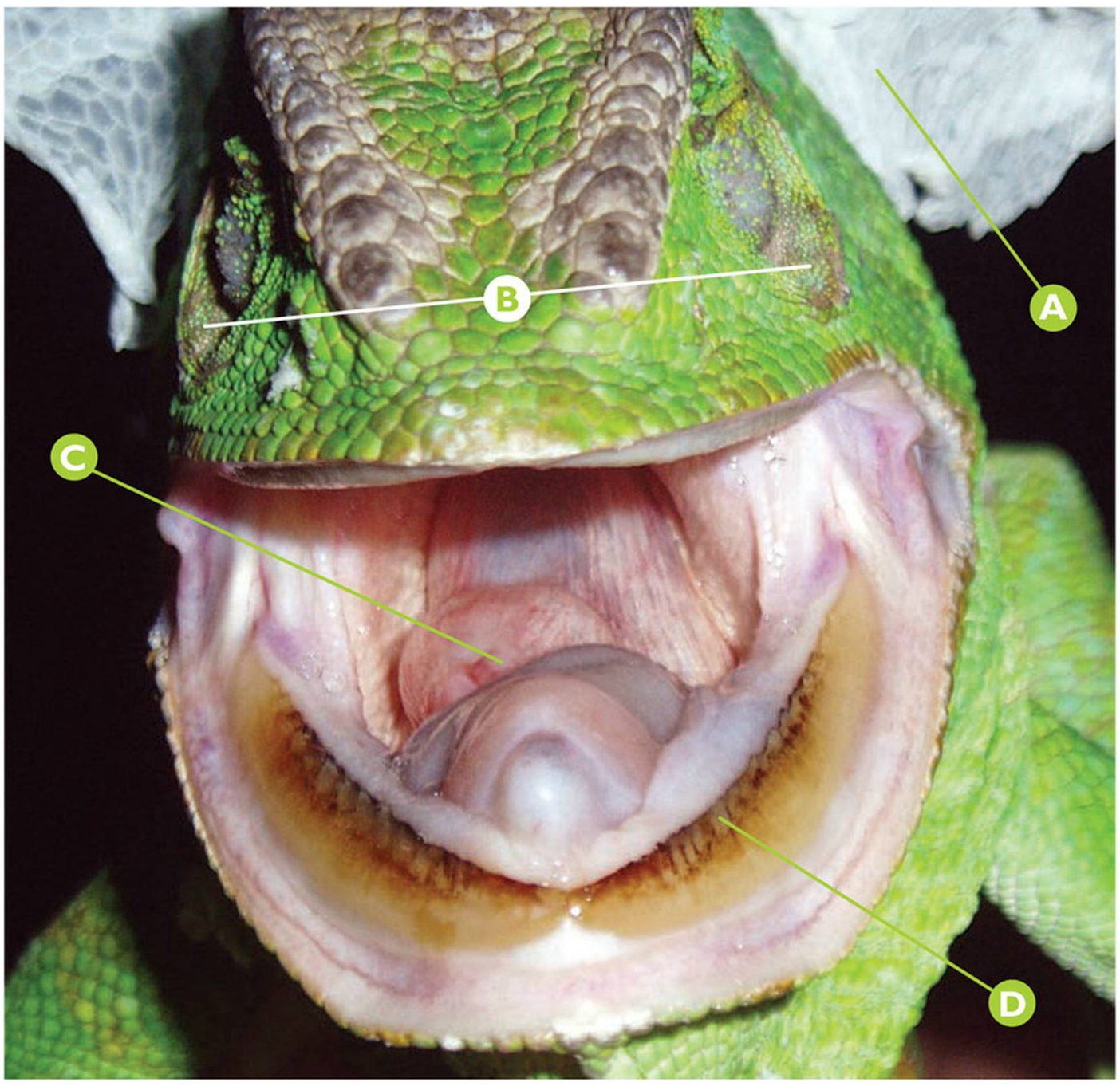

Chamaeleo calyptratus **Estomatitis**

Estomatitis inicial en *Chamaeleo calyptratus*.

- A Muda.
- B Hundimiento de globos oculares.
- C Hemorragias mucosa oral y lingual.
- D Cambio de coloración en arcada dentaria mandibular.

Puntos clave del diagnóstico/tratamiento

Los cambios de coloración de las arcadas dentarias en camaleones pueden ser fisiológicas, por edad y tipo de alimentación o patológicas, generalmente de origen bacteriano. Debemos observar toda la mucosa oral para detectar otros cambios anómalos, así como explorar todo el animal.

El hundimiento de globos oculares puede ser fisiológico en momentos de estrés o patológico, indicativo de deshidratación. Si existe, puede favorecer la progresión de la alteración digestiva.

Se aprecian lesiones iniciales de estomatitis con hemorrágicas a nivel lingual.

Cuanto antes se inicie el tratamiento, mejor pronóstico tendrá el caso.

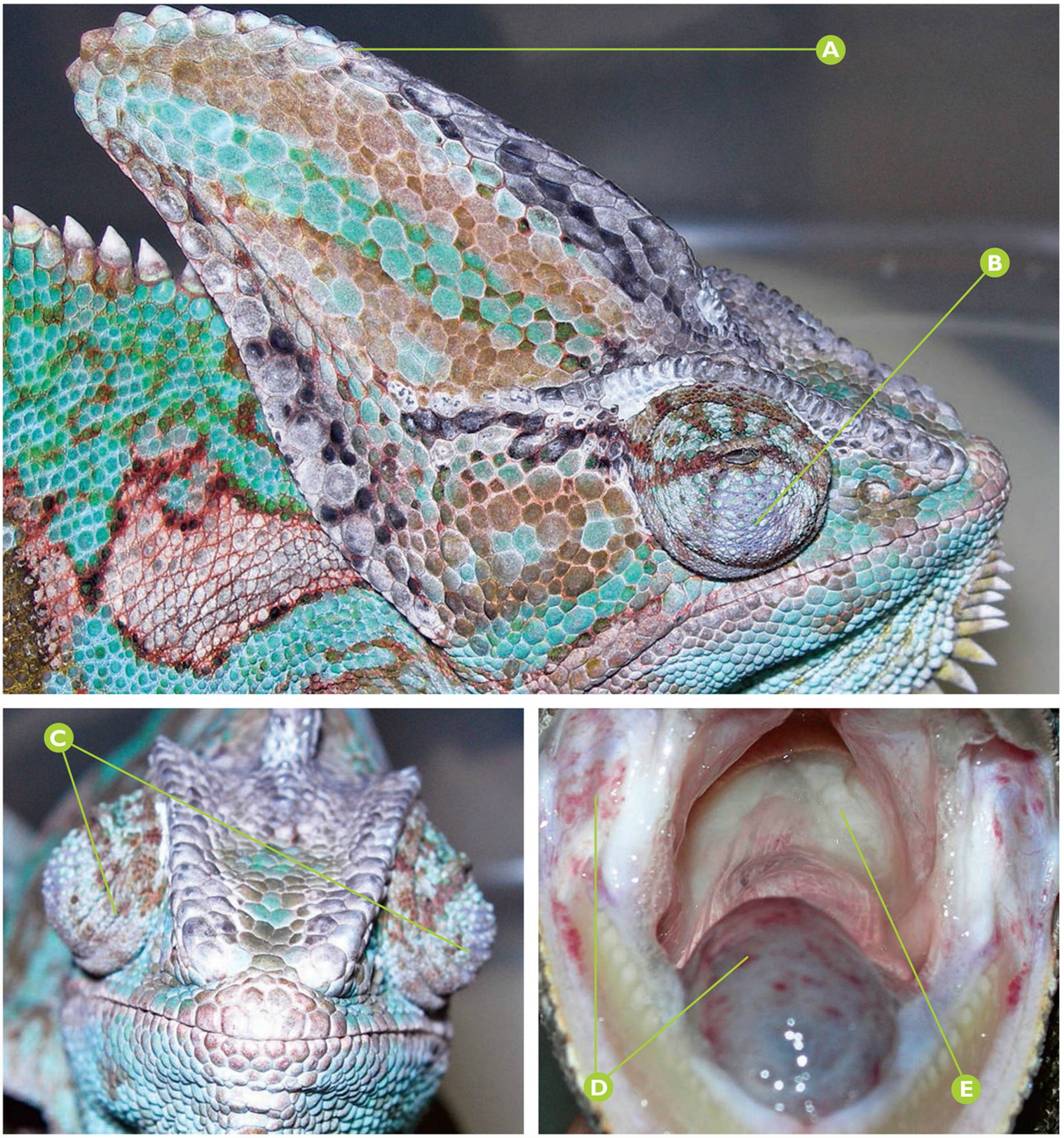

Estomatitis en *Chamaeleo calyptratus*.

- A Desviación caudal de la cresta sagital del casco.
- B Blefaroedema.
- C Edema palpebral bilateral.
- D Hemorragias petequiales y sufusiones.
- E Material denso que desplaza la mucosa oral a nivel de la garganta.

Chamaeleo calyptratus | Estomatitis

Puntos clave del diagnóstico/tratamiento

Los edemas de párpado muchas veces se asocian con traumatismos que provocan alteración del plexo venoso retrobulbar. Es frecuente encontrar este proceso edematoso bilateral cuando existen alteraciones digestivas o renales de diferente naturaleza.

La imposibilidad de ver genera en estos animales la incapacidad de cazar.

En este caso, se aprecian a nivel bucal lesiones de estomatitis, existiendo material muy denso en garganta con componente piógeno.

La desviación de la cresta puede darnos datos sobre problemas en el desarrollo del animal.



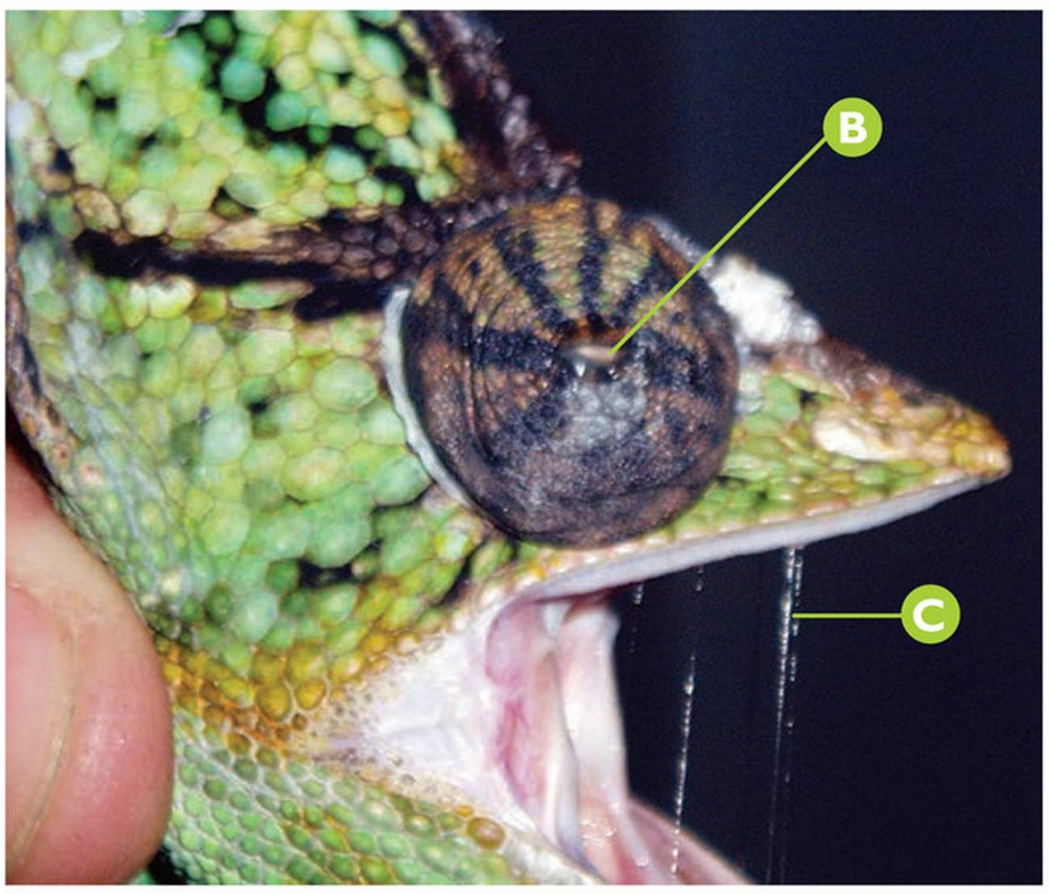

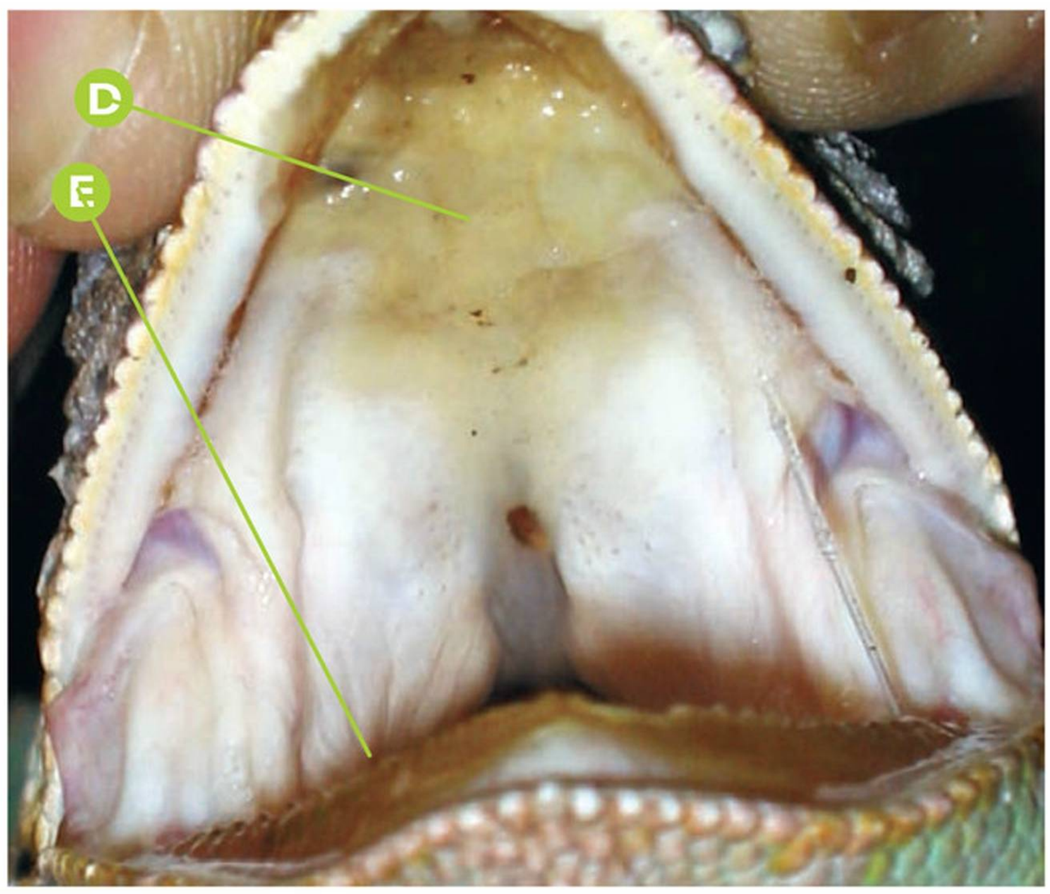

Chamaeleo calyptratus | **Estomatitis**

Estomatitis en *Chamaeleo calyptratus*.

- A Inflamación palpebral bilateral.
- B Contenido purulento.
- C Saliva filante.
- D Material purulento en región palatina rostral.
- E Cambio de coloración en arcada dentaria.

Puntos clave del diagnóstico/tratamiento

Las inflamaciones palpebrales tienen origen multicausal, suelen ser edemas o acumulaciones de material purulento, generalmente, relacionadas con estomatitis bacterianas, producidas por diferentes poblaciones, habitualmente gram negativas. La dificultad radica en averiguar cuál o cuáles son las causantes de la alteración para determinar el antibiótico adecuado.

Es más frecuente en animales inmunodeprimidos por edad, dieta desequilibrada y entorno inadecuado (principalmente parámetros ambientales como la humedad o la temperatura).

La acumulación de pus en paladar de forma crónica produce procesos de osteolisis.

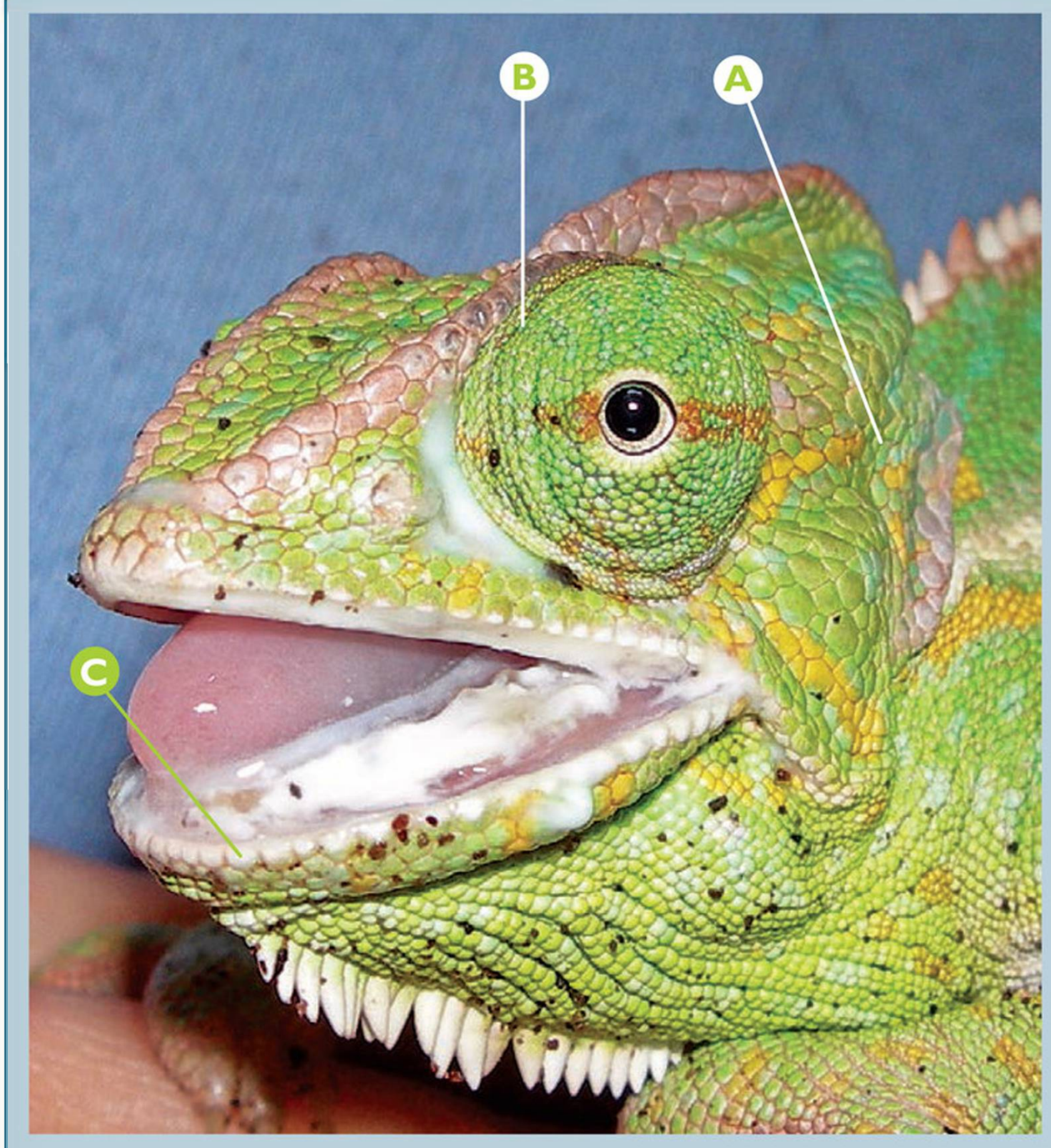

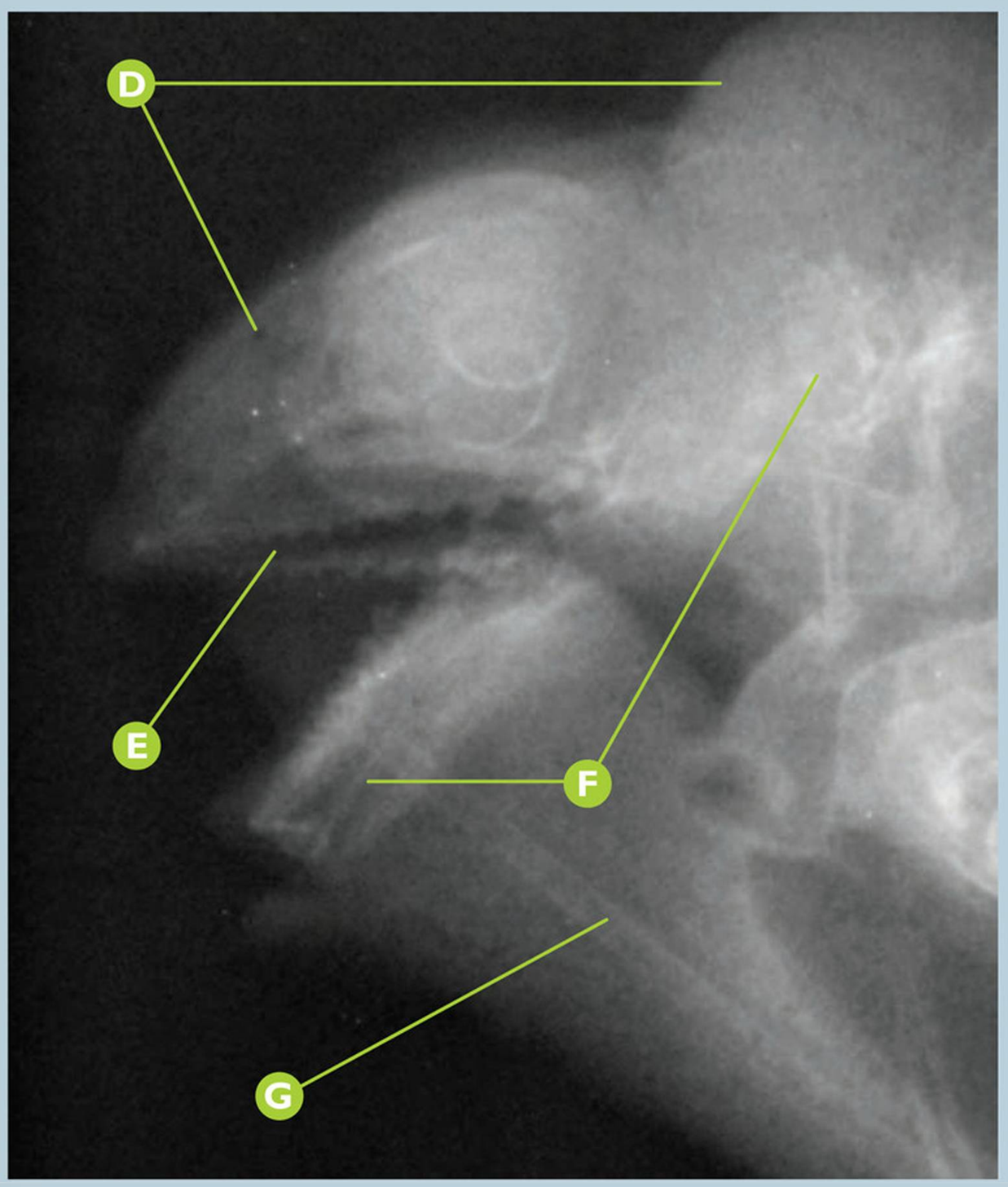

Chamaeleo calyptratus — Enfermedad metabólica ósea (EMO)

Hembra de *Chamaeleo calyptratus*. Alteraciones craneales y mandibulares derivadas de enfermedad metabólica ósea (EMO).

A Alteraciones de la cresta parietal (*canthus parietalis*) que se ablanda, baja y pliega al igual que los lóbulos occipitales (*lobus occipitalis*).

B El ablandamiento de todas las estructuras craneales incluyendo las crestas temporales (*canthus temporalis*) y las crestas orbitales (*canthus supraorbitalis*) provocan exoftalmos.

C La mandíbula y el maxilar presentan una disminución de consistencia ósea, se produce una desviación ventral en la zona de la sínfisis mandibular que no permite el cierre completo de la boca, dificulta la aprehensión del alimento y suelen quedar exteriorizadas la lengua y mucosa oral con acumulación de secreciones, por lo que es frecuente la complicación de estos procesos con alteraciones digestivas.

D Rx convencional: signos radiológicos compatibles con descalcificación muy intensa de todas las estructuras craneales. La zona rostronasal presenta curvatura distal y alteración de la densidad ósea de la región nasal.

E Rx convencional: la estructura dental mantiene radiopacidad en casos de descalcificación muy avanzada.

F Rx convencional: signos radiológicos compatibles con descalcificación de las ramas mandibulares, produciéndose una curvatura ventral.

G Alteraciones en la densidad ósea del proceso hioideo lo que dificulta o impide el lanzamiento lingual.

Puntos clave del diagnóstico/tratamiento

Generalmente la causa desencadenante de una afección de enfermedad metabólica ósea (EMO) en reptiles suele ser de tipo nutricional, como consecuencia de dietas desequilibradas (iones de calcio y fósforo) administradas de forma crónica, o derivadas de la falta de exposición a la radiación UVB que provoca un hiperparatiroidismo secundario nutricional (HPSN). También puede tener otros orígenes como el hiperparatiroidismo secundario renal (HPSR).

En hembras de *Chamaeleo calyptratus*, cualquier alteración del metabolismo del calcio puede asociarse a un aumento de requerimientos de este ión por la gestación. Es frecuente la aparición de lesiones de columna vertebral que junto con la activación ovárica pueden provocar alteraciones renales. En casos avanzados, es visible radiológicamente la descalcificación de todas las estructuras óseas del animal. En ejemplares juveniles se suele producir raquitismo.

Errores comunes

Es fundamental conocer la morfología y consistencia de todas las estructuras craneales según especie, edad y sexo para detectar alteraciones en fases iniciales.

Tan importante como el tratamiento médico es corregir las deficiencias ambientales, principalmente de iluminación, temperatura y alimentación, pues son las causas predisponentes y determinantes de la alteración.



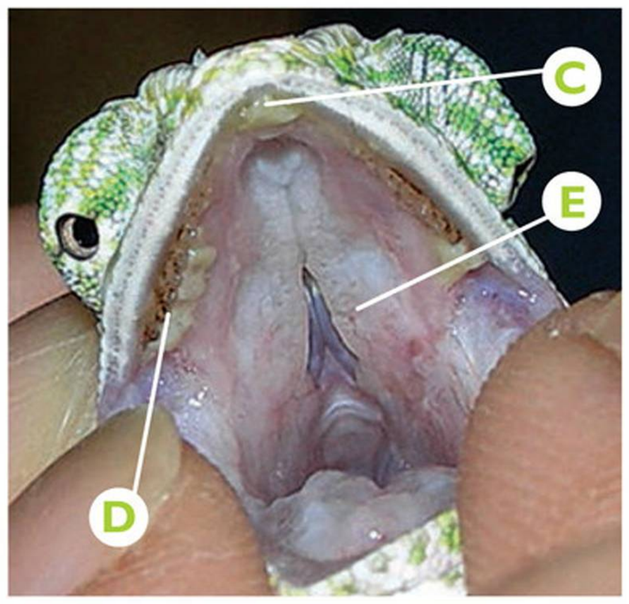

Chamaeleo (Furcifer) lateralis | **Estomatitis**

Signos de estomatitis incipiente en *Chamaeleo (Furcifer) lateralis*.

- **A** Cambio de coloración en piel de la región submandibular.
- **B** Ligera inflamación del borde labial.
- **C** Acumulación de material purulento.
- **D** Cambio en la coloración de la arcada dentaria maxilar.
- **E** Cambios en la coloración de mucosa oral, región vomeronasal.

Puntos clave del diagnóstico/tratamiento

Se ha de realizar una exploración completa del animal para que podamos percibir cualquier alteración incipiente de este tipo de procesos digestivos.

Cuanto más temprana sea la detección, mejores posibilidades de tratamiento.



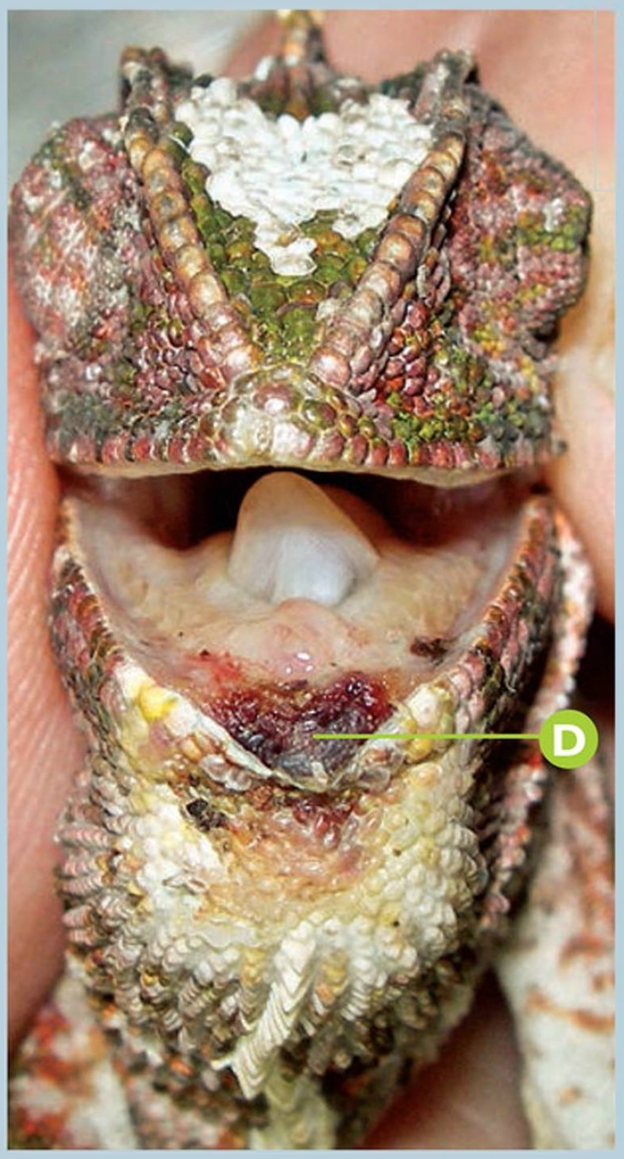

Chamaeleo (Furcifer) lateralis | **Abrasión rostral**

Abrasión rostral crónica en *Chamaeleo (Furcifer) lateralis*.

- **A** Disecdisis.
- **B** Herida en la región de la sínfisis mandibular.
- **C** Abultamiento mandibular de tacto duro por tratarse de pus caseificado.
- **D** Lesión costrosa.

Puntos clave del diagnóstico/tratamiento

Este tipo de abrasiones rostrales crónicas puede provocar una destrucción de la arquitectura de la rama mandibular. En esta especie de camaleones estas erosiones son la causa inicial de muchas estomatitis. La acumulación de material caseoso en la zona gular puede producir osteomielitis en la región híolingual y rama mandibular.

Es frecuente que exista infección acantonada en zonas óseas de por vida, aunque el animal parezca recuperado del proceso.

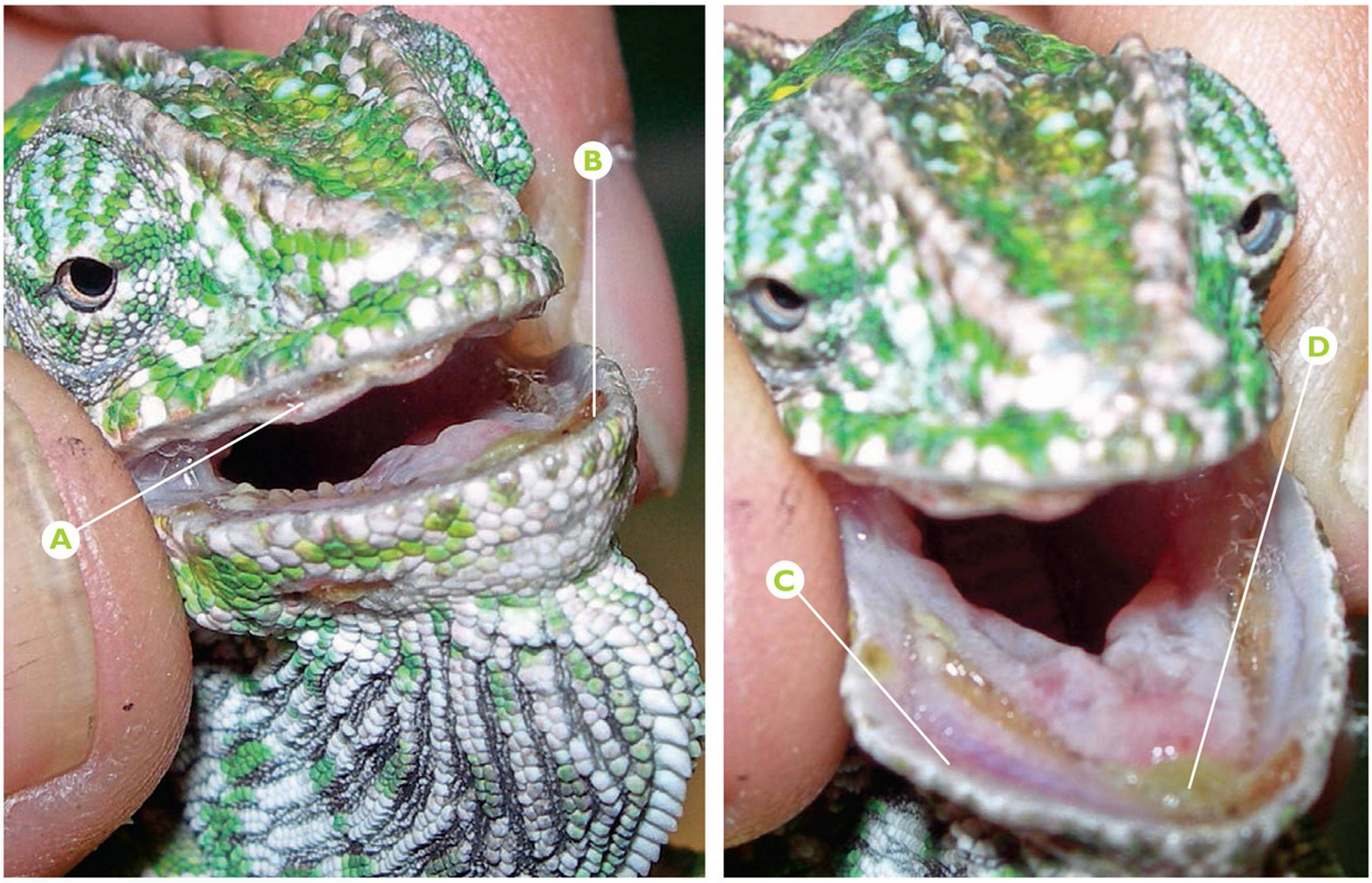

Chamaeleo (Furcifer) lateralis **Estomatitis**

Estomatitis purulenta en *Chamaeleo (Furcifer) lateralis*

A Sobrecrecimiento de mucosa oral que protruye del labio superior.

B Hiperqueratosis labial.

C Queilitis labial.

D Acumulación de material caseoso en el área de la sínfisis mandibular.

Puntos clave del diagnóstico/tratamiento

Las estomatitis de origen multicausal, pero con etiología bacteriana prevalente, son las más frecuentes en camaleones siendo generalmente determinantes situaciones de estrés que disminuyen las defensas. Estos procesos son frecuentes en época de actividad reproductiva.

La acumulación de material purulento en la región dentaria puede producir pérdidas parciales o totales de las arcadas dentarias. Los camaleones son animales con dentición acrodonte (dientes sin raíz sujetos, "soldados" a la cresta alveolar del hueso).



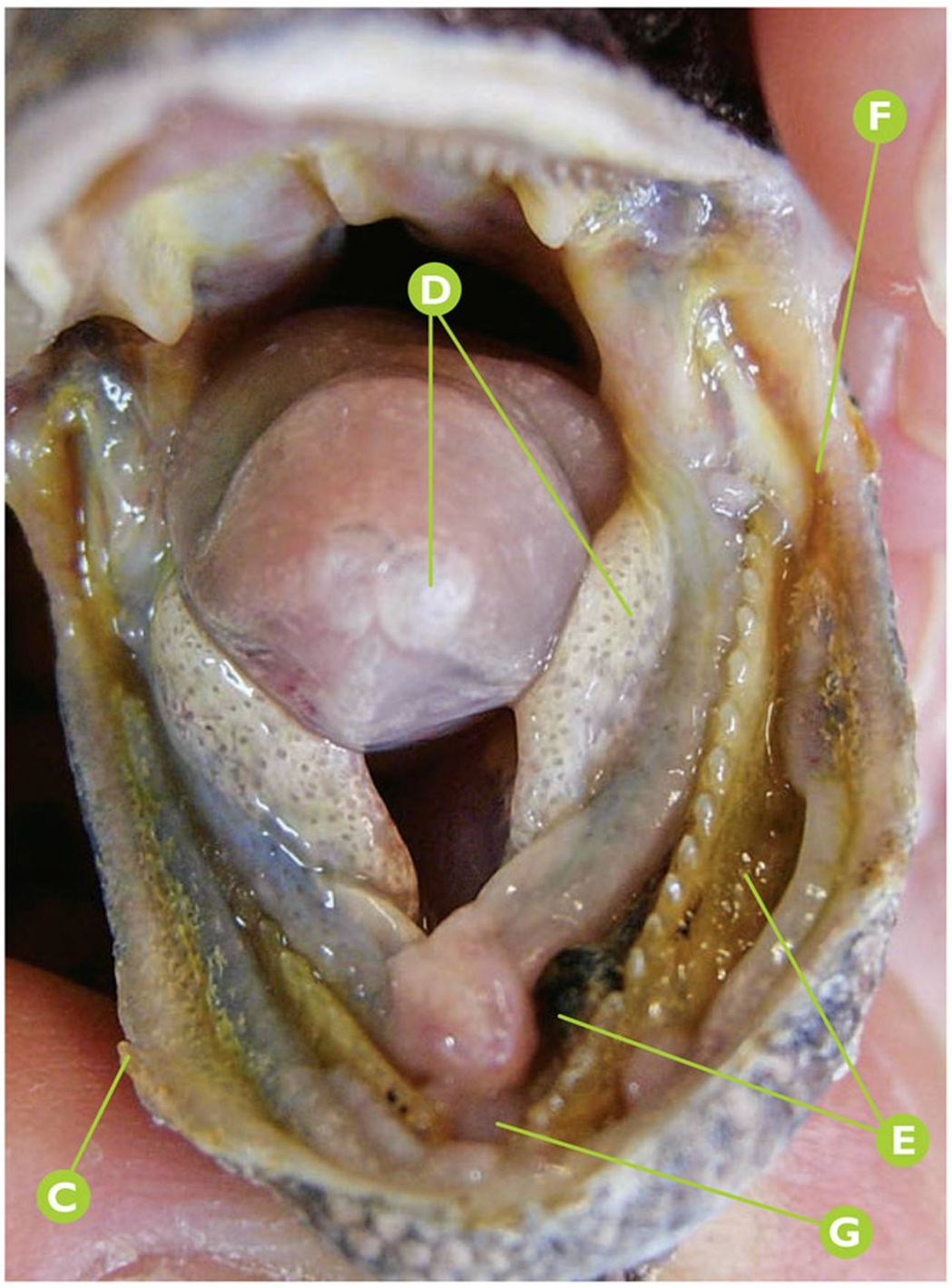

Chamaeleo (Furcifer) lateralis — Estomatitis

Estomatitis en *Chamaeleo (Furcifer) pardalis*.

- A Abultamiento de la glándula temporal dorsolateral izquierda.
- B Abultamiento de la mandíbula izquierda.
- C Hiperqueratosis labial.
- D Mucosa oral y lingual con lesiones purulentas y ulcerativas.
- E Oquedades anómalas en la arcada dentaria mandibular, región labial y mucosa oral.
- F Absceso de la glándula temporal dorsolateral izquierda.
- G Sospecha de fractura de sínfisis mandibular.

Puntos clave del diagnóstico/tratamiento

Los primeros síntomas de alteraciones digestivas suelen ser inespecíficos y poco visibles externamente: generalmente, cambios en la coloración de las mucosas orales y saliva más espesa, afección de glándulas anejas, globos oculares, y párpados. Este tipo de alteraciones suelen cursar con formación de material purulento que puede causar osteolisis. En casos avanzados se producen lesiones en la cavidad oral que no son recuperables.

En la mayoría de los animales no se consigue elimimar completamente la infección de las estructuras óseas donde se acantona y produce recidivas del proceso. En ocasiones, puede dañar el hueso hasta su fractura.

Este tipo de alteraciones pueden provocar problemas en la captura e ingestión de alimento.

Errores comunes

A la hora de explorar la cavidad oral de los reptiles y, especialmente de los camaleones, hemos de saber distinguir entre coloraciones normales y anormales.

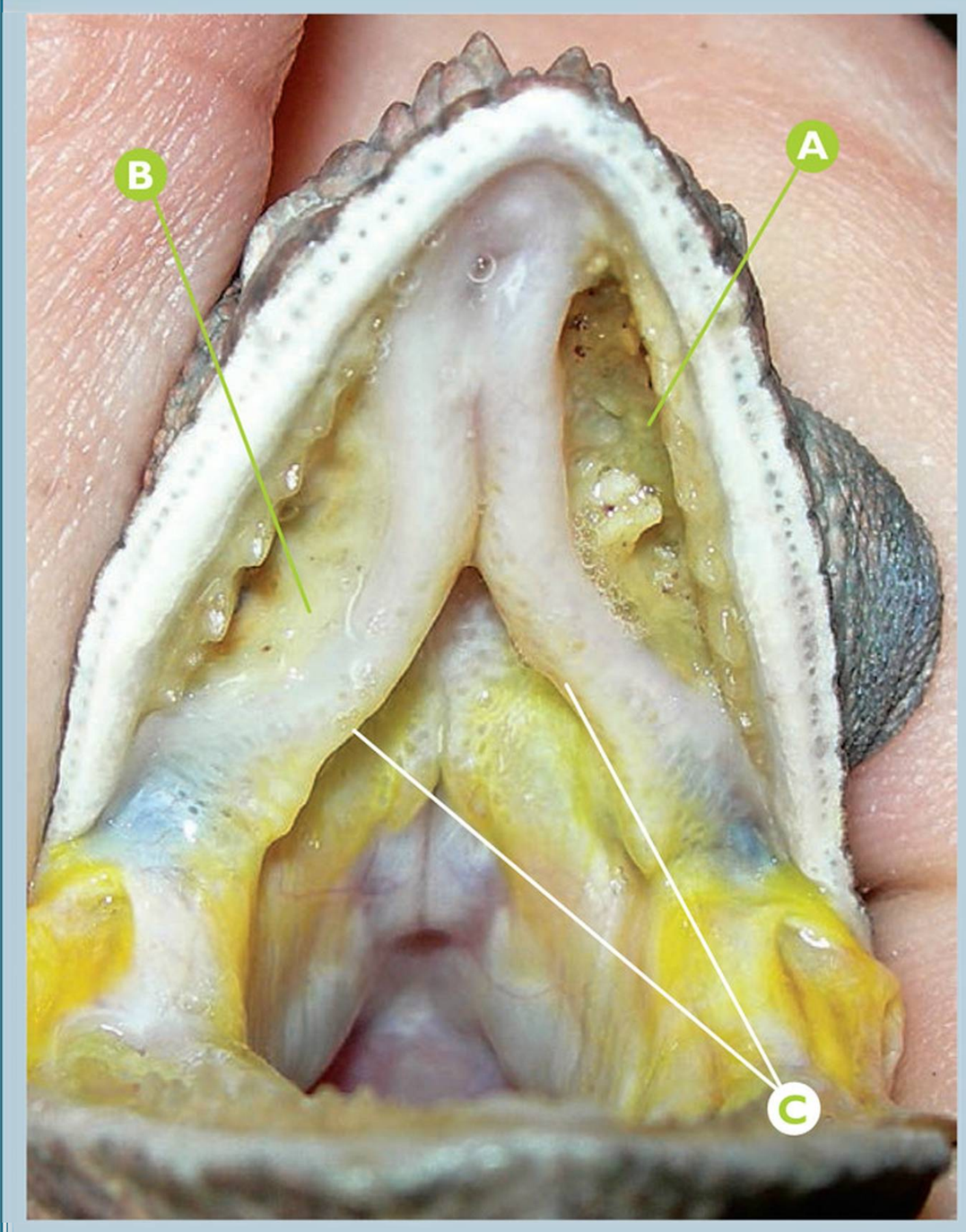

Chamaeleo (Furcifer) pardalis — Osteolisis

Osteolisis del maxilar (región palatina) en *Chamaeleo (Furcifer) pardalis*.

A Zona de osteolisis en paladar.

B Zona de lesión mucosa palatina.

C Asimetría palatina.

Puntos clave del diagnóstico/tratamiento

Cuando aparecen alteraciones bacterianas con formación de material purulento pueden cursar con osteolisis.

Errores comunes

El color de mucosas en el *Furcifer pardalis* macho suele ser amarillento con mayor o menor intensidad según los morfos.

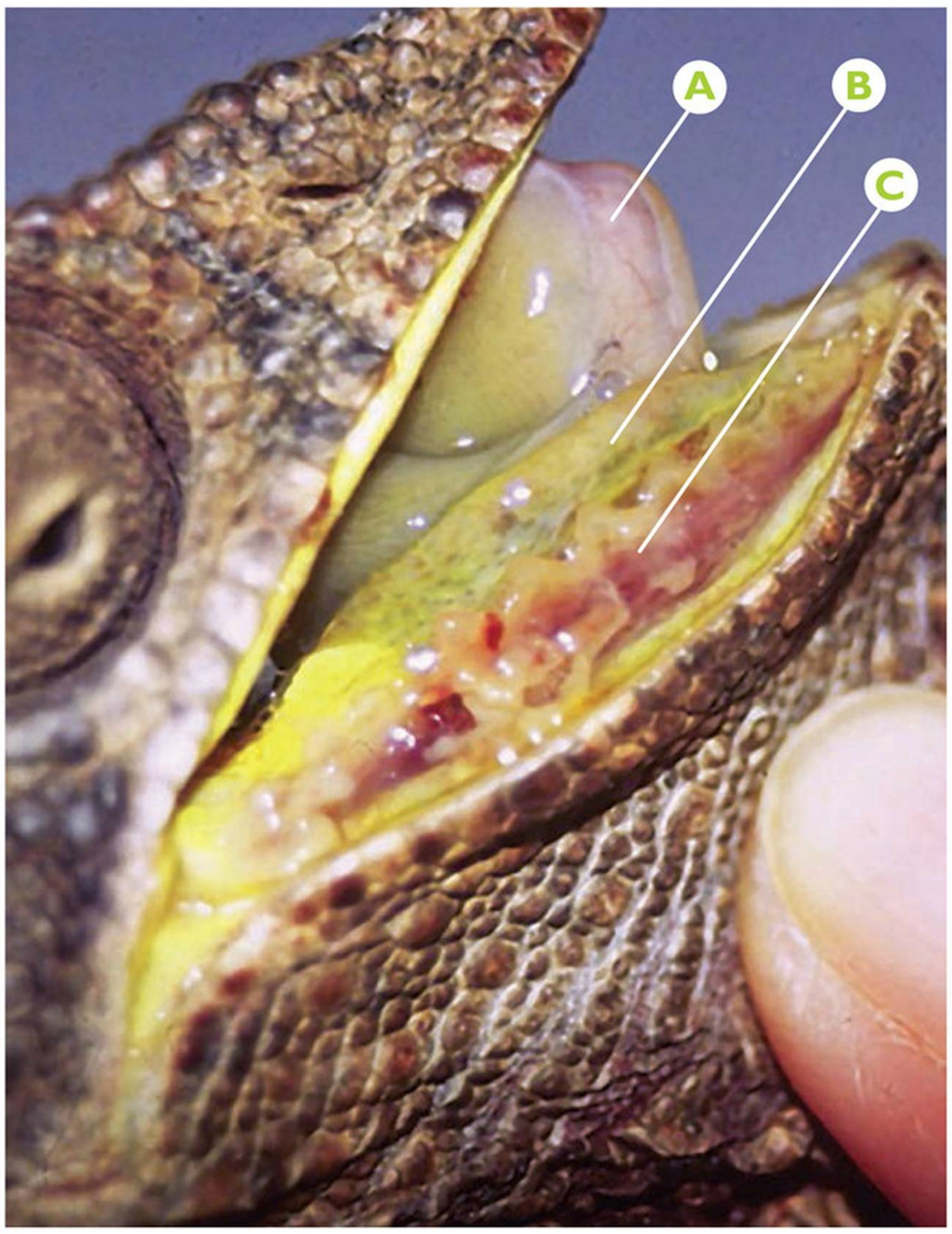

Chamaeleo (Furcifer) oustaleti — Estomatitis

Estomatitis en *Chamaeleo (Furcifer) oustaleti*.

A Aumento de irrigación a nivel lingual.

B Engrosamiento de la mucosa oral.

C Gingivitis hemorrágica y ulcerativa.

Puntos clave del diagnóstico/tratamiento

Según la especie, tipo y grado de estomatitis, el tipo de lesiones que apreciamos en los camaleones es diferente.

Son procesos multifactoriales en los que influyen de forma determinante las condiciones ambientales de mantenimiento, con especial relevancia la temperatura y la humedad.

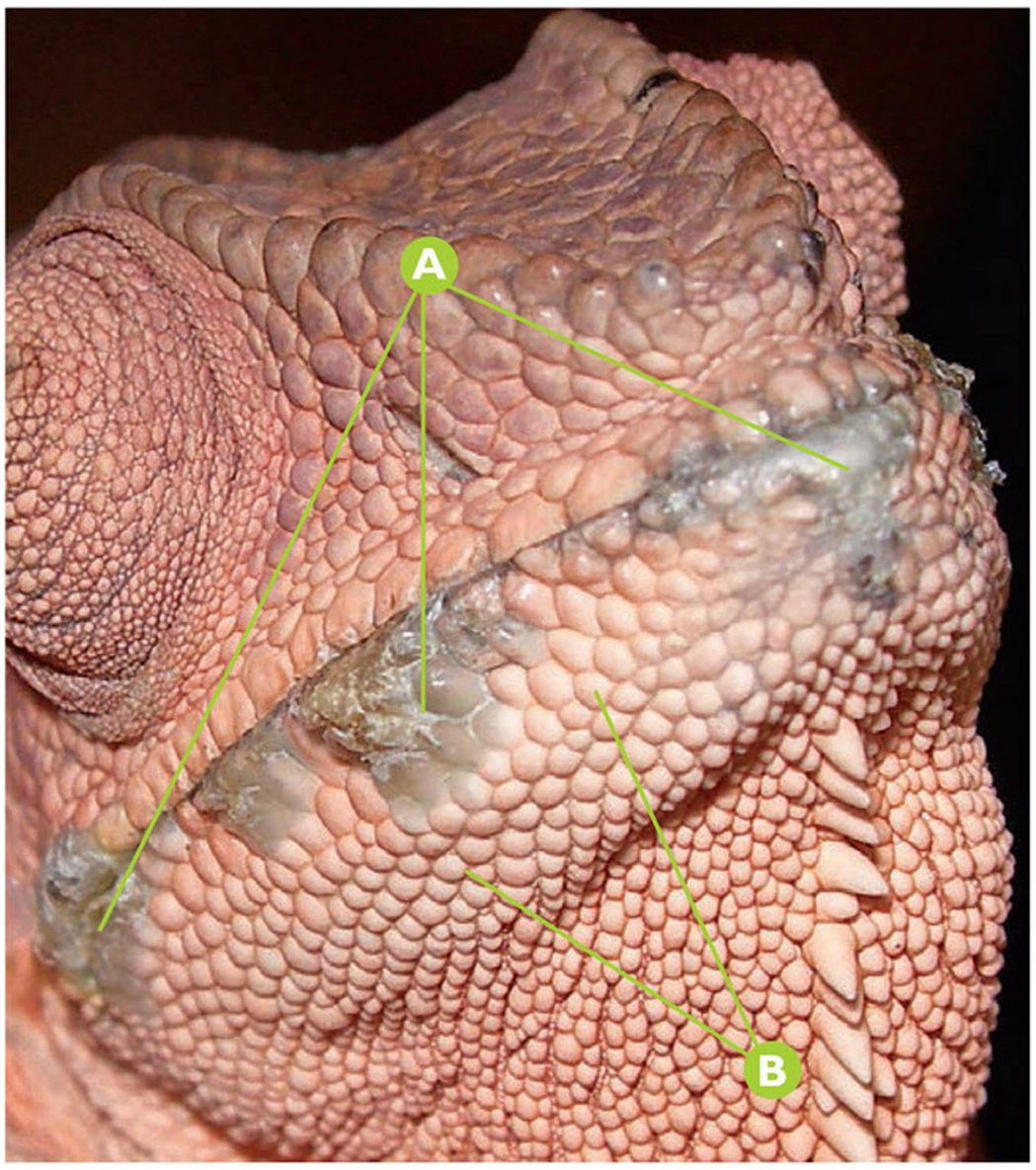

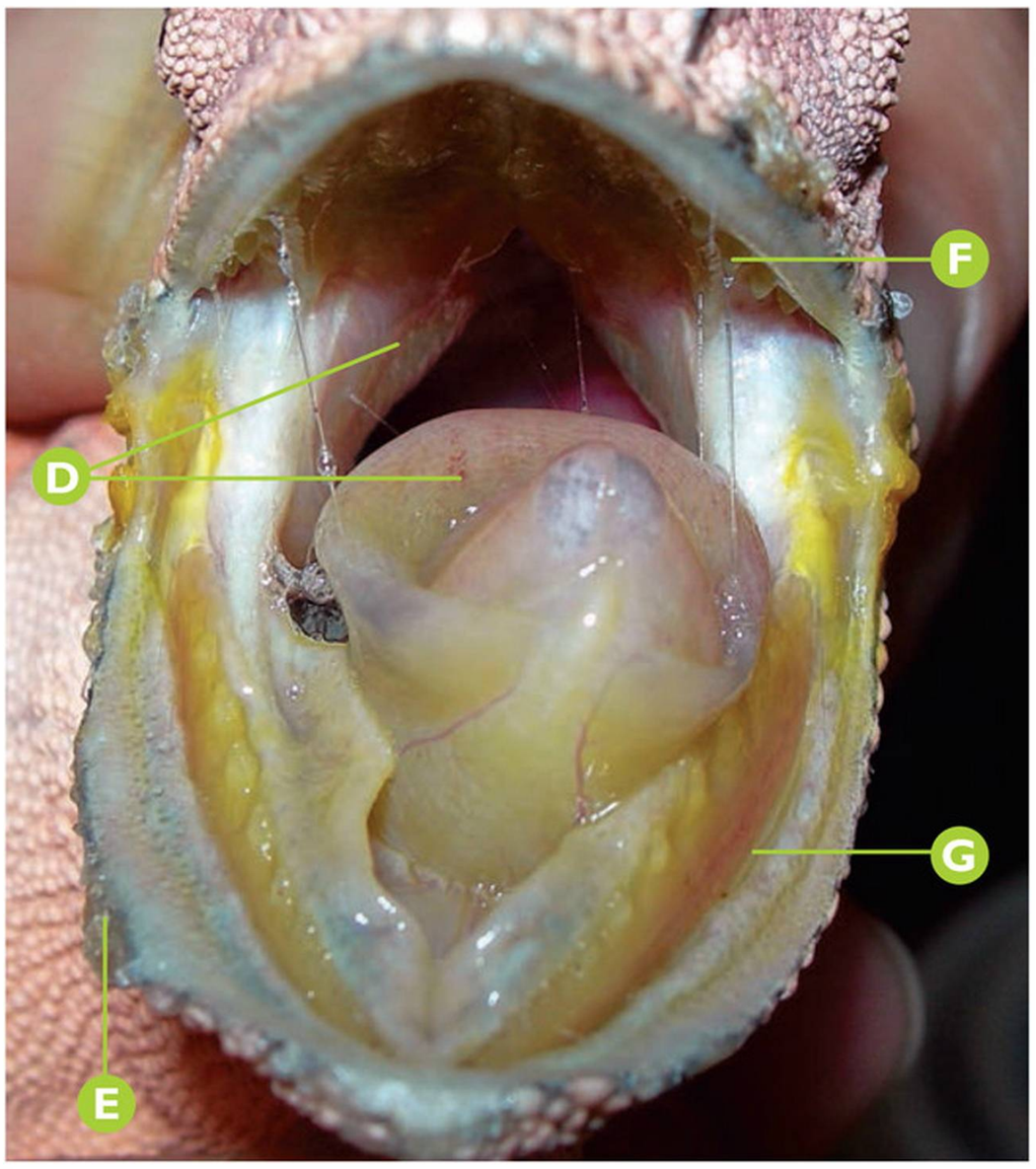

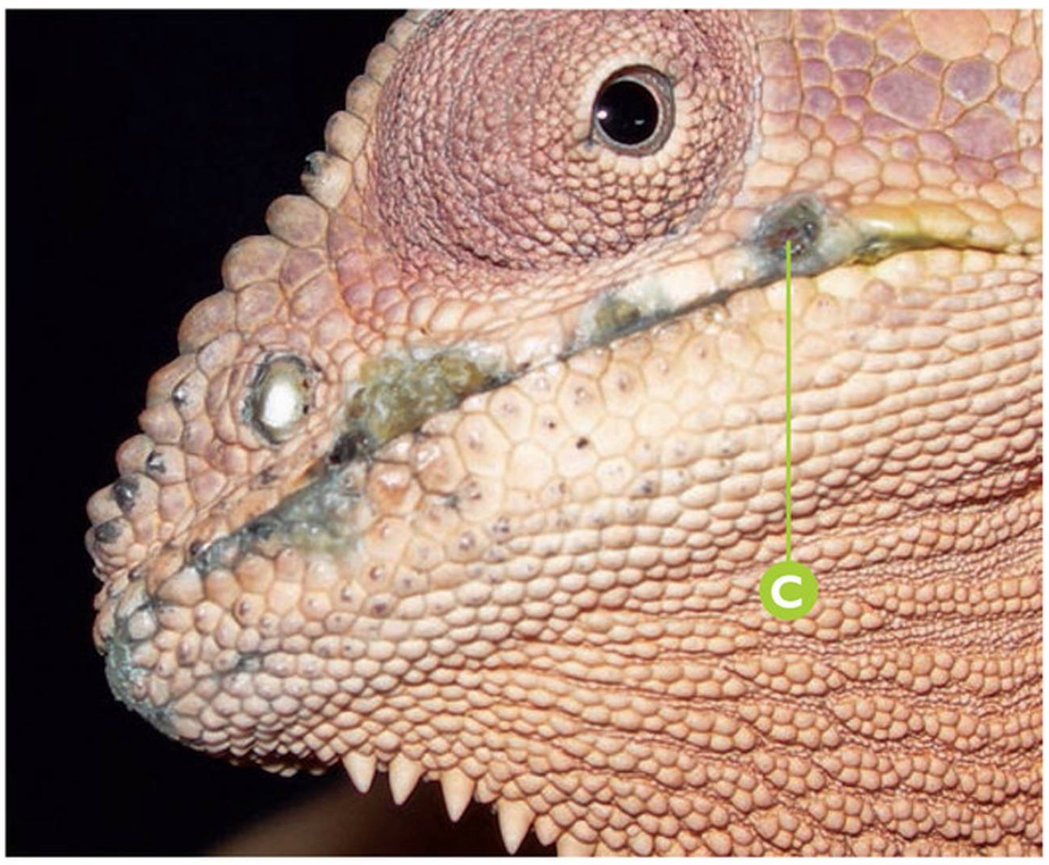

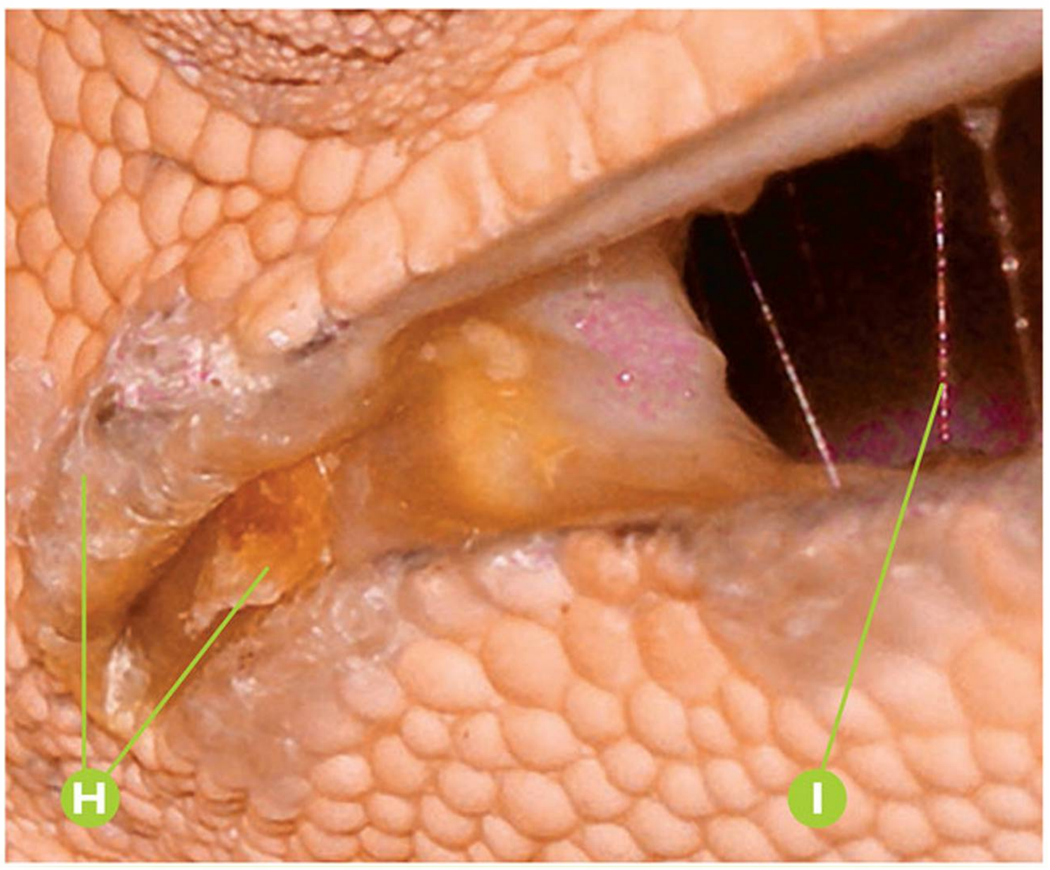

Chamaeleo (Furcifer) pardalis | **Dermatomicosis**

Dermatomicosis labial en *Chamaeleo (Furcifer) pardalis*.

- **A** Lesiones exfoliativas y bullosas en labio inferior.
- **B** Abultamientos en el perfil inferior de la mandíbula derecha.
- **C** Lesión ulcerativa en el labio superior del lado izquierdo.
- **D** Hemorragias petequiales en mucosa oral y lingual.
- **E** Queilitis labial.
- **F** Depósitos caseosos en la arcada dentaria maxilar.
- **G** Gingivitis.
- **H** Alteración de la comisura labial y región caudal de la glándula dorsolateral temporal derecha.
- **I** Saliva filante y con tinte hemorrágico.

Puntos clave del diagnóstico/tratamiento

Las causas mas frecuentes de este tipo de alteraciones son el exceso de humedad o una mala ventilación en el terrario que favorece la disecdisis en comisuras labiales y labios.

En las hembras de esta especie se propician estas alteraciones por la inmunosupresión que conlleva la época reproductiva.



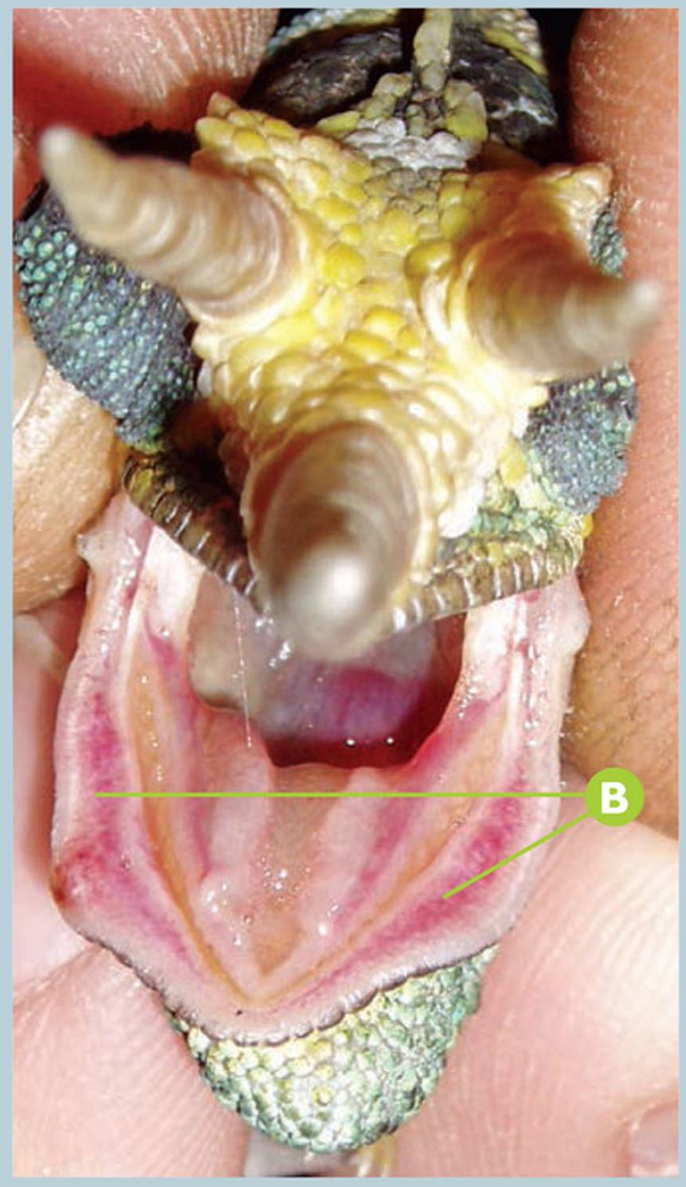

Chamaeleo (Trioceros) jacksonii **Estomatitis**

Estomatitis en *Chamaeleo (Trioceros) jacksonii*.

A Infección de la glándula temporal dorsolateral del lado derecho.

B Queilitis.

Puntos clave del diagnóstico/tratamiento

Las infecciones de la glándula temporal dorsolateral son más frecuentes en especies de montaña, la secreción más habitual es material caseoso.

La queilitis histológicamente suele ser una hiperqueratosis con neoplasia de células escamosas de los conductos salivales que puede estar producida por hipovitaminosis A y en muchas ocasiones es el inicio de alteraciones digestivas más graves.

En esta especie el detonante ambiental generalmente es un estrés térmico.

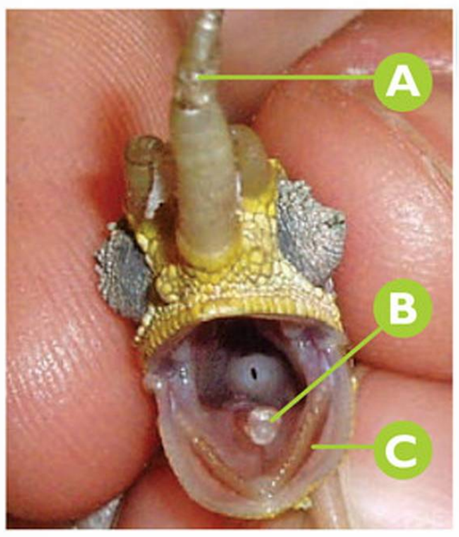

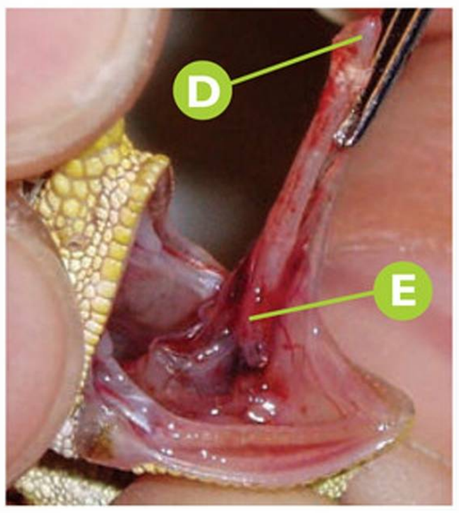

Chamaeleo (Trioceros) jacksonii **Lesiones linguales**

Rotura lingual en *Chamaeleo (Trioceros) jacksonii*.

A Desviación lateral del cuerno central.

B Exteriorización del hueso en el extremo lingual.

C Gingivitis.

D Exteriorización del proceso lingual del hueso hioides.

E Hemorragia en aparato híolingual.

Puntos clave del diagnóstico/tratamiento

El complejo hueso hioides (*os hyoideum*) presenta un proceso lingual (*processus entoglosus*) y musculatura muy potente que permite a los camaleones lanzar la lengua para capturar el alimento.

La rotura de lengua en camaleones es un proceso que suele tener etiología traumática pero, en muchas ocasiones, se presenta en animales con alteraciones del metabolismo del calcio.

En este caso la desviación del cuerno puede tener una causa traumática o metabólica (alteraciones óseas).



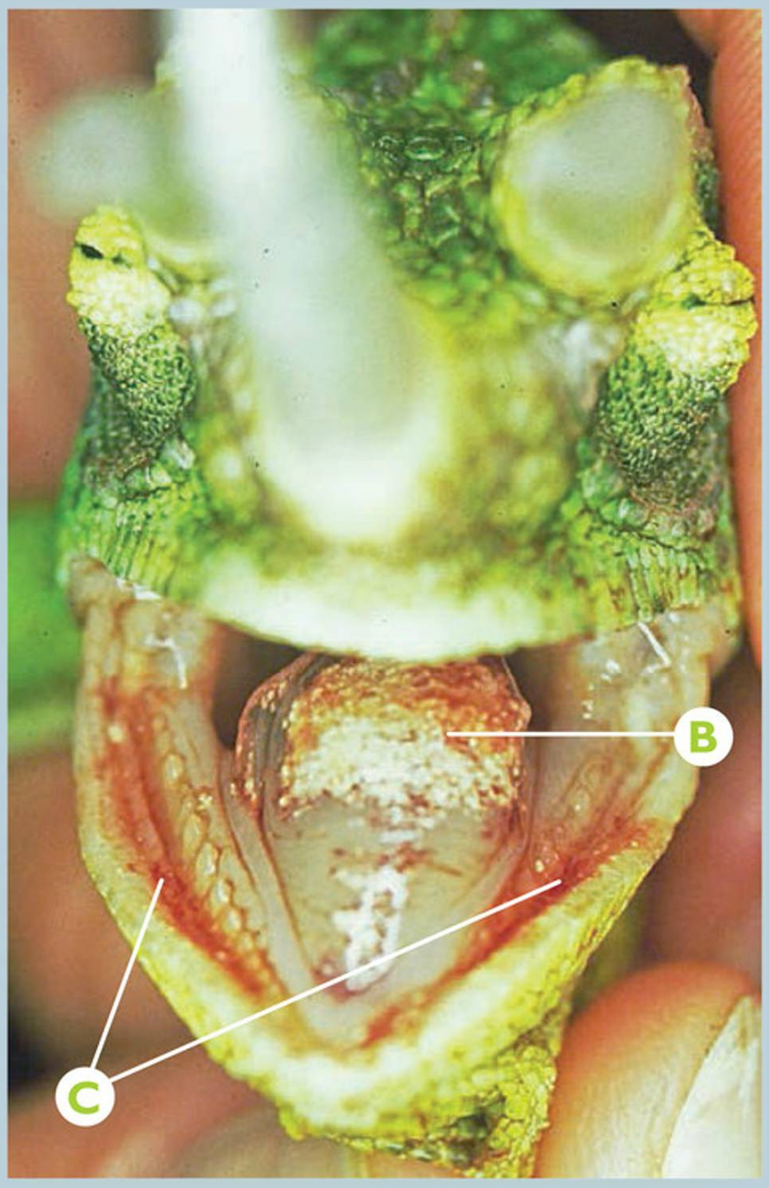



Chamaeleo (Trioceros) melleri — Gota visceral

Gota visceral en *Chamaeleo (Trioceros) jacksonii*.

- A Inflamación del labio.
- B Material blanquecino sobre la lengua.
- C Gingivitis hemorrágica.
- D Detalle de lesión lingual.

Puntos clave del diagnóstico/tratamiento

Los procesos de deshidratación crónica pueden producir la aparición de gota, depósitos de ácido úrico a diferentes niveles (en gota articular y visceral).

El pronóstico de este tipo de procesos siempre es reservado por la posibilidad de fallo renal completo.

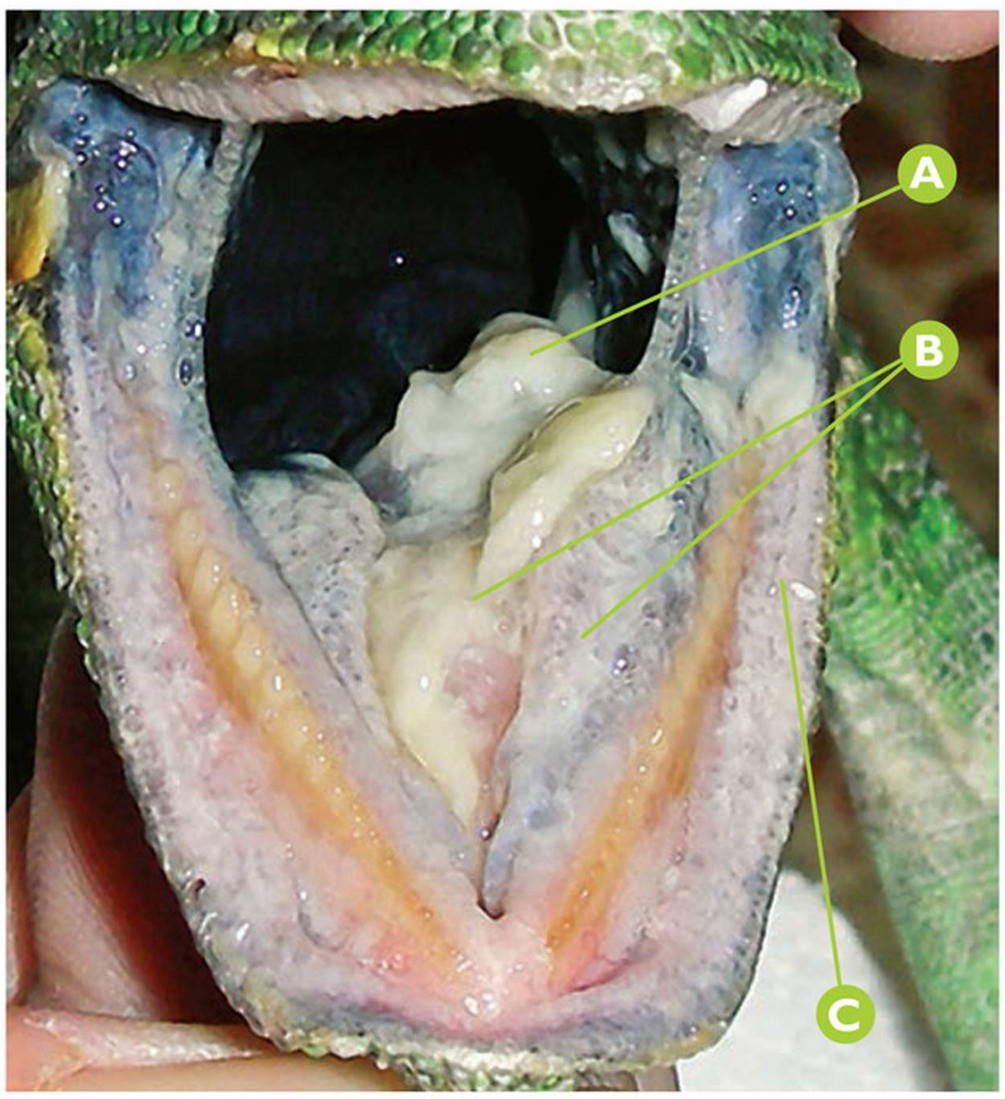

Chamaeleo (Trioceros) melleri — Alteración digestiva

Alteración digestiva purulenta en *Chamaeleo (Trioceros) melleri*.

- A Contenido purulento en esófago y entrada de la tráquea.
- B Placas de pus en mucosa oral y lingual.
- C Queilitis purulenta en labios.

Puntos clave del diagnóstico/tratamiento

Las alteraciones de este tipo pueden comprometer todo el tubo digestivo, suelen ser de etiología bacteriana por sobrecrecimiento de bacterias saprofitas Gram negativo, con frecuencia *Pseudomonas* spp. muy resistentes a terapias antibióticas.

Errores comunes

Se debe tener en cuenta que el color de las mucosas digestivas en *Trioceros melleri* es muy oscuro, casi negro y con tintes violetas.





Iguana iguana **Enfermedad metabólica ósea**

Enfermedad ósea metabólica en una iguana verde (*Iguana iguana*).

Ⓐ Engrosamiento de la mandíbula.

Ⓑ Reducción de la longitud mandibular.

Puntos clave del diagnóstico/tratamiento

Se aprecia inflamación de la mandíbula y a la palpación esta blanda. En la sintomatología del paciente, podemos detectar movimientos musculares involuntarios, que se suelen apreciar bien en los dedos. En muchas ocasiones, se observan fracturas y anorexia. Esta patología esta asociada a malnutrición y falta de luz UVB.



Physignatus cocincinus **Abrasión rostral**

Perdida ósea por abrasión rostral en un dragón de agua chino (*Physignatus cocincinus*).

- A Abrasión rostral con pérdida ósea.
- B Disecdisis.
- C Infección cutánea por exceso de humedad.

Puntos clave del diagnóstico/tratamiento

Se aprecia claramente la abrasión rostral con pérdida ósea. En *Physignathus* sp. y *Basilisicus* sp. es muy frecuente la abrasión rostral al intentar escapar por el cristal del frontal en el terrario. Los animales corren de un lado a otro del cristal, frotando continuamente el rostro contra dicho cristal. Esta lesión está asociada a animales capturados, sobretodo si están alojados en terrarios pequeños y con las paredes de cristal hasta el suelo.





Indotestudo eloganta **Sobrecrecimiento de ranfoteca**

Sobrecrecimiento de pico en una tortuga de cabeza amarilla (*Indotestudo elongata*).

- A Sobrecrecimiento del pico.

Puntos clave del diagnóstico/tratamiento

En esta caso, detectamos un tamaño excesivo de la porción corneal del pico. Esta patología está asociada a dietas muy picadas o de vegetales más blandos que los que componen su dieta habitual en libertad.



Geochelone carbonaria

Maloclusión y sobrecrecimiento de ranfoteca

Deformidad en el cráneo que afecta a la ranfoteca en *Geochelone carbonaria*.

A Deformidad del cráneo que afecta a la ranfoteca y causa prognatismo mandibular.

B Deformidad de todo el caparazón.

Puntos clave del diagnóstico/tratamiento

En los quelonios existe una relación muy estrecha entre incubación y defectos en el desarrollo. Estas deformidades también pueden estar ocasionadas por deficiencias nutricionales, principalmente en calcio (hiperparatiroidismo secundario nutricional); dietas excesivamente ricas en proteínas; y déficit en el aporte hídrico (grado de humedad y acceso al agua de bebida) y una inadecuada calidad y cantidad de radiación lumínica.



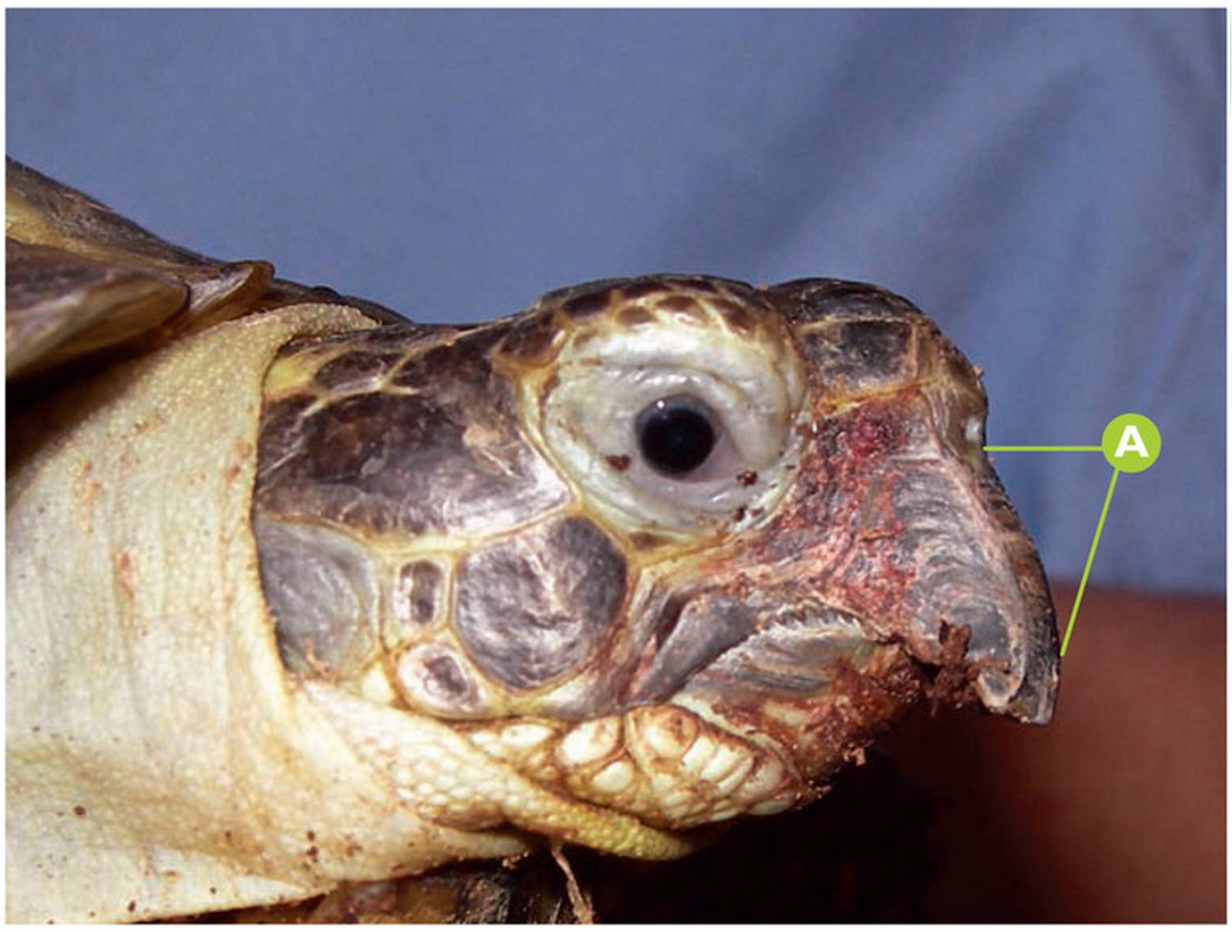





Agrionemys hosrfieldi* y *Trachemys scripta elegans

Sobrecrecimiento de ranfoteca

Sobrecrecimiento de la ranfoteca en *Agrionemys hosrfieldi* y *Trachemys scripta elegans*.

A Deformidad de la línea lateral de la ranfoteca en *Agrionemys hosrfieldi*.

B Sobrecrecimiento de la ranfoteca en *Agrionemys hosrfieldi*.

C Sobrecrecimiento de la ranfoteca en *Trachemys scripta elegans*.

Puntos clave del diagnóstico/tratamiento

En quelonios, el cráneo es anápsido (sin aberturas temporales) no tienen dientes, en su lugar poseen un epitelio queratinizado que llamamos pico córneo o vaina, también denominado ranfoteca o tomium, que crece constantemente.

Este sobrecrecimiento de la ranfoteca se produce cuando el animal carece de una dieta con cualidades abrasivas.

En el caso de la *Agrionemys horsfieldi* ya se aprecia una desviación, existiendo una convexidad vertical anterior de los dos picos superior e inferior, lo que nos sugiere que además pueden existir deficiencias nutricionales.

El crecimiento anormal y deformado de la ranfoteca puede conllevar problemas en la alimentación y estar asociado a alteraciones en el metabolismo del calcio.



Testudo graeca — Inflamación oral

Alteración oral purulenta en *Testudo graeca*.

A Placa caseosa intraoral situada en la región de la comisura labial derecha.

B Inflamación de la región de conexión entre oído medio y orofaringe sin existir protuberancia externa.

Puntos clave del diagnóstico/tratamiento

Las infecciones de oído medio son muy frecuentes en este tipo de especies. Se inflama toda la región auditiva pudiéndose producir fistulizaciones bucales; otras veces se produce la apertura hacia la región de comisuras. Cursa con glositis e inflamación de la mucosa palatina.

Generalmente, la causa son deficiencias nutricionales, especialmente hipovitaminosis A y un mantenimiento inadecuado.



Testudo graeca — Fractura de ranfoteca

Fractura dorsal de la ranfoteca en *Testudo graeca*.

A Lesión en región nasal con fractura de la ranfoteca.

Puntos clave del diagnóstico/tratamiento

Los quelonios sufren alteraciones respiratorias crónicas, principalmente rinitis de diferente etiología; en esta especie son frecuentes las causas víricas (Herpesvirus). Estos procesos crónicos pueden producir un ablandamiento de la ranfoteca y fractura posterior, o si la rinitis tiene componente piógeno, el pus en los reptiles tienen una gran capacidad de osteolisis.

En cualquier caso, este tipo de procesos puede, además, producir problemas en la aprehensión del alimento.

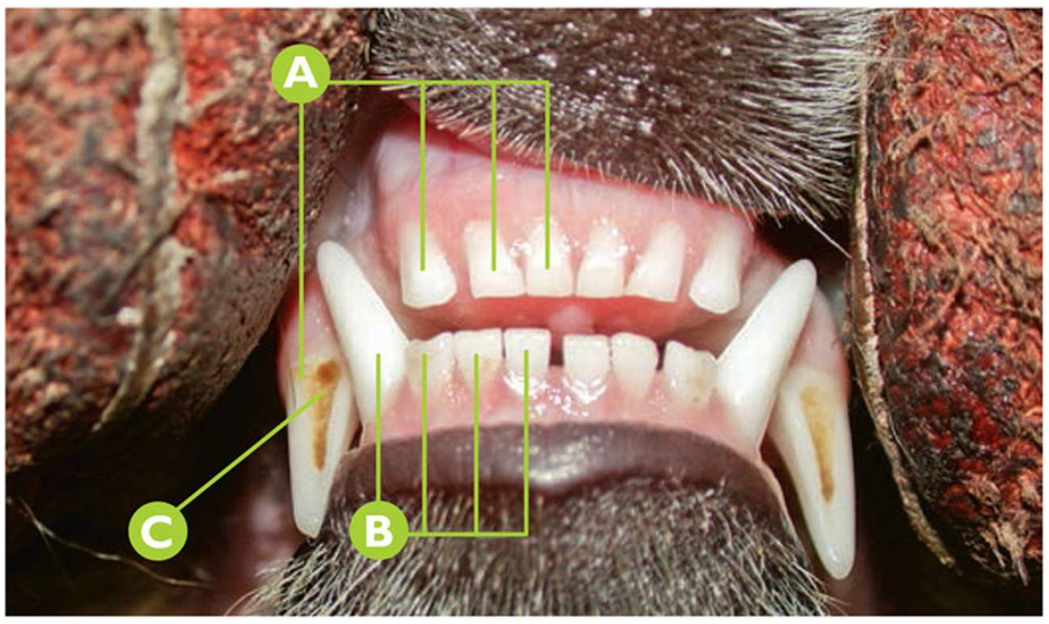

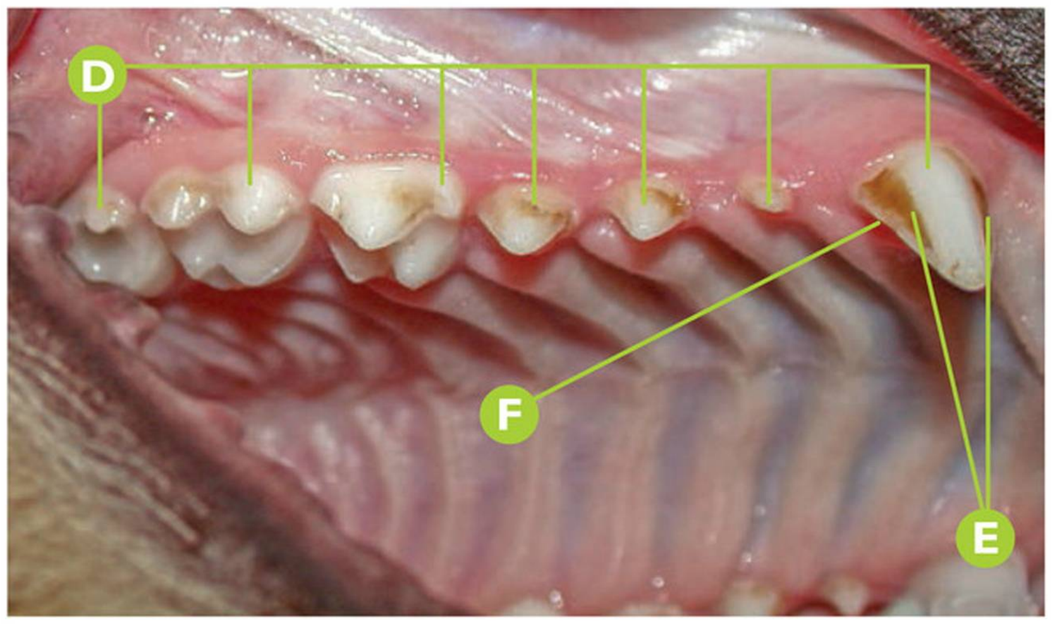

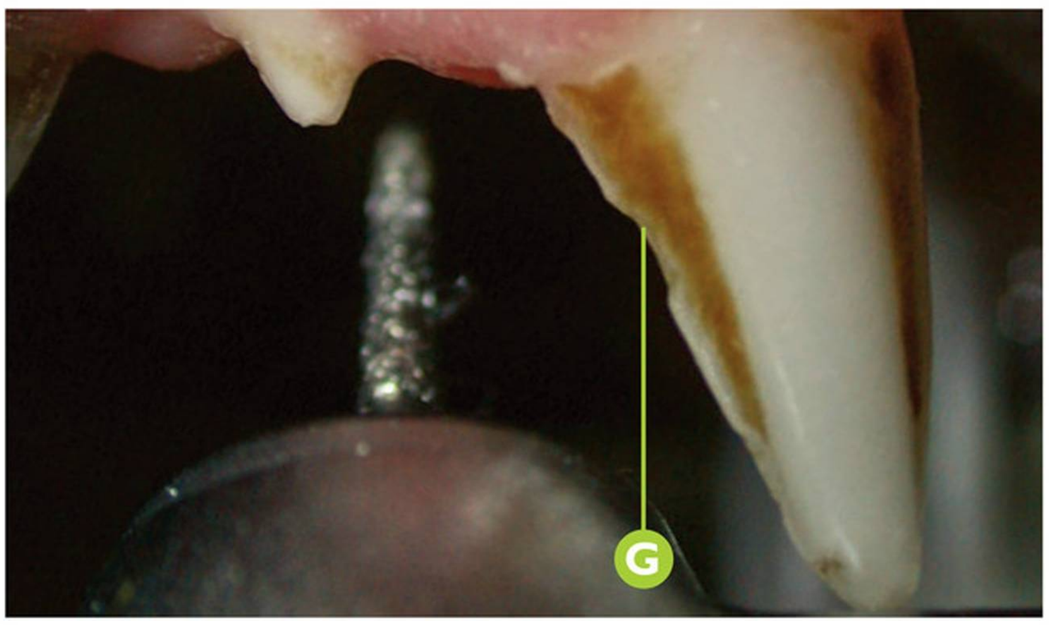

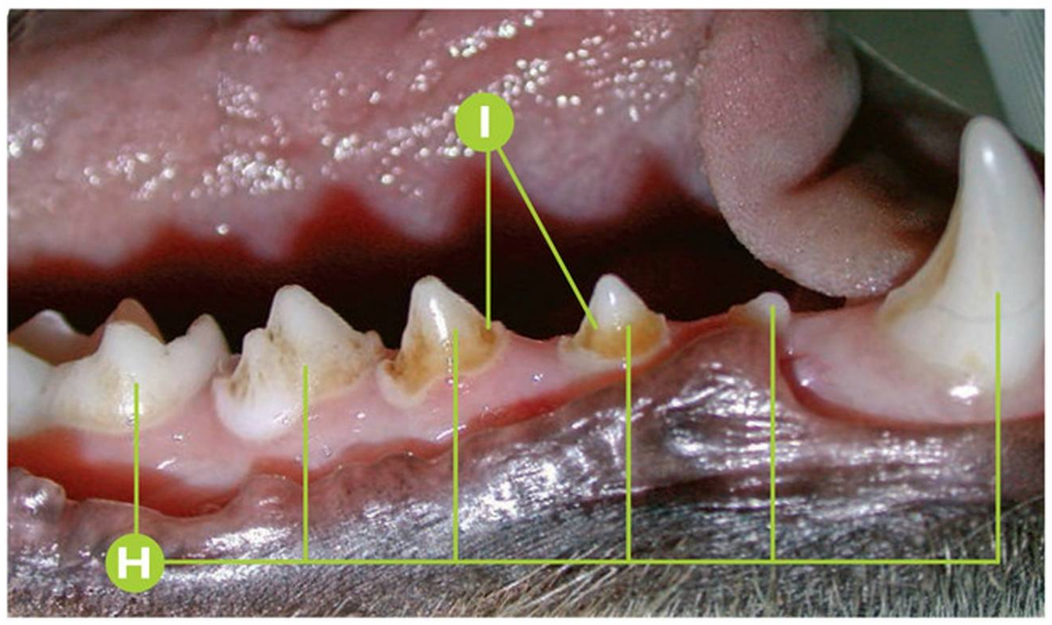

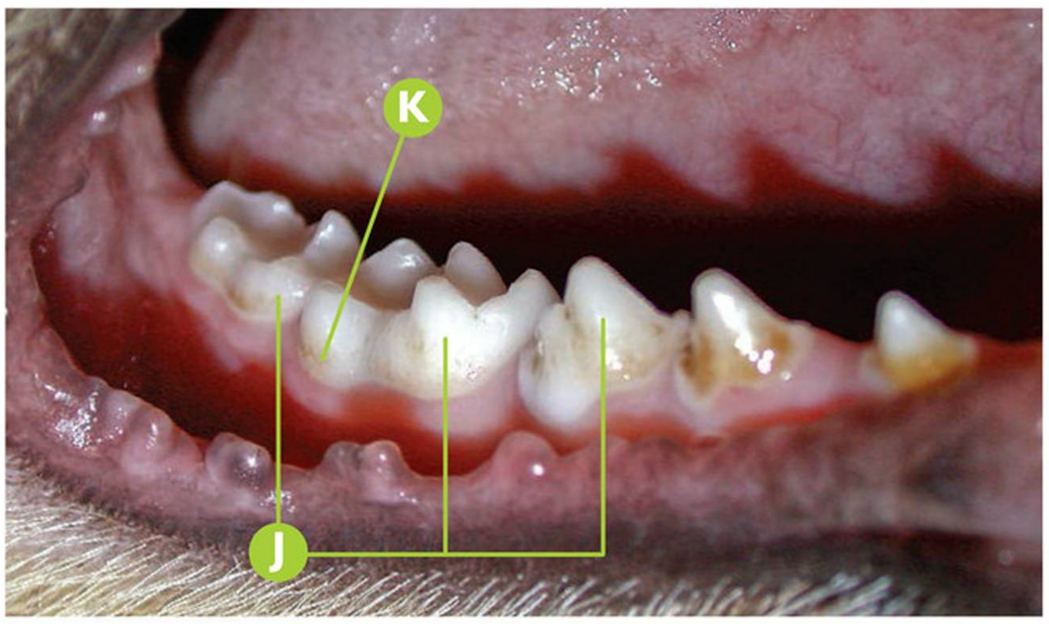

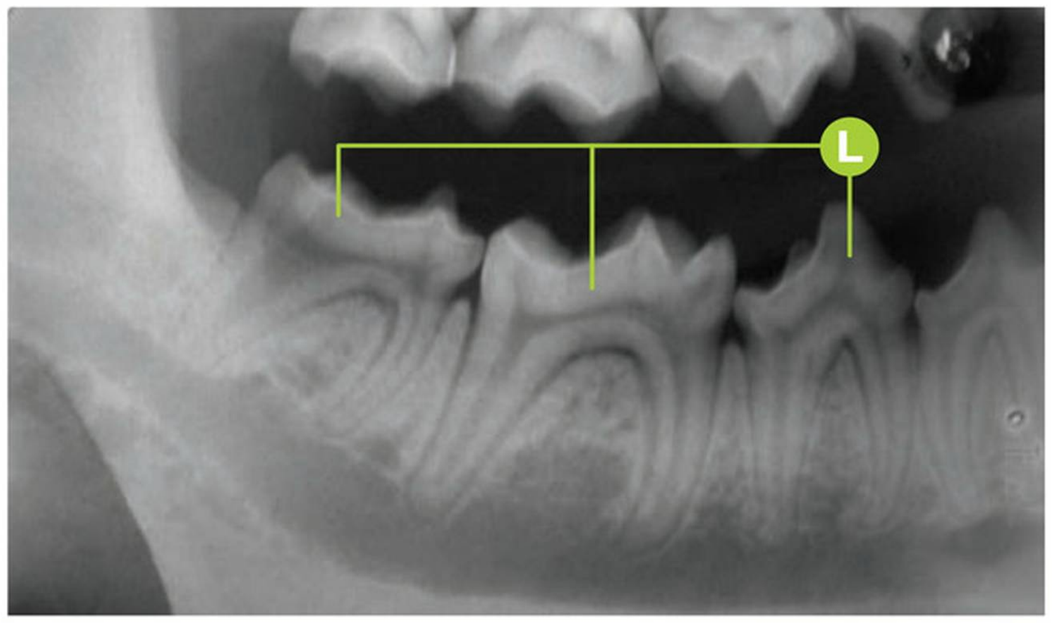

Procyon lotor **Enfermedad periodontal**

Mapache *(Procyon lotor)*: sospecha de fase 1 de enfermedad periodontal generalizada. Fractura de esmalte del CmaxD (104).

- **A** De derecha a izquierda: I1maxD (101), I2maxD (102), I3maxD (103), CmaxD (104).
- **B** De derecha a izquierda: I1mandD (401), I2mandD (402), I3mandD (403), CmandD (404).
- **C** Sospecha de índice 1 de cálculo dental en CmaxD (104).
- **D** De derecha a izquierda: CmaxD (104), P1maxD (105), P2maxD (106), P3maxD (107), P4maxD (108), M1maxD (109) y M2maxD (110).
- **E** Índice 2 de cálculo dental en CmaxD (104).
- **F** Sospecha de fractura de esmalte en la superficie distal de la corona del CmaxD (104).
- **G** Detalle de la fractura de esmalte en la superficie distal de la corona del CmaxD (104).
- **H** De derecha a izquierda: CmandD (404), P1mandD (405), P2mandD (406), P3mandD (407), P4mandD (408), M1mandD (409).
- **I** Índice 2 de cálculo dental en P2mandD (406) y P3mandD (407).
- **J** De derecha a izquierda: P4mandD (408), M1mandD (409) y M2mandD (410).
- **K** Índice 1 de cálculo dental en M1mandD (409).
- **L** Rx dental: de derecha a izquierda, signos radiológicos compatibles con P4mandD (408), M1mandD (409) y M2mandD (410).

Puntos clave del diagnóstico/tratamiento

La enfermedad periodontal, fracturas dentales, abrasiones y caries son las patologías orales más frecuentes detectadas en el mapache. Los tratamientos no difieren de los que realizamos al resto de las especies. En este caso clínico, debe realizarse un control de la enfermedad periodontal. La fractura de esmalte del CmaxD (104) no tiene significación clínica.

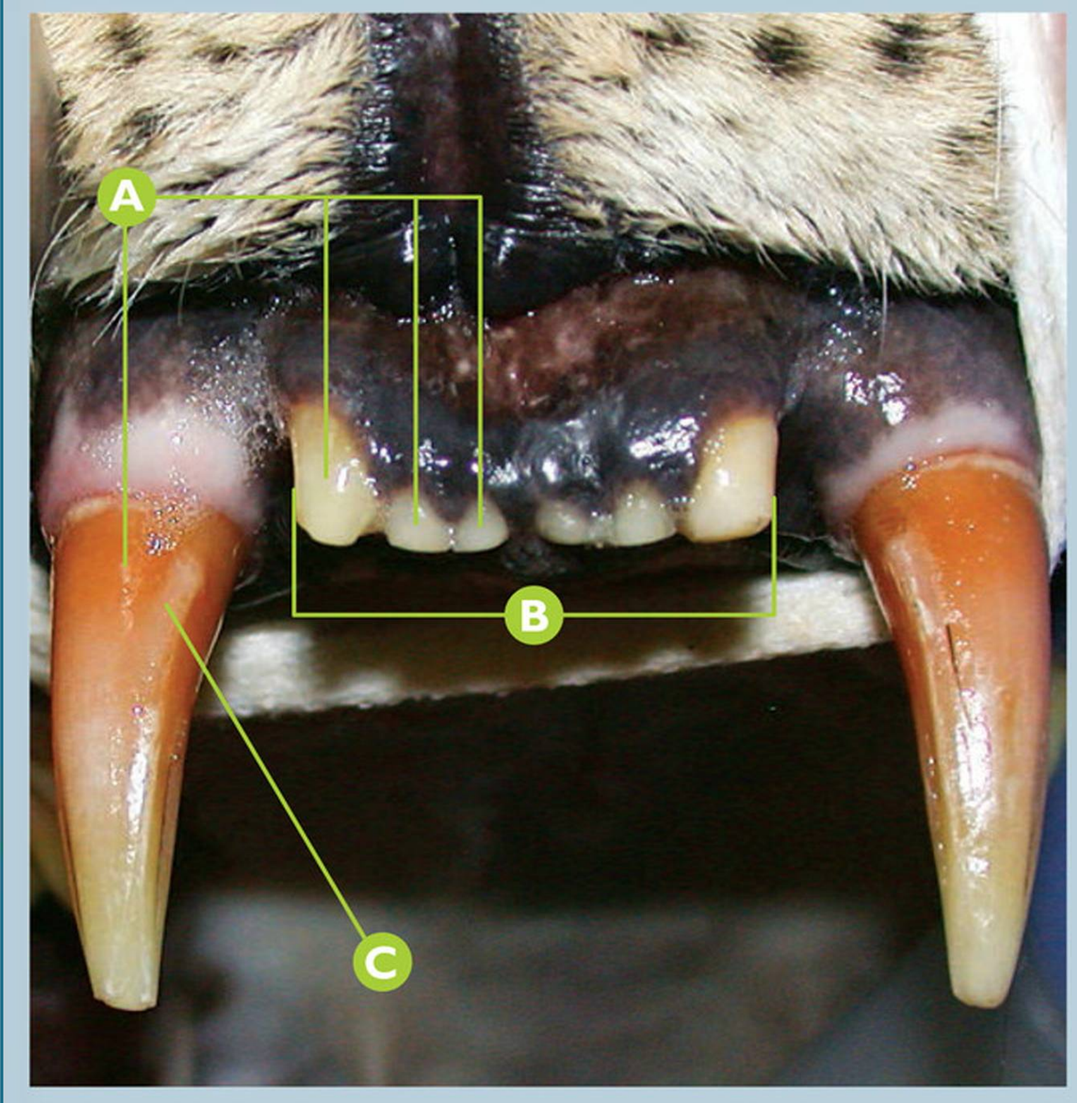

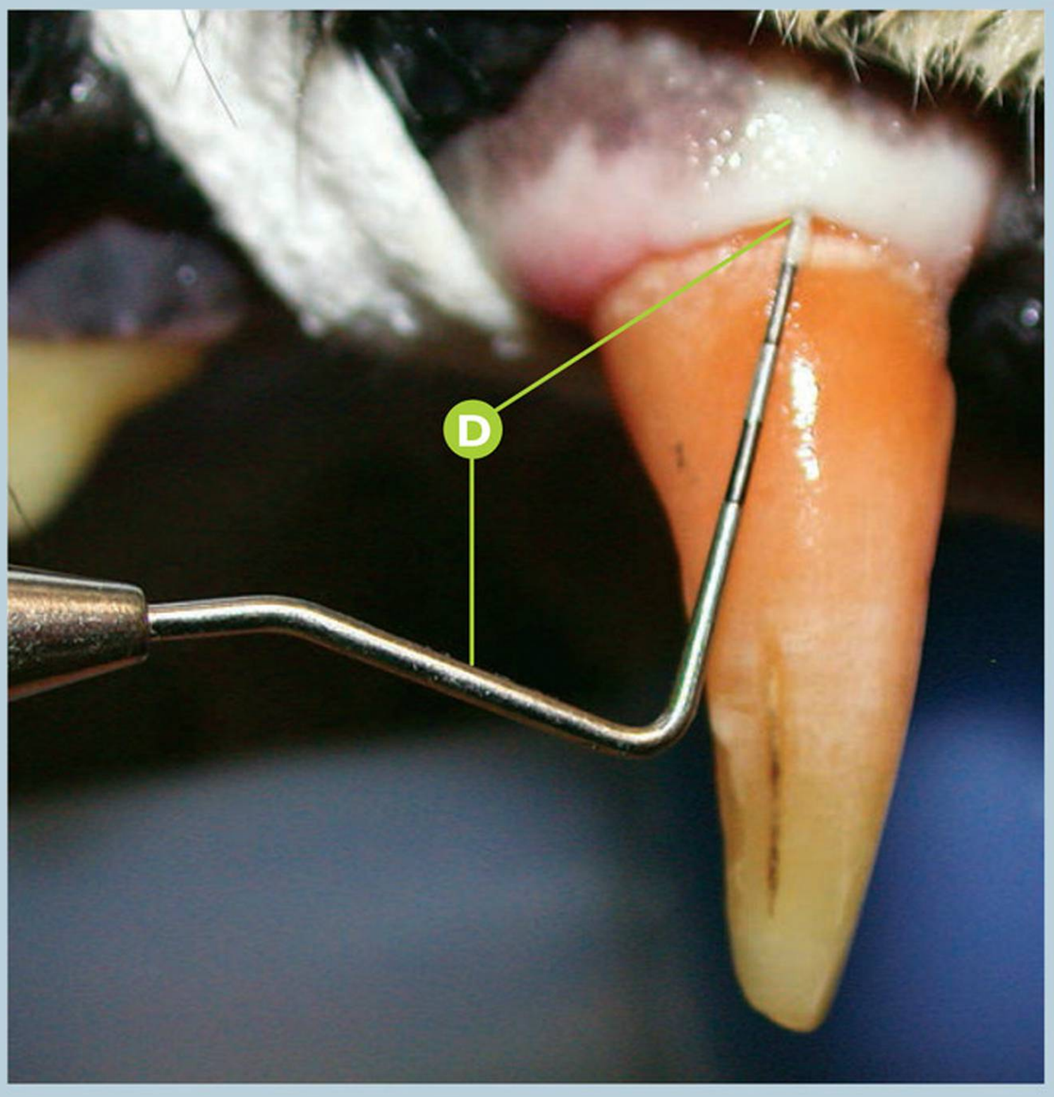

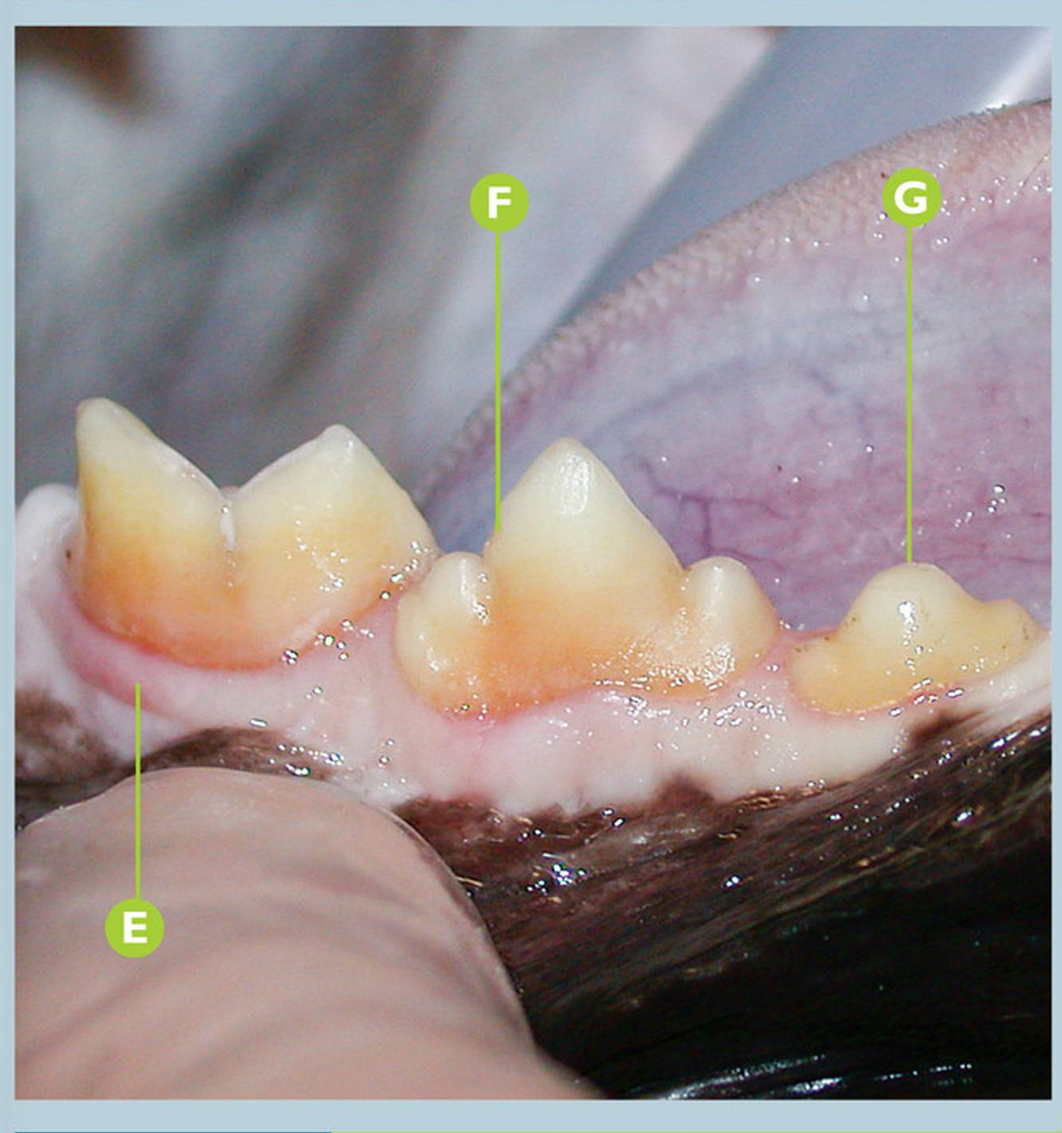

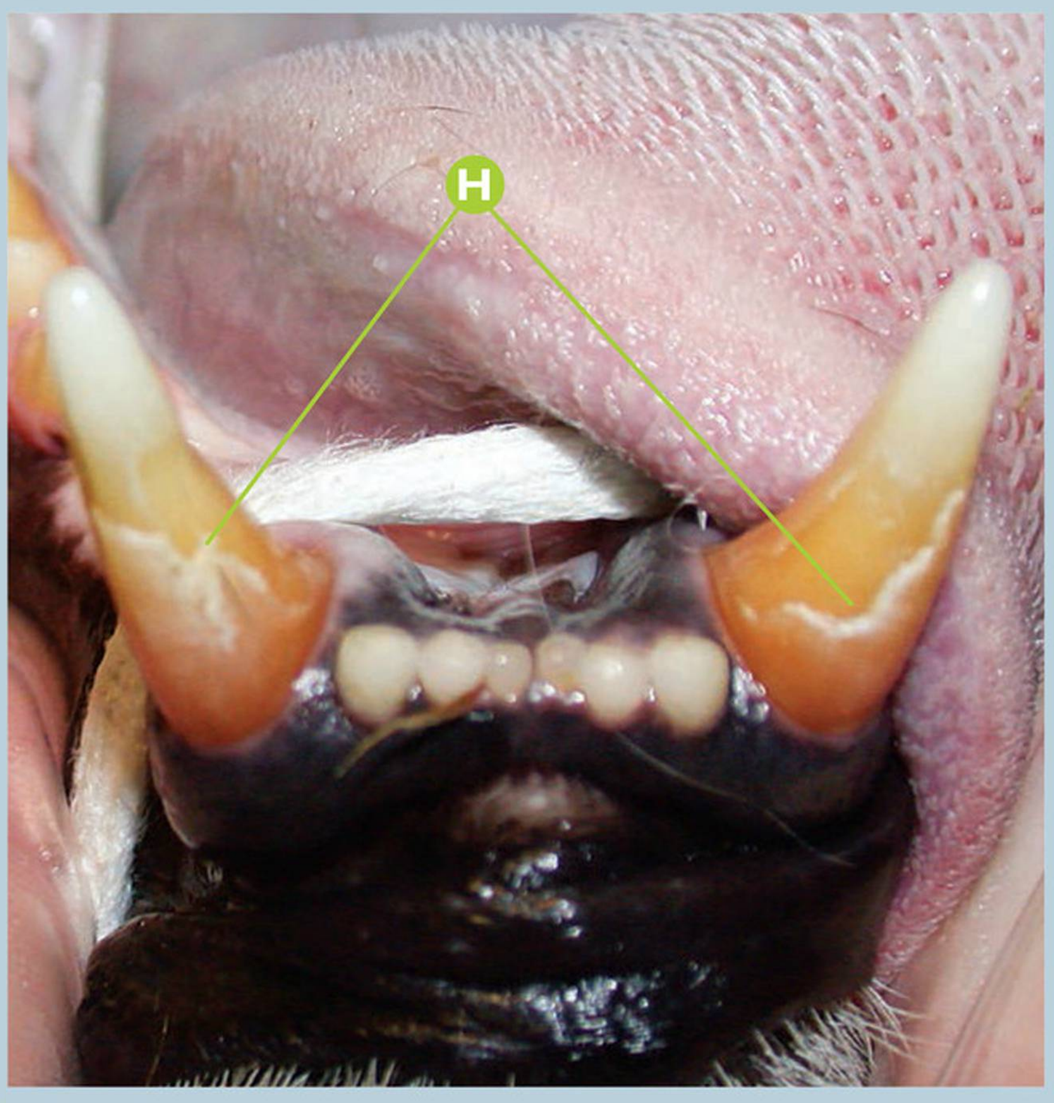

Panthera pardus **Enfermedad periodontal**

Leopardo (*Panthera pardus*): sospecha de fase 1 de enfermedad periodontal generalizada. Fractura de esmalte del CmaxD (104).

- A De derecha a izquierda: I1maxD (101), I2maxD (102), I3maxD (103), CmaxD (104).
- B Sospecha de abrasión de los incisivos superiores.
- C Decoloración del CmaxD (104).
- D Muestra del sondaje periodontal del CmaxD (104).
- E Índice 1 gingival en M1mandD (409).
- F Fractura de esmalte en P4mandD (408).
- G Abrasión de la cúspide de P3mandD (407).
- H De derecha a izquierda: fractura de esmalte en CmandI (304) y CmandD (404).

Puntos clave del diagnóstico/tratamiento

Enfermedad periodontal, lesión odontoclástica reabsortiva felina (FORL) y fracturas dentales son patologías orales que frecuentemente podemos detectar en leopardos, tanto en la vida salvaje como en cautividad, por lo que necesitarán el tratamiento correspondiente a la patología detectada.

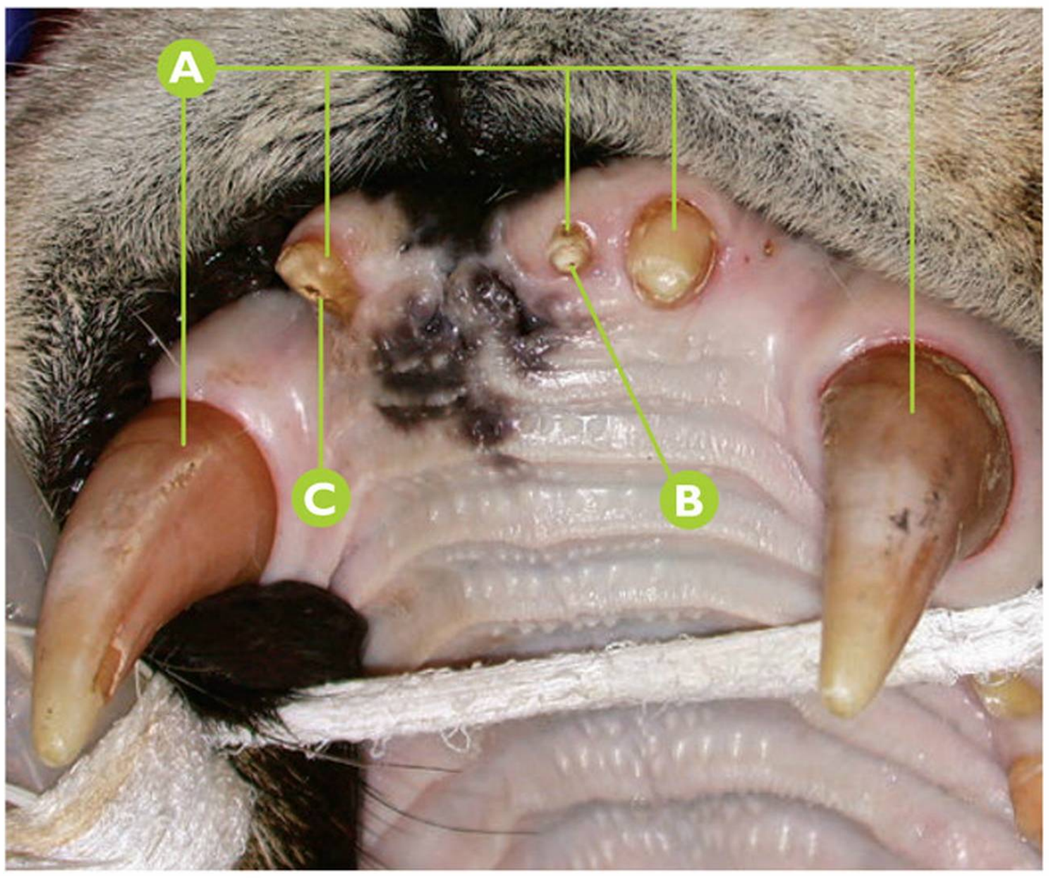

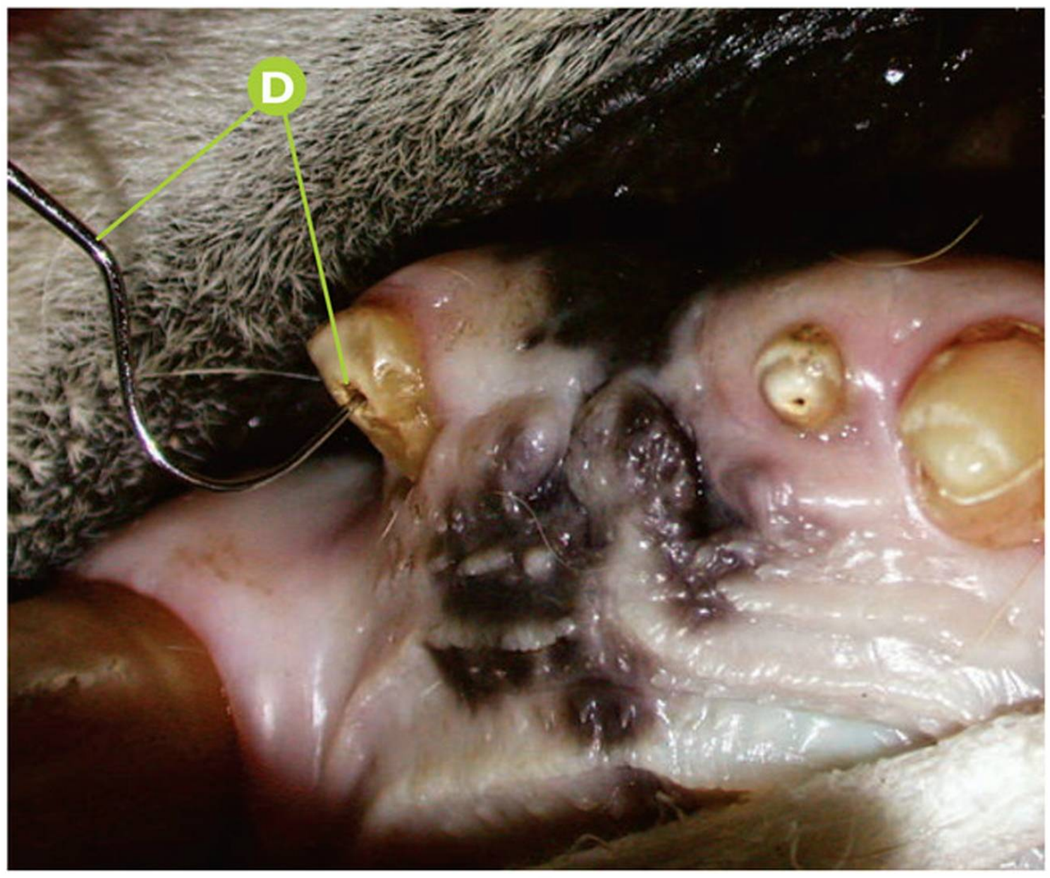

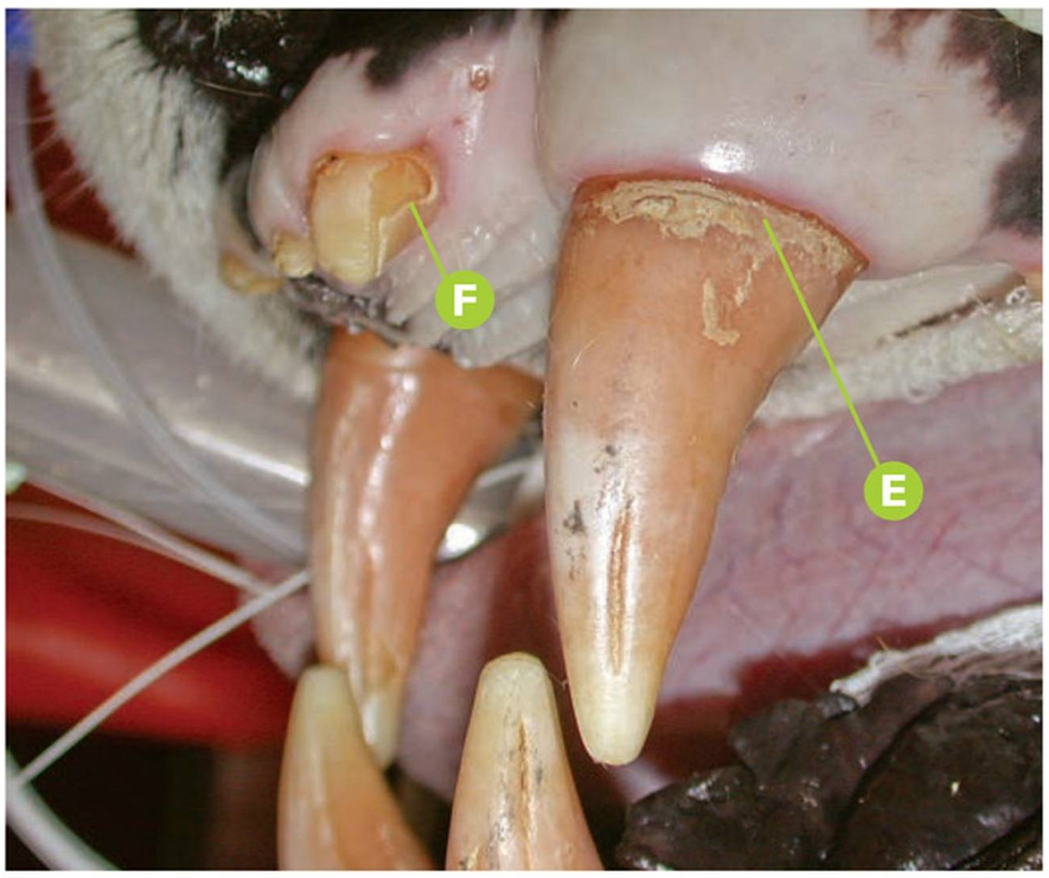

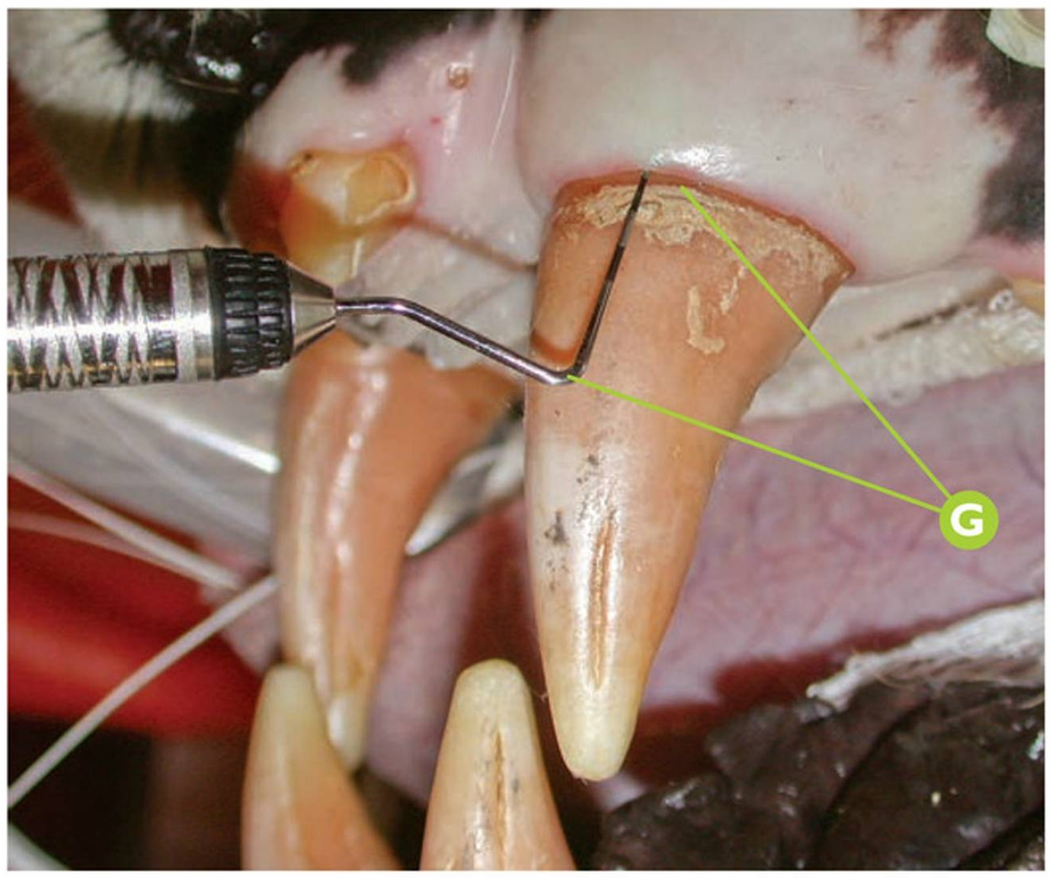

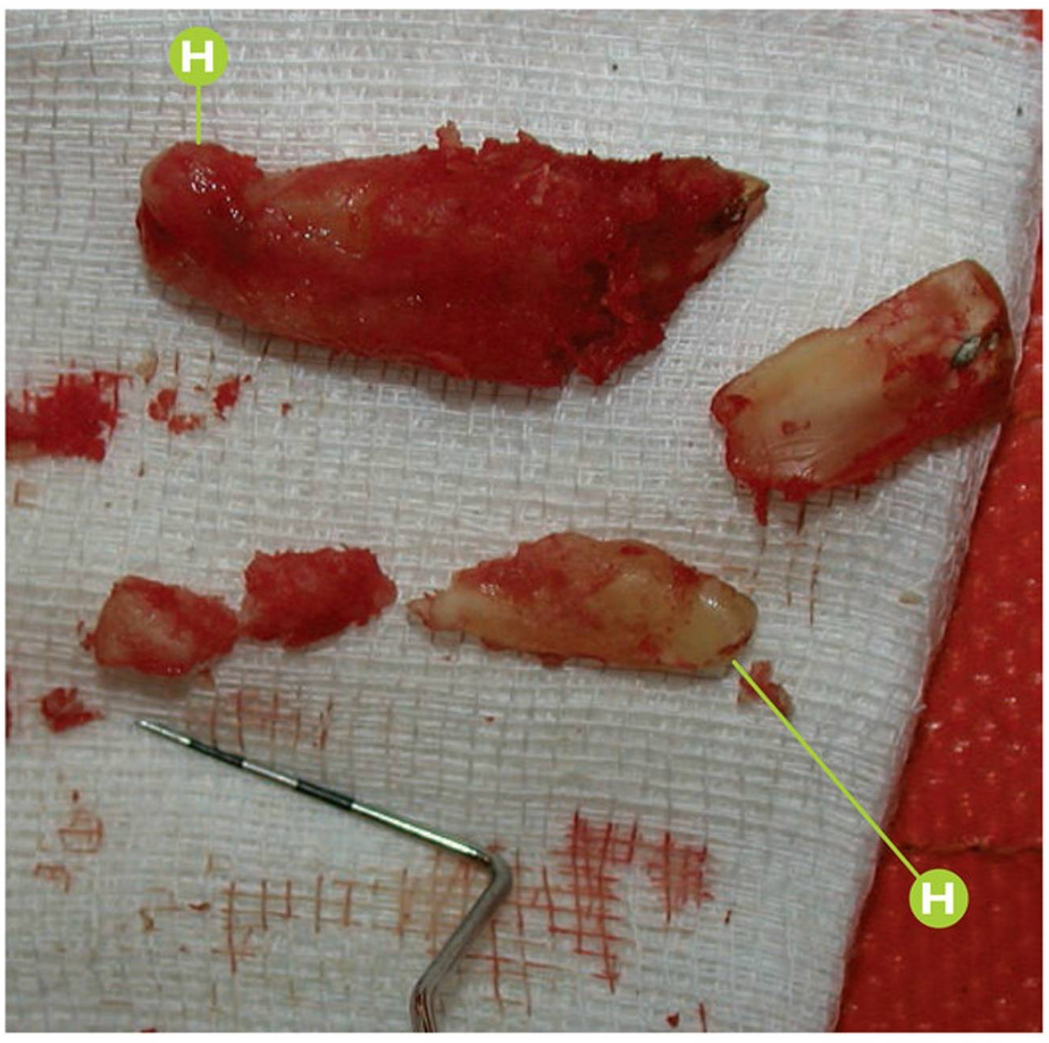

Panthera leo tigris **Enfermedad periodontal y fractura dental**

Ligre (*Panthera leo tigris*): fase 1 de enfermedad periodontal en CmaxI (204). Fractura complicada de corona y raíz de I3maxD (103) y I2maxI (202).

- **A** De derecha a izquierda: CmaxI (204), I3maxI (203), I2maxI (202), I3maxD (103), CmaxD (104).
- **B** Fractura complicada de corona y raíz de I2maxI (202).
- **C** Fractura complicada de corona y raíz de I3maxD (103).
- **D** Confirmación mediante el explorador dental de la exposición pulpar del I3maxD (103).
- **E** Índice 1 de cálculo dental en CmaxI (204).
- **F** Fractura de esmalte de I3maxI (203) con sospecha de abrasión.
- **G** Muestra del sondaje periodontal del CmaxI (204).
- **H** Zona apical de I3maxD (103) y I2maxI (202); posextracción.

Puntos clave del diagnóstico/tratamiento

Es frecuente encontrar fracturas dentales en animales de avanzada edad, especialmente en la vida salvaje. Cuando detectamos la presencia de fracturas complicadas de corona y raíz, el tratamiento no conservador es la extracción dentaria.

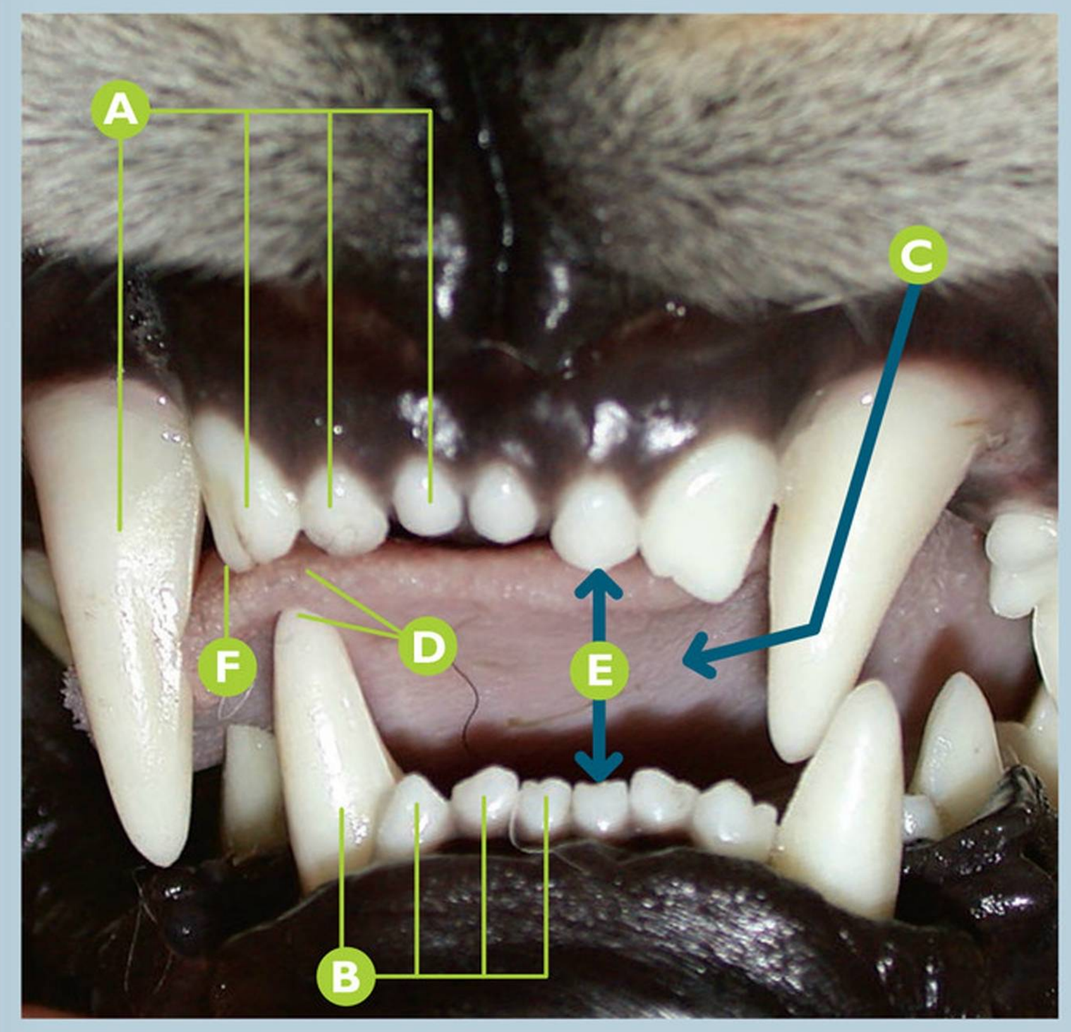

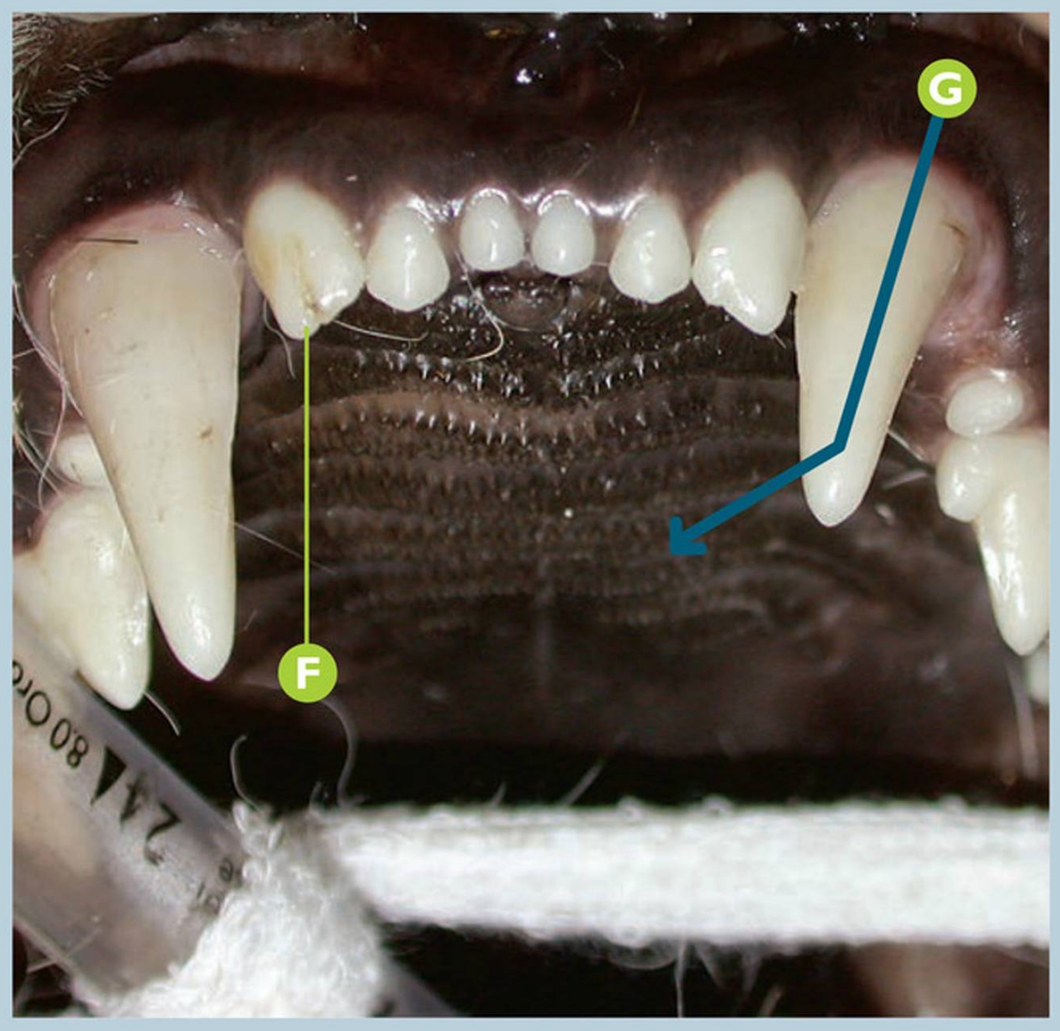

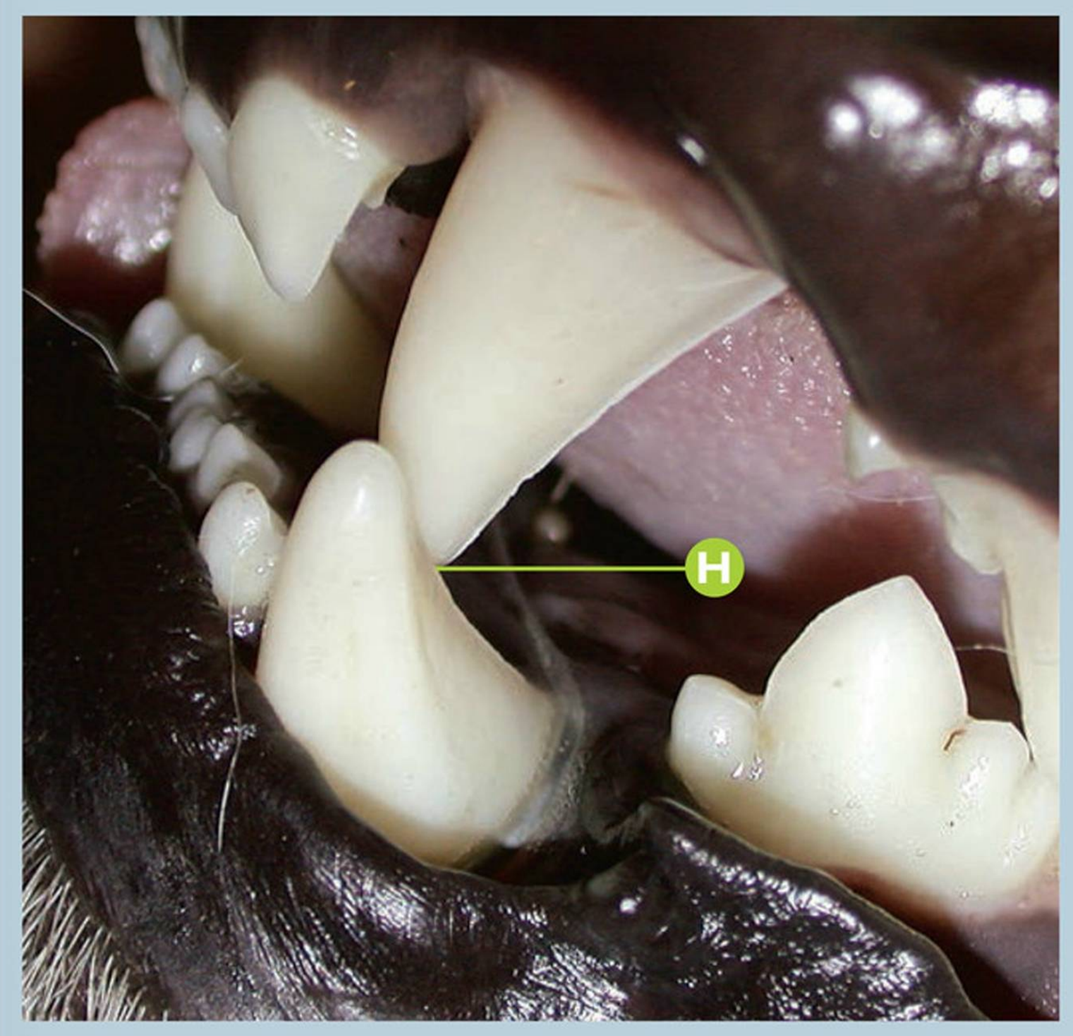

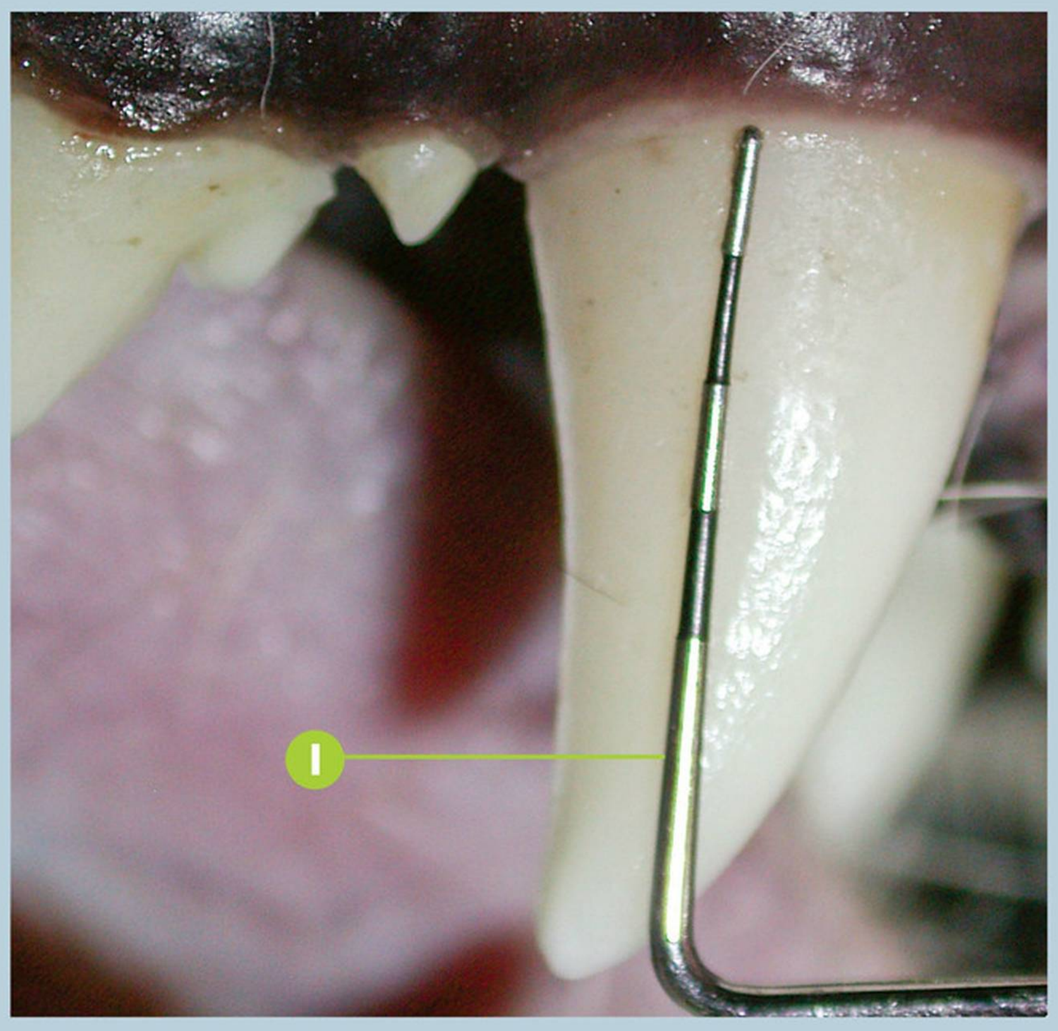

Acinonyx jubatus | **Maloclusión**

Guepardo (*Acinonyx jubatus*): Maloclusión con mordida abierta y desviación mesiopalatina moderada del CmaxI (204) en un paciente de diez meses. Etiología: persistencia dental y traumática (fractura mandibular, lado derecho).

A De derecha a izquierda: I1maxD (101), I2maxD (102), I3maxD (103), CmaxD (104).

B De derecha a izquierda: I1mandD (401), I2mandD (402), I3mandD (403), CmandD (404).

C Desviación mesiopalatina del CmaxI (204).

D Impactación de la cúspide del CmandD (404) en el área distal del I3maxD (103).

E Incapacidad para cerrar la cavidad oral.

F Sospecha de geminación del I3maxD (103).

G Detalle de la desviación mesiopalatina del CmaxI (204), con erupción incompleta.

H Maloclusión del CmaxI (204), ocluyendo la cúspide de éste en la superficie lingual del CmandI (304).

I Detalle del tamaño del CmaxD (104).

Puntos clave del diagnóstico/tratamiento

Las maloclusiones, como en este paciente, pueden ser adquiridas por un antecedente traumático, aunque la presencia de dientes persistentes (del CmaxI deciduo (604) en esta ocasión) puede haber sido un factor determinante en la compleja etiología de este caso de maloclusión.

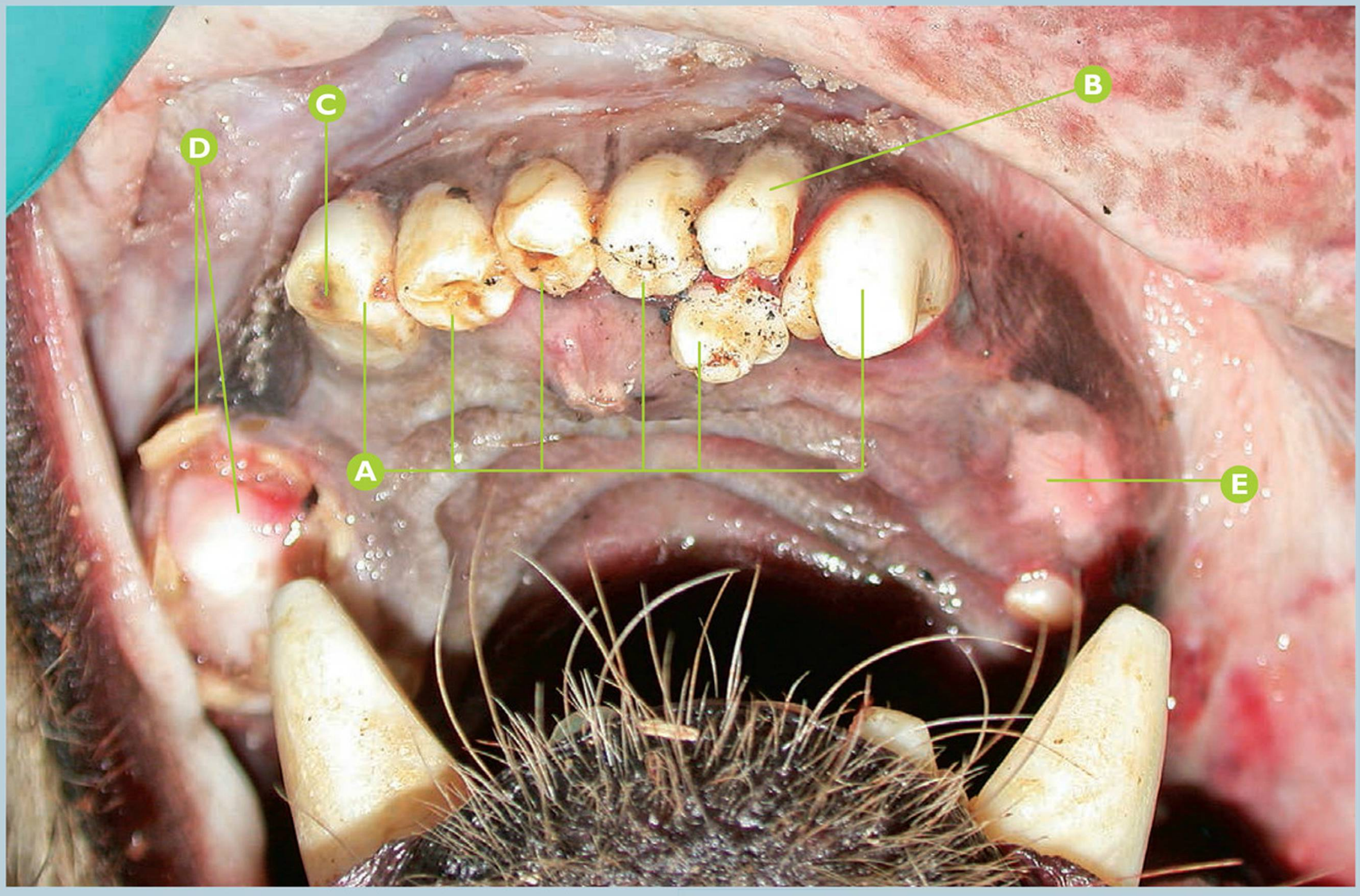



Ursus arctos **Persistencia y fractura dental**

Oso pardo (*Ursus arctos*): sospecha de la persistencia de I2maxI deciduo (602). Fractura complicada de corona del I3maxD (103).

- **A** De derecha a izquierda: I3maxI (203), I2maxI (202), I1maxI (201), I1maxD (101), I2maxD (102) y I3maxD (103).
- **B** Sospecha de persistencia de I2maxI deciduo (602).
- **C** Fractura complicada de corona del I3maxD (103).
- **D** Sospecha de fractura complicada de corona y raíz del CmaxD (104).
- **E** Ausencia de CmaxI (204).
- **F** Rx dental: (de derecha a izquierda) signos radiológicos compatibles con I3maxI (203), I2maxI (202), I1maxI (201), I1maxD (101), I2maxD (102), I3maxD (103).
- **G** Rx dental: signos radiológicos compatibles con I2maxI deciduo (602).
- **H** Rx dental: artefacto.

Puntos clave del diagnóstico/tratamiento

En el oso pardo las fracturas dentales son muy frecuentes, incluso en animales en cautividad. El tratamiento, en este caso clínico, se basa en la eliminación del diente persistente y la pulpectomía/extracción del I3maxD (103). Debe realizarse un estudio radiológico completo para determinar el estado de ambos caninos superiores.





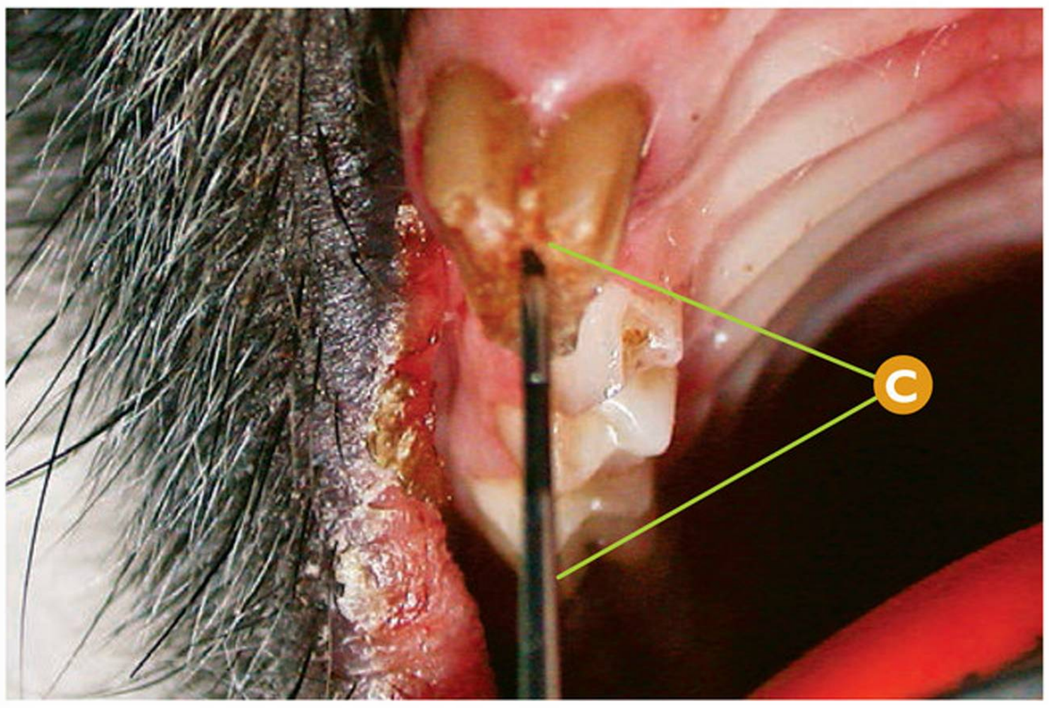

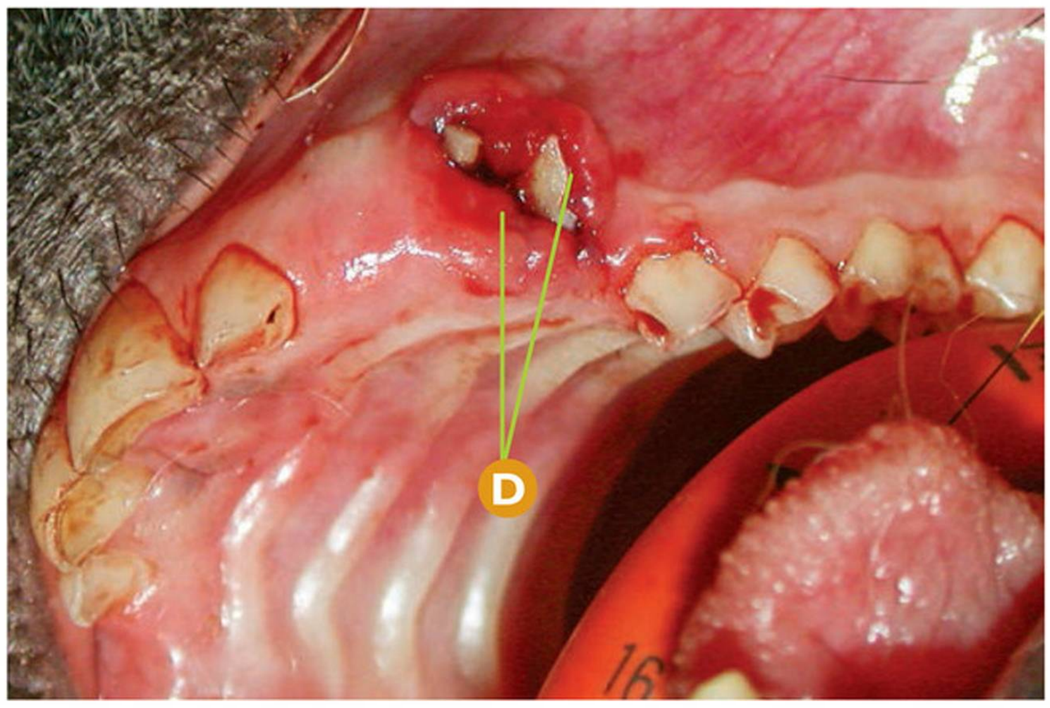

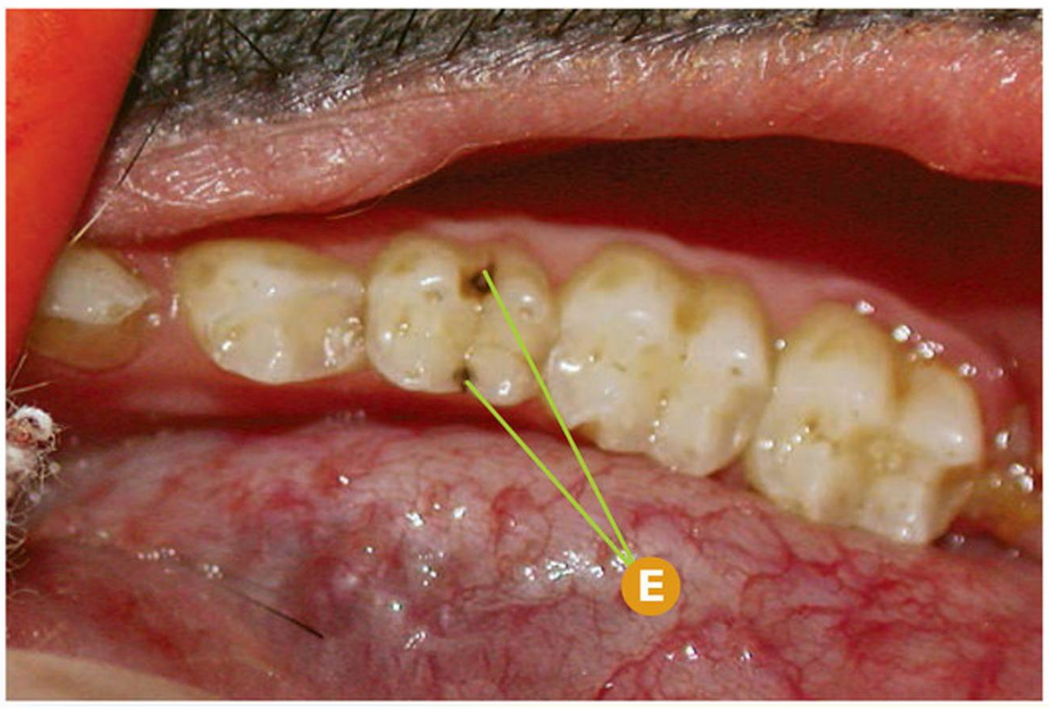

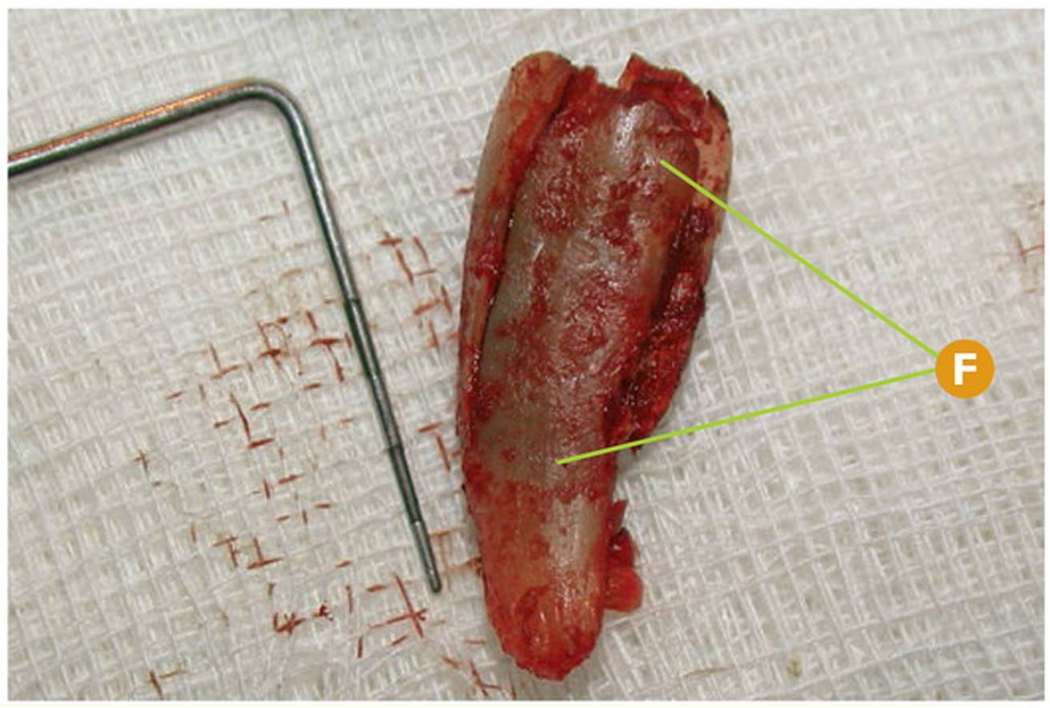

Cercopithecus aethiops **Fractura dental**

Cercopiteco verde (*Cercopithecus aethiops*): fractura complicada de corona y raíz del CmaxD (104) y CmaxI (204).

- **A** Sospecha de fractura complicada de corona y raíz del CmaxD (104).
- **B** Sospecha de fractura complicada de corona y raíz del CmaxD (104); vista palatina.
- **C** Confirmación de la fractura complicada de corona y raíz del CmaxD (104), mediante la introducción de una sonda periodontal en la cavidad pulpar.
- **D** Fractura complicada de corona y raíz del CmaxI (204).
- **E** Caries clase I (clasificación de Black) en M1mandD (409).
- **F** Detalle del CmaxD (104); posextracción.

Puntos clave del diagnóstico/tratamiento

Las fracturas dentales y las caries, junto con la enfermedad periodontal, son las patologías más frecuentes en la cavidad oral de los primates en general. Cuando detectamos fracturas complicadas de corona y raíz, como en este caso clínico, debemos realizar un estudio radiológico dental para valorar la situación real de las fracturas. El tratamiento de estos dientes fracturados en este paciente es la extracción dentaria.

Bibliografía recomendada

American Veterinary Dental College. Veterinary Dental Nomenclature. Journal of Veterinary Dentistry, 2007, 24(1); pp. 54-57.

AVDC Board. Veterinary Dental Nomenclature. Recommendations from the AVDC Nomenclature Committee adopted by the American Veterinary Dental College Board. 2007.www.avdc.org.

Bellows, J.E., Dumais, Y., Gioso, M.A., Reiter, A.M., Verstraete, F.J. Clarification of Veterinary Dental Nomenclature. Journal of Veterinary Dentistry, 2005, 22(4); pp. 272-279.

Bojrab, M.J., Tholen, M. *Small Animal Oral Medicine and Surgery.* Philadelphia: Lea & Febiger, 1990.

Cambra, J.J. *Manual de Cirugía periodontal, periapical y de colocación de implantes.* Mosby Harcourt Brace Publishers International, 1996.

Capello, V. The Dental Suite: Equipment Needed for Handling Small Exotic Mammals. Journal of Exotic Pet Medicine, 2006, 15 (2); pp. 106-115.

Capello, V., Gracis, M., Lennox, M.A. *Rabbit and Rodent Dentistry Handbook.* Zoological Educational Network, Inc., 2005.

Cattabriga, M., Pedrazzoli, V., Wilson, TG. JR. The conservative approach in the treatment of furcation lesions. Periodontology 2000, 2000, 22(1); pp. 133-153.

Cohen, S., Hargreaves, K. *Pathways of the Pulp.* 9th edition. Elsevier Mosby, 2006.

Collados J. Técnica de Extracción en Sobrecrecimiento de Incisivos en Lagomorfos. Pequeños Animales, Revista Informativa Veterinaria. 2004, N° 49; pp. 47-55.

Collados, J. Odontología Veterinaria III. Exodoncia, Traumatología Oral y Endodoncia. ARGOS, Revista Informativa Veterinaria. Jul-Ago 2001.

Collados, J., Rodríguez-Bertos, A., Peña, L., Rodríguez Quirós, J., San Román, F. Calcinosis Circumscrita in the Tongue of a German Shepherd Dog. Journal of Veterinary Dentistry, 2002, 19(1); pp. 19-21.

Coyne, K.P., Dawson, S., Radford, A.D., Cripps, P.J., Porter, C.J., McCracken, C.M., Gaskell, R.M. Long-term analysis of feline calicivirus prevalence and viral shedding patterns in naturally infected colonies of domestic cats. Veterinary Microbiology, 2006, Nov 26: 118(1-2); pp.12-25.

Crossley, D.A. Clinical Aspects of Lagomorph Dental Anatomy: the Rabbit (Oryctolagus cuniculus). Journal of Veterinary Dentistry, 1995, 12(4); pp. 137-140.

Crossley, D.A. Clinical Aspects of Rodent Dental Anatomy. Journal of Veterinary Dentistry, 1995, 12(4); pp. 131-136.

Deforge, D.H., Colmery III, B.H. *An Atlas of Veterinary Dental Radiology.* Iowa State University Press, 2000.

Dole, R.S., Spurgeon, T.L. Frequency of the supernumerary teeth in a dolichocephalic canine breed, the Greyhound. American Journal of Veterinary Research, 1998, 59; pp. 16-17.

Eubanks, D.L. Anatomy and Clinical Examination of the Tongue in the Dog. Journal of Veterinary Dentistry, 2007, 24(4); pp. 271-273.

EUBANKS, D.L. Oral Soft Tissue Anatomy in the Dog and Cat. Journal of Veterinary Dentistry, 2007, 24(2); pp. 126-129.

EVANS, H.E. *Miller's Anatomy of the Dog*. 3rd edition. Saunders, Philadelphia, 1993.

FLOYD, M.R. The Modified Triadan System: Nomenclature for Veterinary Dentistry. Journal of Veterinary Dentistry, 1991, 8(4); pp. 18-19.

FONSECA, R.J., BAKER, S.B., WOLFORD, L.M. *Cleft/Craniofacial/Cosmetic Surgery.* 1st edition. Philadelphia: W.B. Saunders Company, 2000.

GARDNER, D.G. An orderly approach to the study of odontogenic tumours in animals. Journal of Comparative Pathology, 1992, 107(4); pp. 427-438.

GARDNER, D.G. Dentigerous cysts in animals. Oral Surgery, Oral Medicine, Oral Pathology, Oral Radiology, and Endodontology, 1993, 75(3); pp. 348-352.

GARDNER, D.G. Epulides in the dog: a review. Journal of Oral Pathology & Medicine, 1996, 25(1); pp. 32-37.

GARDNER, D.G., DUBIELZIG, R.R., MCGEE, E.V. The so-called calcifying epithelial odontogenic tumour in dogs and cats (amyloid-producing odontogenic tumour). Journal of Comparative Pathology, 1994, 111(3); pp. 221-230.

GATINEAU, M., EL-WARRAK, A.O., MANFRA MARRETTA, S., KAMIYA, D., MOREAU, M. Locked Jaw syndrome in Dogs and Cats: 37 Cases (1998-2005). Journal of Veterinary Dentistry, 2008, 25(1); pp. 16-21.

GAUTHIER, O., BOUDIGUES, S., PILET, P., AGUADO, E., HEYMANN, D., DACULSI, G. Scanning Electron Microscopic Description of Cellular Activity and Mineral Changes in Feline Odontoclastic Resorptive Lesions. Journal of Veterinary Dentistry, 2001, 18 (4); pp. 171-176.

GHIM, S., NEWSOME, J., BELL, J., SUNDBERG, J.P., SCHLEGEL, R., JENSON, A.B. Spontaneously regressing oral papillomas induce systemic antibodies that neutralize canine oral papillomavirus. Experimental and Molecular Pathology, 2000, 68(3); pp. 147-151.

GOAZ, P.W., WHITE, S.C. *Oral Radiology Principles and Interpretation.* 3rd edition. St. Louis: Mosby, 1994.

GORREL, C. *Odontología Veterinaria en la Práctica Clínica*. Servet, 2006.

GORREL, C., LARSSON, A. Feline odontoclastic resorptive lesions: unveiling the early lesion. Journal of Small Animal Practice, 2002, 43; pp. 482-488.

GORREL, C., RAWLINGS, J.M. The Role of Tooth-brushing and Diet in the Maintenance of Periodontal Health in Dogs. Journal of Veterinary Dentistry, 1996, 13(4); pp. 139-143.

HALE, F.A. Dental Caries in the Dog. Journal of Veterinary Dentistry, 1998, 15(2); pp. 79-83.

HARVEY, C.E. Periodontal disease in dogs. Etiopathogenesis, prevalence, and significance. Veterinary Clinics of North America: Small Animal Practice, 1998, 28; pp. 1111-1128.

HARVEY, C.E. Shape and Size of Teeth of Dogs and Cats-Relevance to Studies of Plaque and Calculus Accumulation. Journal of Veterinary Dentistry, 2002, 19(4); pp. 186 -195.

HARVEY, C.E., EMILY, P.E. *Small Animal Dentistry.* Mosby-Year Book Inc., 1993.

HENNET, P.R. Chronic Gingivo-stomatitis in Cats: Long-term Follow-up of 30 Cases treated by Dental Extraccions. Journal of Veterinary Dentistry, 1997, 14(1); pp. 15-21.

HENNET, P.R., HARVEY, C.E. Natural Development of Periodontal Disease in the Dog: a Review of Clinical, Anatomical and Histological Features. Journal of Veterinary Dentistry, 1992, 9(3); pp. 13-19.

HENNET, P.R., HARVEY, C.E. Aerobes in Periodontal Disease in the dog: a review. Journal of Veterinary Dentistry, 1991,8(1); pp. 9-11.

HENNET, P.R., HARVEY, C.E. Anaerobes in Periodontal Disease in the dog: a review. Journal of Veterinary Dentistry, 1991, 8(2); pp. 18-21.

HENNET, P.R., HARVEY, C.E. Diagnostic Approach to Malocclusions in Dogs. Journal of Veterinary Dentistry, 1992, 9(2); pp. 23-26.

HILLSON, S. *Teeth.* 2nd edition, 2005.

HILLYER, E.V., QUESENBERRY, K.E. *Ferrets, Rabbits and Rodents: Clinical Medicine and Surgery.* Philadelphia: W. B. Saunders Company, 1997.

HOBSON, P. Normal Occlusion in the Dog. Journal of Veterinary Dentistry, 2005, 22(3); pp. 196-198.

HOFFMANN, T., GAENGLER, P. Epidemiology of periodontal disease in poodles. Journal of Small Animal Practice, 1996, 37; p. 309-316.

KERTESZ, P.A. *Colour Atlas of Veterinary Dentistry and Oral Surgery.* London: Wolfe, 1993.

LLENA-PUY, M.C., FORNER-NAVARRO, L. Anomalía morfológica coronal inusual de un incisivo. Diente evaginado anterior. Medicina Oral, Patología Oral y Cirugía Bucal, 2005, 10; pp. 13-16.

LOBPRISE, H.B., WIGGS, R.B. Anatomy, Diagnosis and Management of Disorders of the Tongue. Journal of Veterinary Dentistry, 1993, 10(1), pp. 16-23.

LOBPRISE, H.B., WIGGS, R.B. Dentigerous Cyst in a Dog. Journal of Veterinary Dentistry, 1992, 9(1); pp. 13-15.

LOMMER, M.J., VERSTRAETE, F.J.M. Concurrent oral shedding of feline calicivirus and feline herpesvirus 1 in cats with chronic gingivostomatitis. Oral Microbiology and Immunology, 2003, Apr 18(2); pp. 131-134.

LYON, K.F. Dental home care. Journal of Veterinary Dentistry, 1991, 8(2); pp. 26-30.

NEWMAN, M.G., TAKEI, H.H., CARRANZA, F.A. *Carranza´s Clinical Periodontology.* 9th edition. W.B. Saunders Company, 2002.

OKUDA, A., HARVEY, C.E. Etiopathogenesis of Feline Dental Resorptive Lesions. Veterinary Clinics of North America: Small Animal Practice, 1992, 22; pp. 1385-1404.

OKUDA, A., HORI, Y., ICHIHARA, N., ASARI, M., WIGGS, R.B. Comparative Observation of Skeletal-Dental Abnormalities in Wild, Domestic, and Laboratory Rabbits. Journal of Veterinary Dentistry, 2007, 24(4); p. 224-229.

PAVLICA, Z., ERJAVEC, V., PETELIN, M. Teeth Abnormalities in the Dog. Acta Veterinaria Brno, 2001, 70; pp. 65-72.

PETERS, E., LAU, M. Histopathologic examination to confirm diagnosis of periapical lesions: a review. Journal of the Canadian Dental Association, 2003, 69(9); pp. 598-600.

PETTERSSON, A., MANNERFEL,T. Prevalence of Dental Resorptive Lesions in Swedish Cats. Journal of Veterinary Dentistry, 2003, 20 (3); pp. 140-142.

POPOVSKY, J.V., CAMISA, C. New and emerging therapies for diseases of the oral cavity. Dermatologic Clinics, 2000, 18(1); pp. 113-125.

POULET, H., BRUNET, S., SOULIER, M., LEORY, V., GOUTEBROZE, S., CHAPPUIS, S. Comparison between acute oral/respiratory and chronic stomatitis/gingivitis isolates of feline calicivirus: pathogenicity, antigenic profile and cross-neutralisation studies. Archives of Virology, 2000, 145(2); pp. 243-261.

RADICE, M., MARTINO, P.A., REITER, A.M. Evaluation of Subgingival Bacteria in the Dog and Susceptibility to Commonly Used Antibiotics. Journal of Veterinary Dentistry, 2006, 23(4); pp. 219-224.

REGEZI, J.A., SCIUBBA, J.J., JORDAN, R.C.K. *Oral Pathology: Clinical Pathologic Correlations.* 4th edition. St. Louis: Saunders, 2003.

REITER, A.M., MENDOZA, K.A. Feline odontoclastic resorptive lesions: An unsolved enigma in veterinary dentistry. Veterinary Clinics of North America: Small Animal Practice, 2002, 32; pp. 791-837.

REUBEL, G.H., HOFFMANN, D.E., PEDERSEN, N.C. Acute and chronic faucitis of domestic cats; a feline calicivirus-induced disease. Veterinary Clinics of North America: Small Animal Practice, 1992, Nov 22(6); pp. 1347-1360.

ROUX, P., BERGER, M., STOFFEL, M., STICH, H., DOHERR, M.G., BOSSHARD, D., SCHAWALDER, P. Observations of the Periodontal Ligament and Cementum in Cats with Dental Resorptive Lesions. Journal of Veterinary Dentistry, 2005, 22(2); pp. 74-85.

SALYER, K.E, BARDACH, J. *Atlas of Craniofacial Surgery.* Philadelphia: Lippincott-Raven Publishers, 1999.

SAN ROMÁN, F. *Atlas de Odontología en Pequeños Animales.* GRASS Editions, 1998.

SKRABALAK, D.S., LOONEY, A.L. Supernumerary teeth associated with facial swelling in a dog. Journal of the American Veterinary Medical Association, 1993, 203; p. 266.

SLATTER, D. *Tratado de Cirugía en Pequeños Animales.* 3ª Edición. Intermedica, 2007.

THONGUDOMPORN, U., FREER, T.J. Prevalence of dental anomalies in orthodontic patients. Australian Dental Journal, 1998, 43(6); pp. 395-398.

TUTT, C., DEEPROSE, J. AND CROSSLEY, D. *BSAVA Manual of Canine and Feline Dentistry.* 3rd edition. London: Blackwell Publishing, 2007.

VERSTRAETE, F.J.M. *Self-Assessment Colour Review Of Veterinary Dentistry.* London: Manson Publishing, 1999.

VERSTRAETE, F.J.M., TERPAK, C.H. Anatomical Variations in the Dentition of the Domestic Cat. Journal of Veterinary Dentistry, 1997,14(4); pp. 137-140.

VERSTRAETE, F.J.M., LIGTHELM, A.J., WEBER, A. The histological nature of epulides in dogs. Journal of Comparative Pathology, 1992, 106(2); pp. 169-182.

WENKER, J.W., STICH, H., MUELLER, M., LUSSI, A. A Retrospective Study of Dental Conditions of Captive Brown Bears (Ursus Artos spp.) compared with Free-Ranging Alaskan grizzles (Urus Arctos Horribilis). Journal of Zoo and Wildlife Medicine, 1999,30(2); pp. 208-221.

WIGGS, R.B., LOBPRISE, H.B. *Veterinary Dentistry: Principles and Practice.* Lippincott - Raven, 1997.

WOLF, H.F., RATEITSCHAK-PLUSS, E.M., RATEITSCHAK, K.H. *Color atlas of dental medicine. Periodontology.* 3rd edition. Georg Thieme Verlag, 2005.

Índice alfabético

A

Abazón: 427

Abrasión: 37, 40, 88, 158, 170, 171, 172, 173, 174, 175, 198, 206, 222, 237, 238, 259, 434, 435, 456, 469, 470

Absceso: 78, 115, 142, 150, 244, 245, 256, 328, 351, 358, 360, 375, 383, 385, 386, 387, 407, 408, 409, 410, 419, 458

Absceso infraorbitario: 78, 150, 245

Acrílico: 129, 130

Acrodonte: 457

Agenesia: 28, 29, 176, 188, 193, 205, 273, 300, 344, 431

Ameloblastoma: 74, 75, 76

Anorexia: 107, 115, 121, 331, 414, 428, 449, 463

Anquilosis: 104, 308

Apiñamiento: 27, 28, 44, 46, 54, 272, 275, 348, 431

Arco glosopalatino: 266, 286, 333, 334, 340, 341

Articulación temporomandibular: 104, 308, 309

Atrición: 33, 41, 198, 203, 204, 205, 238, 253, 257, 263, 362, 435

Ausencia dental: 28, 29, 72, 92, 159, 176, 178, 179, 180, 181, 187, 188, 193, 195,197, 198, 199, 200, 202 , 205, 207,209, 226, 231, 249, 250, 252, 273, 280, 283, 290, 292, 293, 299, 300, 301, 303, 305, 312,314, 315, 316, 318, 320, 322, 323, 324, 325, 330, 338, 344, 345, 348, 349, 351, 355, 359, 363, 366, 368, 369, 372, 375, 377, 380, 382, 386, 388, 393, 398, 403, 404, 407, 408, 410, 412, 427, 433, 434, 435, 472

Autoinmune: 68, 104, 151

Automordida: 118, 298

Avulsión dental: 91, 124, 133, 206, 207, 208, 209, 252, 263

Avulsión del labio: 306, 307, 311

B

Boca ondulada: 402, 411, 424, 426

Braquignatismo: 27, 30, 31, 32, 33, 34, 35, 36, 38, 57, 59, 106, 274, 275, 282, 309, 397, 401

Braquignatismo mandibular: 30, 31, 32, 33, 34, 35, 59, 106, 274, 282, 309

Braquignatismo maxilar: 27, 36, 38, 57, 274, 275, 397

Bullas timpánicas: 107

C

Calcinosis circunscrita: 109

Calicivirus. Consulte FCV

Cámara pulpar: 126, 164, 175, 210, 215, 225, 227, 235, 239, 240, 243, 244, 245, 246, 257, 382

Candidiasis: 313

Carcinoma de células escamosas: 77, 78, 79, 80, 81, 82, 83, 289, 290, 291, 292, 293, 312

Caries: 139, 182, 210, 211, 212, 213, 214, 215, 216, 222, 263, 473

Carúncula sublingual: 19, 266

Cavidad pulpar: 126, 158, 159, 170, 171, 182, 189, 191, 203, 204, 210, 212, 213, 214, 217, 219, 221, 222, 224, 225, 226, 232, 233, 234, 235, 236, 237, 239, 241, 242, 244, 246, 247, 248, 258, 328, 351, 354, 356, 359, 360, 362, 370, 377, 384, 387, 395, 398, 399, 400, 437, 438, 473

Celulitis juvenil: 105

Cheek teeth: 401, 402, 422, 423, 424, 425, 426

Clasificación de Black: 139, 210, 211, 212, 213, 214, 215, 216, 473

Conducto de *stenon*: 78, 144

Conducto nasolacrimal: 402, 426

Cráneo: 60, 107, 409, 465, 466

Criptococosis: 312

Cuerpo extraño: 111, 112, 113, 114, 115, 116, 117, 118, 119, 297

Culmen: 439, 440, 441, 443, 444, 445, 446, 447, 448

D

Deciduo: 20, 29, 30, 31, 39, 40, 50, 51, 52, 53, 54, 55, 56, 89, 106, 123, 124, 125, 150, 179, 183, 184, 188, 191, 200, 205, 229, 231, 232, 241, 281, 283, 309, 311, 357, 471, 472

Decoloración dental: 121, 170, 195, 198, 203, 206, 213, 216, 217, 218, 219, 220, 221, 222, 231, 253, 325, 351, 352, 353, 357, 378, 383, 386, 388, 395, 400, 424, 438, 469

Dentición mixta: 20

Dentina terciaria: 88, 130, 170, 171, 172, 173, 175, 203, 218, 222, 238

Dermatitis: 61, 62, 105, 108, 118, 400

Dermatomicosis: 460

Desviación: 30, 32, 39, 40, 41, 42, 43, 44, 47, 48, 52, 53, 54, 56, 59, 60, 88, 93, 103, 213, 254, 272, 277, 278, 279, 280, 281, 282, 284, 302, 315, 317, 345, 374, 384, 397, 410, 411, 412, 415, 418, 431, 433, 440, 442, 443, 447, 448, 466, 471

Desviación de la línea media: 47, 59, 274, 277, 284, 309, 310

Diastema: 27, 170, 177

E

Elodontos: 391, 421, 422

Enfermedad dental adquirida (EDA): 410, 411, 412, 413, 424, 425, 426

Enfermedad metabólica ósea (EMO): 405, 455

Enfermedad periodontal: 27, 41, 45, 46, 48, 49, 50, 51, 54, 57, 63, 70, 71, 72, 73, 84, 88, 110, 112, 114, 117, 118, 134, 135, 136, 137, 138, 139, 140, 141, 142, 143, 144, 145, 146, 147, 148, 149, 150, 154, 155, 160, 161, 162, 163, 178, 187, 188, 220, 228, 260, 261, 272, 279, 280, 286, 287, 288, 297, 302, 314, 315, 316, 317, 318, 319, 320, 321, 322, 323, 324, 325, 326, 327, 328, 329, 330, 331, 332, 335, 336, 339, 340, 342, 346, 348, 349, 351, 352, 362, 376, 378, 380, 381, 383, 431, 432, 433, 434, 468, 469, 470, 473

Épuli acantomatoso. Consulte Ameloblastoma

Épuli fibromatoso. Consulte Fibroma odontogénico periférico

Épuli osificante. Consulte Fibroma odontogénico periférico

Estomatitis: 63, 65, 134, 136, 139, 151, 152, 153, 154, 155, 156, 157, 285, 286, 287, 313, 331, 332, 333, 334, 335, 336, 337, 338, 339, 340, 341, 342, 434, 449, 450, 451, 452, 453, 454, 456, 457, 458, 459, 461

Estomatitis ulcerativa: 64, 134, 136, 139, 151, 152, 153, 154, 155, 156, 157, 213, 450

Estomatitis ulceromembranosa: 157

Exfoliación: 20, 30, 50, 183, 283

Expansión ósea: 320, 325, 329, 348, 385

Extracción: 39, 40, 44, 45, 51, 52, 53, 54, 55, 56, 116, 117, 124, 134, 135, 136, 137, 138, 140, 142, 143, 144, 146, 147, 148, 149, 150, 152, 159, 161, 163, 171, 179, 183, 186, 194, 196, 197, 201, 205, 212, 213, 215, 220, 221, 222, 229, 230, 231, 232, 235, 239, 241, 244, 246, 248, 249, 250, 251, 252, 256, 257, 258, 259, 260, 261, 273, 279, 281, 283, 288, 300, 301, 302, 303, 317, 318, 320, 322, 323, 325, 327, 328, 329, 338, 341, 345, 347, 348, 351, 352, 356, 358, 361, 362, 363, 364, 366, 370, 375, 376, 378, 380, 381, 382, 384, 385, 386, 387, 391, 392, 393, 394, 395, 396, 397, 399, 400, 401, 404, 407, 412, 418, 424, 430, 434, 437, 470, 472, 473

Extrusión: 208, 314, 316, 317, 319, 320, 322, 328, 376

F

Falsa caries felina. Consulte Lesión odontoclástica reabsortiva felina

FCV: 285, 286, 287, 288, 331, 332, 333, 334, 335, 336, 337, 338, 339, 340, 341

FeLV: 285, 286, 287, 288, 331, 332, 333, 334, 335, 336, 337, 338, 339, 340, 341

FHV: 285, 286, 287, 288, 331, 332, 333, 334, 335, 336, 337, 338, 340, 341

Fibroma odontogénico periférico: 84, 85, 86, 87, 88, 89, 90, 185

Fístula infraorbitaria: 159, 235, 243

Fístula oronasal: 42, 110, 133, 138, 140, 142, 147, 160, 161, 162, 312

FIV: 285, 286, 287, 288, 313, 331, 332, 333, 334, 335, 336, 337, 338, 339, 340, 341

FORL. Consulte falsa caries felina

Fractura complicada de corona: 33, 47, 74, 78, 120, 124, 127, 130, 133, 207, 209, 224, 229, 230, 231, 232, 233, 234, 235, 236, 237, 238, 239, 240, 241, 242, 243, 244, 245, 246, 247, 250, 258, 260, 261, 273, 284, 285, 315, 321, 354, 355, 356, 357, 358, 359, 360, 361, 362, 363, 364, 365, 373, 379, 383, 384, 386, 387, 388, 437, 438, 470, 472, 473

Fractura complicada de corona y raíz: 33, 47, 78, 120, 124, 127, 133, 209, 236, 237, 238, 239, 240, 241, 242, 243, 244, 245, 246, 247, 250, 258, 260, 261, 321, 362, 363, 364, 365, 379, 387, 388, 470, 472, 473

Fractura de esmalte: 41, 133, 216, 223, 224, 225, 226, 227, 228, 229, 242, 254, 255, 273, 284, 320, 353, 354, 359, 370, 387, 435, 468, 469, 470

Fractura de mandíbula: 80, 125, 126, 127, 128, 129, 146, 284, 310, 471

Fractura de maxilar: 130, 131, 132, 133, 311, 312

Fractura no complicada de corona: 164, 189, 207, 209, 218, 224, 225, 227, 228, 249, 251, 296, 299, 354, 359, 363, 364, 438

Fractura no complicada de corona y raíz: 207, 228

Fractura radicular: 29, 187, 205, 207, 209, 229, 230, 248, 249, 250, 251, 252, 273, 291, 366, 407

Furcación: 83, 135, 136, 144, 146, 148, 149, 155, 161, 314, 315, 318, 319, 323, 324, 327, 381, 433

Fusión dental: 184

G

Geminación: 151, 184, 185, 346, 347, 471

Germen dentario: 124, 176, 184, 305, 346, 347, 357

Gingivitis ulcerativa necrotizante: 157

Gingivoestomatitis: 65, 285, 286, 287, 288, 313, 330, 331, 332, 333, 334, 335, 336, 337, 338, 339, 340, 341, 342, 349

Gingivoestomatitis crónica felina: 286, 331, 332, 333, 334, 335, 336, 337, 338, 339, 340, 341, 342

Glándula parótida: 17, 78, 144, 370

Glándula salivar: 449

Glándula zigomática: 17, 242

Granuloma eosinofílico: 111, 295, 296

Granuloma periapical: 256, 257, 258, 259, 260, 261, 320, 351, 384, 385, 386, 387, 388

H

Hemangiosarcoma: 94

Hematoma: 119, 132, 208, 253, 254

Hendidura palatina: 106, 108

Higiene oral: 27, 141, 321, 330, 432

Hiperdoncia: 185, 186, 187, 348

Hiperparatiroidismo: 60, 455, 465

Hiperplasia gingival: 33, 47, 70, 71, 72, 73, 86, 165, 185, 216, 369, 371, 425

Hiperplasia traumática: 118

Hipodoncia: 176, 187, 188

Hipomineralización del esmalte: 188, 189, 190, 191, 192, 193

Hipoplasia de esmalte: 179, 188, 189, 190, 191, 192, 193, 203, 221, 262, 420

I

Impactación dental: 29, 178, 179, 181, 183, 205, 280, 281, 283

Impactación de pelo: 50, 53, 121

Incluido: 178, 179, 180, 181, 202, 345

Infracción de esmalte: 216, 219, 222, 224, 354

Inmunodeficiencia felina. Consulte FIV

L

Labio leporino: 106

Laceración lingual: 119, 120

Leishmaniosis: 61, 62, 79

Lentigo felino: 296

Lesión odontoclástica reabsortiva felina: 273, 367, 368, 369, 370, 371, 372, 373, 375, 376, 377, 378, 379, 380, 381, 382, 469

Lesiones endoperiodontales: 256, 384, 385, 386

Leucemia. Consulte FeLV

Linfoma: 63, 64, 65, 66, 102

Lingualización: 40, 41, 42, 53, 189, 229

Linguoversión. Consulte Lingualización

Lupus: 67, 68, 104

Luxación: 208, 253, 254, 255, 366

M

Macroglosia: 106

Maloclusión del pico: 447, 448

Mandibulectomía: 166

Mastocitoma: 95, 312

Melanoma: 96, 97, 98, 99, 100, 102

Melanoma amelanótico: 97, 102

Mesialización: 43, 400

Mesioversión. Consulte Mesialización

Miasis: 167

Microdoncia: 193, 194

Micrognatia: 205

Miositis eosinofílica: 104

Mordida abierta: 47, 282, 471

Mordida cruzada anterior: 35, 37, 48, 141, 229

Mordida cruzada posterior: 49, 50

Mucosa bucal caudal: 18, 111, 154, 157, 266, 285, 286, 287, 288, 301, 331, 332, 333, 334, 335, 336, 337, 338, 339, 340, 341, 434

N

Necrosis: 94, 99, 101, 103, 123, 153, 157, 166, 343, 450, 451

Necrosis pulpar: 170, 171, 189, 218, 219, 220, 221, 222, 229, 231, 232, 236, 238, 241, 244, 248, 257, 259, 261, 351, 352, 357, 358, 360, 362, 383, 384, 385, 386, 387, 388, 438

O

Oclusión fisiológica: 25, 26, 35, 48, 271, 272, 279, 406

Odontoblastos: 172, 204, 383

Odontodisplasia: 29, 195, 196, 197, 198, 199, 217, 305

Odontosección: 40, 257, 258

Oligodoncia: 176, 195, 196, 199

Ortodoncia: 39, 40, 53

Ortodoncia interceptiva. Consulte Tratamiento ortodóncico interceptivo

Oruga procesionaria del pino: 121

Osteolisis: 42, 74, 76, 77, 78, 79, 80, 81, 82, 83, 84, 85, 87, 92, 93, 94, 96, 98, 100, 103, 110, 116, 140, 142, 146, 150, 158, 159, 161, 162, 170, 171, 196, 197, 200, 217, 219, 220, 222, 235, 240, 243, 245, 260, 289, 290, 291, 292, 293, 351, 358, 360, 362, 383, 384, 385, 387, 398, 399, 412, 454, 458, 459, 467

Osteomielitis: 112, 114, 123, 125, 163, 164, 165, 166, 292, 343, 403, 407, 409, 456

Osteopatía craneomandibular: 107

Osteosarcoma: 101

P

Paladar hendido: 108

Paladar primario: 106

Paladar secundario: 108

Papila incisiva: 17, 19, 266

Papilomatosis: 168, 169

Pápulas: 62, 105

Patología periapical: 125, 140, 159, 166, 204, 214, 218, 225, 226, 231, 243, 259, 260, 320, 328, 347, 355, 358, 383, 384, 385, 386, 387, 399, 408, 409, 426

Patología pulpar: 170, 171, 172, 198, 204, 212, 214, 218, 221, 222, 223, 225, 228, 229, 235, 243, 256, 257, 258, 259, 260, 261, 351, 358, 383, 384, 385, 386, 387, 388

PCR: 285, 286, 287, 288, 331, 332, 333, 334, 335, 336, 337, 338, 339, 340, 341

Pénfigo: 68

Persistencia dental: 39, 40, 48, 50, 51, 52, 53, 54, 55, 56, 125, 179, 183, 200, 229, 283, 471, 472

Petequias: 63, 99, 449, 452

Pico: 414, 415, 416, 425, 439, 440, 447, 448, 464, 466

Pioderma: 104

Plano inclinado: 40, 41

Prognatismo: 29, 35, 36, 37, 38, 53, 174, 183, 203, 274, 275, 276, 280, 391, 392, 395, 401, 435, 465

Prognatismo mandibular: 29, 35, 36, 37, 38, 53, 174, 183, 203, 274, 275, 276, 280, 391, 392, 395, 435, 465

Pseudo-odontoma: 426, 429, 430

Pulpectomía: 221, 222, 229, 230, 356, 362, 437, 472

Pulpectomía parcial coronal: 40, 122, 229, 230, 299, 361

Pulpolitos: 164

Q

Quemaduras por cable eléctrico: 123, 297, 305, 343

Quiste dentígero: 181, 200, 201, 202, 205

Quiste periapical: 256

R

Raíz accesoria: 83, 159, 213, 242

Ranfoteca: 439, 440, 441, 442, 443, 444, 445, 446, 447, 448, 464, 465, 466, 467

Ranfoteca del culmen: 439, 440, 441, 443, 444, 445, 446, 447, 448

Ranfoteca del gonis: 440, 442, 444, 447, 448

Ránula: 111, 118

Reabsorción radicular externa: 82, 166, 222, 260, 261, 262

Recubrimiento pulpar indirecto: 189, 224, 226, 227

Resto radicular: 150, 166, 197, 198, 239, 241, 250, 252, 281, 299, 316, 337, 351, 366, 376, 380, 387, 398, 407, 408, 412

Rinitis: 108, 138, 140, 142, 312, 467

Rotación: 27, 46, 52, 57, 58, 150, 283, 345

S

Sialocele: 111

Sialorrea: 117, 121, 290, 291, 302, 308, 309

Sobrecrecimiento dental: 391, 392, 393, 394, 395, 396, 397, 398, 399, 400, 401, 402, 405, 407, 408, 409, 410, 411, 412, 413, 414, 415, 416, 417, 418, 419, 421, 422, 423, 424, 425, 426, 428, 429, 430, 439, 440, 441, 442, 443, 444, 445, 446, 447, 448, 451, 457, 462, 464, 465, 466

Sobrecrecimiento de los incisivos: 391, 392, 395, 396, 397, 398, 400, 401, 408, 413, 421, 422, 424, 429

Subluxación: 253, 254, 255

Supernumerario: 44, 45, 46, 186, 187, 348

Sutura palatina: 131

T

TAC: 75, 78, 81, 82, 83, 91, 92, 101, 110, 126, 127, 129, 131, 132, 133, 161, 307, 308, 309, 311, 312, 403, 407, 409, 410, 411, 412, 426

Tétanos: 69

Tinción dental: 35, 49, 189, 263, 406

Tonsila: 18, 111

Tratamiento endodóntico: 189, 206, 213, 222, 226, 362

Tratamiento ortodóncico interceptivo: 39, 40, 51, 52, 53, 54, 55, 56, 281, 283

Tratamiento periodontal rutinario: 118, 145, 161, 203, 321, 330

Trayecto fistuloso: 111, 119, 170, 171, 197, 231, 243, 244, 256, 351, 358, 384

Trufa hendida: 109

Tumor de células redondas: 102, 103

U

Úlcera: 112, 285, 292, 303, 310, 342, 353, 393, 396, 397, 415

Ulceritis de contacto. Consulte Estomatitis ulcerativa

Unión mucogingival: 17, 19, 141, 266

V

Vestibuloversión: 39

W

Wave mouth. Consulte Boca ondulada

Wry mouth. Consulte Desviación de la línea media

Hoy en día, en el ejercicio de la clínica veterinaria, las limpiezas de boca son un procedimiento rutinario para la prevención de problemas dentales y de salud pero, al realizar estas limpiezas ¿quién no se ha encontrado con patologías que le han planteado serias dificultades de diagnóstico y tratamiento?

Este atlas llena un espacio de indiscutible valor en la bibliografía veterinaria ya que se trata de una extensa recopilación de las imágenes más representativas de las patologías dentales y orales en perros, gatos y animales exóticos.

Con más de 1500 imágenes de excelente calidad, claras ilustraciones anatómicas, y la descripción de numerosas pruebas diagnósticas, este libro constituye un manual de referencia para el reconocimiento visual rápido, la identificación, la orientación hacia un preciso diagnóstico y tratamiento y, en definitiva, para una mejor comprensión de las patologías orales, y muy especialmente dentales, en pequeños animales y exóticos.















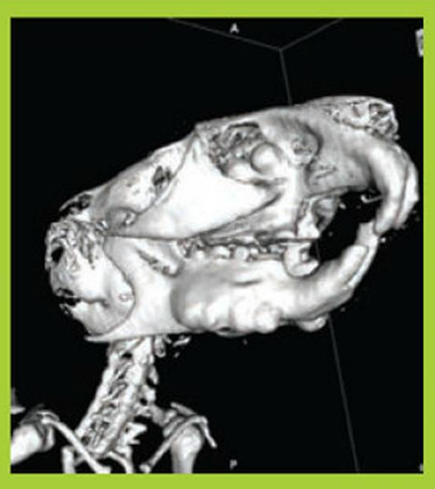


SERVET

ISBN: 978-84-935971-6-0